MÉMOIRES

DE

L'ACADÉMIE DE CHIRURGIE

Publiés chaque semaine par

M. Louis BAZY, Secrétaire général,
MM. Henri MONDOR et Louis HOUDARD, Secrétaires annuels.

TOME 65 - N° 1
Séance du 11 Janvier 1939





MASSON ET Cie, ÉDITEURS
120, Boulevard Saint-Germain - Paris

AVIS AUX AUTEURS DES COMMUNICATIONS

Pour assurer la publication régulière des **Mémoires**, *les dispositions suivantes ont été adoptées :*

Les manuscrits des communications et rapports devront être remis à l'imprimerie le mercredi soir, après la séance; ceux des discussions qui n'ont pu être rédigés en séance devront être remis le jeudi, avant midi.

L'imprimerie assurera l'envoi des épreuves en placards des communications, rapports et présentations le vendredi soir au Secrétaire et le samedi matin aux auteurs, qui devront retourner les épreuves le lundi avant 9 heures du matin; passé ce délai, il ne pourra plus être tenu compte de leurs corrections, celles-ci devant toujours être exclusivement typographiques, et le texte sera publié sur le bon à tirer du Secrétaire.

Les épreuves du texte des discussions communiquées aux auteurs devront être retournées à l'imprimerie le lundi avant 9 heures, *faute de quoi elles paraîtront sur le bon à tirer du Secrétaire qui sera donné à* **10 heures.**

En cas d'insertion de figures, si le cliché n'a pu être établi d'avance, le document devra être remis à la Librairie Masson et Cie à l'issue de la séance.

Les membres titulaires de l'Académie ont droit à huit pages *d'impression par communication et rapport écrit; les associés parisiens, nationaux ou étrangers à* quatre *pages par communication envoyée au bureau et à* **huit** *pages par communication faite en séance.*

Pour toute communication dépassant ces limites les frais d'impression supplémentaires seront à la charge des auteurs.

TIRAGES A PART. — Les auteurs pourront obtenir des tirages à part en s'adressant à l'Imprimerie A. Maretheux et L. Pactat, 1, rue Cassette, qui, sur leur demande, leur enverra son tarif d'impression des extraits.


Il est rappelé que d'après l'article 56 du règlement il ne peut être accordé aux auteurs que cent tirages à part.

Les demandes de tirages à part doivent toujours être faites avant le tirage du numéro correspondant.

MÉMOIRES

DE

L'ACADÉMIE DE CHIRURGIE



MÉMOIRES

DE

L'ACADÉMIE DE CHIRURGIE

Publiés chaque semaine par

M. Louis BAZY, Secrétaire général,

MM. Robert MONOD et Georges ROUHIER, Secrétaires annuels.

TOME 65 — 1939





MASSON ET Cie, ÉDITEURS

120, Boulevard Saint-Germain - Paris

PERSONNEL

DE

L'ACADÉMIE DE CHIRURGIE

COMPOSITION DU BUREAU POUR L'ANNÉE 1939

Président	MM. RAYMOND GRÉGOIRE.
Vice-Président	PIERRE MOCQUOT.
Secrétaire général	LOUIS BAZY.
Secrétaires annuels	ROBERT MONOD, GEORGES ROUHIER.
Trésorier	RENÉ TOUPET.
Archiviste	ANTOINE BASSET.

MEMBRES TITULAIRES

7 janvier 1920 . . . . MM. Alglave (Paul).
15 novembre 1933 . . . . Ameline (André).
4 novembre 1908 . . . . Auvray (Maurice).
25 mai 1938 . . . . Banzet (Paul).
15 novembre 1922 . . . . Basset (Antoine).
29 avril 1914 . . . . Baudet (Raoul).
24 juillet 1918 . . . . Baumgartner (Amédée).
7 janvier 1920 . . . . Bazy (Louis).
17 décembre 1924 . . . . Berger (Jean).
13 février 1929 . . . . Bergeret (André).
20 avril 1932 . . . . Bloch (Jacques-Charles).
21 juin 1933 . . . . Bloch (René).
6 janvier 1932 . . . . Boppe (Marcel).
15 juin 1932 . . . . Braine (Jean).
9 novembre 1921 . . . . Bréchot (Adolphe).
24 novembre 1928 . . . . Brocq (Pierre).
15 mars 1922 . . . . Cadenat (Firmin).
13 janvier 1926 . . . . Capette (Louis).
22 juin 1932 . . . . Charrier (Jean).
7 janvier 1920 . . . . Chevassu (Maurice).
28 mai 1919 . . . . Chevrier (Louis).
19 mai 1920 . . . . Chifoliau (Médéric).
27 mars 1912 . . . . Cunéo (Bernard).
29 juin 1898 . . . . Delbet (Pierre).
16 mars 1927 . . . . Deniker (Michel).
27 juin 1928 . . . . Desplas (Bernard).
14 janvier 1914 . . . . Duval (Pierre).
22 avril 1903 . . . . Faure (Jean-Louis).
25 mai 1932 . . . . Fey (Bernard).
4 juin 1930 . . . . Forgue (Émile).
26 juin 1918 . . . . Fredet (Pierre).
29 avril 1931 . . . . Gatellier (Jean).
19 avril 1930 . . . . Gaudard d'Allaines (de).
22 janvier 1930 . . . . Girode (Charles).
19 juin 1912 . . . . Gosset (Antonin).
13 février 1929 . . . . Gouverneur (Robert).
7 janvier 1920 . . . . Grégoire (Raymond).
2 février 1927 . . . . Guimbellot (Marcel).
10 mars 1897 . . . . Hartmann (Henri).
7 janvier 1920 . . . . Heitz-Boyer (Maurice).
19 octobre 1927 . . . . Houdard (Louis).

9 novembre 1932 . . . . MM. Huet (Pierre).
2 mai 1923 . . . . Küss (Georges).
19 décembre 1917. . . . . Labey (Georges).
25 mai 1927 . . . . Lance (Marcel).
7 janvier 1920 . . . . Lardennois (Georges).
10 juin 1908 . . . . Launay (Paul).
15 mai 1901 . . . . Legueu (Félix).
16 avril 1913. . . . . Lenormant (Charles).
13 février 1929 . . . . Leveuf (Jacques).
15 mai 1929 . . . . Madier (Jean).
27 juin 1928 . . . . Maisonnet (Joseph).
7 janvier 1920 . . . . Marcille (Maurice).
10 mars 1909. . . . . Marion (Georges).
7 janvier 1920. . . . . Martel de Janville (Thierry de).
24 juin 1925 . . . . Martin (André).
7 janvier 1920 . . . . Mathieu (Paul).
6 décembre 1905 . . . . Mauclaire (Placide).
12 octobre 1932. . . . . Maurer (André).
6 février 1935 . . . . Menegaux (Georges).
24 novembre 1928 . . . . Métivet (Gaston).
16 février 1910 . . . . Michon (Edouard).
6 juillet 1932 . . . . Michon (Louis).
7 janvier 1920 . . . . Mocquot (Pierre).
19 mai 1926 . . . . Mondor (Henri).
28 avril 1928. . . . . Monod (Robert).
11 mai 1932 . . . . Monod (Raoul-Charles).
19 décembre 1917 . . . . Mouchet (Albert).
4 février 1931. . . . . Moulonguet (Pierre).
29 avril 1925 . . . . Moure (Paul).
26 octobre 1932. . . . . Oberlin (Serge).
7 janvier 1920. . . . . Okinczyc (Joseph).
25 janvier 1911. . . . . Ombrédanne (Louis).
4 mai 1932 . . . . Oudard (Pierre).
24 novembre 1928 . . . . Papin (Edmond).
25 mai 1932 . . . . Petit-Dutaillis (Daniel).
11 juin 1924 . . . . Picot (Gaston).
8 juillet 1931 . . . . Quénu (Jean).
8 juin 1932 . . . . Richard (André).
9 juin 1909 . . . . Riche (Paul).
27 juillet 1904 . . . . Rieffel (Henri).
17 mai 1911 . . . . Robineau (Maurice).
27 juin 1928 . . . . Rouhier (Georges).
7 janvier 1920. . . . . Rouvillois (Henri).
22 décembre 1920 . . . . Roux-Berger (J.-L.).
7 février 1923 . . . . Sauvé (Louis).
7 janvier 1920. . . . . Schwartz (Anselme).
7 mai 1902 . . . . Sebileau (Pierre).
29 juin 1932 . . . . Sénèque (Jean).
9 mars 1910. . . . . Sieur (Célestin).
2 avril 1924. . . . . Sorrel (Étienne).

13 juillet 1932	MM.	Soupault (Robert).
23 janvier 1929		Stolz (Albert).
27 juin 1906		Thiéry (Paul).
17 mai 1922		Toupet (René).
29 novembre 1933		Truffert (Paul).
19 décembre 1917		Veau (Victor).
16 mai 1934		Welti (Henri).
8 mai 1918		Wiart (Pierre).
26 octobre 1932		Wilmoth (Pierre).
29 mars 1933		Wolfromm (Georges).

ASSOCIÉS PARISIENS

18 mars 1936	MM.	d'Arsonval (Arsène).
20 mai 1936		Barbier (Maurice).
18 mars 1936		Béclère (Antoine).
2 décembre 1936		Binet (Léon).
20 mai 1936		Desmarest (Ernest).
21 avril 1937		Douay (Eugène).
2 décembre 1936		Fabre (René).
16 décembre 1936		Fèvre (Marcel).
30 juin 1937		Gueullette (Roger).
20 mai 1936		Hautefort (Louis).
16 décembre 1936		Huard (Serge).
18 mars 1936		Leclainche (Emmanuel).
16 décembre 1936		Pasteau (Octave).
2 décembre 1936		Ramon (Gaston).
18 mars 1936		Regaud (Claude).
2 décembre 1936		Roussy (Gustave).
16 décembre 1936		Vincent (Clovis).

ASSOCIÉS NATIONAUX

20 décembre 1911	MM. Abadie (Jules), à Oran.
9 mars 1932	Albertin (H.), à Lyon.
20 mars 1918.	Alquier, à Arcachon.
9 mars 1932.	André (Paul), à Nancy.
12 décembre 1934.	Arnaud (Marcel), à Marseille.
16 décembre 1931	Bachy (Georges), à Saint-Quentin
20 décembre 1933	Barret (Marcel), à Angoulême.
8 janvier 1919.	Barthélemy (Marc), à Nancy.
12 décembre 1934	Baudet (Georges), armée.
22 décembre 1909	Bégouin (Paul), à Bordeaux.
20 mars 1918.	Bérard (Léon), à Lyon.
10 janvier 1923.	Billet (Henry), à Lille.
20 décembre 1933	Bonnet (Georges), armée.
20 décembre 1933	Bonniot (Albert), à Grenoble.
19 décembre 1928.	Botreau-Roussel (troupes coloniales).
21 décembre 1932	Bourde (Yves), à Marseille.
17 décembre 1924	Brisset (Léon), à Saint-Lô.
21 décembre 1932	Brugeas, à Paris.
11 janvier 1922.	Brun, à Tunis.
20 décembre 1933	Cabanes, à Alger.
21 décembre 1927	Caraven, à Amiens.
11 janvier 1922.	Chalier (André), à Lyon.
16 décembre 1931	Charbonnel (Maurice), à Bordeaux.
19 décembre 1928.	Charrier, à Bordeaux.
17 décembre 1924	Chaton, à Besançon.
20 mars 1918.	Chauvel(Fernand), à Quimper.
29 janvier 1892.	Chavannaz (Georges), à Bordeaux.
21 décembre 1927	Chochon-Latouche (Paul), à Autun.
17 décembre 1930	Clavelin, armée.
10 janvier 1923.	Cléret (François), à Chambéry.
22 décembre 1926	Combier (Victor), au Creusot.
19 décembre 1923	Costantini (Henri), à Alger.
8 janvier 1919.	Cotte (Gaston), à Lyon.
21 décembre 1932	Courboulès, armée.
16 décembre 1931	Coureaud (L.-H.), marine.
16 décembre 1925	Courty (Louis), à Lille.
28 janvier 1920.	Dambrin (Camille), à Toulouse.
21 décembre 1932	Delagenière (Yves), au Mans.

29 juin 1932	MM.	Delahaye (André), à Berck-sur-Mer.
25 novembre 1936		Delaye (Robert), armée.
18 décembre 1912		Delore (Xavier), à Lyon.
19 décembre 1923		Desgouttes (Louis), à Lyon.
8 janvier 1919.		Dionis du Séjour (Pierre), à Clermont-Ferrand.
23 novembre 1938		Ducastaing, à Tarbes.
11 janvier 1922.		Duguet, armée.
12 décembre 1934		Duroselle (Ch.), à Angoulême.
20 décembre 1911		Duval, marine.
20 décembre 1933.		Duval (Jean), au Havre.
16 décembre 1925		Duvergey (Joseph), à Bordeaux.
11 janvier 1905.		Estor (Eugène), à Montpellier.
21 décembre 1932		Férey (Daniel), à Saint-Malo.
29 juin 1932		Ferrari, à Alger.
8 janvier 1919.		Fiolle (Jean), à Marseille.
22 décembre 1920.		Foisy (Émile), à Châteaudun.
24 novembre 1937		Folliasson (André), à Grenoble.
25 novembre 1936		Fontaine (René), à Strasbourg.
11 janvier 1905.		Fontoynont, à Tananarive.
12 décembre 1934		Foucault (Paul), à Poitiers.
8 janvier 1919.		Fourmestraux (Jacques de), à Chartres.
28 décembre 1910		Frœlich (René), à Nancy.
29 juin 1932		Fruchaud (Henri), à Angers.
20 décembre 1933		Garrigues (Alfred), à Rodez.
20 janvier 1909.		Gaudier (Henri), à Lille.
20 décembre 1933		Gautier (Jean), à Angers.
29 juin 1932		Gay-Bonnet (Charles), armée.
9 mars 1932.		Gayet (Georges), à Lyon.
20 avril 1932		Goinard (Ernest), à Alger.
28 janvier 1920.		Goullioud (Paul), à Lyon.
19 décembre 1928.		Grimault (Lucien), à Algrange.
20 juillet 1892		Guelliot (Octave), à Paris.
20 décembre 1933		Guibal (Jacques), à Nancy.
8 janvier 1919.		Guibal (Paul), à Béziers.
20 mars 1918.		Guibé (Maurice), à Caen.
20 mars 1918.		Guillaume-Louis, à Tours.
18 décembre 1929		Guillemin, à Nancy.
21 décembre 1932		Guinard (Urbain), à Saint-Etienne.
8 janvier 1919.		Guyot (Joseph), à Bordeaux.
9 mars 1932.		Hamant, à Nancy.
20 décembre 1911		Hardouin (Paul), à Rennes.
20 décembre 1933		Huard (Pierre), armée.
29 janvier 1902.		Imbert (Léon), à Marseille.
16 décembre 1925.		Jean (Georges), à Toulon.
15 janvier 1908.		Jeanbrau (Émile), à Montpellier.
22 décembre 1926		Jeanneney (Georges), à Bordeaux.
9 mars 1932.		Lacaze, armée.
22 décembre 1909		Lafourcade (Jules), à Bayonne.
20 décembre 1933		Laffitte (Henri), à Niort.
11 janvier 1922.		Lagoutte, au Creusot.

29 juin 1932 . . . . MM.	Lamare (Jean-Paul), à St-Germain-en-Laye.
18 décembre 1912	Lambret (Oscar), à Lille.
9 mars 1932.	Lardennois (Henry), à Reims.
20 décembre 1933	Larget (Maurice), à St-Germain-en-Laye.
20 avril 1932.	Laroyenne, à Lyon.
9 mars 1932	Le Berre, marine,
16 décembre 1931	Lecercle, à Damas.
21 décembre 1932	Leclerc (Georges), à Dijon.
20 décembre 1933	Lefebvre (Charles), à Toulouse.
9 mars 1932	Lefèvre (Henri), à Bordeaux.
22 décembre 1909	Le Fort (René), à Lille.
8 décembre 1912	Le Jemtel (Marcel), à Versailles.
19 décembre 1923	Lepoutre (Carlos), à Lille.
20 mars 1918.	Leriche (René), à Strasbourg.
17 décembre 1924	Le Roy des Barres, à Hanoï.
21 décembre 1927	Lombard (Pierre), à Alger.
21 décembre 1932	Loubat (Etienne), à Bordeaux.
10 janvier 1923.	Malartic, à Toulon.
20 décembre 1933	Marnierre (de la), à Brest.
14 janvier 1914.	Marquis (Eugène), à Rennes.
29 janvier 1902.	Martin (Albert), à Rouen.
21 décembre 1932	Masini (Paul), à Marseille.
29 juin 1932	Matry (Clément), à Fontainebleau.
28 décembre 1910	Mériel (Édouard), à Toulouse.
24 novembre 1937	Michel-Béchet (Régis), à Avignon.
10 janvier 1923.	Miginiac (Gabriel), à Toulouse.
16 décembre 1931	Moiroud (Pierre), à Marseille.
20 avril 1932.	Molin (Henri), à Lyon.
11 janvier 1905.	Mordret, au Mans.
21 décembre 1932	Morice (André), à Caen.
9 mars 1932.	Moyrand, à Tours.
17 décembre 1930	Murard (Jean), au Creusot.
11 janvier 1922.	Nandrot (Charles), à Montargis.
20 décembre 1933	Oulié (Gaston), à Constantine.
9 mars 1932	Pamard (Paul), à Avignon.
22 décembre 1926	Papin (Félix), à Bordeaux.
8 janvier 1919.	Patel (Maurice), à Lyon.
21 décembre 1932	Perdoux (Joseph), à Poitiers.
23 novembre 1938	Pervès (Jean), marine.
22 décembre 1920.	Petit (L.-H.), à Château-Thierry.
16 décembre 1925	Petit (Jean), à Niort.
8 janvier 1919.	Petit de la Villéon, à Paris.
11 janvier 1922.	Phélip, à Vichy.
17 décembre 1930	Picard (Pierre), à Douai.
21 décembre 1927	Picquet, à Sens.
9 mars 1932	Piollet (Paul), à Clermont-Ferrand.
20 décembre 1933	Ployé, marine.
21 janvier 1891.	Poisson, à Nantes.
8 janvier 1919.	Potel (Gaston), à Lille.
19 décembre 1923	Pouliquen, à Brest.
21 janvier 1891.	Pousson, à Bordeaux.

20 mars 1918.	MM. Prat, à Nice.
9 mars 1932	Rafin (Maurice), à Lyon.
9 mars 1932.	Renon (Georges), à Niort.
9 mars 1932.	Riche (Vincent), à Montpellier
17 décembre 1930	Rocher (Louis), à Bordeaux.
24 novembre 1937	Roques (Paul), troupes coloniales.
12 décembre 1934	Sabadini (Léonce), à Alger.
23 novembre 1938	Santy (Paul), à Lyon.
21 décembre 1932	Sikora, à Tulle.
29 juin 1932	Simon (René), à Strasbourg.
29 juin 1932	Solcard, marine.
20 mars 1918.	Soubeiran (Paul), à Montpellier.
20 mars 1918.	Stern (William), à Briey.
28 janvier 1920.	Tavernier, à Lyon.
20 décembre 1899.	Tédenat (Émile), à Montpellier.
11 janvier 1899.	Témoin (Daniel), à Bourges.
20 avril 1932.	Termier, à Grenoble.
12 décembre 1934	Tierny (Auguste), à Arras.
29 juin 1932	Tisserand, à Besançon.
28 janvier 1920.	Tixier (Louis), à Lyon.
29 janvier 1902.	Toubert, armée.
20 décembre 1911	Vandenbossche, armée.
9 mars 1932.	Vanlande (Maurice), armée.
11 janvier 1905.	Vanverts (Julien), à Lille.
12 décembre 1934	Vergoz (C.), à Alger.
28 janvier 1920	Viannay (Charles), à Saint-Etienne.
9 mars 1932.	Vignard (Paul), à Lyon.
9 mars 1932.	Villard (Eugène), à Lyon.
18 décembre 1929	Villechaise (Paul), à Toulon.
20 janvier 1886.	Weiss (Théodore), à Nancy.
29 juin 1932.	Weiss (Alfred), à Strasbourg.
21 décembre 1927	Worms, armée.

ASSOCIÉS ÉTRANGERS

ALLEMAGNE

29 novembre 1935 . . . . . MM. Anschütz (Willy), à Kiel.
29 novembre 1935 . . . . . Denk (Wolfang), à Vienne.
29 novembre 1935 . . . . . Enderlen, à Stuttgart.
29 novembre 1935 . . . . . Finsterer, à Vienne.
29 novembre 1935 . . . . . Payr, à Leipzig.
29 novembre 1935 . . . . . Pribram (Bruno), à Berlin.
29 novembre 1935 . . . . . Pribram (Egon), à Francfort-sur-le-Mein.
29 novembre 1935 . . . . . Ranzi (Egon), à Vienne.
29 novembre 1935 . . . . . Sauerbruch, à Berlin.
29 novembre 1935 . . . . . Schmieden (V.), à Francfort.
18 décembre 1912 . . . . . Von Eiselsberg, à Vienne.

ARGENTINE

18 décembre 1929 . . . . . MM. Arcé (José), à Buenos-Aires.
29 novembre 1935 . . . . . Bengolea (Adrian J.), à Buenos-Aires.
29 novembre 1935 . . . . . Bosch Arana, à Buenos-Aires.
29 novembre 1935 . . . . . Castano, à Buenos-Aires.
16 décembre 1925 . . . . . Cranwel (Daniel J.), à Buenos-Aires.
19 décembre 1934 . . . . . Finochietto, à Buenos-Aires.
29 novembre 1935 . . . . . Mirizzi, à Cordoba.

BELGIQUE

30 novembre 1938 . . . . . MM. Albert (Fritz), à Liège.
29 novembre 1935 . . . . . Danis (Robert), à Bruxelles.
29 novembre 1935 . . . . . Debaisieux (Robert), à Louvain.
30 novembre 1938 . . . . . Dejardin (Léo), à Bruxelles.
29 novembre 1935 . . . . . Hustin, à Bruxelles.
16 décembre 1925 . . . . . Lambotte (Albin), à Anvers.
29 novembre 1935 . . . . . Lauwers (E.), à Courtrai.
29 novembre 1935 . . . . . Maffei, à Bruxelles.
29 novembre 1935 . . . . . Mayer (Léopold), à Bruxelles.
29 novembre 1935 . . . . . Neuman (Fernand), à Bruxelles.
20 décembre 1933 . . . . . Verhoogen, à Bruxelles.
29 novembre 1935 . . . . . Voncken (Jules), à Liége.

BRÉSIL

29 novembre 1935 . . . . . MM. Brandao-Filho, à Rio.
29 novembre 1935 . . . . . Canto, à Rio.
29 novembre 1935 . . . . . Gudin, à Rio de Janeiro.
29 novembre 1935 . . . . . Mascarenhas, à Rio de Janeiro.
29 novembre 1935 . . . . . Nabuco de Gouvea, à Rio de Janeiro.

BULGARIE

29 novembre 1935 . . . . . M. Stoianoff, à Sofia.

CANADA

29 novembre 1935 . . . . . MM. Archibald, à Montréal.
29 novembre 1935 . . . . . Bourgeois (Benjamin), à Montréal.
29 novembre 1935 . . . . . Dagneau (Calixte), à Québec.
22 décembre 1926 . . . . . Grondin, à Montréal.
29 novembre 1935 . . . . . Martigny (de) [François], à Montréal.
29 novembre 1935 . . . . . Paquet (Albert), à Québec.
29 novembre 1935 . . . . . Parizeau (Télesphore), à Montréal.
8 décembre 1937 . . . . . Valin (R. E.), à Ottawa.
30 novembre 1938 . . . . . Vézina (Charles), à Québec.

CUBA

29 novembre 1935 . . . . . M. Presno, à La Havane.

DANEMARK

21 décembre 1932 . . . . . MM. Hansen, à Copenhague.
29 novembre 1935 . . . . . Swindt, à Randers.
29 novembre 1935 . . . . . Wessel (Carl), à Copenhague.

ÉGYPTE

29 novembre 1935 . . . . . MM. Ali Ibrahim Pacha, au Caire.
29 novembre 1935 . . . . . Pétridis (Pavlos), à Alexandrie.

ESPAGNE

20 décembre 1933 . . . . . MM. Bartrina (José), à Barcelone.
29 novembre 1935 . . . . . Cardenal (Léon), à Madrid.
29 novembre 1935 . . . . . Corachan, à Barcelone.
29 novembre 1935 . . . . . Cortes Llado, à Séville.
29 novembre 1935 . . . . . Goyanes y Capdevilla, à Madrid.
29 novembre 1935 . . . . . Recasens (Luiz), à Séville.

ESTHONIE

29 novembre 1935 . . . . . M. Puusepp, à Tartu.

ETATS-UNIS

29 novembre 1935 . . . . . MM. Albee (Fred H.), à New-York.
29 novembre 1935 . . . . Brewer (George A.), à New-York.
8 janvier 1919. . . . . . . Crile (George), à Cleveland.
8 janvier 1919. . . . . . . Cushing (Harvey), à New-Haven.
29 novembre 1935 . . . . . Cutler (Elliott C.), à Boston.
29 novembre 1935 . . . . . Dandy, à Baltimore.
24 mars 1920 . . . . . . Du Bouchet, à Paris.
29 novembre 1935 . . . . . Elsberg (F.), à New-York.
29 novembre 1935 . . . . . Finney (John), à Baltimore.
9 avril 1924 . . . . Gibson (Charles L.), à New-York.
29 novembre 1935 . . . . . Hutchinson (James P.), à Média.
17 janvier 1906 . . . . . . Kelly (Howard A.), à Baltimore.
29 novembre 1935 . . . . Lilienthal (Howard), à New-York.
21 décembre 1932 . . . . . Matas, Nouvelle-Orléans.
21 décembre 1932 . . . . . Mayo (Charles), à Rochester.
9 avril 1924 . . . . Mayo (William), à Rochester.
29 novembre 1935 . . . . . Whitman (Royal), à New-York.
29 novembre 1935 . . . . . Young (H. H.), à Baltimore.

FINLANDE

29 novembre 1935 . . . . . M. Faltin, à Helsingfors.

GRANDE-BRETAGNE

9 décembre 1936 . . . . . MM. Gask (George E.), à Henley-on-Thames.
9 décembre 1936 . . . . . Grey-Turner (George), à Buckx.
18 décembre 1912 . . . . . Lane (Arbuthnot), à Londres.
29 novembre 1935 . . . . . Miles, à Londres.
29 novembre 1935 . . . . . Sinclair (Maurice), à Londres.
8 décembre 1937 . . . . . Souttar (Henry S.), à Londres.
29 novembre 1935 . . . . . Wallace (Cuthbert), à Londres.
8 décembre 1937 . . . . . Walton (James), à Londres.
30 novembre 1938 . . . . . Young (Archibald), à Glasgow.

GRÈCE

29 novembre 1935 . . . . . MM. Alivisatos (Nicolas), à Athènes.
8 décembre 1937 . . . . . Carajannopoulos (Georges), à Athènes.
8 décembre 1937 . . . . . Maccas (Mathieu), à Athènes.
29 novembre 1935 . . . . . Pappa, à Athènes.

HOLLANDE

29 novembre 1935 . . . . . MM. Bierens de Hann, à Rotterdam.
29 novembre 1935 . . . . . Lanz, à Amsterdam.
21 décembre 1932 . . . . . Schœmaker (J.), à La Haye.

ITALIE

8 janvier 1919 . . . . . . MM. ALESSANDRI (Robert), à Rome.
9 avril 1924. . . . . BASTIANELLI, à Rome.
29 novembre 1935 . . . . . DOGLIOTTI (A. Mario), à Catania.
20 décembre 1933 . . . . . DONATI (Mario), à Milan.
12 janvier 1910 . . . . . . GIORDANO, à Venise.
29 novembre 1935 . . . . . MUSCATELLO, à Catane.
29 novembre 1935 . . . . . PAOLUCCI (Raffaele), à Bologne.
29 novembre 1935 . . . . . PELLEGRINI (Augusto), à Chiari.
17 décembre 1930 . . . . . PUTTI (V.), à Bologne.
29 novembre 1935 . . . . . UFFREDUZZI (Ottorino), à Turin.

JAPON

29 novembre 1935 . . . . . MM. MAKOTO (Saïto), à Nagoya.
29 novembre 1935 . . . . . SIHOTA, à Tokio.

NORVÈGE

29 novembre 1935 . . . . . MM. BULL (P.), à Oslo.
29 novembre 1935 . . . . . HOLST (Johan), à Oslo.
29 novembre 1935 . . . . . INGEBRIGSTEN, à Oslo.
29 novembre 1935 . . . . . NICOLAYSEN (Johan), à Oslo.

PÉROU

29 novembre 1935 . . . . . M. ALGOVIN (Miguel), à Lima

POLOGNE

19 décembre 1934 . . . . . MM. JURASZ (Antoni), à Poznan.
29 novembre 1935 . . . . . LESNIOWSKI, à Varsovie.

PORTUGAL

29 novembre 1935 . . . . . MM. DOS SANTOS, à Lisbonne.
29 novembre 1935 . . . . . GENTIL, à Lisbonne.

ROUMANIE

29 novembre 1935 . . . . . MM. ANGELESCO, à Bucarest.
29 novembre 1935 . . . . . BALACESCO, à Bucarest.
29 novembre 1935 . . . . . DANIEL (Constantin), à Bucarest.
29 novembre 1935 . . . . . HORTOLOMEI, à Bucarest.
29 novembre 1935 . . . . . IACOBOVICI, à Bucarest.
29 novembre 1935 . . . . . TANASESCO, à Jassy.

RUSSIE (Ancienne)

29 novembre 1935 . . . . . M. Alexinsky, à Moscou.

SUÈDE

29 novembre 1935 . . . . . MM. Hybbinette (Samuel), à Stockholm.
29 novembre 1935 . . . . . Key (Einar), à Stockholm.
29 novembre 1935 . . . . . Nystrom (Gunnar), à Upsala.
29 novembre 1935 . . . . . Petren, à Lund.
29 novembre 1935 . . . . . Waldenstrom, à Stockholm.

SUISSE

29 novembre 1935 . . . . . MM. Buscarlet, à Genève.
29 novembre 1935 . . . . . Clément, à Fribourg.
29 novembre 1935 . . . . . Decker (Pierre), à Lausanne.
29 novembre 1935 . . . . . Henschen, à Bâle.
29 novembre 1935 . . . . . Jentzer (Albert), à Genève.
29 novembre 1935 . . . . . Julliard (Charles), à Genève.
29 novembre 1935 . . . . . Paschoud (Henri), à Lausanne.
9 avril 1924. . . . . Quervain (de), à Berne.

TCHÉCOSLOVAQUIE

29 novembre 1935 . . . . . MM. Jirasek (Arnold), à Prague.
7 décembre 1937 . . . . . Petrivalsky (Julius), à Brno.

TURQUIE

29 novembre 1935 . . . . . MM. Bessin Omer Pacha, à Constantinople.
29 novembre 1935 . . . . . Djemil-Pacha, à Constantinople.

U. R. S. S.

29 novembre 1935 . . . . . MM. Hertzen, à Moscou.
29 novembre 1935 . . . . . Judine (Serge), à Moscou.

URUGUAY

29 novembre 1935 . . . . . MM. Blanco Acevedo, à Montevideo.
9 avril 1924. . . . . Lamas, à Montevideo.
19 décembre 1928 . . . . . Navarro (Alfredo), à Montevideo.
29 novembre 1935 . . . . . Pouey (Henri), à Montevideo.
29 novembre 1935 . . . . . Prat (Domingo), à Montevideo.

YOUGOSLAVIE

9 décembre 1936 . . . . . MM. Budisavljevic (Juli), à Zagreb.
29 novembre 1935 . . . . . Kojen, à Belgrade.
29 novembre 1935 . . . . . Kostitch (Milivoje), à Belgrade.
29 novembre 1935 . . . . . Milianitch, à Belgrade.
29 novembre 1935 . . . . . Yovtchitch, à Belgrade.

PRÉSIDENTS

DE LA SOCIÉTÉ NATIONALE DE CHIRURGIE

DEPUIS SA FONDATION

1844. MM. A. Bérard.
1845. Michon.
1846. Monod père.
1847. Lenoir.
1848. Robert.
1849. Cullerier.
1850. Deguise père.
1851. Danyau.
1852. Larrey.
1853. Guersant.
1854. Denonvilliers.
1855. Huguier.
1856. Gosselin.
1857. Chassaignac.
1858. Bouvier.
1859. Deguise fils.
1860. Marjolin.
1861. Laborie.
1862. Morel-Lavallée.
1863. Depaul.
1864. Richet.
1865. Paul Broca.
1866. Giraldès.
1867. Follin.
1868. Legouest.
1869. Verneuil.
1870. A. Guérin.
1871. Blot.
1872. Dolbeau.
1873. Trélat.
1874. Maurice Perrin.
1875. Le Fort.
1876. Houel.
1877. Panas.
1878. Félix Guyon.
1879. S. Tarnier.
1880. Tillaux.
1881. de Saint-Germain.
1882. Léon Labbé.
1883. Guéniot.
1884. Marc Sée.
1885. S. Duplay.
1886. Horteloup.
1887. Lannelongue.
1888. Polaillon.
1889. Le Dentu.
1890. MM. Nicaise.
1891. Terrier.
1892. Chauvel.
1893. Ch. Perier.
1894. Lucas-Championnière.
1895. Th. Anger.
1896. Ch. Monod.
1897. Delens.
1898. Berger.
1899. Pozzi.
1900. Richelot.
1901. Paul Reclus.
1902. G. Bouilly.
1903. Kirmisson.
1904. Peyrot.
1905. E. Schwartz.
1906. Paul Segond.
1907. Edouard Quénu.
1908. Ch. Nélaton.
1909. Paul Reynier.
1910. Routier.
1911. Jalaguier.
1912. Pierre Bazy.
1913. E. Delorme.
1914. Tuffier.
1915. E. Rochard.
1916. { Lucien Picqué. / Paul Michaux. }
1917. Auguste Broca.
1918. Charles Walther.
1919. Henri Hartmann.
1920. Félix Lejars.
1921. E. Potherat.
1922. Pierre Sebileau.
1923. Placide Mauclaire.
1924. Ch. Souligoux.
1925. Jean-Louis Faure.
1926. Maurice Auvray.
1927. Edouard Michon.
1928. Louis Ombrédanne.
1929. Bernard Cunéo.
1930. Antonin Gosset.
1931. Charles Lenormant.
1932. Pierre Duval.
1933. Albert Mouchet.
1934. Georges Labey.
1935. Pierre Fredet.

PRÉSIDENTS

DE L'ACADÉMIE DE CHIRURGIE

DEPUIS SA FONDATION

1935.	MM.	Pierre Fredet.
1936.		Henri Rouvillois.
1937.		Amédée Baumgartner.
1938.		Maurice Chevassu.
1939.		Raymond Grégoire.

SECRÉTAIRES GÉNÉRAUX

DE LA SOCIÉTÉ NATIONALE DE CHIRURGIE

DEPUIS SA FONDATION

1853-1857 . . . . MM. René Marjolin.
1857-1862 . . . . Paul Broca.
1862-1865 . . . . Jarjavay.
1865-1866 . . . . Legouest.
1866-1867 . . . . Verneuil.
1867-1871 . . . . Trélat.
1871-1877 . . . . Guyon.
1877-1878 . . . . Paulet.
1878-1880 . . . . de Saint-Germain.
1880-1885 . . . . Horteloup.
1885-1889 . . . . Chauvel.
1889-1895 . . . . Ch. Monod.
1895-1900 . . . . Paul Reclus.
1900-1905 . . . . Paul Segond.
1905-1907 . . . . Charles Nélaton.
1907-1908 . . . . Félizet.
1908-1914 . . . . Eugène Rochard.
1914-1919 . . . . Félix Lejars.
1919-1924 . . . . Jean-Louis Faure.
1924-1929 . . . . Charles Lenormant.
1929 . . . . Paul Lecène.
1930-1935 . . . . Robert Proust.
1935 . . . . Louis Bazy.

SECRÉTAIRES GÉNÉRAUX

DE L'ACADÉMIE DE CHIRURGIE

DEPUIS SA FONDATION

1935 . . . . M. Louis Bazy.

BIENFAITEURS DE L'ACADÉMIE DE CHIRURGIE

FONDÉE EN 1843 SOUS LE NOM DE

SOCIÉTÉ NATIONALE DE CHIRURGIE

René DUVAL et René MARJOLIN, fondateurs d'un prix annuel de 300 francs.

Edouard LABORIE, fondateur d'un prix annuel de 1.200 francs.

Vulfranc GERDY, fondateur d'un prix biennal de 2.000 francs.

Pierre-Charles HUGUIER, donateur d'une rente annuelle de 1.000 francs, et Mme HUGUIER, sa veuve, donatrice d'une somme de 1.000 francs, destinées à favoriser les publications scientifiques de la Société.

DEMARQUAY, fondateur d'un prix biennal de 700 francs.

RICORD, fondateur d'un prix biennal de 300 francs.

DUBREUIL (de Montpellier), fondateur d'un prix annuel de 400 francs.

Jules HENNEQUIN, fondateur d'un prix biennal de 1.500 francs.

O. LANNELONGUE, fondateur d'un prix quinquennal de 5.000 francs, avec médaille en or.

Mme veuve Aimé GUINARD, fondatrice d'un prix triennal de 1.000 francs.

Mme veuve CHUPIN, fondatrice d'un prix biennal de 1.400 francs.

Edouard QUÉNU, donateur d'une somme de 10.000 francs dont les arrérages devont être employés par la Société à l'amélioration de son bulletin.

Edouard SCHWARTZ, donateur d'une somme de 10.000 francs pour l'amélioration de l'installation de la Société de Chirurgie.

Les Elèves du Dr Eugène ROCHARD, fondateurs d'un prix triennal de 10.000 francs.

Mme veuve A. LE DENTU, fondatrice d'un prix annuel.

Mme Jules LEBAUDY, Robert LEBAUDY, Mme la Comtesse de FELS, donateurs d'une somme de 50.000 francs.

Paul GUERSANT, — LENOIR, — PAYEN, — VELPEAU, — GERDY, — Baron LARREY, — Ch. NÉLATON, — LE DENTU, — DELENS, — Lucien HAHN, — CH. PÉRIER, — MONTEILS, — Ch. MONOD, Donateurs de livres pour la Bibliothèque de la Société.

PRIX DE L'ACADÉMIE DE CHIRURGIE

L'Académie de Chirurgie (ancienne Société nationale de Chirurgie) dispose de douze prix permanents et d'un prix temporaire de 50.000 *francs* :

1° Le prix Duval, fondé par Jacques-René Duval, membre de la Société de Chirurgie de Paris.

Le 12 juillet 1854, la Société a pris la décision suivante : « La Société de Chirurgie de Paris, après une donation de M. Duval, fonde, à titre d'encouragement, un prix *annuel* de la valeur de 100 francs, en livres, pour l'auteur de la meilleure thèse de chirurgie publiée en France dans le courant de l'année. Autant que possible, les recherches doivent porter sur un seul sujet et s'appuyer sur des observations recueillies par l'auteur lui-même dans un service d'hôpital.

« Tous les auteurs, anciens et modernes, qui ont traité le même sujet, devront être indiqués, ainsi que la source précise des citations.

« Sont seuls admis à concourir : les docteurs ayant rempli les fonctions d'internes définitifs dans les hôpitaux ou ayant un grade analogue dans les hôpitaux militaires ou de la marine. » Les aides-médecins de la marine nommés au concours sont assimilés aux internes des hôpitaux (4 novembre 1885).

Les candidats devront adresser franco deux exemplaires de leur thèse au secrétariat de l'Académie.

Par la bienveillance de M. le Dr Marjolin, membre fondateur de la Société, le montant du prix Duval a été porté de 100 à 300 francs à partir de 1886; le prix ne peut être partagé.

2° Le prix Édouard Laborie, fondé par Mme veuve Laborie, le 6 mai 1868. Il est *annuel* et de la valeur de 1.200 francs.

La Société a pris en 1868 les décisions suivantes : Le prix Édouard Laborie sera décerné chaque année dans la séance solennelle de la Société (troisième mercredi de janvier) à l'auteur du meilleur travail *inédit* sur un sujet quelconque de chirurgie adressé à la Société pendant l'année courante.

« Les auteurs sont libres de choisir les sujets de leurs mémoires; toutefois, la Société indiquera tous les six ans un sujet de mémoire pris parmi les points de la chirurgie dont le Dr Laborie s'est plus particulièrement occupé.

« Tous les docteurs et élèves en médecine, français et étrangers, sont admis à prendre part au concours.

« Les mémoires, écrits en français, en latin, en anglais ou en allemand, devront être envoyés (affranchis) à M. le Secrétaire général de l'Académie de Chirurgie, 12, rue de Seine, avant le 1er novembre de chaque année.

« Les manuscrits doivent être adressés dans les formes académiques, c'est-à-dire non signés, mais portant une épigraphe reproduite sur la suscription d'une lettre renfermant le nom, l'adresse et les titres du candidat. »

3° Le prix Gerdy, fondé en 1873, par Vulfranc Gerdy, en souvenir de son frère P.-N. Gerdy, membre de la Société nationale de Chirurgie. Ce prix est *biennal* et de la valeur de 2.000 francs.

Le sujet à traiter par les concurrents est indiqué par l'Académie et donné deux années à l'avance. Les règles du concours sont celles du prix Laborie.

4° Le prix Demarquay, fondé en 1875, par Jean-Nicolas Demarquay, membre de la Société nationale de Chirurgie, qui a légué à la Société une somme de 10.000 francs. Le prix est *biennal* et de la valeur de 700 francs.

Le sujet, indiqué par l'Académie, est donné deux années à l'avance; les règles du concours sont celles du prix Laborie.

5° Le prix RICORD, fondé, en 1889, par Philippe Ricord, membre de la Société nationale de Chirurgie, qui a légué à la Société une somme de 5.000 francs. Le prix est *biennal* et de la valeur de 300 francs.

Il est décerné à l'auteur d'un travail inédit sur un sujet quelconque de chirurgie ou d'un mémoire publié dans le courant de l'année et n'ayant pas encore été l'objet d'une récompense dans une autre Société.

Les manuscrits pourront être signés. A cette différence près, les règles du concours sont celles du prix Laborie.

6° Le prix DUBREUIL, fondé, en 1901, par Henri-François-Alphonse Dubreuil, membre de la Société nationale de Chirurgie, qui a légué à la Société une somme de 15.000 francs. « Les intérêts de cette somme, placée sur l'État à 3 p. 100, serviront à cette Société pour la fondation d'un prix *annuel* destiné à récompenser un travail sur un sujet d'orthopédie. »

7° Le prix Jules HENNEQUIN, fondé, en 1910, par Jules-Nicolas Henneqnin, membre de la Société nationale de Chirurgie, qui a légué à la Société une somme de 25.000 francs, « dont les arrérages seront accordés tous les *deux ans*, et *sans partage*, au meilleur mémoire sur l'anatomie, la physiologie, la pathologie ou les traumatismes du squelette humain ».

8° LA MÉDAILLE INTERNATIONALE DE CHIRURGIE (Fondation LANNELONGUE). — Le prix fondé, en 1911, par M. Lannelongue consiste en une médaille d'or à décerner tous les cinq ans, et dotée d'une somme de 5.000 francs.

« Cette médaille sera internationale, c'est-à-dire attribuée à un chirurgien de n'importe quel pays, qui, durant les dix dernières années, aura fait la découverte chirurgicale la plus notoire ou les travaux les plus utiles à l'art et à la science de la chirurgie. L'attribution de la médaille de chirurgie ne pourra être faite deux fois de suite dans la même nationalité. »

M. Lannelongue exprime la volonté formelle qu'il ne soit tenu aucun compte de la nationalité, mais uniquement des mérites de celui qui paraîtra le plus digne. Est seul proclamé lauréat celui qui sera présenté par les personnes suivantes, qualifiées à cet effet :

a) Les membres du bureau de l'Académie de Chirurgie;

b) Le quart des autres membres titulaires et honoraires de cette même Société, tirés au sort tous les cinq ans;

c) Les lauréats de la médaille Lannelongue;

d) Les chirurgiens, membres du Conseil de dix Facultés de Médecine de nations étrangères à la France, choisis tous les cinq ans par le Bureau de l'Académie de Chirurgie, et au nombre de deux au plus par nationalité; le bureau veillera à faire une répartition convenable, selon l'importance des nationalités. Ci-joint l'énumération des nationalités dans lesquelles sera fait le choix des juges : Angleterre, Allemagne, Autriche-Hongrie et États balkaniques Belgique, Hollande et États scandinaves; Espagne, Portugal et Mexique; Italie, Suisse, Grèce et Turquie; Russie, États-Unis d'Amérique du Nord et Canada; États de l'Amérique du Sud; Japon et Chine. Les chirurgiens étrangers qualifiés seront invités par lettre recommandée à proposer un lauréat; les propositions devront être faites avant le 1er novembre de l'année qui précède la séance annuelle de l'Académie de Chirurgie.

Ces propositions, comme celles des juges français n'habitant pas Paris, seront faites par écrit et adressées au Président de l'Académie de Chirurgie. Celui-ci convoquera ensuite les membres français qualifiés, habitant Paris, pour qu'ils fassent à leur tour des propositions par écrit dans une séance

spéciale où le président procédera au dépouillement total des suffrages exprimés.

La médaille sera attribuée au candidat qui aura obtenu la majorité absolue des suffrages, et à son défaut une majorité relative. Si deux ou plusieurs candidats recueillent un nombre égal de suffrages, la voix du Président du bureau de l'Académie devient prépondérante. Le Président proclame le lauréat.

La médaille sera remise dans la séance annuelle de l'Académie de Chirurgie.

9° Le prix Aimé GUINARD, fondé, en 1914, par Mme veuve Guinard, en souvenir de son mari, membre de la Société nationale de Chirurgie.

Le prix est *triennal* et de la valeur de 1.000 francs.

Il est décerné au meilleur travail de chirurgie générale présenté par un interne des hôpitaux de Paris, pendant qu'il sera en exercice, ou pendant l'année qui suivra la fin de son internat.

10° Le prix CHUPIN, fondé, en 1923, par Mme veuve Chupin, en mémoire de son mari, membre correspondant de la Société nationale de Chirurgie.

Le prix est *biennal*, de la valeur de 1.400 francs et ne peut être partagé.

Il sera décerné tous les deux ans au meilleur mémoire inédit ou imprimé de pathologie chirurgicale portant plus particulièrement sur les affections ou blessures observées aux armées.

11° Le prix des ÉLÈVES DU Dr EUGÈNE ROCHARD a été créé par un groupe d'anciens élèves de ce chirurgien pour perpétuer son souvenir. Le prix, d'une valeur de 10.000 francs, sera attribué tous les trois ans à un travail, inédit ou paru dans les trois dernières années, sur un sujet de chirurgie générale, travail dû à un interne ou ancien interne des hôpitaux de l'Assistance publique de Paris. Ce prix ne pourra être partagé. Au cas où l'Académie ne jugerait pas qu'il y ait lieu de décerner le prix, les arrérages seraient reportés, et, trois ans plus tard, l'Académie pourrait distribuer deux prix. La commission chargée d'examiner les mémoires présentés sera composée de sept membres titulaires. Les mémoires, inédits ou déjà publiés, devront être adressés au Secrétaire général avant le 1er novembre précédant la séance où le prix sera attribué.

Le prix sera décerné la première fois dans la séance annuelle de janvier 1930.

12° Le prix Auguste LE DENTU, fondé, en 1927, par Mme veuve Le Dentu, en souvenir de son mari, membre honoraire de la Société nationale de Chirurgie.

Le prix sera décerné chaque année à l'interne Médaille d'or en chirurgie. Le prix sera de 1.500 francs l'année où l'interne Médaille d'or en chirurgie est lauréat du prix Oulmont de l'Académie de Médecine (1.500 fr.) et de 2.500 francs l'année où le prix Oulmont est décerné à l'interne Médaille d'or de médecine.

13° LE PRIX DE 50.000 FRANCS (fondé en 1916). — Mme Jules Lebaudy, M. Robert Lebaudy, Mme la Comtesse de Fels ont mis à la disposition de la Société nationale de Chirurgie une somme de 50.000 francs pour être attribuée à l'auteur de l'*appareil suppléant le mieux à la perte de la main.*

Les constructeurs des nations alliées et neutres peuvent seuls concourir. Ils devront présenter, à l'Académie, des mutilés se servant des appareils depuis six mois au moins.

L'Académie expérimentera les appareils sur des mutilés pendant le temps qu'elle jugera nécessaire pour apprécier leurs qualités. L'appareil récompensé restera la propriété de son auteur.

PRIX A DÉCERNER EN 1939

(Séance annuelle de janvier 1940.)

Prix Duval-Marjolin, annuel (300 francs). — A l'auteur (ancien interne des hôpitaux ou ayant un grade analogue dans l'armée ou la marine) de la meilleure thèse inaugurale de chirurgie publiée dans le courant de l'année 1939.

Prix Édouard Laborie, annuel (1.200 francs). — A l'auteur d'un travail inédit sur un sujet quelconque de chirurgie.

Prix Dubreuil, annuel (400 francs). — Destiné à récompenser un travail sur un sujet d'orthopédie.

Prix Le Dentu, annuel. — A l'interne médaille d'or de chirurgie en 1939.

Prix Gerdy, bisannuel (2.000 francs). — A l'auteur d'un travail inédit sur un sujet choisi par l'Académie de Chirurgie à la fin de l'année 1937 et dont voici le titre : Les anémies après les gastrectomies.

Prix Demarquay, bisannuel (700 francs). — A l'auteur d'un travail inédit sur un sujet choisi par l'Académie de Chirurgie à la fin de l'année 1937 et dont voici le titre : Le cancer du sein chez l'homme.

Prix Jules Hennequin, bisannuel (1.500 francs). — Au meilleur mémoire sur l'anatomie, la physiologie, la pathologie ou les traumatismes du squelette humain.

Ce prix ne peut être partagé.

Prix Ricord, bisannuel (300 francs). — A l'auteur d'un travail inédit sur un sujet quelconque de chirurgie, ou d'un mémoire publié dans le courant de l'année et n'ayant pas été l'objet d'une récompense dans une autre Société.

Les manuscrits destinés au prix Laborie, au prix Gerdy et au prix Demarquay doivent être anonymes et accompagnés d'une épigraphe reproduite sur la suscription d'une enveloppe renfermant le nom, l'adresse et les titres du candidat.

Les travaux des concurrents devront être adressés au Secrétaire général de l'Académie de Chirurgie, 12, rue de Seine, Paris (VI[e] arrond.), avant le 1[er] novembre 1939.

PRIX A DÉCERNER EN 1940

(Séance annuelle de janvier 1941.)

Prix Duval-Marjolin, annuel (300 francs). — A l'auteur (ancien interne des hôpitaux ou ayant un grade analogue dans l'armée ou la marine) de la meilleure thèse inaugurale de chirurgie publiée dans le courant de l'année 1940.

Prix Edouard Laborie, annuel (1.200 francs). — A l'auteur d'un travail inédit sur un sujet quelconque de chirurgie.

Prix Dubreuil, annuel (400 francs). — Destiné à récompenser un travail sur un sujet d'orthopédie.

Prix Le Dentu, annuel. — A l'interne, médaille d'or de Chirurgie en 1940.

Prix Chupin, biennal (1.400 francs). — Au meilleur mémoire inédit ou imprimé de pathologie chirurgicale portant plus particulièrement sur les affections ou blessures observées aux armées.

Les manuscrits destinés au prix Laborie doivent être anonymes et accompagnés d'une épigraphe reproduite sur la suscription d'une enveloppe renfermant le nom, l'adresse et les titres du candidat.

Les travaux des concurrents devront être adressés au Secrétaire général de l'Académie de Chirurgie, 12, rue de Seine Paris (VI[e] arrond.), avant le 1[er] novembre 1940.

PRIX A DÉCERNER EN 1941

(Séance annuelle de janvier 1942.)

Prix Duval-Marjolin, annuel (300 francs). — A l'auteur (ancien interne des hôpitaux ou ayant un grade analogue dans l'armée ou la marine) de la meilleure thèse inaugurale de chirurgie publiée dans le courant de l'année 1941.

Prix Édouard Laborie, annuel (1.200 francs). — A l'auteur d'un travail inédit sur un sujet quelconque de chirurgie.

Prix Dubreuil, annuel (400 francs). — Destiné à récompenser un travail sur un sujet d'orthopédie.

Prix Le Dentu, annuel. — A l'interne médaille d'or de chirurgie en 1941.

Prix Gerdy, bisannuel (2.000 francs). — A l'auteur d'un travail inédit sur un sujet qui sera choisi par l'Académie de Chirurgie à la fin de l'année 1939.

Prix Demarquay, bisannuel (700 francs). — A l'auteur d'un travail inédit sur un sujet qui sera choisi par l'Académie de Chirurgie à la fin de l'année 1939.

Prix Jules Hennequin, bisannuel (1.500 francs). — Au meilleur mémoire sur l'anotomie, la physiologie, la pathologie ou les traumatismes du squelette hnmain.

Ce prix ne peut pas être partagé.

Prix Ricord, bisannuel (300 francs). — A l'auteur d'un travail inédit sur un sujet quelconque de chirurgie, ou d'un mémoire publié dans le courant de l'année et n'ayant pas été l'objet d'une récompense dans une autre Société.

Prix Aimé Guinard, triennal (1.000 francs). — Au meilleur travail de chirurgie générale présenté par un interne des hôpitaux de Paris, pendant qu'il sera en exercice ou pendant l'année qui suivra la fin de son internat.

Prix des Élèves du Dr Eugène Rochard, triennal (10.000 francs). — A l'auteur, interne ou ancien interne des hôpitaux de l'Assistance publique de Paris, au meilleur travail inédit ou paru, dans les trois dernières années, sur un sujet de chirurgie générale.

Médaille Lannelongue, prix quinquennal (médaille et 5.000 francs en espèces).

Les manuscrits destinés au prix Laborie, au prix Gerdy et au prix Demarquay doivent être anonymes et accompagnés d'une épigraphe reproduite sur la suscription d'une enveloppe renfermant le nom, l'adresse et les titres du candidat.

Les travaux des concurrents devront être adressés au Secrétaire général de l'Académie de Chirurgie, 12, rue de Seine, Paris (VIe arrond.), avant le 1er novembre 1941.

MÉMOIRES

DE

L'ACADÉMIE DE CHIRURGIE

Séance du 11 Janvier 1939.

Présidence de M. MAURICE CHEVASSU, *président.*

PREMIÈRE SÉANCE

PROCÈS-VERBAL

La rédaction du procès-verbal de la précédente séance est mise aux voix et adoptée.

CORRESPONDANCE

La correspondance comprend :

1° Les journaux et publications périodiques reçus pendant les vacances.

2° Des lettres de MM. D'ALLAINES, CHARRIER s'excusant de ne pouvoir assister à la séance.

3° Des lettres de MM. Fritz ALBERT (Liége) et Charles VÉZINA (Québec) remerciant l'Académie de les avoir élus associés étrangers.

4° Un travail de M. TAVERNIER (Lyon), associé national, intitulé : *A propos du verrouillage par greffons articulés des luxations atloïdo-axoïdiennes avec fracture de l'apophyse odontoïde.*

5° Un travail de M. Félix PAPIN (Bordeaux), associé national, intitulé : *Volumineux schwannome inguinal à évolution d'apparence maligne.*

6° Un travail de MM. G. CABANIÉ, G. DECROP et Mlle LAFFORET, intitulé : *Infarctus utéro-ovarien et nécrose d'un fibrome par injection intra-utérine de permanganate de potasse.*

M. MOULONGUET, rapporteur.

7° Un travail de M. G. CABANIÉ (Tanger), intitulé : *Les trajets ascendants transmusculaires des fistules anales.*

M. MADIER, rapporteur.

Publication périodique hebdomadaire.

PRÉSENTATIONS D'OUVRAGES

Le Secrétaire général dépose sur le Bureau de l'Académie les 4 volumes de « Leçons de clinique chirurgicale » du professeur Pedro Chutro, si prématurément ravi à la science chirurgicale. Rappelant avec quel cœur et quel dévouement M. Chutro se mit au service de la France pendant la guerre de 1914-1918, il pense que l'Académie recevra avec une particulière émotion ces volumes qui résument l'activité d'un homme qui a grandement honoré à la fois son pays et l'Académie de Chirurgie dont il était associé étranger.

M. Victor Armand Ugon (Montevideo) fait hommage à l'Académie de son ouvrage intitulé : *El Torax Quirurgico.*

Des remerciements sont adressés à l'auteur.

NÉCROLOGIE

Décès du Médecin Général Paitre, membre titulaire.

Mes chers Collègues,

Une bien triste nouvelle est venue nous surprendre aux premiers jours de l'année qui commence, celle de la fin rapide du médecin général Paitre, un des derniers nommés des membres titulaires de l'Académie de Chirurgie. Il avait été élu le 17 mars 1937.

Directeur du Val-de-Grâce depuis 1936, il représentait parmi nous cette grande pépinière de la chirurgie militaire, dans laquelle notre Compagnie a eu à cœur, depuis un siècle, d'aller puiser tant des nôtres.

Nommé correspondant national de la Société de Chirurgie en 1931, il nous avait d'emblée séduits par sa parole entraînante, par l'ardeur qui émanait de sa personne. En lui, on sentait l'homme d'action et nous savions les espoirs que l'Armée fondait sur son énergie. La voilà brisée à jamais. Sa disparition cause un vide qui sera difficilement comblé.

Depuis le jour où il était sorti du Val-de-Grâce, premier de sa promotion en 1905, le médecin général Paitre avait fait une carrière particulièrement brillante. La guerre avait mis en relief ses vertus chirurgicales. A la tête de l'Ambulance 4/45, il avait été quatre fois cité à l'ordre du jour. Peut-on mieux honorer sa mémoire qu'en rappelant ici une de ses plus belles citations :

« Admirable de sang-froid et de dévouement. En mars 1917 a pratiqué et réussi les plus graves opérations sous le bombardement ennemi, alors que sa baraque opératoire était trouée par les éclats. Au mépris du danger et des fatigues, a, lors des derniers événements et sous le bombardement, opéré, pansé, évacué intensément jusqu'à l'ultime minute, faisant quatre postes de secours en cinq jours et accourant en renfort dans une autre formation. »

Il n'est pas besoin d'en dire davantage pour prouver qu'en perdant le médecin général Paitre, nous perdons un brave et un grand homme de bien.

La valeur chirurgicale de notre collègue lui avait mérité d'être nommé en 1922 professeur agrégé, puis en 1928 professeur au Val-de-Grâce. Chargé de l'enseignement de la médecine opératoire et de la thérapeutique chirurgicale, nous savons de quel éclat il avait paré cette chaire illustre en y faisant admirer des qualités hors de pair. Ses élèves étaient suspendus à sa parole entraînante à la fois et persuasive, dont l'éloquence ne venait troubler ni la méthode, ni la clarté. Nous aurions pu lui reprocher de ne nous avoir que trop rarement permis ici d'en apprécier le charme. Mais qui ne se souvient de la manière dont il avait ébloui son auditoire du grand amphithéâtre de la Faculté de Médecine, au cours du Congrès de Chirurgie de 1935, quand il y avait présenté son rapport sur les fractures du calcanéum, tant sa démonstration avait été lumineuse et tant il avait l'art d'extérioriser la flamme qui brûlait en lui. Ses qualités s'affirmaient encore dans cette *Anatomie Médico-Chirurgicale illustrée* dont il n'aura vu paraître que les trois premiers fascicules.

Ses chefs et ses amis ont dit vendredi, à Bordeaux, devant sa dépouille, l'affection profonde qu'il avait inspirée à tous ceux qui l'avaient connu. Notre collègue le médecin général inspecteur Rouvillois est allé là-bas prendre la parole au nom de l'Académie de Chirurgie. Nul mieux que celui qui a tenu entre ses mains pendant tant d'années, qui furent pourtant trop courtes, la direction médicale de l'Armée française, nul n'était mieux qualifié pour nous représenter aux obsèques du camarade qu'il avait eu sous ses ordres, et pour exprimer à Mme Paitre les regrets émus de notre Compagnie.

Je lui en avais moi-même télégraphié l'expression dès que m'était parvenue la fatale nouvelle. Je veux lui redire aujourd'hui que le nom du médecin général Paitre sera précieusement conservé par l'Académie, comme celui d'un des plus dignes représentants de la Chirurgie militaire. Au nom de l'Académie de Chirurgie tout entière, je la prie d'accueillir l'hommage de nos très respectueuses condoléances.

Je lève la séance en signe de deuil.

DEUXIÈME SÉANCE

A PROPOS DU PROCÈS-VERBAL

Ablation totale de la parotide avec conservation complète du facial,

par M. **René Leriche** (de Strasbourg), associé national.

J'ai eu deux fois l'occasion d'employer le procédé que Duval a décrit, pour conserver le facial dans l'ablation des tumeurs parotidiennes, et j'ai été assez heureux pour avoir, dans les deux cas, une fois l'opération terminée, une intégrité complète des deux branches, la supérieure et l'inférieure.

Ce procédé est un réel progrès. Je n'ai d'ailleurs pas trouvé qu'il soit très facile à exécuter, parce que je suis tombé sur des mastoïdes pneumatiques, en coquille d'œuf, et que l'os s'est fragmenté au premier coup. Puis j'ai trouvé que le facial était bien plus profond que je ne pensais. Mais le résultat a été excellent. Il s'agissait dans les deux cas de tumeur mixte récidivée après énucléation, et je crois que, dorénavant, nous devrions renoncer à ce type d'opération, puisque nous pouvons enlever toute la parotide sans craindre pour l'esthétique de la face, et que les tumeurs mixtes récidivent pratiquement toujours.

Endométriome ombilical,

par MM. **H. Mondor** et **Mazingarbe.**

Nous avons observé, dans notre service de l'hôpital Bichat, un cas d'endométriome ombilical, qu'il nous a paru intéressant de rapporter

Mme F..., trente-huit ans, entre à l'hôpital Bichat le 29 novembre 1937. Cette malade, toujours bien réglée et ne présentant aucun antécédent pathologique notable, a remarqué, il y a quatre mois environ, l'apparition spontanée d'une petite tumeur juxta-ombilicale parfaitement indolente et dont elle ne s'est d'abord pas inquiétée.

Mais, depuis deux mois, à chaque période menstruelle, est apparu un écoulement sanguinolent au niveau de la tumeur ombilicale ; écoulement débutant exactement avec les règles, persistant et se terminant avec elles.

Ces symptômes ont décidé la malade à venir nous consulter.

A l'examen, on note, au pôle inférieur de la cicatrice ombilicale, une petite masse parfaitement arrondie et bien limitée, du volume d'une cerise environ.

La peau qui la recouvre est adhérente et légèrement pigmentée de

brun. Au centre de la tuméfaction existe un orifice punctiforme n'admettant pas aisément l'extrémité d'un stylet ; la pression y est tout à fait indolore.

Nous revoyons la malade au moment de ses règles : la tumeur ombilicale reste parfaitement indolente, spontanément et à la pression ; son volume et sa coloration ne sont pas modifiés.

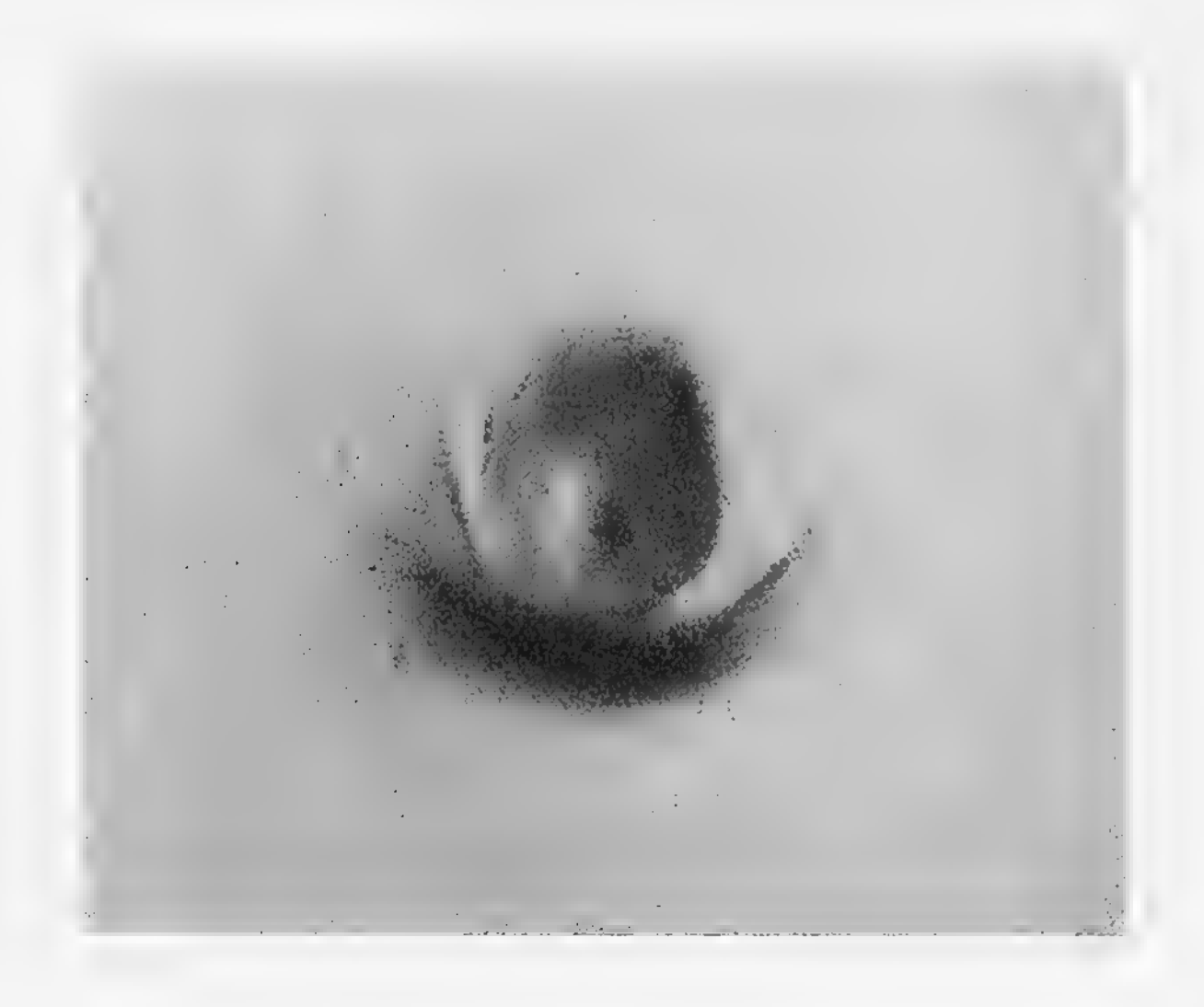
Toutefois, par l'orifice punctiforme qui est alors légèrement dilaté, s'écoulent quelques gouttes de sang noirâtre, d'aspect goudronneux. La pression fait sourdre, sans difficulté, plusieurs autres gouttes de sang.

Le toucher vaginal ne montre rien d'anormal, la recherche d'autres localisations tumorales se montre négative.

La numération globulaire et le dosage d'urée sanguin font voir des chiffres normaux. Le diagnostic d'endométriome ombilical est porté.

Intervention le 2 décembre à l'anesthésie locale.

Excision de la tumeur ombilicale en conservant partiellement l'ombilic.



La tumeur paraît bien limitée ; en particulier, il ne semble pas y avoir de trajet profond vers le péritoine ; celui-ci n'est pas incisé.

Examen histologique. — La peau repose sur un derme fibreux. Dans la profondeur, plusieurs îlots de muqueuse cylindrique identifiables à la muqueuse utérine. Entre cette région et la surface, les tubes glandulaires sont progressivement atrophiques, très dilatés.

A ce niveau le stroma cytogène manque, tandis qu'il est très abondant autour des tubes profonds.

La malade, bien guérie, a été revue récemment ; elle ne présente aucun symptôme anormal.

Cette observation assez typique nous a incités à rechercher les observations analogues.

Dans un article récent sur les « Endométriomes ombilicaux », paru dans *Archives of Surgery*, Boggs, à l'occasion d'un cas personnel, rapporte 96 observations. Mais, dans ce nombre, Boggs fait entrer des endométriomes développés sur la cicatrice ombilicale après laparo-

tomie ; peut-être, dans ces cas, doit-on incriminer plus simplement une localisation cicatricielle, analogue au cas que l'un de nous a observé et qui faisait suite à une césarienne.

Nous avons seulement fait le compte des *endométriomes ombilicaux*. Aux 70 observations rassemblées par Strongin, dans un article paru il y a deux ans, nous avons trouvé à ajouter, avec le nôtre, deux autres cas : celui de Vandezypen et celui de Delannoy et Bédrine. Cela ferait au minimum 73 observations d'endométriomes ombilicaux. Sur ce nombre, le pourcentage des cas publiés en France est assez restreint : 8.

La fréquence de la localisation ombilicale des endométriomes est très diversement appréciée : plus fréquente que la localisation intestinale pour Oberling ; entre les endométriomes cicatriciels et les endométriomes du ligament rond pour Furst et Scorpil.

Nathan, Harbitz et Jacobsen ont signalé la fréquence relative de l'association hernie ombilicale et endométriome.

La symptomatologie en est caractéristique : nature cyclique des phénomènes et surtout existence d'un écoulement sanglant durant la période menstruelle. Parmi les causes d'*ombilics sanglants*, l'endométriome tient une place qui se vérifiera sans doute de plus en plus.

Dans notre observation, manquaient plusieurs des symptômes relevés assez fréquemment par d'autres observateurs : la douleur ou plutôt la sensibilité anormale ressentie au niveau de l'ombilic quelques jours après l'apparition des règles ; la coloration bleuâtre de la tumeur ; les modifications de volume notées par la malade elle-même durant sa période menstruelle.

Lorsque le diagnostic, facile, aujourd'hui, d'*endométriome ombilical* est porté, il importe, par un examen complet, de rechercher l'existence d'autres localisations génitales ou extragénitales, abdominales ou autres ; dans la majorité des observations, cette localisation ombilicale parut unique.

A propos de la communication de M. Cotte sur les endométrioses de l'appareil génital. L'endométriose de la trompe,

par M. **Louis Bazy**.

Il a été ces temps derniers abondamment parlé des endométriomes et, en particulier, notre collègue M. Cotte a consacré un important travail aux endométrioses de l'appareil génital. Mon but aujourd'hui n'est pas d'ajouter une observation nouvelle à toutes celles qui vous ont été apportées, mais de me demander à son propos si, parce que des lésions anatomiques se présentent au point de vue histologique comme au point de vue fonctionnel avec des caractéristiques semblables, nous ne

sommes pas arrivés à confondre sous une seule rubrique des faits qui, en réalité, mériteraient d'être séparés.

Chez une femme que j'opère pour inondation péritonéale, je trouve que la portion ampullaire de la trompe est le siège d'une grossesse extra-utérine rompue, tandis que la portion isthmique porte une tumeur circulaire, dure, de la grosseur d'une cerise qui semble avoir opposé un obstacle mécanique à la progression de l'œuf fécondé. Le pavillon de la trompe est, extérieurement, d'apparence normale.

La figure 1 représente la coupe du nodule isthmique de la trompe.



Fig. 1.

Au centre, on aperçoit la lumière de la trompe encerclée par son tissu fibro-musculaire. Mais toute la paroi tubaire est criblée d'une quantité de cavités, de dimensions variables, quelques-unes remplies de sang, et qu'on peut bien intituler formations endométriales.

Dans la figure 2 qui intéresse la portion ampullaire de la trompe, siège de la grossesse extra-utérine, on voit un caillot au milieu duquel il est aisé de distinguer des villosités placentaires absolument caractéristiques. La paroi tubaire n'a pas été complètement détruite et, dans son épaisseur, on note la présence d'un certain nombre de lumières glandulaires dont quelques-unes seules sont visibles sur la microphotographie.

Enfin, sur la figure 3 qui représente la coupe de la trompe au niveau de son pavillon, on voit, côte à côte, deux lumières tubaires

avec des villosités peu arborescentes et une troisième cavité glanduliforme de toutes petites dimensions.

Ainsi donc la trompe, près de son pavillon, est composée de deux conduits principaux qui en se divisant par la suite arrivent à constituer au niveau de l'isthme tubaire un nodule de volume important qui représente l'épanouissement des deux conduits principaux originels. Cette multifidité tubaire a d'ailleurs été signalée comme déterminant la grossesse extra-utérine et, en particulier, Jayle et Halpérine ont consacré à ce sujet un travail (*La Presse Médicale*, 14 Janvier 1922).

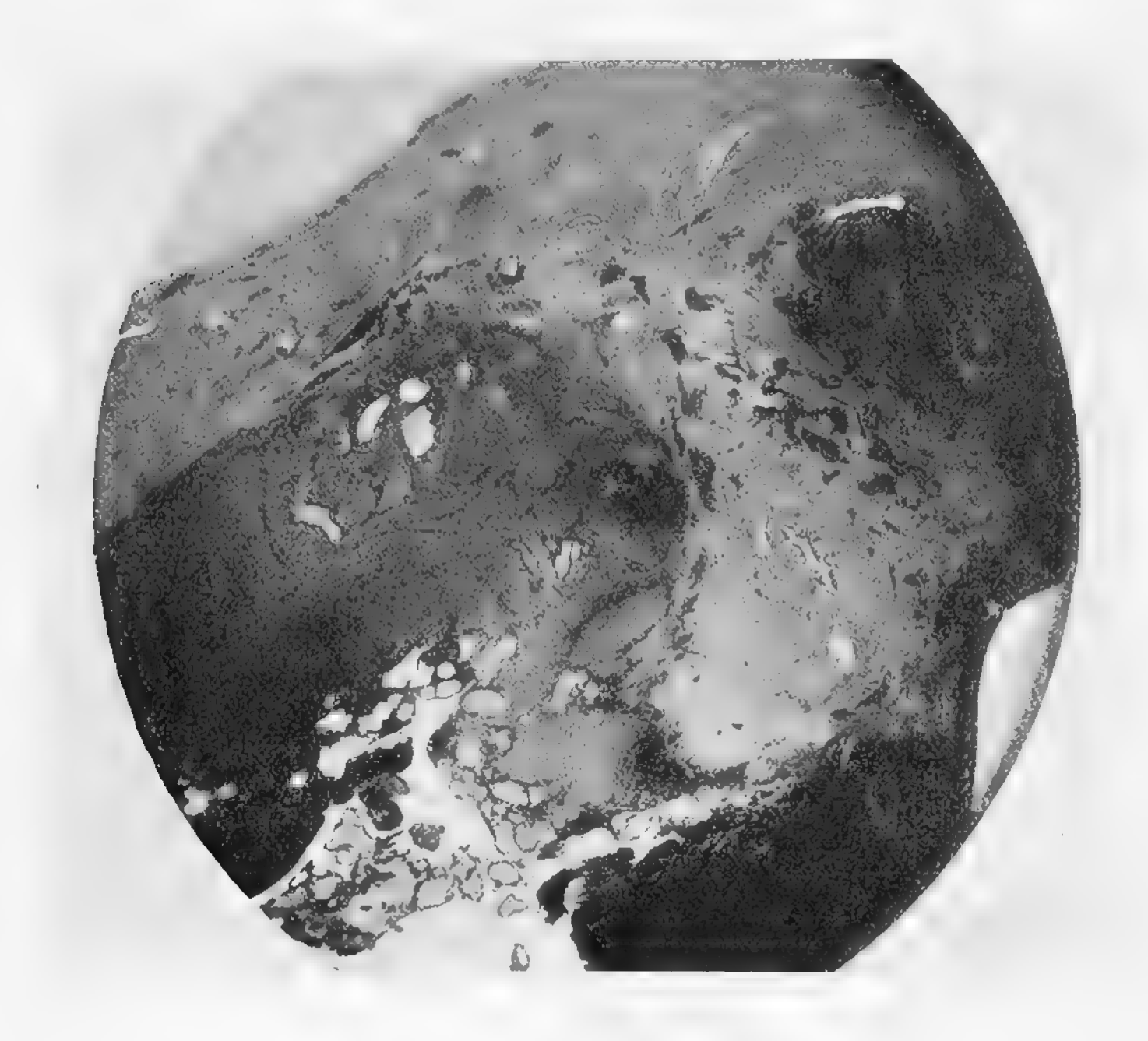


Fig. 2.

Vais-je, en regardant l'image de la figure 1, intituler ce cas « Endométriome ou endométriose de la trompe ? ». Certainement pas, mais bien : « malformation tubaire ». Combien d'observations, parmi toutes celles qui ont été publiées, mériteraient d'être ainsi cataloguées.

Pour ma part, je pense qu'on devrait réserver le nom d'endométriomes aux seules formations endométriales aberrantes, c'est-à-dire ne siégeant ni sur les trompes, ni sur l'utérus, c'est-à-dire, en définitive, sur les dérivés des canaux de Müller et, en agissant ainsi, je crois qu'il est vraisemblable qu'on simplifierait beaucoup le problème pathogénique.

En effet, si je cherche, avec les données que je possède actuellement et avec celles que j'avais pu recueillir autrefois, chez mon maître

Letulle, à me demander ce que représentent les diverses formations endométriales, je les vois se classer en quatre catégories :

1° Celles que l'on peut attribuer à un bourgeonnement anormal des canaux de Muller, à une malformation du conduit, à une dysembryoplasie canaliculaire. Dans cette catégorie se placerait le cas que je viens de rapporter, ainsi que tous les cas intitulés endométriomes interstitiels de l'utérus et dans lesquels, comme Cullen l'a montré, on constate que toutes les cavités glanduliformes observées dans l'épaisseur de la paroi utérine, proviennent en réalité d'un bourgeonnement profond de



Fig. 3.

l'endomètre à la surface duquel elles débouchent, tout comme les glandes normales.

2° Des dysembryoplasies aboutissant à la formation de tumeurs bénignes, isolées, encapsulées, n'ayant pas de contact avec la muqueuse utérine et qui méritent vraiment le nom d'adénomyomes de l'utérus. A ce type appartient une tumeur du genre de celle que j'ai décrite à la Société Anatomique le 7 février 1913. Ces adénomes isolés existent dans toutes les glandes.

3° Des formations endométriales extra-génitales, *endométriomes aberrants* qui siègent en un point quelconque de la cavité abdominale (cloison recto-vaginale, paroi intestinale ou rectale, ombilic, canal inguinal, etc...). Ces formations méritent vraiment, comme l'a montré

Letulle, le nom d'*utérus accessoires, d'utérus aberrants*. On peut les comparer aux pancréas accessoires, aux rates accessoires, aux thyroïdes accessoires, etc., etc., dont l'histoire est bien connue. Certains endométriomes des cicatrices seraient dus sans doute à l'existence sous le péritoine de la plaie opératoire de ces petits utérus accessoires qui deviendraient apparents lorsque l'activité de la cicatrisation entrerait en jeu, ou sous des influences hormonales comme l'hyperfolliculinie.

4° Enfin, dans une dernière classe tout à fait à part, il faudrait sans doute ranger les endométriomes qui ne peuvent s'expliquer que par une greffe soit locale, comme dans les tumeurs observées à la suite d'opérations césariennes, soit à distance comme dans les endométriomes des membres qu'on pourrait intituler endométriomes métastatiques. Mais ne connaît-on pas des goitres métastatiques qui sont pourtant bénins, bien que donnant lieu à des manifestations à distance ?

Il me semble donc, pour conclure, que si les endométriomes présentent une physionomie spéciale du fait de leur structure et de l'influence qu'exercent sur eux la grossesse et les actions hormonales, il y a tout intérêt à les considérer sous l'angle de la pathologie générale. En tout cas, pour tirer parti des nombreux documents accumulés, un effort de classification me paraît indispensable.

RAPPORTS

1° *Trois cas d'ostéomalacie du semi-lunaire droit (maladie de Kienböck) traités avec succès par des opérations sympathiques,*

par MM. **Guilleminet** et **Mallet-Guy** (de Lyon).

2° *Malacie du semi-lunaire gauche traitée par l'extirpation de l'os. Guérison,*

par M. **André Sicard** (de Paris).

3° *Malacie du semi-lunaire gauche traitée par exérèse chirurgicale,*

par M. **Pierre Lance** (de Paris).

Rapport de M. Albert Mouchet.

Les 5 observations que j'ai à rapporter devant vous présentent de grandes analogies cliniques et radiographiques, puisqu'elles concernent

des faits indéniables de cette affection, dénommée *malacie du semi-lunaire* ou encore *maladie de Kienböck* (de Vienne), du nom de celui qui l'a décrite le premier.

Mais elles ont aussi des particularités qui m'obligent à les résumer brièvement, car elles suggèrent des réflexions d'un grand intérêt, non pas seulement théorique, mais pratique.

I. — Voici d'abord les 3 observations de MM. Guilleminet et Mallet-Guy (de Lyon) traitées avec succès par des opérations sympathiques.

Observation I. — *Malacie du semi-lunaire droit avec côte cervicale. Résection de la côte. Dénudation de la sous-clavière* (Mallet-Guy).

A la première observation, qui appartient à M. Mallet-Guy, je ne consacrerai que quelques lignes, attendu que la malade a été présentée le 20 janvier 1938 à la Société de Chirurgie de Lyon et que son cas a été publié en détail dans le numéro du 19 novembre 1938 de *La Presse Médicale* (p. 1721-1722), avec 4 figures : ce cas est d'ailleurs d'un grand intérêt.

Jeune fille de vingt-et-un ans, vue le 11 mars 1936 avec des signes d'arthrite chronique du poignet droit qui font croire à un rhumatisme tuberculeux. La radiographie montre une décalcification de la styloïde radiale et du scaphoïde.

Une immobilisation dans un appareil plâtré, des pointes de feu, l'héliothérapie ne calment pas les douleurs qui augmentent.

Une radiographie en octobre 1936 montre une recalcification de la styloïde radiale et du scaphoïde, mais le lunaire qui était douloureux est « pommelé ».

On songe à une *côte cervicale*. Il y en a effectivement une à droite comme à gauche. Mais à gauche elle est courte ; à droite (c'est le poignet droit qui est atteint), la côte est longue, articulée avec une tubérosité de la 1re côte.

Ablation de la côte cervicale droite et sympathectomie péri-sous-clavière. Diminution des douleurs ; recalcification du lunaire dès décembre 1936.

En août 1937, l'opérée repend un travail pénible (tricoteuse mécanique). La main reste un peu chaude ; la flexion et l'inclinaison radiale sont limitées. A la radiographie, le lunaire reste déformé, aplati surtout.

Obs. II. — *Malacie du semi-lunaire droit. Guérison par l'infiltration du ganglion stellaire et par la sympathectomie péri-axillaire* (Guilleminet).

Ch... (Joseph) est un vigoureux garçon de seize ans qui vient nous consulter le 24 février 1938. Fils unique de cultivateurs, cultivateur lui-même, il n'a jamais été malade jusqu'en juillet 1937. A cette époque sont apparues des douleurs au niveau du poignet droit au moment de la moisson, pendant qu'il maniait la faux. Il nie catégoriquement toute chute sur la main droite et toute contusion précise de cette région.

Des troubles fonctionnels sont venus s'ajouter aux douleurs, et, peu à peu, s'est constitué un état d'enraidissement douloureux interdisant tout travail sérieux.

Actuellement, le poignet droit rappelle un peu l'aspect d'une ostéo-arthrite chronique : empâtement léger, diffus, spécialement au niveau du bord externe. Le poignet a un périmètre de 1/2 centimètre de plus qu'à gauche. Un seul point douloureux précis, à la face antérieure du carpe, juste au-dessous de la moitié interne de la glène radiale.

Au point de vue fonctionnel, les mouvements sont très réduits, le poignet est bloqué : la flexion et la mobilité latérale sont nulles, l'extension très diminuée. Pas de ganglions épitrochléens ou axillaires. Force de préhension de la main, appréciée au dynamomètre, réduite de deux tiers. Atrophie musculaire de 1 centimètre à l'avant-bras.

Le diagnostic de maladie de Kienböck, soupçonné cliniquement, est confirmé par la *radiographie*. Le semi-lunaire droit est déformé, aplati ; sa structure intime est très remaniée dans le sens d'une densification. En outre, il existe une décalcification diffuse de tout le squelette régional (carpe, métacarpe, extrémités antibrachiales). A gauche, pas de modifications du poignet.

Un *examen oscillométrique*, pratiqué le 27 février, avec le Boulitte, montre une élévation de l'index, à droite.

Le 28 février, une tentative d'*infiltration du ganglion stellaire* droit est pratiquée par voie externe (15 c. c. de scurocoaïne à 1 p. 100). Cette tentative, gênée par les dispositions anatomiques (sujet au cou puissant), n'a pas donné de test précis de l'atteinte du ganglion, pas de syndrome de Cl. Bernard, sauf une très légère énophtalmie. Par contre, dès le deuxième jour, ce jeune homme accuse une sensation de bien-être, et déclare que son poignet « bouge mieux ». En effet, la flexion autrefois supprimée reparaît, et son amplitude, au quatrième jour, atteint 40°. De même, l'adduction revient plus vite que l'abduction. La pression sur le semi-lunaire est déjà moins douloureuse.

Un *examen oscillométrique*, cinq jours après la tentative d'infiltration, indique une baisse de l'index à droite.

L'amélioration clinique indiscutable nous engage à aller plus avant.

Une *dénudation de l'axillaire*, au-dessus de la fourche du médian, est faite le 5 mars (D[r] Guilleminet ; aide : Chattot, interne).

Dès le lendemain, on note de nouveaux progrès et, le 17 mars 1938, quand ce jeune homme quitte le service, on peut considérer que les fonctions du poignet sont presque normales. Toute sensibilité de l'osselet, à la pression, a disparu. Le poignet peut être utilisé avec force (enfoncer une vis dans le bois)

Ch... (Joseph) a été revu le 20 mai dernier. Sa guérison est bien maintenue ; depuis son retour aux champs, il travaille et son poignet ne lui a causé aucun ennui. Il est capable de manœuvres pénibles (enfoncer des pieux à la masse). La flexion du poignet reste seule légèrement limitée.

Obs. III. — *Malacie du semi-lunaire droit. Guérison par l'infiltration du ganglion stellaire* (Mallet-Guy).

Malade de vingt-sept ans, entrée le 18 février 1938, dans le service du D[r] Santy, pour des douleurs siégeant dans le poignet droit et ayant débuté depuis environ un an.

Ces douleurs sont survenues spontanément, en même temps qu'une gêne fonctionnelle progressivement croissante. L'interrogatoire précis n'est pas facile. car il s'agit d'une étrangère. La malade affirme cependant n'avoir jamais été victime d'un traumatisme. Il s'agit d'une ouvrière agricole, qui n'a cessé de travailler qu'au moment où les douleurs et surtout l'impotence l'ont arrêtée. Aucun antécédent pathologique.

A l'examen : femme présentant un très bon état général. Au niveau

du poignet droit, limitation considérable des mouvements, extension ne dépassant pas la position moyenne, flexion 30° ; inclinaison latérale très limitée, surtout l'adduction.

Le poignet droit est épaissi d'avant en arrière, avec point douloureux net au niveau du semi-lunaire. A gauche, poignet normal.

La *radiographie* montre qu'il s'agit d'un syndrome de Kienböck, avec écrasement du semi-lunaire, visible de face et de profil. L'os a perdu la moitié de sa hauteur.

Ostéoporose diffuse du carpe et des extrémités voisines. A gauche, radiographie négative.

L'index oscillométrique est diminué du côté malade.

Le 22 février, infiltration stellaire droite, qui donne immédiatement une amélioration considérable. Diminution très nette des douleurs et de la raideur articulaire.

Le 31 mars, elle revient. Déclare ne souffrir pratiquement plus. Les mouvements sont beaucoup plus amples, ils ne sont plus limités par la douleur et par la contracture, mais seulement réduits mécaniquement par la déformation osseuse. La flexion atteint 40°, l'inclinaison latérale est améliorée.

Une nouvelle radiographie montre la disparition de l'ostéoporose, la recalcification du moignon du semi-lunaire, et la réapparition de ses contours articulaires.

A ces 3 observations de malacie du lunaire guéries par des opérations sympathiques, il convient de joindre une quatrième observation de M. Mallet-Guy, en collaboration avec le professeur Tavernier, qui a été présentée à la *Société de Chirurgie de Lyon*, le 10 novembre 1938 et où la guérison a été obtenue par la seule infiltration du ganglion étoilé.

II. — MALACIE DU SEMI-LUNAIRE GAUCHE,
TRAITÉE PAR L'EXTIRPATION DE L'OS ; GUÉRISON, par M. André Sicard.

En août 1935, le jeune L..., âgé de quinze ans et demi, jardinier de son métier, en voulant soulever un madrier très lourd, ressent une vive douleur au niveau de son poignet gauche.

Le poignet reste douloureux pendant quelques jours ; il est tuméfié ; une discrète ecchymose dorsale apparaît. Un médecin fait le diagnostic d'entorse et ne juge pas une radiographie nécessaire.

Tous les signes physiques disparaissent en effet, et il ne persiste qu'une légère gêne dans le poignet ne se manifestant qu'après de longs travaux manuels.

Six mois plus tard, progressivement, les douleurs réapparaissent, d'abord à l'occasion d'un effort du poignet, puis bientôt de façon continue, si bien que le malade redoute de se servir de sa main gauche et qu'il doit interrompre son travail. Ces douleurs semblent à certains moments avoir été très vives, puisqu'elles auraient déterminé des gémissements et provoqué d'assez fréquentes insomnies.

15 séances de diathermie donnent une sédation de courte durée. Dès que le blessé reprend son travail, les douleurs réapparaissent.

Nous voyons le jeune L... fin mars 1936. Les mouvements du poignet sont limités ; la pression du semi-lunaire est à peine sensible, l'atrophie de l'avant-bras marquée.

La *radiographie* montre un semi-lunaire aplati, avec un trait de fracture séparant l'os en deux moitiés, antérieure et postérieure, et sans aucune

consolidation ; l'os présente un aspect lacunaire près de son bord supérieur.

Le blessé a le désir d'essayer un nouveau traitement conservateur.

Nous demandons au Dr Dausset de pratiquer 20 séances d'ionisation iodurée ; elles s'accompagnent d'une amélioration notable, mais quand nous revoyons le blessé, en novembre 1936, il souffre à nouveau et a dû interrompre, encore une fois, son travail qu'un médecin d'assurances lui avait demandé de reprendre avec l'aide d'un bracelet en cuir.

De nouvelles radiographies montrent un semi-lunaire plus opaque, plus dense que les os voisins. Le trait de fracture a disparu, mais l'os s'est tassé davantage et ses dimensions paraissent inférieures de moitié environ à celles du demi-lunaire opposé.

Devant l'échec de la physiothérapie, nous insistons pour une intervention sanglante, mais nous hésitons entre une extirpation de l'os et une opération sympathique. Nous demandons conseil au Dr Albert Mouchet, qui a bien voulu examiner les radiographies de notre malade et nous encourager à pratiquer une extirpation du semi-lunaire. Celle-ci n'a été acceptée que six mois plus tard, pendant lesquels le blessé a continué à souffrir et a dû cesser toute occupation manuelle.

Le 12 juillet 1936, sous anesthésie générale, *le semi-lunaire gauche est extirpé* par la voie dorsale en suivant la technique de notre maître Cadenat. L'os est friable, se morcelle et doit être extrait en plusieurs fragments.

Quinze jours après la cicatrisation de la plaie, nous faisons commencer les massages.

Les douleurs spontanées ont disparu immédiatement. Deux mois après, les mouvements de flexion et d'extension étaient indolores et, à quelques degrés près, identiques à ceux du côté opposé.

Le blessé a recommencé à travailler trois mois après l'opération en se plaçant comme valet de chambre.

Nous avons eu l'occasion de le revoir récemment (fin octobre 1938), plus de quinze mois après son opération. Il a repris depuis six mois son métier de jardinier, travaille normalement, sans douleur, sans aucun appareil de prothèse. L'articulation a récupéré des mouvements normaux et l'atrophie de l'avant-bras a disparu.

Il s'agit là d'une observation typique de *malacie du semi-lunaire* que nous avons pu suivre quinze mois avant l'opération et quinze mois après.

III. — Malacie du semi-lunaire gauche, traitée par l'exérèse chirurgicale, par M. Pierre Lance.

Un cultivateur âgé de dix-sept ans, B... (Robert), entre le 28 juillet 1938 dans le service de notre maître M. le professeur Mathieu. Il se plaint de douleurs au niveau du rachis depuis près de quatre ans, de douleurs au poignet gauche depuis décembre 1937.

Celles-si sont survenues brusquement sans aucun traumatisme, à l'occasion des mouvements de la main. Elles se sont bientôt accompagnées de gonflement local.

Une courte immobilisation, des applications humides ont procuré une sédation temporaire des douleurs qui ont réapparu plus intenses et continues, même la nuit.

Le malade n'obtient quelque apaisement à ses douleurs qu'en mettant le poignet en attitude de relâchement.

Les douleurs du rachis au niveau de la région dorsale sont intermittentes ; elles surviennent surtout le soir, après la fatigue du jour, elles disparaissent par le décubitus dorsal.

Le poignet gauche n'est pas empâté, il n'est pas chaud, douleur au palper sur la face dorsale au niveau du lunaire ; mouvements du poignet limités et douloureux, la pronation et la supination sont normales.

Au rachis, *légère cyphose dorsale* souple, sans limitation des mouvements.

Examen radiographique : a) *Poignet.* — Le poignet droit est normal.

La radio de face du poignet gauche montre un lunaire très aplati ; la partie inférieure est dense, très opaque ; la partie supérieure est plus claire .

La radio de profil montre un lunaire tassé, étalé dans le sens antéro-postérieur.

b) *Rachis.* — Au rachis, décalcification diffuse, légère : profils irréguliers des corps vertébraux (deux sont cunéiformes). Les points épiphysaires complémentaires, non soudés, sont d'aspect foncé.

Malgré l'ancienneté des lésions carpiennes, on tente d'abord un traitement physiothérapique (diathermie et immobilisation plâtrée) qui ne donne pas de résultat appréciable. Les douleurs du poignet continuent.

Le décubitus dorsal et le traitement recalcifiant font disparaître les algies rachidiennes.

Le 7 septembre 1938, sous l'anesthésie générale, *ablation du lunaire par voie dorsale* ; l'exérèse est rendue un peu laborieuse par la fragilité extrême de l'osselet.

Après une courte immobilisation, on prie l'opéré de mobiliser son poignet ; ces mouvements sont moins douloureux qu'auparavant.

Un examen récent (19 novembre), que nous devons à l'obligeance du Dr Dallet, montre que la flexion du poignet gauche atteint 40°, l'extension 10° ; l'abduction et l'adduction restent limitées, mais l'indolence est absolue au repos comme pendant les mouvements et notre opéré a repris sa profession de cultivateur qu'il avait interrompue depuis six mois.

Examen histologique du semi-lunaire. — Cet examen, dû à l'obligeance de M. P. Moulonguet, a fourni les renseignements suivants:

La coupe faite suivant un plan antéro-postérieur de l'os montre un aspect très remanié ; à l'une des extrémités, l'os paraît normal ; os spongieux avec moelle au repos en sandwich entre deux lames cartilagineuses saines.

A l'autre extrémité, au contraire, si le cartilage articulaire est encore normal, l'os est à peu près complètement nécrosé ; les ostéoblastes ne sont plus colorables, la moelle ne contient plus d'éléments vivants.

En surface, entre le cartilage et l'os mort, on aperçoit l'ébauche d'une réhabitation par les ostéoblastes, mais cette réparation ne se fait que sur une faible épaisseur. L'os nécrosé est beaucoup plus compact que l'os sain, occupant l'extrémité opposée ; ce qui donnerait à penser que cette nécrose s'est produite sur un os remanié.

Entre ces deux parties, à la région moyenne de l'os, existe un bloc fibreux qui s'étend jusqu'à la surface cartilagineuse (côté concave) et la remplace. Ce clou fibreux interrompt complètement l'os sur la moitié environ de la hauteur.

Enfin, entre ce noyau fibreux et l'os mort, existe un tissu de bourgeonnement très vasculaire où se voient d'innombrables micro-séquestres qui sont en voie de destruction par ostéolyse et ostéoclasie.

En résumé, *nécrose partielle de l'os*, avec aspects de réhabitation par places et réaction fibreuse ; pas d'aspect ostéoporotique, ni de zone avec infiltration leucocytaire.

Avant d'aborder les considérations étiologiques et thérapeutiques

auxquelles nous convient ces 5 observations, permettez-moi de rappeler quelques détails qui méritent d'être signalés.

Tous ces cas de malacie du lunaire atteignent *un seul poignet :* 3 fois le poignet droit (les 3 observations de Guilleminet et Mallet-Guy), 2 fois le poignet gauche (observations de Lance, de Sicard).

Nédelec (d'Angers) en 1934 et plus récemment Madier, le 17 février 1937 avaient présenté ici des observations de malacie « bilatérale ». Madier avait, à cette occasion, fort opportunément insisté sur la nécessité de *radiographier toujours les deux poignets* sous les mêmes incidences.

Les sujets dont je vous rapporte les observations sont *jeunes ;* les plus âgés ont vingt et un ans (obs. I de Guilleminet et Mallet-Guy) et vingt-sept ans (obs. III de ces chirurgiens). Les autres sont spécialement jeunes : dix-sept ans (cas de Lance), seize ans (cas 2 de Guilleminet et Mallet-Guy) et même quinze ans et demi (cas de Sicard).

Ces 3 derniers malades étaient des *hommes ;* les 2 premières des femmes. On connaît la prédominance des hommes parmi les sujets atteints de malacie du lunaire : 68 hommes pour 9 femmes dans une statistique de Blencke (de Magdebourg). Personnellement, je n'ai vu que des hommes et récemment le professeur Rocher et Christian Rocher (de Bordeaux) publiaient 5 observations de malacie du lunaire dont 4 concernaient des hommes (1).

Les observations de Nédelec, de Dubau que j'ai rapportées autrefois à cette même Académie étaient celles d'hommes jeunes de vingt à vingt-quatre ans. Le cantonnier, vu par Madier, avait trente-quatre ans. C'est entre vingt et trente ans qu'on signale surtout la maladie du lunaire.

En ce qui concerne la *profession*, il y a lieu de noter le grand nombre d'ouvriers agricoles, de cultivateurs, de jardiniers (3 ouvriers agricoles sur ces 5 cas, 1 jardinier, une femme travaillant à une tricoteuse mécanique). Les ouvriers mineurs sont aussi très souvent atteints, ainsi que les terrassiers.

La *pathogénie* de la malacie du lunaire est encore si controversée qu'aucun détail de son évolution n'est négligeable. Est-elle parfaitement éclairée par les nouvelles observations que je viens de rapporter devant vous ? Je n'oserais l'affirmer et sans doute approuverez-vous mes réserves. Il faut convenir cependant que l'hypothèse de Leriche qui fait de la malacie du lunaire une ostéoporose *d'origine sympathique*, prend, à la lueur des observations de Guilleminet et Mallet-Guy, un éclat nouveau.

L'observation I de ces chirurgiens est particulièrement curieuse ; c'est celle qui a été présentée par Mallet-Guy à la *Société de Chirurgie de Lyon* le 20 janvier 1938 et qui vient d'être publiée par lui en détail dans la *Presse Médicale* (19 novembre 1938). Elle nous montre une

(1) *Bordeaux chirurgical*, n° 3, Juillet 1938, p. 167.

ostéoporose douloureuse du lunaire qui fut précédée d'accidents analogues au niveau du scaphoïde et de la styloïde radiale. Le semi-lunaire ne fut atteint que secondairement, alors que les autres lésions carpiennes s'étaient réparées ; des radiographies à différents stades permettent de suivre cette évolution ; or, chez cette malade, le « primum movens » fut trouvé à distance sous la forme d'une côte cervicale à droite (côte cervicale longue, articulée avec un tubercule de la 1re côte). Il y avait aussi une côte cervicale à gauche, mais une côte courte.

L'ablation de la côte cervicale complétée par une sympathectomie péri-sous-clavière fut suivie d'une guérison fonctionnelle durable et d'une densification de l'os, vérifiée par plusieurs contrôles radiographiques successifs.

On connaît depuis longtemps les troubles nerveux ou vasculaires bizarres ou du moins difficilement explicables et à localisation mal définie qui sont causés par les côtes cervicales et c'est précisément le caractère insolite de ces troubles qui doit faire penser à l'existence de cette anomalie costale. Mais l'observation I de Guilleminet et Mallet-Guy paraît être la première où l'on voie une côte cervicale donner lieu à des manifestations ostéo-articulaires périphériques, à une malacie du lunaire authentique résultant d'un trouble vaso-moteur, d'une irritation du sympathique.

Aussi, dans leur travail, Guilleminet et Mallet-Guy, auxquels je laisse la parole, se demandent-ils si, d'après ce cas, il n'est pas permis de penser que la malacie du lunaire « ne serait parfois qu'un épisode « secondaire et facultatif au cours d'un syndrome ostéoporotique « régional, qui en précéderait l'apparition, et auquel elle pourrait « succéder ? Le semi-lunaire, sorte de point faible du carpe, que des « conditions anatomiques, physiologiques et mécaniques défavorables « rendent spécialement vulnérable, subirait alors les altérations et le « tassement qu'avait décrits Kienböck. On reviendrait ainsi, mais par « une voie différente, aux conceptions initiales du radiologiste viennois « qui invoquait aussi les conditions anatomiques défavorables du « lunaire. Ce n'est peut-être là qu'une vue de l'esprit, à laquelle il « faudrait l'appui de cas analogues, avec radiographie du poignet « ayant précédé de peu l'éclosion des phénomènes cliniques ».

« Or, nous savons que des processus d'ostéoporose, radiologique- « ment décelables, peuvent être méconnus parce que les douleurs symp- « tomatiques n'existent pas toujours. L'observation de Madier et Segal « (malacie bilatérale du lunaire) prouve que le syndrome évident d'un « côté, peut être une trouvaille radiographique fortuite du côté opposé. « Ce qui revient à dire qu'il faut une certaine chance pour saisir les « choses avant le moment où les lésions caractéristiques du lunaire « sont constituées. A ce point de vue, il pourrait être intéressant de « surveiller par des clichés faits à échéances successives, le second « poignet des sujets qui ont souffert antérieurement d'un syndrome de

« Kienböck : on arriverait peut-être ainsi à mieux comprendre le mode « d'apparition des lésions du semi-lunaire, et la succession des faits. »

Les observations II et III de Guilleminet et Mallet-Guy concernent des ouvriers agricoles qui n'avaient pas subi de traumatisme net, violent, mais ils ont un travail pénible et ils sont, de par cette profession, exposés à des micro-traumatismes répétés. Ce qui fait croire à Guilleminet et Mallet-Guy que l'origine sympathique de la malacie du lunaire s'applique aussi à ces cas, c'est l'heureux effet des interventions sur le sympathique.

Le *traumatisme est certain* dans l'observation d'André Sicard : jardinier de quinze ans et demi, qui, en voulant soulever un madrier très lourd, a ressenti une violente douleur au poignet gauche. Ce poignet s'est tuméfié et a présenté dans la suite une ecchymose dorsale. Sept mois plus tard, quand Sicard est appelé à l'examiner, il constate à la radio un trait de fracture net du lunaire dans le plan frontal, séparant l'os en deux moitiés, une antérieure et une postérieure. On peut parler de pseudarthrose. Ultérieurement, il s'est fait un tassement, une opacification du lunaire en même temps que le trait de fracture a disparu.

Quant au malade observé par Pierre Lance, c'est aussi un sujet jeune, mais il n'a pas subi de traumatisme, il est seulement, comme tout cultivateur, exposé à des efforts violents du poignet. Il offre cette particularité d'avoir, en même temps que de la malacie du lunaire, de *l'épiphysite vertébrale*. C'est un fait intéressant et qui, joint au jeune âge du sujet, à la grande opacité de l'image radiologique du lunaire, poussait Lance à interpréter la malacie de cet os dans le sens d'une infection atténuée, d'une ostéomyélite larvée. Il semble bien qu'on puisse admettre avec Mutel et Gérard (2) l'existence d'un groupe de malacies du lunaire de cet ordre : des faits cliniques indiscutables de Aimes et Parès, de Combier et Murard, de Rocher et Roudil, des examens histologiques comme ceux de Gold et Winkelbauer (3), de Phemister, confirment cette opinion.

Cependant l'examen histologique du lunaire extirpé que Lance a eu l'heureuse idée de confier à la compétence éprouvée de notre collègue Moulonguet, a montré une *nécrose partielle de l'os* avec aspects de réhabitation par places et réaction fibreuse ; pas d'aspect ostéoporotique ni de zone avec infiltration leucocytaire.

Cet examen n'a donc pas révélé les signes habituels et caractéristiques d'une réaction inflammatoire (infiltration leucocytaire, présence de micro-abcès). Il n'est pas favorable à l'hypothèse d'une origine inflammatoire, bien qu'il faille se montrer extrêmement prudent pour conclure sur le seul examen histologique. Phemister, Brunschwig et

(2) *Revue d'Orthopédie*, 1930, p. 531.
(3) *Arch. f. Klin. Chir.*, **146**, p. 510.

Loys Dayout (4) ont, en effet, montré qu'il pouvait y avoir une discordance entre les aspects histologiques et les renseignements fournis par l'étude bactériologique. Dans un cas de malacie du lunaire, les cultures mirent en évidence un streptocoque tandis que l'examen histologique de l'os montrait un aspect de « nécrose aseptique », sans trace de processus inflammatoire. Pour expliquer ces constatations, Phemister et ses collaborateurs admettent que l'infection interviendrait indirectement en déterminant une thrombose infectieuse des vaisseaux nourriciers de l'os.

D'autre part, Lance fait justement remarquer le caractère segmentaire des lésions dans son observation ; une moitié de l'os est nécrosée ou en voie de remaniement, l'autre moitié est parfaitement saine. Entre ces deux parties, une barrière fibreuse occupe les deux tiers de la hauteur de l'os. Ne pourrait-on pas interpréter, dit-il, l'existence de ce clou fibreux comme la marque d'une fracture méconnue qui rentrerait dans le groupe de ces fissures minimes, véritables fractures histologiques sur lesquelles Jacquet et Oltramare (de Genève) ont, à l'Académie attiré l'attention ?

L'hypothèse peut être admise et l'on en revient à la conception d'une fracture primitive, d'une malacie secondaire ; *la malacie du lunaire serait une image de pseudarthrose, l'aboutissant d'une fracture méconnue*, comme disent Jacquet et Oltramare, et c'est parce que la fracture a été méconnue et non traitée que l'os présente ces altérations si spéciales. Je suis porté à croire que c'est la même conclusion qu'on peut tirer de l'examen histologique du lunaire de du Bourguet et Pérignon dans leur observation rapportée le 14 décembre 1938 par notre collègue Sauvé.

Il reste à expliquer pourquoi la fracture survient à la suite de traumatismes minimes ou simplement d'efforts violents. Dire que le semi-lunaire est la clé de voûte du carpe n'est pas une explication suffisante. Que la situation du lunaire le rende plus vulnérable, le fait n'est pas douteux ; mais je crois que, dans certains cas, il faut sans doute invoquer la prédisposition congénitale dont Madier nous a entretenus l'an passé et dont les deux curieuses observations de Ringsted (malacies du lunaire bilatérales chez deux frères) offrent un exemple probant.

Le semi-lunaire et le scaphoïde sont des os très fragiles.

Ainsi que vous le voyez, la pathogénie de la malacie du lunaire reste assez obscure. Il est probable qu'elle n'est pas univoque.

Et je crains fort que son *traitement*, même après les 5 observations que je viens de rapporter, ne reste encore dans l'indécision.

Ce traitement doit dépendre de la conception qu'on se fait de l'affection

Si on considère la malacie comme l'aboutissant d'une fracture

(4) *Journ. Amer. méd. Assoc.*, **95**, 1930, p. 995.

méconnue, il semble qu'il faille d'abord traiter la fracture par une immobilisation prolongée pour éviter la pseudarthrose et l'altération osseuse concomitante, mais on ne voit pour ainsi dire jamais l'affection au stade initial, on ne la voit qu'une fois constituée et, dès lors, on est en présence d'une fracture ancienne non consolidée.

Les deux traitements entre lesquels le chirurgien hésitait jusqu'ici étaient le traitement *physiothérapique* (air chaud, diathermie, ionisation iodurée, etc...) et le traitement *chirurgical*, l'extirpation de l'os malade.

La *sympathectomie* péri-humérale qui avait donné deux succès à Leriche et Fontaine en 1929 n'était guère en faveur. Or, les observations de Guilleminet et Mallet-Guy la remettent en honneur ou, plus exactement, remettent en honneur les opérations sur le sympathique. Car, si leurs deux premiers malades ont subi la sympathectomie (péri-sous-clavière chez l'un, péri-axillaire chez l'autre), l'infiltration du ganglion étoilé a été suffisante chez la troisième malade et chez un quatrième que nous a signalé M. Mallet-Guy en collaboration avec Tavernier. Je rappelle que le malade de l'observation I avait une côte cervicale longue qui a été extirpée avant qu'on pratiquât la sympathectomie péri-sous-clavière.

Les résultats obtenus par Guilleminet et Mallet-Guy sont encourageants. Les troubles douloureux ont été habituellement supprimés rapidement et radicalement, les troubles fonctionnels ont été plus longs à disparaître. En somme, on a assisté à une guérison clinique qui, chez le premier malade seulement, remonte à plus d'un an, mais qui, chez tous, a survécu à la reprise de travaux pénibles alors que ces trois sujets ne pouvaient plus se servir sérieusement de leur main depuis des mois.

Du processus de recalcification, on peut seulement dire qu'il paraît avoir été accéléré ; mais le semi-lunaire reste déformé et altéré dans sa structure.

Guilleminet et Mallet-Guy tiennent à faire remarquer que les effets d'un traitement non mutilant, tel que le leur, doivent être jugés en tenant compte des conditions de l'évolution spontanée de la malacie du lunaire. Autant qu'on le sache, en effet, l'affection évolue d'elle-même vers l'accalmie, puis vers la disparition des signes cliniques, après un cycle évolutif d'environ dix-huit mois. Il est donc possible que, suivant l'époque à laquelle survient l'acte chirurgical, les résultats apparaissent à tous égards plus ou moins rapidement favorables. Mais il n'en reste pas moins vrai que, sitôt après l'opération sympathique, la situation du malade est transformée et, à supposer que l'évolution cyclique des lésions ne soit pas sensiblement influencée, cette évolution est désormais dissimulée sous une guérison clinique et rendue inapparente.

C'est dire que, dans les cas où l'étiologie traumatique n'est pas nette, on pourra tenter l'infiltration du ganglion étoilé ; peut-être agira-t-elle plus vite sur l'élément douleur que le traitement physiothérapique auquel on a généralement recours tout d'abord.

Sicard avait d'abord soumis son malade à la physiothérapie. Après la diathermie, la sédation des douleurs n'a duré que quelques jours. On a eu recours alors à l'ionisation iodurée ; l'amélioration a été de quelques semaines seulement.

Après l'échec de ce traitement, André Sicard a, sur mon conseil extirpé le semi-lunaire et je crois qu'il a bien fait. Je regrette seulement qu'il n'ait pas soumis cet os, comme l'a fait Lance, à l'examen d'un histologiste compétent.

La disparition des douleurs a été immédiate : l'opéré souffrait depuis deux ans et le résultat fonctionnel a été excellent puisque, trois mois après l'intervention, les mouvements du poignet sont redevenus sensiblement normaux et que le blessé a pu reprendre son métier de jardinier.

C'est un résultat tout aussi satisfaisant que Pierre Lance a obtenu chez son malade auquel il a enlevé le semi-lunaire et notre collègue Sauvé vous a dit dans la séance du 14 décembre 1938 que pareil succès avait été obtenu par MM. du Bourguet et Perrignon.

Je ne pense pas d'ailleurs que le traitement physiothérapique doive être longtemps continué.

Si, au bout de deux mois, les douleurs et la gêne fonctionnelle persistent, l'intervention sanglante est indiquée.

Je pense d'autre part que, lorsque le lunaire est arrivé à un état de condensation, d'éburnation marquée comme dans le cas de Lance, il est préférable de recourir d'emblée à son extirpation sans s'attarder à la physiothérapie, voire même à la sympathectomie ou à la seule infiltration stellaire.

L'*indication de l'ablation du semi-lunaire* ne me paraît pas plus discutable, lorsqu'il s'agit d'*un cas très ancien* ou lorsqu'on a affaire à un *sujet jeune qui fait des travaux de force*, qui est exposé à des efforts répétés du poignet et qui veut guérir rapidement.

Dans leurs opérations, Sicard et Lance ont utilisé la *voie dorsale* qui amène directement sur le lunaire.

En fait d'opération sanglante, je n'ai parlé que d'extirpation du semi-lunaire, car je ne crois pas que *l'évidement* simple d'un pareil osselet, tel qu'il a été préconisé par Behrend, Müller, soit une opération recommandable. Evider un os aussi aplati et altéré risque de laisser dans l'articulation des débris osseux ou des surfaces irrégulières qui gêneront les mouvements du poignet ; un *forage* simple ne serait pas plus raisonnable.

Je rappelle en terminant la statistique de Rostock (de Bochum) en 1932 qui portait sur 37 cas non opérés et 21 cas opérés par extirpation. Les cas non opérés laissent au blessé une incapacité de 20 p. 100 ; pour les cas opérés, l'incapacité s'abaisse à 7 p. 100. Si nous ajoutons que seuls, les cas les plus sérieux ont été opérés, la valeur de l'intervention est clairement démontrée.

Venant après les observations de Dubau que j'ai rapportées dans cette enceinte en mai 1937, après les nôtres suivies depuis longtemps, les observations d'extirpation du lunaire pratiquées par Sicard, par Lance, montrent les excellents résultats fonctionnels ainsi obtenus.

Mais il est évident que, si ces cas de malacie du lunaire sont observés assez au début, on pourra s'adresser avec avantage à des opérations moins radicales. Guilleminet et Mallet-Guy nous ont montré les bénéfices retirés par leurs malades d'une sympathectomie, voire même d'une simple infiltration du ganglion étoilé.

Je vous propose, Messieurs, de remercier MM. Guilleminet, Mallet-Guy, Sicard, Lance de leurs intéressantes observations et de les publier dans nos mémoires.

M. **Fèvre** : Dans les cas observés tardivement, l'extirpation du semi-lunaire reste une opération logique. Elle nous a donné un excellent résultat chez un malade adulte jeune. L'origine des lésions était nettement traumatique, remontant à deux accidents survenus à un an d'intervalle. Tous deux consistaient en un mouvement d'hyperextension forcée du poignet, la première fois, en pelletant du charbon, la seconde fois, en chargeant un camion.

Les douleurs, ravivées par le second traumatisme, devinrent continues, gênant le travail. Une série de radiographies montre des aspects d'enfoncement, de décalcification du semi-lunaire, aboutissant finalement à un aspect feuilleté de l'os.

L'extirpation du semi-lunaire fit disparaître les douleurs en deux mois. Les mouvements du poignet sont maintenant à peine limités. L'opéré a d'ailleurs pu réaliser son désir le plus cher, grâce à sa guérison fonctionnelle : dans son administration il a pu passer de l'état de manœuvre à celui d'ouvrier électricien spécialisé.

Séquelles graves de phlébite. Amélioration par la sympathectomie lombaire,

par M. **P. Goinard** (d'Alger).

Rapport de M. P. Wilmoth.

Notre collègue P. Goinard (d'Alger) nous a adressé une très intéressante observation d'oblitération des veines du membre inférieur, dont l'étiologie reste obscure, qui a résisté à la saphénectomie, aux injections sclérosantes, à l'aponévrotomie, à la sympathectomie péri-fémorale, et qui, en dernier ressort, a été nettement améliorée par une résection de trois ganglions sympathiques lombaires.

Je crois utile de reproduire intégralement l'observation de P. Goinard, car tous les détails ont une valeur certaine.

Un manœuvre de vingt-trois ans, Aïff... (Djelloul) entre, à l'hôpital, le 2 septembre 1933, pour une augmentation de volume considérable de son membre inférieur gauche.

Les commencements de la maladie sont assez difficiles à reconstituer d'après le récit du malade. C'est il y a quatre ans que le membre aurait commencé à augmenter de volume, après quelques jours de fièvre continue avec vomissements et diarrhée ; des ulcérations suintantes seraient alors apparues à la jambe, qui se seraient refermées en quelques mois : il en reste des cicatrices dépigmentées cerclées de brunâtre aux faces internes et externes de la jambe, ainsi que dans le creux poplité : elles ont l'apparence de gommes cicatrisées.

Les troubles s'améliorent peu à peu : le malade reprend son travail.

Mais alors, insensiblement, sans nouvelle phase aiguë, le membre augmente à nouveau de volume ; la marche est de plus en plus gênée ; elle devient finalement très pénible.

L'état général est bon. Cet homme est très robuste. On ne relève rien d'anormal par un examen complet. Dans les antécédents, du paludisme, une blennorragie, pas de chancre.

Tout le membre inférieur gauche est très volumineux, surtout la jambe, qui est grosse comme une cuisse.

CIRCONFÉRENCE	A DROITE (centimètres)	A GAUCHE (centimètres)
Cuisse	47	53
Mollet	34	45
Cheville	23	27

Le membre est plus volumineux et plus dur en position debout que couchée, et surtout que si on l'élève. Même dans le décubitus dorsal, il reste dur ; les téguments sont épaissis et sans souplesse, notamment à la cheville et au dos du pied ; mais il ne s'agit pas d'œdème éléphantiasique. A la face postéro-interne de la jambe et à la face interne de la cuisse, il y a de grosses varices ; un énorme paquet veineux inguino-pubien gauche empiète, par delà la ligne médiane, sur la région inguinale droite.

Les radiographies montrent que les tibias, des deux côtés, sont en lame de sabre.

Phlébographie. — Les dilatations veineuses de la cuisse et de la jambe, la circulation collatérale inguino-crurale semblent traduire une oblitération veineuse pelvi-fémorale. Une phlébographie permet de préciser cette oblitération : 20 c. c. d'iodure de sodium à 30 p. 100 sont injectés dans une veine variqueuse du mollet, un garrot serré à la racine de la cuisse. On voit en scopie le liquide opaque remonter le long de la saphène interne ; à partir du tiers moyen de la cuisse, la colonne opaque se dissocie en trois minces courants qui se ramifient sans remonter jusqu'au garrot : la veine saphène est donc oblitérée dans sa partie supérieure.

10 c. c. sont alors injectés dans le gros paquet inguinal. Aucune opacification n'est visible : le liquide a dû être immédiatement entraîné dans le courant circulatoire.

Traitements médicaux. — Les présomptions cliniques en faveur de la syphilis paraissent suffisantes pour qu'on entreprenne un traitement par le cyanure de mercure intra-veineux qui est sans effet. De même l'acécoline, le sulfate d'atropine ne procurent aucune amélioration.

Résection de la saphène oblitérée et injections sclérosantes. — On tente alors de faire disparaître les varices de la saphène. Le 9 novembre

1933, sous anesthésie générale, la saphène interne est découverte. Les collatérales, volumineuses, se rétrécissent brusquement en arrivant au tronc oblitéré. De grosses veines, collatérales de la crosse, rétablissent la circulation vers les veines abdominales superficielles. La veine fémorale, elle aussi, est oblitérée.

On résèque le cordon plein de la saphène et on injecte du salicylate de soude (20 c. c. au total) dans les différentes collatérales.

Le résultat de cette intervention est nettement défavorable, le membre inférieur augmente de volume : la circonférence du mollet monte à 45 centimètres.

A ce moment, on a la curiosité de rechercher le test d'Aldrich et Mac Clure : il est raccourci à la jambe droite (vingt minutes) mais surtout extraordinairement abrégé à la jambe gauche (quatre à cinq minutes).

Il paraît nécessaire, après ce résultat déplorable, *d'explorer la circulation veineuse profonde.*

Le 22 décembre, une incision médiane du mollet conduit sur une veine saphène externe grosse, dont les collatérales sont nombreuses : la tension dans cette veine atteint finalement 23 centimètres d'eau, après de grands efforts du patient.

Le triceps sural est incisé : il saigne abondamment, le sang musculaire est noir.

La veine tibiale postérieure découverte est très grosse, un peu bosselée. Avant tout effort de l'opéré, la tension y atteint 25 centimètres d'eau, au manomètre de Claude.

La tension veineuse est donc plus élevée dans les veines profondes que dans les veines superficielles.

Je termine l'intervention en *réséquant un rectangle de l'aponévrose d'enveloppe.*

En fin d'opération, la circonférence du membre a diminué de 3 centimètres ; quatre jours après, de 6 centimètres à la jambe. Le test d'Aldrich indique douze minutes à la jambe, et trois minutes quatre jours après.

Cependant, cet excellent résultat ne se maintient qu'incomplètement.

L'opéré ne se tient pas pour satisfait ; le seul recours possible paraît être une intervention sympathique, et l'on pense à une *sympathectomie périartérielle.* Cette intervention devait être très décevante.

Le 16 mars 1934, je fais, sous anesthésie générale, une petite incision sur la partie supérieure de la cicatrice crurale, empiétant sur l'arcade fémorale. La veine fémorale, complètement oblitérée, est sectionnée. L'artère fémorale est découverte : on en profite pour mesurer la pression moyenne, par ponction directe ; elle est de 7 centimètres de mercure. Je termine par une sympathectomie périartérielle sur la fémorale.

Aucun changement de volume du membre dans les jours qui suivent : les varices superficielles deviennent plus apparentes (le malade, il est vrai, a de la fièvre à cette époque).

Ici mon observation s'interrompt. En mon absence d'Alger, mon opéré est dirigé sur un autre service où il subit deux nouvelles interventions, dont une résection de varices de haut en bas du membre... Le malade reste un impotent et séjourne plusieurs mois dans un hospice.

Il revient dans mon service en juillet 1935. Il est alors à peu près dans le même état qu'après cette suite d'interventions. La circonférence de la jambe atteint 43 centimètres. Il ne peut guère se servir de son membre inférieur et supplie qu'on améliore sa triste situation.

Je me décide à tenter une *sympathectomie lombaire*, si le test des infiltrations novocaïniques lombaires est favorable. Trois infiltrations ayant procuré chaque fois une amélioration très nette, subjective et objective, de plusieurs jours, je fais le 3 août une sympathectomie lombaire

gauche, par voie sous-péritonéale, selon la technique de Leriche. Trois ganglions sympathiques sont enlevés. Je note en cours d'intervention l'existence de grosses veines variqueuses longeant les veines iliaques.

Cette fois, le résultat opératoire est considérable : en dix-huit jours, la circonférence du mollet passe de 42 cent. 5 à 38 centimètres. Elle augmente ensuite de 1 centimètre et se stabilise à ce chiffre. L'opéré, très satisfait, se sent soulagé, marche aisément. Il retourne en convalescence à son hospice.

Là il est atteint à deux reprises d'accès fébriles à 40° en même temps qu'apparaît une tuméfaction inguinale gauche. Ces accidents, vraisemblablement lymphangitiques, ont régressé chaque fois en trois ou quatre jours, et ont été améliorés par des injections intra-veineuses de septicémine. Ils sont peut-être une menace d'éléphantiasis pour l'avenir.

Pour le moment, le malade, que j'ai revu récemment, garde un membre inférieur gauche notablement plus volumineux que le membre sain. Mais la marche est facile ; il peut se livrer à des occupations multiples ; il est devenu aide-servant à l'hospice.

Le test d'Aldrich et Mac Clure est sensiblement équivalent des deux côtés.

	A DROITE	A GAUCHE
	—	—
Cuisse	50′	45′
Jambe	50′	40′

En résumé, un homme jeune est atteint d'une oblitération veineuse ilio-fémorale. Il lui en reste une impotence fonctionnelle grave du membre inférieur, qui est énorme et variqueux. Toutes les thérapeutiques échouent, y compris la sympathectomie péri-artérielle. Seule la résection du sympathique lombaire procure, d'abord, une diminution considérable du membre, ensuite une amélioration fonctionnelle qui dure depuis trois ans. Voilà le fait d'intérêt pratique à retenir.

Quel a pu être le mécanisme d'action de cette sympathectomie lombaire ? Pour essayer de le comprendre, rappelons que les interventions successives au cours desquelles des examens manométriques ont pu être faits, ont permis de compléter les données de l'examen clinique et phlébographique, et que, si l'origine de cette oblitération veineuse demeure obscure, l'état anatomo- et physiopathologique en est très précis : oblitération descendant jusqu'à la veine fémorale et au tiers supérieur de la saphène. Au-dessous, les veines profondes sont très dilatées, tout comme le territoire de la saphène interne ; la pression veineuse est plus élevée dans le système profond : le sang des veines profondes se déverse dans les veines superficielles. On voit quelle est l'erreur dans ces cas de vouloir supprimer les varices sous-cutanées, par sclérose ou extirpation. Les muscles sont gorgés de sang noir, de sang veineux. C'est sans doute surtout à eux qu'est due l'augmentation de volume du membre. La pression artérielle moyenne reste normale. Quant au test d'hydrophilie du tissu cellulaire sous-cutané, la brièveté du temps de résorption montre que l'état physique des liquides interstitiels est profondément modifiée — bien qu'il n'y ait pas d'œdème — par la gêne de la circulation de retour. Il est remarquable qu'après

l'opération sympathique, le temps de résorption de la boule d'œdème soit redevenu presque normal, que trois ans après cette intervention il y ait très peu de différence à cet égard entre les deux membres inférieurs.

Nous touchons peut-être là à l'un des modes d'action de la sympathectomie lombaire.

Je me garderai de généraliser à partir d'un cas exceptionnel. Cependant je crois pouvoir conclure : dans un cas où les troubles circulatoires d'un membre et les désordres fonctionnels proviennent d'une oblitération veineuse, les interventions chirurgicales sont inutiles ou nuisibles hormis la sympathectomie lombaire. Les infiltrations lombaires de novocaïne sont un moyen simple de prévoir son efficacité.

A l'aide d'une telle observation, de caractère exceptionnel comme le souligne P. Goinard, on ne peut proposer une conclusion, l'étiologie d'une telle oblitération des veines profondes du membre inférieur n'étant pas élucidée. Il reste que parmi toutes les thérapeutiques proposées et entreprises seule la sympathectomie lombaire a été suivie d'une amélioration. Il faut féliciter, je crois, P. Goinard d'avoir persévéré et attendre le résultat d'autres interventions semblables en pareille circonstance.

Tumeur masculinisante de l'ovaire,

par M. **Luzuy** (de Blois).

Rapport de M. Pierre Brocq.

L'observation que je vous présente, est, à ma connaissance, le premier cas de tumeur masculinisante de l'ovaire publié par un chirurgien français, et c'est la première fois que cette question est abordée à cette tribune.

M. Douay a rapporté, en janvier 1938, un cas analogue de M. Hetzanidès (d'Athènes) à la Société de Gynécologie et d'Obstétrique et il a donné, avec J. Varangot, un aperçu du sujet.

Depuis dix ans on trouve une trentaine d'observations authentiques dans la littérature étrangère. Il s'agit là de faits de connaissance toute récente et dont l'étude présente à la fois un intérêt pratique et un intérêt biologique.

Observation de M. Luzuy. — Mlle R..., âgée de seize ans, est adressée à M. Luzuy, en février 1938, pour aménorrhée remontant à deux ans et phénomènes de masculinisation progressive.

Réglée à dix ans et demi, elle présente jusqu'à l'âge de quatorze ans, l'aspect d'une jeune fille un peu forte. A cette époque s'installe une aménorrhée rebelle à toute opothérapie.

Six mois après l'arrêt des règles (juin 1936) se développe sur la face et la poitrine une hypertrichose des plus marquées. En même temps, la

voix devient rauque, le caractère devient taciturne et l'intelligence se ralentit. Pas de modification pendant dix-huit mois.

Lorsque M. Luzuy examine la malade, celle-ci a *seize ans*, elle est petite et trapue ; le *facies* est hébêté ; le front étroit ; la mâchoire forte et encadrée d'un *collier de barbe*, qui exige l'emploi quotidien du rasoir (photo 1) ; la *voix* est rauque et puissante. Les muscles du cou et des membres sont saillants et développés. Les seins sont petits et aplatis sur des pectoraux épais.

Le *clitoris*, considérablement allongé, mesure 4 centimètres et pend devant des grandes et petites lèvres atrophiées. Le vagin normal permet de sentir un petit col utérin et des culs-de-sac souples ; le *corps utérin* n'est pas perceptible, et, derrière l'adiposité pariétale, il est impossible de sentir la tumeur ovarienne, cause de la masculinisation.



PHOTO 1. — La malade avant l'opération.

L'examen de la fosse lombaire ne révèle l'existence d'aucune tumeur et sur la radiographie du crâne la selle turcique présente un aspect normal.

Dans ces conditions, devant l'échec de tous les traitements tentés jusqu'à ce jour et sur l'insistance de la mère de la jeune fille, le Dr Luzuy propose une *laparotomie exploratrice.*

L'intervention, pratiquée le 30 mars 1938, montre *un utérus infantile*, un *ovaire gauche petit*, du volume d'une cerise, et une *tumeur ovarienne droite de la dimension d'une mandarine.*

La trompe droite et la tumeur ovarienne droite sont enlevées. Suites normales, sans incident.

Cinq semaines après l'intervention, une menstruation normale apparaît.

La malade a été revue le 17 octobre 1938, sept mois après l'exérèse de la tumeur. Les règles sont normales, se montrent tous les vingt-sept jours et durent trois jours.

L'habitus de la malade s'est considérablement modifié, comme en témoignent les photographies faites avant et après l'opération. Le visage

a repris un aspect féminin. L'hypertrichose a presque complètement disparu, sauf quelques poils qui persistent encore au niveau des régions sous-maxillaires et que la malade doit raser, non plus tous les jours, mais chaque semaine. Les seins se sont développés (photo 2). Le corps s'est aminci, en perdant une partie de sa musculature et de son revêtement adi-



Photo 2. — La malade six mois après l'opération.

peux. Notons une étonnante régression du clitoris des deux tiers. La voix reste cependant un peu rauque ; néanmoins, la mère de la jeune fille affirme que le timbre se modifie peu à peu.

Aspect de la tumeur ovarienne. — Volume d'une mandarine ; surface

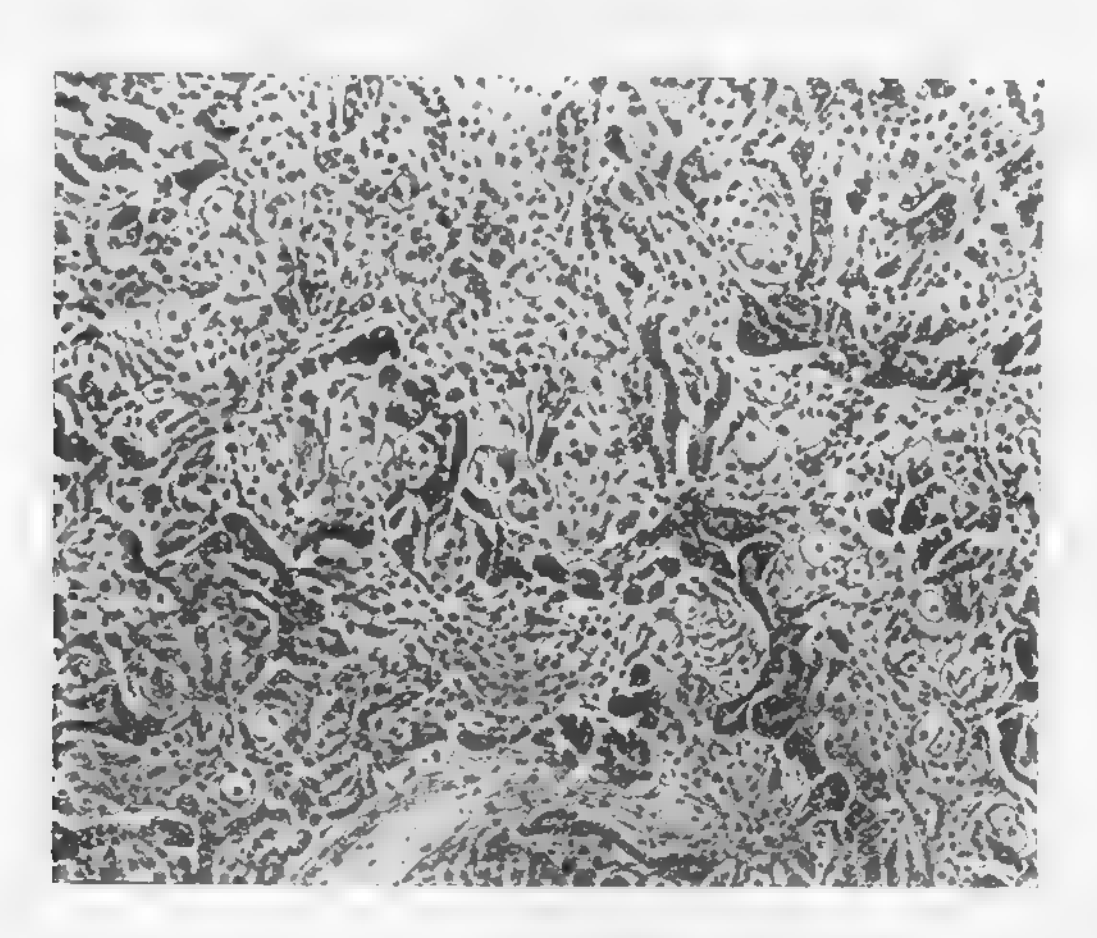


Fig. 1. — On voit sur cette figure les trabécules de cellules épithéliales foncées, entre lesquelles se trouvent de nombreuses cellules interstitielles.

irrégulière ; coloration par place blanc nacré, ainsi que celle d'un ovaire ; ces inégalités de coloration se retrouvaient sur la coupe, qui montrait un parenchyme humoral solide et assez homogène.

Examen histologique de la tumeur (Professeur agrégé Huguenin et J. Varangot). — A un grossissement de loupe, la tumeur apparaît constituée de deux parties différentes : l'*une* a la structure d'un *fibro-myome* banal ; l'*autre* est une *tumeur épithéliale.* A la périphérie de la néoplasie épithéliale existe une mince bande, corticale, ovarienne, refoulée.

La *tumeur épithéliale*, la partie intéressante de la masse totale, est formée de lobules, plus ou moins régulièrement disposés et séparés les uns des autres par des travées conjonctives lâches.

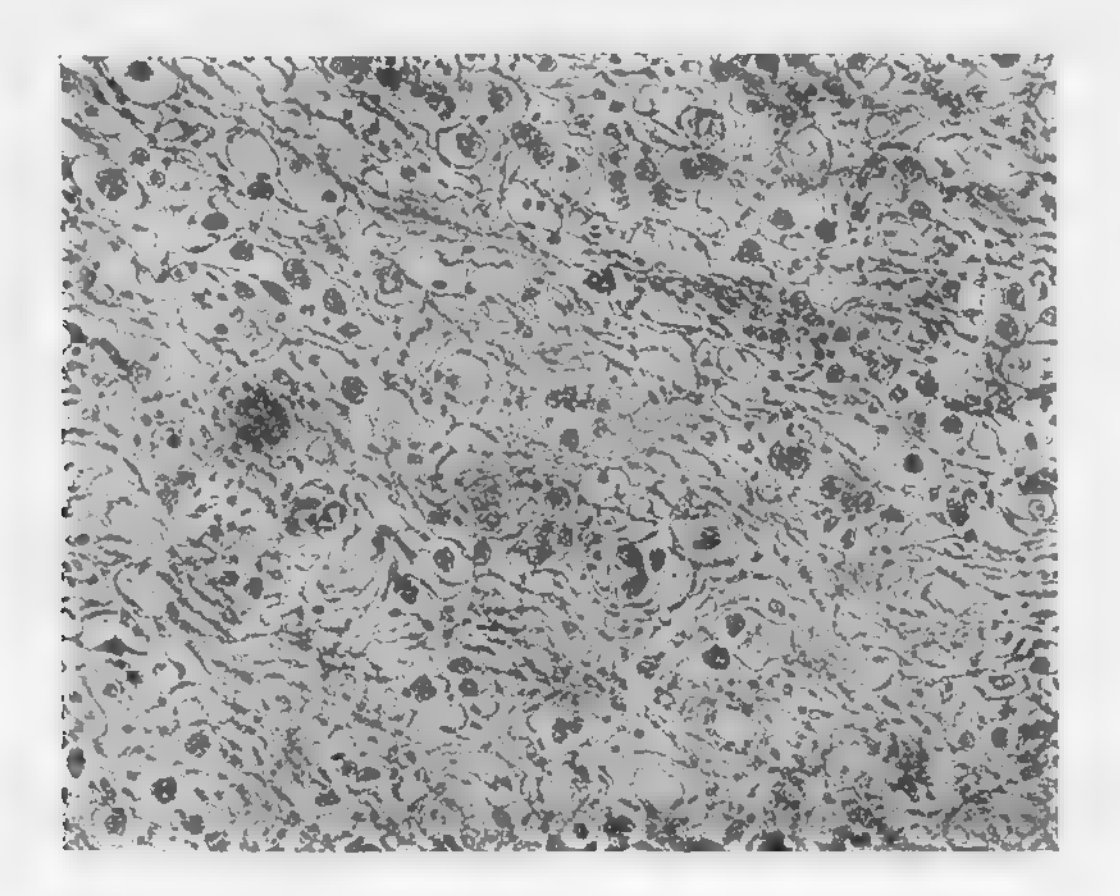


Fig. 2. — Au sein d'un stroma conjonctif très lâche on rencontre de nombreuses cellules interstitielles et quelques petits amas de cellules plus petites et basophiles.

Les éléments constitutifs de la tumeur se composent de deux espèces cellulaires de morphologie très dissemblable :

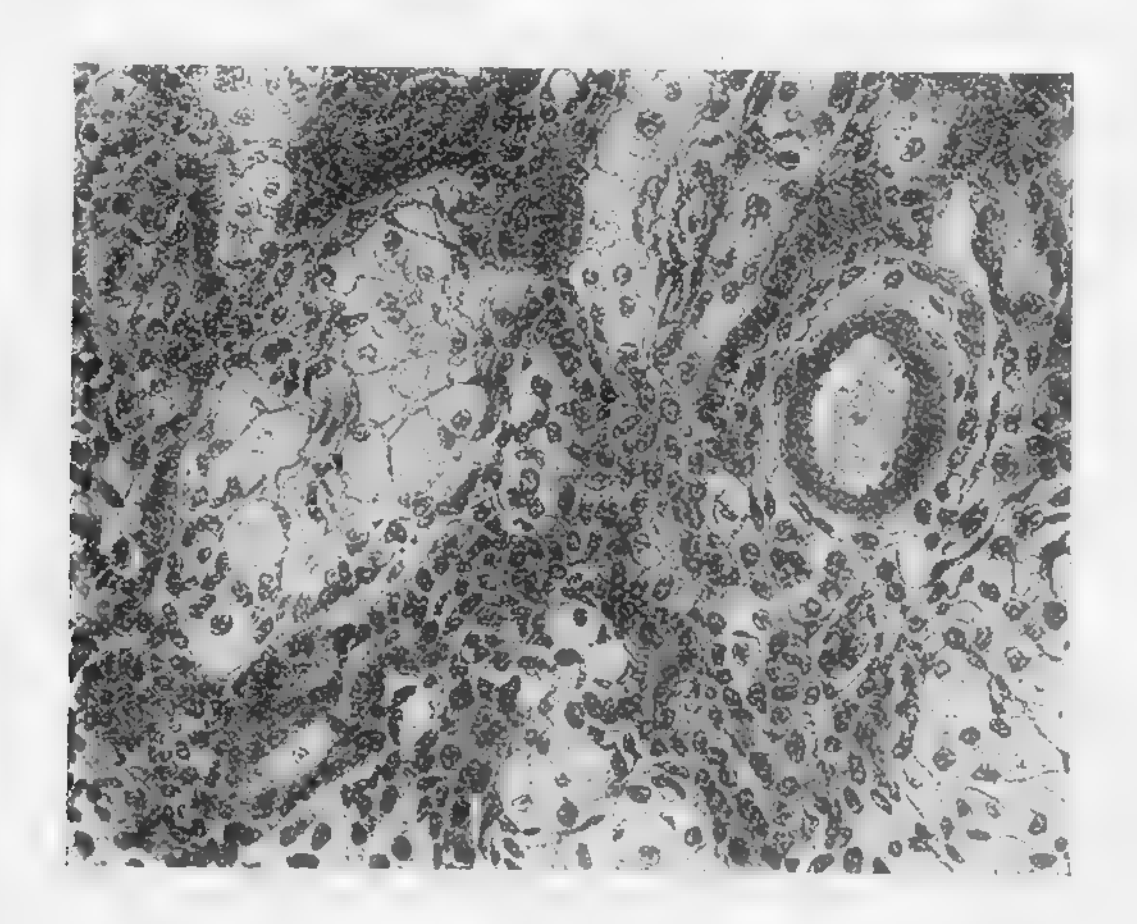


Fig. 3. — Grossissement plus fort. Les îlots de grandes cellules interstitielles, à cytoplasme spumeux, sont entourés par des cordons de petites cellules épithéliales foncées.

a) De *petites cellules épithéliales* cubiques ou cylindriques, dont le protoplasma, très basophile, est peu abondant. Ces cellules sont disposées en cordons irréguliers, anastomosés et s'enchevêtrent dans tous les sens (fig. 1). Ces cordons ne comprennent guère plus de trois ou quatre assises cellulaires et souvent même ces travées sont monocellulaires. On trouve aussi, par endroits, de petits amas arrondis de cellules épithéliales, isolés dans le stroma (fig. 2). On peut assimiler ces petites cellules à la lignée

séminale, bien qu'une recherche attentive n'ait pas permis de retrouver de formations rappelant les tubuli du testicule. Les mitoses sont rares.

b) Des *cellules plus volumineuses*, bien différentes des précédentes,

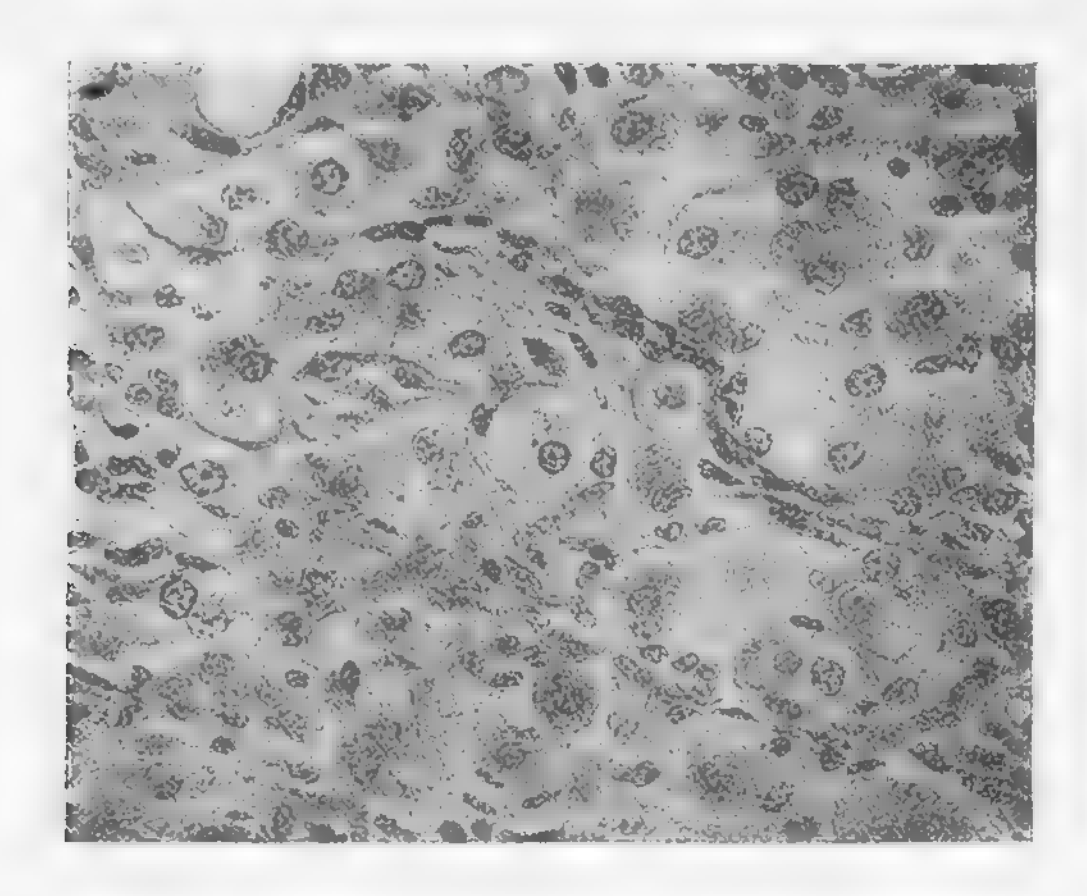


Fig. 4. — Fort grossissement. On voit sur cette figure l'évolution des cellules interstitielles, qui sont représentées d'abord par des petits éléments à cytoplasme éosinophile, puis augmentent de volume et deviennent finalement énormes, leur cytoplasme devenant clair et spumeux.

arrondies ou polygonales, d'un diamètre de 10 à 15 μ, à noyau généralement excentrique et à protoplasma pâle, finement granuleux, d'aspect



Fig. 5. — Coupe à la congélation, colorée au Soudan III. Les graisses soudanophiles sont très abondantes dans le cytoplasme des cellules interstitielles. Elles y sont réparties sous forme de petits globules graisseux, disposés surtout à la périphérie de la cellule.

spumeux, surtout à la périphérie de la cellule. Cet aspect est celui de l'élément adulte, mais on trouve toutes les transitions avec des éléments plus petits, à noyau central, à cytoplasme très acidophile. Pas de figures de mitoses.

Ces éléments ne contiennent pas de pigments et l'étude des coupes

colorées à l'hématoxyline ferrique et à la fuchsine n'a pas permis de mettre en évidence des cristalloïdes ; malgré l'absence de cristalloïdes, la morphologie de ces grandes cellules est *voisine de celle des cellules interstitielles du testicule* (fig. 3 et 4) ; d'autant plus que sur les coupes à la congélation, colorées au Soudan (fig. 5), ces cellules apparaissent *remplies de globules graisseux*. La graisse apparaît sous forme de fins corpuscules en poussière dans les éléments de petit volume, d'enclaves graisseuses plus volumineuses dans les cellules plus grandes, enclaves toujours divisées, non confluentes comme dans les cellules lipomateuses. En lumière polarisée, ces graisses sont *biréfringentes*, ce qui est caractéristique des cellules interstitielles. Il est vraisemblable que ce sont des esters de cholestérol.

L'observation de M. Luzuy entre dans le cadre des *tumeurs mâles*, appelées par les Allemands « *arrhénoblastomes* », et sur lesquelles Pick, en 1905, a attiré l'attention. Mais, parmi ces arrhénoblastomes, les uns déterminent un syndrome de masculinisation, les autres n'ont aucune activité fonctionnelle. Nous nous limiterons ici à une brève étude des seules tumeurs masculinisantes, qui sont caractérisées à la fois et surtout par un syndrome clinique très frappant et par une morphologie anatomique moins précise.

Il y a au fond, dans cette étude, deux aspects, l'un assez clair, qui a trait à la clinique et à la thérapeutique, l'autre assez mystérieux, qui a trait à l'histogénèse et à la physiopathologie.

A l'occasion de ce rapport sur le cas de M. Luzuy, j'ai pu prendre connaissance de l'état actuel de cette intéressante question dans un mémoire inédit et fort complet de mon élève et ami J. Varangot, travail auquel je ferai les plus larges emprunts.



Le *syndrome clinique*, qui traduit l'existence de ces tumeurs masculinisantes, est très nettement identique dans toutes les observations publiées, un peu dans tous les pays, et qui sont une trentaine.

En voici les principaux éléments :

D'abord des *signes de déféminisation*, si l'on peut s'exprimer ainsi : *l'aménorrhée*, précédée parfois de quelques irrégularités menstruelles, est le premier phénomène. Les *seins* s'atrophient ou ne se développent pas. Le *pannicule adipeux* sous-cutané fond ou ne se développe pas. Les *muscles* font saillie sous les téguments. Parallèlement apparaissent les *signes de masculinisation : l'hirsutisme* est le plus frappant. Les poils poussent d'abord sur la poitrine et l'abdomen, puis sur les membres et la face, nécessitant l'usage quotidien du rasoir. *L'alopécie frontale* est parfois signalée. Les *traits du visage* sont plus rudes. Chez les sujets très jeunes, le *bassin* ne se développe pas. La *voix* devient grave, le *cartilage thyroïde* s'hypertrophie et l'examen laryngoscopique révèle l'aspect masculin des *cordes vocales*.

L'appétit génital est souvent conservé. On note cependant dans quelques cas l'indifférence sexuelle et même l'attirance pour le sexe féminin. Le caractère se modifie fréquemment; il devient autoritaire, brusque avec une préférence pour les travaux de force. Une dépression mélancolique peut être l'aboutissement d'un sentiment de disgrâce fortement ressenti par les intéressées.

L'examen gynécologique montre habituellement un *clitoris* hypertrophié, qui peut avoir jusqu'à 5 centimètres de long (4 centimètres dans l'observation de M. Luzuy). Ce clitoris présente parfois un véritable gland et rappelle par sa forme un pénis d'enfant. Par contre, *grandes* et *petites lèvres* sont peu développées *et l'utérus* est petit.

Par le toucher vaginal on trouve souvent à côté de cet utérus infantile une *tumeur* de dimensions variables, et, si on ne la perçoit pas, comme dans l'observation de M. Luzuy, il est bon de répéter plus tard cet examen, même sous anesthésie. La constatation de la tumeur ovarienne est d'autant plus importante que le syndrome de masculinisation n'appartient pas aux seuls arrhénoblastomes de l'ovaire ; il appartient aussi aux tumeurs et hyperplasies du cortex surrénal et aux adénomes basophiles de l'hypophyse.

Or, les caractères, donnés comme distinctifs de ces dernières tumeurs et de celles de l'ovaire, ne sont guère démonstratifs. Aussi doit-on toujours rechercher, en cas de masculinisation après la puberté, la tumeur de l'ovaire. Si on ne la trouve pas, il faut explorer les fosses lombaires, faire au besoin une radiographie après injection d'air dans l'espace péri-rénal ; certains ont pratiqué même une lombotomie exploratrice.

Quant au syndrome de Cushing, attribué à un adénome basophile de l'hypophyse, on ne peut y penser que par élimination.



Le côté intéressant, du point de vue pratique, c'est la *disparition progressive des phénomènes de masculinisation après l'ablation de la tumeur.*

D'abord la *menstruation* reparaît, en général un mois après, quelquefois plus tard. Les *seins* et le *pannicule adipeux* se développent et les formes redeviennent féminines. Les *poils* tombent ensuite et dans l'ordre inverse de leur apparition. La barbe et la moustache sont les plus tenaces. La *voix* ne se modifie que lentement et souvent l'hypertrophie du cartilage thyroïde et des cordes vocales persiste. Le *clitoris* régresse d'une façon inconstante.

Un tel ensemble symptomatique, caractérisé par l'apparition de phénomènes de masculinisation et par leur disparition après exérèse d'une tumeur ovarienne, a été relevé trente fois par M. Varangot dans la littérature étrangère, ce qui fait, avec le cas de M. Luzuy, un groupe

de 31 observations utilisables. Toutes ces tumeurs s'étaient développées dans la période d'*activité sexuelle*, le plus souvent chez des *jeunes filles* ou chez des *jeunes femmes*, jamais avant la puberté ; et aucun fait authentique n'a été rapporté après la ménopause.

On manque encore de documents pour juger l'*évolution lointaine* de ces tumeurs. Bien que, d'une façon générale, ces néoplasmes soient considérés comme bénins, nous n'avons pas actuellement de notions suffisantes pour soutenir, de façon indiscutable, pareille affirmation. Car nous savons déjà que, sur les 31 tumeurs masculinisantes publiées, 4 se comportèrent comme des tumeurs malignes et 2 d'entre elles, après récidive, présentèrent à nouveau des signes de masculinisation. Par contre, nous savons que six femmes furent revues, en bonne santé, deux ans après l'opération, une autre trois ans après (Hitzanidès), et que la malade de Sedlacker, après avoir présenté une grossesse, était indemne de récidive au bout de six ans.

L'*ovariotomie* a été presque exclusivement pratiquée jusqu'ici, exceptionnellement l'hystérectomie.

La *rœntgenthérapie* s'est révélée, dans le cas de von Zathmary, incapable de lutter contre les métastases.



L'aspect macroscopique de ces tumeurs est des plus variables. Celle de M. Luzuy avait le *volume* d'une mandarine, celle de Weimann celui d'une prune, celle de Selheim celle d'une châtaigne. Dans les faits rapportés par Guani, il y avait plusieurs petites tumeurs, comme des pois disséminés dans un gros ovaire. Les opérateurs ont, en général, trouvé des tumeurs plus grosses, comme un poing, une tête d'enfant. Rarement la tumeur était géante. Celle de Taylor remontait du pubis à l'appendice xiphoïde, celle de Baldwin et Gafford avait 35 centimètres de diamètre.

La masse est habituellement *bien encapsulée*, libre de toute adhérence.

Parfois il y a un peu *d'ascite*. Dans le cas de Kleinhaus, il y avait envahissement des organes voisins.

Ces tumeurs sont parfois *solides*, avec un parenchyme rosé, ponctué de taches jaune d'or et de plages violacées, infarcies. Le plus souvent elles sont mi-partie solides, mi-partie kystiques.

L'aspect histologique est également variable. D'après le professeur R. Meyer, il en existe deux sortes de tumeurs :

Le *premier groupe*, le plus important de beaucoup, représente, semble-t-il, une *tumeur mâle*, *testiculaire*, de l'ovaire. Dans la forme typique, c'est *l'adénome tubulaire*, décrit par Pick.

Cet adénome est formé de lobules réguliers, séparés par du tissu

conjonctif lâche. Dans ces lobules, on voit de nombreux tubules et des amas épithéliaux pleins, avec toutes les transitions entre ces amas pleins et les tubules.

Entre les tubes, existent de grandes cellules arrondies, à protoplasma vésiculeux, riche en graisse, biréfringentes, mais sans cristalloïdes et sans pigments. A ces détails cytologiques près, la morphologie de ces grands éléments est celle des cellules interstitielles du testicule.

Pick a rapproché ces aspects histologiques, non point du testicule normal, mais des adénomes testiculaires, que l'on voit chez les cryptorchides et qui ont été bien décrits en France par les Professeurs Chevassu et Lecène. Les tubes rappellent les tubes séminifères, et les grandes cellules semblables aux cellules interstitielles du testicule, accentuent la ressemblance avec la glande sexuelle mâle.

A côté de cette forme typique, R. Meyer a cru pouvoir identifier des formes atypiques, qu'il a par comparaison rapprochées des premières.

Mais, sans la sanction de la clinique, qui nous apporte la preuve et le sens de l'activité fonctionnelle de la tumeur, il est bien des cas où l'examen histologique seul serait en défaut.

Le *deuxième groupe*, qui se réduit à 4 observations, est constitué par des tumeurs à grandes cellules, dont l'architecture est celle d'une glande à sécrétion interne, et ces 4 cas étaient accompagnés d'un syndrome de masculinisation très net. Coracesco croit que ces néoplasmes sont des *tumeurs lutéiniques*. Masson se range à cette opinion, tout en envisageant la possibilité de leur point de départ à partir des *cellules sympathicotropes du hile ovarien*. D'autres auteurs, Schiller en particulier, pensent qu'il s'agit de *cortico-surrélanomes ectopiques*.



Le mécanisme de la masculinisation semble bien être sous la dépendance d'une *activité endocrinienne*, exercée par l'hormone mâle, la testostérone, ainsi que Meyer l'avait prévu. On a cherché à apporter la démonstration expérimentale de cette activité endocrinienne. Voici déjà d'importants résultats obtenus :

L'acétate ou le propionate de testostérone inhibe l'œstrus chez la rate femelle.

Les injections de testostérone amènent des perturbations dans le fonctionnement ovarien en supprimant le rythme normal de la croissance folliculaire et en stimulant la lutéinisation.

Il semble, d'autre part, que la testostérone freine l'action de l'hypophyse en empêchant la libération de l'hormone folliculo-stimulante. En outre. les injections d'extraits testiculaires provoquent une augmentation de volume et une hyperémie du clitoris chez l'animal.

Chez la femme, il semble que l'on ait observé aussi, dans de certaines conditions, l'arrêt de la menstruation, une hypertrophie du

clitoris et un léger abaissement du timbre de la voix. L'hypertrichose n'a pas été notée ; il est vrai que ces essais n'ont pas été, à juste titre, poursuivis bien longtemps et à de hautes doses.

Ces résultats de l'endocrinologie expérimentale étant connus, comment peut-on concevoir le mécanisme de la masculinisation lorsque la tumeur ovarienne s'est développée sous l'influence de causes qui nous échappent ?

Les éléments endocrines de la tumeur, les cellules interstitielles vont subir l'influence des gonado-stimulines hypophysaires, qui, on le sait, n'ont pas de spécificité sexuelle.

L'action de ces hormones hypophysaires sur les cellules interstitielles néoformées va provoquer l'élaboration et le passage dans le sang non plus d'une hormone femelle, mais d'une hormone mâle.

Or, à mesure que la tumeur grossit, elle lance dans la circulation des quantités d'hormone mâle de plus en plus importantes, et cette substance exerce bientôt sur l'hypophyse un effet dépresseur, lequel modifie le régime de passage dans le sang de la gonado-stimuline.

Ainsi, au lieu de suivre le rythme discontinu de la glande pituitaire féminine, l'hypophyse de la malade qui porte un arrhénoblastome, met en liberté de façon permanente de petites quantités d'hormone gonadotrope, quantités insuffisantes pour amener à maturité un follicule ovarien, comme chez la femme normale, mais suffisantes pour stimuler la glande mâle. L'hypophyse s'est masculinisée.

Un pareil mécanisme explique pourquoi l'autre ovaire, l'*ovaire sain*, reste silencieux et se montre atrophié au cours des interventions. *C'est que cet ovaire sain était au repos.* Cette conception est confirmée par les suites opératoires : après ablation de la tumeur, l'ovaire restant retrouve ses fonctions, un follicule se développe et la menstruation se rétablit.

Il est donc permis de dire que l'hormone mâle, sécrétée par la tumeur, met l'ovaire sain au repos, supprime les sources de la folliculine et interrompt le cycle génital. Elle agit alors sur les récepteurs féminins, qui sont sensibles à son action, le clitoris, le larynx, le système pileux.

On devrait trouver dans l'étude des éliminations urinaires d'hormones sexuelles, pendant l'évolution des arrhénoblastomes, une preuve complémentaire. Mais, dans l'état actuel des choses, ces recherches comportent encore trop de causes d'erreur. D'ailleurs cette preuve ne paraît nullement nécessaire.

*
* *

Le chiffre de 31 observations, que nous avons cité plus haut, ne correspond pas à tous les cas publiés sous le nom d'arrhénoblastomes. M. Varangot en a trouvé 29 autres dans la littérature, mais il ne les a pas retenues parce qu'il s'agit de cas disparates, discutables à divers titres, soit qu'il leur manquât le contrôle opératoire, soit que le syndrome

de masculinisation fît défaut ou fût simplement ébauché, soit parce qu'en l'absence d'activité fonctionnelle les images histologiques fussent d'interprétation délicate et impossible.

Aussi peut-on dire que le cadre des arrhénoblastomes, si l'on veut y faire entrer des tumeurs histologiquement atypiques et non masculinisantes, n'est pas encore bien délimité. Pour le moment, il est simplement permis d'admettre qu'un groupe de tumeurs paraît bien individualisé, celui qui englobe les *tumeurs ovariennes, qui, histologiquement, sont des arrhénoblastomes plus ou moins typiques, et qui présentent en outre une activité fonctionnelle évidente, déterminant un syndrome de masculinisation caractéristique.*

C'est à ce groupe qu'appartiennent l'observation de M. Luzuy et les 30 cas que M. Varangot a relevés et étudiés dans la littérature et aussi dans le laboratoire du Professeur Meyer à Berlin.

Ce n'est sans doute là qu'un classement d'attente, et il serait autrement satisfaisant qu'il fût basé plutôt sur une morphologie microscopique que sur des phénomènes d'activité endocrinienne.



La découverte au sein de l'ovaire d'une tumeur à structure testiculaire devait provoquer, pour en expliquer la genèse, l'éclosion d'hypothèses où la part de l'imagination apparaît tout de suite dominante.

Voici l'opinion de Meyer, l'homme qui paraît avoir la plus large expérience de la question :

A la période embryonnaire, dit Meyer, dans toute glande sexuelle devant se transformer en ovaire, il existe, au niveau du hile, des amas de cellules qui restent pendant quelque temps à un stade indifférencié.

Ce blastome, dans les conditions normales, produit ultérieurement le rete ovari et quelques cordons médullaires ou tubules, qui sont l'homologue du rete testis et des tubes efférents du testicule. Le rete ovari et les tubules, qui n'exercent aucune action fonctionnelle sur les glandes sexuelles femelles, sont les témoins que l'ébauche des gonades est normalement bisexuelle. Si ces structures persistent d'abord dans un état indifférencié. et prolifèrent plus tard pour des raisons d'ailleurs inconnues, elles peuvent déterminer un développement vers la masculinité.

D'autres auteurs (Krock, Mac Lester) ont supposé que les tumeurs masculinisantes provenaient d'un embryome qui aurait édifié des structures testiculaires.

Tout cela, n'est, à l'heure présente, qu'hypothèses, et tout ce que nous savons c'est que certaines tumeurs ovariennes, de structure typiquement ou atypiquement testiculaires, présentent entre elles un lien clinique et endocrinologique : le syndrome de masculinisation, qui disparaît après exérèse de la tumeur.



Je vous propose, Messieurs, d'insérer dans nos *Bulletins* cette remarquable observation qui nous a permis d'aborder cette intéressante question, de féliciter M. Luzuy pour sa perspicacité clinique et son succès chirurgical ; pour ma part, j'ajoute mes remerciements à M. Varangot, dont le mémoire m'a fait connaître les travaux publiés sur ces tumeurs masculinisantes de l'ovaire.

M. **Maurice Chevassu :** Puisque M. Brocq a rappelé, au sujet de son intéressant rapport, la description que j'ai donnée dans ma thèse des tumeurs des cellules interstitielles du testicule, je crois devoir dire quelques mots.

J'éviterai toute hypothèse, et tiens à ne parler que de l'interprétation des coupes de la tumeur de M. Luzuy.

Qu'on y voie des cellules du type des cellules interstitielles, d'accord, n'oublions pas, cependant, que les cellules interstitielles du testicule ont un aspect qui les rapproche beaucoup de certaines cellules de la surrénale, et que les surénales accessoires ne sont pas exceptionnelles dans la sphère ovarienne.

Mais je me refuse à décorer du nom de tubes séminifères plus ou moins embryonnaires les travées cellulaires qui sillonnent la tumeur, du moins sur les coupes projetées. Je n'ai pas souvenir d'en avoir vu d'analogues.

Je reconnais, certes, l'intérêt extrême des questions soulevées par notre collègue Brocq. Mais avant de parler d'hermaphrodisme glandulaire, d'ovotestis ou de tumeur ovarienne du type mâle, j'estime qu'il importe d'être très circonspect.

M. **P. Brocq :** Certaines de ces tumeurs sont typiques au point de vue histologique et présentent des cellules avec des tubuli comme les adénomes des cryptorchides. Mais il y en a d'autres où la morphologie des cellules de la lignée séminale est loin d'être caractéristique. Nous sommes donc tout à fait d'accord avec le professeur Chevassu. Dans le cas de M. Luzuy, la morphologie histologique n'était pas typique.

Peut-être le Professeur Meyer a-t-il étendu à l'excès le cadre de ces tumeurs.

M. Varangot n'a pas été aussi loin que M. Meyer et il a voulu simplement délimiter le groupe précis de tumeurs où s'associent à des caractères anatomiques clairs ou obscurs des manifestations fonctionnelles extrêmement nettes. C'est en soudant ces deux éléments que l'on peut admettre ce cadre des tumeurs masculinisantes de l'ovaire.

COMMUNICATION

Les estomacs biloculaires congénitaux,

par M. **J. Okinczyc.**

Nous savons par expérience que la biloculation gastrique est une malformation acquise, et que l'ulcère doit être habituellement incriminé ; si bien que l'étiologie congénitale qu'on discutait encore il y a trente ans, pour la rejeter d'ailleurs, n'est plus guère invoquée de nos jours. Est-ce une raison pour affirmer que l'estomac biloculaire congénital n'existe pas ? Nous ne le croyons pas, et parmi tous les cas de biloculation que nous avons observés, nous en retiendrons deux que nous rapportons délibérément à une origine congénitale.

Le premier cas est malheureusement sans histoire ; c'est une pièce anatomique que nous avons découverte, mon ami Lardennois et moi, sur un sujet de l'Ecole pratique en 1909, et que nous avons présentée à la Société anatomique en décembre 1909 ; il répondait aux caractères exigibles pour pouvoir affirmer la nature congénitale : la longueur et la régularité du rétrécissement qui mesurait 12 centimètres et formait un véritable canal intermédiaire réunissant les deux poches ; l'absence de toute lésion pariétale ou de voisinage immédiat ; la persistance de la biloculation après insufflation.

L'image de cet estomac rappelle exactement celle publiée par Testut dans son traité d'*Anatomie topographique*, et qu'il donne comme le type d'un estomac biloculaire congénital.

Tout récemment, j'ai eu l'occasion d'observer et d'opérer une malade qui présentait sur ses radiographies la plus belle image de biloculation que je connaisse. Les constatations opératoires et l'étude de la pièce opératoire me permettent de ranger ce cas parmi les rares observations de biloculation congénitale.

Voici d'abord cette observation, la pièce opératoire et les radiographies qui l'accompagnent.

Il s'agissait d'une malade âgée de cinquante-cinq ans, entrée dans mon service le 22 juin 1938, pour des crises douloureuses, à siège épigastrique, et survenant après les repas.

En réalité, les troubles digestifs se sont surtout aggravés depuis trois ans, mais avant l'apparition de ces crises douloureuses la malade s'était toujours plainte de troubles dyspeptiques, qui consistaient en douleurs vagues, sans rythme ni horaire fixes, et accompagnées de vomissements.

Peu à peu, les douleurs deviennent régulières et surviennent un quart d'heure après les repas. Elles ne s'accompagnent plus de vomissements.

Il y a deux ans, la malade a présenté une hématémèse avec mélæna qui fut le début d'une forte et durable altération de l'état général. Quand, rarement d'ailleurs, des vomissements surviennent, la malade ne peut préciser si la douleur en est calmée ; par contre, la station couchée atténue les crises.



Fig. 1.

On ne note pas dans cette longue histoire de périodes de rémissions. Plus ou moins, la malade a toujours souffert.

Depuis deux ans, léger amaigrissement de 2 kilogrammes.

A l'examen, on ne note rien de très particulier : pas d'ondes péristaltiques visibles, pas de gonflement, pas de clapotage à jeun.

La pression est pénible, sans localisation douloureuse précise.

L'examen radiologique est par contre absolument net. Il révèle une ptose gastrique accentuée et l'image typique de l'estomac en sablier.

Je suis intervenu le 27 juin 1938, à l'anesthésie locale : cœliotomie



Fig. 2.

médiane sus-ombilicale. L'estomac est formé de deux poches réunies par un canal allongé, étroit, mais sans aucune adhérence et sans induration localisée sur la paroi. La poche supérieure est seulement comme hypertrophiée et fibroïde et se prolonge par un infundibulum qui aboutit au canal intermédiaire. La poche inférieure est normale. Je fais une gastrectomie comprenant une section première du duodénum, dont le

moignon est fermé en trois plans, puis une résection gastrique comprenant toute la poche inférieure, le canal intermédiaire et l'infundibulum de la poche supérieure. En faisant l'hémostase, j'ai pu me rendre compte, avec netteté, qu'il n'y avait pas d'anastomose sur la petite courbure entre la pylorique et la coronaire stomachique. Les deux artères sont terminales et plongent dans les parois gastriques avant d'aborder la zone du canal intermédiaire qui est avasculaire. Implantation gastro-jéjunale et suture de la paroi en deux plans.

L'examen histologique de la paroi gastrique a montré une légère irritation inflammatoire sans ulcération et sans transformation néoplasique.

L'ouverture du canal intermédiaire a montré une muqueuse intacte sans perte de substance ulcéreuse, et sans apparence de cicatrice.

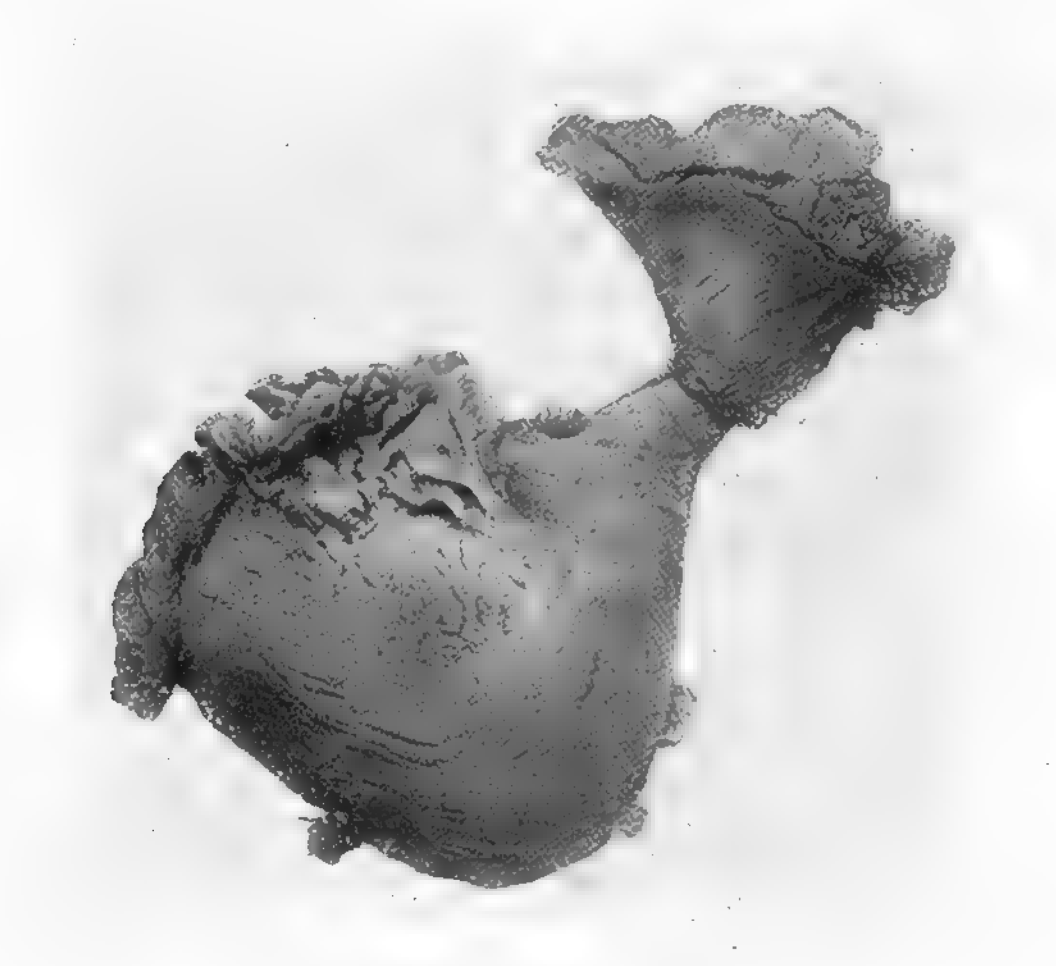


FIG. 3. — Pièce opératoire.

Les suites opératoires sont très simples et la malade quitte l'hôpital le seizième jour. De récentes nouvelles confirment le bon résultat fonctionnel de l'intervention.

J'ai cru pouvoir dans ce cas invoquer l'origine congénitale à cause du long passé dyspeptique et somme toute assez peu caractéristique de cette malade. L'unique accident d'hématémèse laisse une présomption en faveur de l'ulcus, mais les troubles du transit, la gastrite concomitante peuvent suffire à le provoquer. L'absence d'ulcère sur la pièce opératoire, l'absence de cicatrice permettent en tout cas de douter de la réalité de cet antécédent.

La forme même, si régulière de la biloculation, et surtout l'anomalie artérielle constatée, par l'absence d'anastomose sur la petite courbure et l'existence d'une zone avasculaire correspondant exactement au canal intermédiaire sont des arguments qui, nous semble-t-il, plaident en

faveur de l'origine congénitale. Il n'en restera pas moins que ces formes congénitales demeurent rares, et ce n'est pas parce que le premier estomac biloculaire décrit par Morgagni, est rapporté à une origine congénitale, que je serais tenté d'en exagérer la fréquence. Mais ce n'est pas une raison non plus pour mettre leur existence en doute comme le font Moynihan et Veyrassat. Il faut se garder de toute hypothèse hasardeuse dans les deux sens et nous ne suivrons pas davantage Currington et Roger Williams, qui considèrent que la biloculation gastrique est une malformation le plus souvent congénitale et que l'ulcère constaté à son niveau doit être considéré comme secondaire au rétrécissement.

Stocker avait déjà constaté comme moi-même l'indépendance des artères coronaires et pyloriques, dans un cas de biloculation gastrique. Je reconnais qu'une discussion de ce genre n'a qu'un intérêt de précision pathogénique.

Au point de vue du traitement, ou bien la biloculation congénitale ne donne lieu à aucun trouble et elle reste ignorée, ou bien le malade souffre et sa découverte radiologique a la même conclusion chirurgicale que les estomacs biloculaires acquis.

Nous ne discuterons plus, comme Veyrassat, en 1908, les avantages et les inconvénients comparés des gastro-anastomoses, des gastro-plasties des gastro-entéro-anastomoses, des résections annulaires médiogastriques.

Je pense que nous sommes tous d'accord actuellement pour donner la préférence à la gastrectomie large qui supprime toute la poche inférieure et le canal intermédiaire avec un segment de la poche supérieure.

J'ajouterai seulement que la résection dans la biloculation congénitale, en l'absence de toute lésion locale ou de voisinage, se présente même dans des conditions de particulière facilité et ne saurait guère prêter à une contre-indication autre que celle qui peut résulter de l'état général du malade.

BIBLIOGRAPHIE

Lardennois (G.) et Okinczyc (J.). — Estomac biloculaire. *Bull. et Mém. de la Soc. Anatomique de Paris*, décembre 1909.
Morgagni. — *De setibus et causis marborum*, Liv. V, Padoue, 1765.
Moynihan. — *The Lancet*, 27 avril 1905, p. 1190.
Veyrassat. — L'estomac biloculaire. *Revue de Chirurgie*, 1908, p. 269, 403, 761.
Carrington. — *Transact. of the Pathol.*, Vol. XXXIII, 1883.
Williams (Roger). — *Journal of Anatomy a. Physiology*, **17**.
Stocker. — *Med. Press. a. Circular March*, **3**, 1869, p. 183.

PRÉSENTATION DE PIÈCE

Blocage du genou dans le sens de la flexion par lésion du ménisque externe,

par M. **Paul Mathieu.**

L'observation d'un cas de blocage du genou dans le sens de la flexion, caractéristique d'une lésion du ménisque externe m'a paru intéressante à vous communiquer. Le blocage dans le sens de l'extension est le plus souvent observé, c'est là déjà une particularité. La forme de la lésion observée du ménisque externe a aussi son intérêt.

Il s'agissait d'un jeune homme de seize ans et demi, joueur de football, qui, il y a environ un an, s'était aperçu qu'il ne pouvait plus fléchir complètement son genou droit. La flexion ne dépassant pas 115 à 120°. C'était, semble-t-il, plus qu'il ne lui en fallait pour continuer à jouer à son jeu favori, le football, quand il lui arriva d'éprouver une douleur très vive dans le genou lors d'un mouvement de flexion forcée. Il fut, dit-il, obligé de s'étendre. Cet accident l'amena à nous consulter (quinze jours après), et je constatai que le genou droit était sec, froid, sans épaississement des culs-de-sac. Avec un peu d'atrophie du quadriceps, la seule anomalie fonctionnelle étant l'impossibilité de fléchir complètement le genou. L'extension était complète. Le jeune homme n'accusait aucune douleur et, fait curieux, lorsqu'on lui demandait de quel interligne il souffrait, il indiquait l'interligne interne sans préciser un point particulièrement douloureux.

Je le fis entrer dans mon service pour l'observer et, quelques jours après, il me fit savoir que la veille son genou avait pu fléchir complètement au moment où dans son lit il tournait son membre inférieur en rotation externe. Je constatai que le membre inférieur étant en rotation indifférente, la flexion amenait un blocage à 120°, mais que dans la position de rotation externe, le blocage cédait et, après un fort claquement perçu à l'oreille, le genou fléchissait à fond. L'extension complète était alors possible sans claquement, mais on voyait alors apparaître à la partie postérieure de l'interligne une petite saillie, un peu sensible au palper.

Les faits observés me parurent suffisants pour diagnostiquer une lésion du ménisque externe du genou droit, et, le 19 décembre dernier, je pratiquai une ablation de ce ménisque par incision transversale, section du ligament latéral externe, ce dernier devant être reconstitué ; et les suites post-opératoires furent très simples. Le jeune homme étend et fléchit complètement son genou sans aucun craquement, sans aucune gêne.

La morphologie du ménisque enlevé est très intéressante à décrire. En avant, le ménisque est fracturé longitudinalement dans sa moitié antérieure, et cette fracture paraissait assez récente, peut-être en relation avec l'accident douloureux datant de quinze jours avant l'entrée du malade à l'hôpital. La partie postérieure du ménisque était de dimensions anormales dans tous les sens, presque discoïdale, ses dimensions étaient exagérées d'avant en arrière. D'autre part, son épaisseur en arrière atteignait

4 millimètres. Le coin méniscal postérieur formait une forte cale entre le tibia et le condyle fémoral externe. Libre en arrière, le ménisque était en connexion en dehors par de forts trousseaux fibreux avec le surtout aponévrotique externe.

La structure histologique de ce ménisque fut reconnue normale, une petite zone présentait une vascularisation anormale du type angiomateux. Peut-être s'agissait-il d'une zone cicatricielle ancienne.

J'ai recherché dans la littérature les faits analogues, je n'en ai pas trouvé d'aussi net. Le blocage postérieur dans la flexion est cependant signalé dans quelques observations de Fairbanks qui a beaucoup étudié le syndrome méniscal externe du genou.

Mais je dois insister sur le fait que la partie postérieure du ménisque chez mon opéré avait une forme discoïdale incomplète. C'est un aspect morphologique du ménisque externe souvent signalé par Fairbanks, décrit aussi par Zahradnicek (de Prague). Chez la plupart des sujets présentant cette malformation du ménisque externe, si l'on n'observe pas un blocage persistant dans le sens de la flexion, ni même de l'extension, les troubles cliniques observés sont assez caractéristiques : et conformément à une description que j'ai retrouvée chez Mac Murray, Fairbanks, voici comment ces troubes se déroulent : le jeune malade (tous ces sujets sont jeunes, au-dessous de vingt ans en général) ressentait un craquement dans le mouvement de flexion vers 110-115°, et aussi dans le mouvement d'extension vers 15 ou 20°. Ce craquement était accompagné d'un arrêt temporaire du mouvement en cours dans le genou. Un petit effort devait être utilisé pour la continuation du mouvement en cours. Au moment du craquement dans la flexion, une légère adduction de la jambe semblait se produire et une saillie assez antérieure apparaissait au niveau de l'interligne. Cette saillie disparaissait dans l'extension complète. Zahradnicek a noté sur la radiographie un élargissement net de l'espace articulaire en dehors.

Le diagnostic de lésion du ménisque externe s'impose dans ces conditions et il conduit à pratiquer une ablation de ce ménisque. Celui-ci est en forme de disque, souvent complet (Fairbanks, Zahradnicek), parfois incomplet (Fairbanks) [cas personnel].

L'intérêt de ces faits rapprochés les uns des autres, en tenant compte des petites différences anatomiques et cliniques signalées, est de démontrer l'existence d'un syndrome clinique assez caractéristique de lésion du ménisque externe, syndrome qui précise une variété de genou à ressaut. Les mouvements du genou, chez un sujet jeune (moins de vingt ans en règle générale) sont à un moment fixe entravés dans le sens de la flexion ou de l'extension du genou, de façon passagère en général, durable exceptionnellement. Un craquement est perçu au moment où le roulement du condyle reprend après un temps d'arrêt. Il est fréquent de constater après un craquement une petite saillie anormale au niveau de l'interligne.

Le ménisque anormal, disque complet ou incomplet, est considéré

par la plupart des auteurs comme une malformation congénitale, notion que l'âge des sujets n'est pas pour infirmer.

Je dois ajouter que la méniscectomie externe dans tous les cas rapportés a donné lieu à la disparition complète de tous les troubles observés.

M. **Albert Mouchet :** J'ai été très intéressé par la présentation de mon ami Mathieu ; je me permets de lui rappeler que, dans *La Presse Médicale* du 15 mai 1937, j'ai publié une leçon clinique sur le *genou à ressaut* à propos de deux observations personnelles. Dans cette leçon, je faisais allusion à un important travail de Middleton (d'Edimbourg) dans le *British Journal of Surgery*, d'octobre 1936, qui attirait l'attention sur les déformations congénitales du ménisque externe en forme de disque, causant un ressaut du genou avec claquement, ressaut absolument indolent, se produisant dans la flexion comme dans l'extension, avant que l'une ou l'autre soit complète.

Ces ménisques externes sont des ménisques larges, recouvrant presque complètement le plateau externe du tibia ; ils présentent en leur milieu une crête, une sorte de dos d'âne, légèrement oblique d'arrière en avant et de dedans en dehors.

Middleton notait que ces ménisques en forme de disque avaient souvent une mobilité anormale exagérée et étaient plus exposés à être déchirés que les ménisques de forme normale.

M. **Braine :** La présentation de M. Mathieu m'a vivement intéressé. J'ai eu l'occasion d'opérer, à ce jour, environ 200 ménisques provenant d'une « clientèle » hospitalière très fidèle qui se recrute dans les clubs sportifs et comprend plusieurs joueurs de football internationaux et de nombreux professionnels, qui rejouent sans aucune séquelle fonctionnelle après les méniscectomies que j'ai pratiquées chez eux. M'attachant volontiers à l'*exploration clinique précise des lésions méniscales*, je crois qu'*on peut parvenir, dans un grand nombre de cas, à prévoir à l'avance, par un interrogatoire et un examen attentifs, le siège et la variété des lésions traumatiques dont est atteint le fibro-cartilage incriminé.* Je m'intéresse beaucoup à prévoir à l'avance s'il s'agit d'une fissuration longitudinale complète, d'une déchirure de la corne antérieure, d'une lésion de la partie postérieure du ménisque, etc... C'est après avoir maintes fois confronté les constatations opératoires avec les données cliniques que j'en arrive maintenant à me tromper de plus en plus rarement dans mes prévisions sur le type de lésion anatomique que m'affirmera l'arthrotomie.

Je vois que M. Mathieu a pu, lui aussi, pressentir d'après les signes cliniques recueillis et notamment d'après les *caractères spéciaux des blocages avec limitation de la flexion du genou* de son malade, le type de la lésion méniscale (fort intéressante et connue surtout à l'étranger) qu'il vient de nous présenter. Cette lésion particulière, avec *déformation*

discoïde du ménisque, siégeait comme c'est la règle, au niveau du ménisque externe ; c'est sur ce fibro-cartilage externe que siègent également les kystes méniscaux, pratiquement inconnus au niveau du ménisque interne. *On pourrait donc dire que si le ménisque interne est le plus habituellement rompu, le ménisque externe, par contre, est le plus habituellement atteint de lésions pathologiques, au reste infiniment plus rares que les lésions traumatiques.*

Je voudrais mettre en lumière, à cette occasion, une constatation que j'ai faite au sujet de la nature des blocages et coincements articulaires qui sont un des meilleurs signes (inconstant d'ailleurs, malheureusement) des lésions méniscales. *La cause des blocages est beaucoup plus fréquemment une question dynamique qu'une question statique, j'entends par là qu'il s'agit beaucoup moins d'une entrave d'ordre mécanique au libre jeu articulaire (beaucoup moins d'une sorte d'immobilisation de la roue condylienne fémorale sur le plateau tibial par la « cale » que peut constituer le ménisque rompu) que d'un obstacle physiologique, dû à la contracture réflexe des muscles péri-articulaires. De ceux-ci, on connaît les multiples expansions fibreuses qui s'insèrent directement ou indirectement sur les fibro-cartilages méniscaux et qui fixent en position vicieuse le ménisque lésé et coincé.* Les ménisques sont normalement maintenus en équilibre, ils sont mus et sont modelés aux saillies des condyles fémoraux variables à tout moment de la flexion, par *une manière de montage « à la cardan »* que réalise leur continuité physiologique avec les muscles ou tendons de voisinage qui s'y attachent à peu près tous plus ou moins indirectement. C'est la *contracture réflexe des couples musculaires antagonistes qui fixe le plus souvent le ménisque rompu en position anormale, et singulièrement la bandelette détachée « en corde d'arc »* (je trouve ce terme plus pertinent que celui d' « *anse de seau* ») *dans les fissurations longitudinales ou les désinsertions capsulaires des ménisques. C'est cette contracture musculaire qui s'oppose, pendant un temps plus ou moins long, au « décoincement » du ménisque lésé.*

J'ai eu une démonstration de ce rôle de la *contracture musculaire réflexe dans les blocages articulaires par lésions méniscales* à la suite de la constatation suivante, qui acquiert la valeur d'une véritable expérience : il m'est arrivé, tout récemment encore, de pratiquer une méniscectomie sur un *genou en état de blocage permanent*, irréductible depuis plus ou moins longtemps, avec flexion de degré variable et impossibilité d'extension complète ; *lorsque, dans ces cas, j'ai cru devoir recourir à l'anesthésie rachidienne, dès que l'anesthésie s'établissait le genou se débloquait spontanément, automatiquement pour ainsi dire*, sous mes yeux, sans aucune manœuvre de réduction, alors qu'il était impossible, auparavant, de le ramener en extension. Ce fait m'est apparu plus d'une dizaine de fois, avec une netteté saisissante, tout spécialement dans des cas d'enclavement intercondylien d'une bandelette méniscale longitudinale, détachée par une fissuration de bout en bout du fibro-cartilage.

La paralysie des muscles péri-articulaires moteurs et fixateurs du ménisque obtenue par la rachi-anesthésie avait permis, à elle seule, à la bandelette méniscale désinsérée et coincée dans l'échancrure inter-condylienne, de repasser sous la saillie de la roue condylienne fémorale et de reprendre sa place à la périphérie de l'articulation.

J'ai pensé qu'il y avait là une constatation intéressante à vous soumettre, concernant le mécanisme des accidents consécutifs aux lésions méniscales et sur les déductions cliniques qui peuvent en résulter.

PRÉSENTATION DE RADIOGRAPHIES

par M. **P. Wilmoth.**

Messieurs, je vous présente les radiographies de l'épaule droite d'un de mes amis, Il y a deux ans, à la suite d'une chute de cheval, il se plaignait de son épaule. Une première radiographie, que je vous présente, ne semble pas montrer une lésion osseuse ni de modification dans les rapports des surfaces articulaires.

Cependant, comme au bout de trois semaines l'accidenté souffrait comme au début et que son bras restait fixé en abduction et en *rotation interne*, deux nouvelles radiographies furent pratiquées : l'une antéro-postérieure, l'autre, l'ampoule étant placée dans l'aisselle, toutes deux montrent une subluxation postérieure de l'épaule. Elle fut réduite, mais depuis les douleurs du moignon scapulaire persistent, l'épaule est ankylosée et les dernières radiographies montrent une fonte complète de la tête humérale et un aspect flou de la glène. Je pense qu'il serait utile de faire une résection de la tête humérale qui pourrait nous fixer sur la nature de cette épiphysiolyse.

Le Secrétaire annuel : M. LOUIS HOUDARD.

Paris. — Ancne imp. de la Cour d'Appel, 1, rue Cassette.

MÉMOIRES

DE

L'ACADÉMIE DE CHIRURGIE



Séance du 18 Janvier 1939.

Présidence de M. Maurice Chevassu, *président.*

PROCÈS-VERBAL

La rédaction du procès-verbal de la précédente séance est mise aux voix et adoptée.

CORRESPONDANCE

La correspondance comprend :

1° Les journaux et publications périodiques de la semaine.

2° Des lettres de MM. Girode, Richard, Sauvé, Wilmoth s'excusant de ne pouvoir assister à la séance.

3° Une lettre de M. d'Allaines sollicitant un congé jusqu'au 15 février.

4° Un travail de M. Luzuy (Blois) intitulé : *Myosite crurale.*

M. P. Wilmoth, rapporteur.

PRÉSENTATION D'OUVRAGE

M. P. Huard (Hanoï) fait hommage à l'Académie des tomes III et IV des Travaux de l'Institut anatomique de l'Ecole supérieure de Médecine de l'Indochine (section anthropologique).

Des remerciements sont adressés au donateur.

Publication périodique hebdomadaire.

RAPPORTS

Un cas de maladie de Little traité par radicotomie postérieure (opération de Foerster),

par M. **Borivoyé Gradoyevitch.**

Rapport de M. E. Sorrel.

M. B. Gradoyevitch, de Belgrade, nous a adressé une observation de maladie de Little traitée par radicotomie postérieure. Je résume brièvement l'observation.

Un enfant de six ans, atteint de maladie de Little, entre le 14 avril 1936 à la clinique chirurgicale du professeur Kostich dont M. Gradoyevitch dirige la section d'orthopédie.

La contracture des muscles des membres inférieurs est extrême, les pieds sont en équinisme forcé, les jambes fléchies sur les cuisses, les cuisses serrées l'une contre l'autre et repliées sur le bassin. L'enfant est dans l'impossibilité de se tenir debout. L'intelligence est intacte et M. Gradoyevitch estime qu'une intervention peut être tentée. La contracture musculaire paraissant l'obstacle principal, il décide de faire une radicotomie postérieure. Suivant la technique de Foerster, il la pratique en deux temps. Dans le premier (22 juin 1936), il fait une laminectomie de D 11 au sacrum. Dans le deuxième (fait douze jours plus tard), il sectionne sur une longueur de 4 centimètres les 2e, 3e et 5e racines postérieures lombaires de chaque côté.

Les suites opératoires ont été simples, le malade guérit sans aucun choc, la cicatrisation se fit par première intention. Dès les premiers jours, les contractures musculaires avaient beaucoup diminué. Mais les pieds restaient encore en équinisme et, le 27 juillet, le Dr Gradoyevitch fit un allongement du tendon d'Achille de chaque côté.

L'enfant a été revu un an environ plus tard, en juin 1937. L'amélioration était notable puisqu'il arrivait à ce moment à marcher avec l'aide de ses parents et qu'il pouvait se tenir debout seul et faire quelques pas en prenant point d'appui autour de lui. Un an plus tard encore, en juin 1938, l'amélioration s'était poursuivie : avec un appui, l'enfant arrivait à se déplacer, il n'était plus le malheureux infirme incapable de sortir de son lit.

Le résultat obtenu par le Dr Gradoyevitch a donc été assez satisfaisant et on doit le porter à l'actif de l'opération de Foerster, encore qu'il convienne de remarquer que l'allongement des deux tendons d'Achille a bien dû contribuer, pour une certaine part, à l'amélioration de la marche.

En 1928 et en 1930, M. Yovtchitch, de Belgrade également comme M. Gradoyevitch, nous avait envoyé deux observations de maladie de Little dans lesquelles l'opération de Foerster avait permis une grande

amélioration de la marche. J'en avais été rapporteur ; à propos de l'observation de 1928, j'avais passé en revue les différents types de traitement dont nous disposons contre la maladie de Little et cherché à préciser quelles pouvaient être les indications de l'opération de Foerster ou de ses dérivés comme l'opération de Van Gehuchten. Ces indications ne me semblaient pas très fréquentes et, tant d'après ce que j'avais pu voir moi-même que d'après ce que j'avais pu lire sur ce sujet, j'émettais la pensée que les allongements tendineux et les redressements progressifs des membres déformés associés à des interventions portant sur les nerfs périphériques convenaient à des cas beaucoup plus nombreux que les opérations portant sur les racines rachidiennes, dont l'opération de Foerster est le type, ou que celles portant sur les rameaux communicants sympathiques, comme l'opération de Royle.

En 1934, le traitement des paralysies spasmodiques fut mis à l'ordre du jour du Congrès français d'Orthopédie et l'impression qui se dégage du rapport de MM. Delchef et Roudil et de la discussion très importante qui le suivit est tout à fait du même ordre.

Il n'empêche que dans certains cas assez particuliers où l'élément spasmodique domine nettement, l'opération de Foerster peut être indiquée et donner des résultats qu'une autre intervention n'aurait sans doute pas permis d'obtenir. C'est ce qu'a pensé M. Gradoyevitch et son observation montre qu'il a eu raison.

Je vous propose, Messieurs, de le remercier de nous l'avoir communiquée.

Sur un cas rare de paralysie faciale périphérique, par choc direct, et fracture du style temporal,

par le médecin-capitaine **Jean Brunati**,
chirurgien des salles militaires de l'hôpital Sainte-Marie, à Shanghaï.

Rapport de M. P. Truffert.

M. le médecin-capitaine Jean Brunati, de Shanghaï, nous a adressé l'observation suivante :

Le soldat St... du 1[er] B.M.C. (D[r] Brouste) est tombé accidentellement le 6 mai 1938 sur un ratelier d'armes de la hauteur de 1 m. 50. Au cours de cette chute, l'extrémité d'un fourreau de baïonnette fixée à un mousqueton l'a blessé au cou, sur le bord antérieur du sterno-cléido-mastoïdien à la hauteur de l'os hyoïde.

Un véritable œdème laryngé a suivi, entraînant des troubles importants de la phonation qui *ont régressé rapidement en six jours* et une gêne concomitante de la déglutition.

Mais une paralysie faciale périphérique gauche s'est installée progressivement en deux jours : déviation de la commissure labiale à droite,

lagophtalmie gauche, larmoiement. La lagophtalmie est considérable : pas de mouvement palpébraux, chute de la paupière inférieure. Le globe oculaire demeure révulsé et entièrement découvert lorsque le malade veut fermer les yeux. Joue flasque, front immobile dans sa moitié gauche et sourcil tombant. Paralysie complète des trois branches périphériques.

Pas de lésions associées des nerfs voisins, en particulier pas de déviation de la langue ni du voile du palais. Pas de lésions du spinal.

Examiné par nous, le 30 juin 1938 : douleur nette à l'articulation temporo-maxillaire gauche au cours de la palpation, mais les mouvements sont indolores. Point douloureux intense derrière le condyle maxillaire entre celui-ci et le rebord mastoïdien.

L'os hyoïde probablement ne paraît pas avoir subi de fracture, *mais présente une mobilité anormale.*

L'examen radiographique, pratiqué le lendemain de l'accident, n'a pu déceler aucune lésion osseuse.

Il semble bien que le traumatisme ait, outre l'os hyoïde, touché le condyle du maxillaire inférieur ; la douleur vive qui existe encore à la pression légère de l'articulation temporo-maxillaire est en faveur de cette hypothèse. Il n'y a cependant aucune gêne à la mastication. La pression révèle, en outre, sous la conque et le lobule de l'oreille gauche, une douleur profonde, prémastoïdienne, très vive.

Conclusions : Paralysie faciale gauche périphérique post-traumatique sans amélioration depuis deux mois. Traitement par la strychnine sans succès. Lagophtalmie totale, larmoiement continu.

D'autre part, l'ulcération de la cornée est à redouter à brève échéance.

Surpris par une paralysie aussi difficilement explicable, nous avons émis l'hypothèse que le premier choc a porté sur la partie moyenne du cou, contre la gouttière carotidienne (à la hauteur de l'os hyoïde) où se remarque une petite cicatrice. De là, le corps continuant sa chute jusqu'au sol, l'extrémité du fourreau de baïonnette a longé le bord antérieur du sterno-cléido-mastoïdien pour aller, profondément derrière la branche maxillaire, briser la styloïde temporale.

Le Dr Genin, radiologue de l'hôpital Sainte-Marie de Shanghaï, a pu, en centrant sur la ligne, exactement tangente aux branches montantes, aux bords postérieurs du maxillaire, obtenir un cliché assez net, que l'hyperextension de la tête rend facilement lisible : sur ce cliché, on remarque que le segment distal, constitué par les deux tiers inférieurs du style, a été fortement attiré vers le bas par les muscles styliens.

Un fragment intermédiaire se voit à la hauteur de l'axis. Le fragment supérieur est réduit à peu de choses, et il semble exister un certain degré de *réaction périostée dans sa sphère.*

Il paraît que la paralysie faciale, provoquée directement par la contusion violente du nerf sur la surface stylienne, soit encore aggravée du fait d'une compression ou d'adhérences au niveau du foyer fracturaire.

L'examen électrique du nerf montre l'absence de toute réponse des branches périphériques du facial aux courants galvanique et faradique R. D. complète.

Nous décidons d'intervenir. L'opération mettra à nu le nerf à son émergence du trou stylo-mastoïdien et permettra outre l'inventaire des lésions apparentes et la libération du facial, l'infiltration novocaïnique, sous contrôle de la vue, du ganglion cervical supérieur du sympathique.

Nous pensons utiliser une voie dérivée de celle qu'emploient Fiolle et Delmas pour l'abord des gros vaisseaux du cou. Mais au lieu de recourber cette incision sur la mastoïde, nous préférons un tracé légèrement en baïonnette, remontant derrière l'oreille, comme une incision de mastoïdectomie qui se prolongerait en bas sur le cou.

Réglable en hauteur selon les besoins, elle exige une rotation externe avec forte hyperextension de la tête pour agrandir l'angle osseux cervico-maxillaire.

Dans la profondeur, vaisseaux et nerfs seront respectés (seule la veine jugulaire externe mérite une ligature).

Le ventre postérieur du digastrique n'a pas besoin d'être sectionné. Quant au sterno-cléido-mastoïdien très gênant, nous nous proposons, soit de le détacher avec la pointe de la mastoïde, *soit de le sectionner purement et simplement à ses insertions mastoïdiennes* afin d'éviter un nouveau traumatisme osseux dans le voisinage de l'émergence périphérique du tronc facial.

La fracture du style temporal ayant réalisé le temps préconisé par Constantini, nous pensons n'avoir que peu de difficultés pour reconnaître, derrière les vaisseaux, le plan prévertébral et le sympathique cervical, en prolongeant l'incision vers le bas.

Cette opération, réalisée selon la technique prévue, le 12 juillet 1938, sous anesthésie générale au schleich, nous a permis de libérer le facial périphérique entouré de trousseaux fibreux à son entrée parotidienne, en avant et en dehors ; de plus, en dedans et en arrière, il était pris dans une gangue difficile à dissocier, que l'on réussit cependant à détruire en s'aidant de petits ciseaux mousses et d'une sonde cannelée. Le nerf apparemment intact a été libéré, de sa sortie du trou stylo-mastoïdien jusqu'à son trajet parotidien. Un petit lambeau musculo-aponévrotique du ventre postérieur du digastrique a été glissé sous le nerf libéré.

De petites hémorragies parotidiennes nous ont gêné dans cette libération et nous avons regretté de ne pas avoir à ce moment des hémostatiques type Ercé ou Coagulène.

La recherche du cordon sympathique a été assez laborieuse parce que nous voulions éviter un trop large décollement en agrandissant l'incision, et la branche externe du spinal nous a quelque peu gêné.

Le résultat immédiat de l'opération a été l'occlusion palpébrale complète qui persista avec des mouvements volontaires durant vingt-quatre heures. Progressivement, cette occlusion devint incomplète, jusqu'à ne plus recouvrir que *les deux tiers de la calotte sclérotique ; la pupille étant cependant protégée.* Lorsque le malade ferme les yeux, il persiste donc une légère fente de lagophtalmie. Mais le but principal est atteint : la récupération immédiate de mouvements palpébraux volontaires permet la lubrification correcte de la surface cornéenne ; il n'y a plus de larmoiement, l'ulcère de la cornée n'est plus à redouter et le malade pourra attendre sans danger les suites éloignées de son opération, tout en suivant un traitement médicamenteux et électrothérapique combiné (ionisation).

Les suites opératoires furent simples. M. Brunati a cru devoir immobiliser la tête en rectitude pendant six jours à l'aide d'une minerve. En huit jours, tous les mouvements de la tête et du cou étaient possibles sans douleur.

Telle est l'observation dont vous m'avez fait l'honneur de me confier le rapport. M. Brunati nous l'a adressée surtout du point de vue de la paralysie faciale et en particulier du traitement qu'il a cru devoir instituer. Mais avant d'envisager le travail de Brunati de ce point de vue, il me paraît intéressant d'en étudier la cause. La fracture de l'apophyse styloïde.

Cette fracture est extrêmement rare, malgré des recherches j'en ai retrouvé seulement 3 observations (celles-ci d'ailleurs sans paralysie

faciale associée). 2 observations ont été publiées par Goris dans les *Annales de la Société belge* en 1900 (1). Ce sont 2 observations de fracture spontanée de l'apophyse styloïde, au cours d'une déglutition pendant laquelle le malade est pris d'un accès de fou rire.

La troisième est celle de D. M. Lévy dans le journal de chirurgie hollandais (2). Fracture de cause directe au cours d'une rixe : une femme est saisie violemment à la gorge et elle ressent une vive douleur qui déclanche, dit l'auteur, une crise d'hystérie. La radiographie montre une fracture de la styloïde.

Voyons si à la lumière de ces 4 observations il n'est pas possible de dégager la symptomatologie de la fracture de l'apophyse styloïde.

La fracture de la styloïde s'accompagne de douleur provoquée spéciale.

Cette douleur est provoquée par les mouvements de déglutition, elle siège toujours, dit Goris, dans la région antéro-inférieure de l'amygdale.

M. Brunati nous signale cette douleur à la déglutition, mais il n'en précise pas la localisation, car dans son observation il y avait une contusion pharyngée juxta-hyoïdienne. Or, la région amygdalienne inférieure et la région sus-hyoïdienne latérale sont extrêmement proches.

Il y a aussi, comme dans toute fracture, une douleur provoquée par la palpation. M. Brunati nous décrit longuement une douleur profonde réveillée par une pression sur la région parotidienne.

Mais le point de douleur exquise et qui permettrait de localiser le trait de fracture sera trouvé à la palpation de la région amygdalienne. Les connexions et le voisinage de l'apophyse styloïde avec la région amygdalienne sont bien connues depuis le mémoire de Garel-Ancelin et Charrat, de Lyon, paru dans les *Annales des maladies de l'Oreille* de 1928 (3). Ils dénomment *angine styloïdienne chronique* un syndrome de douleur pharyngée unilatérale due à la pression exercée sur la paroi pharyngée au niveau de la loge amygdalienne par une apophyse styloïde anormalement développée. Le toucher permet de sentir la styloïde au travers de l'amygdale.

Donc on peut conclure que la région amygdalienne est la région d'exploration de l'apophyse styloïde ; c'est là qu'il faudra rechercher la douleur exquise de la fracture styloïdienne.

L'ecchymose externe ou interne n'est signalée par aucun des auteurs.

Par contre, M. Brunati nous dit avoir été frappé par une mobilité anormale de l'os hyoïde. J'avoue ne pouvoir interpréter ce symptôme, car l'os hyoïde est normalement mobile et même très mobile ; peut-être sa mobilisation au cas de fracture de l'apophyse styloïde s'accompagne-

(1) Goris. Deux cas de fracture spontanée de l'apophyse styloïde. *Ann. de la Soc. belge de Chirurgie*. Bruxelles, **8**, 1900, p. 253.

(2) Lévy (D. M.). Strange traumatic fixition of styloïde process. *Nederlandsch. Tidschrift voor Geneeskende*, 26 janvier 1929, p. 440.

(3) Garel-Ancelin et Charrat (Lyon). L'angine styloïdienne chronique. *Annales des maladies de l'oreille*, **47**, n° 8, août 1928, p. 717.

t-elle d'un réveil à distance de la douleur (je ne l'ai pas trouvé signalé), mais c'est là un symptôme qu'il est permis de signaler à l'attention si le hasard nous mettait en présence d'une fracture aussi exceptionnelle.

Les renseignements si précieux fournis par la radiographie n'interdisent pas la recherche d'un diagnostic clinique, c'est pourquoi je me suis autorisé à tenter cet essai de mise au point des symptômes d'une fracture extrêmement rare.

J'en arrive au traitement appliqué par M. Brunati à la paralysie faciale de son blessé.

Il a dégagé le nerf qui était comprimé déjà par du tissu cicatriciel au niveau de la fracture styloïdienne et a pu constater que la continuité n'en était pas interrompue. Il l'a ensuite protégé par un lambeau musculo-aponévrotique taillé dans le ventre postérieur du digastrique.

Pour ce faire, il a utilisé l'incision prémastoïdienne qu'il a prolongée en haut derrière le sillon rétro-auriculaire et en bas sur le bord antérieur du sterno-mastoïdien.

En effet, il a voulu compléter cette intervention libératrice par une action sur le sympathique cervical.

M. Brunati nous dit que dans la recherche du connectif il a été un peu gêné par le spinal. Ceci tient à ce qu'il a sans doute recherché le sympathique en passant au-dessus du spinal.

Mon Maître Sebileau et M. Anselme Schwartz avaient signalé cet inconvénient dans un mémoire publié dans la *Revue de Chirurgie* du 10 février 1907 (4). Ce mémoire me paraît avoir échappé aux investigations bibliographiques des auteurs les plus récents, c'est pourquoi je me permets d'en rappeler l'existence.

Dans ce mémoire, MM. Sebileau et Schwartz précisent la technique d'abord du ganglion cervical supérieur du sympathique par voie pré-sterno-mastoïdienne. Ils écrivent à ce sujet :

« On peut chercher le sympathique, soit au-dessous du spinal, soit au-dessus de lui, ce qui est toujours plus difficile, impossible même, chez certains sujets. Seulement, quand on opère au-dessous du spinal, on ne découvre jamais toute la hauteur du ganglion cervical supérieur, dont il faut ensuite dégager la tête. Sensiblement, les deux opérations sont les mêmes et supposent les mêmes manœuvres. L'opération haute est, disions-nous, beaucoup plus difficile ; là, le sterno-mastoïdien est plus adhérent à sa gaine devenue plus épaisse ; là, le tissu conjonctif est plus dense, plus fibreux, moins souple ; là, les vaisseaux se laissent plus malaisément découvrir et récliner ; là, enfin, l'on fouille à l'étroit sous la proéminence de la transverse atloïdienne, dans l'obscurité profonde de l'espace vertébro-pharyngé. Il faut donc choisir l'opération basse. »

Dans les cas où j'ai pratiqué la résection du ganglion cervical supé-

(4) Sebileau (P.) et Schwartz (Anselme). Technique de la découverte et de la résection du sympathique cervical. *Rev. de Chir.*, 27e année, n° 2, 10 février 1907, p. 161-164, 4 fig.

rieur du sympathique, je me suis toujours conformé à la technique de MM. Sebileau et Schwartz et n'ai jamais rencontré la moindre difficulté.

Depuis l'article de M. Leriche dans *La Presse Médicale* du 17 avril 1919, de nombreux auteurs ont pratiqué la résection du ganglion cervical supérieur comme traitement de la lagophtalmie et de l'épiphora compliquant une paralysie faciale.

A cette tribune même ont été apportées des observations par M. Leriche lui-même, par M. Botreau-Roussel, par MM. P. Wertheimer et Roques (5), et de nombreux mémoires ont été publiés sur cette question. Celui de MM. Wertheimer et Carcassonne, de Lyon, en 1931 ; celui de Ostrowski et Dobrzaniecki de Lwow, dans le *Journal de Chirurgie* de janvier 1935 sont parmi les plus importants. Toutes les observations sont unanimes à constater que la résection du ganglion cervical supérieur du sympathique est suivie d'un retour de l'occlusion palpétrale volontaire et de la disparition du larmoiement. Certaines observations notent une réapparition simultanée des mouvements de la commissure labiale. Petit-Dutaillis, dans le rapport qu'il nous a présenté d'une observation de Wertheimer, attribue ce phénomène à la sédation d'une contracture de la musculature faciale, hypothèse séduisante que nous admettons très volontiers.

Les résultats obtenus par la résection du sympatique cervical sont-ils définitifs ? La majorité des auteurs l'affirme. Cependant, MM. Roasenda et Dogliotti (Turin) chez une femme de vingt ans atteinte de paralysie faciale depuis l'âge de cinq ans, ont vu, après une résection du ganglion cervical supérieur, la lagophtalmie d'abord améliorée réapparaître un mois après l'intervention. Cette opinion nous paraît excessive ; mais, il faut convenir que l'occlusion palpébrale, totale immédiatement après l'intervention, devient quelquefois moins totale dans les semaines qui suivent.

MM. Caeidero (de Buenos-Ayres) et Dos Santos (de Lisbonne) ont demandé à la stellectomie la production du syndrome de Claude Bernard-Horner. Il nous paraîtrait exagéré de les suivre dans cette voie.

Quoi qu'il en soit, les auteurs précités sont tous d'accord pour réserver la résection du sympathique aux paralysies faciales irréductibles. Encore qu'il soit difficile de s'entendre sur ce fait, puisque, ainsi

(5) Leriche (R.). Quelques indications nouvelles de l'ablation du ganglion cervical supérieur du sympathique. *Bull. et Mém. de la Soc. de Chir.*, 21 décembre 1920, p. 1474.

Botreau-Roussel. Traitement de la paralysie faciale par la résection du ganglion cervical supérieur du sympathique. *Bull. et Mém. de la Soc. de Chir.*, 30 octobre 1926, p. 896 (rapp., M. Robineau).

Wertheimer (P.). Traitement de la paralysie faciale périphérique par la résection du ganglion sympathique cervical supérieur. *Bull. et Mém. de la Soc. de Chir.*, 14 janvier 1933, p. 4 (rapp., Petit-Dutaillis).

Roques (P.). Parlaysie faciale par balle, traitée par résection du ganglion cervical supérieur du sympathique et suspension de la commissure labiale. *Bull. et Mém. de la Soc. de Chir.*, 21 juillet 1934, p. 981 (rapp., Petit-Dutaillis).

que le signalait M. Robineau dans le rapport écrit à l'occasion de l'observation de M. Botreau-Roussel, on a observé des retours de la mobilité faciale après un très long temps, jusqu'à huit ans dans un cas de Tuffier, publié en 1907. Au moins faut-il attendre plusieurs mois, et la constatation répétée de la R. D., ainsi que l'échec des traitements habituels avant de pratiquer la sympathectomie.

Dans le cas de M. Brunati, l'état oculaire, l'irritation cornéenne, réclamait une action, et d'autre part la paralysie faciale datant de deux mois seulement sans rupture ou section du nerf, n'exclut pas l'éventualité d'un retour possible de la mobilité des muscles de la face. C'est pourquoi M. Brunati ne s'est pas cru autorisé à pratiquer délibérément une ablation du ganglion cervical supérieur du sympathique. Par contre, il a, par une novocaïnisation de ce ganglion. obtenu une paralysie temporaire du système sympathique qui a paré immédiatement aux accidents oculaires. L'occlusion palpébrale totale n'a été que temporaire, mais cette simple manœuvre a diminué notablement la lagophtalmie, puisque les deux tiers du globe cornéen sont recouverts, et suffi à assurer la lubréfaction correcte de la surface cornéenne.

Il sera toujours loisible, si l'avenir l'impose, de pratiquer la sympathectomie, ainsi que les opérations correctrices nécessitées par la déformation faciale.

Telle est l'observation de M. Brunati. M. le Médecin Capitaine Brunati appartient au corps colonial. Il compte parmi ces chirurgiens qui vont porter dans toute l'étendue de notre Empire le prestige et les bienfaits de l'enseignement chirurgical français. Ils ont droit à notre grande reconnaissance.

Dans son service de l'Hôpital Sainte-Marie, à Shanghaï, il est donné à M. Brunati de recueillir une observation d'un extrême intérêt, par sa rareté d'une part, par la thérapeutique qu'elle réclame d'autre part ; thérapeutique dont les indications et la technique ont été décrites et réglées par des chirurgiens français et cette observation c'est à notre Compagnie qu'il a bien voulu la réserver. Je vous propose de l'en remercier, de le féliciter de sa conduite chirurgicale pondérée et de publier cette observation dans nos *Bulletins*.

M. **H. Welti :** Pour aborder le ganglion cervical supérieur du sympathique, la voie d'abord antérieure me semble la meilleure. Après section du digastrique, il est facile de découvrir le ganglion sur le plan pré-vertébral en s'insinuant dans l'interstice qui sépare la jugulaire interne de la carotide. Cette voie d'abord permet de disséquer avec le maximum de facilité le pôle supérieur du ganglion.

M. **F. M. Cadenat :** J'ai eu l'occasion d'enlever trois fois le ganglion cervical supérieur, à la demande de mon collègue Magitot, ophtalmologiste de l'hôpital Lariboisière. Après avoir étudié les différentes voies d'abord, j'ai adopté l'incision pré-sterno-mastoïdienne et j'ai eu l'impression qu'en laissant en arrière la veine jugulaire interne, c'est-à-

dire en passant entre cette veine et l'artère carotide interne, on avait plus de facilités pour découvrir le pôle supérieur du ganglion et suivre le rameau carotidien qui s'engage à la face profonde de l'artère. On peut ainsi remonter jusque près de la base du crâne.

M. **Truffert**: Je répondrai à MM. Welti et Cadenat qu'évidemment, passer entre la jugulaire et la carotide est un procédé anatomiquement séduisant. Cela présente cependant un inconvénient : le passage entre les vaisseaux ouvre les lames vasculaires, découvre le pneumo-gastrique qui, à ce niveau, présente un renflement, un ganglion, le ganglion jugulaire et il y a eu des cas où on a confondu ce ganglion avec le cervical supérieur du sympathique. D'autre part, en passant derrière la jugulaire, on n'ouvre pas la gaine carotidienne, on récline en masse tout le bloc vasculaire. Le spinal ne gêne nullement, à condition de passer au-dessous de lui ; et la voie rétroveineuse décrite par MM. Sebileau et A. Schwartz donne toute tranquillité, elle est de toute simplicité.

Jamais par cette technique je n'ai rencontré de difficulté ni pour disséquer les branches du ganglion cervical supérieur, ni pour en pratiquer l'exérèse complète. Je n'ai jamais eu non plus d'erreur avec les nerfs voisins. Ce qui est tout de même une sécurité.

La section du nerf obturateur dans le traitement des arthrites chroniques de la hanche,

par M. **P. Padovani.**

Rapport de M. P. Mathieu.

M. Padovani nous a adressé 5 observations de malades qu'il a traités par section du nerf obturateur en vue de remédier aux phénomènes douloureux liés à une arthrite chronique de la hanche.

L'idée directrice d'une telle intervention provient du désir de réaliser une névrotomie capsulaire dans le but de supprimer les phénomènes douloureux et les contractures musculaires liés au développement d'une arthrite chronique. La section des filets nerveux articulaires est de réalisation assez facile au niveau de certaines articulations. Par contre, l'énervation totale de la capsule articulaire de la hanche s'avère par suite des dispositions anatomiques pratiquement impossible. On ne peut pratiquer qu'assez difficilement la section des rameaux articulaires émanés du sciatique et même du crural. Par contre, le nerf obturateur apparaît comme facilement accessible et en outre l'expérience montre que sa section n'entraîne aucun trouble fonctionnel important. D'autre part, nombre de malades atteints de coxarthrie présentent des douleurs à topographie surtout obturatrice et des crises de contracture douloureuse

au niveau des muscles adducteurs. Ce sont ces considérations anatomo-cliniques qui ont conduit Camitz puis Mol à effectuer chez d'assez nombreux malades la névrotomie obturatrice. Ils ont observé après leurs interventions des améliorations importantes. Les observations que nous adresse M. Padovani semblent confirmer dans certains cas l'intérêt de cette méthode.

Voici, brièvement résumées, ces observations :

Observation I. — Mme P..., quarante-cinq ans. Arthrite bilatérale avec aspect de subluxation. Tout d'abord traitée par double butée ostéoplastique. La persistance de douleurs dans le territoire des nerfs obturateurs conduit à pratiquer la section extra-pelvienne des deux nerfs obturateurs avec ténotomie des muscles adducteurs rétractés.

Depuis cette intervention, les douleurs ont considérablement diminué et les mouvements d'abduction ont acquis une amplitude plus grande.

Obs. II. — Mme B..., quarante et un ans. Arthrite chronique bilatérale développée sur des subluxations congénitales. Une butée ostéoplastique est pratiquée du côté droit. Du côté gauche, à cette même intervention, est adjointe une ostéotomie.

La malade se plaignant toujours de vives douleurs au niveau de la hanche et de la partie interne de la cuisse droite et d'une gêne des mouvements d'abduction, on résèque le nerf obturateur droit par voie extra-pelvienne.

La malade se déclare très soulagée et peut maintenant faire de longues marches sans fatigue.

Obs. III. — Mme G..., soixante ans. Arthrite chronique bilatérale. Les déformations osseuses considérables tant au niveau du cotyle que du côté fémoral rendent impossible une résection. La malade est à peu près impotente, marche à petits pas et se plaint de vives douleurs. Les mouvements sont extrêmement limités.

La section des deux nerfs obturateurs par voie abdominale intra-péritonéale amène une amélioration telle que la malade déclare que sa vie est transformée. La marche est devenue bien plus facile, les mouvements d'abduction ont acquis une amplitude de 20° environ.

Obs. IV. — Mme Le F..., quarante-six ans. Arthrite chronique unilatérale de la hanche gauche avec aspect de subluxation. Une arthrodèse extra-articulaire, malgré une stricte immobilisation de quatre mois, n'est pas suivie d'une ankylose parfaite. Les douleurs persistent et le membre inférieur tend à se placer en adduction. Le nerf obturateur gauche est alors sectionné par voie intra-péritonéale. Depuis, tous les phénomènes douloureux ont cessé et la tendance à l'adduction ne s'est plus manifestée.

Obs. V. — Mme F..., cinquante ans. Arthrite bilatérale avec aspect de subluxation surtout à droite où le fémur est en adduction. La mobilité articulaire est des plus restreintes.

Un forage du côté droit n'est suivi d'aucune amélioration. On cherche alors à corriger l'adduction en pratiquant une ostéotomie sous-trochantérienne. L'état de la malade n'est guère modifié par cette nouvelle intervention. Aussi réalise-t-on par voie médiane sous-péritonéale la section du nerf obturateur droit. A la suite de cette opération on ne constate aucune amélioration de la mobilité articulaire, mais les douleurs ont entièrement disparu.

Pour réaliser la section du nerf obturateur, Padovani avait à choisir entre diverses voies d'abord :

La voie extra-pelvienne lui parut tout d'abord devoir être utilisée (obs. I et II). Sa réalisation ne s'est pas en fait révélée exempte de difficultés, étant données l'obésité habituelle des malades et la gêne apportée par la position du membre inférieur en adduction. D'autre part il est, comme vous le savez, difficile d'atteindre avec certitude les filets articulaires qui naissent très haut de la branche profonde du nerf. Le seul avantage que présente cette voie d'accès est de permettre la section des muscles adducteurs au cas où la rétraction de ceux-ci vient s'ajouter à la contracture.

Padovani a eu recours ensuite à la voie intra-péritonéale (obs. III et IV). Il a pu se rendre compte qu'il n'était pas, par ce procédé, toujours facile de déterminer rapidement l'emplacement exact du nerf. La présence des anses intestinales constitue en outre une gêne non négligeable.

Aussi est-il parvenu à la conclusion qu'il était préférable de procéder par voie sous-péritonéale. L'incision latérale utilisée couramment par Rocher chez l'enfant en cas de paralysie spasmodique lui a paru présenter quelques inconvénients chez l'adulte souvent obèse qu'est le malade atteint de coxarthrie. Il a craint de rencontrer une certaine difficulté pour contourner les vaisseaux iliaques externes. Aussi a-t-il préféré employer comme l'avaient déjà fait Selig, Gocht et Kreuz, l'incision médiane sous-ombilicale. Celle-ci par simple décollement du péritoine conduit rapidement sur le tronc nerveux. La résection des deux nerfs obturateurs, lorsqu'elle est indiquée, peut être menée à bien par cette seule incision.

L'étude des résultats opératoires permet de constater toujours une diminution notable des douleurs et la disparitoin des crampes, des crises de contracture dont les muscles adducteurs étaient auparavant le siège. L'amplitude des mouvements articulaires est généralement augmentée, notamment celle de l'abduction.

La section du nerf obturateur mérite donc de prendre place parmi les « opérations mineures » que l'on peut opposer à la coxarthrie. Elle constituera dans certains cas une très utile opération de complément, lorsque après une intervention ostéo-articulaire importante (résection, butée, ostéotomie) persistent des phénomènes douloureux. Elle semble même susceptible de rendre des services en tant qu'intervention isolée dans les cas où le maximum des douleurs siège dans le territoire du nerf obturateur chez un malade ne pouvant supporter une intervention plus importante ou encore dans le cas d'arthrite bilatérale, lorsque l'absence de profondeur de cotyle associée à un raccourcissement marqué du col contre-indique la résection arthroplastique.

Iléite régionale ou ulcère iléal ?

par M. **J. Hertz.**

Rapport de M. P. MOULONGUET.

M. Hertz nous envoie une belle observation qui mérite d'autant plus d'être versée au débat, actuellement ouvert devant l'Académie de Chirurgie, qu'elle pose un problème de classement. S'agit-il là exactement de la lésion que, depuis quelques années, on appelle iléite régionale ?

Je rapporterai *in extenso* cette observation intéressante, mais je limiterai au minimum les considérations qui pourraient être faites à son propos. Nous sommes, me semble-t-il, actuellement, au stade de rassemblement des documents et non pas encore à celui de leur discussion.

Le nommé G... (Léon), âgé de quarante ans, entre dans notre service de l'hôpital Rothschild le 29 décembre 1936. Il présente des troubles douloureux dans la fosse iliaque gauche depuis six mois.

Au début, douleurs sourdes et élancements dans la fosse iliaque gauche. Ces douleurs surviennent *deux heures* environ après le repas de midi. Elles durent pendant près de deux heures. Elles ne sont pas violentes, et ne se produisent qu'une fois par semaine environ.

Les vomissements sont rares au début : une fois par mois vers 6 heures du soir. Ce sont toujours des aliments ingérés le jour même qu'il rejette. Lorsque ces vomissements surviennent, ils sont précédés par des douleurs plus violentes dans la fosse iliaque gauche, et celles-ci se calment sitôt le vomissement survenu.

Les selles sont liquides, 3 à 4 par jour, pendant les trois premiers mois de la maladie.

Cette diarrhée a été suivie de constipation opiniâtre qui oblige le malade à prendre des laxatifs et à se purger de temps en temps. Après la purgation, le malade a eu des selles noirâtres et glaireuses ; les douleurs et les vomissements cessent.

L'amaigrissement est considérable : 15 kilogrammes en six mois, l'anorexie et la déchéance physique vont en croissant.

Dans les trois derniers mois, tous les symptômes s'aggravent, les douleurs sont plus intenses, plus durables, presque continues. Les vomissements sont continus depuis quelques semaines, toujours constitués par des aliments récemment ingérés.

La constipation s'accentue : une selle tous les trois jours, noirâtre, dure, enrobée de glaires.

Un nouveau symptôme apparaît : la fièvre. Elle est élevée, à 39°-40°, dure trois jours, puis tombe un peu. Au moins un accès de fièvre par semaine. Le malade a l'habitude de prendre une petite purgation chaque fois qu'il a ces crises de fièvre élevée, avec constipation accrue. Dans l'intervalle de ces accès, état subfébrile, 37°5-38°.

L'examen local, sur le sujet très maigre, pâle, inquiétant, est immédiatement attiré vers le siège des douleurs, la fosse iliaque gauche. On y décèle une extrême sensibilité, une défense musculaire nette. On perçoit une

tuméfaction sous-jacente, que la contracture masque et on hésite entre une tumeur ou une distension colique. Sonorité partout à gauche, la fosse iliaque droite est souple et indolente.

Le toucher rectal ne nous fournit pas de renseignements : on n'arrive pas à atteindre la zone malade.

On note une cicatrice iliaque droite : le malade a été appendicectomisé il y a huit ans.

Les urines ne contiennent ni albumine, ni sucre.

Urée du sang : 0,45 p. 1.000.

La formule sanguine est la suivante :

Polynucléaires neutrophiles	64,2
Polynucléaires basophiles	0,6
Polynucléaires éosinophiles	1,2
Grands mononucléaires	6
Moyens mononucléaires	22
Lymphocytes	6

La réaction de Bordet-Wassermann (Calmette et Massol, Hecht) est négative.

Il n'y a pas de sang dans les selles décelable par les réactions habituelles.

L'examen radiologique est malheureusement incomplet, on ne fait des clichés que sur lavement baryté, et après évacuation. La zone douloureuse correspond au bord interne du côlon descendant, début du sigmoïde. Mais il n'y a pas de lésion colique, il s'agit d'une lésion extrinsèque au côlon.

Opération le 8 *janvier* 1937. Anesthésie à l'éther. Incision iliaque gauche courbe ; devant le caractère peu étendu en apparence des lésions qu'on palpe, on commence par une dissociation au milieu de l'incision aponévrotique. On agrandit ensuite en sectionnant vers le haut et le bas, après la découverte des lésions.

On trouve une « tumeur » du grêle, cartonnée, du volume d'un marron d'Inde, perforée à son centre. Perforation couverte par le grand épiploon, qu'on libère et qu'on résèque. L'anse grêle malade adhère à l'anse sigmoïde. On la libère. Naturellement aucune tentative pour situer la « région » d'iléon malade de peur d'infecter par les manœuvres nécessaires. Il n'y a dans la région aucune trace d'un reste méckelien.

Résection cunéiforme de 50 centimètres d'iléon, et du coin mésentérique, qui contient de nombreux ganglions. Ligatures des vaisseaux mésentériques, fermeture en bourse des deux extrémités grêles restantes. Anastomose latéro-latérale sur 8 centimètres et sans laisser de culs-de-sac.

Une mèche de part et d'autre de l'anastomose. Fermeture par des crins totaux. Agrafes sur la peau.

La pièce examinée montre une induration cartilagineuse du grêle ayant fait croire à une tumeur. En ouvrant l'iléon sur le bord latéral, on voit une large destruction de la muqueuse, véritable aspect d'ulcère peptique, avec large cratère en regard de l'insertion mésentérique. En face, sur le bord libre, se trouve la perforation. Sur le reste du segment iléal, la muqueuse est en apparence peu malade, mais présente des amas jaunâtres sous-muqueux.

On adresse au laboratoire un fragment prélevé au niveau de la perforation, un fragment du cratère opéré et un ganglion.

La réponse anatomo-pathologique, contrôlée au laboratoire du professeur Roussy, est la suivante :

Iléite inflammatoire, il existe des lobules adipeux sous-séreux et sous-

muqueux. Rares fibres lisses. Tout le reste des coupes est occupé par un tissu inflammatoire avec lymphocytes. Il n'y a plus trace de muqueuse au centre des fragments intestinaux (perforation et cratère), mais sur les bords des coupes la muqueuse se trouve normale. Aucune trace de prolifération néoplasique. Il s'agit vraisemblablement d'une iléite inflammatoire avec ulcère.

Suites simples, ablation des mèches au bout de quarante-huit heures. Le malade sort guéri le dix-huitième jour. On le revoit à plusieurs reprises, engraissant régulièrement et ne souffrant plus.

En février 1938, on le réopère pour une petite éventration post-opératoire. Guérison en douze jours. On a pu constater que la cicatrice de résection iléale se trouve à environ 80 centimètres du cæcum.

Revu en parfait état en avril 1938, a repris son travail.. A récupéré son poids antérieur à la maladie.

En résumé, Hertz a trouvé une lésion indurée et perforée de l'iléon à 80 centimètres de l'angle iléo-cæcal. Il a réséqué avec succès 50 centimètres d'intestin. A l'ouverture de la pièce, il a constaté qu'il existait un double ulcère, un « Kissing ulcer », l'un au bord mésentérique, l'autre au bord libre, ce dernier perforé. Autour de ces ulcères la paroi intestinale était très indurée et infiltrée, mais non ulcérée. L'examen histologique a confirmé que ces ulcères avaient la structure des ulcères simples de l'iléon.

J'ai vu les coupes que Hertz a eu l'obligeance de me confier : l'aspect nécrotique des tissus ulcérés est tout à fait celui que l'on rencontre dans les ulcères peptiques. On y trouve même des fusées nécrotiques térébrantes, comme on les voit dans certains ulcères extensifs. Mais tout autour il existe une large infiltration inflammatoire qui occupe toutes les tuniques intestinales et qui rend compte de l'aspect induré de l'anse qui a été largement réséquée. J'ajoute que cette inflammation a, par endroits, des images macrophagiques avec ébauches de cellules géantes, en rapport, d'après moi, avec la présence des tissus nécrotiques en voie de résorption. Enfin, il y a quelques lésions vasculaires parcellaires, mais très marquées, allant jusqu'à l'oblitération complète du vaisseau : ce sont les lésions qui ont été si souvent décrites dans les ulcères gastriques.

Que faut-il conclure ? S'agit-il, dans le cas de Hertz, d'un ulcère simple du grêle avec inflammation péri-ulcéreuse particulièrement marquée ? S'agit-il d'une iléite régionale ?

Je penche pour la première hypothèse, et Hertz avec moi, puisqu'il compare son cas à ceux de Roux-Berger (1) et de Bazy, rapportés ici même en 1921 et qui sont indiscutablement des ulcères iléaux. Mais je ne sais si l'on peut être affirmatif : nous connaissons encore si mal ces lésions.

J'ai lu le très beau livre de Snapper : « Pseudo tuberculosis in man », où il étudie parfaitement 6 cas d'iléite ulcéreuse régionale : ils

(1) Roux-Berger. *Soc. de Chir.*, 1921, p. 810.

sont très différents du cas de Hertz en ce que, sur une longueur plus ou moins considérable, l'anse intestinale est uniformément ulcérée.

D'autre part, j'ai relu les thèses de Le Basser et de Caby sur l'ulcère simple du grêle ; j'avais étudié les prépartions histologiques de Caby : elles ont une réelle analogie avec celles de Hertz. La différence est dans l'infiltration largement étendue autour de l'ulcère sur ces dernières. Mais le fait a été signalé déjà : « l'induration s'étend sur une surface variable autour de l'ulcère » — « dans les cas où l'induration sera un peu étendue, il faudra faire une résection typique de l'intestin ». Il reste que, dans aucune description, je n'ai trouvé mentionnée une induration nécessitant une résection de 50 centimètres d'iléon.

De même, est signalée par Caby une série de 9 ulcères du bord mésentérique, et aussi l'existence possible d'adénopathies mésentériques. Ces deux caractères, un peu exceptionnels de l'observation de Hertz, ne sont donc pas des arguments formels contre le diagnostic d'ulcère simple de l'iléon.

J'ai eu, il y a quelques années, l'occasion d'insister devant vous sur l'intérêt du classement de ces lésions iléales (2). Entre certaines formes d'infarctus sans lésions vasculaires, les entérites dites phlegmoneuses, l'entérite régionale de Crohn et de Snapper, les ulcères simples de l'iléon, il y a certainement un travail de classement à faire qui est capital pour mettre de la clarté dans nos idées et de la précision dans nos actions thérapeutiques. C'est à ce titre que l'observation de Hertz me paraît apporter un élément intéressant et opportun dans notre discussion actuelle.

Elle est également très importante par le récit clinique qu'elle nous donne. Grâce à l'étude de faits analogues, peut-être pourrons-nous un jour tenter le diagnostic préopératoire de ces lésions iléales. Pour toutes ces raisons, je pense que vous voudrez remercier avec moi M. Hertz de nous l'avoir adressée.

Fistule traumatique du pancréas. Fermeture progressive de la fistule ayant abouti à un faux kyste du pancréas. Abouchement du trajet fistuleux dans le jéjunum. Guérison,

par M. **Ch. Duncombe** (de Nevers).

Rapport de M. L. Houdard.

M. Duncombe nous a adressé l'intéressante observation suivante :

Mme P..., vingt-quatre ans. Contusion de l'abdomen. Accident d'automobile le 28 juin 1936. Vue à minuit ; l'état général et local font temporiser.

(2) Moulonguet. Entérite ulcéreuse segmentaire. *Soc. de Chir.*, 1931, p. 1504.

Le lendemain, accélération du pouls, vomissements, ventre devenant douloureux. On décide l'intervention.

On trouve :

1° Le mésocolon transverse en partie arraché, en partie distendu par un hématome énorme ;

2° Une plaie du pancréas au niveau du bord inférieur de l'organe ; une deuxième au niveau du tubercule épiploïque ; quelques taches de bougie sur le petit épiploon.

On fait une colectomie portant sur le cæcum, le côlon transverse et l'angle colique gauche. A la limite de la résection colique, la vascularisation colique paraissant douteuse, le bout colique est fixé à la limite inférieure de l'incision et la continuité est rétablie par anastomose latérale de l'iléon et du côlon descendant au bouton de Jaboulay.

On s'occupe alors des plaies pancréatiques : un drain et deux mèches à travers le petit épiploon au niveau de la plaie pancréatique inférieure.

Celle du bord inférieur du pancréas, plus importante, est tamponnée par plusieurs mèches. Celles-ci sont entourées de lames de caoutchouc. Fermeture aux fils de bronze. Les suites immédiates sont assez mouvementées. Etat de schock amélioré par une transfusion de 400 c. c.

L'état s'améliore progressivement. Les plaies pancréatiques donnent abondamment. Les mèches sont enlevées progressivement. Peu à peu la plaie pancréatique supérieure s'oblitère, mais l'inférieure continue à donner si abondamment qu'on est obligé, par un drain muni d'un raccord, de recueillir le liquide dans un bocal. La quantité qui s'écoule chaque jour est de plus de 3/4 de litre.

Peu à peu le trajet se rétrécissant, le drain est supprimé. La sécrétion est moins abondante, mais encore appréciable quand la malade quitte la clinique au soixante-sixième jour.

Elle revient à la clinique le 19 novembre 1936 pour fermeture de la fistule intestinale. A ce moment la fistule pancréatique n'a pas donné depuis une dizaine de jours et l'orifice cutané est cicatrisé.

Intervention le 19 novembre. Fermeture intra-péritonéale de la fistule colique, suites opératoires simples.

Ablation des fils au dixième jour.

On remarque à ce moment une très grosse voussure fluctuante à la région épigastrique. La malade accuse quelques troubles fonctionnels : nausées — de temps en temps un vomissement aqueux. Le diagnostic de faux kyste traumatique après oblitération de la fistule pancréatique ne semble pas douteux.

On décide avant d'intervenir de surveiller un peu l'évolution de ce kyste.

La malade est renvoyée chez elle, et on la voit tous les trois jours.

Le kyste n'augmente ni ne diminue.

Signes fonctionnels : légers troubles digestifs, pas de fièvre. Après quinze jours d'observation, on décide d'intervenir.

Intervention pratiquée le 14 décembre 1936. Incision elliptique circonscrivant l'ancien orifice fistuleux.

On pénètre sans trop de difficulté dans la grande cavité et on arrive à disséquer le trajet fistuleux du volume d'un crayon, jusqu'à son implantation dans le kyste qui fait une saillie d'autant plus notable qu'il n'y a plus de côlon transverse.

Ce trajet fistuleux est complètement oblitéré et la tentative de le cathétériser avec un stylet demeure infructueuse.

On prend alors le parti de l'inciser jusqu'à sa pénétration dans le kyste. Dès qu'il commence à s'écouler un peu de liquide pancréatique, celui-ci est aspiré jusqu'à asséchement de la poche. Le trajet fistuleux est reconstitué par des points séparés au fil de lin, autour d'un petit tube de verre

de 3 centimètres environ de longueur, rodé à ses extrémités et dont l'extrémité interne dépasse de 1/2 centimètre l'implantation du trajet fistuleux dans la cavité kystique.

On décide d'implanter la fistule ainsi préparée dans l'intestin grêle. On utilise la 1re anse jéjunale à partir du point où elle vient sans traction au contact du kyste. Cette anse jéjunale est sectionnée à son sommet. Le bout proximal est implanté en termino-latérale dans le bout distal à 10 centimètres environ de l'extrémité de ce dernier, qui est fermé en trois plans. Au-dessous de cette extrémité, l'intestin est incisé. On y fait pénétrer le trajet fistuleux et par-dessus on fait une tunnellisation à la Witzel. L'intestin, tout autour de l'implantation, est fixé par quelques points séparés au péritoine du kyste, jusqu'à ce que l'anastomose semble parfaitement étanche ; ainsi le suc pancréatique se déverse dans une partie d'anse jéjunale, sus-jacente à la circulation digestive. De cette manière, le reflux du liquide intestinal dans la cavité kystique semble moins à craindre.

Fermeture de la paroi en deux plans avec un drain qui sera laissé quarante-huit heures.

Les suites opératoires sont simples à part des vomissements verdâtres répétés pendant les quarante-huit premières heures, qui cèdent après un lavage d'estomac.

La malade quitte la clinique le 29 décembre 1936, au quinzième jour.

Revue le 15 janvier 1937. Elle s'alimente et digère normalement. A l'examen, l'épigastre est souple. Toute tuméfaction a disparu.

La malade est ensuite revue plusieurs fois. Tout récemment encore l'examen a montré que la guérison se maintenait intégralement.

M. Duncombe fait suivre son observation de quelques commentaires destinés à en souligner l'intérêt particulier, à justifier sa conduite interventionniste et la tactique opératoire qu'il a adoptée.

D'abord il rappelle la gravité et la complexité du traumatisme intéressant en deux points le pancréas et en même temps le côlon transverse. Et on ne peut qu'approuver la conduite qu'il a tenue d'urgence vis-à-vis de ces lésions et le féliciter du résultat obtenu.

Mais surtout il fait remarquer que l'évolution des plaies pancréatiques a été assez singulière : fistule pancréatique suivie, après oblitération progressive, d'un faux kyste. S'il est assez banal après un traumatisme du pancréas d'observer l'une ou l'autre de ces complications, l'apparition d'un faux kyste du pancréas après la guérison spontanée d'une fistule a paru à M. Duncombe tout à fait exceptionnelle. Je ne crois pas qu'une telle évolution ait jamais été signalée. Je n'ai pas souvenir d'avoir jamais lu une observation semblable. Je n'en ai trouvé aucune ni dans le livre d'Okinczyc et Aurousseau (1), ni dans celui de Brocq et Miginiac (2), ni dans la thèse de Bodart (3) et cela crée, en effet, un intérêt spécial à cette observation.

M. Ducombe n'a pas de peine à justifier sa conduite intervention-

(1) Okinczyc et Aurousseau. *Technique opératoire du pancréas et de la rate*, G. Doin, Paris, 1933.

(2) Brocq (P.) et Miginiac (G.). *Chirurgie du pancréas*, Masson, Paris, 1934.

(3) Bodart (A.). Fistules pancréatiques. *Thèse Nancy*, 1928-1929.

niste. Connaissant la guérison spontanée fréquente des fistules parcréatiques, il s'était fort sagement abstenu d'intervenir chirurgicalement, et la guérison de cette fistule lui avait donné raison ; mais il dut pourtant s'y résoudre quand il eut remarqué l'apparition d'un kyste et qu'il eut observé que ce kyste n'avait aucune tendance à la guérison spontanée.

Mais pour le traitement de ce kyste il était en présence de conditions particulières et il n'était pas logique d'avoir recours aux manœuvres classiques de mise à plat et de tamponnement puisqu'on n'aurait pu que répéter ce qui avait été déjà fait en terminant la première opération.

Il connaissait d'autre part les observations d'anastomoses kysto-digestives publiées, depuis celle de M. Ombrédanne, en 1911 (4), et les objections faites dès cette époque par M. Quénu (4) et M. Desvaux de Lyf (5) et répétées par tous les auteurs qui ont repris cette étude : danger d'occlusion par compression du duodenum, danger d'irruption du contenu digestif dans la cavité kystique et d'infection. Et comme, quoique oblitéré, le trajet de la fistule persistait avec son implantation dans le kyste, il a su l'utiliser pour faire une anastomose moins directe et moins béante entre kyste et cavités digestives, ainsi qu'il l'a décrit en détail dans son observation. Il a recréé le trajet fistuleux et l'a anastomosé dans le jéjunum aussi près que possible de l'angle duodéno-jéjunal.

Ce n'est pas dans le jéjunum qu'on fait d'habitude l'abouchement ; c'est la fistulo-gastrostomie qui est considérée comme le procédé de choix. M. Duncombe a été tenté, je crois, par les rapports intimes, permettant une anastomose facile et sans tiraillements, entre cette anse grêle et le kyste puisqu'il n'y avait plus ni côlon transverse, ni méso-côlon réséqués au cours de la première intervention. Il lui a semblé aussi que le reflux des liquides digestifs était moins à craindre qu'en utilisant l'estomac ou le duodénum. Cela est indiscutable et M. Duncombe d'ailleurs craignait sans doute encore ce reflux puisque, pour l'éviter au maximum, il a exécuté la technique particulière qu'il a décrite dans son observation et sur laquelle je crois utile d'attirer à nouveau votre attention.

Rejetant l'anastomose simple et abandonnant aussi l'anastomose au sommet d'une anse dont les deux branches ont été accolées par jéjuno-jéjunostomie à la manière de Jung et Henriet, il a imaginé un procédé dérivé de celui qu'avait recommandé M. Lardennois pour la jéjunostomie. Il a sectionné le jéjunum, anastomosé des deux branches en Y, fermé ensuite la petite branche exclue et abouché enfin la fistule à la partie haute de cette anse borgne.

Cette technique me semble assez sûre pour conjurer le danger de reflux dans la poche kystique. Je ne vois guère ce qu'on peut lui reprocher en dehors de sa complexité plus grande.

(4) *Bull. et Mém. de la Soc. de Chir.*, 19 juillet 1911, p 977.
(5) *Thèse Paris*, 1911.

Dans le cas qui nous occupe, les résultats immédiats ont été excellents ; les résultats à distance se maintiennent tels depuis un an. Aussi vous proposerai-je d'en féliciter M. Duncombe, de le remercier de nous avoir communiqué cette observation et de la publier dans nos Mémoires.

COMMUNICATIONS

Traitement de la ptose gastrique,

par M. **O. Lambret** (de Lille), associé national.

Dans deux séances récentes, l'Académie a abordé la question de la ptose gastrique et plusieurs collègues ont pris la parole sur le sujet. C'est sans précédent, car lorsqu'on fait ici une communication sur cette affection, elle tombe généralement dans le vide, pour la raison que la plupart d'entre vous ne s'y intéressent pas. Les chirurgiens d'aujourd'hui sont sous l'influence de leurs collègues médecins, pour qui la ptose gastrique n'est pas une maladie propre et autonome, ils la considèrent comme étant sous la dépendance d'un ensemble de troubles neurovégétatifs, ce en quoi il n'est pas question de les contredire. Par contre, quand ils attachent aux symptômes dont il est légitime d'attribuer l'origine de la ptose elle-même, une importance médiocre et accessoire, il y a matière à contradiction.

Lecène semble avoir bien situé la position actuelle de la chirurgie dans le traité de thérapeutique qu'il a publié avec Leriche. Il dit : « le traitement de la ptose non compliquée d'ulcère ou de sténose est rarement indiqué ». Jugement court et précis qui d'ailleurs s'appuie sur l'expérience, car au moment où Lecène écrivait son livre (1925), les tentatives opératoires n'avaient donné que des déceptions.

La thérapeutique médicale n'a pas jusqu'ici été plus heureuse et plus effective.

Cette impuissance des uns et des autres est due à notre ignorance totale de la pathogénie. Ce qui n'est pas un motif pour nous décourager.

Nous soignons fort bien par ailleurs des affections dont nous ignorons la cause ; quand nous faisons une gastrectomie ou une hystérectomie, nous agissons contre les symptômes de l'ulcère ou du fibrome et non contre leur cause. Il n'y a pas de raison pour que nous nous comportions autrement vis-à-vis de la ptose gastrique, à la condition qu'il nous soit démontré qu'elle engendre des troubles et que ces troubles disparaissent ou s'améliorent quand on remet l'estomac en bonne place.

Or, cette démonstration est facile, car :

1° L'observation de l'estomac sur l'écran met en évidence des per-

turbations du remplissage et de l'évacuation (qui souvent s'étendent au duodénum) ;

2° Des constatations anatomiques et opératoires montrent les effets des tractions exercées par l'estomac descendu sur les nerfs, les ligaments, les adhérences de périviscérite quand il en existe, sur le cholédoque et le Wirsang ;

3° Les résultats éloignés des opérations consacrent des guérisons et des améliorations considérables.

Nous sommes donc autorisés à aborder le sujet avec des conceptions moins arrêtées.

Ici, je m'excuse de rappeler brièvement des choses connues de la plupart d'entre vous, mais il y a des portes qui sont ouvertes et qu'il faut quand même enfoncer.

Voyons d'abord les renseignements radiologiques :

On a dit de la radio qu'elle avait faussé notre jugement en nous faisant accorder une trop grande importance aux modifications de la forme de l'estomac. C'est là une grande injustice, la radio montre ce qui est, c'est à nous d'interpréter.

Sans que la nature soit aussi fantaisiste à leur égard, tout comme nos nez au milieu de notre figure, nos estomacs diffèrent les uns des autres, mais il y a des types établis : il y a celui de l'homme moyen, il y a celui du bréviligne qui est court et trapu, il y a celui du longiligne, qui est bâti en longueur. En pratique, la forme est négligeable tant qu'il n'y a pas de déformation permanente, que le remplissage est normal, que l'évacuation est régulière et qu'il n'existe aucun symptôme clinique.

Dans la ptose, la déformation principale et constante, c'est l'allongement de l'estomac ; il est la conséquence de l'atonie des fibres lisses qui permet un étirement de l'organe dont le bas-fond descend dans le bassin. Nous ignorons la cause de l'atonie, nous savons chez quels sujets on l'observe et combien l'influence du nervosisme, de la sympathicotomie, des tendances neurasthéniques est prépondérante. Nous savons que les longilignes sont des candidats à la ptose en raison de leur tempérament, de leur constitution, de la mauvaise qualité de leurs tissus sur laquelle Tuffier avait, il y a longtemps, appelé notre attention. L'atonie des fibres lisses ne s'arrête pas au pylore, elle est généralisée ; son origine est probablement dans une déficience neuro-végétative et neuro-endocrinienne qui n'a pas été démontrée mais qui va assez bien avec la plupart des symptômes observés chez les malades.

En ce qui concerne la déformation, deux variétés sont possibles :

1° L'estomac retenu par l'œsophage reste en contact par sa grosse tubérosité avec le diaphragme et le génu supérius demeure fixé aux environs de L. 3. Entre ces deux points d'attache, tout l'organe est étiré, le bas-fond est dans le bassin et au-dessus de lui il existe deux portions verticales quasi-parallèles, la gauche étirée en sablier, la droite formée par l'antre, le pylore, le bulbe allongés et étirés. C'est à

cette forme qu'on a donné le nom de dislocation verticale de l'estomac, qui n'est en réalité qu'une ptose avec deux points d'attache solides à l'entrée et à la sortie (fig. 1) ;

2° La partie verticale gauche a relativement le même aspect, sauf



Fig. 1.

que la grosse tubérosité a tendance à quitter la coupole, qui souvent s'abaisse elle aussi, qu'elle s'étire, diminue de volume et s'amenuise, mais il n'y a pas plus de partie verticale droite parce que l'antre, le pylore, le duodénum sont tombés plus ou moins bas dans le bassin (fig. 2).

Voici quelques exemples de ces deux déformations, ceux que je projette sont des extrêmes ; entre les deux, des quantités d'intermédiaires existent.

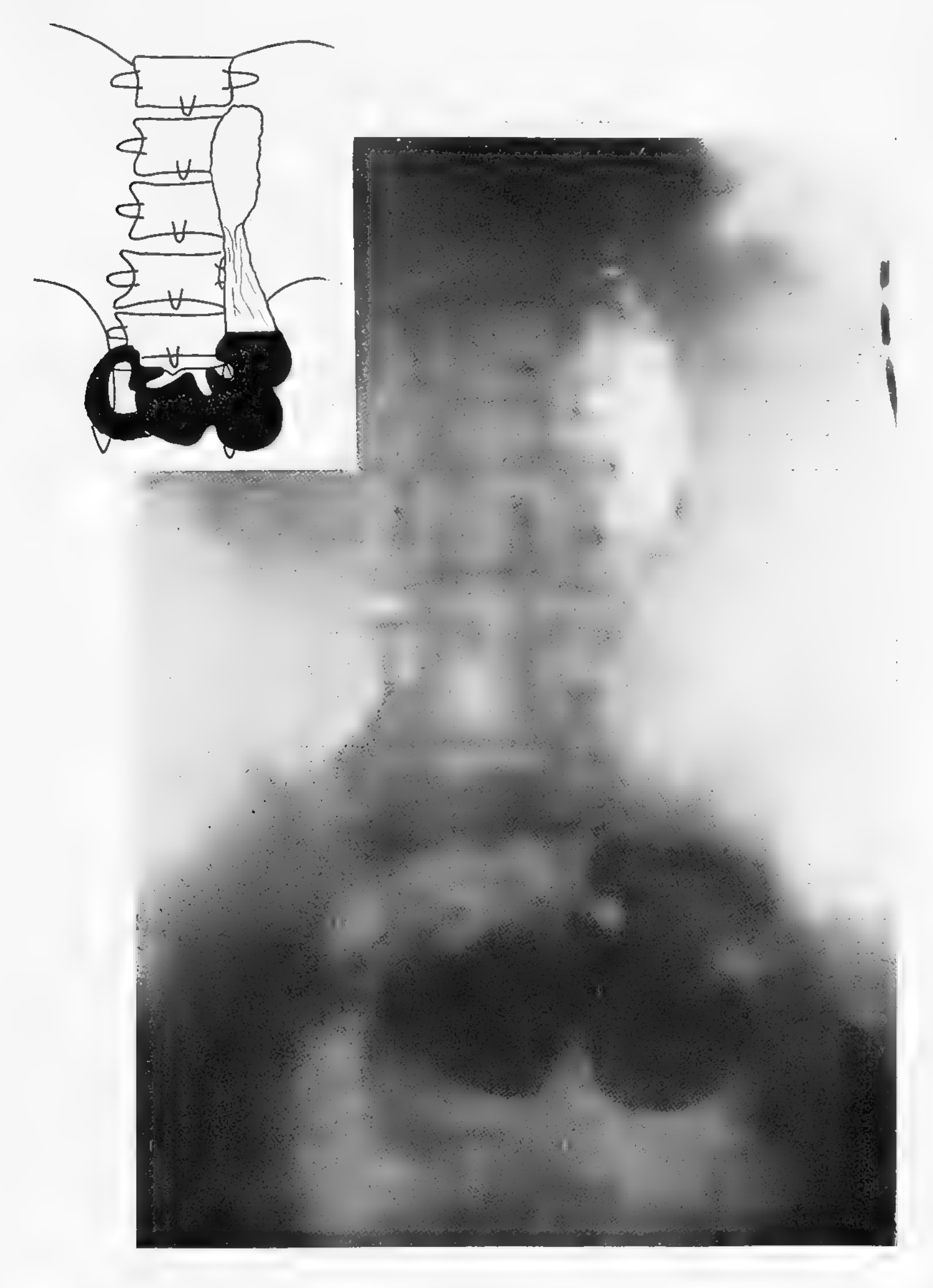


Fig. 2.

Si on suit à l'écran le fonctionnement de tels estomacs, régulièrement et constamment on voit la bouillie barytée s'accumuler dans le bas-fond, qui descend de plus en plus dans le bassin au fur et à mesure de l'arrivée de nouvelles gorgées ; visiblement c'est le contenu qui,

sous l'influence de l'atonie, commande la position du contenant, plus on en met dans celui-ci, plus il s'abaisse.

a) En outre, dans la première variété, on constate généralement au début une série de contractions vigoureuses qui se traduisent par des passages pyloriques, puis la cinésie ne tarde pas à faiblir, les ondes progressent avec plus de lenteur, les bols qu'elles fragmentent ne sont plus toujours assez importants pour remplir le bulbe et de temps à autre on observe ce que j'appelle des ratés de l'évacuation : le bol alimentaire traverse le pylore, s'engage dans le bulbe, mais insuffisamment lancé, il est incapable de franchir le cap du genu superius et il retombe dans l'estomac. Ceci s'explique par la trop grande hauteur qui sépare le bas-fond du genu superius et par la faiblesse des contractions, selon l'expression imagée de P. Duval, la sortie est au plafond.

De tels estomacs passent pour se vider en général dans un temps à peu près normal, mais d'après nos constatations il y a de nombreuses exceptions, cela prouve que l'atonie et la cinésie ne vont pas toujours de pair, mais toujours l'évacuation se fait avec des souffrances et très souvent avec du retard.

b) Dans la seconde variété, la sortie est à la cave et l'estomac se vide facilement, la stase n'existe jamais.

Par contre, les tractions se font d'autant plus fortes que la chute de la partie droite et du duodénum sont prononcées : tractions sur le petit épiploon, sur les attaches péritonéales du pylore et de genu superius ainsi que sur les membranes de périviscérites, tractions sur le cholédoque et le Wirsung, car le foie et le pancréas ne s'abaissent jamais dans les mêmes proportions.

La laparotomie médiane qui, dans mon procédé, est nécessaire pour inspecter le carrefour et pour attacher la bandelette aponévrotique au ligament rond permet de se faire une idée de l'importance de ces tractions. Il suffit de saisir la grande courbure au niveau du fundus et de tirer légèrement sans mettre plus de force que n'en développerait le poids d'un repas moyen, on apprécie ainsi la tension du petit épiploon, l'allongement du bulbe et l'angulation du genu superius. On se rend compte de l'action exercée par le poids des aliments et comment doivent souffrir les nerfs, les ligaments, les adhérences de périviscérites (quand il en existe et elles ne sont pas rares). Quant au cholédoque et au Wirsung, les tiraillements dont ils sont l'objet à l'occasion de chaque repas peuvent parfaitement avoir pour effet un retentissement sur les cellules du foie et du pancréas et être pour quelque chose dans les déficiences endocriniennes si fréquentes chez les ptosiques.

Pour ne pas contrarier ceux qui ne leur attribuent pas grande valeur, je dirai que ces phénomènes sont peut-être peu importants par eux-mêmes, mais ils sont sans conteste pour quelque chose dans les pesanteurs, les lenteurs de l'évacuation de l'estomac, dans les douleurs imprécises et déprimantes, dans l'asthénie, les vertiges, les migraines qui s'exacerbent quand le duodénum se met de la partie.

Or, il est peut-être un peu ridicule de ma part de le rappeler, mais nous sommes obligés de nous nourrir et nous avons l'habitude d'envoyer dans notre cavité gastrique généralement trois fois par jour une certaine quantité d'aliments. C'est autant de fois que la petite scène que je viens de décrire se reproduit et elle se reproduit chez des sujets dont le système neuro-végétatif est particulièrement sensible et qui sont par nature des auto-observateurs. Dans ces conditions, il faut bien admettre que la ptose joue chez eux dans une certaine mesure le rôle d'une épine irritative exerçant triquotidiennement son action.

Conclusion : il ne peut pas être sans intérêt de chercher à restituer à l'estomac une forme et un fonctionnement se rapprochant de la normale.

La solution serait incontestablement dans la suppression de l'atonie. Il n'en peut être question dans l'état actuel de nos connaissances.

Reste donc la thérapeutique des symptômes, son but doit être le relèvement du bas-fond stomacal, de façon à ouvrir largement l'angle antro-pyloro-bulbaire et du même coup faire cesser les tractions dues à la chute de l'organe.

C'est l'ambition des ceintures de toutes sortes dont il vaut mieux ne pas parler.

C'est l'ambition des procédés opératoires qui cherchent à suspendre l'estomac par une de ses courbures : je veux parler des opérations décrites par Perthes, par Miraillé il y a quelques semaines, par moi-même il y a dix ans. Le procédé de Perthes s'adresse à la petite courbure ; le mien et celui de Miraillé à la grande courbure.

Malgré les bons résultats obtenus par Ameline et Basset, je dis que l'opération de Perthes n'est pas une bonne opération, son principe est mauvais, suspendre par la petite courbure au moyen du ligament rond un estomac atone et à cinésie affaiblie, c'est ne tenir aucun compte de la façon dont cet organe se remplit, ni de son étirement et de l'allongement qui aboutit à la descente dans le bassin ; cela équivant à suspendre verticalement un sac vide par son ouverture. L'utilisation du ligament rond ne peut s'admettre que dans les cas où la chute est limitée à l'antre ou, comme l'a fait P. Duval, pour le duodénum mobile.

Je le dis avec force : c'est par la grande courbure qu'il faut prendre l'estomac pour le remonter, Miraillé commence par sonder cette grande courbure avec le transverse et les suspend ainsi réunis par des bandelettes taillées à droite et à gauche dans l'aponévrose des droits. La suspension est donc appliquée au bon endroit. Je n'ai pas l'expérience de cette opération qui a le mérite de s'adresser également à la ptose du côlon transverse. Coffey a imaginé une technique qui atteint le même but, il fait transversalement une pexie du côlon qu'il attache au péritoine pariétal sur toute la largeur de la paroi abdominale antérieure, il sépare ainsi la cavité abdominale en deux étages et l'estomac reste forcément dans le premier. J'ai fait trois fois cette opération qui en toute évidence est loin d'être physiologique, je dois dire qu'en dépit des

adhérences ainsi créées, j'ai obtenu d'excellents résultats éloignés.

Mon expérience de mon procédé est plus grande, puisque je l'ai à l'heure actuelle pratiqué 200 fois et que je connais en France et surtout à l'étranger — j'insiste sur ce surtout — de nombreux chirurgiens qui l'emploient couramment et ont par devers eux des centaines de cas.



Fig. 3.

Je rappellerai (1) que j'utilise une bandelette de 2 centimètres de largeur taillée dans l'aponévrose du grand droit gauche ; libérée en bas, restant attachée en haut, elle est introduite dans l'abdomen en traversant un espace intercostal ; elle est ensuite enfermée dans un tunnel sous-séreux le long de la grande courbure et suturée par sa termi-

(1) *Archives des maladies de l'appareil digestif*, mai 1931.

naison au ligament rond du foie. La grande courbure est donc en premier lieu suspendue solidement en « hamac », et en second lieu elle est raccourcie et plissée grâce à une manœuvre que j'appelle le coulissage



Fig. 4.

qui la fronce sur la bandelette comme une bourse sur son cordon, comme un rideau sur sa tringle.

Anatomiquement, l'estomac se trouve désormais d'autant plus au-dessus des crêtes iliaques que le foie est moins abaissé, et ce résultat

est obtenu sans créer d'adhérences anormales et antiphysiologiques.

Physiologiquement, l'étirement atonique et le « sablier » étant supprimés, la partie verticale se remplit normalement et la poche à air reprend sa forme et ses dimensions (fig. 3).



Fig. 5.

Chose capitale, l'axe pyloro-bulbaire est ramené à l'horizontale et il n'est plus besoin d'une grande puissance cinétique pour l'évacuation du contenu alimentaire.

Ces résultats sont caractérisés par leur qualité et leur durée ; les radiographies de malades opérés depuis plus de dix ans montrent que la suspension tient comme aux premiers jours.

Cliniquement, on observe dans la très grande majorité des cas, la

disparition ou une amélioration considérable des lourdeurs stomacales et des troubles qui accompagnent la digestion. La reprise de l'alimentation est suivie d'un relèvement frappant de l'état général. Les augmentations de poids sont presque toujours impressionnantes. Les migraines, les vertiges ne se montrent plus ou sont fugaces et estompés. Les malades sont transformés, leur moral devient bon, ils peuvent retourner à leur travail, ils reprennent goût à une vie qui pour eux n'est plus la même.

Je vais revenir sur la qualité de ces résultats, car il faut se garder aussi bien de les exagérer que de les minimiser, mais je veux d'abord régler une question. Pour les obtenir, ces résultats, et pour qu'ils soient les meilleurs possibles, est-il absolument nécessaire de minutieusement choisir ses malades, du moment qu'on élimine les mentaux ?

Ameline disait l'autre jour ici : Il ne faut pas opérer les psychopathes, les nerveuses, les algiques. C'est vite dit : entre les psychopathes et les nerveuses, la gamme est infinie et si on ajoute les algiques, on s'y perd. Toutes les ptosiques ou à peu près sont des nerveuses, mais il n'en est pas beaucoup de folles, toutes sont des algiques, auto-observatrices à l'affût de leurs sensations abdominales, sensations souvent imprécises et floues dont elles sont néanmoins capables de vous parler longuement. Or, 90 p. 100 de ces malades peuvent être guéries ou fortement soulagées par mon opération *qui n'a pourtant pas la prétention de changer leur constitution ou leur tempérament*. Et ce chiffre de 90 p. 100 met tout de suite en évidence que dans le tas des longilignes, sympathicotoniques, même neurasthéniques que j'ai opérés, il y a 10 p. 100 d'échecs ; or, je pense que ces échecs ne sont pas tous dus à l'état mental des malades, je suis sûr que ceux d'entre eux dont l'estomac est remis en place et qui continuent à souffrir ne sont pas tous des psychopathes ; je me demande si la plupart n'ont pas été opérés trop tard, si chez eux les troubles de la fonction n'ont pas à la longue altéré définitivement le système neuro-endocrinien. Le Dr Vandendorpe, radiologiste de mon service, qui revoit et suit mes opérés, a remarqué que la qualité des résultats éloignés dépendait moins de l'atonie que de l'acinésie, laquelle n'est complète que dans les cas très anciens.

Aussi, bien qu'à peu près certain de ne pas être suivi, je dirai : au point de vue des indications opératoires, faute d'un test sur lequel nous puissions nous appuyer, je crois que nous avons intérêt à intervenir précocement, qu'il est inutile de s'attarder à des thérapeutiques médicale ou orthopédique qui font perdre un temps précieux pendant lequel les cercles vicieux se bouclent, et l'amaigrissement s'exagère tandis que l'atonie et l'acinésie s'aggravent.

Dès que le bas-fond devient franchement pelvien et que la portion verticale commence à s'étirer en sablier, s'il y a des signes cliniques, il faut suspendre et coulisser la grande courbure.

Dans mes résultats actuels, je compte 40 p. 100 de guérisons, ce

sont des guérisons qui, en style américain, valent 100 p. 100 et je compte 50 p. 100 d'améliorations qui, en même style, valent 70 à 90 p. 100.

Quant aux 10 p. 100 d'échecs, je les accepte d'un cœur léger, car après tout je n'ai pas aggravé ces malades, je ne leur ai pas fait courir de risques, du moment qu'on ne laisse pas se faire d'hématome dans la paroi ; mon opération est essentiellement bénigne, elle n'ouvre aucune cavité, elle est de l'ordre des opérations pour hernie ou pour appendicite.

J'en ferais moi-même la critique si je ne craignais d'abuser de l'attention de l'Académie. Ceux que cette question intéresse en trouveront prochainement un exposé complet dans une monographie actuellement en préparation.

Je dirai seulement deux mots de la bandelette aponévrotique, de la stase duodénale et des ptoses compliquées.

La taille de la bandelette peut, au premier abord, paraître délicate, elle nécessite une grande attention au niveau des intersections aponévrotiques, mais elle ne laisse pas de point faible dans la paroi, j'en ai fait la preuve expérimentale et une seule parmi mes opérées présente un léger bombement abdominal du côté gauche. Je sais que plusieurs collègues ont remplacé cette bandelette par du tendon de renne ou de la grosse soie. Je lui reste fidèle.

La bandelette vit et garde sa solidité au cours des années. Steven, du Caire, a eu l'occasion d'autopsier un de ses anciens opérés mort accidentellement, il a eu l'amabilité de m'envoyer des coupes qui montrent qu'aucun doute n'est possible sur la persistance de la bandelette dans son canal séreux.

Quant à la stase duodénale, on l'observe au niveau du genu inferius, elle s'accompagne de brassage et provoque les symptômes de l'intoxication duodénale. Dans ma statistique, une fois, cette stase au niveau du genu inferius a été décelée par la radio avant l'intervention (fig. 4) et s'est accentuée dès que l'estomac fut remonté (fig. 5). Dans 5 autres cas, elle est apparue plusieurs mois après la gastro-suspension.

Ces 6 cas ont subi une duodénojéjunostomie sous-mésocolique et ont guéri.

Par ptoses compliquées, j'entends celles qui s'accompagnent de périviscérites au niveau du carrefour et par l'allongement de la vésicule avec stase (cholécystotomie de Chiray). Parmi les petites interventions qu'elles peuvent nécessiter, j'insiste sur la plicature du fond de la vésicule obtenue par un surjet d'enfouissement séroséreux à la façon de l'enfouissement de l'appendice. Cette méthode donne les meilleurs résultats éloignés.

En réalité, à mon avis, la question se présente ainsi : d'une part, des malades généralement complexes et difficiles, raison pour laquelle sans doute la plupart de mes collègues français se montrent rétifs vis-à-vis des ptosiques ; ils ne les comprennent pas, ils les écartent de

leur chemin et persistent à les considérer comme exceptionnellement justiciables d'une intervention d'exception. Je me répète volontairement car d'autre part ladite opération est particulièrement bénigne et c'est chose curieuse que cette sorte de résistance opposée à une intervention qui ne fait pas courir de risques, pas même celui d'aggraver la situation si on a, par hasard, la guigne de tomber sur une psychopathe incurable.

Volumineux schwannome inguinal à évolution d'apparence maligne,

par M. **Félix Papin** (de Bordeaux), associé national.

Voici un nouvel exemple de neurinome (schwannome) se présentant sous l'aspect d'un « sarcome » et d'un sarcome ulcéré. C'est bien en effet ce terme qu'évoquait cliniquement cette volumineuse tumeur du pli de l'aine dont les photographies ci-jointes donnent une idée approximative.

Le jeune homme de vingt-quatre ans qui la porte s'en est aperçu il y a moins de quatre mois, en juillet 1938. C'est alors une toute petite masse dure, située un peu au-dessus du pli de l'aine, relativement superficielle et qu'il mobilisait facilement et sans douleur. A mi-octobre, la tumeur commence à grossir brusquement pour atteindre en quatre semaines le volume d'une tête d'adulte. Elle fait, pour ainsi dire, explosion ; la peau craque et s'ulcère ; par plusieurs ulcérations, dont l'une atteint les dimensions de la paume de la main, on voit s'épanouir au dehors une masse tumorale en partie sphacélée.

Son histoire est d'autant plus intéressante que j'ai déjà opéré ce malade, il y a cinq ans, pour une tumeur analogue siégeant dans la région dorso-lombaire, du même côté. Agé alors de dix-neuf ans, il portait *dans la région lombaire gauche* une petite tumeur qui existait, petite et d'apparence inoffensive, *depuis l'âge de six ou sept ans*. A dix-huit ans, brusquement, cette petite tumeur lombaire s'était accrue en quelques semaines formant, lorsque je vis le malade, une masse plus grosse que les deux poings, ulcérée, d'où s'échappait un champignon bourgeonnant. J'écrivais alors sur mon cahier d'observations : « L'aspect serait celui d'un sarcome ulcéré, que semble contredire la longue évolution. » La tumeur fut enlevée le 3 février 1934 au bistouri électrique et en passant très largement au delà dans tous les sens. L'examen histologique donna la réponse suivante : « Il s'agit d'un schwannome, constitué par des faisceaux de cellules fusiformes, sinueux, ondulants, tourbillonnants ; par leur disposition, ces éléments esquissent parfois des palissades. Les différences d'aspect macroscopique sont en rapport avec une prédominance soit de collagène, soit de zone d'expansion de la tumeur, zone riche en cellules. Absence de tout signe de malignité. »

Il est resté guéri plus de quatre ans et demi. La seconde tumeur a eu la même évolution et présenté la même allure explosive que la première. On peut remarquer, si on tient compte de la disposition des nerfs de la région, qu'elle se développe pour ainsi dire « en aval » de la tumeur primitive.

La tumeur actuelle, située au niveau du pli de l'aine et un peu au-dessus, empiète sur la paroi abdominale, s'oriente suivant le trajet du canal inguinal, et descend jusqu'à la racine des bourses. En dehors, elle atteint l'épine iliaque antéro-supérieure. En bas, elle recouvre la



Fig. 1.

région du triangle de Scarpa, mais elle n'en fait pas partie, car il suffit de soulever la tumeur, pour voir que le triangle de Scarpa est intact et que la masse ne fait que le recouvrir. L'ensemble est bosselé ; la peau, violacée et tendue, parsemée de dilatations veineuses très apparentes, est ulcérée en plusieurs zones par la tumeur qui végète au dehors. Pas de ganglion dans les régions voisines ; simplement, à la racine de la bourse gauche, au-dessous de la branche ischio-pubienne, on trouve un nodule du volume d'une noix qui est certainement de même nature que la tumeur principale, mais qui semble mobile par rapport à elle. La température oscille entre 37°5 et 38°2.

La nouvelle opération, faite en novembre 1938, a permis, en mordant dans les plans musculo-aponévrotiques de la paroi abdominale, d'enlever sans incident, mais en laissant ouverte la vaste plaie impossible à réunir, cette nouvelle tumeur dont voici l'examen histologique : « Il s'agit d'un

schwannome à très nombreux noyaux, quelquefois inégaux, irréguliers.



Fig. 2.



Fig. 3.

La densité de ces noyaux indique un certain état de malignité de la tumeur. »

Il est bien connu que les neurinomes ou schwannomes peuvent acquérir un volume parfois considérable. On sait (Gosset et Ivan Bertrand) combien ceux de l'estomac ont simulé jadis des « sarcomes gastriques ». Mais dans l'ensemble on estime généralement que, même avec cette apparence impressionnante, ces tumeurs peuvent être considérées comme bénignes.

Cette bénignité est-elle constamment assurée ? Des observations incontestables ont posé la question du neurinome malin (Lhermitte et Leroux). Sans aller jusqu'à la malignité, au vrai sens du mot, certains neurinomes ont parfois des allures assez troublantes. Voici, par exemple, relevée au cours de mes lectures, une observation assez curieuse de Erkes (*Brün's Beiträge zur Klin. Chir.*, 1928, p. 842).

Une jeune femme de vingt-huit ans présente une tumeur grosse comme une noix à la face interne du bras droit, qui reste pendant des années silencieuse. Brusquement, elle prend un rapide accroissement et occupe toute la face interne du bras droit depuis l'aisselle jusqu'au coude. On fait le diagnostic de sarcome aponévrotique. C'est un neurinome du médian qui est enlevé avec une résection de 20 centimètres du nerf. Quinze jours après, apparaît une tumeur du volume d'une noisette sur le plexus cervical gauche ; on l'enlève avec résection de la racine, car elle n'est pas énucléable ; c'est encore un neurinome et il persiste une paralysie du type Erb. Six mois après, une tumeur identique apparaît à la jambe gauche et on fait la résection du nerf péronier gauche pour un schwannome du même type. La malade restait en bon état un an et demi après.

Il me semble intéressant de rapprocher de cette observation, à explosions successives, mon cas personnel. J'ai cru utile de le verser au dossier, encore incertain, des neurinomes « à évolution maligne ».

DÉCLARATION DE VACANCE D'UNE PLACE D'ASSOCIÉ PARISIEN

M. le Président déclare vacante une place d'Associé parisien.

Les candidats ont un mois pour faire connaître leurs titres et envoyer leur lettre de candidature.

Le Secrétaire annuel : LOUIS HOUDARD.

Paris. — Ancne imp. de la Cour d'Appel, 1, rue Cassette.

MÉMOIRES

DE

L'ACADÉMIE DE CHIRURGIE

SÉANCE SOLENNELLE PUBLIQUE

tenue le mercredi 25 Janvier 1939

DISCOURS DE M. MAURICE CHEVASSU,

PRÉSIDENT DE L'ACADÉMIE.

Mesdames, Messieurs, mes chers Collègues,

La cérémonie qui nous réunit aujourd'hui se renouvelle depuis bientôt cent ans avec une fidélité qui montre combien nous sommes attachés aux traditions de la Société de Chirurgie, qu'Auguste Bérard fonda en 1843 avec 16 de ses collègues.

Si nous avons repris, depuis trois ans, le titre d'Académie de Chirurgie que Louis XV octroya jadis à nos ancêtres, il est juste de rappeler, en un jour comme celui-ci, que la chose n'a été rendue possible que grâce à l'énergie de ce jeune chirurgien qui, après quarante années, renoua la chaîne brisée par la Convention de 1793 et créa cette Société de Chirurgie dont nous sommes les continuateurs.

Auguste Bérard avait alors quarante et un ans. Depuis un an tout juste, il était professeur de Clinique chirurgicale. Trois ans plus tard, il disparaissait brusquement. S'il n'a pas eu le temps de donner toute sa mesure, l'œuvre qu'il a eu l'audace d'entreprendre pour nous a fourni si riche moisson qu'elle doit suffire à l'immortaliser. J'aimerais que systématiquement le nom d'Auguste Bérard fût invoqué au début de chacune de nos séances annuelles avec une fervente piété et une immense reconnaissance.

J'ai eu le plaisir de retrouver la lithographie de Maurin qui est, je crois, le seul portrait que nous ayons de lui. Elle manquait, chose étrange, aux collections de notre Académie. Le voilà, avec son grand front découvert, ses cheveux flottants, son regard réfléchi, son nez droit, sa fine lèvre rasée. Sa barbe en collier et sa haute cravate 1830 achèvent de lui donner un aspect parfaitement romantique. Il sera désormais ici, au-dessous du visage de Pasteur, présidant pour toujours, j'espère, les séances de la Société qu'il a si heureusement fondée.

L'article 52 du titre VI des Statuts primitifs de la Société de Chirurgie de Paris a prévu la séance annuelle dans les termes suivants :

Publication périodique hebdomadaire.

La séance annuelle a lieu le dernier mercredi du mois de juin. Le Comité de Publication, réuni au Bureau de l'année révolue, est chargé de préparer l'ordre du jour de la séance.

La première séance annuelle qui rappelle, par son ordonnance, celle que j'ai l'honneur de présider aujourd'hui, est du 2 juillet 1851. Ce jour-là, après le discours du président sortant Danyau, et celui d'Hippolyte Larrey le nouveau président, Gustace Monod prononça l'éloge de Jean-Nicolas Marjolin, mort l'année précédente, à qui la Société de Chirurgie naissante avait voué une particulière reconnaissance parce que seul, des vieux chirurgiens de l'époque, il avait brigué, dès la fondation, le titre de membre honoraire.

L'éloge d'Auguste Bérard ne fut prononcé que le 20 octobre 1852, par son élève Denonvilliers, vice-président de la Société. Ce ne fut pas dans la séance annuelle, mais lors de la cérémonie d'inauguration de la salle des séances du vieux palais abbatial de Saint-Germain-des-Prés, dans laquelle notre Société devait travailler pendant quarante-huit ans.

Le premier compte rendu des travaux est dû à René Marjolin, premier secrétaire général. Dans la séance annuelle du 7 juillet 1853, il établit d'un coup le bilan scientifique des dix premières années de la jeune Société.

Ainsi voyons-nous progressivement apparaître les éléments de la séance publique annuelle telle qu'elle est organisée aujourd'hui.

Si j'ajoute que le règlement de 1863 porte que la séance annuelle a lieu dorénavant le second mercredi de janvier, on se rend compte que, depuis soixante-quinze ans, nous sommes, à bien peu de chose près, restés fidèles aux statuts et aux règlements élaborés par nos aînés.

L'éloquence de nos Secrétaires généraux successifs, jointe au respectueux attachement que nous n'avons cessé de témoigner à nos disparus, a fait depuis longtemps de l'éloge d'un de nos anciens Présidents le point culminant de nos séances annuelles. L'éloge de notre cher Charles Walther par notre secrétaire général Louis Bazy, qui a si bien déjà su faire revivre ici les grands chirurgiens que furent Edouard Quénu, Eugène Rochard et Robert Proust, sera, vous n'en doutez pas, dans l'ordre des hautes traditions littéraires et morales de notre Compagnie. Si vous êtes réunis dans cette salle aujourd'hui, c'est bien avant tout pour l'entendre et pour l'applaudir.

La tâche de notre Secrétaire annuel est en ce jour bien ingrate. Il est si difficile de résumer les travaux d'une Académie aussi vivante que la nôtre, sans trop leur faire perdre de ce qu'ils ont d'originalité, et surtout sans lasser l'impatience de ceux qu'attire d'abord le discours attendu du Secrétaire général. La plupart de nos Secrétaires annuels ont pris cependant l'habitude d'exécuter avec élégance et habileté cette tâche particulièrement ardue. Beaucoup d'entre nous attendaient avec curiosité la manière dont notre premier Secrétaire annuel, mon ami Mondor, adapterait le pittoresque de sa phrase, à la fonction par quoi

s'achève celle qu'il avait si bien remplie à mes côtés jusqu'à ces derniers mois. L'indispensable précision d'un compte rendu scientifique semble devoir difficilement s'allier aux mallarméennes incidentes. Enlacé dans les lauriers de son nouveau titre de professeur de Pathologie chirurgicale, qui lui permettait de charmer si bien nos oreilles il y a cinq jours à peine, alors qu'il traçait devant nous des portraits dans lesquels bien des roses ne manquaient certes pas d'épines, notre premier Secrétaire annuel nous cause cette déception de n'avoir pas le plaisir de l'entendre aujourd'hui. Comment lui tenir rigueur d'avoir momentanément préféré au trio Bazy, Chevassu, Houdard, le trio beaucoup plus académique Alain, Duhamel, Valery, surtout agrémenté d'un chapeau à la Colette ? Voici trois mois, Mondor a remis ses fonctions et ses prérogatives à notre deuxième Secrétaire annuel, mon ami Houdard, à qui m'attachent depuis la guerre de très émouvants souvenirs. J'exprime à notre Secrétaire actuel, en notre nom à tous, des remerciements qui se transformeront tout à l'heure, j'en suis sûr, en très chaleureuses félicitations.

Pour moi, mes chers Collègues, je veux vous exprimer une fois de plus ma profonde reconnaissance. Vous avez bien voulu faire de moi votre Président, bien que, depuis maintes années, j'aie quelque peu dévié de la ligne suivie par la plupart d'entre vous, en me spécialisant dans la chirurgie urinaire. Pour cette raison, sans doute, mes prédécesseurs à la Clinique urologique, M. Legueu, M. Marion, n'ont pas brigué l'honneur auquel je tenais au contraire beaucoup, car j'y voyais une manière officielle de marquer la symbiose qui doit unir toujours la chirurgie urinaire et la chirurgie générale. Ainsi ai-je suivi l'exemple qu'avait donné le grand Guyon, qui fut votre Président en 1878, alors qu'il n'était encore que professeur de pathologie chirurgicale, comme je l'étais moi-même quand vous m'avez élu.

Je tenais d'autant plus à devenir votre Président que je me trouvais être le premier de ceux que vous nommâtes dans cette longue promotion d'après-guerre, qui comprenait 15 nouveaux membres. Peut-être les six brisques dont s'était orné mon uniforme de médecin-major y furent-elles alors pour quelque chose. Mon vieil ami Grégoire, mon vieil ami Mocquot, mes deux collègues en Auto-Chir, vont être appelés à me succéder. Je suis fier de mes successeurs immédiats, comme je le suis de l'immense lignée de ceux dont je me suis efforcé de suivre le vénérable exemple.

Celui qui est appelé au grand honneur de présider l'Académie de Chirurgie s'imagine difficilement d'avance quel plaisir lui réserve sa fonction hebdomadaire. Les trois marches qui permettent à votre bureau de surplomber l'Assemblée donnent à votre Président une vue d'ensemble dont je n'ai, à chaque séance, jamais cessé d'être ému. Quelle impressionnante vision que celle de cette réunion d'hommes, qui

tous ont fait leurs preuves, et dont aucun ne parle que de ce qu'il connaît bien. Sous vos fronts, que les soucis de la lutte constante avec la mort ont souvent marqués de leur griffe, je devine ces cerveaux qu'une longue éducation a rendus peu à peu aptes à une observation scrupuleuse, à la décision basée sur l'expérience, et à l'exécution fondée sur l'entraînement. Pas un de vous qui n'ait consacré dix, quinze, vingt années de sa jeunesse, à acquérir, par un labeur acharné, le titre qui lui a permis d'ambitionner d'avoir un jour sa place parmi nous.

Mais ce que surtout j'ai regardé d'ici, et qu'on ne voit guère en chacune de nos places habituelles, ce sont vos mains, vos mains de chirurgiens. Que de fois, sans en avoir l'air, les ai-je contemplées, les ai-je admirées, ces mains qui se reposaient de leur travail charitable du matin, et qui toutes avaient accompli des milliers et des milliers de fois l'une des œuvres les plus belles, la plus belle peut être qu'une main d'homme puisse accomplir.

Il y a quelques semaines, je voyais entrer dans mon cabinet un homme à qui j'étais allé enlever, deux ans avant, loin en province un énorme cancer du rein. J'avais été appelé auprès de lui alors qu'il se savait perdu. Il ne m'avait pas caché qu'il mettait en mon intervention son dernier espoir, si minime qu'il fût, car la masse était monstrueuse et le malade fort affaibli par des hématuries répétées. J'eus la chance de pouvoir pratiquer une néphrectomie très rapide, et mon opéré, confié aux soins éclairés d'un de mes anciens internes, guérit très simplement. Or, quand cet homme, que je n'avais jamais revu depuis le jour de son opération, entra dans mon bureau, il se précipita sur ma main et la couvrit de baisers. Je ne pense pas que beaucoup d'activités humaines puissent donner lieu à aussi émouvant hommage.

Plus on y réfléchit et plus on est amené à constater que l'acte du chirurgien est un de ceux qui doivent donner à l'âme humaine sa plus complète satisfaction. Nous sommes à la fois l'ingénieur et l'ouvrier. Rien ne s'interpose entre notre volonté de bien faire et son exécution. Savants dans la conception, nous sommes plus encore artistes dans la réalisation. Si notre éducation a été assez complète pour nous permettre d'étudier par nous-mêmes les lésions sur lesquelles nous avons agi, nous éprouvons la satisfaction profonde de résoudre constamment des problèmes dont la solution est une des plus belles qui se puisse concevoir, puisqu'elle aboutit à la santé rendue et au bonheur recouvré. Présider une assemblée aussi savamment bienfaisante, quelle joie pour un homme de cœur !

Les débats scientifiques auxquels je vous ai vus vous livrer cette année ont été à maintes reprises palpitants d'intérêt. Nos collègues de province, comme le professeur Léon Bérard venant nous parler de la chirurgie thyroïdienne, nos collègues étrangers comme le professeur Finsterer, de Vienne, venant nous parler des anastomoses bilio-digestives, nous ont fait surtout regretter de ne pas les entendre plus fréquemment. L'union de plus en plus intime de la médecine et de la chi-

rurgie s'est manifestée par des communications auxquelles vous avez rendu un hommage mérité ; celle du professeur Ramon, notre membre associé, sur ses anatoxines, celle du professeur Léon Binet, celle de nos invités, le Dr Ameuille, le Dr Justin-Besançon sur les embolies pulmonaires, ont été sensationnelles.

Mes chers Collègues, depuis que nous sommes Académie, nous attachons un très grand prix aux manifestations scientifiques qui nous mettent directement en rapport avec nos collègues étrangers. Sans parler des Congrès classiques, comme celui de la Société internationale de Chirurgie, que nos collègues belges ont eu l'art d'organiser si rapidement à Bruxelles, et où un grand nombre d'entre vous prirent la parole en septembre dernier, nous avons été conviés à une série de manifestations scientifiques à Bruxelles, à Berne et à Londres.

Nos chers amis belges nous ont délégué plusieurs d'entre eux ce soir. Nous sommes touchés de ce geste par quoi s'affirment les liens étroits qui nous unissent et nous uniront toujours. Je les prie d'agréer pour eux, et de transmettre autour d'eux à leur retour, le salut affectueux qu'aujourd'hui, par notre entremise, la France adresse à sa sœur la Belgique.

La Société suisse de Chirurgie célébrait le vingt-cinquième anniversaire de sa fondation. Le bureau de votre Académie et plusieurs d'entre vous ont tenu à aller rendre hommage à la chirurgie suisse, si voisine de la nôtre. Elle l'a fait d'autant plus volontiers qu'on y devait fêter l'un de nos plus sympathiques associés étrangers, le professeur de Quervain. L'atmosphère de fièvre dont furent imprégnées ces cérémonies du 28 mai, du fait des événements extérieurs, nous a permis d'apporter à nos voisins de Suisse un témoignage particulièrement chaleureux de notre estime et de notre attachement.

A Londres, nous rendions la visite que nos collègues anglais nous avaient faite l'an dernier. En grand nombre, vous aviez tenu à franchir le détroit. Les séances scientifiques, les opérations auxquelles nous avons assisté, nous ont laissé une impression profonde. Et que dire de la réception dans ce vénérable Collège Royal des Chirurgiens d'Angleterre, tout imprégné du souvenir de John Hunter et de la gloire de Lister ? Nos amis anglais avaient poussé l'hospitalité jusqu'à faire présider leur manifestation en même temps par leur Président, Sir Cuthbert Wallace et par votre propre Président. Sur leurs programmes imprimés, nos deux noms figuraient côte à côte. Mais, dois-je vous l'avouer ? Au moment où Sir Cuthbert Wallace me fit placer à son côté, lui qui était somptueusement revêtu d'un immense manteau rouge tout chamarré d'or, il ne me cacha pas son étonnement de voir le Président de l'Académie de Chirurgie simplement revêtu du banal habit noir. En vue de cérémonies de cette envergure, il faudra bien que nous nous décidions un jour à créer un costume spécial, au moins pour notre Président.

Je vous ai apporté déjà les échos de cette fin de banquet dans laquelle Sir Cuthbert, au nom du Comité du Collège Royal, me remit pour l'Académie de Chirurgie la superbe cloche d'argent ciselé qui désormais sonne l'ouverture de chacune de nos séances. L'an 1938 aura vu se resserrer encore ainsi les liens de l'amitié anglo-française, ces liens qui ont si nettement marqué ailleurs la solidarité accrue de la France et de l'Angleterre.

J'ai eu l'honneur de représenter l'Académie de Chirurgie aux fêtes du cinquantenaire de l'Ecole du Service de Santé militaire de Lyon, à la commémoration récente d'Ambroise Paré, et à maintes autres cérémonies où le Président de l'Académie de Chirurgie a sa place désormais réservée aux côtés du Président de l'Académie de Médecine.

La dernière d'entre elles date de quelques jours à peine. Votre Bureau, ainsi qu'un nombre important d'entre vous, s'est rendu à l'invitation de la Société des Chirurgiens de Paris, dont c'était la séance annuelle. Dans un discours de haute tenue, le Dr Barbet, président, a mis en relief le désir de la Société des Chirurgiens de Paris d'intensifier les relations cordiales qu'elle entretient désormais avec notre Académie. Puisque son Bureau nous fait l'honneur de nous rendre aujourd'hui notre visite de la semaine dernière, j'ai plaisir à lui dire que le désir d'entente parfaite est égal de part et d'autre. Nous en avons d'ailleurs donné la meilleure preuve en nous associant, lors d'une élection récente, notre collègue Hautefort, alors président de la Société.

Je manquerais, ce me semble, à ma tâche, si je ne vous rappelais pas enfin, l'honneur que fit à l'Académie de Chirurgie, à la fin du banquet que nous l'avions prié de présider, notre confrère en chirurgie Georges Duhamel qui est déjà presque des nôtres. En associant l'Académie française à l'éloge de la chirurgie, il a, dans son « Esquisse pour un portrait du Chirurgien moderne », entonné en l'honneur de l'art chirurgical un des hymnes les plus éloquents qu'il ait jamais inspirés.

De cette page magistrale, M. Georges Duhamel a bien voulu confier le manuscrit original à nos archives, dont il constitue désormais un des joyaux.

Autour de lui vont s'agglomérer, je l'espère, beaucoup d'autres manuscrits. Maintenant que l'Académie française vous a donné l'exemple, vous vous déciderez, n'est-ce pas, mes chers Collègues, à déposer entre les mains de notre archiviste Basset les documents que je vous ai déjà à maintes reprises demandés. Seuls M. Legueu et M. Okinczyc ont jusqu'à présent répondu à notre appel. Il est indispensable que nous ayons un jour, sur chacun des 263 membres titulaires et honoraires que la Société compte depuis sa fondation, un dossier dont les manuscrits, les lettres, les gravures, les photographies, les médailles, nous permettront de mieux rester en communion avec le souvenir de ceux qui ne sont plus.

Pareil projet n'entraînera pas pour nos finances des dépenses qu'elles ne puissent supporter. Notre trésorier Toupet, qui continue à

administrer nos bien modestes richesses avec une habileté dont, depuis maintes années, vos Présidents successifs le remercient tour à tour, nous en a donné l'assurance.

Pourquoi faut-il que le discours de votre Président doive cette année, hélas comme toutes les autres, se voiler un instant de tristesse, en citant



JOSEPH ARROU
(1861-1938)

à l'ordre du jour de l'Académie ceux d'entre nous qui ont disparu dans l'année, après avoir bien mérité de la Chirurgie ? Notre cher collègue Arrou, l'un de nos doyens, dont le bon sens et la finesse ont constitué longtemps une des parures de nos séances, puis, tout récemment, un de nos derniers élus, le médecin général Paitre, directeur du Val-de-Grâce. Il était parmi nous un des plus dignes représentants de la chirurgie militaire, ainsi que le médecin général inspecteur Nimier, disparu

aussi, de même qu'un autre de nos associés nationaux, le Dr Coville, d'Orléans. Et Sir David Wilkie, d'Edimbourg, l'un des plus savants parmi nos associés étrangers. A tous, j'ai rendu, au moment de leur disparition, l'hommage qui leur était dû. Je leur adresse aujourd'hui un dernier et reconnaissant adieu.

Arrou n'est pas encore remplacé parmi nous. Pour succéder à cet homme de bien, l'Académie de Chirurgie n'est pas parvenue aux dernières élections à fixer définitivement son choix. Mais vous avez élu trois associés nationaux, le Dr Ducastaing, de Tarbes ; le professeur Santy, de Lyon, et le professeur Pervès, chirurgien des hôpitaux maritimes ; plus quatre associés étrangers, le professeur Fritz Albert, de Liége ; le Dr Léo Déjardin, de Bruxelles, ici présent ; le professeur Archibald Young, de Glasgow, et le professeur Charles Vézina, de Québec. Tous sont hautement dignes de devenir des nôtres et j'ai très grand plaisir à leur souhaiter la bienvenue.

Mes chers Collègues, chaque année votre président se doit de rappeler bien haut la splendide devise de la Société de Chirurgie : Vérité dans la Science, Moralité dans l'Art, qui est restée la nôtre. Académie de Chirurgie, nous unissons plus que jamais nos efforts pour faire réellement de l'art chirurgical une science approchant toujours davantage de la vérité. Mais je ne suis pas certain que nous accomplissions des efforts parallèles pour accroître, où même pour conserver à la chirurgie la grandeur morale qu'elle se doit de manifester en tous temps et en tous lieux.

Nous qui sommes officiellement à la tête de la Chirurgie française, que faisons-nous pour inciter ceux qui entrent dans la carrière à ne pas prêter l'oreille à trop de démons tentateurs qui les entourent ?

Pourquoi, brandissant notre devise comme un drapeau, ne prendrions-nous pas la direction du mouvement qui défendra la merveilleuse profession libérale du chirurgien contre les errements qui risquent de lui faire perdre le haut renom que lui ont légué nos ancêtres ?

Alors seulement nous aurons rempli la totalité du devoir que notre devise nous impose. Alors serons-nous en union complète avec la pensée de Pasteur, que je tiens, pour finir, à citer pieusement, en m'inclinant sous le regard de Celui qui domine de haut toutes nos séances, lui à qui la chirurgie doit d'être ce qu'elle est.

Cette pensée est inscrite à la voûte mosaïquée d'or qui protège son dernier sommeil, au cœur de l'Institut Pasteur :

HEUREUX CELUI QUI PORTE EN SOI
UN DIEU, UN IDÉAL DE BEAUTÉ
ET QUI LUI OBÉIT
IDÉAL DE L'ART, IDÉAL DE LA SCIENCE
IDÉAL DE LA PATRIE
IDÉAL DES VERTUS DE L'ÉVANGILE

COMPTE RENDU

DES TRAVAUX DE L'ACADÉMIE DE CHIRURGIE

PENDANT L'ANNÉE 1938

par M. Louis HOUDARD, secrétaire annuel.

---

271 interventions à la tribune, plus de 1.450 pages dans nos Mémoires sont des chiffres assez éloquents pour faire paraître quelle a été l'activité de l'Académie de Chirurgie au cours de l'année 1938. Ils disent aussi pourquoi j'éprouve le même embarras que tous mes prédécesseurs pour faire un compte rendu, aussi bien équilibré que possible, de ces travaux. Je ne pourrai les analyser ni même les citer tous et m'en excuse tout d'abord.

Et pourtant pas une de ces publications, fût-ce une simple observation, même une rapide présentation de pièce ou de radiographie, n'est indigne de figurer dans cet exposé. Ce sont au moins des documents précieux pour confirmer certaines conclusions ou documenter et illustrer des études ultérieures.

Je suis d'autant plus contraint à commettre ces omissions que nous avons connu, en 1938, plusieurs séances particulièrement importantes par l'intérêt de discussions sur des sujets nouveaux ou la valeur des orateurs qui ont pris la parole ; et elles méritent qu'on les revive assez longuement. Il est agréable d'ailleurs de remarquer, en passant, que ces séances de haute tenue sont, pour la plupart, un des heureux résultats de la renaissance de l'Académie de Chirurgie : ses statuts plus larges nous ont permis d'admettre parmi nous ou d'accueillir en invités les personnalités, prises en dehors du cadre des chirurgiens, qui viennent éclairer, préciser et grandir nos recherches chirurgicales en y apportant les enseignements des sciences voisines.

Généralités.

J'en trouve d'ailleurs la preuve, dès le début de ce chapitre, en vous exposant les travaux sur le *tétanos*, dans l'intérêt présenté pour fixer les règles de son traitement par la communication de M. G. Ramon. L'attention avait été attirée à nouveau cette année sur l'apparition souvent inattendue et traîtresse de cette redoutable affection par les publi-

cations de M. Sorrel sur plusieurs cas de *tétanos chez l'enfant*, de MM. Solcard, P. Badelon et Morvan sur un cas de *tétanos à point de départ inconnu* et de MM. Pinsan et Maurel (rapport de M. L. Bazy) sur *un tétanos à incubation très courte*. Une assez longue discussion avait suivi sur les indications de la vaccinothérapie, de la sérothérapie et de leur association, mais n'avait pu dissiper quelques doutes. Nul mieux que M. G. Ramon n'était qualifié pour nous éclairer. Il le fit dans une étude claire et complète des deux méthodes d'immunisation contre la toxine tétanique comparant leur action, leur valeur, leurs inconvénients et leurs accidents : parallèle tout à l'avantage de la vaccination dont le seul inconvénient est d'exiger un certain délai pour être efficace, c'est-à-dire de ne pouvoir être un traitement d'urgence. De nombreux arguments nous assurèrent en plus qu'on pouvait avoir confiance dans la valeur et surtout la durée d'une immunisation qu'une injection de rappel peut d'ailleurs renforcer. Aussi, au point de vue pratique, M. G. Ramon nous conseilla-t-il chez un blessé non vacciné d'utiliser la sérothérapie conjuguée, autant que possible, avec la vaccinothérapie ; chez un blessé vacciné de se contenter d'une injection de rappel ; toutefois si la plaie est vaste et anfractueuse ou s'il existe de nombreux foyers, il serait, à son avis, plus prudent de faire en plus une injection de sérum.

M. Louis Bazy, qui, ne l'oublions pas, fut le premier à pratiquer la vaccination antitétanique, nous la fit connaître ici même en juin 1917 et qui, depuis cette époque, mène campagne pour sa diffusion, appuya ces conclusions et insista à nouveau sur la nécessité d'étendre largement cette méthode. Il devait y revenir encore quelques jours après, à l'occasion d'un rapport sur un travail de M. Petrignani (*association de la sérothérapie à l'anesthésie au rectanol*), et demandait que cette vaccination fût obligatoire dans certains groupements.

Le *traitement des infections en général* a suscité deux travaux : celui de M. H. Gaudier sur le *traitement des suppurations à staphylocoques* pour rappeler les bons résultats qu'on peut attendre de la méthode de Bier et celui de M. R. Leriche sur la *thérapeutique des infections par voie artérielle*. Cette dernière publication est surtout intéressante en ce qu'elle ouvre des horizons nouveaux sur cette thérapeutique. M. Leriche, en effet, y signale les résultats comparables obtenus en injectant, non plus des antiseptiques pour agir directement sur l'élément infectieux, mais simplement de la novocaïne dans le but d'influencer les réactions tissulaires, en renversant le type de réaction vaso-motrice pendant l'installation du processus infectieux et de favoriser ainsi la défense de l'organisme.

Les *hémorragies* ont été étudiées dans leurs complications et leur traitement.

M. Grégoire a envisagé parmi les premières les accidents nerveux. Il s'agissait dans le cas rapporté, non plus d'accidents moteurs assez fréquents, mais d'accidents sensoriels plus rares.

Pour le traitement des hémorragies en général la transfusion sanguine continue à être l'agent principal. Elle a fait l'objet des communications de MM. A. Hustin et A. Dumont, plaidoyer en faveur de la transfusion citratée qu'ils jugent préférable à celle de sang pur et de MM. Maisonnet et Jeanneney. Ces derniers nous documentèrent sur une méthode assez nouvelle encore : la *transfusion de sang conservé*. D'après les recherches antérieures sur ce sujet et les examens microscopiques, chimiques, physiques et biologiques qu'ils ont faits, ils ont pu s'assurer que le sang conservé en glacière a pratiquement les mêmes qualités thérapeutiques que le sang frais stabilisé et pouvait être utilisé pendant une ou deux semaines au moins. Les dispositifs qu'ils ont étudiés pour la conservation et le transport permettent d'envisager avec confiance l'utilisation courante du sang conservé dans les armées en campagne.

Dans le chapitre des *complications opératoires* s'offre d'abord à notre curiosité un travail sur un accident rare, *la gangrène cutanée progressive*. M. Wilmoth l'étudia complètement à propos de l'observation de MM. Pergola et Rosenfeld et MM. Madier, Robert Monod, Chevassu, Barbier, Baumgartner et Wertheimer vinrent ajouter dans la discussion les quelques cas qu'ils avaient pu rencontrer.

Mais parmi les complications des opérations en général *la phlébite* est encore cette année le sujet des plus nombreuses publications.

M. Grégoire, tout d'abord, a attiré notre attention sur *les répercussions de l'inflammation veineuse sur le système artériel collatéral* et le traitement qu'il convenait de leur opposer. Au cas observé par lui se sont ajoutés ceux de MM. Chevrier, Banzet, Mondor et Cadenat. La sympathectomie leur a donné des résultats très inconstants et M. Mondor, pour agir plus sûrement, proposa d'attaquer directement le point de départ du réflexe par phlébectomie au contact du spasme artériel même si on ne peut dépasser les limites du caillot.

M. Rouhier a envisagé le *traitement des phlébites post-opératoires* et spécialement leur *traitement préventif*. Il dit ne plus déplorer l'apparition de phlébites ni de morts par embolies depuis qu'il fait appliquer des sangsues à ses opérées dès que certains symptômes, en particulier l'élévation thermique, l'inquiètent quelques jours après l'opération. Mais il nous mit en garde contre l'hirudinisation quand la phlébite est constituée ou seulement soupçonnée et des exemples d'embolies observées par MM. Moulonguet et Chevrier dans des cas de cet ordre vinrent appuyer ces conseils de prudence.

Cette communication a entraîné quelques chirurgiens à nous apporter le résultat de leurs observations. M. A. Chalier depuis dix ans utilise aussi les sangsues, mais croit plutôt devoir ses bons résultats au lever précoce qu'il prescrit couramment à ses opérées. D'autres se sont montrés encore moins convaincus de l'efficacité de cette méthode. M. Ameline a observé, malgré elle, des phlébites ; M. Ducuing et M[lle] Miletzky, plus sceptiques peut-être encore, d'après leurs expériences sur l'animal et leurs observations cliniques, concluent à l'inefficacité

absolue de l'hirudinisation dans la prévention des phlébites ; ils ne croient même pas qu'elle puisse être emboligène. Son rôle serait donc complètement nul.

Le débat reste donc pendant et attend de nouvelles et nombreuses observations pour pouvoir être jugé.

Les communications sur la plus redoutée des complications des thromboses évidentes ou méconnues, *l'embolie pulmonaire*, commandent qu'on s'y arrête quelque peu parce qu'elles battent en brèche les notions courantes sur les accidents graves attribués d'habitude à l'arrêt d'un caillot dans la circulation pulmonaire. Trois observations de MM. Desplas et Pertus signalant des améliorations et même une guérison obtenues par l'infiltration novocaïnique du ganglion stellaire, associée dans le cas heureux à une thérapeutique tonicardiaque rapide et prolongée, ont fourni à MM. Pierre Duval, Sénèque, Okinczyc et Moulonguet l'occasion d'insister sur la difficulté sinon même l'impossibilité, de faire le diagnostic d'embolie pulmonaire, ou plus exactement d'affirmer que les accidents observés étaient bien dus à une embolie pulmonaire. Et dans une de ces belles séances, féconde en enseignements, dont je soulignais l'utilité en débutant, nos collègues Médecins, Physiologistes et Anatomo-Pathologistes ont pu nous exposer le résultat de leurs recherches spécialisées.

C'est ainsi que MM. Villaret, L. Justin-Besançon et P. Bardin nous ont appris comment ils ont pu, en introduisant expérimentalement des corps embolisants dans la circulation pulmonaire, vérifier qu'il n'y avait pas superposition entre les accidents cliniques et les lésions anatomiques. Ils ont notamment fait cette constatation, paradoxale au premier abord, que les très gros corps embolisants ne donnent pas d'accidents mortels ; les particules embolisantes ne deviennent dangereuses qu'en dessous d'un certain calibre assez réduit. C'est donc la preuve que ce n'est pas l'obstruction elle-même qui donne les accidents mais plutôt un réflexe à retentissement cardiaque et respiratoire et des expériences de sections nerveuses le confirment d'ailleurs.

Je ne puis les suivre dans le long exposé détaillé qu'ils nous ont fait des recherches encore en cours sur la thérapeutique préventive et curative de ces accidents : il doit être lu en détails. Qu'il me suffise de vous rappeler que les résultats obtenus sont riches en heureuses promesses.

MM. L. Binet et M. Burstein ont ajouté à ces acquisitions l'état de leurs recherches sur un élément du complexus pathogénique de ce syndrome : le broncho-spasme. Leurs expériences, conduites avec l'ingéniosité et la précision dont un beau film en couleurs vous a permis de juger, mettent en lumière l'existence de ce broncho-spasme déterminé par un réflexe d'origine pneumogastrique et permettent d'en tirer d'utiles déductions thérapeutiques.

Enfin, MM. P. Ameuille, J. Fauvet et A. Monsaigeon apportèrent dans le débat les enseignements fournis par l'anatomie pathologique. Ils ont décrit la technique précise, par injection de l'artère pulmonaire,

qu'ils ont su utiliser pour déceler sûrement la présence d'embolies jusque dans les plus lointaines ramifications pré-capillaires de l'artère et les constatations qu'ils ont faites. Or, sur 8 sujets morts avec le diagnostic d'embolie pulmonaire, 4 seulement avaient des embolies dans le poumon. Par contre, des sujets qui avaient présenté des signes de *phlegmatia alba dolens* et avaient succombé à l'évolution de la maladie causale sans avoir jamais présenté d'accidents inquiétants avaient des embolies pulmonaires. L'anatomie pathologique apporte donc aussi la preuve irréfutable que le syndrome « embolie » n'est pas toujours lié à l'existence anatomique d'un corps embolisant et confirment les données expérimentales sur l'absence de rapport entre le volume des embolies et la gravité des accidents.

L'anesthésie, contrairement aux années précédentes, a fourni relativement peu de travaux : celui sur les *accidents après rachianesthésie* de MM. Gilorteano et Popesco (rapport de M. J. Quénu) ; la *statistique des anesthésies générales au chloroforme chez les enfants* de M. Froelich ; les études sur *l'anesthésie à l'évipan* de M. Pouliquen et de M. Laquière (rapport de M. Lardennois) et enfin le rapport de M. Fredet sur le travail de M. Thalheimer au sujet de *l'anesthésie au narconumal.*

Enfin, en terminant ce chapitre des généralités, il faut signaler, à propos de l'*organisation des locaux opératoires* l'étude complète qu'en fit M. Fredet en rapportant la communication de M. Trenel (*sur le conditionnement de l'air dans les salles d'opérations*), étude dans laquelle il nous exposa en détail les précautions qu'il juge indispensables pour opérer avec toutes garanties d'asepsie ; garanties particulièrement indiquées avant d'entreprendre les interventions longues et délicates de la chirurgie du poumon et des centres nerveux.

Tête et Cou.

L'anthrax de la lèvre supérieure et sa complication *la thrombo-phlébite du sinus caverneux* furent le sujet des travaux de M. A. Charbonnier d'une part et de MM. J. Gosset et Léger d'autre part, rapportés par M. Toupet. Le second travail, fort important, a le mérite d'être une étude complète des résultats thérapeutiques obtenus et une critique très serrée de la valeur du syndrome attribué à la thrombo-phlébite du sinus caverneux. La difficulté, on pourrait même dire l'impossibilité de faire ce diagnostic, fut également reconnue par les divers orateurs qui prirent part à la discussion. Celle-ci mit en lumière aussi les heureux résultats, soulignés par M. A. Béclère, obtenus dans le traitement de l'anthrax de la lèvre supérieure par la radiothérapie.

Une autre infection grave, *l'ostéomyélite de l'occipital*, a été étudiée par MM. J. Chabaud, M. Henrionnet et E. Ferron. A ce propos M. Truffert, leur rapporteur, en a profité pour faire une longue étude de cette affection surtout de son diagnostic en raison des conséquences qu'il peut entraîner au point de vue médico-légal.

La chirurgie dans le traitement *des tumeurs mixtes des glandes salivaires* semble montrer quelques tendances à s'orienter vers des opérations plus larges, et des surprises histologiques, infirmant l'impression de bénignité retenue après l'examen clinique, ont justifié cette conduite. C'est ce qui ressort surtout des observations de MM. Redon et Padovani, rapportées par M. Pierre Duval : d'ablation complète de la glande parotide, pour tumeurs mixtes, avec conservation du facial, suivant la technique que ce dernier avait proposée.

La chirurgie cérébrale figure de plus en plus dans nos Mémoires, nos collègues spécialisés ne manquant pas de venir nous exposer leurs méthodes nouvelles et les très beaux résultats qui récompensent leur activité. Cette année ce fut *le traitement des abcès subaigus et chroniques du cerveau* qu'envisagea devant nous M. Clovis Vincent. Sa communication, étayée par des observations et des présentations d'opérées, avait pour but de montrer qu'on ne peut traiter de façon univoque tous les abcès du cerveau : certains, dont les caractéristiques surtout anatomo-pathologiques ont été clairement définies par lui, ne peuvent guérir que par l'exérèse totale de l'abcès, contenant et contenu, suivie de fermeture du crâne sans drainage.

M. de Martel, à propos de *la chirurgie cérébrale en général*, dans un long travail défiant toute analyse rapide, nous fit connaître les soins pré- et post-opératoires et les techniques dont il use pour rendre les opérations sur l'encéphale plus rapides et plus sûres.

La *chirurgie du corps thyroïde* était à l'ordre du jour depuis l'année dernière. Une discussion avait été ouverte sur cette question et M. Capette en avait fort bien exposé le début en prophétisant que son successeur aurait encore à s'en occuper longuement. De fait, le débat a pris une très grande ampleur.

Ai-je besoin de vous rappeler que cette discussion avait pour point de départ un travail dans lequel MM. J. Ch.-Bloch, Sainton et Zagdoun, frappés des résultats souvent insuffisants des thyroïdectomies limitées, proposaient des opérations plus larges, même la thyroïdectomie totale dont les inconvénients et les dangers leur semblent exagérés ?

La première communication que nous avons entendue nous a fait paraître la nécessité, pour discuter utilement du traitement, de bien s'entendre sur la nature anatomo-pathologique exacte de la lésion à laquelle on s'est attaqué. M. Cunéo nous a proposé une classification (celle de Wegelin) et a discuté les signes de bénignité ou de malignité qu'on pouvait tirer des examens cliniques et histologiques et rappelé qu'il ne fallait pas employer au hasard le terme de « récidive » et savoir distinguer les vraies récidives des fausses récidives dues à l'évolution naturelle d'adénomes négligés au cours d'une première intervention.

Les autres communications étudièrent surtout le traitement. MM. J.-P. Grinda et Rivoire, Ameline, Louis Bazy et Blondin adoptèrent dans l'ensemble les conclusions de M. J. Ch.-Bloch, mais ils avaient

surtout en vue les maladies de Basedow, les goitres toxiques et les cardiothyréoses graves.

Par contre, M. Rouhier fit le procès de la thyroïdectomie totale et de la subtotale élargie recommandant, même dans les goitres toxiques, de rester prudent dans l'étendue de l'exérèse et de réduire au besoin le tissu à la demande par des opérations fractionnées. Il ne croit pas qu'il faille abandonner, malgré les progrès de l'opothérapie, la crainte du myxœdème d'apparence parfois assez tardive pour que des observations trop récentes soient sans valeur à cet égard. A cette occasion, M. Welti montra d'ailleurs qu'il en existait bien quelques manifestations dans certaines suites de thyroïdectomies larges d'où on les croyait absentes et rappela aussi qu'on ne devait pas minimiser le danger des blessures parathyroïdiennes et récurrentielles.

MM. Truffert, Braine, Bergeret, Jeannency et L. Courty intervinrent utilement en nous apportant leurs suggestions. Dans l'ensemble, ils restent fidèles à des opérations assez limitées ou fractionnées.

A peu près semblable est l'opinion de M. L. Bérard qui, par deux fois, est venu dire à cette tribune ce qu'il avait appris d'une longue pratique de la chirurgie du corps thyroïde puisqu'il peut rassembler, après quarante ans d'expérience, 6.000 cas environ de goitres. Tout d'abord il étudia seulement les goitres dits simples. Il est partisan aussi d'explorer toute la glande par incision large et extériorisation pour ne pas méconnaître l'étendue des lésions, mais il s'élève contre les opérations très larges et surtout contre la thyroïdectomie totale ; il préfère exécuter une opération plus limitée, surveiller le malade et au besoin intervenir à nouveau.

Sa deuxième communication était réservée à l'étude de la maladie de Basedow et des goitres toxiques. Leur traitement, selon lui, ne saurait être équivoque, puisque l'affection est très différente à tous les points de vue et, partant, les risques opératoires très inégaux. Peu partisan de la radiothérapie il fait, après un examen sérieux des malades et un traitement pré-opératoire sévère, une thyroïdectomie subtotale des deux lobes en un ou plusieurs temps ; plus prudent encore pour les cardiothyréoses, il agit par opérations multiples sériées. Mais, même pour ces goitres graves, il condamne la thyroïdectomie totale et M. Bérard n'a pas eu de peine à justifier sa conduite en montrant la diminution de la mortalité et les bons résultats éloignés.

J. Ch.-Bloch, quand il dut clore cette discussion, avait donc à se défendre contre de nombreux contradicteurs. Après avoir accusé les coups avec bonne humeur, il montra qu'on s'était un peu mépris sur le sens de sa communication et que le désaccord était, en réalité, plus apparent que réel. Il n'avait pas eu l'intention de préconiser uniquement les thyroïdectomies très larges ou totales ; il avait voulu seulement montrer que bien souvent on était trop conservateur et proposer une technique qui, mettant à l'abri des récidives vraies ou fausses, donnait

en même temps beaucoup de sécurité pour éviter la blessure des parathyroïdes et des récurrents.

Thorax. Glande mammaire.

Cœur. — Rien de bien original à ce sujet. Il faut retenir pourtant en raison de l'intérêt particulier que suscite toujours cette chirurgie quelques communications.

M. Le Fort a eu la curiosité de rechercher les résultats éloignés après *extractions de projectiles.* Ces résultats lui ont paru bons chez les 55 opérés qu'il a pu examiner après plus de vingt ans.

La communication de M. Brugeas sur l'extraction des projectiles du cœur à la pince sous écran a permis à M. Petit de la Villéon de préciser les indications de cette méthode et de donner des conseils de prudence.

Enfin le *traitement de la symphyse du péricarde* a fait, à propos de nouvelles observations personnelles, l'objet des travaux de MM. Saloz et Roux-Berger, puis de M. Basset qui, à cette occasion, étudia à nouveau complètement la technique de cette opération et ses indications.

Poumons. — La chirurgie pulmonaire a été aussi peu souvent à l'ordre du jour de nos séances, mais ces rares publications furent particulièrement intéressantes.

M. Moulonguet, d'abord, nous rapporta un cas curieux *d'actinomycose pulmonaire* simulant un abcès chaud et en tira des conclusions utiles pour le traitement de ces formes, traitement qui ne saurait rester uniquement médical et nécessite l'intervention du chirurgien pour drainer la collection.

M. Robert Monod enfin, tout récemment, envisagea le *traitement chirurgical du cancer du poumon.* Bien que ce soit un cancer assez fréquent et qui reste longtemps limité, les cas justiciables de l'opération, nous apprit-il, sont exceptionnels. La radiographie permet pourtant maintenant de le déceler ou plutôt d'en soupçonner l'existence ; les images suspectes commandent la thoracotomie exploratrice. Pour en faire l'exérèse, lobectomies ou pneumonectomies totales ont la même gravité opératoire et ce qui importe surtout c'est la façon dont on assurera l'occlusion des bronches et des vaisseaux. M. Monod, dans le choix entre la compression par tourniquet et les ligatures isolées des éléments du pédicule, donne la préférence à ce dernier procédé, peut-être plus difficile, mais qui assure de meilleurs résultats à distance.

M. Maurer fut dans l'ensemble du même avis. Il reste partisan pourtant de l'anesthésie locale pour tous les temps de l'opération, alors que Monod la complète par une anesthésie générale pour les manœuvres endothoraciques. Il recommande de faire avant l'opération un pneumothorax artificiel dont M. Monod d'ailleurs ne méconnaît pas l'utilité, ainsi qu'il devait le dire plus tard. Enfin M. Maurer croit préférable l'abord par voie antérieure, que Monod utilise seulement quand il est

sûr du diagnostic et sûr aussi de pouvoir faire une opération radicale ; la voie latérale qui permet une exploration plus complète lui semblant plus indiquée dans les cas douteux.

Glande mammaire. — Sur les glandes mammaires quelques pages seulement dans nos Mémoires. Il faut en retenir surtout, après le rapport de M. Moulonguet sur un travail de M. Yanopulo et la publication de M. Barbier, les services que peut rendre la diaphanoscopie dans le diagnostic des tumeurs du sein même pour en discerner la malignité ou bénignité.

Appareil digestif.

Les publications dans ce chapitre sont, par contre, très nombreuses. C'est celui dans lequel je me vois, à contre-cœur, forcé de limiter le plus mon compte rendu pour garder seulement les travaux vraiment originaux ou sujets à d'amples et intéressantes discussions.

Les *données nouvelles sur le diagnostic et l'exérèse précoce du cancer de l'estomac* nous ont été exposées par M. A. Gosset. Un tel diagnostic, nous affirma-t-il, peut être fait par la radiographie quand, prévenu des acquisitions nouvelles à ce sujet, on connaît et sait lire les images de début et qu'on s'est assuré par des examens répétés de la constance de ces aspects anormaux. Et pour pouvoir intervenir précocement, donc utilement, il faut surtout, qu'après la collaboration intime d'un médecin spécialisé, on ait suffisamment foi dans l'exactitude du diagnostic pour ne pas hésiter à faire une gastrectomie large, même si au cours de l'examen direct de l'estomac on ne voit ni ne sent rien qui paraisse confirmer ce diagnostic.

Et pour entraîner notre conviction M. Gosset nous relata, avec l'appui de projections très démonstratives, 11 cas fort typiques observés avec MM. R. A. Gutmann et I. Bertrand de cancers décelés ainsi précocement. L'examen macroscopique au cours de la laparotomie ne montrait que peu de chose, parfois même rien du tout. Mais, par contre, le microscope fit voir une dégénérescence épithéliomateuse le plus souvent encore très superficielle, parfois simple dégénérescence des glandes gastriques et, fait important à souligner, permit de s'assurer qu'il n'y avait pas d'envahissement ganglionnaire.

La lecture des comunications sur les *opérations gastriques* semble indiquer que *la gastro-entérostomie* perd de plus en plus de terrain : les seuls travaux qui ont été présentés ont trait uniquement à ses complications. Tels sont ceux de MM. Moiroud, Salmon et Bouillon, puis celui de M. Ch. Viannay sur des cas *d'étranglement interne après gastro-entérostomie postérieure.*

Par contre, les publications sur *la gastrectomie* couvrent de nombreuses pages de nos Mémoires.

A part les considérations sur *l'anesthésie* de M. P. Jourdan (rapport de M. Roux-Berger), de M. Cadenat et de M. Basset, les communica-

tions de MM. R. Didier et Bompart (rapport de M. Menegaux) sur la *gastrectomie en deux temps* par un procédé original de gastro-entérostomie en éperon pour le premier temps, de M. Youdine sur la *gastrectomie d'emblée contre les ulcères perforés* et celles de M. Querneau, de M. Denis (rapport de M. Okinczyc), de MM. Carayannopoulo et Alivisatos sur les *gastrectomies en général*, trois points surtout ont été discutés : l'occlusion du bout duodénal, l'utilisation des pinces agrafantes et le fonctionnement de la nouvelle bouche après gastrectomie.

Pour les deux premiers points, ce sont les échos des discussions déjà engagées l'année dernière que nous avons eus.

L'occlusion du bout duodénal par simple écrasement et ligature a toujours peu de partisans. Elle est toujours utilisée par MM. Bégouin et Dubourg qui lui voient l'avantage de supprimer les points perforants et par MM. Chalochet et Maës (rapport de M. Banzet). Par contre, MM. Banzet, Leriche, Finsterer rejettent cette méthode dangereuse à leur point de vue et préfèrent les divers procédés plus laborieux, mais sûrs des fermetures en plusieurs plans.

Les pinces agrafantes n'ont, pas plus que l'an dernier, conquis vos faveurs. Si MM. Paschoud et M. Barret les préconisent encore, MM. Okinczyc et Finsterer condamnent l'emploi de ces instruments encombrants et peu sûrs dans leur action.

La communication de M. Moure, en fin d'année, sur le fonctionnement de la nouvelle bouche après gastrectomie a utilement contribué, par elle-même et l'apport de documents semblables par plusieurs d'entre vous, à préciser nos connaissances sur ce point important des suites opératoires. M. Moure voulait surtout montrer que la technique par déplissement de la petite courbure et anastomose horizontale isopéristaltique assurait une meilleure évacuation du contenu gastrique sans reflux dans l'anse jéjunale afférente et le duodénum. MM. Lardennois, J. Ch.-Bloch, Desplas, Braine et J. Duval restent fidèles à la technique habituelle, certains s'aidant seulement, pour faciliter quelques temps opératoires, d'instruments spéciaux qu'ils ont imaginés. Il n'apparaît pas d'ailleurs que le fonctionnement de la bouche après anastomose dite anisopéristaltique soit inférieur et il semble bien résulter de cet échange de vues que la régularité de l'évacuation tienne moins au sens de l'anastomose qu'aux précautions qu'on aura prises en l'exécutant pour éviter les mauvaises positions, la bascule, les plissements et rétrécissements de la bouche.

Et pour en terminer avec la chirurgie gastrique, il reste à souligner les résultats non négligeables obtenus dans *le traitement des ptoses gastriques et gastro-coliques* par MM. A. Jouquan et Ch. Mirallié (rapport de M. Cunéo) par MM. Basset et Ameline et qui laissent espérer que, tout au moins, dans des cas bien choisis, on puisse obtenir des améliorations par cette chirurgie pourtant d'ordinaire si décevante.

Sur la *pathologie de l'intestin grêle* deux séries de publications intéressantes s'offrent à notre examen.

D'abord celles de MM. Soupault et Dalsace, Bergeret, du Bourguet, Perrignon et Paponnet (rapport de M. Huart), Picot, Tanasesco sur les *tumeurs bénignes du grêle* presque toutes découvertes à l'occasion des accidents d'invagination intestinale qu'elles déterminèrent.

Ensuite celles de MM. Lardennois, Capette et Boutron, Y. Delagénière sur l'iléite. MM. Capette et Boutron particulièrement ont, à juste titre, attiré notre attention sur *l'iléite terminale aiguë*, sujet de travaux déjà assez nombreux à l'étranger, peu observée chez nous sans doute parce que, non prévenus de son existence, nous ne savons pas la diagnostiquer. Eux-mêmes dans leurs deux observations avaient cru à une appendicite, mais ils ont su reconnaître leur erreur au cours de l'intervention. Leur communication montre en tous cas que cette affection a besoin d'être encore très étudiée avec l'appui de faits nouveaux car il a été décrit sous ce nom beaucoup de lésions assez disparates dont le classement s'impose. Ils croient que l'iléite terminale primitive existe bien, pouvant évoluer comme l'appendicite suivant les modes aigu, subaigu et chronique. Et le traitement en sera variable : médical simple ou fistulisation à la Witzel comme ils l'ont fait avec succès ou même entérectomie ainsi que dut s'y résoudre M. Y. Delagénière dans le cas particulièrement grave qu'il nous a relaté.

Sur les affections de la *région cæco-appendiculaire*, deux communications seulement, mais qui ne sauraient rester dans l'ombre : l'une, celle de M. J. Berger sur la *mucocèle appendiculaire* en raison de la rareté de cette affection et de la discussion sur sa pathogénie à laquelle ont pris part MM. H. Hartmann et Lardennois ; l'autre, de M. Barbier, sur une *typhlite gangréneuse à point de départ diverticulaire*, pour ce qu'elle a permis à son auteur de faire de cette question une étude générale dont la lecture documentera rapidement ceux qui chercheront des renseignements à ce sujet.

La *chirurgie du rectum* fut assez peu discutée. Une observation de *fibrome du rectum* fut présentée par M. Bergeret pour sa rareté et cette présentation fournit à M. J. Quénu l'occasion de revenir peu après sur ce sujet. Il insista surtout sur la nécessité d'en faire le diagnostic puisque le traitement de cette affection bénigne ne saurait logiquement être qu'une opération locale de simple exérèse du tissu pathologique.

Les opérations majeures d'*amputation du rectum pour cancer* ont été étudiées seulement dans quelques points de détail à propos d'une communication de M. Bergeret. L'intention de ce dernier était surtout d'attirer l'attention sur la bénignité plus grande, même en conservant autant que possible l'appareil sphinctérien, des abdomino-périnéales ou abdomino-sacrées exécutées en deux temps à intervalles rapprochés. Il en profita pour décrire sa technique, insistant surtout sur le lieu de section de la corde vasculaire et les soins à donner au cloisonnement du pelvis et laissa paraître sa préférence, dans le second temps, pour la voie sacrée

M. Cunéo, partisan aussi de l'intervention en deux temps, vint ensuite

nous donner son opinion sur les sections vasculaires qu'il fait de préférence sur les artères sigmoïdiennes pour obtenir un long déroulement de l'anse sigmoïde et faciliter l'abaissement.

M. Fruchaud reste fidèle à l'abdomino-périnéale en un temps mais, après l'extirpation périnéale du rectum, fait une deuxième opération par l'abdomen pour assurer une péritonisation soignée par un cloisonnement haut, pelvi-abdominal, qui isole complètement de la grande cavité toutes les zones dangereuses de décollement.

La *pathologie du foie* fut à l'ordre du jour de nos séances à propos d'un de ses chapitres des moins connus : *l'ecchynococcose alvéolaire.* Quelques observations signalées depuis plusieurs années montrent pourtant que cette maladie n'est pas aussi exceptionnelle, au moins dans certaines régions, que nous le pensions et laissent croire qu'avec plus d'attention et mieux documentés nous pourrions en découvrir d'autres cas. Dans ce but, M. Wilmoth, en rapportant l'observation de MM. Gricouroff et Agron, a retracé ici les caractères majeurs de cette affection. Peu après, MM. G. Tisserand et P. Baufle ont apporté deux nouveaux cas et insisté quelque peu sur la notion diagnostique importante que pouvait apporter à la radiographie la présence de petites calcifications irrégulières tranchant sur l'ombre hépatique.

La *chirurgie des voies biliaires*, et plus spécialement la *valeur des anastomoses bilio-digestives* ont été l'objet d'un très important débat. M. Mallet-Guy (rapport de M. Brocq) avait signalé des accidents éloignés après de telles anastomoses ; il avait observé notamment un cas d'angiocholite ascendante due au reflux des liquides digestifs dans les voies biliaires et n'avait obtenu la guérison de sa malade qu'en faisant une exclusion duodénale. Le fort pourcentage d'accidents de gravité variable assombrissant le pronostic dans de nombreuses observations rassemblées dans la littérature venait encore jeter le discrédit sur ces opérations, particulièrement quand elles portaient sur la voie principale. Ce discrédit est-il vraiment justifié ? C'est ce que l'ouverture d'une discussion sur ce sujet se proposait de nous faire connaître.

M. Lardennois a constaté aussi ce reflux. M. Desplas a vu des accidents graves, même des pancréatites mortelles. M. F. Papin pense aussi que l'anastomose sur la voie principale est seulement une opération de nécessité, un pis-aller. M. Soupault, plus partisan aussi de l'anastomose indirecte, quand elle est possible, reconnaît que l'anastomose directe donne des accidents par rétrécissement de la bouche ou reflux, mais il ne croit pas, contrairement à M. Mallet-Guy, que les modalités techniques soient sans influence sur la genèse des accidents.

C'est aussi à peu près l'avis de M. Finsterer. Ce dernier, qui avait fait de nombreuses anastomoses directes, étonné et troublé par la publication de ces mauvais résultats, a eu la curiosité d'examiner à nouveau ses anciens opérés, de dépouiller d'importantes statistiques allemandes, et il nous a apporté le résultat de ses réflexions. Son opinion est loin d'être défavorable à la méthode. Il a noté très peu de mauvais résultats et

les croit surtout conditionnés par le rétrécissement de la bouche et parfois aussi par la stase duodénale. Il en résulte d'après lui que ces anastomoses ne méritent pas de tomber en défaveur, mais que leur exécution exige des soins particuliers pour faire une bouche large, et qui reste large, et éviter les coudures ou sténoses du duodénum.

M. Mirizzi, récemment, vint appuyer quelques-unes de ces conclusions. Il a pu, par la radiographie, vérifier le rôle protecteur de la contraction du canal hépatique au-dessus du carrefour cystico-hépatique contre le reflux dans les voies biliaires supérieures et cette constatation semble commander de faire l'anastomose, aussi bas que possible, sur le cholédoque.

Cette discussion en fin d'année en reste là, elle n'est pas close et aucune conclusion n'en peut encore être tirée.

Les travaux sur le *pancréas* sont aussi dignes d'intérêt parce qu'ils ont permis à leurs auteurs ou rapporteurs de mettre au point des questions importantes. Tels sont ceux de M. Estrade (rapport de M. Brocq) sur *l'étude expérimentale des traumatismes du pancréas*, de MM. Papin (rapport de M. Basset) sur la *lithiase pancréatique*, de M. Soupault sur la *pancréatite chronique et son traitement par la pancréatectomie partielle* et de M. A. Pellé (rapport de M. Grégoire) sur *les relations entre les pancréatites et le saturnisme*. Tel est, enfin, celui de M. Brocq sur le *traitement des fistules pancréatiques* concluant à la nécessité de mettre en œuvre patiemment le traitement médical, très souvent suffisant, et de n'utiliser le traitement chirurgical qu'assez tardivement, après échec, si on fait la preuve que le liquide renferme des ferments pancréatiques ou si on a la notion de fistulisation du canal excréteur principal. Et les observations, versées au débat par plusieurs d'entre vous, de guérisons par implantation du trajet fistuleux dans le tube digestif, dans l'estomac de préférence, sont venues confirmer les conclusions de M. Brocq.

Gynécologie.

Quelques travaux intéressants dont un suivi d'une discussion importante sont l'apport de la chirurgie de l'appareil génital de la femme dans nos Mémoires. Parmi les premiers, il faut retenir les observations *d'occlusion intestinale aiguë après ligamentopexie à la Doléris* publiées par MM. A. Couvelaire et A. Pellé et les commentaires qu'en fit M. Louis Bazy dans son rapport : l'étude de M. Basset sur la *torsion des annexes saines*, la curieuse observation *d'hermaphrodite gynandroïde* de M. Didier rapportée par M. Ombrédanne et le travail de M. Ch. Marx sur *les hémorragies péritonéales d'origine ovarienne*, rapporté par M. Moulonguet.

Enfin, il faut signaler la communication de MM. Sénèque, Sicard, Carcassonne et Dor. Ceux-ci sont revenus sur une question déjà bien discutée dans cette enceinte : les *accidents dus aux injections intra-*

utérines d'eau savonneuse et leur traitement. Ce fut surtout pour insister sur la variété de ces accidents et de leur gravité et la nécessité de poser des indications thérapeutiques précises, un traitement univoque ne devant pas leur être opposé. M. Mondor appuya ces conclusions en montrant d'après sa statistique les diverses formes qu'on peut en effet rencontrer, qu'il faut savoir reconnaître et rattacher à leur vraie cause : lésions infectieuses banales, infarctus et nécrose pour les accidents locaux ; hépato-néphrite, syndromes hémolytiques pour les accidents généraux sans secours microbien.

La conservation des ovaires chez les hystérectomisées avait bien des fois aussi soulevé des controverses dans nos réunions. M. Rouhier, persuadé qu'elle est très supérieure aux greffes, a insisté à nouveau cette année sur son opportunité à condition qu'on sache ne conserver que des ovaires sains et non infectés et qu'une technique bien réglée assure en même temps l'intégrité de leur nutrition. MM. Douay, Ferrey confirmèrent ces conclusions. M. Mocquot, partisan aussi de cette conservation, en interprète différemment les bons résultats. Il ne croit pas que l'ovaire survive ; mais heureusement son atrophie est lente et permet à l'organisme, par une adaptation progressive, d'échapper aux inconvénients d'une ménopause brusquée. Il est néanmoins toujours préférable à son avis de conserver, si possible, la synergie utéro-ovarienne et le cycle complet de la menstruation. C'est aussi l'opinion de M. Richard, puisqu'il reste partisan de l'hystérectomie fundique. M. J.-L. Faure termina cette discussion en donnant des conseils de prudence : ne garder que des ovaires dont l'intégrité soit certaine et, si on a le moindre doute, les sacrifier sans hésitation ni remords.

Les deux travaux importants que M. G. Cotte nous apporta dans une de nos dernières séances terminent ce chapitre de la gynécologie. Le premier traite de la *création d'un vagin artificiel* par la technique de Schubert ; le second (avec M. J. Mathieu) *des endométrioses de l'appareil génital.* Ce dernier travail est une étude très documentée, impossible malheureusement à analyser comme elle le mériterait dans ce compte rendu restreint, sur cette curieuse affection. Toutes les modalités cliniques et les indications thérapeutiques y sont passées en revue. Les cas rapportés par plusieurs d'entre vous (MM. Moulonguet, R. Monod, Brocq, Okinczyc et Lardennois) montrent, ainsi que le disait M. Cotte, que cette affection n'est pas aussi rare qu'on le croyait dès qu'on sait la reconnaître dans ses localisations multiples et inattendues. Le cas exceptionnel *d'endométriome du rectum* publié tout récemment par MM. Louis Bazy, S. Blondin et P. Chêne en est encore une bonne preuve.

Appareil urinaire.

La chirurgie des voies urinaires est très faiblement représentée. Seuls des travaux sur les *traumatismes du rein* (MM. Sauvage et Régnier,

rapport de M. Gouverneur) ou l'apport d'observations rares ou concernant des affections susceptibles d'intéresser des chirurgiens non spécialisés, en simulant des tumeurs abdominales se rencontrent dans nos Mémoires. Ainsi s'est présenté sous forme d'une grosse tumeur liquide, dans l'observation de M. Dias, rapportée par M. Pasteau, un *volumineux méga-uretère ;* ainsi ont simulé un kyste mésentérique, une tumeur de la fosse iliaque droite et un fibrome utérin les *tumeurs juxta-vésicales* présentées par M. Querneau (rapport de M. L. Michon) et M. Bachy et que l'histologie reconnut être un neurinome ou des myomes.

Seuls sont à signaler encore le travail de M. Fèvre sur le *traitement de l'exstrophie vésicale* par le procédé de Coffey et l'observation du beau résultat obtenu par M. Martin pour *une tumeur maligne du rein* chez le tout jeune enfant par néphrectomie suivie de télécuriethérapie.

Squelette.

Les lésions du squelette en général ont été offertes à notre attention par le travail de M. G. Coryn (rapport de M. Mouchet) sur *l'ostéoporose et l'ostéolyse.* Bien que « ne soulevant encore qu'un coin du voile », ainsi que le dit le rapporteur, ce travail montre que les lésions ne sont pas toujours localisées à la zone traumatisée et qu'il importe de poursuivre les recherches endocriniennes dans de tels cas et ne pas les localiser sur le corps thyroïde et les parathyroïdes. M. Sorrel vint appuyer cette conclusion et croit pour sa part que toutes les glandes endocrines sont susceptibles d'exercer leur action sur le trophisme du squelette. Plus tard, M. Mauclaire revint sur ce sujet à propos d'une observation de *coxa flecta.*

Les *tumeurs bénignes des os* ont fait l'objet d'une publication de MM. Clavelin et Sarroste, particulièrement au point de vue de leur traitement. L'évidement soigné des cavités, suivi de leur comblement par des greffes ostéo-périostiques, leur a donné dans 4 cas de très beaux résultats.

Les *sarcomes osseux* n'ont été eux aussi envisagés que dans leur traitement et spécialement dans ses modalités chirurgicales.

Plusieurs communications ont eu l'utilité de rappeler qu'il ne fallait jamais désespérer, même dans la lutte contre le sarcome du fémur, ni exagérer la gravité opératoire et que, sinon des guérisons, du moins des survies importantes pouvaient récompenser ces audaces chirurgicales. Ainsi, MM. Leriche et Stulz nous ont fait part des précautions qu'ils croient indiquées pour diminuer la gravité opératoire dans les désarticulations inter-ilio-abdominales. M. Sorrel, jugeant inutile cette extrême mutilation, continue à préconiser le procédé rapide de désarticulation de la hanche et M. Alglave, en complétant cette désarticulation par l'évidement de la loge iliaque externe et la radiothéralie post-opératoire, a pu faire bénéficier ses opérés de deux longues survies de six et neuf ans.

Le traitement des fractures en général a été étudié à nouveau par M. Leriche. Il est revenu sur leur traitement par novocaïnisation et mobilisation. Son but fut surtout de montrer que la novocaïnisation n'avait pas seulement pour effet de calmer la douleur, mais surtout de bloquer les réflexes vaso-moteurs partis du foyer de fracture et d'éviter l'œdème et l'impotence fonctionnelle. Il semble bien encore, qu'ainsi traités, les blessés consolident plus rapidement et qu'on devrait utiliser cette action même pour les fractures nécessitant l'immobilisation. Des présentations de MM. Kunlin et Vassilaros (rapport de M. Roux-Berger) confirment ces constatations. Même influence favorable dans les luxations (MM. R. Fontaine et P. Branzeu, rapport de M. Roux-Berger) et aussi dans les inflammations chroniques péri-articulaires (M. A. Jirasek).

Les accidents de l'ostéosynthèse préoccupent toujours les chirurgiens. MM. J. Pervès et Damany (rapport de M. Menegaux), MM. Rouhier et Chevallier ont accusé les synthèses par métaux hétérogènes ou par deux métaux différents de favoriser l'ostéolyse par action électrolytique et de nombreux orateurs apportèrent des arguments du même ordre, M. Menegaux, par contre, ne pense pas que le phénomène électrique, purement physique, soit réellement responsable de l'ostéolyse ; il la croit plutôt due à l'action cytotoxique des sels métalliques libérés par corrosion.

Le chapitre *des fractures en particulier* est très fourni.

Les *fractures du rachis* continuent à bénéficier des nouvelles méthodes de traitement. Les résultats du traitement de ces fractures, en particulier par le procédé de Bohler, sujet du travail de MM. Solcard et Badelon, le montrent bien.

D'autre part, à propos du traitement des *luxations-fractures alloïdo-axoïdiennes*, M. Desplas nous a décrit une méthode originale qu'il a imaginée pour s'opposer au déplacement secondaire antérieur de la vertèbre luxée : il a utilisé dans ce but deux greffons articulés cervico-occipitaux et obtenu un très bon résultat. M. Polony l'imita avec le même succès.

Dans un autre ordre d'idées, le travail de M. Sorrel et de Mme Sorrel-Déjerine sur les *lésions du nerf cubital dans les fractures fermées humérales*, en particulier dans les variétés sus-condyliennes transversales avec fragment épiphysaire en avant, présente un réel intérêt. Ces deux auteurs ont, en effet, à juste titre rappelé cette complication considérée comme rare, peut-être parce que n'attirant pas bruyamment l'attention elle échappe à notre examen, et qu'ils ont rencontrée pour leur part assez souvent. A juste titre aussi ils ont insisté sur la nécessité, pour éviter de pénibles séquelles, d'en faire précocement le diagnostic et d'intervenir rapidement si la paralysie ne s'améliore pas après la réduction.

Il faut mettre à part aussi, parce qu'elles ont trait à des variétés de fractures qui de plus en plus fréquemment réclament notre action, les publications sur les *gros traumatismes de la hanche* de M. Luzuy (rapport de M. Mathieu), de M. Gandy, de M. Grinda (rapports de M. Cadenat). Elles rappellent en effet qu'on peut obtenir de très bons

résultats par des procédés de réduction orthopédique relativement simples.

Enfin, récemment, M. Mialaret puis M. J. Hepp (rapports de M. Basset) nous ont apporté des observations *de fractures de la rotule* traitées par un procédé peu habituel, *la patellectomie*. Cette méthode toutefois semble ne devoir être qu'un expédient.

Ce sont là les principaux travaux, mais vous trouverez dans nos Mémoires concernant le traitement des fractures en particulier, de nombreuses observations de cas rares ou de beaux résultats de réductions et plusieurs présentations d'instruments ingénieux pour ostéosynthèse ou d'appareils d'immobilisation bien étudiés.

Articulations.

La *pathologie articulaire* est aussi largement représentée par le travail de M. J. Gautier sur le *traitement de la luxation congénitale de la rotule* complété par les observations et commentaires de plusieurs d'entre vous ; l'observation de MM. Desplas et Sarradin de *blocage extra-articulaire du genou* par un sésamoïde hypertrophié et déformé et la description intéressante d'une pièce opératoire *de luxation du genou* par MM. Ducuing et G. Tourneux (rapport de M. Mathieu).

Il faut s'arrêter plus longtemps sur la communication de MM. Sorrel, J. Bret et J. Debouvry sur les *luxations irréductibles du coude par inclusion de l'épitrochlée* et des tendons des muscles épitrochléens chez l'enfant. Elle avait pour but de montrer que cette inclusion n'est pas exceptionnelle, qu'il faut, en réduisant, y penser pour l'éviter et épargner au petit blessé une intervention sanglante qu'ils jugent indispensable quand elle est constituée. Cette communication a entraîné l'apport de ces semblables par MM. Mouchet, Basset, Tierny, Fèvre et J. Querneau et un échange de vues laissant paraître un léger désaccord. Si MM. Mouchet et Basset sont du même avis que M. Sorrel, M. Fèvre s'en écarte un peu au sujet du traitement. Il est moins rapidement interventionniste, croit en effet qu'on peut le plus souvent par une bonne technique réduire l'épitrochlée incluse et éviter l'opération réservée alors aux rares échecs et aux cas compliqués de lésions du nerf cubital.

Intéressant aussi en lui-même et par les discussions qu'il a entraînées est le travail de MM. Sorrel et Richard sur *les greffes para-articulaires dans les arthrites tuberculeuses* chez l'enfant. Chez le jeune sujet en effet, surtout dans les affections du genou et du rachis, surviennent dans les suites des difficultés du fait de l'allongement normal des os immobilisés par des greffons inextensibles et il était utile de connaître les résultats éloignés de ces interventions. Les examens ultérieurs de leurs opérés ont montré heureusement à MM. Sorrel et Richard, et MM. Delahaye et Lance sont, en général, du même avis, qu'il n'y avait

pas lieu d'abandonner ce procédé si efficace : il y eut bien au début des déformations, des incurvations, mais elles ont été transitoires et se sont corrigées après fracture ou désinsertion des greffons. Il serait d'ailleurs indiqué et facile d'en faire l'exérèse s'ils ne cédaient pas spontanément.

L'arthrite sèche de la hanche, la coxarthrie, ces pitoyables infirmités, sollicitent toujours les recherches de nos collègues plus spécialisés dans la chirurgie orthopédique. M. Mathieu nous mit au courant de son expérience sur leur traitement par la résection arthroplastique, opération sérieuse certes, mais dont la réputation de gravité est, à son avis, exagérée si on prend soin de choisir les cas et de serrer les contre-indications. On peut d'ailleurs, en perfectionnant la technique, améliorer les résultats immédiats et éloignés et un beau film en couleurs nous fit voir comment M. Mathieu comprenait cette opération. M. Alglave, ensuite, nous fit témoins des bons résultats qu'il a obtenus par sa technique un peu particulière.

Ce fut enfin pour attirer l'attention sur une intervention plus bénigne et dont il étudia les indications que M. Sorrel prit plus tard la parole sur la *cheilotomie*, résection modelante du rebord cotyloïdien. Il lui doit de bons résultats et la technique simple qu'il emploie est clairement décrite dans nos Mémoires et figurée sur de belles planches.

Muscles, nerfs, vaisseaux.

La *pathologie des parties molles des membres* fut offerte à notre curiosité d'abord par des études sur des manifestations rares de *tumeurs conjonctives ;* les sarcomes observés par M. Bergeret et par M. Oudard étaient développés en effet dans le tissu conjonctif entourant un paquet vasculo-nerveux.

Il faut retenir aussi le succès inespéré qu'a donné la radiothérapie à M. Loyer contre une tumeur des parties molles de la cuisse que M. Moulonguet reconnut pour un sarcome des plus malins et qu'on pouvait considérer comme radio-résistant.

Il faut rappeler aussi sur les *lésions artérielles :* l'observation de rupture de l'artère et de la veine poplitées de M. Ducastaing qui permit au rapporteur, M. Hautefort, d'étudier en détails cette question en en donnant la bibliographie complète ; l'observation de M. Basset sur un anévrysme antério-veineux fémoral ; et les travaux de MM. Schwartz et Brunneton et de M. Métivet sur les gangrènes du membre inférieur.

Des faits nouveaux ont été publiés concernant le *traitement des paralysies des nerfs du membre supérieur*. M. E. Blum, dans une paralysie radiale, MM. Naulleau et M. R. Suffran dans des paralysies tronculaires ont signalé les améliorations rapides qu'ils ont obtenues après infiltration novocaïnique du ganglion stellaire. Mais, tout en faisant confiance à cette méthode, le rapporteur, M. Roux-Berger, puis MM. Sorrel,

Mathieu et Richard firent remarquer qu'il serait imprudent de se fier à ce simple geste dans les cas de lésion du nerf radial par fracture de l'humérus ; l'action directe sur le nerf par intervention sanglante doit rester l'acte primordial auquel la novocaïnisation stellaire apportera ensuite son aide pour parfaire et accélérer la guérison.

Le syndrome de Volkmann, déjà bien souvent à l'ordre du jour depuis quelques années, a encore été fort discuté en 1938. MM. Tavernier, Aurousseau, Picot, Leveuf et Funck-Brentano ont apporté observations et commentaires sur ses lésions anatomo-pathologiques, sa pathogénie et son traitement. Il ressort de cette discussion qu'avant de pouvoir juger tel ou tel procédé de traitement, il est nécessaire de poursuivre l'étude de cette affection, d'apprendre à distinguer notamment les vrais et les faux syndromes de Volkmann en les définissant dans leur substratum anatomique et pathogénique. C'est à cela surtout que s'emploie M. Leveuf, mais l'accord semble encore loin d'être fait à ce sujet.

Tels sont les principaux travaux de l'Académie de chirurgie en 1938. Mon ami Mondor, avec son esprit clair, son élégance littéraire et la richesse de son vocabulaire, vous en aurait fait un tableau plus vivant, plus coloré et plus aéré si l'heureuse nomination, dont nous nous réjouissons tous, ne l'avait momentanément éloigné de nous.

J'ai dû partager cette année les fonctions de secrétaire avec lui. J'y perds le plaisir escompté de collaborer en 1939 avec notre nouveau Président M. Grégoire. En revanche, il m'est agréable de pouvoir dire aujourd'hui à M. Chevassu ma reconnaissance pour la bienveillance qu'il m'a toujours témoignée depuis de longues années.

Mon passage au bureau aura été court ; suffisant pourtant pour m'obliger envers vous pour la régularité et l'exactitude dont vous avez fait preuve dans la remise de vos documents ; suffisant aussi pour m'avoir permis de mieux voir avec quelle conscience et quel dévouement mon ami Louis Bazy remplit, pour le plus grand bien de notre Compagnie, son rôle de secrétaire général; suffisant enfin pour m'avoir appris comment il sait, par ses conseils patients et amicaux, faciliter la tâche du secrétaire annuel. Pour ma part, grâce à lui, je ne garderai de cette fonction qu'un agréable souvenir et l'en remercie bien vivement.



CHARLES WALTHER

(1855-1935)

CHARLES WALTHER

(23 février 1855-21 décembre 1935)

par M. Louis BAZY, secrétaire général de l'Académie.

Messieurs,

Les hasards de la carrière ne m'avaient permis d'approcher M. Charles Walther que de loin en loin et, ainsi, de ne le point connaître suffisamment à mon gré. Je me trouvais donc exposé à vous tracer de lui un portrait aux contours imprécis, sans couleur et peut-être sans ressemblance, bref, de reproduire un visage sans âme. Aucune image, certes, n'eut été plus fausse, car c'est précisément par les qualités de l'âme que se distinguait M. Walther, et c'est ce que j'ai bien compris en écoutant ceux qui m'ont demandé de vous parler de lui, ceux qui l'ont déjà dépeint avec autant d'émotion que de talent et, mieux encore, tous ceux qui l'ont aimé et parmi lesquels je compte des maîtres admirés et des amis très chers. Le tact, l'élégance, la mesure, une riche culture, le goût du précieux et du rare joint à un judicieux attrait pour le nouveau, étaient leurs apanages et j'ai senti que si une telle intimité s'était établie entre ces hommes et M. Walther, s'il leur avait laissé un tel souvenir, c'est qu'il les avait conquis, c'est qu'il se les était attachés par les qualités mêmes qu'ils prisaient le plus, c'est qu'il leur était semblable, c'est sans doute aussi qu'il les avait en quelque manière façonnés. Comment un homme aurait-il été capable d'exercer encore sur ses disciples une influence si durable, s'il ne leur avait été rattaché par ces liens qui ne peuvent se former que par une sorte de prédestination, une commune pensée. Un Maître vous subjugue par sa force et par son talent. Sa supériorité lui permet d'imposer sa discipline, ses vertus et, parfois, ses défauts. En pensant aux élèves de M. Walther, c'est moins à une Ecole que je songe qu'à une Famille dont les membres sont naturellement unis, parce qu'ils possèdent des affinités comparables, une même façon de comprendre et de sentir la vie. Dans une telle association, le cœur tient sans doute presque autant de place que l'intelligence. On peut la considérer positivement comme un Etat d'esprit.

Il y a peu de semaines, mon ami Emile Henriot, qui est particulièrement bon juge en la matière, se demandait : « Qu'est-ce qu'un grand écrivain ? » et croyait pouvoir dire : « Le grand écrivain s'impose à tous, non pas dans le temps, mais dans une longue suite de temps. » La chirurgie étant une science et, comme telle, sujette à un perpétuel

mouvement, ceux qui la servent ne peuvent, comme les hommes de pensée pure, être assurés d'une sorte de pérennité. Mais, pour nous en tenir à ce qui reste encore accessible à notre entendement, je dirai qu'un grand chirurgien est celui qui se garde vivant dans la mémoire de tous les siens, celui dont on aimera toujours à se recommander, celui, enfin, dont on peut revendiquer encore la caution, même posthume.

*
* *

Si je cherche à me représenter par quelle qualité maîtresse M. Walther avait su attirer et retenir près de lui tant d'élèves et aussi tant de fidèles amis, je crois bien que je conclurai qu'il séduisait avant tout par sa finesse. Celle-ci apparaissait dès qu'on regardait son visage d'où rayonnait une grande douceur. Tout de suite on était saisi par sa modération, sa répugnance pour les vains éclats, et l'on était envahi par une sensation reposante. C'est bien pour cela qu'on avait envie de rester. Vous vous rappelez les apparitions de M. Walther à votre tribune. Il parlait sans gestes, d'une voix presque chuchotée et toujours un peu hésitante, comme s'il avait eu peur de heurter, les yeux le plus souvent à demi-clos, comme pour en masquer la flamme. Il ne vous communiquait pas, il vous confiait son travail. Il donnait ainsi à tout ce qu'il faisait une sorte de caractère d'intimité extrêmement particulier et qui s'étendait à toutes les branches de son activité. Il préférait les petits cercles restreints où sa discrétion trouvait son compte et je me suis laissé dire que s'il ne manifesta pas plus d'ambition pour une chaire de professeur, c'est qu'il se sentait plus satisfait de dispenser à quelques élèves choisis, attentifs et affectueux, les trésors de son expérience, plutôt que les exposer à un auditoire nombreux mais impersonnel. C'était un intimiste. C'était aussi un indulgent. Et comment ne l'eût-il pas été ? La vie, dès son berceau, lui avait prodigué ses sourires. Fils unique, il n'avait même pas eu à partager la tendresse des siens, et il avait été choyé. L'existence lui était tout de suite apparue sans contrainte et sa nature avait pu lentement, et presque solitairement, s'épanouir dans la facilité et la liberté, loin de l'amertume et du mal.

Peut-on imaginer, en effet, enfance plus heureuse que celle de M. Walther. Il appartenait à une famille de marins et de coloniaux. Son grand-père était officier de vaisseau. Son père, médecin de marine, termina une brillante carrière comme inspecteur général du Service de santé, tout comme le père de M. Rochard et celui de M. Cunéo. Son grand-père maternel, commissaire de la marine à la Guadeloupe, y avait épousé une créole. C'est aussi à la Guadeloupe, où il fut transporté à l'âge de six mois, que M. Walther, bien que né à Rochefort, le 23 février 1855, commença véritablement sa vie et fut élevé jusqu'à l'âge de treize ans. Ah ! la merveilleuse enfance. Point de maîtres austères, ni de triste lycée. A sept ans, le jeune Walther ne savait pas encore lire ! mais il savait monter à cheval et pouvait courir librement à travers un pays enchanteur, sous un climat magnifique, et, quand

ivre de grand air et las de son effort, il s'arrêtait, il avait pour étancher sa soif, les beaux fruits bien mûrs que l'on détache de l'arbre lui-même, et, pour rafraîchir son corps, l'eau limpide des rivières. L'enfance de M. Walther a baigné dans une réalité merveilleuse que tant d'écoliers de chez nous ne pouvaient qu'imaginer en lisant des livres bien sages. On lui avait donné, grandeur nature, la case de l'oncle Tom avec de bons nègres, bien vivants, pour le servir et l'aduler.

Liberté, rêverie sans contrainte, horizons infinis, existence large et facile, à quelles sources plus pures puiser la joie de vivre et le généreux optimisme ? L'enfant gâté possède, en général, une mauvaise réputation, et le plus souvent il la mérite. Mais on peut observer aussi que certaines âmes délicates, conscientes de ce qu'elles ont reçu, se sentent tenues à une grande reconnaissance envers la Providence qui leur a tant donné, et éprouvent le désir de rendre ce bienfait, ne serait-ce que par l'indulgence et la compassion aux misères d'autrui. Elevé simplement au contact d'âmes simples, M. Walther possédait une étonnante fraîcheur de sentiments qu'aucun événement ne parvint jamais à ternir. Mais la simplicité porte en elle une force réelle. Elle dégage une grandeur véritable, et n'est-ce pas en pensant à des hommes comme M. Walther que La Bruyère a écrit : « La vraie grandeur est libre, douce, familière, populaire; elle se laisse toucher et manier, elle ne perd rien à être vue de près. Plus on la connaît, plus on l'admire. Elle se courbe par la bonté vers ses inférieurs et revient sans effort vers son naturel. On l'approche tout ensemble avec liberté et avec retenue. »

De ses premières années, M. Walther garda aussi un inépuisable penchant pour la rêverie et pour la solitude. Il l'avait acquis dans ses longues flâneries aux Antilles. Il l'avait développé quand, par deux fois, il revint de la Guadeloupe en France à bord de ces grands voiliers qui mettaient soixante jours au moins pour traverser l'Atlantique. Il l'avait conservé dans son adolescence lorsqu'il venait passer ses vacances près de Chinon, dans cette vallée de la Vienne qu'il aimait, où ses grands-parents maternels étaient installés, et où il voulut dormir de son dernier sommeil. Un de ceux qui l'ont le mieux connu, le docteur Léonet, de Chinon, nous raconte qu'un jour M. Walther lui dit, en lui montrant du doigt une des îles de la Vienne, près de Saint-Germain-sur-Vienne : « Tu vois, quand j'étais enfant, c'était *mon* île. Dès le matin, je partais sur mon canoë, les poches pleines de blé pour la pêche. J'inspectais mon île dont je connaissais tous les arbres, les moindres contours du rivage. Je négligeais la pêche et jetais le blé aux poissons. » Je gage que M. Walther était de ces pêcheurs de lune dont a parlé Edmond Rostand, qui viennent furtivement la nuit, lorsque la lune se réfléchit dans le calme de l'eau, jeter leur épervier, aperçoivent un instant l'astre d'argent dans les mailles de leur filet, et, bien entendu, ne le prennent jamais. Mais ils sont contents tout de même, car ils ont pratiqué la plus belle pêche qui soit au monde, « la seule, comme le dit le poète, qui ne puisse jamais se faire en eau trouble ».

Beaucoup redoutent la solitude parce qu'ils ne savent pas la peupler. M. Walther l'aimait non seulement parce qu'il y trouvait l'occasion de réfléchir et de méditer, mais parce qu'elle lui permettait de fuir ce qui aurait pu le heurter. Elle était un refuge pour sa sensibilité, tout comme l'ironie était son arme, cette ironie voilée qui est une sorte de bouclier derrière lequel s'abritent les délicats, et que M. Walther maniait avec beaucoup de souriante indulgence. Il ne dédaignait pas non plus, à l'occasion, de recourir au paradoxe qui est encore une des formes de la fantaisie. Pour tout dire, Messieurs, M. Walther était dans son genre un poète.

Combien de chirurgiens, malgré les apparences, sentent le besoin de l'être. Un poète est un imaginatif tout comme doit l'être un chirurgien. Dans les fables qu'il invente, le poète trouve l'oubli des misères ordinaires et si tant d'entre vous, Messieurs, aiment à s'entourer de belles choses, à collectionner les éditions rares, les manuscrits précieux, ou, comme M. Walther, les objets de jade les plus parfaits de formes et de couleurs, n'est-ce point pour y chercher une diversion, pour compenser par la vue du beau ce que peut avoir d'attristant la fréquentation de la maladie, pour donner, en un mot, sa place à la poésie, qui est à l'âme ce qu'est à la terre le soleil, « sans qui les choses ne seraient que ce qu'elles sont ».

*
* *

Pourtant, M. Walther faillit bien voir sombrer sa vocation chirurgicale, j'allais dire sa vocation poétique. C'était en 1882, M. Walther était à cette époque l'interne de M. Lannelongue. Un soir de novembre, M. Walther voit arriver chez lui le professeur Lannelongue qui lui demande de se préparer à prendre une garde, sans doute prolongée, chez un malade, et, sans plus d'éclaircissements, l'emmène dans sa voiture aux Jardies où Gambetta, qui venait de se blesser en maniant un pistolet, devait mourir quelques semaines plus tard d'une maladie alors inconnue, qui devait faire la fortune de M. Walther : l'appendicite. M. Walther assista Gambetta pour sa blessure d'abord, pour sa maladie par la suite, et le jeune chirurgien ne tarda pas à gagner l'amitié de l'homme politique. Il en reçut de nombreuses confidences et assista à de nombreuses scènes qui l'impressionnèrent à ce point que, dans les semaines qui précédèrent sa mort, il tint à en consigner le récit sur quelques feuillets que j'ai pu lire avec l'émotion que vous devinez. Gambetta, malade, voyait venir chez lui beaucoup de ses amis politiques, Spüller, Etienne, Hébrard, et combien d'autres. Devant le jeune interne émerveillé, ces personnages échangeaient librement leurs idées ; ils se concertaient sur la tactique à suivre en présence des événements et décidaient à qui seraient confiées les grandes charges de l'Etat. Pourquoi ne pas le dire ? M. Walther fut ébloui de la puissance que détenaient ces hommes et l'idée lui vint tout à coup d'y participer à son tour. La tentation était forte. N'avait-elle pas déjà entraîné, ou, si l'on préfère, détourné beaucoup de bons esprits et non des moindres,

au point d'émouvoir ceux qui constituaient, à cette époque, l'élite intellectuelle de la France. L'un disait : « Quand je songe à l'attrait impérieux, irrésistible des sciences et des lettres et que je rencontre un écrivain ou un savant, en un mot un penseur, qui se fait homme politique, j'admire son abnégation. Sacrifier la paix auguste du laboratoire, la féconde solitude du cabinet au devoir de l'homme d'Etat dans le tumulte et le bruit de la vie publique, est un héroïsme devant lequel je m'incline. » Et Pasteur, notre grand Pasteur, parlant du même objet, proclamait : « La vraie conduite de la vie consiste à discerner dans quelle mesure on contribuera le mieux à la fortune publique. Ne peut-on pas servir utilement et glorieusement son pays sans prétendre à la solution de problèmes qui ne ressemblent pas à ceux que vous aimez ? Dans les problèmes politiques, la preuve est si difficile à donner ! Ce que la politique a coûté aux lettres, la littérature le calcule souvent avec effroi. Mais la science elle-même peut faire le triste dénombrement de ses pertes. De part et d'autre, combien de forces déviées de leur cours vont s'abîmer inutilement dans des questions trop souvent aussi mouvantes et aussi stériles qu'un monceau de sable ! »

Au reste, M. Walther n'eut pas besoin d'écouter ces voix illustres pour choisir la route où l'entraînait sa vocation et quand, sur son lit de mort, il confiait au papier les désirs qui l'avaient un instant sollicité et quand il faisait un retour sur la carrière qu'il avait parcourue, j'imagine sans peine qu'il ne s'abandonnait pas à d'inutiles regrets. S'il voulait la puissance, il l'avait obtenue par la chirurgie plus qu'il n'aurait pu le faire par la politique et la joie qu'il pouvait en éprouver se trouvait au moins sans mélanges. C'est le plus souvent à terme qu'apparaissent les fautes des hommes politiques. Tout comme l'homme de guerre, le chirurgien paie comptant ses erreurs et son œuvre comporte ainsi plus de vérité et de sincérité. Il peut la considérer avec une conscience plus reposée. M. Walther fut un grand chirurgien et un chirurgien heureux. Il connut l'influence en même temps que le succès, je veux dire qu'il eut une grande clientèle où figuraient nombre de Médecins, qui n'hésitaient pas à se confier à lui, prouvant ainsi combien était justifié l'empressement du public. Ainsi il sut ce que valent les pures et grandes joies que procure la reconnaissance. Ainsi, il n'eut pas seulement des élèves et des amis, il eut encore des obligés et qui se nommaient légion. Put-il espérer détenir une puissance plus certaine et de meilleur aloi ?

*
* *

A l'époque fortunée où M. Walther était à l'apogée de sa carrière et qu'avec une spirituelle grande dame, on pourrait caractériser en l'appelant le « temps des équipages », la vie d'un grand chirurgien, bien qu'accablante, avait une unité qu'envieraient certainement bien des jeunes chirurgiens de nos jours. L'unité, l'harmonie, l'équilibre, voilà bien ce qui apparaît en effet quand on se penche sur l'œuvre de

M. Walther. Comment un homme aurait-il pu trouver le moyen d'accomplir une besogne aussi écrasante s'il n'avait pas tout d'abord été doué de calme, de méthode et de patience ? Ces qualités sautaient aux yeux les moins avertis quand on voyait M. Walther examiner longuement ses malades, les préparer à l'opération avec des soins infinis et méticuleux, bref s'efforcer de supprimer de ses interventions tout ce qui pouvait être imputé au hasard. N'est-ce point ce souci qui le guidait quand il apportait toute son attention à l'étude des problèmes de la stérilisation du matériel opératoire, quand, avec Touraine, il cherchait et trouvait dans la teinture d'iode le meilleur moyen de désinfecter la peau ? N'est-ce point de sang-froid qu'il faisait preuve en conduisant lentement, mais sûrement, ses interventions, en ne se laissant rebuter par aucune difficulté qu'il n'abandonnait qu'elle ne fût vaincue ? N'est-ce pas de ténacité dont il témoignait, et bien méritoire à vrai dire, quand, restant fidèle à la méthode sclérogène de son maître Lannelongue, il mettait un point d'honneur à guérir par le traitement conservateur des tuberculoses ostéo-articulaires qui ne paraissent justiciables que du bistouri ?

Quelle que fût la tâche à laquelle il s'adonnât, il n'avait de satisfaction qu'autant qu'on put la considérer comme une œuvre accomplie, faite de main d'ouvrier. Il ignorait ce que l'on appelle l'à peu près. Il tenait à la qualité, en artiste. Car il y a de l'art dans nos opérations, non point un art fantaisiste et divagateur, mais un art solide, construit, un art qui, par essence, doit asservir et dominer la matière. Cependant, un chirurgien ne reste un artiste véritable que quand il atteint son but qui est de sauvegarder la vie et, ne nous y trompons pas, il n'est grand aux yeux de ses disciples et de ceux qui le peuvent juger, non point tant par l'éloquence de son verbe et la subtilité de son esprit que dans la salle d'opérations quand, s'attaquant à la maladie, il prend posture de vainqueur.

La grandeur du chirurgien est faite aussi, Messieurs — vous le savez mieux que personne — des alarmes et des soucis qu'il se fait pour ceux dont sa main à bouleversé les chairs, comme si l'intervention faisait passer quelque chose de la sensibilité de l'opéré dans celle de l'opérateur. Niera-t-on la force de ce lien obsédant ? Le chirurgien connaissait tout à l'heure, dans sa salle d'opérations, l'ivresse du triomphe. Il apparaissait comme le champion de la vie. Dans la chambre de l'opéré, il redevient un pauvre homme que ronge l'inquiétude.

M. Walther fut grand artiste autant que grand chirurgien et homme de bien en s'attaquant, sous toutes ses formes, à la douleur des opérés. On imagine souvent qu'à force de fréquenter les misères humaines, les chirurgiens s'endurcissent le cœur. Il en est beaucoup, au contraire, dont le contact perpétuel avec la souffrance exalte la sensibilité. M. Walther peut être rangé parmi ceux-là. Il voulait que la chirurgie fût douce. Douce il la faisait, douce il la rendait à ses patients. Tous ceux qui, aujourd'hui, vantent les anesthésiques de base, si précieux

pour supprimer l'appréhension des malades, savent que M. Walther, en répandant l'usage de la scopolamine-morphine, fut un de leurs précurseurs. Faut-il ajouter que cette lutte tenace contre l'anxiété qui précèdent l'opération et contre les souffrances qui accompagnent le réveil ne fut pas, j'en suis sûr, aux yeux des opérés de M. Walther, une des moindres raisons de leur affectueuse et durable gratitude.

Mais il en possédait d'autres qui, pour être moins apparentes, n'en sont peut-être que plus dignes d'estime. M. Walther, en effet, ne se trouvait pas satisfait seulement par le résultat immédiat de ses opérations. Soucieux de perfectionnement continu, il apportait une probité curieuse à rechercher ce qu'à longue échéance étaient devenus ses opérés. Il réunit ainsi une incomparable documentation qui ne fut pas seulement profitable à sa propre pratique et dont Henri Mondor a pu dire : « L'on peut y aller, en toute confiance, s'informer : l'observateur était de qualité et on ne l'a jamais entendu parler à la légère, ni subtiliser aventureusement, ni affirmer sans preuve, ni s'écarter du jugement le plus droit. » Témoignage éloquent d'admiration d'un rare disciple à un maître choisi et auquel je ne saurais rien ajouter.

Bien que M. Walther ait écrit sur presque tous les sujets de la chirurgie générale, le public qui, dans son ignorance, aime parfois à simplifier, unit, à juste titre, le nom de M. Walther à l'histoire de l'appendicite. Aucun hommage n'est certes plus justifié, car, sous ce seul mot, quel labeur, quels trésors d'observation ! M. Walther n'a rien laissé dans l'ombre de cette maladie, dont l'étude consacra sa réputation et lui valut tant de succès. Il en fouilla tous les aspects, en décrivit toutes les formes cliniques ou anatomiques, les complications immédiates ou lointaines, précisa les indications et les techniques opératoires, bref, projeta sur cette affection tant de clarté qu'inconnue, ou peu s'en faut, la veille, elle devint en peu d'années une des maladies chirurgicales établies sur les bases les plus sûres.



Si la carrière chirurgicale avait comblé M. Walther, il se sentit redevable envers elle et il tint à le lui prouver en ajoutant, à toutes ses activités, une activité désintéressée qui sut trouver, pour s'employer, les voies les plus propres à servir la grandeur de la chirurgie française. Il se rappelait sans doute opportunément le temps qu'il avait vécu hors de nos frontières, dans ce qu'on appelle si justement la plus grande France, non pas seulement parce que géographiquement elle s'étend au delà de nos rivages, mais surtout aussi parce que, vue de loin, la France apparaît en effet plus grande à nos yeux. Je n'ai jamais, pour ma part, quitté notre sol sans éprouver une sensation consolante et réconfortante à contempler dans leur action en tout notre Empire ceux qui, sous l'uniforme militaire, sous l'habit religieux comme sous la blouse du médecin, ou forts seulement de leur ardeur au travail, de leur foi dans la grandeur et l'éternité de la Patrie, portent au loin des activités qui seraient

parfois trop à l'étroit dans le cadre de la Métropole. La France, ainsi considérée du dehors, offre une majesté bien propre à influencer le caractère d'un enfant. Et, de fait, combien de grands serviteurs du Pays vinrent, à l'exemple de M. Walther, de nos lointaines possessions, avec, si je puis dire, un patriotisme élargi. Je pense bien que c'est lui qui inspirait M. Walther quand il se consacrait, avec tant de passion et tant de bonheur, à ces œuvres où se résument toutes les hautes pensées de la chirurgie française, la Société des Internes et anciens Internes où elles se forment, l'Association française de Chirurgie où elles s'expriment, la Société Nationale de Chirurgie où elles s'épanouissent. Vous savez quel animateur il fut pour nos Congrès. Quand il mourut, l'Association française de Chirurgie était en réalité devenue une Association internationale, où nous sommes si heureux de retrouver chaque année tant d'éminents hôtes étrangers et, singulièrement, des amis éprouvés. Et que dire aussi de son action à la Société Nationale de Chirurgie qui, pour être moins récente et moins retentissante, n'en fut pas moins pleine d'efficacité. C'est grâce à la diligence avisée de M. Walther, trésorier de notre Société Nationale, que furent aménagé cet hôtel et construite cette salle des séances. L'un et l'autre nous paraissent aujourd'hui bien vétustes. Mais il y a trente-huit ans, ils étaient considérés à juste titre comme de très luxueuses installations. S'ils vous semblent pauvres désormais, c'est que vos besoins se sont transformés, et il ne faut vous en prendre, Messieurs, qu'à l'accroissement de votre prestige.

*
* *

La guerre de 1914 trouva, une fois de plus, M. Walther à la hauteur de ses devoirs. Rivalisant d'émulation avec nos maîtres, ses collègues de l'époque, il ne se contenta pas d'assumer la charge écrasante de maintenir l'activité de nos hôpitaux, de satisfaire aux besoins de la population civile, de soigner les blessés dirigés en grand nombre sur la Capitale. Il fut un de ces missionnaires aux armées dont l'action fut si féconde, qui créèrent entre les chirurgiens du front et ceux de l'intérieur une liaison indispensable, par l'intermédiaire de notre vieille Société Nationale de Chirurgie. M. Walther ne quittait son service du Val-de-Grâce ou celui de la Pitié que pour se rendre dans la zone des hostilités. On le vit non seulement dans les grandes ambulances chirurgicales, mais aussi dans les formations plus modestes et plus avancées et jusque dans les tranchées, casque en tête et pipe aux dents, apportant à chacun le réconfort de sa présence et puisant lui-même auprès des combattants plus de confiance et de résolution. Il eut la joie de recevoir la Croix de guerre des mains du Médecin Général Jacob et dans l'ambulance de notre collègue Rouvillois, établie à cette époque à Maujouy, près de Verdun, où se déroulait alors une lutte gigantesque.

La France, à cette époque, était une. Elle n'avait qu'un cœur, qu'une pensée, qu'une âme. Faut-il donc la guerre et ses atrocités pour que les citoyens d'un même pays se sentent unis et confondus dans le

seul amour de la patrie menacée ? M. Walther ne voulut pas que fussent perdues les leçons que l'on pouvait tirer de la grande tourmente. Les médecins civils et le corps de santé militaire n'avaient autrefois que des rapports lointains et, sauf exceptions, ne se connaissaient guère. La fraternité des combats permit aux uns et aux autres de se comprendre et de s'estimer. M. Walther voulut qu'une pareille amitié, forgée en de tels moments, fut durable. La paix revenue, on ne parlait de guerre que pour en repousser l'éventualité et chacun s'endormant ainsi dans une douce quiétude, négligeait de se préparer au retour du suprême devoir. M. Walther développa les centres d'instruction pour les médecins de réserve. Tous ceux qui avaient participé à la guerre venaient y rappeler et y préciser les résultats de leur expérience. Les hommes des jeunes générations se trouvaient de la sorte instruits par leurs aînés et ainsi, entre tous, entre les civils et les militaires, entre les anciens et leurs cadets, se cimentait cette union grâce à laquelle, d'un seul élan, toute la médecine française se dresserait à l'heure du danger.

Messieurs, laissez-moi penser, à la lueur d'événements récents, que de tous les titres si nombreux que M. Walther s'est acquis à notre admiration, la ténacité qu'il apporta à rappeler à chacun d'entre nous ses devoirs est certainement un des plus dignes d'être mis en valeur. J'en viens à me demander si pour qu'une Nation soit grande et qu'elle le reste, il n'est pas nécessaire que soient sans cesse exaltées ces rudes vertus militaires : l'ordre, la discipline, l'abnégation, l'esprit de sacrifice, qui grandissent un peuple en le faisant respecter. Pour ma part, je préfère les accents sévères aux paroles vagues par lesquelles les sophistes et les rhéteurs endorment les foules crédules dans les délices et les dangers de la facilité. C'est alors qu'on assiste à la victoire des vaincus ou, comme le disait un de nos hommes d'Etat, que « l'on risque de se réveiller un jour ayant essuyé une défaite sans guerre ».



Ai-je besoin d'ajouter que pour l'avoir si bien et si diversement employée, M. Walther aimait intensément la vie ? Aussi, lorsqu'il sentit que son corps fatigué ne pouvait plus obéir à sa pensée toujours active, éprouva-t-il tout d'abord un sentiment de révolte. Avoir tant travaillé, surmonté tant d'obstacles, sauvé tant de vies et se sentir tout d'un coup voué à l'impuissance, quelle tristesse ! C'est moins la mort qui semble alors redoutable que l'inévitable déchéance. Pourtant, M. Walther possédait une trop grande force d'âme pour se confiner dans une stérile attitude. Il ne l'eut, au reste, pas jugée digne de lui, de son passé, de son œuvre. Il se résigna donc et il se prépara au suprême sacrifice avec une totale sérénité et une incomparable élévation de pensée. Il fit retraite chez lui, mettant ainsi, à l'exemple de Turenne, « quelque temps entre la vie et la mort ». Il ne restait cependant pas inactif, continuant à s'intéresser à tout ce qui, durant toute sa vie, avait alimenté sa passion de savoir. Il écrivit une partie de ses mémoires d'une plume alerte et

vivante, comme s'il voulait qu'on le connût mieux. De fait, il se dévoila aux yeux mêmes de ses plus proches qui le virent ainsi révéler des désirs, des aspirations, des ambitions, et sans doute aussi des déceptions, qu'ils n'avaient pas pu soupçonner. M. Walther leur apparut dans les dernières semaines tel qu'il était véritablement. N'eût-il pas le souci, que j'ai connu chez d'autres, d'opposer aux circonstances un visage souriant et de rester jusqu'au bout l'homme infiniment courtois et délicat qu'il avait toujours été.

Cette sorte d'extériorisation de l'être tout entier sous l'empire de la souffrance est bien émouvante quand on l'observe chez des hommes qui, comme M. Walther, occupèrent de hautes situations. Elle montre combien la voix populaire dit vrai quand elle prétend que certains hommes ne s'appartiennent pas. Victimes de leur succès, de leurs obligations, sentant sans cesse rôder autour d'eux la jalousie ou l'envie, ils refoulent au plus profond d'eux-mêmes une sensibilité trop aiguisée. Ils ne se retrouvent que quand la vie menace de les abandonner. Les médecins et les chirurgiens ont ainsi percé le mystère de personnages qui restent ignorés de la foule et, chaque jour, ils trouvent le moyen d'enrichir leur expérience psychologique, car, pour eux, le malade devient « l'homme qui n'est plus cet inconnu ».

Je remercie la famille de M. Walther de m'avoir permis de découvrir celui qu'il fut réellement et de participer à leur émotion comme à leur fierté.

*
* *

MESSIEURS,

En m'écoutant retracer la vie et les mérites de M. Walther, peut-être la pensée vous sera-t-elle venue, comme elle s'est d'ailleurs, à certains moments, imposée à moi-même, que vous m'entendiez vanter des vertus que j'avais déjà célébrées. N'ai-je pas, une fois de plus, exalté chez un chirurgien les qualités de l'esprit : imagination, précision, amour de la beauté, en même temps que les qualités du cœur : bonté compréhensive, désintéressement, dévouement, tout cela joint au patriotisme le plus pur ? Qu'on puisse trouver dans notre milieu tant d'hommes à ce point pourvus de ces dons qu'ils fournissent sans cesse matière à louanges, voilà de quoi, Messieurs, nous réjouir comme exciter notre légitime orgueil. Les temps modernes nous montrent, souvent avec brutalité, que pour lutter contre le matérialisme oppresseur, la France doit avant tout compter sur l'action des forces morales et des valeurs spirituelles. Aussi, de pareils discours seraient-ils vains s'ils ne devaient nous inspirer des motifs d'agir et des raisons d'espérer. Nos morts restent nos meilleurs guides. Ecoutons leur grande voix et suivons leurs exemples.

MON PROPOS AUX CHIRURGIENS

DISCOURS

prononcé le mercredi 25 janvier 1939

PAR

GUSTAVE ROUSSY.
Recteur de l'Académie de Paris.

DEVANT LES MEMBRES DE L'ACADÉMIE DE CHIRURGIE

Messieurs les Chirurgiens, Mes amis,

Vous m'avez appelé à l'honneur de présider votre banquet. Honneur dont je sens tout le prix, dont j'éprouve tout le poids. Vous êtes tous Académiciens, justement fiers de ce titre qui nous vient des jardins d'Aristote et de Platon où la philosophie, la science, l'esthétique et la politique faisaient l'objet d'amples tournois entre Maîtres et Disciples.

Aujourd'hui la science et la philosophie ne semblent pas moins disposées à se produire. L'instant n'est éloigné que de quelques mois à peine où Paul Valéry, occupant devant vous le fauteuil présidentiel de votre Congrès annuel, prononçait le plus vertigineux, le plus pénétrant et le plus ingénieux des « Discours aux Chirurgiens ».

Mon propos sera — oh combien — plus modeste. Par ailleurs, je n'ignore point qu'en me faisant asseoir à cette place, vous avez voulu honorer le Recteur de l'Université de Paris et flatter l'ami de vos institutions et de vos personnes. Le Recteur vous remercie, mais il a quelque peine à se distinguer de vous, tant sa conscience est grande de représenter, à la tête de l'Académie de Paris, la corporation médicale à laquelle il appartient. Quant à l'ami, en se retrouvant, ce soir, dans ce milieu qui fut le sien et au service duquel il s'est si longtemps prodigué, voici qu'il sent augmenter sa confusion dans le même temps que monte sa joie. Je suis des vôtres, en effet. Et j'aperçois de moins en moins ce qui, me distinguant de vous, justifierait l'éphémère présidence que vous m'avez offerte.

Ici même, l'an dernier, Georges Duhamel avait, pour vous encore,

avec talent, exalté le Chirurgien moderne. Vous êtes, Messieurs, comme ces grands bourgeois de la Renaissance, et mieux encore, comme ces Seigneurs illustres de Venise, de Florence ou de Padoue qui confiaient au génie de grands peintres le soin de les portraire. Paul Valéry, Georges Duhamel nous ont ainsi légué de munificentes toiles où je vous reconnais « tels qu'en vous-mêmes enfin l'éternité vous changera ».

Académiciens vous l'êtes et ne sauriez l'oublier en aucun de vos travaux. Votre Secrétaire général, Louis Bazy, compose avec art et bonheur des éloges que nul ne renierait sous l'habit vert du quai Conti ; et Henri Mondor, qui manie aussi bien la plume que le bistouri, nous tint une heure durant, ce vendredi dernier, sous le charme de son verbe fleuri et choisi. Qui donc pourrait nier que gens de lettres ne sont nombreux au sein de votre Académie.

Messieurs, je n'oublie pas les belles années que j'ai passées à vos côtés dans notre Faculté de Médecine. J'ai vécu avec vous dans ces locaux qui furent ceux de l'Académie royale de Chirurgie dont vous avez été autorisés à reprendre — moins un mot — le titre. Votre Compagnie, sous sa double hypostase d'Académie et de Société nationale de Chirurgie, a rendu à la science médicale des services insignes. Et si je ne les rappelle ici, c'est que d'autres l'ont fait, en termes qui défient la mémoire, ce mercredi 5 février 1936 dans le grand Amphithéâtre de la Sorbonne, tandis qu'en présence du Chef de l'Etat, un Ministre regretté, ami de la Chirurgie et des Chirurgiens inaugurait avec éloquence votre Académie ressuscitée.

Membre associé de votre illustre Compagnie, permettez plutôt que j'abuse de la liberté que vous m'avez si généreusement octroyée pour divaguer à mon aise dans le temps et dans l'espace. Des images les plus neuves, j'irai aux plus anciennes.

Ici, tout près de vous, voici la cérémonie solennelle de la Sorbonne. L'immense vaisseau retentissant des justes éloges qui vous sont décernés. Je revois, j'entends encore : votre président, Pierre Fredet, manifestant à tous les artisans de cette minute incomparable la reconnaissance des chirurgiens français. Je revois Gosset, grand chirurgien, homme d'adresse et de décision, chef éminent, apte aussi bien au commandement que prêt à l'obéissance, évoquant l'œuvre de la Société nationale de Chirurgie, ramenant de leurs tombes des Maîtres illustres, décrivant le présent d'un art à la fortune duquel il prit lui-même tant de part, en appelant enfin à l'avenir de la chirurgie française. Autour de Gosset, autour de Chevassu, votre président de cette année, mon camarade de salle de garde, autour de bien d'autres que je ne puis citer, j'aperçois la lumière du « Bois sacré », la douce lumière de Puvis, la lumière pure et lucide des conciles scientifiques.

Remontant les âges, me voici, pour un instant, le contemporain d'un monarque que les travaux des historiens les plus récents ont unanimement réhabilité. Nous sommes en 1731, Louis XV répondant aux instances de ses chirurgiens, Marschal et François Gigot de Lapeyronie fonde

« l'Académie royale de Chirurgie ». Votre existence est difficile. Les médecins — *quantum mutatus ab illo* — sont inquiets et le prouvent par maintes mesquineries qu'il fallut, pour vaincre, votre ténacité et la faveur dont vous jouissiez à la Cour. Antoine Louis, votre premier Secrétaire perpétuel, vous impose des méthodes de travail et un règlement qui forcent l'admiration de vos pairs. Par Antoine Louis, vous collaborez à l'Encyclopédie. Par lui, vous obtenez d'un monarque, décidément ami de votre cause, un local situé sur l'emplacement de l'ancien Collège de Bourgogne et qui est encore le siège de notre Faculté de Médecine.

Parcourons donc ensemble les collections artistiques de cette Faculté, telles que les inventoria, à ma demande, M. Charles Sterling ; telle que les magnifia la prose transfiguratrice de Paul Valéry. A l'entrée du Cabinet du Doyen, en buste, de face, la tête légèrement inclinée, voici dans sa majesté en perruque, robe et rabat, Antoine Louis. Houdon l'a voulu souriant et serein, sûr de la qualité de ses ambitions, conscient de sa valeur. Non loin, un autre buste, celui de François Gigot de Lapeyronie, tel que médiatif, ardent et volontaire, le conçut le talent de Jean-Baptiste Lemoyne. Gigot de Lapeyronie, animateur et protecteur d'œuvres nombreuses, donateur et testateur aux générosités illimitées, et dont l'élégance tentait les artistes et parmi eux ce Rigaud qui savait, comme nul autre, draper de pourpre et d'or les grands de son époque.

1793. Votre Compagnie sombre dans la tourmente révolutionnaire, pour renaître en 1842, sous le titre de « Société nationale de Chirurgie ». Contre les médecins vous aviez gagné la première manche. Les médecins gagneront la seconde. Ils posséderont une Académie et vous y réserveront une place enviable certes, mais insuffisante si l'on songe à tous les serviteurs de votre art qui eussent pu prétendre à l'occuper. Depuis 1842, sans discontinuer, vous n'avez cessé de travailler pour le plus grand bien de notre pays, pour l'honneur de notre profession — et je n'oublie pas la grande guerre. Vous naissez en même temps que l'anesthésie et Louis Bazy a noté avec justesse cette coïncidence aux échos indéfinis. Et vous voici, annexant chaque jour à votre spécialité, des territoires nouveaux.

Victoire de l'équipe, au plein jour du scialitique, face à la curiosité, à la sympathie, à l'attention des élèves, victoire rituelle, victoire cérémonielle affirme Georges Duhamel qui, pour avoir quatre années durant, vécu la vie du chirurgien aux armées, sait de quoi il parle et comment il faut en parler. Mais je me demande si, par delà les apparences, il ne faudrait pas parler aussi de la « solitude du chirurgien ». Il est entouré d'un public nombreux, c'est vrai. Et pourtant il est seul, abîmé dans sa tâche. Esprit d'initiative, décision, courage : il faut que le chirurgien trouve tout cela en lui, et qu'il l'aille chercher à l'instant nécessaire, entre des secondes qui ne se répéteront plus. Combat contre le temps, car l'œuvre du chirurgien doit être accomplie en un temps

donné, en fonction d'une minute donnée. Ce qui n'a pas été fait, jamais ne pourra être fait.

Victoire de la main, affirme Paul Valéry. Mais de quelle main, transfigurée par la science et par la volonté ? Et son mouvement est celui même de l'esprit, raison et cœur, science et conscience, le mouvement de l'âme pour parler comme Montaigne et comme Descartes.

Ah, comme je comprends cette révérence que vous inspirez. Et que vous inspirez à tous, à l'intellectuel comme au manuel, au fervent de la raison pure comme à l'amant du mystère.

Votre habileté et votre courage, la rapidité de vos décisions, la bonté qui éclaire et qui réchauffe, la netteté de vos attitudes, la précision de vos interventions, que de motifs d'admiration à votre endroit !

Et, vous grandissant encore, la confiance que vous suscitez et l'espérance qui renaît dans les esprits les plus troublés, et la gratitude émerveillée, passionnée qui vous suit au long de vos carrières. Vous avez, sans nul doute, choisi dans notre profession, la plus belle part.

Et voici terminé mon propos aux Chirurgiens. — Recevez-le, Messieurs, avec indulgence, parce qu'il fut conçu dans la société de vos talents et par amitié pour vos personnes.

DISTRIBUTION DES PRIX

ACCORDÉS EN 1938 PAR L'ACADÉMIE DE CHIRURGIE

M. le Président proclame les prix décernés cette année par l'Académie de Chirurgie, qui sont attribués de la façon suivante :

PRIX ÉDOUARD LABORIE, annuel. — 1.200 francs.

Deux travaux ont été déposés.

L'Académie attribue ce prix à M. N. G. Tsoutis (Athènes) pour son travail intitulé : *Le décollement pleuro-pariétal dans le traitement de la tuberculose pulmonaire.*

PRIX DUBREUIL, annuel. — 400 francs.

Deux travaux ont été déposés.

L'Académie attribue ce prix à M. Georges Rieunau (de Toulouse) pour son travail intitulé : *Les plâtres à extension.*

PRIX CHUPIN, biennal. — 1.400 francs.

Trois travaux ont été déposés.

L'Académie attribue ce prix à M. André J.-M. Goumain (de Bordeaux), pour son travail intitulé : *La transfusion sanguine en temps de guerre (méthodes, techniques, projet d'organisation).*

PRIX DES ELÈVES DU Dr E. ROCHARD, triennal. — 10.000 francs.

Deux séries de mémoires ont été déposées.

L'Académie attribue ce prix à M. Jacques Varangot (de Paris), pour l'ensemble de ses travaux sur les tumeurs de l'ovaire intitulés : 1° *Les tumeurs de la granulosa (folliculomes de l'ovaire)*; 2° *les tumeurs ovariennes du type Brenner. Etude anatomique*; 3° *les tumeurs masculinisantes de l'ovaire*; 4° *les tumeurs de la thèque interne de l'ovaire.*

PRIX LE DENTU, annuel.

Ce prix est décerné, suivant le désir du testateur, à l'interne en Chirurgie qui a obtenu le premier prix (médaille d'or) au concours annuel des prix de l'Internat (Chirurgie).

Les prix **Duval-Marjolin** et **Aimé Guinard** ne sont pas décernés.

Le Secrétaire annuel : M. Louis Houdard.

Paris. — Ancne Imp. de la Cour d'Appel, 1, rue Cassette, A. Maretheux, directeur.

MÉMOIRES

DE

L'ACADÉMIE DE CHIRURGIE

Séance du 1er Février 1939.

Présidences de M. Maurice CHEVASSU, président sortant, puis de M. Raymond GRÉGOIRE, président pour l'année 1939.

PROCÈS-VERBAL

La rédaction du procès-verbal de la précédente séance est mise aux voix et adoptée.

CORRESPONDANCE

La correspondance comprend :

1° Les journaux et publications périodiques de la semaine.

2° Des lettres de MM. DESPLAS, L. MICHON, WELTI, WOLFROMM, ROUX-BERGER s'excusant de ne pouvoir assister à la séance.

3° Une lettre de M. MONDOR sollicitant un congé pendant la durée de son cours à la Faculté de Médecine.

4° Une lettre de M. J. HERTZ posant sa candidature à la place vacante d'associé parisien.

5° Une lettre de M. Georges RIEUNAU (Toulouse) remerciant l'Académie de lui avoir décerné le prix Dubreuil.

6° Une lettre de M. Jacques VARANGOT (Paris) remerciant l'Académie de lui avoir décerné le prix des Elèves du Dr Eugène Rochard.

7° Un travail de M. AUMONT (Versailles), intitulé : *Infarctus étendu du grêle guéri par injection d'adrénaline.*

M. Raymond GRÉGOIRE, rapporteur.

8° Un travail de M. P. FABRE (Toulouse), intitulé : *Abcès centro-linguaux.*

M. MOULONGUET, rapporteur.

9° Un travail de M. FABRE (Toulouse), intitulé : *Torsion des annexes saines.*

M. A. BASSET, rapporteur.

Publication périodique hebdomadaire.

Allocution de M. Maurice Chevassu, Président sortant.

Mes chers Collègues,

De ce fauteuil, que je n'occupe plus que pour quelques instants, je tiens à vous redire une fois encore ma gratitude pour le bonheur que je vous aurai dû. Je n'ai connu ici que joie et que ferveur. Sans cesse je suis resté dans l'ambiance qui convient à celui qui se sent un maillon dans la longue chaîne de ces ancêtres, bâtisseurs de la chirurgie française, dont les effigies l'entourent de tous côtés. La sérénité de vos discussions scientifiques a sans interruption gardé la haute tenue, la dignité, la grande allure que se doivent des hommes dont la profession est si belle et l'action si bienfaisante. Ma tâche, grâce à vous, grâce à ceux qui m'ont assisté, aura été si facile, que je regretterai longtemps le charme dont elle m'a imprégné.

Mon cher Grégoire, tu vas pour un an nous présider à ton tour. Pour un an ! tu verras combien cela passe vite. Goûte bien pleinement l'honneur que tes pairs te font aujourd'hui. Par ton passé, par ton autorité, par ton esprit de décision, par tes hautes qualités chirurgicales, tu feras facilement oublier celui qui s'en va.

Avant de rentrer dans le rang, je m'incline une fois encore devant tous ceux qui m'ont précédé ici, et c'est en leur rendant grâce de ce qu'ils ont accumulé de gloire sur la charge que je lui transmets, que j'invite Raymond Grégoire à prendre place au fauteuil présidentiel de l'Académie de Chirurgie.

Allocution de M. Raymond Grégoire, Président pour l'année 1939.

Mes chers Collègues,

En montant au fauteil présidentiel, je veux tout d'abord vous renouveler mes remerciements, qu'une émotion bien naturelle rendirent embarrassés. « Sire, on pâme de joie ainsi que de tristesse », disait Chimène. L'honneur ressenti et la joie éprouvée peuvent aussi couper la voix.

Au reste, ne le serait-on pas quand on pense à la longue suite d'hommes illustres qui se sont succédé à cette place, et n'est-il pas naturel de se dire que peut-être il sera difficile de suivre dignement. Quand on retrouve ces noms dont sont remplis les livres et les traités classiques, on se demande pour quelle raison le nom du nouveau président serait aussi retenu.

Mon ami Chevassu, qui a si remarquablement dirigé vos débats pendant toute l'année 1938, en me conviant à prendre sa place, me

laisse une lourde succession; mais il me laisse aussi de précieux collaborateurs, qui ont avec éclat assuré avec lui la direction de votre noble Compagnie. Louis Bazy, notre distingué secrétaire général ; Mondor, Houdart, comme secrétaires annuels ; Basset, comme bibliothécaire ; Toupet, comme argentier, connaissent à merveille le mécanisme de l'Académie. Je serai donc à ce bureau le moins au courant des choses qui vous touchent. Je veux compter sur leurs précieux avis qui ne me feront sûrement pas défaut. Ainsi, le débutant, à l'attachement de qui vous pouvez vous fier, contribuera bientôt à une œuvre efficace.

C'est par un travail intriqué que se sont perpétrées les grandes institutions des vieux pays comme le nôtre. Même aux époques en apparence les plus révolutionnaires, la suite des directions a toujours été assurée par une interpénétration des organismes nouveaux avec les précédents. Le Conseil d'Etat de Napoléon avait pris aux Parlements de Louis XVI l'essentiel de son organisation.

La tradition ne connaît pas d'autre origine.

Ainsi, depuis qu'elle existe, notre Compagnie conserve à travers les temps les mêmes principes dont elle s'enorgueillit avec raison.

Notre bureau représente la stabilité.

Il reste cependant responsable de l'avenir et se doit de conserver la jeunesse à cette institution vénérable sans rien changer à sa tradition.

Il faut comprendre à temps que l'eau pure qu'on ne renouvelle pas finit par se troubler et croupir.

Il se dessine à travers le monde une évolution de grande allure. Les assemblées scientifiques ne peuvent plus être closes. Elles échangent publiquement leurs idées et leurs recherches. Les relations entre nations tendent à devenir de plus en plus étroites. Ne soyons pas en retard dans cette évolution que nous avons été des premiers à réaliser.

L'Académie de Chirurgie ne doit pas être une société où l'on parle à huis clos. Fille de la vieille Société de Chirurgie, elle est d'âge à recevoir. Elle reçoit déjà. On lui offre des cadeaux et même des cadeaux de valeur. Beaucoup, qui ambitionnent ses faveurs, lui font la cour.

Mais, pour recevoir dignement, il faut pouvoir le faire. L'Académie de Chirurgie, dans son impécuniosité, doit trouver une dot. Il lui faut rajeunir son mobilier et même son immeuble. Il faut qu'elle puisse accueillir honorablement les sociétés semblables du monde entier. Ayons confiance : tout vient à point à qui sait attendre les yeux ouverts, et même, dit-on, en dormant.

Le terme d'évolution implique aussitôt une idée de progrès, de transformation accompagnée de perfectionnement.

Les chirurgiens ont mis des années à connaître et à distinguer les unes des autres les diverses maladies et leur tâche, déjà avancée, est loin d'être achevée. C'est cependant, en apparence, la tâche la plus simple puisqu'elle est fondée sur l'observation des faits. Mais c'est un premier pas.

Le second pas doit tendre à expliquer la raison des maladies. Cette

pathologie explicative ou pathogénie devient de plus en plus complexe, car elle ne peut se contenter d'observer. Il faut interpréter. Elle nécessite des connaissances nombreuses, souvent empruntées à d'autres sciences. Elle demande un esprit imaginatif et pourtant positif, sans lequel le savant avancerait les yeux au ciel, les bras tendus vers une fumée, piétinerait les récoltes et gâcherait le blé finalement.

C'est vers ces recherches qu'une grande Compagnie comme l'Académie de Chirurgie doit de plus en plus diriger ses efforts.

Maintenant que la technique a été mise au point, il faut préparer l'éclosion des idées que nous tirerons des études pathogéniques. C'est certainement moins spectaculaire. C'est peut-être un rôle ingrat, car beaucoup de travaux feront long feu. D'autres éclateront d'abord dans un fracas de feu d'artifice, sans cependant laisser rien plus tard. Un seul, peut-être, au cours des années commandera un pas en avant. Heureux celui à qui reviendra la gloire d'une idée maîtresse !

La recherche pure peut faire partie de notre fonction et nous devons à notre situation d'académicien de nous y employer.

L'Académie peut jouer un autre rôle. Elle doit se tenir prête à devenir un jour, comme elle l'a déjà fait, le conseiller de l'Etat. Il faut que nous soyons toujours à même de nous faire entendre et écouter. Une idée juste, même si elle paraît paradoxale au premier abord, sera acceptée par les plus opiniâtres, si elle est démontrée vraie. Car elle sera fondée sur la science, nos opinions exprimées avec sincérité et défendues avec cette clarté qui est la qualité maîtresse de notre langue.

Je vous convie à nous mettre à l'ouvrage avec l'espoir fervent d'être utile en travaillant pour le bien de l'humanité et pour la gloire de l'Académie de Chirurgie.

A PROPOS DU PROCÈS-VERBAL

Traitement de la ptose gastrique,

par M. **Henri Hartmann.**

Dans notre dernière séance, mon ami Lambret est venu faire un plaidoyer en faveur des interventions sanglantes contre la ptose gastrique. A cette occasion, je voudrais vous apporter l'histoire d'une malade que j'ai opérée il y a plus de trente-trois ans et dont la chirurgie avait considérablement amélioré l'état :

Il s'agissait d'une femme de quarante-trois ans que m'avait adressée pour des troubles gastriques mon ami Maurice Soupault, le père de notre collègue actuel. Chez cette femme extrêmement amaigrie, se plaignant de troubles gastriques depuis des années, l'estomac clapotant descendait

jusqu'au niveau du pubis. Il y avait de la stase alimentaire, qui disparaissait lorsque la malade était couchée.

Le rein droit était un peu ptosé.

Le 24 mai 1905, je faisais une incision sus-ombilicale, constatais que le pylore était libre, pouvant invaginer à son niveau les tuniques stomacales refoulées avec le doigt. Je plicaturais la paroi gastrique à l'aide de cinq fils de soie faufilés à travers elle, l'estomac reprenant alors une configuration normale. Je repassais les trois fils de droite conservés longs à travers la paroi abdominale au-dessous de l'appendice xiphoïde et à travers les insertions costales du diaphragme à gauche. L'estomac, à la suite de cette gastrorraphie suivie de gastropexie, reprit une forme et une situation normales.

Les résultats furent excellents ; la malade guérit sans incidents. Son poids, qui était au moment de l'opération de 38 kilogrammes, monta deux mois après à 39 kilogr. 500 ; le 13 décembre 1906, il était de 58 kilogrammes ; en 1907, il était de 62 kilogrammes. La malade ne s'est jamais plainte de l'estomac jusqu'à sa mort, survenue en 1929, vingt-quatre ans après l'opération, à la suite d'une grippe.

Je me suis permis de vous rappeler l'histoire de cette malade parce qu'elle montre les bons résultats qu'on peut obtenir à la suite d'une opération, et aussi parce que la malade ayant été suivie pendant un très grand nombre d'années, elle montre que l'amélioration est durable.

J'ai eu l'occasion d'opérer un certain nombre d'autres gastroptoses, combinant toujours la gastrorraphie à la gastropexie, faisant quelquefois, non pas une fixation à la paroi abdominale antérieure, mais une simple fixation de la portion pylorique de l'estomac à la partie la plus élevée du petit épiploon qui, dans sa portion juxta-hépatique, présente une réelle résistance. Toujours j'ai obtenu sinon une guérison, comme chez la malade dont je viens de vous relater l'histoire, tout au moins une réelle et importante amélioration. Je n'ai toutefois pas continué à faire de pareilles opérations, ayant constaté que le plus souvent ces malades étaient des ptosiques avec abaissement du côlon transverse, descente du rein droit et que le simple port d'une ceinture suffisait pour les améliorer considérablement. *Il faut seulement que la ceinture soit bonne et soit bien appliquée*, deux conditions qui bien souvent ne sont pas remplies. Une bonne ceinture ne doit pas descendre au-dessous des plis inguinaux, sans quoi au moment de la flexion de la cuisse, quand le malade marche ou s'assied, elle s'écarte de la paroi abdominale ; elle doit être pourvue latéralement de goussets pour loger les crêtes iliaques qui, chez ces malades amaigris, font une saillie considérable et ont à supporter des pressions trop considérables si l'on serre réellement la ceinture ; enfin elles doivent être garnies, à leur face interne, immédiatement au-dessus du pubis, d'une pelote à grand diamètre transversal. Pour qu'une pareille ceinture donne un bon résultat, il faut de plus qu'elle soit appliquée en position réellement élevée du bassin, de manière à ce que tous les organes ptosés, estomac, côlon, rein, soient revenus à leur situation normale. Avec une pareille ceinture et un pareil mode d'application, nous avons toujours vu l'état de nos

malades s'améliorer ; c'est pourquoi, nous le répétons, depuis un grand nombre d'années nous avons abandonné toutes les interventions sanglantes malgré les bons résultats qu'elles nous avaient donnés.

RAPPORTS

Tumeur maligne de l'angle droit du côlon, hémi-colectomie droite en trois temps,

par le médecin-commandant **Guillermo,**
chirurgien des hôpitaux militaires.

Rapport de M. P. Wilmoth.

Messieurs, l'observation du médecin commandant Guillermo comporte certaines particularités qui ont retenu l'attention de votre Comité de lecture. Un jeune Syrien, H..., âgé de vingt et un ans, élève officier de l'Ecole militaire de Homs, est admis à l'hôpital militaire de Damas pour un syndrome douloureux du flanc droit étiqueté « poussée colitique avec réaction appendiculaire ». Cependant, le traitement médical est inopérant, et les examens ne permettent de déceler ni une amibiase, ni « une parasitose intestinale si fréquente dans les pays d'Orient ». Huit mois après le début de ce syndrome douloureux du flanc droit, en août 1936, l'élève officier est transféré à l'Hôtel-Dieu de Beyrouth, dans un état squelettique (43 kilogrammes) avec un ventre douloureux et ballonné.

Une température à 37°, un pouls à 140. Le diagnostic d'occlusion intestinale est évident, la contraction des anses intestinales et la tuméfaction de l'hypochondre droit permettent de localiser en cette région un obstacle sur le tractus intestinal. Les vomissements abondants et répétés incitaient à placer l'obstacle sur l'intestin grêle, mais les examens radiographiques font soupçonner l'angle hépatique comme point d'arrêt au passage des matières et des gaz.

M. Guillermo fait d'abord une incision dans la fosse iliaque droite dans le but de fistuliser le cæcum, et met à profit l'incision pour explorer le côlon droit qui, dans la région de l'angle sous-hépatique, présente « une induration » sur une longueur de 5 centimètres environ. L'opérateur note en outre que le côlon droit est « monstrueux », il a 12 centimètres de large, et que l'iléon très rouge a les dimensions d'une chambre à air d'automobile. Un ganglion mésentérique est prélevé pour examen histologique. La cæcostomie amène un soulagement immédiat bien qu'un nouvel examen radiographique révèle une distension aérique

et des niveaux liquidiens dans les anses grêles. L'examen histologique du ganglion mésentérique montre un tissu conjonctif en état d'inflammation chronique.

En octobre 1936, anastomose entre l'iléon et le transverse et tentative partiellement infructueuse de fermeture de la fistule cæcale. L'état général s'améliore. L'opéré reprend du poids (5 kilogrammes).

En février 1937, colectomie droite pour tumeur en virole de l'angle droit du côlon qui, à l'examen histologique, se montre : un épithélioma atypique intestinal.

Cette exérèse est suivie d'une période de quasi-bien-être qui dépasse une année, mais, en juin 1938, l'apparition de « phénomènes abdominaux graves et douloureux obligent à une fistulisation du grêle. Le malade succombe. Cependant, la perméabilité de l'anastomose iléo-transverse paraissait jusqu'aux derniers moments suffisante.

Cette observation comporte deux remarques : l'une concerne le jeune âge du sujet. Cet élève-officier de vingt et un ans est porteur d'un cancer de l'angle droit du côlon — l'âge du cancer s'abaisse-t-il, il faudrait peut-être trouver là l'explication de l'évolution inexorable de la lésion intestinale chez ce jeune homme ; nous savons que le cancer des jeunes évolue très rapidement —, l'autre concerne le retard apporté au diagnostic d'obstacle sur l'intestin, retard que les conditions locales d'examen des malades permettent probablement d'expliquer. Ce cancer du côlon chez un homme de vingt et un ans a été l'objet de trois interventions successives : une cœcostomie de décharge qui permet de déceler une induration du côlon droit et de prélever un ganglion mésentérique dont l'examen n'a pas fourni le renseignement escompté, une iléo-transversostomie, une colectomie droite. On ne peut reprocher à l'opérateur d'avoir fait une colectomie tardive. Il lui fallait parer au plus pressé, mais reste cette notion que le cancer des jeunes a une évolution rapide ; le malade de M. Guillermo n'est pas mort d'occlusion intestinale, mais de son cancer.

Anévrysme artério-veineux huméral spontané.

par M. **Pierre Goinard** (d'Alger).

Rapport de M. P. Wilmoth.

C'est une notion classique que l'anévrysme artério-veineux a une origine traumatique, qu'il est exceptionnellement spontané. L'observation suivante mérite donc de vous être présentée.

Une jeune Algérienne de dix-huit ans, qui a déjà eu une maternité et qui est, au moment de l'examen, enceinte de trois mois, vient consulter M. P. Goinard pour des troubles fonctionnels et pour une augmentation

de volume du membre supérieur droit. Le début remonte à six mois : à ce moment sont apparues des douleurs sourdes, puis les douleurs ont disparu, tandis que le membre supérieur droit augmentait progressivement de volume. La malade accuse la perception d'un souffle et d'un frémissement à la face interne du bras droit. A ce niveau, pas plus qu'en d'autres points du membre on ne constate de cicatrice cutanée, et cette jeune femme nie tout traumatisme. Le Bordet-Wassermann est négatif, le Hecht légèrement positif, le Meinicke franchement positif.

A l'examen on est frappé par le volume considérable de tout le membre supérieur droit, qui est le siège d'un œdème dur, ne gardant pas le godet. A la face interne du bras, des veines énormes, saillantes, battent comme des artères ; l'avant-bras, d'un bleu violacé, est sillonné de grosses veines ; les doigts sont bleuâtres, déformés à leur extrémité, élargis et incurvés (principalement le médius et l'annulaire) ; les ongles sont épaissis, cannelés transversalement.

Ce qui frappe le plus, c'est l'allongement du membre porteur de l'anévrysme artério-veineux. Chez cette jeune femme qui n'a pas terminé sa croissance puisqu'elle n'a que dix-huit ans, tous les cartilages de conjugaison des os du membre supérieur ont disparu et la mensuration faite du sommet de l'olécrâne à la ligne histyloïdienne montre que l'avant-bras du côté malade est plus long de 3 centimètres que l'avant-bras gauche. Par comparaison avec le membre sain, la température du membre malade est nettement plus élevée. Il n'y a pas de retard du pouls radial.

Au niveau de la face interne du bras droit, immédiatement au-dessous du bord inférieur du grand pectoral, existe une tumeur de contours imprécis, de la grosseur d'un œuf de pigeon ; au-dessous d'elle existe une seconde tumeur plus petite, paraissant se continuer avec la précédente ; enfin, le long de ces deux masses brachiales internes s'échelonnent des nodules durs, allongés, qui roulent sous le doigt ; il s'agit vraisemblablement de ganglions augmentés de volume.

A la palpation de ces masses brachiales internes, on perçoit nettement l'existence d'un thrill continu, à renforcement systolique, dont le maximum se situe au bord inférieur du grand pectoral. Ce thrill se retrouve au niveau de l'artère sous-clavière droite mais atténué ; il est perçu jusqu'au tiers moyen de l'avant-bras ; il disparaît par la compression de l'artère axillaire.

A l'auscultation, on entend, au bord inférieur du grand pectoral, un souffle rude, continu, à renforcement systolique ; ce souffle se propage dans le sens centripète, dans le sens centrifuge, il disparaît comme le thrill, par la compression en amont.

L'examen du cœur montre une pointe déviée et abaissée vers la gauche, une augmentation du choc sous la paume de la main qui le palpe, un souffle systolique ; la radiographie, l'orthodiagramme décèlent une légère hypertrophie du ventricule gauche.

L'oscillométrie a fourni les curieux résultats suivants : du côté de la lésion les oscillations sont très amples : 18 au bras, 16 au pli du coude, 8 à l'avant-bras ; la maxima (au Pachon) est au bras de 15, au pli du coude 12, à l'avant-bras 10. La minima est impossible à affirmer avec l'appareil de Pachon.

La tension veineuse prise au bras est de 100 c. c. d'eau ; elle n'est plus que de 25 c. c. au pli du coude. Aux autres membres, l'indice oscillométrique est partout extrêmement faible (4 au bras gauche, 3 aux creux poplités), il est imperceptible à l'avant-bras gauche et aux jambes.

La compression de l'artère sous-clavière droite a pour effet un ralentissement du cœur de 72 à 56, une augmentation immédiate de l'indice dans le membre supérieur du côté opposé qui passe de 2 à 3,5.

Intervention le 24 décembre 1937. Anesthésie générale au kélène puis à l'éther.

Incision le long du bord interne du bras ; commençant au bord inférieur du grand pectoral, elle sera peu à peu agrandie jusqu'un peu au-dessus du pli du coude.

Découverte de l'artère au-dessus de la dilatation anévrysmale. Un gros catgut est passé sous le tronc artériel, juste à l'endroit où d'axillaire elle devient humérale, au-dessus d'une grosse collatérale : ce fil, mis en tension, assure l'hémostase provisoire. Un garrot est serré au pli du coude. Les veines sont énormes et serpentines. Le sac anévrysmal, gros comme un œuf de pigeon, se prolonge vers le bas par une succession de dilatations irrégulières de l'artère dont la paroi est amincie ; c'est seulement un peu au-dessus du pli du coude que l'artère reprend un aspect normal. Les grosses collatérales, elles aussi, sont énormes, l'humérale profonde, les collatérales internes supérieure et inférieure. Les nerfs, notamment le brachial cutané interne, sont assez intimement adhérents à l'artère dilatée. De nombreux et gros ganglions s'étagent le long des vaisseaux.

Dissection minutieuse de l'artère, liée, en haut, au ras du bord inférieur du pectoral ; en bas, un peu au-dessus du pli du coude. On termine la dissection par l'ectasie principale ; elle est en communication avec une veine satellite, qui est liée et coupée au ras du sac.

Suture de l'aponévrose d'enveloppe au catgut, de la peau aux crins.

Malgré cette résection artérielle très étendue, la main est, après l'opération, plus chaude que la main gauche. Cet état se maintient les jours suivants ; l'augmentation de volume du membre, sa cyanose, les modifications des doigts disparaissent peu à peu.

Les suites sont apyrétiques. Et c'est entièrement guérie que cette femme reprend le chemin de son douar, trois semaines après l'opération.

Examen histologique (Dr Fabiani). — *Artère humérale :* Lésions d'artérite chronique, sans caractère spécifique, prédominant au niveau des deux tuniques interne et externe.

L'*endartère* est épaissie de façon à peu près uniforme sur toute la circonférence du vaisseau. L'endothélium est conservé partout. Au-dessous de lui, couche sous-endothéliale constituée par un tissu conjonctif dans lequel on remarque d'assez nombreuses lames élastiques et quelques fibroblastes. La limitante élastique interne est peu visible.

La *tunique moyenne* est relativement peu altérée, car on ne remarque à son niveau qu'un seul élément anormal : un certain degré de sclérose.

L'*adventice* est le siège d'une réaction inflammatoire assez importante, avec atteinte des vasa-vasorum et sclérose riche en éléments cellulaires. Mais on ne remarque aucun foyer inflammatoire à caractère spécifique (pas de gommes).

Fait négatif important : pas de calcifications ni de plaques chondroïdes, ni d'infiltration lipoïdique.

Ganglions : Le ganglion examiné est le siège d'une inflammation chronique discrète sans caractère de spécificité.

Architecture générale conservée.

Hyperplasie des cellules du réticulum assez importante. Sclérose légère à point de départ périvasculaire. Pas de foyers inflammatoires, ni de gommes, ni de follicules tuberculeux.

A cette observation, dont tous les éléments cliniques et anatomo-pathologiques ont été minutieusement étudiés, M. P. Goinard ajoute des

commentaires concernant l'origine spontanée, l'allongement du squelette anti-brachial, la répercussion sur le système veineux.

A juste titre, l'origine spontanée de cet anévrysme artério-veineux huméral est soulignée par notre collègue. On ne peut lui faire grief de ne pas avoir soulevé le facteur étiologique de la gravidité. Nous savons que, pour l'anévrysme artério-veineux sinuso-carotidien, qui se traduit par l'exophtalmos pulsatile, lorsqu'une cause traumatique ne peut être invoquée, on incrimine la grossesse et l'accouchement. La jeune indigène, dont P. Goinard rapporte l'observation, âgée de dix-huit ans, a mis au monde un enfant, un an auparavant, et elle est « enceinte de trois mois » au moment où P. Goinard constate l'existence de l'anévrysme artério-veineux huméral. L'anévrysme artério-veineux est antérieur à cette seconde grossesse puisque les premiers signes sont apparus trois mois avant cette seconde gravidité. La précédente grossesse doit-elle être retenue comme facteur prédisposant ? On ne saurait trancher sur cet exemple un tel problème, la gravidité antécédente a pu jouer un rôle. Nos hypothèses ne doivent pas aller plus loin.

En ce qui concerne l'allongement du squelette anti-brachial avec disparition des cartilages conjugaux chez une femme de dix-huit ans, alors que ces cartilages ne disparaissent que plus tard entre dix-neuf et vingt-cinq ans, il faut seulement enregistrer le fait, et retenir la surcharge de la circulation veineuse chez un sujet encore à la période de croissance, à moins que deux gravidités précoces n'aient modifié la croissance normale de ces cartilages de conjugaison. P. Goinard cite le cas de Dobrowolskaia (*Lyon Chirurgical*, 1921) qui relatait un cas d'allongement du squelette pédieux, de 3 centimètres, chez un sujet de vingt et un ans, trois ans après un accident ayant déterminé un anévrysme artério-veineux du membre inférieur.

En ce qui concerne les modifications de la pression veineuse, P. Goinard relève certains faits contradictoires. Dans 3 cas, M. Cunéo a noté une pression veineuse normale, il l'attribue à une étanchéité des valvules. Dans la thèse de Desjardins, inspirée par M. Grégoire, on relève que la pression veineuse ne subit que de légères modifications. Mais Bramann, dans un cas d'anévrysme artério-veineux axillaire, introduisant un manomètre de Ludwig dans une anastomose entre la basilique et la céphalique, trouve une pression de 90 mm. de Hg, chiffre qui se rapproche de celui de P. Goinard. 100 c. c. au niveau des veines du bras, tandis qu'au pli du coude la tension n'est plus que de 25 c. c. d'eau.

Autre fait paradoxal, noté par l'auteur, la tension artérielle, décelée par l'indice oscillométrique, est fortement augmentée au niveau du bras et au niveau du coude, alors que, dans la règle, il y a une chute de la tension artérielle au-dessous de la communication artério-veineuse.

L'observation de cet anévrysme artério-veineux huméral, sans traumatisme originel, avec allongement du squelette anti-brachial, avec une

pression artérielle et une pression veineuse anormales, m'a paru digne de retenir votre attention, en raison de ces constatations cliniques et physiques qui contrastent avec les données classiques.

Je vous propose de remercier M. Goinard de nous avoir adressé cette observation de chirurgie vasculaire concernant un sujet nord-africain et de nous souvenir de son nom lors des prochaines élections de membre associé.

Plaie thoraco-abdominale gauche traitée et guérie par thoraco-phréno-laparotomie,

par MM. **Barge** et **Larraud** (Marine).

Rapport de M. G. Menegaux.

MM. Barge et Larraud (de la Marine) nous ont envoyé une très belle observation. La voici, tout d'abord, telle que ces auteurs nous l'ont communiquée :

Le second-maître élève pilote Le T... (Guillaume), âgé de vingt-trois ans, du côtre « Mutin », au cours d'une altercation avec un cuisinier du bord, reçoit de ce dernier, vers 21 heures, le 15 mai 1935, un coup de couteau de cuisine au niveau du 9e espace intercostal gauche.

Pas de perte de connaissance, mais la respiration devenant immédiatement difficile, le blessé, à l'occasion d'efforts de respiration et de toux, extériorise par la plaie thoracique une languette d'épiploon. Etat de shock intense. Le blessé est transporté immédiatement en taxi du lieu de l'accident (baie de Morgat) à l'hôpital maritime de Brest (soit 80 kilomètres de route). Il arrive à 23 heures.

A son arrivée le blessé, quoique très shocké, faciès très pâle, répond bien à toutes les questions posées.

Le pouls est à 80 ; on pratique immédiatement une injection de 5 c. c. d'huile camphrée et on met en train 500 c. c. de sérum physiologique. Cerceau électrique chauffant.

L'examen pratiqué ensuite révèle au niveau de l'hémithorax gauche une plaie de deux travers de doigt de large, siégeant à la hauteur du 9e espace intercostal sur la ligne axillaire antérieure. Cette plaie est obstruée par une masse épiploïque volumineuse (œuf de poule) qui suinte. Matité de la base gauche et du flanc gauche. Gêne respiratoire considérable.

A 24 heures, état général un peu meilleur, intervention. Anesthésie générale au balsoforme.

Une pince en cœur est placée sur la masse épiploïque extériorisée.

Incision oblique en bas et en avant partant de la plaie et atteignant le bord externe du grand droit gauche.

Au fond de la plaie opératoire et, par conséquent, entre le diaphragme et la paroi, on trouve une masse épiploïque considérable. Un doigt est introduit dans la plaie diaphragmatique et on incise sur lui le muscle, on agrandit la plaie opératoire vers le haut par le 9e espace intercostal.

Hémothorax considérable, le poumon gauche est refoulé très haut. Hémopéritoine important.

Résection rapide après ligature en chaînette de la plus grande partie

de la masse épiploïque passée par l'orifice diaphragmatique. Attouchement à l'iode de la partie restante que l'on replace dans l'abdomen.

Ecarteur de Tuffier mis en place et valve thoracique.

L'hypochondre gauche apparaît, exploration rapide de l'estomac, du côlon gauche et de la masse grêle qui sont intacts. La rate découverte présente sur sa face antérieure une plaie de 2 centimètres de long et 2 centimètres de profondeur. Plaie saignant abondamment. Suture par deux catguts n° 2 profonds.

Le blessé respire mal. Il pousse et s'éviscère. On a une certaine difficulté à rentrer la masse grêle. Etat grave du blessé.

Suture rapide du diaphragme au catgut n° 2, points séparés.

Une mèche est mise dans la région splénique.

Fermeture de l'abdomen et du thorax en un plan aux fils de bronze.

Suture de la peau aux crins.

Pansement épais — bandage de corps.

Les suites opératoires sont assez mouvementées. Une dilatation aiguë de l'estomac apparaît le surlendemain de l'intervention, mais rétrocède rapidement au traitement habituel.

La température ne dépasse pas 37°9.

Le pouls atteint 102 le 16 mai, il oscillera dans la suite entre 80 et 76.

Le 24 juin, ablation des crins ; suppuration de la plaie. La suppuration est superficielle. Pas de réaction abdominale.

Le 28, ablation des fils de bronze ; paroi solide ; le blessé respire sans trop de difficulté.

Le 5 juillet, le blessé se lève ; il éprouve une certaine dyspnée à la marche. Dans les jours qui suivent, il éprouve une sensation de pesanteur dans l'hémithorax et l'hypochondre gauches.

Le 16 juillet, *radioscopie :* L'hémidiaphragme gauche est presque immobile, légèrement surélevé (par hypotonicité post-traumatique probable de ses fibres musculaires), sinus costo-diaphragmatique très peu déhiscent, mais ne semblant pas comblé. Légère pneumatose gastrocolique. Rien à retenir par ailleurs (signé : Dr Négrié).

Le 18 juillet, soit un mois et trois jours après l'accident, le blessé sort de l'hôpital : cicatrisation complète de la plaie opératoire ; aucune gêne respiratoire appréciable.

Une ceinture thoraco-abdominale sur mesure est délivrée à l'opéré.

Le blessé ayant obtenu un congé de convalescence de quarante-cinq jours, reprend son service à l'expiration de ce délai, à bord de l'aviso *Ancre*, en qualité d'élève pilote.

Les circonstances nous ont permis de revoir le blessé le 17 mars 1937, c'est-à-dire près de deux ans après l'intervention.

Il assure depuis août 1935 son service régulièrement ; il présente un excellent état général. Ne ressent aucune gêne à l'effort, ne présente aucune dsypnée.

A l'examen de la région thoraco-abdominale, on note une cicatrice de 21 centimètres, souple, non adhérente aux plans profonds. Au moment de l'expiration forcée, il se produit cependant à la hauteur du 9e espace intercostal gauche une hernie de 6 centimètres de longueur environ. L'écartement de l'espace intercostal à ce niveau atteint 3 centimètres.

L'exploration de cet espace permet de se rendre compte que l'écartement provient d'une déhiscence du cartilage costal.

Une radiographie pratiquée montre un sinus gauche fortement bridé par des adhérences sur la ligne axiale, beaucoup plus discrète en avant.

Deux radiogrammes faits en inspiration et expiration forcées montrent un diaphragme fonctionnant parfaitement. La coupole diaphragmatique est normale.

Il nous a paru intéressant de vous communiquer cette observation pour insister une fois de plus sur la commodité de la voie combinée dans le traitement des affections du diaphragme.

A vrai dire, les cas de plaie diaphragmatique traitée par thoraco-phréno-laparotomie sont rares. Depuis notre rapport au Congrès de Chirurgie en 1935, nous n'avons trouvé dans la littérature que deux cas, publiés par Nierstrasz dans les *Brün's beiträge für Klin. Chim.* en octobre 1936.

Et pourtant que d'aisance donne la double ouverture du thorax et de l'abdomen pour réduire les viscères prolabés, traiter leurs lésions, s'il y a lieu, et suturer la plaie diaphragmatique. C'est ce que MM. Barge et Larraud ont immédiatement compris, devant leur blessé où la plaie diaphragmatique était certaine. Je ne saurais trop les féliciter de leur esprit de décision et de leur habileté opératoire.

Je suis cependant obligé de leur faire deux critiques ; elles portent d'ailleurs sur des points secondaires.

Tout d'abord, la suture du diaphragme a été faite par eux au catgut. Je crois que c'est une erreur. Dans les jours qui suivent l'opération, les mouvements musculaires incessants tiraillent la suture et il est indispensable pour sa solidité d'utiliser des fils non résorbables.

De plus, l'état alarmant de leur blessé les a mis dans l'obligation de terminer rapidement l'intervention. Ils ont fermé l'abdomen et le thorax en un plan aux fils de bronze. La suture ainsi faite n'a pas été solide au niveau du thorax, et il s'est produit là une hernie secondaire. Il eût été, me semble-t-il, aussi simple, de comprendre deux côtes dans les anses de fil de bronze, ce qui eût évité cette séquelle.

Quoi qu'il en soit, MM. Barge et Larraud ont guéri leur malade, grâce à leur intervention prompte et correcte, et nous devons les en féliciter.

Je vous propose de remercier les auteurs et de publier leur observation dans nos Mémoires.

Péritonite par perforation d'un cancer sigmoïdien bas situé. Opération d'Hartmann et iléostomie. Guérison,

par M. **Pergola.**

Rapport de M. G. Menegaux.

Sous ce titre, M. Pergola, chef de clinique à l'hôpital Cochin, nous communique une fort intéressante observation. La voici tout d'abord :

Je suis appelé, le 7 octobre 1837, à 7 heures du soir, auprès de Mme M..., âgée de soixante et un ans. La malade présente des signes évidents de péritonite diffuse dont le début remonte à 2 heures de l'après-midi environ.

A ce moment, elle a présenté une douleur abdominale atroce, syncopale, et n'a cessé de souffrir depuis. Elle a eu un vomissement et plusieurs

nausées. A l'examen, contracture abdominale généralisée. Au toucher vaginal, on trouve comblant le cul-de-sac postérieur une masse dure, volumineuse, douloureuse et paraissant fixée. Température à 38°7.

L'interprétation revèle que, depuis trois mois, la malade maigrit beaucoup, perd ses forces, manque d'appétit. Elle accuse depuis cette période des signes intestinaux particuliers qu'elle mettait sur le compte d'une entérocolite et d'hémorroïdes. Elle se présentait souvent à la selle et émettait seulement des glaires, des peaux et du sang rouge en petite quantité.

Au total, on se trouve en présence d'une malade anémiée présentant des signes de péritonite diffuse, encore très grasse malgré l'amaigrissement récent qu'elle accuse. On opère sans porter un diagnostic étiologique très précis.

Opération le 7 octobre, six heures après le début des accidents.

Anesthésie générale à l'éther.

Laparotomie médiane sous-ombilicale. On trouve du pus libre et fétide en grande quantité dans le péritoine. Il s'agit d'un cancer sigmoïdien bas situé non loin de la jonction recto-sigmoïde, volumineux et perforé. La perforation est lenticulaire et siège en plein centre du néoplasme ; il ne s'agit donc pas d'une perforation diastatique en amont. La tumeur emplit tout le cul-de-sac de Douglas. On la mobilise facilement après avoir effondré au doigt quelques adhérences lâches, inflammatoires récentes. On se décide alors à pratiquer une opération d'Hartmann.

On sectionne le rectum au niveau de la jonction recto-sigmoïde. On suture en trois plans cette tranche rectale.

On résèque le côlon sigmoïde. Le méso est très gras et rétracté ; cependant l'hémostase est relativement facile.

On pratique une contre-incision iliaque gauche et on fait sortir par cette incision la partie toute supérieure de l'anse sigmoïde adjacente au descendant ; on la fixe au péritoine pariétal.

On place un sac de Mikulicz dans le Douglas avec plusieurs mèches.

Enfin, on pratique une iléostomie au niveau de la dernière anse grêle avec une sonde de Pezzer à 20 centimètres environ du cæcum, sans fixer cette anse au péritoine pariétal. La sonde sort de la plaie médiane.

On ferme l'abdomen en un plan au fil de bronze.

Les suites opératoires immédiates ont été remarquablement simples. La température n'a jamais dépassé 38°5. Dès la vingtième heure, la malade rend des gaz par la sonde de Pezzer et à la vingt-quatrième heure des matières apparaissent dans le bocal sous l'influence d'injections de sérum salé hypertonique. Pendant les quatre premiers jours, la sonde iléale donne très abondamment. Au cinquième jour, des gaz et des matières apparaissent au niveau de l'anus iliaque gauche. Dès lors, la sonde iléale ne donne presque plus, pour cesser totalement son débit au huitième jour, au moment où le transit colique s'est complètement rétabli et où la malade émet des selles abondantes par l'anus colique. Au dixième jour la sonde de Pezzer iléale est enlevée sans la moindre difficulté et l'anus grêle, qui ne donnait d'ailleurs plus rien se ferme spontanément.

Les mèches du Mikulicz sont enlevées au huitième jour et le sac au douzième.

La malade suppure abondamment après l'ablation de ce sac.

Les suites éloignées ont été un peu plus troublées.

Au quinzième jour la malade présente les signes de début d'une phlébite droite. Douze jours après, elle fait une embolie pulmonaire.

Enfin, deux mois après l'intervention, elle quitte la maison de santé.

Au toucher vaginal, les culs-de-sac sont parafaitement souples ; la malade va parfaitement bien ; elle a un excellent appétit et engraisse. L'anus iliaque gauche fonctionne très bien.

Examen histologique n° 2698 (pièce reçue le 13 octobre 1937) Dr Perrot. — Infiltration diffuse de toute la paroi sigmoïdienne par un épithélioma cylindrique typique acino-tubuleux dont les boyaux les plus profonds arrivent au niveau du méso. Assez grande activité mitotique.

Stroma irrégulier, le plus souvent fibroblastique, dense, mais avec des foyers en remaniement inflammatoire au niveau de la surface.

Telle est l'observation de M. Pergola. Elle me paraît mériter quelques réflexions.

En premier lieu, elle pose la question du traitement des perforations en péritoine libre des néoplasmes coliques. Si tous les auteurs parlent de cette perforation comme d'une complication possible, aucun n'insiste sur la thérapeutique à lui opposer.

Il est évident tout d'abord que la suture simple ne peut être tentée ; il n'est pas possible de réaliser une obturation correcte en prenant point d'appui sur des tissus cancéreux ; la fermeture précaire ainsi obtenue serait certainement illusoire. Un très large drainage, mis au contact de la perte de substance et combiné avec un amas de dérivations établi en amont de la tumeur, est souvent la seule thérapeutique applicable ; mais ce n'est généralement qu'un pis-aller qui n'empêche pas l'issue fatale.

Beaucoup plus logique est l'intervention d'exérèse ; elle a l'avantage de supprimer à la fois la perforation cause de la péritonite et le cancer lui-même. C'est donc elle qui paraît être l'opération idéale. Encore faut-il, pour qu'elle soit réalisable, que plusieurs conditions soient ensemble satisfaites, à savoir que le nombre d'heures écoulées depuis la perforation soit faible, que l'état général du malade soit suffisamment bon, et enfin que l'état local se prête à une intervention correcte (pas de propagation néoplasique au voisinage ou à distance, pas d'adhérences trop importantes autour de la tumeur).

L'ensemble de ces conditions doit être bien rarement réalisé et ceci explique peut-être que, dans mes recherches bibliographiques, je n'ai vu signaler aucun cas analogue où une colectomie ait été faite. L'observation que je vous présente aujourd'hui est donc, à ma connaissance, tout au moins, la première où l'exérèse d'un néoplasme colique perforé fut tentée et réussie.

Ici, le cancer était situé près de la fonction recto-sigmoïde. La colectomie segmentaire avec mise des deux bouts à la peau, ou l'extériorisation avec colectomie secondaire n'étaient pas des méthodes applicables. Aussi M. Pergola a-t-il fait l'opération que M. Hartmann a proposée pour les cancers recto-sigmoïdiens, à savoir la résection segmentaire avec abandon du bout inférieur de l'abdomen et abouchement à la peau du bout supérieur.

Au sujet de la technique qu'il a utilisée, je suis d'ailleurs obligé de lui faire une légère critique. Si vous relisez en détail l'observation, vous remarquerez qu'il a suturé complètement la tranche rectale. Peut-être aurait-il mieux fait de la laisser largement ouverte et d'en profiter pour

établir un bon drainage par l'anus. C'est une variante technique que Soupault proposait en 1927 et sur laquelle Charrier insistait, en 1934, dans deux articles publiés sur ce sujet dans le *Journal de Chirurgie.* Dans le cas particulier, j'y aurais vu l'avantage d'un meilleur drainage de la cavité pelvienne et aussi une assurance sur le risque de l'infection du tissu cellulaire du petit bassin, dont on connaît la susceptibilité.

Un autre point de l'observation de M. Pergola me paraît encore intéressant à considérer ; c'est celui de la fistulisation du grêle, par laquelle l'auteur a cru devoir terminer son intervention.

Cette question, comme vous le savez, est toujours discutée. Moulonguet, ici même, dans un rapport fait en 1935 sur 4 observations de Raymond Bernard, a fort excellemment montré que l'iléostomie était plus ou moins légitime selon les circonstances.

Dans un premier groupe, il faut ranger les occlusions mécaniques, dans lesquelles l'entérostomie a un but curatif. Personne n'en discute là l'utilité. En particulier, Yovanovitch (*Thèse de Paris*, 1937), dans le service de M. Gosset, et Giraud (*Thèse de Bordeaux*, 1937), dans le service de M. Rocher, ont montré encore tout récemment son intérêt dans les occlusions post-appendiculaires précoces.

Par contre, dans les iléus paralytiques infectieux, l'iléostomie est beaucoup moins efficace et, de ce fait, moins légitime. La fistule faite au cours de l'évolution d'une péritonite généralisée n'est habituellement pas capable de vidanger plus d'une anse et de favoriser le rétablissement du péristaltisme intestinal. Aussi comprend-on que la plupart des chirurgiens y aient renoncé.

Assez différente dans son principe est l'iléostomie complémentaire, préconisée par certains dans les grandes opérations recto-coliques. Elle prétend apporter une garantie supplémentaire de sécurité, en évitant la rétention et, par conséquent, la résorption de liquides toxiques au niveau du grêle et en favorisant, de ce fait, la reprise rapide des fonctions intestinales. Défendue surtout par Pauchet, Delore et, plus récemment, par Raymond Bernard, elle ne paraît guère avoir réuni la majorité des suffrages. Moulonguet, en particulier, dans le rapport précité, déclare que cette méthode « le choque peut-être un peu ; il me semble, ajoute-t-il, que pour dériver les matières fécales d'un foyer de colectomie gauche, il n'est pas des plus logique d'aller drainer le grêle, et le grêle assez haut ». Et il est certain qu'il peut paraître excessif, voire même dangereux, de pratiquer, de propos délibéré, la fistulisation d'une anse grêle.

Personnellement, je n'ai pas d'avis ferme pour ou contre l'iléostomie systématique dans les résections coliques et recto-coliques. Pour trancher la question, une enquête plus approfondie me paraît nécessaire. Elle devrait, à mon sens, non seulement faire état de documents cliniques aussi nombreux que possible, mais aussi s'appuyer sur des recherches expérimentales et biochimiques. Le jeu en vaut la peine : si cette enquête révélait l'efficacité de l'entérostomie, nous disposerions peut-

être là d'un moyen commode de raccourcir la période troublée qui suit les grandes exérèses et, partant, d'en diminuer les risques.

Je vous propose de remercier M. Pergola de nous avoir adressé cette observation et de la publier dans nos Mémoires.

1° Deux cas d'iléite terminale, ..

par M. **Errard** (de Vendôme).

2° Iléite terminale perforée à colibacille,

par M. **Nédelec** (d'Angers).

Rapport de M. Georges Lardennois.

Avec un sentiment louable d'opportunité, nos collègues en chirurgie de province, apportent, sur l'iléite terminale, des observations dont nous apprécions l'utile précision.

Nous avons à examiner encore trois relations de faits instructifs — de l'une nous sommes redevables au Dr Marc Nedelec, chirurgien de l'Hôtel-Dieu d'Angers — M. le Dr Errard, l'actif chirurgien de l'Hôpital de Vendôme, nous a donné les deux autres.

Ces observations valent d'être retenues. Prenons le cas rapporté par M. Nedelec. Il s'agit d'une religieuse de soixante-deux ans. Elle est amenée au chirurgien le 1er octobre 1938 avec le diagnostic d'appendicite aiguë. Vingt-quatre heures auparavant, début brusque, par une douleur très violente dans le flanc droit, vomissements, température à 39°8, pouls à 140.

Ballonnement du ventre, une masse tendue est perçue dans la fosse iliaque droite.

Laparotomie latérale droite.

Pus dans la fosse iliaque, anses grêles agglutinées et recouvertes de fausses membranes.

Cæcum congestionné et épaissi. L'appendice ne paraît pas être la cause de la péritonite.

L'anse iléale est déroulée, elle est cartonnée, épaissie, rouge vif. Le mésentère, épaissi, est bourré d'adénopathies inflammatoires.

A 0 cent. 20 de l'angle iléo-cæcal, M. Nedelec met à jour une perforation des dimensions d'une pièce de 50 centimes, perforation d'où s'échappent des matières délayées.

La perforation siège au niveau d'une zone particulièrement indurée, l'aspect rappelle celui d'une perforation typhique, M. Nedelec ne réussit pas à aveugler la perforation par une suture. Un essai de fistulation à la Vitzel échoue également, la paroi intestinale se laissant couper sous la striction de fils.

L'anse paraissait bien vivante, les battements vasculaires étaient conservés dans toute la zone mésentérique, pas d'infarctus.

M. Nedelec se résigne à regret à une thérapeutique à minima. Il introduit une sonde de Nélation n° 18 dans la perforation et amarre l'anse à la peau. Un gros drain et un drainage à la Mikulicz sont placés dans le Douglas.

Au moment où il nous envoya sa communication, M. Nedelec nous disait que sa malade n'était pas guérie. Elle ne l'est pas encore.

A noter que l'hémoculture et le séro-diagnostic de la typhoïde s'étaient révélés négatifs. Dans les antécédents, M. Nedelec retrouva le souvenir de crises aiguës antérieures caractérisées par des élévations de température avec frissons, avec douleur lombaire bilatérale fixe, sans irradiations, sans retentissement vésical.

Ces crises revenaient périodiquement tous les quinze jours, avec une périodicité d'une régularité surprenante.

Je reviendrai tout à l'heure sur cette observation de M. Nedelec, je voudrais de suite vous retracer les 2 cas de guérisons obtenues par M. Errard.

Une première observation a trait à un homme vu en péritonite aiguë à la quarante-huitième heure. Une hernie gauche était, comme il est courant en pareil cas, en état de gonflement douloureux. Trompé par cette apparence, M. Errard ouvre d'abord la hernie, constate qu'il s'agit d'une péritonite propagée. Aussitôt il abandonne la région inguinale et, avec décision, pratique une laparotomie médiane sous-ombilicale. Il trouve les 15 derniers centimètres de l'iléon indurés, cartonnés. Sur le bord libre, à 10 centimètres de l'angle iléo-cæcal, il découvre une perforation lenticulaire. Il la suture en bourse au fil de lin et guérit son malade.

Le séro-diagnostic de la fièvre typhoïde s'est montré négatif.

Voici, non moins instructif, le deuxième cas de M. Errard :

Une dame présente une suppuration du cul-de-sac de Douglas. Colpotomie, amélioration. La cause de cette suppuration pelvienne reste inconnue. Six mois après, le 11 novembre 1936, en pleine santé apparente, la cliente de M. Errard accuse une douleur subite péri-ombilicale avec vomissements, état de shock.

Laparotomie d'urgence. Dès l'ouverture du ventre apparaît un liquide sérohématique, on ramène de la fosse iliaque droite une masse iléo-cæcale d'odeur sphacélique, la lésion s'étend sur les 15 derniers centimètres du grêle, le cæcum lui-même est en partie rouge et cartonné, l'appendice est sain.

Mésentère épaissi, infiltré, avec trois gros ganglions enflammés. M. Errard pratique la résection de l'iléon sphacélé. Section de l'iléon au ras du cæcum, suture à trois plans de la brèche cæcale, résection de 20 centimètres d'iléon, implantation iléo-cæcale.

Guérison, sans autre incident qu'une suppuration pariétale.

Voici 2 cas de perforation siégeant sur le grêle, l'une de Nedelec,

l'autre d'Errard comparables au cas de M. Hertz que nous rapportait M. Moulonguet dans la séance du 18 janvier 1939.

Il n'y a pas eu d'examen histologique mais, dans leur apparence macroscopique, ces cas paraissent relever de l'iléite phlegmoneuse nécrosée, dont les exemples sont nombreux. Je rappellerai le cas de 16 perforations grêles successivement développées sur une petite fille en état d'iléite phlegmoneuse diffuse secondaire à une appendicite.

Ces cas d'iléite phlegmoneuse nécrosante massive diffèrent notablement des cas de granulomatoses bénignes, décrites par Crohn, faites de lésions ulcéreuses, diffuses, progressives et récidivantes.

Le traitement qui leur convient est évidemment la résection, comme l'a réussie M. Hertz, ou, à la rigueur, selon les circonstances, la fermeture en bourse comme l'a faite avec succès M. Errard. Je crois la résection plus logique et plus sûre.

Si, serré par les circonstances, on se résigne à pratiquer une dérivation, il faut, bien entendu, faire le barrage, à distance, en amont, sur l'iléon sain.

Si nous considérons ces perforations, nous pouvons nous demander s'il s'agit d'une perforation d'ulcère chronique simple, ou, au contraire, d'une infection massive aboutissant à une perforation nécrotique, je crois plus volontiers à cette seconde interprétation pathogénique. Tous les auteurs qui ont rapporté des cas de ce genre insistent sur l'identité d'aspect de ces perforations avec les perforations typhiques, ce qui laisse à penser que *ce qui commande la perforation, ce n'est pas la spécificité du germe, mais plutôt la structure anatomique de l'anse infectée.*

Nous conclurons en disant qu'il est actuellement prouvé que l'anse terminale de l'iléon peut être atteinte dans certaines conditions d'infection grave, à tendance sphacélique, nécrotique pouvant ou non aboutir à une perforation. Ces iléites segmentaires terminales peuvent provoquer une péritonite menaçant la vie ou un abcès enkysté qui pourra ultérieurement s'ouvrir dans le côlon.

Le seul traitement logique d'une telle lésion aiguë est la résection étendue jusqu'en iléon sain. Elle a pu donner, dans les cas les plus graves, des guérisons idéales.

Ces cas d'iléite suraiguë massive n'ont qu'un rapport très éloigné avec l'iléite décrite par Crohn : granulome bénin, affection détruisant progressivement la muqueuse et la sous-muqueuse et comparable à la colite ulcéreuse chronique.

Il est intéressant de noter que dans la littérature anglo-américaine, les cas publiés sont surtout des cas chroniques d'ulcération muqueuse, tandis que, chez nous, ce sont les cas aigus qui paraissent les plus fréquents.

Je vous propose de remercier MM. Nédelec et Errard de leurs intéressantes observations. Elles apportent des matériaux utiles pour le classement des formes cliniques des iléites segmentaires.

Ces observations me paraissent mériter d'être insérées dans nos Mémoires.

Subluxation postéro-externe de l'articulation du coude avec fracture de l'épitrochlée et interposition de ce fragment dans l'interligne articulaire. Réduction par manœuvres externes,

par MM. **M. Cahuzac** et **Ed. Courty.**

Rapport de M. Marcel Fèvre.

Dans le service de leur Maître, le professeur Caubet, MM. Cahuzac et Courty ont réduit, par manœuvres externes, un cas d'interposition de l'épitrochlée dans l'interligne articulaire du coude. Ils veulent bien considérer que leur observation constitue un document à l'appui de notre conclusion thérapeutique sur ces lésions : « Chez l'enfant, le traitement des interpositions épitrochléennes récentes, accompagnées ou non de luxation, doit être la réduction par manœuvres externes, l'intervention restant indiquée en cas d'échec de cette méthode et dans certains cas compliqués (lésion du nerf cubital) ».

L'observation de MM. Cahuzac et Courty est clairement exposée, leurs commentaires sont judicieux, et nous nous permettons de vous les soumettre *in extenso.*

Observation. — C... (Albert), douze ans, est amené à la consultation du service de chirurgie infantile le 18 octobre 1938, pour un traumatisme du coude gauche.

L'examen clinique nous fait penser à une luxation postéro-externe. Avant toute tentative de réduction, l'enfant est examiné sous écran. Mais la nature des lésions étant difficile à préciser, l'on pratique une radiographie.

Le lendemain, 19 octobre, le coude est augmenté de volume. Les saillies osseuses de la région sont difficiles à repérer. Nous notons un point douloureux interne au niveau de l'épitrochlée. A ce niveau, aucun fragment ne peut être perçu ou mobilisé.

Les mouvements de pronation et surtout de supination sont difficiles et douloureux. La flexion et l'extension sont limitées.

L'examen montre l'intégrité des troncs nerveux du bras ; en particulier le cubital paraît intact. Le 5e doigt a conservé une sensibilité normale, il ne présente ni douleur ni fourmillement ; l'exploration motrice du cubital ne présente aucun signe de déficit.

L'examen radiologique met en évidence (radio 1 et 2) :

a) Une subluxation postéro-externe du coude ;

b) L'existence d'un fragment épitrochléen inclus entre la cavité sigmoïde du cubitus et la trochlée humorale.

Le diagnostic ne fait aucun doute. Nous décidons de tenter la réduction par manœuvre externe suivant la technique décrite et préconisée par Fèvre et Roudaitis.

Sous anesthésie générale (éther CO2) nous exécutons les manœuvres suivantes :

1° Abduction forte du coude avec traction longitudinale dans l'axe du membre et position de la main en supination forcée.

La réduction ne s'effectue pas ;

2° Flexion de l'avant-bras sur le bras avec propulsion transversale de l'avant-bras en dedans.

A ce moment, le fragment épitrochléen semble jaillir du fond de l'articulation et vient faire saillie sous la peau avec un petit claquement. Cette réduction nous a donné exactement l'impression d'un noyau de cerise que l'on chasserait par pression entre deux doigts.

Dès ce moment, on peut saisir l'épitrochlée entre le pouce et l'index, vérifiant ainsi sa réduction et l'on obtient une crépitation nette en la mobilisant.

Le coude est fixé à l'angle aigu dans un appareil plâtré en huit de chiffre analogue à celui qui est utilisé pour les fractures de l'extrémité inférieure de l'humérus.

Ce même jour une radiographie de contrôle sous plâtre montre la réduction du fragment épitrochléen qui se trouve cependant en position un peu haute (radio 3).

Ce léger déplacement tient d'ailleurs à la position d'immobilisation. Comme l'a signalé Fèvre dans son article de la *Revue d'orthopédie* de 1933, il suffit de placer le coude à angle droit pour y remédier.

Pendant les quinze jours d'immobilisation, nous pratiquons chaque deux jours des injections de novocaïne à 1 p. 100 au niveau du foyer de fracture et du ligament latéral interne.

Le 4 novembre : suppression de l'appareil plâtré.

Le résultat anatomique est parfait.

L'épitrochlée forme une saillie à peine plus marquée que du côté opposé. Elle est immobile et solide.

Une radiographie face et profil de la région confirme les données cliniques (radio 4).

Face : Epitrochlée en bonne place, légèrement écartée de la masse osseuse de l'épiphyse humorale.

Profil : L'épitrochlée n'est pas visible.

Le résultat fonctionnel est satisfaisant.

Flexion, 30° ; extension, 140° au lieu de 180°.

Cette limitation des mouvements ne nous paraît pas plus marquée que celle qui succède à une simple immobilisation du coude.

De plus, l'épitrochlée a repris sa place normale malgré l'immobilisation à angle aigu.

Ce fait, et surtout le peu de limitation des mouvements, nous semblent dus aux injections de novocaïne suivant la technique préconisée par Leriche.

Nous n'insisterons pas sur la réalité de l'interposition épitrochléenne. Les clichés radiographiques sont en effet très démonstratifs.

De face (radio 1). L'épitrochlée est située sur le versant interne de la grande cavité sigmoïde du cubitus. La face fracturée regardant ce versant, sa face convexe regardant en haut et en dehors. C'est la situation classique que l'on retrouve dans tous les cas.

De profil (radio 2). Elle se projette en partie en regard de l'interligne, en partie sur l'ombre du cubitus ; ce qui correspond à sa situation en dedans de la crête antéro-postérieure de la grande cavité sigmoïde.

Les deux radiographies suivantes (radio 3 et 4) démontrent l'exactitude de la réduction par seules manœuvres externes.

Enfin, nous répéterons que cette réduction s'est effectuée au deuxième temps de ces manœuvres, puisque nous l'avons vue se faire sous nos yeux.

Sans vouloir conclure sur une seule observation, il nous paraît logique de reconnaître la valeur de la méthode non sanglante dans un cas comme le nôtre, à savoir : subluxation légère sans lésion du nerf cubital. Elle doit toujours être tentée.

1° Elle ne présente aucun danger : si les manœuvres sont douces ; si l'examen radiologique a bien précisé les lésions ;
2° Elle donne une réduction anatomique exacte et un résultat fonctionnel excellent ;
3° En cas d'échec, elle ne gêne nullement l'intervention sanglante, que l'on pourra pratiquer au cours de la même anesthésie ;
4° Les injections de novocaïne au niveau du foyer de fracture suivant la technique de Leriche, paraissent améliorer le pronostic fonctionnel ; la récupération obtenue dès l'ablation du plâtre, nous semble meilleure dans notre cas que dans ceux déjà publiés par les auteurs.

Nous ne pouvons que souscrire aux conclusions de MM. Cahuzac et Courty. Il est parfaitement possible, en particulier, que la méthode de Leriche favorise la rapidité de la récupération fonctionnelle. Nous nous contenterons de quelques remarques relatives : 1° *à l'utilité de l'examen radiographique dans tous les traumatismes du coude*, même lorsqu'on soupçonne une simple luxation ; 2° *à la situation toujours identique de l'épitrochlée interposée ;* 3° *à la manœuvre de réduction* que nous avons proposée, et dont nous discuterons l'efficacité des différents temps, en donnant à la *propulsion transversale* et au *réemboîtement articulaire* toute leur valeur.

Très judicieusement, MM. Cahuzac et Courty, bien que soupçonnant une luxation, ont fait exécuter une radiographie du coude de leur petit traumatisé. Toutes les fois que la radiographie est rapidement possible à pratiquer avant réduction d'une luxation, il est sage de la demander, et ce pour deux raisons : 1° pour ne pas courir le risque de faire souffrir inutilement un enfant en voulant réduire une soi-disant luxation, alors qu'il s'agit en réalité d'une fracture ; 2° pour déceler tous les cas d'interposition épitrochléenne.

La fracture transversale sus-condylienne, surtout lorsqu'elle est basse, peut simuler, de plus ou moins près, une luxation, à cause du déplacement du fragment diaphysaire en avant, du fragment épiphysaire en arrière. Nous avons eu le regret, à plusieurs reprises, de voir venir à l'hôpital de pauvres enfants qui avaient subi de longues tortures de manipulation, sous prétexte de réduction d'une luxation simple, alors qu'il s'agissait d'une fracture. De telles erreurs ne devraient plus avoir cours aujourd'hui. Ne méprisons pas le rôle humanitaire de la radiographie, qui nous permet déjà d'éviter bien des souffrances lors de l'examen clinique et nous met parfois à l'abri d'erreurs thérapeutiques douloureuses.

La radiographie est non moins indispensable pour déceler tous les cas d'interposition épitrochléenne. Son utilisation systématique en présence de tout traumatisme du coude évoquant une fracture, ou même une luxation simple, permettrait d'éviter les cas, trop nombreux encore, d'interposition épitrochléenne prolongée. Le diagnostic clinique de luxation du coude doit-il donc systématiquement entraîner une radiographie avant réduction ? Nous ne pouvons pousser jusqu'à ce point l'utilité radiologique. Chaque cas mérite d'être envisagé en particulier.

Autant il est judicieux d'utiliser l'écran radiologique, à l'hôpital, pour réduire une luxation, autant il paraît illogique de refuser à un sujet atteint de luxation les bienfaits de la réduction précoce lorsqu'on ne dispose pas de ressources radiologiques immédiates. Néanmoins, il reste sage, surtout chez l'enfant, de vérifier par radiographie toute réduction de luxation et de s'assurer ainsi qu'il ne persiste aucune interposition épitrochléenne.

Encore faudrait-il que tous les médecins sachent reconnaître une interposition épitrochléenne. Il est vraisemblable que certains l'ignorent, puisque, dans une observation rapportée ici même par M. Sorrel, ce n'est que sept mois après l'accident que M. Querneau a pu voir un enfant atteint d'interposition épitrochléenne. Si cet excellent chirurgien a su poser immédiatement le diagnostic exact et traiter judicieusement l'enfant, il est vraisemblable que ceux qui l'avaient soigné avant lui n'avaient pas su reconnaître la lésion, bien qu'ils aient eu sous les yeux une radiographie démonstrative, quinze jours après le traumatisme. Nous croyons donc utile de rappeler, une fois de plus, l'aspect radiologique des interpositions épitrochléennes.

L'aspect radiologique des interpositions épitrochléennes, que nous avons étudié avec Roudaïtis, est toujours le même, tant dans nos cas personnels que dans tous ceux dont nous avons eu sous les yeux les radiographies. Deux radiographies sont nécessaires pour assurer le diagnostic avec certitude. Sur la radiographie de face, le fragment épitrochléen apparaît toujours appliqué sur le versant interne de la grande cavité sigmoïde du cubitus. Il est renversé, sa surface fracturée regardant le cubitus, sa face libre, arrondie, regardant l'humérus. Cet aspect radiologique s'explique parfaitement, la pénétration du fragment épitrochléen dans l'articulation se trouvant limitée par la tension du cône musculo-tendineux (muscles épitrochléens, ligament latéral inverte), qui, fait essentiel sur lequel nous avons déjà insisté, reste forcément solidaire de l'épitrochlée qu'il a arrachée. Le déplacement épitrochléen ne peut évidemment pas dépasser la limite de tension du ligament latéral interne.

De profil, l'épitrochlée se projette en regard de l'interligne, son ombre empiétant plus ou moins sur le cubitus, puisqu'elle est située en dedans de la crête séparant les deux versants de la grande cavité sigmoïde. Avec Roudaïtis, nous avons montré que la projection en regard de l'interligne ne suffit pas, à elle seule, pour affirmer l'interposition. Cet aspect se retrouve dans de nombreux cas de fractures simples de l'épitrochlée. Mais la radiographie de face montre alors le fragment à hauteur de l'interligne, mais en dehors de l'article.

Pour la réduction des interpositions épitrochléennes par manœuvres externes, nous avons proposé des manœuvres en deux temps. Le *premier temps* est un mouvement *d'abduction* de l'avant-bras, exécuté dans les positions corollaires suivantes : *avant-bras en extension*, *main en supination*. En outre, une *traction longitudinale*, suivant l'axe du

membre, présente son utilité. Ce premier mouvement est indispensable pour permettre à l'épitrochlée d'échapper au coincement entre l'humérus et le cubitus, l'abduction ouvrant l'interligne en dedans. En outre, ce mouvement d'abduction met en tension les muscles épitrochléens. Les positions corollaires en extension de l'avant-bras, supination de la main, la traction, sont destinées à accentuer la tension de ces muscles. Le premier temps assure donc les possibilités d'échappement de l'épitrochlée et permettrait, dans des cas favorables, de ramener l'épitrochlée en dedans, par traction sur la corde du cône musculo-ligamenteux épitrochléen. Mais il s'agit d'une corde musculaire, forcément élastique, et c'est vraisemblablement au second temps qu'il faut attribuer d'ordinaire le rôle essentiel dans la réduction.

Le second temps consiste dans un *mouvement de réemboîtement, par flexion progressive de l'avant-bras sur le bras, avec translation de l'avant-bras en dedans.*

Quel est le rôle de chacun de ces deux temps, quand et comment s'opère la réduction, c'est ce que la réduction sous écran nous permet déjà d'entrevoir. Il semble que le premier temps ne soit que de préparation. Quant à la manœuvre d'expulsion, elle varie un peu suivant les trois cas de réduction sous écran dont nous avons connaissance. Le premier de ceux-ci, cas personnel, vous a été exposé ici même voici quelques mois (séance du 11 mai 1938). C'est au mouvement de translation en dedans que revient, dans ce cas, le mérite essentiel de la propulsion progressive, puis de l'énucléation de l'épitrochlée. Dans le cas de MM. Cahuzac et Courty, c'est également lors du second temps que la réduction s'est effectuée, et lors de la flexion de l'avant-bras avec propulsion transversale en dedans « le fragment épitrochléen semble jaillir du fond de l'articulation et vient faire saillie sous la peau avec un petit claquement ». Contrairement à ce qui s'est passé dans notre cas personnel, cette réduction a été rapide et subite, donnant, selon MM. Cahuzac et Courty : « exactement l'impression d'un noyau de cerise que l'on chasserait par pression entre deux doigts ».

Dans le cas publié par M. Henry Tillier (*Revue d'Orthopédie*, janvier 1939), c'est un mouvement un peu spécial qui a permis la réduction : luxation postérieure du coude, tout en portant le bras en hyperextension et abduction. C'est la tension des muscles épitrochléens qui paraît avoir joué, ici, le rôle essentiel.

Ces réductions sous écran sont encore peu nombreuses. Nous espérons que de nouveaux documents viendront encore préciser le mécanisme exact et les meilleures manœuvres du déclenchement épitrochléen.

En attendant, nous vous proposons de remercier MM. Cahuzac et Courty de leur travail précis, de leur succès et de leur intéressante contribution à la réduction des interpositions épitrochléennes.

M. **E. Sorrel**: Dans le cas que vient de rapporter M. Fèvre, on a

reconnu que le fragment épitrochléen était en position dangereuse *avant* la réduction de la luxation ; tenant compte de ce fait, on a fort judicieusement employé l'excellente manœuvre qu'a recommandée M. Fèvre ; grâce à elle on a refoulé le fragment épitrochléen tout en réduisant la luxation et on l'a ainsi empêché de s'inclure. Dans ce cas, je pense absolument comme M. Fèvre : les manœuvres externes doivent suffire, et il n'y a aucune raison pour recourir de suite à une intervention sanglante.

Mais les faits que j'ai signalés ici l'an dernier (1), ceux qu'avaient décrits auparavant M. Mouchet, ceux que m'avait adressés M. de Langre (2), celui que nous a adressé M. Querneau (3) sont différents : des manœuvres de réduction avaient déjà été faites, et mal faites ; on avait déjà ramené les os de l'avant-bras approximativement en place sans se soucier du fragment épitrochléen, sans le refouler, et ce fragment se trouvait fermement coincé entre le cubitus et l'humérus avec le gros tendon des muscles épitrochléens qui le coiffe. Il faudrait dans ces cas pour qu'une manœuvre externe puisse avoir de l'effet qu'on luxât à nouveau le cubitus et qu'on le ramenât à la place qu'il occupait, avant toute tentative de réduction, *en dehors* du fragment épitrochléen : car il est bien évident que ce n'est que dans cette position qu'on peut, avec le cubitus, refouler vers l'épitrochlée le fragment qui s'en est détaché.

Je ne dis pas que cette manœuvre soit impossible, mais elle me paraît moins sûre et plus compliquée que la toute petite intervention qui consiste à découvrir la région épitrochléenne et par une traction douce sur le tendon épitrochléen qui s'enfonce dans l'interligne, à tirer en dehors de l'articulation le fragment osseux et à le remettre rigoureusement à sa place normale.

M. **Fèvre**: Dans le cas de MM. Cahuzac et Courty, il existe une interposition réelle tant sur la vue de face que sur celle de profil. Je crois donc que si nous voulons clarifier la question il faudrait que nous classions les faits d'après l'aspect radiographique des lésions. Si l'épitrochlée est interposée sur la vue de face, sur le versant interne de la grande cavité sigmoïde du cubitus, si elle se projette dans l'interligne sur la vue de profil, il n'y a pas à douter de l'interposition.

Devant ces radiographies, je crois qu'il est possible de réduire par manœuvres externes, et je préfère cette manœuvre simple à une intervention chirurgicale qui me paraît un peu excessive dans ce cas, puisque nous pouvons obtenir le même résultat par un procédé plus simple.

Je serais très reconnaissant à M. Sorrel s'il voulait bien nous apporter ses radiographies afin de voir si elles sont semblables à celles que j'ai présentées.

(1) *Mém. de l'Acad. de Chir.*, 19 janvier 1938, p. 87.
(2) *Mém. de l'Acad. de Chir.*, 11 mai 1938, p. 699.
(3) *Mém. de l'Acad. de Chir.*, 21 décembre 1938, p. 1421.

COMMUNICATIONS

Deux anévrysmes artériels traités par deux techniques différentes,

par M. **Daniel Ferey** (Saint-Malo), associé national.

J'ai eu l'occasion d'opérer, en 1933 et en 1938, deux anévrysmes artériels, l'un de la fémorale superficielle et profonde, l'autre de la poplitée.

Le premier a été opéré par extirpation totale, opération longue, difficile ; le second, sur les conseils de M. Moure par endo-anévrysmorraphie oblitérante, opération de Matas, courte et d'une simplicité remarquable. Je crois qu'en dehors de la restauration par bout à bout et qui doit être assez rare, à cause de l'écartement des deux extrémités de l'artère réséquée, de la mauvaise qualité des tissus, l'anévrysmorraphie oblitérante doit être la méthode de choix.

Observation I. — M. M.. m'est envoyé par le Dr Lugnier, de Saint-Servan, pour un énorme anévrysme, suite de blessure par balle reçue en Syrie, en 1921, et que je vois pour la première fois au début d'avril 1933. A la suite de sa blessure, balle en séton, qui avait pénétré à la pointe du triangle de Scarpa gauche et était ressortie à la face postérieure de la cuisse, le blessé avait été hospitalisé pendant une quinzaine de jours. Rentré en France, il avait été vu par la Commission de réforme et avait une pension de 10 p. 100 pour « section de muscles de la cuisse gauche avec hernie musculaire ». De 1921 à 1930, le blessé souffrait un peu de sa jambe, mais représentant de commerce, il pouvait faire son métier sans trop de fatigue. A partir de 1930, les douleurs s'exagèrent, il souffre surtout du creux poplité, de la face interne de la cuisse gauche et souvent sa jambe s'œdématie. Il consulte plusieurs médecins et, à chaque fois, un traitement symptomatique est ordonné.

Le Dr Lugnier le voit fin mars 1938, et me l'envoie pour opération Nous constatons, chez un homme gras, et dont les cuisses sont très développées, une énorme tumeur, pulsatile, de toute la face antéro-interne de la cuisse gauche, sa longueur est d'environ 20 centimètres, son épaisseur de 12 centimètres.

Aucune oscillation au Pachon à gauche ; à droite, 21/9 avec grande oscillation.

On apprend, d'autre part, que depuis un mois il ne peut faire plus de 500 mètres, sans être arrêté par une violente douleur dans toute la jambe, claudication intermittente typique.

Nous intervenons le 8 avril 1933. Longue incision partant du condyle interne au triangle de Scarpa. Ligature de la fémorale superficielle. On commence la dissection du sac de haut en bas et de dedans en dehors, et bientôt l'on s'aperçoit que la fémorale profonde pénètre, elle aussi, dans le sac. Le nerf saphène interne est complètement englobé dans la tumeur et on est obligé de le sacrifier. Poursuivant la libération, on s'aperçoit que la tumeur bosselée, irrégulière, s'infiltre entre les insertions

des adducteurs et est, par endroits, très adhérente au fémur ; après de nombreuses ligatures, on la libère entièrement et on lie la fémorale superficielle dans le canal de Hunter, près de l'anneau du 3e adducteur et pour pouvoir poser une ligature solide et bien appuyée, il me faut entamer le tendon même de ce muscle. Sutures. Drainage.

Examen anatomique. — A l'ouverture de la poche anévrysmale, je trouve des caillots blancs très adhérents, et ayant subi par endroits la transformation fibreuse au point de donner à l'anévrysme une coque de



Fig. 1. — Anévrysme fémoral superficiel et profond. Figure demi-schématique faite par le Dr Saboureau d'après une photographie. Enorme anévrysme avec les deux artères fémorales superficielles et profondes, 18 centimètres de longueur et 12 centimètres de largeur. Extirpation complète.

plus d'un centimètre d'épaisseur. A noter que, dans d'autres points, la poche est d'une minceur extrême, à côté des caillots friables, rouges, de date récente. Les deux artères pénètrent à la partie supérieure de la poche et l'on introduit dans chacune d'elles une pince. Il semble que la balle a dû fissurer les deux artères, créer une double plaie artérielle et qu'il se soit formé ensuite un volumineux anévrysme. On voit bien l'orifice inférieur de la fémorale superficielle, qui est un peu au-dessus de la partie inférieure de la poche, on ne peut préciser l'orifice de la fémorale profonde, plusieurs ligatures ayant été faites sur le sac à la partie haute et postérieure.

Examen histologique fait par le Dr Huguenin, professeur agrégé à la Faculté de Paris.

Le premier fragment est constitué par une paroi artérielle au niveau de laquelle on note un épaississement de l'endartère, des lésions étendues

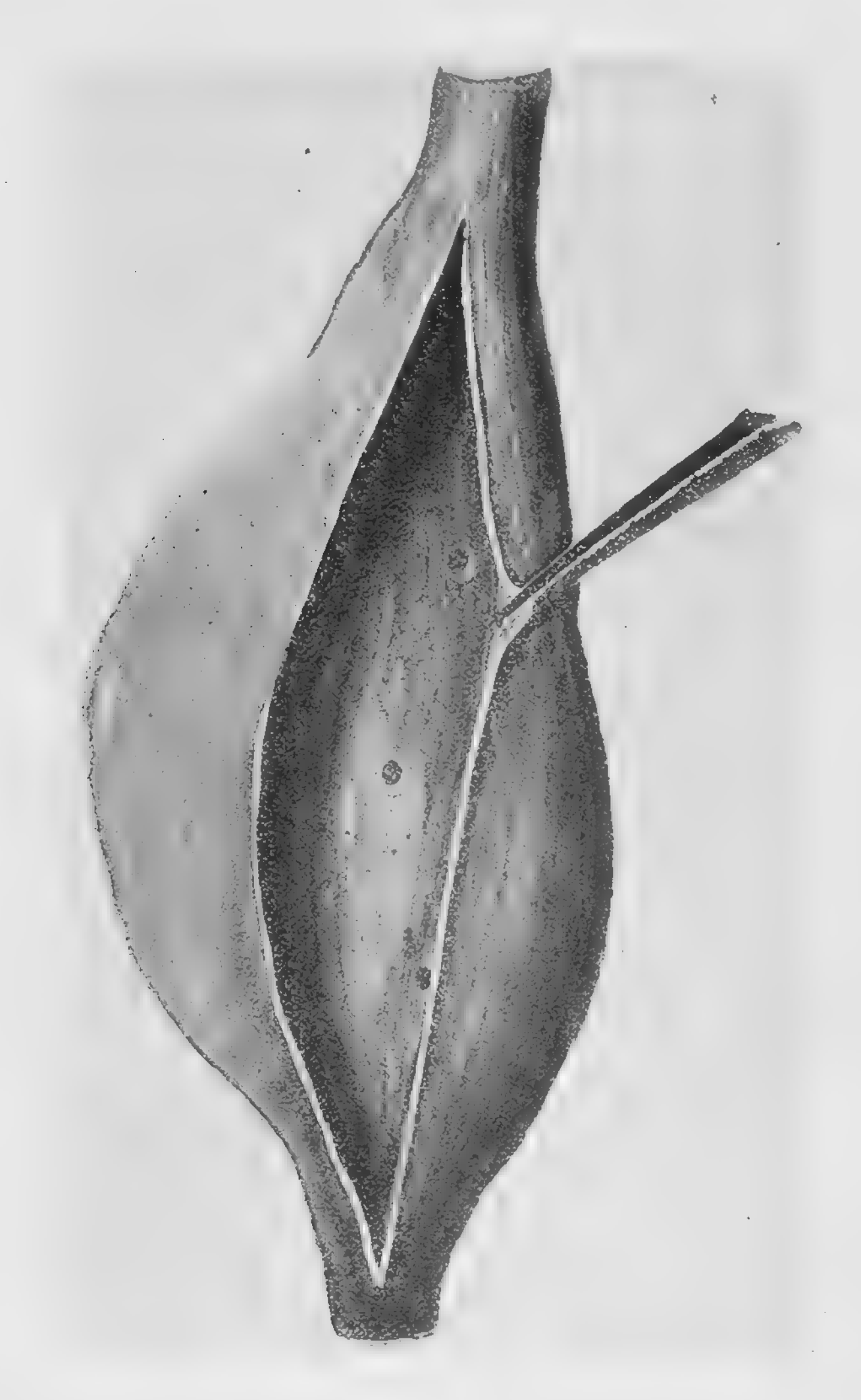


Fig. 2. — Très gros anévrysme poplité. Figure demi-schématique. L'anévrysme a été laissé en place. On a enlevé le caillot, curetté la poche, les orifices artériels sont très visibles, le pourtour de ces orifices est lisse, brillant, il facilite le repère de ces artères qui seront liées par un point en X bien appuyé.

d'athéromes au niveau de la mésartère et une sclérose de la tunique externe, ancienne et ne présentant que des lésions inflammatoires très modérées, vasculaires et péri-vasculaires. Le second fragment représente un caillot non encore complètement organisé.

Le lendemain et le surlendemain de l'opération, à la jambe quelques petites oscillations, la pression étant à 7, le membre est chaud, le drainage donne peu de sang. Le blessé sort de l'hôpital le 1er mai 1933.

Revu le 1er juin 1933. Cicatrice excellente, mais le malade ne peut faire plus de 15 mètres sans être obligé de s'arrêter. Jambe non œdématiée. Les oscillations commencent à apparaître à la pression 9, mais sont toujours à peine indiquées.

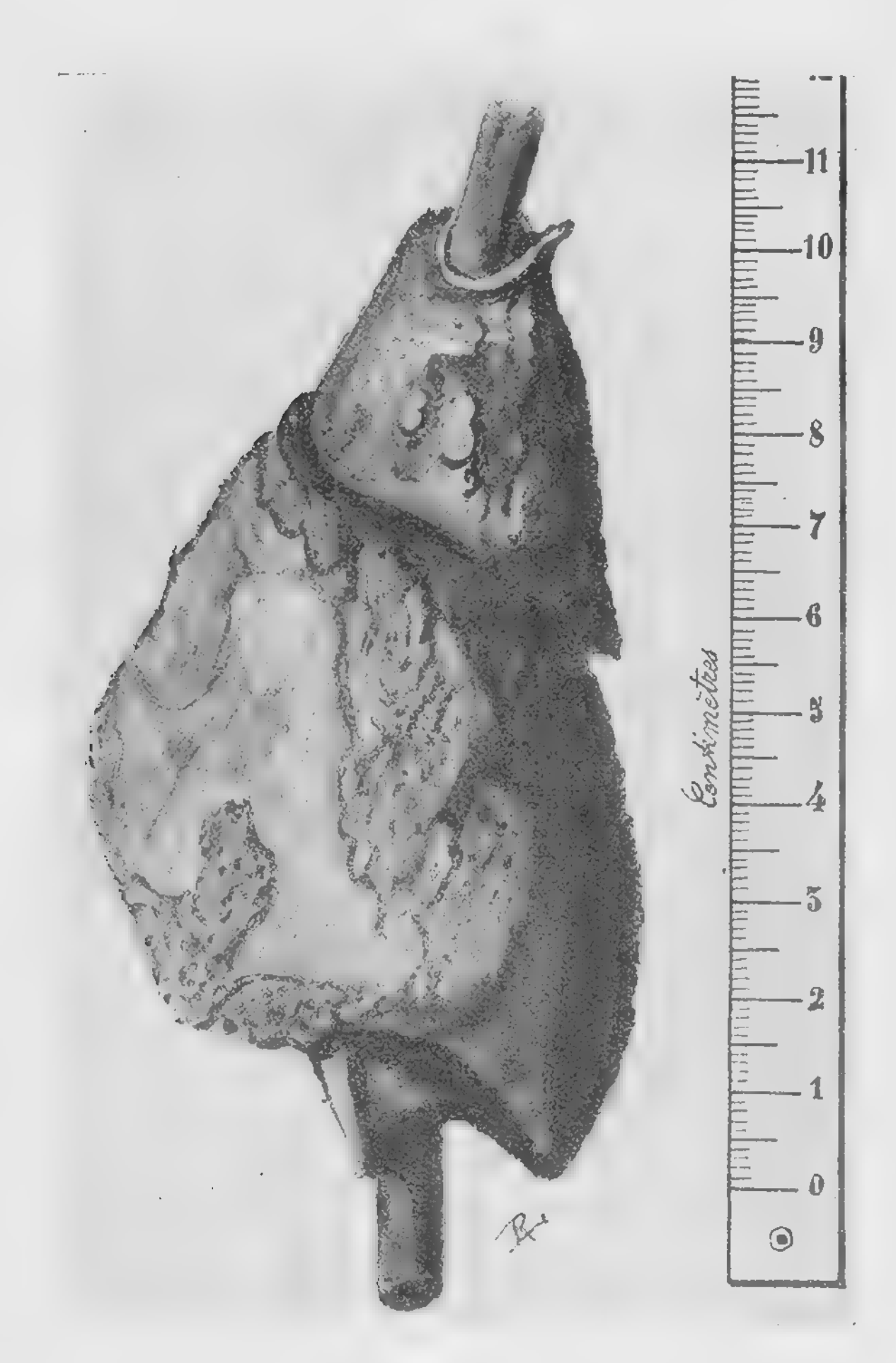


Fig. 3. — Anévrysme poplité. Le caillot un peu incomplet tel qu'il a pu être extrait de la poche anévrysmale. Une baguette de bois montre le canal qui traversait le caillot : canal absolument lisse, brillant comme l'intérieur d'un canon de fusil. Aucune ramification partant de ce canal, où les artères étaient obstruées, où le sang passait entre la poche anévrysmale et le caillot.

Revu le 7 juin 1933. Même état, obligé de s'arrêter tous les 15-20 mètres Sensation de brûlures profondes et d'engourdissement de la jambe.

Revu le 17 octobre 1933. Va beaucoup mieux. Fait 150-200 mètres sans s'arrêter. Par contre, souffre toujours du creux poplité.

Revu en mai 1936. Pour la dernière fois, va très bien depuis deux mois,

surtout n'a plus de claudication intermittente, mais sa jambe gauche se fatigue beaucoup plus vite que la jambe droite. Cicatrice excellente.

Obs. II. — Au mois d'août 1938, le Dr Huet, de Saint-Servan, m'envoie un malade, M. C..., âgé de quarante-neuf ans, pour que je l'opère d'un gros anévrysme artériel du creux poplité gauche. Il s'agit en effet d'une tumeur pulsatile remplissant tout le creux poplité, battante, expansive, la pression est telle qu'il faut un effort très marqué des doigts pour empêcher qu'ils ne soient soulevés. La tension artérielle est de 22/11 à droite et nulle au-dessous de l'anévrysme. De plus, la jambe et le pied sont légèrement œdématiés, des varices importantes sillonnent la jambe gauche alors qu'il n'y en a pas à droite. Le malade souffre, il ne peut faire 100 mètres sans être cloué sur place par une douleur violente du mollet gauche.

Intervention le 31 août 1938, sous garrot. Longue incision partant de l'angle supérieur du creux poplité et descendant jusqu'à la partie supérieure du mollet. Je trouve très facilement, sous l'aponévrose, la tumeur qui lui est légèrement adhérente, je récline la veine et le nerf sciatique poplité, et j'incise la poche dans toute sa longueur, j'enlève au doigt un caillot très ferme, mesurant 11 centimètres de hauteur, 6 de largeur et 5 d'épaisseur. Je curette soigneusement la poche que je fais étaler par mon aide, le Dr Huet, et je suture tous les orifices par des points en X à la soie n° 1. D'abord les deux orifices supérieurs et inférieurs, puis tous les autres. Le repérage, comme me le fait remarquer le Dr Huet, est facile, l'orifice des artères est lisse, je dirais sain, par rapport à la paroi principale qui est calcifiée, irrégulière, tomenteuse ; 5 ligatures en X sont ainsi faites à la soie avec beaucoup de facilité. Je fais enlever le garrot, j'attends quelques minutes, les sutures sont étanches, je referme la poche, qui s'est en partie affaissée, par deux surjets superposés à la soie n° 1. Suture de la peau au fil de lin sans drainage.

Examen de la pièce. — Un gros caillot avec un canal central parfaitement lisse brillant, aussi régulier que l'intérieur d'un canon de fusil. Par contre, aucune collatérale sur ce canal central. Il faut admettre ou bien que le sang passait dans les collatérales entre le caillot et la poche, ou qu'il ne passait pas du tout.

Après l'opération. — Pendant les huit premiers jours, je fais surveiller très attentivement le malade, l'opération ne laissant pas de collatérales intactes, sauf peut-être les artères jumelles. Je crains la gangrène. Pendant ces huit jours, mise en place en permanence dans le lit de deux ampoules électriques pour maintenir une chaleur constante. La température artérielle est nulle, aucune oscillation.

Au neuvième jour, apparition de quelques secousses à l'aiguille du Pachon et c'est tout.

Au vingtième jour, même état, on le fait marcher depuis cinq jours. A noter que la jambe n'est plus œdématiée et que les *varices ont disparu*.

Revu le 10 novembre 1938, soit près de deux mois après l'opération, il marche très bien, ne souffre pas et a repris son métier de docker. La jambe opérée est aussi résistante que l'autre. Wassermann négatif.

Pour terminer, je me permettrai de résumer cet exposé par cette phrase de M. Moure : « L'absence totale de dissection présente l'avantage considérable de ménager l'intégrité absolue de la circulation collatérale », et plus loin, il ajoute : « Nous aurons ainsi effectué une opération extrêmement simple, rapide, inoffensive, qui réduit au minimum les chances de gangrène par ischémie. »

Les perforations diastatiques de l'estomac dans le cancer sténosant du pylore,

par M. **J. Okinczyc.**

On connaît au cours de l'évolution d'un cancer intestinal, parmi les complications, les perforations diastatiques ou perforations à distance. Elles sont le fait d'une distension prolongée et excessive de l'intestin en amont d'un obstacle organique, des troubles circulatoires qui en sont la conséquence et de l'action sur cette paroi mal nourrie des agents toxi-infectieux qui pullulent dans le liquide de stagnation.

Je ne crois pas que de telles perforations aient été décrites au niveau de l'estomac ; en tous cas elles doivent être assez rares, et ne doivent pas être confondues avec les perforations néoplasiques où la perforation se produit au siège même du néoplasme.

L'observation que nous rapportons nous semble devoir rentrer dans la catégorie des perforations diastatiques vraies. Si son évolution a été moins bruyante et moins dramatique que celle des perforations en péritoine libre, cela tient peut-être à son siège, et aussi à ce fait qu'il s'agissait plutôt d'une fissuration que d'une perforation largement béante en péritoine libre.

L'histoire clinique de ce malade est d'ailleurs très typique.

M. S..., soixante-cinq ans, m'est adressé de province, le 24 octobre 1938, par un de mes anciens internes qui me demande de l'examiner et d'intervenir si je le juge utile. Le malade a toujours présenté des digestions lentes et pénibles, sans douleurs proprement dites, mais accompagnées de sensation de pesanteur et de tension épigastrique.

Depuis trois mois, les troubles se sont très notablement accentués et l'amaigrissement est, depuis ce moment, très marqué. Le malade ne vomit pas, mais son appétit diminue, et les forces déclinent rapidement. Une première série de radiographies, probablement insuffisantes, n'avait rien révélé de notable.

Une deuxième série, pratiquée en octobre, sous le contrôle de mon ancien élève, montre une sténose serrée du pylore et, trois jours après l'ingestion de baryte, l'estomac en contient encore en notable quantité non évacuée au point de gêner l'examen.

On constate, de plus, une rigidité segmentaire du bord supérieur du pylore persistant à plusieurs examens, mais pas d'image lacunaire, ni diverticulaire.

Un lavage d'estomac est pratiqué trois jours après l'ingestion de baryte, le 22 octobre ; il ramène, avec la baryte ingérée, près de *trois* litres de liquide teinté de sang, ce qui semble bien indiquer une stase considérable et une surdistension de l'estomac.

Dans la soirée de ce même jour (22 octobre), le malade est pris brusquement de très violentes douleurs épigastriques, avec contracture sus-ombilicale et disparition de la matière préhépatique. Mon ancien interne, qui l'observe à cette période, soupçonne une perforation ; mais, les signes ayant eu tendance à s'amender assez rapidement avec un traitement calmant,

on diffère l'intervention. Le malade est mis au repos complet et préparé à son transport à Paris qui s'effectue sans encombre le 28 octobre. Entre temps, un nouvel examen radiographique très prudent a pu être effectué ; il a montré une fois encore une stase considérable, la même rigidité segmentaire du bord supérieur du pylore sans image lacunaire. Par contre, sur la petite courbure, on voit une image diverticulaire assez bizarre, comme une tache de baryte suspendue en dehors de l'estomac et dont l'opération nous donnera l'explication.

L'examen que je pratique ce même jour du malade, me montre un patient amaigri, fatigué, avec la langue saburrale et une bronchite chronique avec expectoration.

A l'inspection, la région épigastrique est soulevée par l'estomac dilaté et distendu par des gaz. A la percussion, l'estomac descend à plusieurs travers de doigt au-dessous de l'ombilic ; on perçoit du clapotage.

La pression réveille de la sensibilité au creux épigastrique, mais il n'existe actuellement aucune contracture.

La température est normale.

Le 30 octobre, le malade est maintenu au repos, remonté au maximum avec sérum et toni-cardiaques.

J'interviens le 31 octobre 1938 à l'anesthésie locale. Cœliotomie médiane sus-ombilicale. Je trouve une tumeur de l'antre pylorique, adhérant en arrière au pancréas sur une petite surface et donnant ainsi l'impression d'un ulcère térébrant.

Le duodénum est libéré, sectionné, et le moignon est fermé en deux plans. Il est alors facile, en retournant le pylore vers la gauche, de le libérer en arrière de son adhérence au pancréas. Cette libération est assez facile et le clivage peut se faire sans ouverture de l'estomac, ce qui cette fois n'est pas en faveur d'un ulcère térébrant.

Quand l'estomac est ainsi mobilisé, je constate alors que le petit épiploon est à distance du pylore, infiltré par un placard inflammatoire induré qui prolonge la petite courbure et remonte assez haut sous le foie.

La ligature de la coronaire est difficile dans ce magma inflammatoire avec débris pseudo-membraneux et sphacéliques ; on retrouve même un peu de baryte épanchée entre les deux feuillets du petit épiploon.

Section haute de l'estomac et suture au fur et à mesure à points séparés dans une paroi assez friable. Enfin, nous complétons et terminons la gastrectomie par une implantation gastro-jéjunale régulière.

Drain sous-hépatique et suture de la paroi en deux plans.

Après l'opération, le malade est assez fatigué, mais au bout de deux jours son état s'améliore et on peut espérer une issue favorable, quand, vers le sixième jour, apparaissent des accidents pulmonaires ; le huitième jour, se produit une fistule gastrique en rapport avec une désunion que nous avons quelque raison de situer au niveau de la partie supérieure de la suture, là où les points coupaient une paroi friable. Après quelques alternatives, le malade s'affaiblit et succombe un peu plus d'une semaine après l'intervention.

L'examen anatomo-pathologique de la pièce opératoire est très instructif.

Les coupes ont porté sur le pylore et également sur la petite courbure au niveau d'une partie de la paroi gastrique effondrée.

Au niveau du pylore, il existe une ulcération qui a détruit la muqueuse; elle commence par places à occuper la sous-muqueuse épaissie. Cette ulcération, ainsi que la muqueuse gastrique périphérique, est infiltrée par un *épithélioma* formé de cellules cubiques basses et surtout atypiques, fortement teintées par les basiques ; parfois en mitoses désordonnées. Ces cellules ne limitent que très rarement des tubes pseudo-glandulaires ; elles infiltrent par petits groupes, ou isolées individuellement, les faisceaux

musculaires qu'elles clivent et détruisent ; elles arrivent jusque dans le tissu adipeux périphérique ; le stroma qui les accompagne est abondant, squirrheux.

Dans la région lisse de l'antre, la muqueuse est atteinte de gastrite chronique atrophique, mais non cancérisée.

La région effondrée au niveau de la petite courbure est représentée par un tissu mortifié, et cette zone mortifiée nécrobiotique, qui s'étend jusqu'au tissu adipeux entre les feuillets du petit épiploon, est infiltrée par un nombre très élevé de leucocytes polynucléaires. Ces tissus ne sont pas pénétrés par le cancer.

En résumé : ulcéro-cancer de l'estomac. Cancer squirrheux évoluant vers le type de linite plastique.

Perforation aiguë de la petite courbure.

Nous possédons maintenant tous les éléments d'appréciation : un cancer sténosant du pylore, à forme de linite, ulcéré et infecté provoque une stase abondante avec surdistension de l'estomac ; il en résulte à un moment donné, à distance de la lésion principale et sténosante, une perforation de la petite courbure, qui reste masquée entre les deux feuillets du petit épiploon. Cette fissuration de l'estomac s'est manifestée cliniquement pendant quelques heures, et plus tard radiologiquement, par l'effusion de la baryte dans le petit épiploon. Cette altération de la paroi gastrique à distance de la tumeur a gêné la gastrectomie, nui à la bonne qualité des sutures et prolongé des manœuvres délicates et difficiles en milieu infecté. Cette perforation diastatique est l'élément déterminant des complications post-opératoires infectieuses qui ont été suivies de mort.

Nous pourrions redire, au sujet de cette perforation et de son mécanisme, ce que nous écrivions naguère au sujet des perforations diastatiques dans le cancer intestinal : « C'est un véritable iléus qui se constitue ; c'est même l'évolution normale d'une obstruction qui se prolonge, et nous pouvons n'être appelés à examiner le malade qu'à cette période terminale de la crise, où l'intestin fatigué, épuisé, se trouve dans un état de véritable asystolie. A ce moment, il se laisse distendre passivement par les gaz et les matières. A ce degré même de distension, les troubles de circulation apparaissent : sa paroi ischémiée par cette surdistension peut se sphacéler, se rompre, se perforer. On a donné à ces perforations le nom de diastatiques (à distance) ; mais celui d'*ulcérations* diastatiques conviendrait mieux encore pour indiquer que le processus est mixte : mécanique par distension et sphacélique par ischémie. » Il y a même un troisième processus qui intervient dans cette ulcération, c'est la toxi-infection, par action des germes qui pullulent dans le liquide de stase et dont la virulence est exaltée par la stagnation : nécrobiose d'abord, puis infection sphacélique et sa paroi cédera sous une faible pression.

Ce que nous avons observé plusieurs fois sur le gros intestin, nous venons de le constater sur l'estomac, dans des conditions presque identiques de production. Une chance, provisoire seulement, hélas ! avait limité les dégâts en aveuglant la perforation. Mais l'opération nous

obligeait à passer en plein foyer inflammatoire ; ce qui devait, après un moment d'espoir, diffuser une infection mortelle dans ses conséquences. Nous connaissions déjà la fragilité des cancéreux de l'estomac ; nous avions à faire face à d'autres aléas : la sténose pylorique, du fait de sa stase, provoque un état d'intoxication et de toxi-infection qui est bien connue aussi et qui faisait, il n'y a pas si longtemps, préférer chez ces malades l'opération en deux temps pour ménager précisément leur fragilité. Chez ce malade, à la lésion organique, cancéreuse, à la stase très prononcée, s'ajoutait encore une perforation masquée, mais récente qui, tout en précisant l'urgence de l'indication opératoire, en augmentait cependant les risques.

S'il était malaisé de sortir victorieux d'une telle impasse, il nous est du moins plus facile d'en revenir avec une notion plus précise de la cause de bien des échecs dans la chirurgie du cancer de l'estomac. Ici nous avons vu le processus à son stade terminal ; mais que de fois dans les sténoses cancéreuses du pylore l'altération mécanique, ischémique, toxi-infectieuse des parois doit-elle conduire, même dans les gastrectomies larges, à distance des lésions, à des sutures fragiles, parce qu'en tissus déjà altérés, à ce stade précédant la fissuration ou la perforation diastatique. Les rares désunions de sutures que j'ai eu à déplorer, l'ont été, mortelles ou non, chez des cancéreux et des sténosés.

Cette expérience et ces constatations nous confirmeront une fois de plus dans la nécessité de mettre tout en œuvre pour assurer, avec la précocité du diagnostic, la précocité d'un traitement qui ne sera efficace immédiatement et à longue échéance qu'à cette première condition.

Scoliose par contracture douloureuse des muscles lombaires au cours d'une épiphysite du rebord iliaque,

par MM. **Albert Mouchet, E. Sorrel** et **Stefani.**

Je voudrais, au nom de M. A. Mouchet, qui veut bien me faire l'honneur de venir examiner, deux fois par semaine, les malades de la consultation externe de mon service, et au mien, relater l'histoire d'une jeune fille atteinte d'une scoliose, déterminée, nous semble-t-il, par une épiphysite douloureuse du rebord iliaque. Si notre interprétation est bien exacte, l'observation mérite d'être signalée, car, à notre connaissance, il n'en a pas encore été publié de semblable. La voici, telle que l'a rédigée mon interne, M. Stefani.

Une grande jeune fille de seize ans et demi, paraissant de santé fort robuste, vient à la consultation de l'hôpital Trousseau, le 18 octobre 1938. Depuis trois semaines, et sans qu'aucune cause traumatique ou infectieuse puisse être invoquée, elle souffre de douleurs lombaires. Ces douleurs sont continues, mais, de plus, par deux fois, il y a eu des crises avec irradiations dans le membre inférieur droit.

Les douleurs sont assez vives pour que, depuis trois semaines, la malade ait gardé constamment le lit. D'ailleurs, la marche est très difficile ; toute la colonne vertébrale est inclinée à droite et fixée dans cette position par une forte contracture des muscles para-vertébraux droits, et ce n'est qu'au prix d'un certain effort que l'équilibre peut être conservé. Cette forte scoliose lombaire à concavité droite ne s'accompagne d'aucune rotation des corps vertébraux.

Une radiographie de face, faite le 11 novembre, montre qu'à partir de la 4e lombaire, la colonne vertébrale s'incline à droite, mais le corps de la 5e lombaire est resté horizontal, si bien que l'espace intervertébral L 4-L 5 bâille à gauche et est presque fermé à droite. Le disque est tout à fait pincé à droite, au point que les corps vertébraux arrivent presque au contact. Cette inclinaison latérale droite se continue jusqu'à la 10e vertèbre dorsale, à partir de laquelle s'esquisse une courbure de compensation ; mais elle reste très légère, si bien que toute la colonne vertébrale tombe véritablement à droite. La radiographie de profil ne montre aucune lésion des corps vertébraux. Les muscles para-vertébraux sont contracturés et douloureux : ce sont eux qui maintiennent la déformation. Il s'agit manifestement d'une scoliose d'attitude, mais, à première vue, la cause de cette contracture échappe. L'état général de cette jeune fille est magnifique, l'histoire qu'elle raconte ne ressemble pas à celle d'une tuberculose, les images radiographiques ne sont pas celles d'un Mal de Pott. Un seul signe est peut-être en faveur de cette hypothèse : les réflexes rotuliens et achilléens sont un peu vifs du côté droit et l'on trouve, à un premier examen, un léger clonus du pied droit, qui disparaît d'ailleurs les jours suivants.

On fait entrer la malade dans le service pour la suivre et essayer d'élucider le diagnostic. On la couche sur un lit de Berck. Dès le lendemain, la douleur est moins vive et une radiographie, faite ce jour-là (19 octobre 1938), montre que la scoliose d'attitude est un peu moins prononcée. Mais les contractures restent encore assez fortes pour que la marche continue à être difficile. C'est alors qu'en regardant de plus près la radiographie, nous nous rendons compte que l'épiphyse marginale de l'aile iliaque est en plein développement. La palpation est douloureuse et nous commençons à nous demander si la contracture des muscles n'est pas provoquée par cette épiphysite. Nous n'avions, jusqu'ici, jamais constaté de faits semblables, nous n'en connaissions pas non plus d'exemples ; mais plusieurs cas d'épiphysites marginales douloureuses ont déjà été signalés. A notre séance du 6 novembre 1935, M. Mouchet en a rapporté 3 cas, localisés surtout au niveau de l'épine iliaque antéro-postérieure, que nous avait adressés M. Dupas ; il rappelait que Rœderer, à la Société de Pédiatrie, le 7 juillet 1931, en avait signalé des formes localisées à la partie moyenne et à la partie postérieure de la crête iliaque et que M. Dupas en avait observé un type postérieur. Le 18 décembre 1935, je signalais, avec Durrieux et Boelle, un cas d'épiphysite douloureuse de la crête iliaque, localisée à la partie

antérieure. Le cas que M. Mouchet et moi relatons aujourd'hui serait un type postérieur, analogue à celui de M. Rœderer et de M. Dupas, mais il présente cette particularité curieuse que la contracture des muscles s'insérant à ce niveau sur la crête, le grand dorsal et le carré des lombes en particulier, aurait été assez forte et prolongée pour déterminer une scoliose et un pincement du disque L 4-L 5. Cette interprétation paraît bien avoir été vérifiée par l'évolution immédiate de l'épiphysite ; sous l'influence du repos, sous l'influence peut-être aussi des injections de novocaïne que nous avons faites, à deux reprises, au niveau des insertions musculaires sur la crête iliaque douloureuse, la contracture a en grande partie cédé et la scoliose a presque disparu. Et, sur la radiographie du 12 novembre, le disque L 4-L 5 a, à peu près, repris sa forme normale.

La malade doit partir, dans quelques jours, à l'Hôpital maritime de Berck. Notre collègue Richard pourra la suivre et nous dire si l'évolution à longue échéance justifie bien notre explication des faits.

A propos du verrouillage par greffons articulés des luxations atloïdo-axoïdiennes avec fracture de l'apophyse odontoïde,

par M. **L. Tavernier** (de Lyon), associé national.

M. Desplas a rapporté, à la séance du 23 mars 1933 de l'Académie de Chirurgie, l'observation d'une fracture luxation atloïdo-axoïdienne où il avait été conduit, en retouchant un greffon occipito-vertébral qui ne s'était pas soudé à l'occipital, à réaliser l'union du greffon à l'occipital à l'aide d'un nouveau greffon solidaire de l'occipital, mais simplement buté sur le premier greffon par l'intermédiaire d'une pseudarthrose serrée. Il se louait avec tant d'ingéniosité et de conviction de l'heureux résultat obtenu qu'il a fait école, et que M. Polony vous a envoyé à la séance du 16 novembre 1938 l'observation d'un cas, où il a cherché le même résultat, mais où une réalisation moins heureuse risque de lui valoir des déceptions. La courte discussion qui a suivi cette communication fait à ce risque une allusion si discrète, que je crois utile de la préciser, et de montrer que cette méthode comporte des aléas, et que l'avantage dont elle se targue de permettre une bonne mobilité de la tête peut être obtenu par des moyens plus sûrs.

Il faut avoir lutté soi-même sans succès pendant des mois contre la terrible tendance de certaines subluxations atloïdo-axoïdiennes à augmenter progressivement leur déplacement en dépit des minerves les plus étroitement appliquées et des tractions les mieux surveillées, alors qu'on sait qu'un glissement supplémentaire de quelques millimètres va écraser le bulbe, pour être convaincu que contre un glissement si tenace et si périlleux le moyen de contention auquel on aura recours doit com-

porter le maximum de rigueur. Seul, à mon avis, un greffon qui solidarise l'occipital avec les 2e et 3e vertèbres cervicales répond à cet objectif.



Fig. 1. — Mouvements de flexion et d'extension permis par une greffe courte occipito-cervicale.

Si la pseudarthrose du greffon articulé présente assez de souplesse pour permettre des mouvements étendus de la tête, elle expose à laisser se produire de petits déplacements. Le cas de M. Polony en est un



Fig. 2. — Mouvements d'inclinaison latérale et de torsion permis par une greffe courte occipito-cervicale.

bel exemple : en octobre 1938, dit-il, les mouvements de la tête ont récupéré leur amplitude normale. La radiographie qu'il publie explique

pourquoi : le greffon occipital y a l'aspect vermoulu des greffons intra-musculaires sans contact avec le squelette et voués à la résorption ; c'est cette double articulation du greffon à chacune de ses extrémités qui explique la mobilité complète de la tête, car géométriquement le greffon à pseudarthrose unique et serrée de M. Desplas ne laisse pas des mouvements aussi étendus surtout dans le sens antéro-postérieur. Cette souplesse extrême ne permet pas de garantir à l'articulation atloïdo-axoïdienne une fixité absolue. Heureusement pour l'opéré de



Fig. 3 — Greffe courte occipito-cervicale maintenant depuis huit ans un atlas luxé en avant de l'axis.

M. Polony, les glissements secondaires tardifs sont l'exception dans les fractures-luxations atloïdo-axoïdiennes, et la plupart restent guéries sans séquelles en l'absence de toute intervention opératoire.

J'en arrive au point qui est l'objectif de ce travail ; la présentation de photographies montrant ce que conserve de mobilité dans sa colonne cervicale inférieure un blessé consolidé par la greffe courte que je préconise. Ce sont les greffes longues solidarisant l'occipital avec la plupart des vertèbres cervicales qui sont redoutables par l'intolérable rigidité du cou qu'elles réalisent. Or, elles ne sont pas nécessaires à la stabilisation de l'articulation atloïdo-axoïdienne : l'expérience des greffes rachidiennes dans les maux de Pott et les fractures nous a

appris qu'un foyer est bloqué quand on solidarise les deux vertèbres sus-jacentes avec les deux sous-jacentes, en l'espèce l'occipital avec les 2e et 3e cervicales (on ne peut utiliser l'apophyse épineuse de l'atlas, elle est courte et trop profondément enfouie quand l'atlas est déplacé en avant de l'axis).

Ces photographies (fig. 1 et 2) proviennent d'un blessé dont j'ai publié l'observation dans la *Revue d'Orthopédie* de septembre 1931, p. 562, et que je résume ici : enfant de dix ans, fracture de l'odontoïde avec glissement de l'atlas en avant de l'axis, une série de radiographies prises, chaque mois, montre pendant huit mois un glissement progressif implacable de l'atlas en dépit des minerves plâtrées et des mises en traction alternées. Devant le danger imminent, l'enfant est opéré à travers une fenêtre d'une minerve plâtrée rigoureusement appliquée. Quatre mois après, l'enfant pouvait être libéré de tout appareil, il était solide, et conservait dans sa colonne cervicale inférieure des mouvements relativement étendus. Il est resté guéri, et mène depuis neuf ans une vie normale. La radiographie (fig. 3) montre l'état de la greffe en 1937, huit ans après l'opération, et la persistance d'un déplacement en avant de l'atlas important, mais assez solidement bloqué pour n'inspirer aucune crainte. Les photographies ont été prises ces jours-ci pour illustrer cet article.

Ces images se passent, je crois, de commentaire ; elles témoignent de la sûreté de l'immobilisation par les greffes courtes, et des mouvements suffisants qu'elles permettent.

J'ajouterai qu'il se trouve si bien guéri, qu'il est très offusqué de ce que le Conseil de Révision ait refusé de faire de lui un soldat.

PRÉSENTATION DE PIÈCE

Pièce opératoire de gastrectomie secondaire, après suture d'un ulcère perforé,

par M. **J. Okinczyc.**

Le malade à qui appartient cette pièce opératoire était entré d'urgence dans mon service, le 11 octobre 1938, pour une perforation d'un ulcère de la petite courbure. Il avait alors subi immédiatement une simple suture de la perforation par trois fils de lin.

Les suites opératoires paraissaient devoir être assez simples, quand le 29 octobre 1938, soit dix-huit jours après la perforation, se produit une hématémèse très abondante avec mélæna. Après quelques heures d'inquiétude et de qui-vive, l'hémorragie s'arrête, et peu à peu le malade se rétablit. Il quitte l'hôpital et y rentre au début de janvier pour subir une gastrectomie.

Celle-ci est pratiquée le 13 janvier 1939. Le malade est sorti guéri le 29 janvier. Sauf l'hématémèse survenue après la perforation, ce serait une histoire banale si ce malade n'avait pas eu antérieurement à sa perforation une histoire chirurgicale que nous avons pu reconstituer grâce aux documents fournis par le service où il avait été précédemment opéré.

En 1934, le malade souffrant de l'estomac avait été examiné et les épreuves radiologiques avaient permis de constater une sténose pylorique.

Le chirurgien qui était intervenu sur ce diagnostic, n'avait pas trouvé d'ulcère ni de sténose à l'opération ; mais ayant constaté une dilatation de la première portion du duodénum, avait cru devoir faire une duodéno-jéjunostomie sous-mésocolique au bouton de Jaboulay.

Je reste convaincu que dès cette époque l'ulcère de la petite courbure existait déjà et que la sténose constatée à la radiographie était un spasme pylorique réflexe. En tous cas, la duodéno-jéjunostomie n'a pas empêché la perforation de l'ulcère, ni même l'hématémèse consécutive. Je n'ai pas besoin de dire que cette anastomose a été également très gênante pour la gastrectomie et que j'ai dû supprimer cette anastomose, refermer le duodénum et utiliser partiellement la bouche jéjunale pour mon implantation gastrique.

Si je présente cette pièce opératoire, c'est qu'on peut constater la parfaite cicatrisation de l'ulcère.

Sa place est marquée encore du côté endogastrique par un dernier fil de lin en voie d'élimination.

Je n'en tirerai pas argument pour affirmer la nocivité des fils non résorbables. Je constate au contraire que dans une perforation aiguë, la suture avec des fils non résorbables n'empêche nullement sa cicatrisation. Celle-ci s'est effectuée dans des délais très courts et il n'existe, à la surface de la muqueuse gastrique, aucune tendance à la constitution d'une récidive d'ulcère au point d'élimination du fil.

PRÉSENTATIONS DE RADIOGRAPHIES

A propos de l'ostéolyse essentielle progressive de la main gauche, communiquée à l'Académie en 1936, par MM. J. Dupas, P. Badelon et G. Daydé (Marine),

par M. **Albert Mouchet.**

Vous vous souvenez certainement de cette extraordinaire ostéolyse de la main que des chirurgiens de la marine : MM. Dupas, Badelon et Daydé ont communiquée à l'Aacadémie et que j'ai rapportée à la séance du 12 février 1936.

Un an plus tard, à la séance du 3 mai 1937, en vous communiquant avec Rouvillois une *ostéolyse du bassin*, je suis revenu sur le cas de MM. Dupas, Badelon et Daydé et je vous ai dit que l'ostéolyse de la main ne cessait pas de progresser, malgré la sympathectomie humérale



Fig. 1. — Radiographie de la main gauche en décembre 1937.

pratiquée autrefois en temps voulu et malgré le traitement recalcifiant.

Je dois à l'amabilité de M. Badelon de pouvoir vous donner des nouvelles de ce jeune homme de vingt et un ans que j'ai vu le 28 décembre dernier à l'Hôpital Sainte-Anne, lors de mon séjour à Toulon. Les radiographies et les photographies que je vous préesnte montrent l'évolution progressive de la fonte osseuse.

Sur les dernières *radiographies* faites en décembre 1936, que je vous ai apportées en mars 1937, il n'y avait plus de métacarpiens, l'index avait perdu sa 1re phalange, le carpe était réduit à un minime îlot décalcifié.



Fig. 2. — Radiographie de la main gauche (octobre 1938).

En juin 1937, le carpe est encore plus réduit, la 1re phalange du pouce s'amenuise et c'est le tour du médius de perdre la moitié proximale de sa 1re phalange.

En décembre 1937, le carpe est de plus en plus réduit ; la 1re phalange du médius a presque disparu, la 1re phalange de l'annulaire est en train de fondre (fig. 1).



Fig. 3.



Fig. 4.

Fig. 3 et 4. — Mains de Lucien G..., en décembre 1938.

Fait nouveau, digne d'être noté : l'épiphyse radiale est entamée au niveau de la styloïde. Après les os de la main et des doigts, voilà le squelette de l'avant-bras qui est en train de disparaître.

Enfin, en octobre 1938, l'index commence à perdre les deux dernières phalanges qui lui restent ; le médius n'a plus de 1re phalange, l'annulaire a sa 1re phalange réduite au volume d'une allumette. Celle du pouce continue à s'amenuiser, mais plus lentement. La 1re phalange de l'auriculaire tient bon.

Le carpe, à peine visible, est réduit à la surface d'une pièce de 1 franc (fig. 2).

Toute l'épiphyse radiale est diminuée de volume et transparente, l'épiphyse cubitale pareillement.

La fonte osseuse remonte à grands pas sur le membre supérieur.

La main gauche est devenue ainsi de plus en plus courte, épaisse, ramassée sur elle-même, réduite à une palette molle dans laquelle les doigts écourtés, trapus, rentrent à la façon des tubes d'une longue vue (fig. 3 et 4).

Ces doigts restent étendus : seuls les 4e et 5e doigts sont capables de faire un léger mouvement de flexion.

Le jeune homme, G... (Lucien), qui n'appartient plus à la marine, exerce depuis trois ans la profession de facteur intérimaire. Il assure la distribution des lettres soit à pied, soit à bicyclette et utilise alors sa main qu'il tient habituellement cachée dans sa poche comme point d'appui sur la poignée gauche de sa bicyclette. Ce point d'appui se fait par la flexion des deux dernières phalanges des 4e et 5e doigts. Car la pince pollici-digitale n'a aucune action.

L'état général est excellent et le jeune homme ne se préoccupe guère de son infirmité qui est absolument indolente et qui lui a procuré une petite indemnité.

Le Secrétaire annuel : ROBERT MONOD.

Imprimé par l'Ancne Impie de la Cour d'Appel, A. MARETHEUX, Dir., 1, r. Cassette, à Paris (France).

MÉMOIRES
DE
L'ACADÉMIE DE CHIRURGIE

Séance du 8 Février 1939.

Présidence de M. RAYMOND GRÉGOIRE, *président.*

PROCÈS-VERBAL

La rédaction du procès-verbal de la précédente séance est mise aux voix et adoptée.

CORRESPONDANCE

La correspondance comprend :

1° Les journaux et publications périodiques de la semaine.

2° Des lettres de MM. GOUVERNEUR, MENEGAUX, ROUX-BERGER, WELTI s'excusant de ne pouvoir assister à la séance.

3° Des lettres de MM. André MARTIN et SÉNÈQUE sollicitant un congé pendant la durée du concours du Bureau central.

4° Des lettres de MM. FUNCK-BRENTANO, MEILLÈRE et P. SÉJOURNET posant leur candidature à la place vacante d'associé parisien.

5° Un travail de MM. BRETTE et DUVAL (Marine), intitulé : *Kyste du grand épiploon.*

M. Marcel FÈVRE, rapporteur.

6° Un travail de M. Jean FIGARELLA (Marseille), intitulé : *Un cas rare de coxa vara chez l'adulte. Opération et guérison fonctionnelle.*

M. Marcel FÈVRE, rapporteur.

7° Un travail de MM. BRETTE et LOMAIGNE, intitulé : *Volvulus d'une rate ectopiée dans le petit bassin. Occlusion intestinale. Splénectomie. Guérison.*

M. B. DESPLAS, rapporteur.

Publication périodique hebdomadaire.

RAPPORTS

Un cas de tétanos post abortum *guéri par hystérectomie vaginale et l'association Sérothérapie-Rectanol,*

par M. **Robert Goyer** (d'Angers).

Rapport de M. Louis Bazy.

Nous avons reçu la courte observation suivante :

Mme X..., vingt-huit ans, nous est adressée avec le diagnostic de tétanos *post abortum*. La fausse couche remonte à dix jours.

Un seul signe existe : la contracture intense des mâchoires avec une température à 37°5.

Au toucher vaginal, le col utérin est mou, entr'ouvert. L'utérus est gros comme une orange, ramolli.

La malade reçoit immédiatement :

1 c. c. d'anatoxine tétanique.

1.000 unités de sérum une demi-heure après.

Le lendemain, le tableau clinique est des plus net. Raideur de la nuque, dysphagie, trismus, faciès sardonique, opistothonos, contracture des muscles de la paroi abdominale.

Température, 37°6 ; pouls, 115.

Sous anesthésie générale à l'éther, on pratique une hystérectomie vaginale suivant le procédé que nous a appris notre maître M. Toupet.

(La cavité utérine contenait un fragment placentaire implanté sur la paroi postérieure, d'aspect nécrotique et gros comme une noix. Malheureusement, un examen bactériologique n'a pu en être pratiqué.)

Dans les jours qui suivent, les signes cliniques persistent.

Les six premiers jours, la malade reçoit : 40.000 unités de sérum.

Au huitième jour, une réaction sérique apparaît. On diminue la dose de sérum qui est réduite à : 20.000 unités par jour.

A partir du treizième jour : 10.000 unités.

Puis, 5.000 unités à partir du quinzième jour.

La sérothérapie est abandonnée au dix-huitième jour. En même temps que la sérothérapie, la malade est continuellement dans un état de demi-sommeil grâce à deux lavements de Rectanol par jour, plus du sirop de chloral par la bouche et une injection quotidienne de 1 centigramme de morphine.

Au début, 4 gr. 50 de Rectanol par lavement paraissaient suffisants. Rapidement, la dose a dû être portée à 7 grammes.

Au total, 50 grammes de Rectanol ont été nécessaires.

Grâce à ce traitement, on a noté un minimum de crises tétaniques. Une amélioration nette est apparue au treizième jour. Les raideurs ont complètement disparu le dix-huitième jour. La malade a quitté la clinique le vingt-cinquième jour, complètement guérie.

Entre temps, la seconde injection d'anatoxine a été faite à la date préconisée. Son médecin terminera la vaccination.

Cette observation vient s'ajouter à celles que je vous ai déjà communiquées et à celles qu'a pu recueillir M. Goyer lui-même. Celui-ci reconnaît toutefois que tous ces essais n'ont pas donné des résultats aussi heureux. Sur 4 cas de tétanos traités par l'association sérothérapie-rectanol, il a enregistré deux guérisons et deux décès. On ne peut donc pas conclure de cette expérience à une supériorité marquée du traitement par le rectanol. Comme je l'ai dit antérieurement, l'usage du rectanol est passible d'un certain nombre d'objections qui visent la commodité et l'innocuité de son emploi. Précisément, dans le numéro du *Journal de Chirurgie* de janvier 1939, à la page 65, je lis, sous la plume de notre collègue M. J. Ch.-Bloch, l'analyse d'un travail d'Obladen, de Heidelberg, intitulé : « Sur le traitement du tétanos par la narcose à l'avertine (*Der Chirurg.*, fasc. 10, cah. 5, 1[er] mars 1938, p. 155-159).

Voici ce que rapporte M. J. Ch.-Bloch :

« Le traitement du tétanos par l'avertine a été employé sur une série de malades à la clinique d'Heidelberg, comparativement à une autre série traitée par la méthode classique.

Les résultats sont les suivants : mortalité chez les malades traités par l'avertine 64,7 p. 100, chez les autres de 47,7 p. 100. Dose employée 0,06 à 0,18 par kilogramme en une à trois narcoses par jour, suivant la gravité des cas.

« L'auteur insiste sur le fait que l'avertine est impuissante à supprimer, dans les cas graves, les crises paroxystiques. Il a même pu constater, pendant la narcose, un arrêt de la respiration par tétanisation du diaphragme. De même, il pense que les grandes doses d'avertine, que nécessite l'anesthésie continue pendant un temps assez long, sont préjudiciables au malade. Cependant, les avantages qu'offre l'avertine par la suppression presque complète des crises dans les cas de gravité moyenne et le ménagement des forces du malade ne sont pas négligeables et il serait à souhaiter qu'un traitement associé permît d'utiliser cette substance à des doses très faibles. »

Quand on sait quelle expérience les chirurgiens allemands possèdent de l'avertine et qu'on lit de pareilles appréciations sous la plume de l'un d'entre eux, on est encouragé à se montrer très réservé. C'est la conclusion que je voudrais tirer du travail de M. Goyer.

1° *Un cas d'iléite aiguë,*

par M. **Herbert** (Aix-les-Bains).

2° *Iléite terminale,*

par M. **Langrand** (Brest).

3° *Contribution à l'étude de l'iléite terminale aiguë primitive,*

par M. **Du Bourguet** (Armée).

4° *A propos de deux observations d'iléite régionale et du traitement de cette affection par l'appendicostomie,*

par MM. **Meyer-May** et **Ton-That-Tung** (Hanoï).

5° *Un cas d'iléite perforante,*

par M[lle] **Lafourcade** (Sousse).

6° *Deux observations d'iléite terminale aiguë à forme occlusive,*

par M. **Roger Couvelaire** (Paris).

7° *Suite d'une observation personnelle,*

par M. **Capette.**

Rapport de M. Louis Capette.

Depuis plusieurs mois, diverses observations, dites d'iléite aiguë, ont été adressées à l'Académie, et plusieurs ont été groupées afin de diminuer les redites ; voici donc résumées très brièvement, afin de ne pas surcharger notre Bulletin, des observations envoyées en juin 1938 par M. Herbert (Aix-les-Bains), par M. Langrand (Brest) ; en juillet par le médecin capitaine du Bourguet (Gabès) ; en octobre par MM. Meyer-May et Ton-That-Tung (Hanoï) [2 obs.] ; en novembre par M[lle] Lafourcade (Sousse), et par notre jeune collègue Couvelaire (2 obs.). J'ajouterai la suite de l'observation que je vous ai apportée ici même, le 27 avril 1938, ce qui répondra bien au désir exprimé récemment par Moulonguet sur l'apport de documents.

En m'excusant auprès de ceux qui nous ont adressé ces observa-

tions, j'avoue avoir notablement diminué leurs considérations et déductions sur les cas observés, et cela pour la raison fort simple que nous ne parlons pas toujours de lésions semblables, chose fort compréhensible puisque cette affection, vue depuis longtemps (Albarran, Soc. de Chir.: Péritonite généralisée consécutive à des lésions infectieuses de la dernière partie de l'iléon ; Lecène, *Journal de Chirurgie*, 1911 : Entérite folliculaire diffuse sans perforation ; Landois, Soc. de Chir. de Berlin, 1923), étudiée surtout à l'étranger depuis 1932, en France depuis le début de 1938, portant des noms divers, s'appliquant à des lésions très différentes, englobe des formes aiguës, des formes subaiguës, des formes chroniques, des séquelles, ce qui n'en simplifie pas l'étude.

A. *Un cas d'iléite terminale aiguë* (Dr Herbert, Aix-les-Bains).

M. C..., cinquante-six ans, appendicectomisé en 1912, est pris brusquement le 9 décembre 1937 de violentes douleurs abdominales, ne peut aller à la selle ; le ventre se ballonne. Pendant quelques jours le malade souffre beaucoup, il a quelques émissions gazeuses mais pas de selles. Avec une température à 38°5, le malade est envoyé à la clinique le 14 décembre pour un syndrome abdominal aigu douloureux et fébrile avec obstruction incomplète.

Sur un malade plié en deux par la douleur, sentant le besoin d'émettre des gaz et ne le pouvant, on note un ballonnement important de l'abdomen qui reste relativement souple ; la palpation est douloureuse dans la fosse iliaque droite ; toucher rectal douloureux, mais négatif. La température matinale est de 37°5 ; de temps à autre le malade est pris de crises douloureuses très violentes au cours desquelles la température s'élève à 39° et 39°5, tandis que le ventre se ballonne ; au même moment il y a émission de selles mal liées ou liquides, avec parfois des ondulations péristaltiques.

Divers examens ont été faits : les urines ne renferment ni sucre ni albumine, ni sels, ni pigments biliaires ; la culture est restée négative. L'examen du sang montre une leucocytose considérable (22.800) sans augmentation de polynucléaires ; l'hémoculture est négative. Le diagnostic reste hésitant pendant quelques jours, les crises douloureuses subocclusives fébriles se reproduisent chaque jour et l'état général s'altère rapidement. Un lavement baryté donné le 27 ne fournit aucun renseignement ; l'intervention est décidée.

Le 31 décembre, sous anesthésie générale, incision iliaque droite ; issue de liquide séreux intra-péritonéal assez abondant. Le côlon ascendant et le cæcum sont normaux mais dans les 30 derniers centimètres de l'iléon, l'intestin est gros, boudiné, rougeâtre, ecchymotique par endroits. Il est considérablement épaissi et à la palpation, l'œdème de la paroi est tel que la lumière de l'intestin semble obstruée ; le méso est épaissi. Au-dessus, l'intestin reprend son aspect normal et sa minceur habituelle, bien que sa vascularisation reste importante. Devant la gravité de l'état général on hésite à faire une résection et pour mettre les lésions au repos, on fait en amont une iléostomie avec une grosse sonde de Nélaton.

Suites opératoires très simples : amélioration immédiate, disparition de la douleur, température se stabilisant autour de 38° ; deux jours après, écoulement abondant par la sonde et deux selles diarrhéiques par jour.

Le 11 janvier 1938, sous anesthésie générale, laparotomie médiane sus- et sous-ombilicale ; la fin de l'iléon est encore rouge et épaissie mais

nettement moins malade ; on pratique une iléo-transversostomie termino-latérale ; suites très simples et rapide rétablissement du fonctionnement intestinal.

Le 24 février, sous anesthésie générale, après libération des adhérences nombreuses, extirpation du segment iléal restant, du cæcum et du côlon droit jusqu'à l'anastomose. Suites opératoires très simples, sans le moindre incident. Revu en mai, le malade est en parfait état, a engraissé de 10 kilogrammes et n'est plus constipé.

Examen de la pièce : Le segment iléal en aval de la fistule opératoire, très modifié depuis la première opération, est de volume normal, mais entouré de fausses membranes. Les parois sont épaisses et dures, la lumière très étroite. Le côlon est plein de matières dures, stagnant en amont de l'anastomose.

Examen histologique (Dr Perrot) : L'examen des fragments prélevés à diverses hauteurs de la pièce opératoire a montré l'existence de lésions très comparables.

Il convient de noter d'abord l'intégrité apparente du revêtement épithélial de l'iléon dont les éléments cellulaires sont restés normaux. Néanmoins, la présence de leucocytes épars en certains points dans le bouchon muqueux de la lumière et constitués par de nombreux polynucléaires plus ou moins altérés, par quelques lymphocytes et plasmocytes avec de rares hématies permet de penser à l'existence proche d'une petite ulcération restée occulte.

Le chorion se montre infiltré par un certain nombre de lymphocytes avec çà et là, surtout au voisinage des plaques de Peyer, quelques polynucléaires. Les éléments lymphoïdes de ces plaques sont le siège de lésions inflammatoires subaiguës assez intenses.

La sous-muqueuse montre des lésions un peu variables dans leur intensité, suivant les points examinés. Elles consistent en une infiltration leucocytaire diffuse, à prédominance lympho-plasmocytaire nette avec quelques polynucléaires.

Ces altérations se poursuivent au niveau de la musculeuse et de la sous-séreuse, mais elles paraissent se transformer progressivement dans cette dernière tunique. A l'infiltration diapédétique simple, à prédominance mononucléée, se surajoute une réaction importante d'ordre vasculaire : congestion, exsudation œdémateuse tandis que la proportion des polynucléaires augmente. Il en est de même au niveau du méso dans lequel on a pu isoler en un point deux ganglions donnant l'image d'une adénite subaiguë banale assez intense.

Au niveau du fragment du cæcum prélevé les lésions sont plus discrètes. Les glandes de Lieberkuhn sont normales, on trouve de petites suffusions hémorragiques dans le chorion avec quelques macrophages hémosidérosiques. L'infiltration leucocytaire de la sous-muqueuse et de la musculeuse est infime, mais la sous-séreuse montre des lésions très analogues à celles de l'iléon, traduisant ainsi l'existence d'un certain degré de réaction inflammatoire péritonéale diffuse.

Si l'on recherche en résumé à dégager une image d'ensemble de ces lésions, on peut noter leur absence de spécificité à quelque titre que ce soit, leur diffusion dans toutes les tuniques et à tous les segments examinés de l'iléon, avec une réaction péritonéale diffuse s'étendant au cæcum.

B. *Iléite terminale* (Dr Langrand, Brest).

Mme X..., cinquante-quatre ans, ressent des douleurs vives dans le bas-ventre le 11 mai 1938 au soir, a un vomissement et voit le chirurgien le lendemain soir. A ce moment, la malade se plaint toujours d'une

douleur intense, continue, localisée dans la région sous-ombilicale et plus particulièrement à droite ; elle accuse quelques nausées mais ne vomit pas et n'a pas d'arrêt franc des matières et des gaz ; à la palpation, on note une défense musculaire nette à droite, légère à gauche ; le toucher vaginal révèle une douleur au niveau du cul-de-sac droit mais aucune masse annexielle. Température à 38°4 avec 70 pulsations.

Le diagnostic d'appendicite aiguë semble s'imposer et l'intervention immédiate est décidée.

Chirurgiens, MM. Pouliquen et Langrand ; anesthésie à l'évipan. Incision de Mac Burney, l'appendice est sain, aussi on pratique un toucher vaginal pendant que la main gauche palpe directement l'utérus et les annexes ; on ne trouve aucune lésion pelvienne. Pensant à l'existence d'un diverticule de Meckel, on tire sur l'intestin grêle et on constate que ce dernier est congestionné et cartonné sur une longueur de 20 à 25 centimètres dans sa partie terminale ; la paroi de l'intestin est épaissie, rouge, tomenteuse ; les 5 derniers centimètres du grêle sont sains ; le maximum des lésions siège à 15 centimètres de la valvule iléo-cæcale ; cette partie d'intestin enflammé est séparée par une limite linéaire du reste du grêle. Comme il n'y a pas de signe de sténose, nous nous abstenons de toute intervention en dehors de l'appendicectomie ; on fait simplement une injection d'éphédrine.

Le lendemain la malade souffre toujours, elle ne vomit pas mais la température monte à 39°2 le soir, l'adrénaline injectée est mal supportée. A partir du 14 mai la douleur s'atténue et la température descend pour revenir rapidement à la normale ; dix jours après l'intervention les troubles ont totalement disparu.

C. *Iléite terminale aiguë primitive*
(Médecin capitaine du Bourguet, Gabès).

A... (ben Saïd), vingt-deux ans, entre dans notre service le 6 mai à 20 heures, évacué de la ligne des travaux de défense du Sud-Tunisien pour douleurs dans la fosse iliaque droite.

Ce tirailleur a été pris brusquement dans la matinée du 2 mai de vomissements alimentaires. Dans l'après-midi, crise de diarrhée accompagnée d'épreintes et de ténesme extrêmement pénibles sans que la température du malade, ni son pouls aient été modifiés.

L'abdomen était souple, mais douloureux dans son ensemble sans qu'on puisse nettement localiser la douleur en un point précis.

Les selles sont nombreuses, liquides, avec quelques glaires striées de sang.

Le lendemain 3 mai, vomissements avec selles nombreuses et glaireuses ; le malade est traité sur place comme un dysentérique ; le soir, la température s'élève un peu.

Le 4 mai mêmes symptômes : on commence un traitement à l'émétine. Le 5, on note une petite amélioration, mais dans la nuit du 5 au 6 mai le malade vomit à plusieurs reprises ; il est pris de douleurs abdominales vives, diffuses, à type de coliques ; il se roule par terre ; le malade n'a ni selles ni gaz depuis le 5, les épreintes et le ténesme ont disparu. Devant cette aggravation des signes fonctionnels avec une température se manifestant autour de 38°, devant une défense diffuse de tout le ventre douloureux et surtout localisée dans la fosse iliaque droite, le médecin évacue le malade le 6 au soir sur l'hôpital militaire de Gabès.

A l'arrivée le 6 mai à 20 heures, on est frappé par l'aspect amaigri, fatigué du sujet, sa température est à 38°4, son pouls à 100, il vomit constamment.

A l'examen, l'abdomen respire, mais mal ; il est tendu, douloureux sous la main qui palpe. Il se défend nettement dans la région appendiculaire ; le toucher rectal est un peu douloureux à droite.

Nous pensons à une appendicite aiguë à symptomatologie certainement un peu anormale et décidons d'intervenir d'urgence.

Intervention : sous rachianesthésie, incision de Mac Burney-Charrier. A l'ouverture du péritoine il n'y a pas de liquide dans le ventre, mais on est frappé par l'aspect boudiné et rouge de l'iléon terminal. Ce segment de 30 centimètres de longueur est plus volumineux que le reste du grêle, il est rouge vernissé, dépoli par places, plaqué dans le petit bassin et fixé contre le détroit supérieur ; on le mobilise très difficilement ; après l'avoir saisi on constate que sa surface suinte légèrement de la sérosité sanglante. Les parois de ce segment iléal sont épaissies, *on croit saisir un boudin, un cylindre plein ;* l'allure tomenteuse, *cartonnée* de la zone malade fait penser à une immense plaque de Peyer occupant uniformément la zone atteinte.

Elle débute brusquement à 30 centimètres de la valvule iléo-cæcale, on voit nettement le passage du grêle sain à paroi pâle et très mince, au grêle malade, cylindre rouge, épais boudin sans souplesse qui perd brutalement ses caractères pathologiques au point exact où il aborde le cæcum. Celui-ci est comme le reste des côlons, pâle, ses parois sont minces, flaccides, *l'appendice est sain ;* la vascularisation en est normale. On note également sur la zone malade quelques exsudats grisâtres, le *mésentère régional est un peu succulent, œdémateux, enflammé, en somme, il comporte quelques gros ganglions hypertrophiés, rougeâtres.* Nous nous contentons de pratiquer une banale appendicectomie avec enfouissement. Sur la table d'opération, débâcle de gaz et de selles liquides.

Les suites n'ont naturellement pas été celles habituelles des appendicectomies. L'état général est resté altéré pendant environ un mois.

Le 26 juin, petit clocher du pouls et de la température avec le *même syndrome qu'au début* : constipation, douleur diffuse et défense à droite. Nous avons été à deux doigts d'intervenir à nouveau. Cependant, après quelques jours de glace sur l'abdomen et un petit traitement antispasmodique (teinture de belladone) *per os*, tout est rentré progressivement dans l'ordre.

Ce n'est que le 10 juin que notre malade a pu se lever, son visage était plus reposé, il commence à engraisser ; *son ventre est absolument souple et normal.*

Le diagnostic d'iléite terminale s'imposait à l'aspect opératoire des lésions, et notre premier soin après l'intervention fut d'en chercher la cause ; nous avons donc pratiqué les recherches suivantes :

Formule leucocytaire (7 mai). Augmentation des polynucléaires neutrophiles ; diminution des lymphocytes.

Le séro-diagnostic positif à 1/50 pour le bacille d'Eberth est à notre avis sans valeur, étant donné qu'il s'agit d'un militaire ayant subi la vaccination antitypho-paratyphique réglementaire en décembre 1937. Le 24 juin une nouvelle formule leucocytaire donne une diminution des polynucléaires neutrophiles et une augmentation des moyens mononucléaires. Absence d'hématozoaires sur les étalements.

Le poids, qui était de 60 kilogrammes à l'entrée au service, et qui se maintenait à ce niveau, était tombé à 45 kilogrammes au moment de l'intervention, était revenu, le 29 juin, à 54 kilogr. 100.

D. *Deux observations d'iléite régionale et du traitement de cette affection par l'appendicostomie* (MM. Meyer-May et Ton-That-Tung).

Observation I. — C... (N. D.), trente-neuf ans, entre le 30 novembre 1937 dans notre service pour douleurs abdominales vives ; brusquement, à 3 heures du matin, le malade a ressenti comme un coup de poignard au niveau de la fosse iliaque droite, peu à peu cette douleur a diffusé dans tout l'abdomen, ayant le type d'une torsion, d'une crampe et accompagnée de nausées sans vomissement.

En présence de ce tableau, le diagnostic d'appendicite est posé et l'intervention est faite immédiatement.

On découvre le cæcum et la terminaison de l'iléon : on constate immédiatement que l'appendice est parfaitement souple et sain, mais il existe une inflammation très nette, s'étendant sur l'iléon, exactement à 2 centimètres en amont de la valvule, et sur le cæcum jusqu'à 4 centimètres de son origine. La lésion occupe tout le pourtour de l'intestin ; elle est caractérisée par un épaississement très marqué des parois du conduit et par un aspect rouge, vasculaire et enflammé de l'organe. Cet aspect purement inflammatoire n'évoque rien de spécifique. Il n'y a pas de ganglions dans les mésos. L'idée d'une appendicectomie nous vint et nous la réalisâmes le plus facilement du monde puisque l'appendice était sain.

Dès aussitôt après l'opération, le traitement par des lavages de l'intestin, au moyen d'antiseptiques doux, fut commencé et continué régulièrement. Une sonde fine, qui avait été placée dans le moignon de l'appendice, fut utilisée à cet effet. Dans les vingt-quatre heures qui suivirent, les douleurs dont se plaignait le malade s'atténuèrent considérablement, puis disparurent.

Le malade sortit complètement guéri et cicatrisé le 1er janvier 1938.

Obs. II. — To Van Loa entre dans notre service le 30 mai 1938 pour douleurs vives à l'abdomen.

Ces douleurs ont débuté brusquement la nuit précédente au niveau de la fosse iliaque droite. Puis, irradiant vers l'ombilic et vers la région lombaire, pliant le malade en deux. Elles survenaient par crises paroxystiques toutes les cinq minutes et s'accompagnaient de vomissements, ainsi que d'un arrêt complet des matières et des gaz.

Depuis le mois de mars, le malade a souffert de crises analogues mais moins intenses, qui duraient deux à trois jours et cessaient progressivement. Aucun syndrome dysentérique.

A l'examen, le ventre est météorisé, tendu, douloureux, tympanique à la percussion ; le maximum des douleurs siège à la fosse iliaque droite. Le malade a déjà un aspect péritonéal. Température : 39°. Pouls : 120. Un examen radioscopique rapide permet d'observer la présence de nombreux niveaux liquides en tuyaux d'orgue, et le diagnostic d'occlusion bas-située sur le grêle est porté.

Opération : Les anses grêles sont dilatées et la lésion siège visiblement dans la fosse iliaque droite. Cette lésion est constituée par la dernière anse iléale qui est extrêmement enflammée et épaisse sur une longueur de 20 centimètres environ. L'appendice et le cæcum sont indemnes. Cette inflammation est visiblement ancienne, car l'iléon est induré, cartonné, le méso très épaissi, la séreuse dépolie. Tous caractères qui ne sont pas ceux d'une anse simplement étranglée. Enfin, l'iléon est très adhérent à la paroi abdominale antérieure et, parmi ces adhérences,

une bride paraissant de formation récente a déterminé un étranglement ; l'état général du malade impose l'intervention minima.

On ponctionne alors la dernière anse iléale avant la lésion : on aspire le contenu à l'aspirateur électrique et on referme l'abdomen en deux plans, après avoir fixé à l'aponévrose l'orifice de perforation du trocart que l'on remplace par un drain.

Suites opératoires : Chute progressive de la température, cependant qu'une sérothérapie hypertonique est instituée. L'état général s'améliore. Selles par l'anus le cinquième jour ; on fait, à partir de ce moment, des lavages antiseptiques par la fistule qui tend, d'ailleurs, rapidement à se refermer.

Guérison en six semaines.

La fistulisation, certes, est le traitement de choix des formes occlusives, mais ne doit-on pas la préférer aussi dans les formes d'iléite simple, ou même dans les formes iléo-coliques, comme celle de notre observation I ? Cela nous paraît très logique.

Dès lors, comment faut-il la pratiquer ? C'est là que les avantages de l'appendicostomie paraissent évidents. L'intervention est rendue possible par le fait que l'appendice est le plus généralemen sain. Il se laisse donc facilement tirer au dehors, réséquer, et son moignon fixer à la paroi. On introduit d'abord une sonde urétrale pour enfants dans ce moignon, et l'on peut, par là, pratiquer des lavages. Si l'on veut être sûr que l'antiseptique va bien sur l'iléon, dans les cas où l'iléite prédomine sur la colite, il est facile de guider l'extrémité de la sonde urétrale perforée à travers la valvule de Bauhin.

E. *Iléite terminale primitive* (M[lle] E. Lafourcade, Sousse).

Taki (B...), vingt-cinq ans,

Brusquement, le 2 juillet, à midi, il est pris de douleurs abdominales, siégeant dans le bas-ventre et plus particulièrement à droite. Les douleurs, d'abord sourdes, augmentent progressivement d'intensité. Un vomissement bilieux se produit. Le malade se présente vers 14 heures au médecin de sa compagnie, qui note une température de 40° et ordonne le transport immédiat à l'hôpital militaire de Sousse. En arrivant à cet hôpital, vers 16 heures, le malade a une selle abondante. (Il avait été, au contraire, constipé les sept ou huit jours précédents.)

Quand nous l'examinons, il souffre toujours beaucoup ; il S'AGITE ET SE TORD dans son lit.

Température : 40°. Pouls à 100, bien frappé. Facies normal.

L'abdomen est un peu ballonné, mais il respire. Pas d'hyperesthésie cutanée. Au contraire, la palpation est douloureuse partout dans les trois quarts inférieurs de l'abdomen et particulièrement au niveau de l'ombilic.

Nous renvoyons le malade le lendemain matin à 8 heures (soit vingt heures après le début des accidents).

Son pouls et sa température ont légèrement baissé 88 et 39°5. Mais le facies est un peu pincé. Le malade nous déclare qu'il souffre plus que la veille. Il désire uriner, mais ne le peut. Un moment après notre arrivée, il a un vomissement porracé.

Examinant l'abdomen, nous trouvons qu'il respire moins bien. Et nous trouvons surtout ce qui manquait la veille : la contracture. Elle est étendue à tout l'hypogastre, prédominant à droite. Nous décidons alors d'intervenir, avec le diagnostic probable d'appendicite.

Un flot de liquide séro-purulent jaune verdâtre, mêlé de flocons fibrineux, sort du péritoine. Le grêle est rouge avec de fausses membranes.

On extériorise très aisément le cæcum et l'appendice ; celui-ci est libre, long, très rouge, coiffé à sa pointe d'une fausse membrane. Appendicectomie au thermo-cautère sans enfouissement. On ouvre l'appendice : muqueuse saine. On attire la dernière anse grêle et on découvre très près de la valvule de Bouhin une double perforation au milieu d'une zone hyperhémiée. Suture transversale en trois plans, enfouissant ensemble les deux orifices qui se touchent presque.

On pratique une boutonnière sus-pubienne, qui sert à placer un drain médian vers le Douglas.

Nous pensons pouvoir exclure, chez ce malade, l'hypothèse d'une perforation typhique pour nous attacher à celle d'une iléite terminale primitive. En effet, ce sujet avait reçu la vaccination anti-typhoïdique réglementaire (dernière injection de T. A. B. dix mois avant, le 28 août 1937).

F. *Deux observations d'iléite terminale aiguë à forme occlusive.*

Observation I. — *Iléite terminale perforante. Perforations couvertes. Syndrome occlusif aigu. Mort* (par Roger Couvelaire et P. Grenet).

Je suis appelé, le 13 septembre 1937, auprès de M. D..., âgé de vingt-six ans, qui est hospitalisé depuis dix jours pour un syndrome abdominal aigu à poussées successives, et qui présente depuis quelques heures les signes évidents d'une grave occlusion aiguë de l'intestin grêle.

Son histoire est la suivante : deux semaines auparavant, il a ressenti dans le flanc droit de vives douleurs, évoluant par crises paroxystiques intenses, et accompagnées de diarrhée ; il n'a pas eu de vomissements à cette période initiale. Il est admis d'urgence à l'Hôpital Tenon et le chirurgien de garde appelé ne juge pas que son état nécessite ou justifie une laparotomie. Les faits semblent d'autant mieux confirmer cette opinion que tous les signes s'amendent spontanément le lendemain. Deux jours plus tard, nouvelle crise douloureuse abdominale coïncidant avec une réaction péritonéale telle que le diagnostic de péritonite diffuse d'origine appendiculaire ou ulcéreuse est évoqué. L'état général est si alarmant que le chirurgien de garde considérant la mort comme imminente repousse toute idée d'intervention opératoire. Le lendemain, disparition des signes abdominaux et apparition de douleurs lombaires coïncidant avec une phase d'oligurie extrême. La température est toujours normale, mais le pouls est très rapide. La persistance de la diarrhée et un état de torpeur font songer à une forme anormale de fièvre typhoïde malgré l'apyrexie. L'hémoculture est négative et ce résultat semble infirmer cette hypothèse.

Au douzième jour, apparition de coliques intermittentes et de vomissements incessants et malodorants. L'état général décline progressivement.

J'examine cet homme deux semaines après le début de sa maladie. Le facies est émacié, la rougeur des pommettes est frappante. Il existe un bouquet d'herpès labial inférieur. La température est de 37°, le pouls bat à 96. De nombreuses taches cyaniques couvrent les membres inférieurs.

L'abdomen est tendu et régulièrement météorisé. On aperçoit des ondes péristaltiques péri-ombilicales. Le flanc droit et l'hypogastre sont mats.

Une radiographie abdominale sans préparation montre avec netteté la dilatation de l'intestin grêle et la présence de trois niveaux liquides.

Le diagnostic d'occlusion du grêle est certain. On se perd en conjectures sur son étiologie : appendicite ? diverticulite ? etc...)

Protocole opératoire : Sous anesthésie à l'éther, courte laparotomie péri-ombilicale.

L'intestin grêle démesurément distendu fait issue. En usant de valves et en recherchant l'angle iléo-cæcal, on remarque que la terminaison de l'iléon est plate et que l'appendice est indemne. Il existe donc à n'en pas douter un obstacle sur le parcours de l'intestin grêle. On croit le découvrir en mettant à jour un diverticule de Meckel prolongé par une bride. En réalité, le diverticule n'est pas en état inflammatoire et la bride ne crée aucun obstacle au transit intestinal. C'est en aval du diverticule que siège l'obstacle. Il est constitué par une sorte de tumeur inflammatoire constituée par l'accolement d'anses intestinales et par de l'épiploon. En soulevant l'épiploon de la sérosité trouble fait issue, puis brusquement une fusée de liquide fécal. Un clamp est placé sur l'intestin grêle avant son entrée dans le foyer, ce qui permet de se rendre parfaitement compte des lésions. L'anse iléale terminale, depuis l'implantation du diverticule de Meckel jusqu'à 15 centimètres du cæcum est perforée en plusieurs endroits. Elle est rouge par places, recouverte de fausses membranes à d'autres, et elle a perdu toute souplesse. Les perforations sont régulières et tracées à l'emporte-pièce. L'une d'entre elles a la taille d'une pièce de 50 centimes ; les autres sont plus petites. On prélève les bords de l'une des perforations aux fins d'examen histologique. On met une sonde de Nélaton dans l'orifice le plus large et on tunnellise cette sonde par quelques points séparés. Fermeture des autres orifices intestinaux et drainage à la Mikulicz. Décès quelques instants plus tard.

Au cours de l'opération, devant la présence de perforations couvertes siégeant sur la fin de l'iléon, le diagnostic de fièvre typhoïde est à nouveau évoqué.

Une prise de sang fut effectuée durant le cours de l'acte opératoire.

Séro-diagnostic négatif.

L'examen histologique des bords de la perforation n'a décelé que des lésions inflammatoires aiguës, intenses, banales.

Obs. II. — *Iléite terminale aiguë. Syndrome occlusif. Mort,* par Roger Couvelaire et Krug.

Je suis appelé, le 9 mai 1938, à titre de chirurgien de garde, auprès de Mme La..., âgée de trente-sept ans, hospitalisée d'urgence pour occlusion intestinale aiguë.

Son histoire nous apprend que la maladie a évolué en deux temps. Le 5 mai, cette malade a été hospitalisée pour douleurs épigastriques vives, accompagnées de vomissements. Il existait à cette date un léger météorisme abdominal, mais aucun signe ne semblait réclamer une laparotomie urgente.

Du 6 au 8 mai, l'amélioration spontanée est telle que la malade quitte l'hôpital. Elle revient le 9 mai, parce qu'elle souffre à nouveau, parce qu'elle vomit et parce que sa température est montée en flèche à 39°. Il n'existe aucun antécédent pathologique ancien digne d'être noté.

Elle est mère de dix enfants (dernier accouchement en décembre 1937).

Sa taille est remarquablement petite : 1 m. 40. Elle est d'une extrême pâleur et se plaint sans cesse de la région péri-ombilicale.

Le pouls bat à 112. L'abdomen est très tendu et partout sonore. Il n'y a pas de péristaltisme visible. L'exploration des orifices herniaires, les touchers, ne fournissent aucun renseignement particulier. Sur le cliché radiographique de l'abdomen pratiqué sans préparation, on remarque la distension de l'intestin grêle et la présence de deux niveaux liquides.

Le diagnostic d'occlusion du grêle est facilement posé. Par contre, la cause de cette occlusion semble difficile à préciser.

Protocole opératoire. — Rachi-anesthésie.

Incision médiane sous-ombilicale. L'intestin grêle est très dilaté. L'angle iléo-cæcal est le siège d'un foyer inflammatoire manifeste. L'appendice, immédiatement recherché, est indemne. Il existe quelques adhérences lâches, coudant l'anse grêle terminale ; en les coupant on ouvre une poche fragilement couverte contenant de la sérosité trouble qui est aseptiquement prélevée. L'aspect de l'iléon est très particulier sur 10 à 12 centimètres. Il est couvert de fausses membranes. Sa paroi est cartonnée. Il existe quelques marbrures cyaniques à la limite supérieure des lésions. Le cæcum est normal. Fistulisation du grêle à la Witzel, en amont de l'iléite. Un drain dans le Douglas et deux mèches au contact du foyer. 40 c. c. de sérum anticolibacillaire de Vincent, par voie intramusculaire.

Le lendemain, vomissements bilieux abondants, hyperthermie, état de collapsus, et mort.

L'examen bactériologique du liquide prélevé au contact de l'anse grêle en état inflammatoire, a révélé la présence de polynucléaires altérés, de colibacilles et de coccies Gram+. La culture a permis l'identification de streptocoques et de colibacilles.

G. *Iléite terminale* (Capette).

Et voici la fin, ou plus modestement la suite de l'observation que je vous ai communiquée en avril 1938 ; je vous rappelle qu'il s'agissait d'un homme jeune, vingt-trois ans, ancien entéritique, malade du 1er octobre 1937, opéré d'urgence douze jours après avec le diagnostic d'appendicite aiguë ; découverte d'un appendice sain et lésions iléales sur 40 centimètres ; abcès important dans un accolement mésentérique, fistulisation en amont, guérison. Deux mois après, épisode aigu avec menaces d'occlusion, fistulisation nouvelle du grêle à gauche, à distance du foyer, amélioration. Incision d'un volumineux abcès sus-pubien au début de janvier et peu après fermeture de la fistule gauche, guérison. Trois mois après, nouveau phlegmon pyo-stercoral iliaque droit avec évacuation et fistulisation dans l'ancienne cicatrice, troubles subocclusifs, modifications d'aspect et de calibre de l'iléon décelées sur les radiographies (Porcher), aussi opération le 23 mai : résection du grêle sur 35 centimètres, la limite de la résection restant à 15 centimètres de l'abouchement iléo-cæcal, en même temps résection du fond du cæcum très altéré ; guérison rapide.

Mais deux mois après, avec moins d'intensité que précédemment, nouveau phlegmon pyo-stercoral, fistule petite à débit intermittent permettant l'envoi du malade dont l'état général est mauvais, à la montagne d'où il revient, deux mois après, très amélioré. En septembre, nouvelles crises douloureuses subocclusives, aggravation de l'état général, perte de poids très rapide et, le 25 octobre, nouvelle opération : je trouve des anses dilatées, d'autres du calibre d'un intestin de poulet, c'est qu'une anse grêle est adhérente dans le fond du pelvis et que dans la boucle ainsi formée se sont engagées et étranglées d'autres anses. Libération difficile des anses, impossibilité de pénétrer dans la

fosse iliaque droite occupée par un amas indissociable, section de l'iléon en tissu sain, anastomose iléo-transverse et par conséquent exclusion unilatérale d'une longueur certainement importante de grêle et du cæco-côlon droit. Guérison très rapide et départ à la montagne, reprise de poids, 10 kilogrammes, et j'attends.

Il s'agit là d'une observation montrant assez bien les étapes de la maladie avec le début aigu pseudo-appendiculaire, la formation de phlegmons et de fistules pyo-stercorales, l'évolution vers l'occlusion et aussi les récidives ou mieux la continuation du processus.

Je vous présente des fragments de l'intestin enlevé en mai, je transcris ci-dessous les conclusions de l'examen histologique (Albot), et parmi les radiographies de Porcher, voici deux épreuves particulièrement démonstratives.

Examen histologique : la muqueuse de l'iléon est conservée, mais elle est considérablement épaissie et, de ce fait, les villosités sont raréfiées ainsi que les glandes.

Tout le stroma des villosités est œdémateux, incrusté de mononucléaires et de macrophages. Ces lésions inflammatoires œdémateuses se compliquent de polynucléose qui est ici presque exclusivement intravasculaire.

On retrouve les mêmes modifications œdémateuses, les mêmes infiltrations mononucléées au niveau de la musculaire muqueuse.

La paroi du tube intestinal, qu'il s'agisse de la sous-muqueuse ou de la musculeuse, est infiltrée de cellules réactionnelles mononucléées. Mais, par ailleurs, on y décèle deux sortes de formations :

1° Tout d'abord, des abcès microscopiques assez volumineux, dont le centre est occupé par des polynucléaires, par des macrophages et par des débris tissulaires nécrotiques et dont la périphérie se continue insensiblement avec les lésions précédentes. En un point, l'une de ces formations entre en contact avec la muqueuse, qui est nécrosée, et il se produit une irruption, à l'intérieur du tube intestinal, de masses fibrinoïdes plus ou moins nécrotiques. Le tout évoque assez bien l'aspect classique d'une appendicite aiguë nécrotique.

2° Des îlots lymphoïdes considérablement turgescents, dont le centre est occupé par une zone de cellules conjonctives nécrotiques, prenant parfois l'aspect gigantocellulaire. La tunique externe est scléreuse, également inflammatoire.

Si je mets de côté l'observation due à Mlle Lafourcade, dans laquelle il s'agit probablement d'un ulcère iléal, peut-être même secondaire aux lésions appendiculaires constatées, voici sept nouvelles observations d'iléite terminale aiguë primitive, auxquelles il est possible d'ajouter une observation de Le Jemtel (in *Thèse* Boutron), une autre de Dieulafé (*Soc. Chir. Toulouse*, 27 mai 1938) et, enfin, un cas de Savignac (*Soc. de Gastro-entérologie*), au total dix observations.

Je ne reviendrai pas sur les considérations générales développées ici même par Lardennois, Sénèque et moi-même en 1938 et tout

récemment encore par Moulonguet et Lardennois ; deux revues générales, celle de Patel (*La Presse Médicale*, 11 juin 1938), celle de Savignac et Bidjenis (*Arch. hospitalières*, 1939) et, surtout, la thèse inaugurale de mon interne Boutron (1938) sont les travaux français consacrés à cette affection.

Assurément, il faut distinguer les iléites primitives des iléites secondaires à une inflammation de voisinage : salpingite, sigmoïdite, appendicite aiguë ou en rapport avec des entérites infectieuses : typhiques, paratyphiques, scarlatineuses, etc. Il n'en reste pas moins que l'iléite terminale aiguë primitive est bien une entité clinique, les constatations opératoires et anatomo-pathologiques prouvent surabondamment l'existence de lésions inflammatoires non spécifiques localisées au niveau du grêle terminal.

Survenant de préférence chez des adultes jeunes, ayant souvent un passé entéritique, l'iléite terminale débute fréquemment comme une appendicite aiguë banale ; si le diagnostic d'appendicite aiguë est porté et si la décision opératoire suit rapidement, la guérison survient le plus souvent par des moyens simples, avec ou sans appendicectomie, avec ou sans dérivation intestinale en amont de la lésion (cas de Langrand, du Bourguet, Dieulafé, Le Jemtel, Boutron, Savignac). C'est dans un cas de ce genre que MM. Meyer-May et T. T. Thung utilisèrent l'appendicostomie permettant l'emploi de lavages intestinaux, ce qui leur paraît être une pratique très recommandable.

Dans les jours suivants, l'allure anormale des accidents abdominaux, les rémissions souvent marquées font errer le diagnostic et reculer la décision opératoire ; tels sont les deux cas véritablement navrants rapportés par Couvelaire.

Plus tardivement, mais parfois assez tôt cependant, les malades se plaignent de douleurs vives survenant par crises, les pliant en deux (Herbert), les faisant se rouler par terre (du Bourguet) ; ces crises, accompagnées parfois de vomissements, souvent terminées par l'émission de selles diarrhéiques et pendant lesquelles la température s'élève à 39° ou plus, témoignent de l'évolution du processus subocclusif ; l'épaississement œdémateux des diverses tuniques intestinales réduit la lumière du conduit et peut réaliser de véritables tumeurs inflammatoires.

La radiographie peut alors donner des résultats probants : cas de Jonckheere (*Soc. Chir. Belge*, 7 octobre 1937), cas de Porcher dans mon observation. Ce dernier insiste sur les deux ordres de signes à étudier : les uns directs, relatifs à l'horaire : accélération du transit du grêle terminal, et aux variations de silhouette : petites ectasies segmentaires séparées par des anneaux de contraction, dont la disposition, au lieu d'être régulièrement symétrique, revêt un caractère anarchique ; les autres indirects, en rapport avec la péri-iléite secondaire plus qu'avec l'iléite elle-même, consistent en des migrations et fixations ectopiques de la dernière anse grêle, d'où des coudures variées, des adhérences

avec le cæcum, le bloc cæcum-grêle terminal pouvant ainsi conserver une bonne mobilité.

A ce stade, les anastomoses, les résections en un ou plusieurs temps, les ouvertures-drainages de phlegmons pourront être employées avec succès, mais il ne s'agit plus de la période aiguë initiale.

Je vous propose de remercier MM. Herbert, Langrand, du Bourguet, Meyer-May et T. T. Thung, Mlle Lafourcade, notre collègue Couvelaire, de l'envoi de leurs intéressantes observations qui apportent, pour l'étude de l'iléite terminale aiguë, des documents de valeur à publier dans nos Mémoires.

Un cas de neurinome solitaire de l'intestin grêle,

par MM. **Alain Mouchet** et **Adrien Samain**.

Rapport de M. P. Moulonguet.

Nous avons eu l'occasion d'opérer une malade porteuse d'un neurinome solitaire de l'intestin grêle et nous voudrions, à propos de cette observation, passer rapidement en revue les caractères qui individualisent ces curieuses et rares tumeurs. Les neurinomes, on le sait, sont des néoplasies d'origine nerveuse, que l'on peut rencontrer partout où se trouvent des filets nerveux appartenant au système nerveux périphérique cérébro-spinal ou sympathique.

Si l'on se limite aux neurinomes rencontrés sur le tube digestif, trois éventualités sont possibles : ou bien il s'agit d'une localisation digestive au cours d'une neuro-fibromatose généralisée (maladie de Recklinghausen), dont tous les éléments sont des neurinomes plus ou moins modifiés par la fibrose (neuro-fibromes) ; ou bien les tumeurs sont multiples, mais il n'en existe nulle part ailleurs que sur le tractus gastro-intestinal ; on dit alors : neuro-fibromatose digestive ; ou bien, enfin, la tumeur est isolée, unique : c'est le neurinome solitaire, le seul dont nous nous occuperons.

Le neurinome solitaire de l'intestin constitue, par sa rareté et par son polymorphisme clinique, une tumeur d'un puissant intérêt.

Nous ne ferons que rappeler la localisation gastrique du neurinome. A. Gosset et J. Bertrand, en 1924, pouvaient en relever 69 cas. Ce n'est donc pas une tumeur exceptionnelle, surtout si l'on tient compte du fait que la plupart des tumeurs pédiculées de l'estomac « dites sarcomes » publiées dans la littérature, sont en réalité des tumeurs d'origine nerveuse qu'une erreur d'interprétation histologique a fait classer à tort parmi les tumeurs malignes.

Les neurinomes (encore appelés gliomes périphériques, schwannomes) ne sont en effet bien connus, du point de vue histologique, que depuis une date relativement récente. C'est aux travaux de Veroçay, de

Kohn et Held (1908-1910), de Masson, de Lhermitte et Leroux, que nous devons de connaître la nature et l'histogénèse de ces tumeurs. Etudiant les sarcomes pédiculés du grêle, en 1936, Leveuf et Godard n'hésitaient pas à dire : « Un certain nombre de ces observations nous paraissent s'apparenter de très près aux neuro-fibromes pédiculés intestinaux décrits par Recklinghausen ».

Nous éliminerons du cadre de ce travail les neurinomes de l'appendice, dont on connaît d'assez nombreuses observations, et les ganglioneuromes, tumeurs histologiquement différentes du neurinome et exceptionnelles au niveau de l'intestin.

Observation. — Mme V... (Catherine), soixante-treize ans, entre le 5 novembre 1937, d'urgence, dans le service de chirurgie de l'hospice de Bicêtre pour une crise douloureuse abdominale ayant débuté très brusquement le matin même à 4 heures. Cette femme aurait eu autrefois des coliques hépatiques : c'est le seul antécédent que l'on puisse retrouver.

Le début de la crise actuelle a été marqué par l'apparition d'une douleur soudaine dans la région sous-ombilicale de l'abdomen, suivie de deux vomissements.

A l'examen, on note que, dans la partie sous-ombilicale gauche du ventre, il existe une distension asymétrique avec hypersonorité sans péristaltisme.

La palpation nous montre un ventre souple, sauf dans la région hypogastrique, où il existe une défense pariétale indiscutable avec douleur vive à la pression. Le toucher vaginal permet de sentir dans le cul-de-sac droit le pôle inférieur d'une masse qui paraît rénitente et bien limitée.

La température est à 39°, le pouls à 80, la langue est humide. Devant ce tableau clinique on pense à une torsion d'un kyste de l'ovaire et l'intervention d'urgence est décidée.

Compte rendu opératoire. — Opérateur : *Dr Alain Mouchet.* Aide : Samain. Rachi-anesthésie.

Laparotomie médiane sous-ombilicale. Sitôt le péritoine ouvert, on tombe sur une tumeur solide, incluse dans le mésentère et adhérant intimement à une anse iléale, si bien qu'on ne peut savoir s'il s'agit d'une tumeur développée aux dépens de la paroi intestinale (sarcome ?) ou d'une tumeur du mésentère ayant secondairement pris des connexions intimes avec l'intestin (fibrome du mésentère ?).

Quoi qu'il en soit, il est impossible d'énucléer cette masse dont le volume atteint celui d'une tête de nouveau-né. L'anse et la tumeur s'extériorisent facilement. On fait une résection intestinale de 15 centimètres environ. Le mésentère est réséqué en coin : on a soin de passer à quelque distance de la tumeur, quoiqu'elle paraisse bien encapsulée ; il n'y a ni infiltration péritumorale, ni ganglions visibles ou palpables dans le méso, ni ascite. La continuité intestinale est rétablie par suture termino-terminale à points séparés au fil de lin (3 plans). Fermeture de la paroi au catgut sans drainage.

Suites opératoires simples. La malade a été revue six mois après l'intervention en excellent état, sans traces de récidive. Nous avons pu obtenir de ses nouvelles tout dernièrement. Elle n'a pu se déplacer par suite d'accidents cardio-vasculaires consécutifs à une forte hypertension, mais son médecin nous a confirmé qu'il n'existait localement rien qui pût faire penser à une récidive. Un examen attentif ne nous a pas permis de déceler chez cette femme le moindre signe d'une maladie de Reckling-



Fig. 1. — La pièce opératoire. Noter les connexions intimes du neurinome avec l'intestin dans lequel un drain a été placé.



Fig. 2. — Coupe de la tumeur, perpendiculaire à l'axe de l'intestin. La baguette de verre montre la communication entre l'intestin et la cavité nécrotique sous-jacente. Noter la grande géode centrale.

hausen (pas de pigmentation, ni de tumeurs cutanées, pas de tumeurs sur le trajet des nerfs périphériques).

Examen de la pièce opératoire. — La tumeur est constituée par une masse plurilobée, arrondie, adhérant intimement à l'intestin au niveau de son bord mésentérique. Dimensions : 12 centimètres suivant son grand axe qui est parallèle à l'intestin ; 8 centimètres suivant un axe perpendiculaire au précédent et 5 centimètres d'épaisseur. Son poids est de 240 grammes.



Fig. 3. — *Microphotographie (faible grossissement).* En haut la paroi intestinale dont on reconnaît la muqueuse et la musculeuse. Au contact de cette dernière : la tumeur. A l'extrémité gauche de la préparation, on voit la tumeur détruire toute la paroi intestinale et affleurer au fond de l'ulcération.

L'adhérence à l'intestin est si intime que celui-ci s'étale à la surface de la tumeur et semble lui adhérer par la moitié de sa circonférence (fig. 1). Les photographies montrent bien ces connexions et on voit l'intestin qui paraît en quelque sorte bilober la masse tumorale.

La longueur d'intestin réséqué (sur la pièce fixée au formol) est de 12 centimètres.

A la coupe, on voit qu'il s'agit d'une tumeur solide avec zones nécrotiques. Un des lobes de cette masse est creusé d'une vaste cavité irrégulière à contenu hémorragique. Le reste de la tumeur est parsemé de petites géodes anfractueuses qui donnent à la masse un aspect vermoulu. La couleur est rougeâtre. L'ensemble de la tumeur est limité par une capsule (fig. 2).

En fendant l'intestin le long de son bord convexe, on s'aperçoit qu'il existe en un point qui répond à peu près au milieu de la tumeur, une perte de substance allongée elliptique de la paroi mésentérique de l'intestin. Alors que partout ailleurs, malgré une juxtaposition rigoureuse, l'intestin est intact et la constitution anatomique de ses parois respectée, il existe sur une surface d'environ 1 cent. 5 sur 0 cent. 5 une ulcération pariétale qui met en communication la lumière intestinale et une petite cavité intra-tumorale du volume d'une cerise.

Sur la figure n° 2, ces détails de structure sont parfaitement visibles :




Fig. 4. — *Microphotographie (fort grossissement).* La tumeur est constituée par des éléments fuso-cellulaires mal limités dont la disposition tourbillonnante ou palissadique et moirée est caractéristique du neurinome.

la baguette de verre montre le trajet du pertuis de communication.

Examen histologique (Mlle Dobkevitch). — La tumeur est constituée par des cellules fusiformes ou rubannées à noyau allongé, à cytoplasme acidophile, parfois granuleux. Ces cellules, qui sont souvent mal limitées, sont groupées en faisceaux plus ou moins tourbillonnants. En certains points, elles forment des amas lobulés où, dans une masse cytoplasmatique commune, on voit les noyaux disposés en palissades parallèles. En d'autres points, les cellules sont disposées sans ordre, en amas réticulés d'aspect myxoïde.

Le collagène est réparti d'une façon irrégulière. Par endroits il manque complètement. Ailleurs, il forme des cadres finement fibrillaires autour de cellules ou de faisceaux (fig. 3 et 4).

On note l'existence de vastes zones de nécrose, infiltrées de polynucléaires en nappes.

Cet aspect est, en résumé, celui d'un neurinome. La nécrose, si souvent signalée, explique l'aspect pseudo-kystique de la tumeur.

A propos de cette observation, il nous paraît intéressant de souligner certains points d'ordre anatomo-clinique qui confèrent aux neurinomes solitaires de l'intestin des caractères particuliers.

S'il est inutile de revenir sur l'aspect histologique, aujourd'hui bien connu, de ces tumeurs, il est bon de se rappeler qu'elles naissent aux dépens des éléments nerveux de la paroi intestinale (plexus mésentérique ou plexus de Meissner). C'est dire qu'en dehors de cas tout à fait exceptionnels (tumeur de très petit volume), l'énucléation en sera impossible. Le neurinome est souvent une tumeur assez volumineuse, sur laquelle l'intestin s'étale et, surtout, c'est une tumeur creusée de cavités : l'aspect pseudo-kystique est dû à la nécrose partielle de la masse tumorale. Souvent, on trouve signalée l'existence d'une grosse cavité centrale à contenu hémorragique, entourée de multiples géodes plus petites, communiquant ou non les unes avec les autres et donnant à la coupe de la tumeur un aspect vermoulu.

Il s'agit de tumeurs dont le développement est vraisemblablement lent. Les neurinomes ont, de plus, tendance à s'extérioriser hors de la paroi intestinale : ils sont donc peu sténosants ; ils ne le deviennent qu'indirectement, soit en entraînant une invagination, soit en se développant dans un espace restreint et inextensible (comme dans le cas de Krekeler, où le neurinome du rectum adhérait à la paroi pelvienne), soit enfin à la faveur d'adhérences pathologiques qui déterminent des coudures (observation de Nordlander). On notera que ces tumeurs siègent avec prédilection sur le bord mésentérique de l'intestin.

Il est fréquent de voir ces tumeurs, et l'anatomie pathologique nous l'explique, se compliquer d'hémorragies ou de perforation.

L'examen de la plupart des pièces opératoires montre, en effet, qu'il existe une perte de substance plus ou moins importante de la paroi intestinale au niveau de l'implantation de la tumeur. Cette ulcération pariétale est susceptible d'entraîner des hémorragies répétées et graves. Mais aussi, elle permet de comprendre les symptômes de péritonite qu'on a pu observer chez certains malades. Dans le cas de Bergendal et Sjövall, comme dans notre observation, sous l'ulcération se trouvait un canal qui amenait dans une géode intra-tumorale. Cette communication entre l'intestin et la tumeur explique la possibilité de péritonites, soit par perforation lorsque la tumeur elle-même se perfore et que le contenu intestinal se répand dans le péritoine, soit par propagation lorsque, du centre nécrotique et infecté du neurinome, l'infection diffuse par voie lymphatique.

Enfin, si ces tumeurs neurogènes sont des tumeurs bénignes, il est des cas difficiles à interpréter où l'examen histologique laisse planer un doute et fait émettre des réserves sur la possibilité d'une dégéné-

rescence. La très belle observation de Bergendal et Sjövall ne laisse pas d'être troublante : l'opération permet de réséquer un neurinome perforé, où l'examen histologique ne montre pas trace de malignité. Trois ans et demi plus tard, le malade meurt avec des récidives multiples (paroi-épiploon-mésentère), sans aucune connexion avec des éléments nerveux : ce qui autorise Bergendal et Sjövall à penser qu'il s'agit de greffes par inoculation directe de la cavité péritonéale lors de la rupture de la tumeur primitive. Mais les innombrables noyaux secondaires prélevés à l'autopsie montrent tous au microscope des signes évidents de malignité.

*
* *

Nous avons pu recueillir, dans la littérature, 12 observations de neurinomes solitaires de l'intestin : si nous y ajoutons notre cas personnel, cela fait au total 13 neurinomes intestinaux, ce qui nous permet de résumer brièvement les aspects cliniques de ces tumeurs.

Nous manquons malheureusement de renseignements sur les deux malades, cités dans *Handbuch der praktischen Chirurgie*, de Garré, Küttner et Lexer, qui présentaient un neurinome cæcal et un neurinome du côlon.

Mais les 11 observations restantes nous suffisent pour dresser le tableau clinique de ces tumeurs. Il s'agit cinq fois d'hommes et six fois de femmes. Le sujet le plus jeune (Bergendal et Sjövall) est un homme de vingt-neuf ans, les plus âgés ont soixante-treize ans (Nordlander, Mouchet et Samarin).

Il est des cas où la tumeur évolue à bas bruit et constitue une découverte d'examen ; il en est d'autres où une symptomatologie bruyante et peu caractéristique retient l'attention et oblige à intervenir.

Les cas que nous pourrions appeler latents correspondent, en général, à des tumeurs assez volumineuses pour qu'on puisse les déceler par les méthodes usuelles d'examen. C'est ainsi que dans cinq observations, nous voyons le chirurgien découvrir une tumeur soit abdominale, soit pelvienne. Les tumeurs perceptibles à la palpation de l'abdomen sont en général volumineuses (Desmarest, Denecke, Borros et Benito) et s'accompagnent d'un cortège symptomatique très restreint : quelques douleurs vagues, mal localisées et, dans un cas, augmentation de volume du ventre.

Lorsque le neurinome est pelvien, l'examen gynécologique ou le toucher rectal peuvent le mettre en évidence. Krekeler sent, chez son malade, une grosse tumeur du bassin et Baumeister, devant une masse annexielle unilatérale, s'accompagnant de métrorragies, pense à une grossesse ectopique.

La tumeur a été encore sentie par König, qui la perçoit au toucher vaginal et qui, devant le tableau de péritonite présenté par sa malade, hésite entre une perforation appendiculaire et une péritonite d'origine génitale. Nous-mêmes, nous avons pu, par le toucher vaginal, délimiter

avec netteté le pôle inférieur d'une masse arrondie dans le cul-de-sac vaginal droit, ce qui nous a orientés vers le diagnostic de torsion d'un kyste de l'ovaire.

Mais à côté de ces cas où le neurinome s'est révélé à un examen clinique soigneux, aussi nombreux sont les faits où la palpation minutieuse de l'abdomen reste négative.

Mis à part le cas rigoureusement latent de Baumeister, qui découvre un neurinome du grêle au cours d'une intervention pour appendicite gangréneuse, il est intéressant de voir comment se manifestent cliniquement les neurinomes compliqués, c'est-à-dire ceux qui saignent et ceux qui se perforent ou s'infectent.

Signalons tout d'abord la possibilité de phénomènes d'obstruction intestinale. Nous n'avons pas trouvé d'observation d'occlusion aiguë, quoique cette éventualité soit parfaitement réalisable : Banerjee et Christeller n'ont-ils pas opéré une invagination intestinale aiguë due à l'une des tumeurs d'une neuro-fibromatose digestive ? Deux auteurs ont vu des neurinomes solitaires se manifester par des signes d'obstruction intestinale : l'homme opéré par Krekeler présentait depuis deux ans une constipation opiniâtre, avec déformation des matières, et le malade de Nordlander se plaignait de troubles intestinaux, constipation alternant avec des crises de diarrhée.

Particulièrement intéressants sont les neurinomes compliqués de manifestations aiguës. Tantôt ce sont des hémorragies intestinales (König, Nordlander, Lemonnier et Peycelon) qui peuvent être très importantes : le vieillard de Nordlander avait eu une hémorragie intestinale qui avait déterminé une anémie grave et dont la cause, en dépit d'examens cliniques et radiologiques répétés, était demeurée inconnue. L'homme suivi par Lemonnier et Peycelon ne présentait aucun antécédent pathologique : subitement, il fit une hémorragie intestinale profuse. Malgré plusieurs transfusions, le saignement persista pendant huit jours. Devant ces hémorragies répétées, qui mettaient le malade dans un état alarmant, Lemonnier et Peycelon intervinrent et trouvèrent un petit ulcère de la région pylorique. Ils firent une gastro-entérostomie complétée par des ligatures de l'artère pylorique et de la gastro-épiploïque droite. Mais, peu satisfaits de cette intervention, car ni l'estomac, ni le duodénum ne renfermaient de sang, tandis que le côlon transverse était rempli de caillots, l'opérateur se décida à explorer le grêle et découvrit sur le jéjunum, à 30 centimètres en dessous de l'anastomose, une induration du volume d'une amande. Résection intestinale de 10 centimètres. L'examen de la pièce montra l'existence d'une tumeur sous-muqueuse bien limitée, ayant produit une petite ulcération de la muqueuse par où s'extériorisait l'hémorragie.

Dans d'autres cas, c'est une inflammation aiguë de la tumeur qui vient brusquement révéler un neurinome jusque-là complètement latent. Il est des neurinomes qui se manifestent par une réaction péritonéale (péritonite par propagation ou par perforation).

C'est ainsi que König opère une jeune femme qui présente des signes de péritonite par perforation, mais son diagnostic reste hésitant entre appendicite perforée et péritonite d'origine génitale en raison d'une sensation de résistance du Douglas perçue au toucher vaginal.

Bergendal et Sjövall se trouvent en présence d'un malade dont la défense pariétale sous-ombilicale très nette leur fait porter le diagnostic de péritonite appendiculaire. Tandis que König avait réséqué un neurinome sans communication visible avec la lumière intestinale, Bergendal et Sjövall tombent sur une tumeur portant une perforation pariétale apparente.

Notre malade a présenté également un syndrome abdominal aigu, mais se rapprochant plus des symptômes observés dans les torsions intra-abdominales que du tableau d'une péritonite vraie : douleurs vives à type de coliques, pas de contracture vraie, simple défense pariétale. Chez cette femme, la perception au toucher vaginal du pôle inférieur d'une tumeur arrondie nous a fait porter le diagnostic de torsion d'un kyste de l'ovaire.

Le traitement des neurinomes solitaires de l'intestin doit consister dans l'ablation simple de la tumeur sans s'occuper de son territoire ganglionnaire puisque, nous l'avons dit, ce sont des tumeurs bénignes. Toutefois, certains neurinomes sont susceptibles de dégénérer et, à l'examen histologique, il est des cas où les images semblent plaider en faveur d'une transformation maligne. Mais rien, à l'heure actuelle, en l'absence de métastases péritonéales, hépatiques, ou d'ascite, ne nous permet au cours de l'opération de savoir si la tumeur est en voie de dégénérescence. Et même, le cas n° 1 de Baumeister nous le prouve, la tumeur peut être très suspecte histologiquement alors que son aspect pédiculé témoignait en faveur d'une néoformation bénigne.

Ces quelques considérations suffisent à nous faire considérer ces tumeurs comme justiciables d'une exérèse simple.

L'ouverture de l'abdomen a été réalisée soit par incision iliaque droite, soit par incision médiane. L'incision latérale n'a d'ailleurs été utilisée que par suite de l'erreur de diagnostic (péritonite appendiculaire).

La découverte de la tumeur constitue le premier temps opératoire : à côté des cas faciles où la tumeur est suffisamment volumineuse pour être d'emblée visible, il est des cas difficiles : soit que le neurinome ait un volume si réduit qu'il faille un déroulement progressif de l'intestin pour le découvrir, soit que la tumeur ait contracté des adhérences pariétales, épiploïques ou viscérales qui en rendent l'extériorisation très pénible.

Lorsque la tumeur est extériorisée, on doit en tenter l'exérèse. En dehors des cas exceptionnels de neurinomes pédiculés développés sur le bord libre de l'intestin où l'on peut réaliser une ablation par une résection intestinale partielle au niveau de la base d'implantation, voire même par une résection de la paroi sans ouverture de la muqueuse, il

TABLEAU RÉCAPITULATIF DES NEURINOMES SOLITAIRES DE L'INTESTIN.

AUTEURS	SEXE	AGE	SIÈGE	ASPECT CLINIQUE SYMPTOMES PRINCIPAUX	INTERVENTION ET SUITES
Lhermitte et Leroux (1923)	Homme.	45	Iléo-cæcal.	Tumeur palpable.	
Krekeler (1924).	Homme.	49	Rectum.	Troubles de la défécation.	Morcellement. Mort par hémorragie.
König (1932)	Femme.	40	Grêle.	Hémorragies, péritonite aiguë, tumeur perçue au toucher vaginal.	Résection de la tumeur avec ouverture partielle de l'intestin. Guérison (n'a été suivie que cinq mois).
Denecke (1932).	Femme.	53	Duodénum.	Tumeur palpable.	Laparotomie exploratrice. Mort (métastases).
Lemonnier et Peycelon (1933). . . .	Homme.	46	Grêle.	Hémorragies intestinales.	Résection. Mort de shock.
Nordlander (1933)	Homme.	73	Grêle.	Hémorragies intestinales.	Résection. Mort quelques heures après.
Baumeister (1934)	Femme.	59	Grêle.	Appendicite aiguë.	Résection.
	Femme.	36	Cæcum.	Tumeur perçue au toucher.	Extirpation de la tumeur. Pas de récidives au bout d'un an.
Borros et Benito (1936)	Femme.	54	Grêle.	Grosse tumeur palpable.	Ablation de la tumeur avec résection de la paroi intestinale au point d'implantation.
Bergendal et Sjövall (1937)	Homme.	29	Grêle.	Péritonite aiguë.	Résection intestinale. Mort de récidives quatre ans plus tard.
Alain, Mouchet et Samain (1938). . .	Femme.	73	Grêle.	Syndrome abdominal aigu, tumeur perçue au toucher vaginal.	Résection intestinale. Guérison vérifiée au bout d'un an.

faut en règle avoir recours à une résection de l'intestin. Le siège habituel des neurinomes sur le bord mésentérique de l'intestin, leur volume, leur adhérence étendue aux parois intestinales, leur communication fréquente avec la lumière du tube digestif, tous ces caractères anatomiques imposent une résection intestinale.

Toutefois, il est des cas où le volume de la masse, ses adhérences, son siège ont obligé à une opération atypique (morcellement dans l'observation de Krekeler), ou même à une simple laparotomie exploratrice (Denecke).

Mais chaque fois que l'exérèse sera possible, on la tentera. La résection intestinale sera plus ou moins étendue suivant le volume de la tumeur et ses connexions avec les vaisseaux du mésentère. Il suffit de passer en tissus sains à quelque distance du neurinome et de couper l'intestin en s'assurant que les tranches de section sont bien vascularisées. La résection nécessaire sera rarement très étendue. Le rétablissement de la continuité intestinale sera réalisé par les techniques usuelles.

Le drainage de la cavité péritonéale peut être indispensable si on a trouvé du liquide dans le ventre : il sera systématique si la tumeur est perforée.

Nous croyons enfin qu'il y a tout intérêt à surveiller régulièrement ces opérés en raison de la possibilité de dégénérescence des neurinomes.

Si le neurinome solitaire de l'intestin est une tumeur rare et histologiquement bénigne le plus souvent, c'est aussi une tumeur grave : sur 10 observations suffisamment détaillées, nous trouvons : 5 morts, soit immédiates de shock, d'hémorragie, soit tardives par récidives malignes. Notre opérée, malgré son grand âge, a guéri. Son neurinome ne présentait aucun caractère de malignité. Si nous pouvons nous féliciter de ce succès, le manque de recul ne nous permet pas encore de le considérer comme définitif.



Messieurs, j'ai donné la parole jusqu'à présent à MM. Alain Mouchet et Samain. Je ne saurais mieux dire qu'ils ne l'ont fait au cours de cette excellente mise au point d'une lésion nouvellement connue : le neurinome solitaire de l'intestin. Mon rôle n'est donc que de présentateur et, si vous le voulez bien, de laudateur en votre nom. Je pense que nous devons publier *in extenso* le bon travail que vous venez d'entendre.

BIBLIOGRAPHIE

Baltisperger. — Un cas de Rankenneurome du mésentère. *Beitr. Path. Anat.*, **70**, 1922, p. 459.

Banerjee et Christeller. — A propos des localisations intestinales et d'autres localisations plus rares de la neurofibromatose. *Virchow's Archiv*, **261**, 1926, p. 50.

Baumeister (K. H.). — Sur les neurinomes du tube digestif, *Thèse* de Göttingen, 1934.

Bergendal et Sjövall. — Contribution à la clinique et à la pathologie du neurinome solitaire de l'intestin. *Der Chirurg.*, **9**, 1937, p. 573-579 avec 5 fig.
Borros et Benito. — Schwannome de l'intestin grêle simulant un grand kyste de l'ovaire. *Bolet. Soc. Obstetricia y Gynecologia*, Buenos-Aires, **15**, 3 juillet 1936, p. 327.
Denecke (K.). — Sur 2 cas de neurinomes métastasiés du tube digestif. *Beitr. Path. Anat.*, 1932, p. 242.
Garré, Küttner, Lexer. — *Handbuch der praktischen Chirurgie*, **3**, 1929.
Gosset, Bertrand et Loewy. — Tumeurs pédiculées de l'estomac dites « sarcomes ». *J. de Chir.*, **23**, 1924, p. 577-627.
Jentzer et Fatzer. — Un cas de ganglio-neuro-fibromatose du mésentère et de l'intestin avec transformation maligne. *Schweiz. mediz. Wochens.*, 67, n° 26, 1937, p. 569.
König. — Neurinomes du tube digestif. *Der Chirurg.*, **4**, n° 16, 1932, p. 636.
Krekeler. — A propos d'un neurinome du rectum. *Thèse* de Bonn, 1928.
Lemonnier et Peycelon. — Tumeur hémorragique de l'intestin grêle (schwannome). *Bull. et Mém. de la Soc. de Chir.*, Paris, **59**, 1933, p. 1318.
Leveuf et Godard. — Sarcomes cavitaires du grêle chez l'enfant. *Ann. Anat. Path.*, **13**, décembre 1936, p. 1067.
Lhermitte et Leroux. — Etude histologique générale des gliomes des nerfs périphériques, des racines rachidiennes et des gliomes viscéraux. *Revue Neurologique*, 1, 1923, p. 286.
Masson. — *Diagnostics de Laboratoire.* 1 vol., Paris, 1923.
Nordlander (E.). — *Uppsala Läk, för Forch*, **38**, 1932.
Oberndorfer. — Les tumeurs de l'intestin. *Handbuch Spez. Path. Anat. Henke-Lubarsch*, **4**, 1929, p. 751.
Poate et Inglis. — *British J. of Surg.*, 1928, p. 221.
Steden. — Sur la neurinomatose de l'appendice. *Zentralblatt f. Chir.*, 1932, p. 1520.

Section des nerfs érecteurs, combinée à la section des nerfs hypogastriques, dans les cystalgies rebelles;

par M. **Victor Richer** (de Lyon).

Rapport de M. Fey.

Il est inutile d'insister sur le martyre que constituent les douleurs vésicales lorsqu'elles sont intenses et prolongées. Le ténesme incessant, de jour et de nuit, supprime toute activité et tout sommeil, et l'on sait la rapidité avec laquelle se produit la déchéance de l'état de ces malades.

La situation est encore plus cruelle et plus grave lorsque ces cystalgies rebelles à tout traitement relèvent d'une cause incurable, en particulier d'un cancer inopérable ou d'une cystite tuberculeuse avec atteinte des deux reins ou du rein restant après néphrectomie. Remarquons que ce dernier cas concerne souvent des malades jeunes, dont l'état général est, par ailleurs, satisfaisant, et qui ne demanderaient qu'à mener une vie active.

Aussi le traitement de ces cystalgies rebelles a-t-il toujours préoccupé les urologues, qui ont proposé contre elles différents traitements s'étageant de la section du nerf pré-sacré à la cordotomie. Le plus favorable est jusqu'ici l'urétérostomie qui peut se faire cutanée ou intestinale. Mais l'urétérostomie cutanée est une infirmité difficile à appareiller et l'urétérostomie intestinale n'est pas sans danger, surtout pratiquée sur rein unique.

C'est pourquoi l'intervention que nous propose Richer mérite de retenir notre attention ; elle consiste *dans la section simultanée des nerfs érecteurs et des nerfs hypogastriques.* Cette intervention a été conçue après vingt ans de recherches poursuivies avec ses maîtres lyonnais, Rochet, Cotte, Latarjet. Il l'exécuta pour la première fois chez l'homme en 1934 (Société d'Urologie, novembre 1934) et en publia la technique dans le *Journal de Chirurgie* de janvier 1935. Il nous apporte aujourd'hui le résultat des neuf premières opérations. Cette intervention lui appartient donc bien et le professeur Jeanbrau a bien fait de proposer, dans la thèse de son élève Ginestié (Thèse Montpellier, 1937), de l'appeler l' « *opération de Richer* ».

Pour comprendre le principe et l'utilité de l'opération de Richer, il faut nous rappeler quelques notions anatomo-physiologiques concernant l'innervation de la vessie. La sensibilité vésicale est du domaine des nerfs érecteurs d'Eckardt, qui, issus des 3e, 4e et 5e nerfs sacrés, convergent vers l'angle postérieur et inférieur du ganglion hypogastrique. Le nerf pré-sacré, contrairement à ce qui a été dit, n'a sous sa dépendance que la sensibilité du péritoine vésical. Pour obtenir l'anesthésie de la muqueuse et du muscle vésical, il faut donc sectionner les nerfs érecteurs.

Malheureusement, ces nerfs érecteurs ont un rôle important dans la motricité vésicale puisqu'ils assurent l'innervation du détrusor ; leur section laisse donc une vessie incapable de se contracter et de se vider ; le système sphinctérien, innervé par le nerf hypogastrique, prend une prédominance sur le détrusor, et une rétention d'urines se produit.

Pour éviter cette rétention, qui rendrait la section des érecteurs impraticable, Richer a eu l'idée d'ajouter la section du nerf hypogastrique ; je dis bien le nerf hypogastrique et non le pré-sacré ; l'innervation du sphincter vésical provient en effet non du pré-sacré mais de filets provenant du sympathique sacré et qui se réunissent à la bifurcation du pré-sacré pour former le nerf hypogastrique.

Pour être sûr de sectionner ces filets du sympathique sacré, il faut sectionner le nerf hypogastrique très bas, au moment où il aborde l'angle postéro-supérieur du ganglion hypogastrique, ou mieux encore, faire porter la section sur la corne même du ganglion.

Richer avait eu l'occasion de pratiquer la section de ce nerf hypogastrique dans un cas de rétention post-encéphalitique et il en avait obtenu un résultat excellent et durable ; cette section provoque la paralysie du sphincter vésical et rétablit ainsi l'équilibre entre les deux forces antagonistes du détrusor et du sphincter lisse, ce qui supprime la rétention. Pas plus qu'après une prostatectomie, la suppression de ce sphincter lisse n'entraîne d'incontinence parce que le sphincter de l'urètre assure la suppléance.

Un seul inconvénient, mais de grande importance : la section des érecteurs amène la perte de l'érection. Sans doute savons-nous, depuis

Fr. Franck, que le nerf d'Eckardt n'est pas seul à commander l'érection et que le plexus mésentérique inférieur et les nerfs honteux internes interviennent aussi chez le chien par des processus différents. Il sera toutefois honnête et prudent, chez l'homme, d'avertir, devant témoin, de l'inconvénient probable qui peut résulter de l'intervention au point de vue génital.

*
* *

En *ce qui concerne la technique*, le problème consiste à arriver aux deux ganglions hypogastriques par le plus court chemin. On pourrait, dit Richer, passer par voie coccy-périnéale ; cela pourrait se justifier chez les malades cystostomisés où une laparotomie basse est difficile à placer ; mais cette voie postérieure, inhabituelle, longue et compliquée ne semble pas à conseiller chez des malades fragiles d'autant qu'il faut opérer des deux côtés.

Richer a toujours employé la voie abdominale et a pu mener à bien l'intervention bilatérale en un temps variant de quarante-cinq à soixante-quinze minutes.

Le nerf pré-sacré constitue, selon son expression, « le fil d'Ariane » de la recherche du ganglion hypogastrique.

Premier temps. — Incision médiane sous-ombilicale ou à la manière de Pfannenstiel — l'opérateur est à gauche. Incision du péritoine pariétal postérieur de la région termino-aortique et isolement du nerf pré-sacré, qu'on charge sur une anse de catgut.

Deuxième temps. — On poursuit la section péritonéale vers le Douglas en l'inclinant un peu vers la droite. Il est commode de relever les deux feuillets de ce péritoine incisé par deux anses de catgut qui servent à les écarter.

Troisième temps. — On isole la bifurcation du nerf pré-sacré et on libère le nerf hypogastrique droit en le décollant bien sur ses deux faces, supérieure et inférieure, de façon à l'isoler du péritoine et du tissu cellulaire pelvien. On charge le nerf sur une anse de catgut que va tendre l'aide et on descend grâce à lui jusqu'au ganglion hypogastrique. Tout ceci est relativement simple et sans risques. Le dissecteur n'est pas toujours suffisant à cause du feutrage pelvien parfois un peu scléreux (lymphangite ?), et les grands ciseaux courbes maniés avec délicatesse sont utiles.

Quatrième temps. — Une fois le ganglion hypogastrique droit réparé, il faudra choisir entre deux techniques : 1° technique à vue : l'aide relève l'anse de catgut du nerf hypogastrique, et le chirurgien isole les filets nerveux qui amarrent le ganglion à la paroi pelvienne postérieure (plexus sacré) : ce sont ces amarres qui par leur ensemble forment le nerf érecteur droit. En théorie, les filets descendent presque jusqu'au plancher pelvien. En pratique, il faut être un peu prudent, car il doit y avoir dans le fond des vaisseaux génito-vésicaux et des hémorroïdaux

moyens. Ils sont profonds et on ne doit pas chercher à les voir. Les amarres sont sectionnées.

2° Technique au palper : il peut arriver (homme, malade obèse) que l'on ne puisse voir les érecteurs. Il ne faut pas s'entêter, car il ne s'agit pas là d'une dissection d'amphithéâtre. Le chirurgien va tendre, en la relevant vers le haut, la région du ganglion hypogastrique : la main gauche recourbée, coude en haut, paume en l'air, l'index et le médius sont glissés dans le pelvis et tendent les amarres, qui se trouvent automatiquement placées entre ces deux doigts. Avec les longs ciseaux courbes, concavité en haut, la main droite coupe ces amarres, après vérification par son index, et avec la prudence nécessaire. Les gros vaisseaux iliaques ou leurs branches ne craignent rien si l'on est sage.

Cinquième temps. — On procède maintenant à la résection de la moitié postérieure du ganglion hypogastrique, qui se relève et qu'on attire à soi, et on termine par la section du nerf hypogastrique à quelques centimètres. On a vu plus haut que ce temps était capital pour éviter l'apparition de la rétention.

Sixième temps. — On passe ensuite au côté gauche : une incision de refend sur le péritoine du Douglas transforme l'incision primitive du péritoine pariétal postérieur en un Y allongé. Une valve longue récline le rectum, l'écarteur urétéral de Pollosson est commode pour cela. Le chirurgien procède comme à droite, mais doit tenir compte des vaisseaux sigmoïdiens et hémorroïdaux supérieurs : c'est la raison pour laquelle il y a intérêt à commencer cette opération par le côté droit, plus facile et pour lequel la position est meilleure ; une section rapidement menée à droite donnera plus d'assurance pour la gauche au chirurgien qui ne saurait pratiquer très fréquemment cette opération.

Septième temps. — Il ne reste plus qu'à suturer le péritoine pariétal postérieur, soit par un surjet, soit par quelques points séparés. La laparotomie est refermée. Il est bon de mettre une sonde à demeure pendant quarante-huit heures, afin d'éviter tout souci moral au patient, mais cette manœuvre n'est sans doute pas indispensable.



Les résultats sont vraiment d'emblée très satisfaisants. Ils sont aussi proportionnés à l'importance de la section et à la qualité de l'acte opératoire.

Dès le lendemain, Richer a pu faire sans douleurs des instillations de nitrate d'argent dans des vessies tuberculeuses intolérantes.

La miction se fait facilement sans douleurs, on peut trouver un petit résidu vésical (30 à 50 c. c.).

Si l'on met à part une tentative pour un néoplasme vésical total récidivé, Richet a opéré 6 malades pour cystite tuberculeuse invétérée, auxquels il faut ajouter les 3 opérés de Perrin, Darget et Viollet.

Voici le court résumé de ces observations :

Premier cas. — Femme de soixante-cinq ans, opérée en août 1934 ; tuberculose rénale bilatérale avec cystite disséquante, deux reins équivalents, cardiaque ; malade très soulagée qui supporte les instillations de nitrate d'argent. Morte en 1937.

Deuxième cas. — Femme opérée en 1935, tuberculose bilatérale avec deux reins équivalents ; très soulagée, résultat maintenu au bout de plusieurs mois, pas de nouvelles depuis.

Troisième cas. — Jeune fille de vingt-sept ans, opérée en 1937 ; néphrectomisée en province en 1935 sur cathétérisme urétéral fait à Paris ; tuberculose du rein restant avec cystite framboisée très douloureuse ; intervention satisfaisante à droite, mais manifestement incomplète à gauche où je m'arrête devant les difficultés créées par la graisse pelvienne. Le résultat vaut ce que valut l'intervention et au bout d'un an la malade ne conserve l'urine que pendant trois quarts d'heure à une heure.

Quatrième cas. — Homme de trente-cinq ans, opéré en août 1937, tuberculose bilatérale avec deux reins égaux, vessie très douloureuse ; résultat très satisfaisant, retient son urine de une heure et demie à deux heures ; a écrit deux fois pour manifester son contentement.

Cinquième cas. — Particulièrement probant : homme de cinquante-quatre cas, opéré en décembre 1937, technique au palper en raison des difficultés ; tuberculose bilatérale avec deux reins équivalents ; malade incontinent depuis plusieurs mois qui se présente porteur d'un appareil ; revu au bout de sept mois : urine quatre fois la nuit, le jour toutes les trois heures.

Sixième cas. — Jeune fille de trente ans ; néphrectomisée par moi, il y a sept ans. Tuberculose du rein restant ; cystite progressivement croissante ; mictions toutes les vingt minutes. Résection des érecteurs et de la moitié postérieure des ganglions hypogastriques. Quinze jours après l'intervention, la malade très soulagée n'urine plus que toutes les heures.

Cas Perrin (Association française d'Urologie, 1937). — Très soulagée ; au bout de sept mois, urine le jour toutes les deux heures ; la nuit, trois ou quatre fois.

Cas Darget (Société d'Urologie, février 1938). — Malade complètement soulagée qui, au bout de deux mois, urine toutes les trois ou quatre heures sans douleurs et sans résidu.

Cas Viollet (non encore publié). — Malade et chirurgien satisfaits.

Dans l'ensemble, autant qu'on puisse en juger sur 9 cas, on note une amélioration immédiate qui va en augmentant pendant un certain temps et qui persiste. Cette amélioration porte avant tout sur les douleurs qui sont immédiatement soulagées et sur la fréquence des mictions ; il persiste de la pollakiurie mais celle-ci est modérée et compatible avec le sommeil et une vie relativement normale.

L'opération de Richer mérite donc d'être considérée comme le traitement de choix des cystalgies rebelles.

Je vous propose de remercier M. Richer de nous avoir adressé cette intéressante communication et de nous en souvenir au moment opportun

COMMUNICATION

Traitement des retards de consolidation osseuse par l'hormonothérapie antéhypophysaire intra-focale,

par M. **Yves Bourde** (Marseille), associé national.

Une série de retards de consolidation, observés récemment dans mon service de l'Hôtel-Dieu, m'a donné à réfléchir à nouveau au traitement de cette complication.

L'un de ces fracturés m'inquiétait particulièrement. Il s'agissait d'un sujet débile, de race noire, tuberculeux pulmonaire, qui était atteint d'une fracture de jambe au tiers supérieur, variété dont mon élève Chabeuf avait étudié sous mon inspiration, dans sa *Thèse* de 1934, l'aptitude marquée et toute spéciale à évoluer vers la pseudarthrose, ou tout au moins vers le retard de consolidation.

Cet homme, atteint le 27 novembre 1937 de fracture à grand fracas, avec parties molles très endommagées, avait été traité par traction continue à la broche de Kirschner sur attelle de Braune.

Le 12 décembre, l'œdème ayant disparu, un appareil plâtré fut appliqué.

Le 14 février, soit soixante-dix-huit jours après son accident, la solidification du foyer n'était pas acquise. Une mobilité en fléau persistait en tous sens et la radiographie montrait l'absence de tout cal.

Je décidai alors de lui appliquer une méthode dont j'avais eu l'idée théorique, celle d'injecter, dans le foyer de fracture, une hormone qui me paraissait, pour les raisons que je dirai plus loin, devoir agir sur l'édification osseuse du foyer.

Trois injections furent pratiquées le 24 février, le 3 mars et le 5 mars de 10 c. c. Chacune fut suivie d'une ascension de température sans lendemain, avec frisson.

Le 7 mars 1938, soit neuf jours après le début du traitement, je pus présenter ce malade devant la Société de Chirurgie de Marseille, à peu près totalement consolidé.

Six autres injections furent pratiquées et, à la neuvième, le blessé se levait et marchait.

Ensuite, j'ai appliqué ces injections à deux foyers de fracture juxta-épiphysaire de l'épaule, mais là, bien que l'ossification ait paru particulièrement rapide, il est difficile de se prononcer sur l'action qu'elles ont eue.

Par contre, voici 2 cas démonstratifs :

Le 25 août 1938, un fracturé de jambe sortait de son plâtre. Il avait été traité par double embrochage noyé dans une botte plâtrée. Soixante jours après, la consolidation n'était pas obtenue. En sept injections

le résultat fut parfait et la marche commença à être possible le 20 septembre.

Ces jours derniers, dans mon service, une fracture haute de jambe à trait oblique chez un obèse ne présentait pas la moindre solidité au quatrième mois. La jambe oscillait de 10 à 15° sur le segment supérieur. A la quatrième injection, la mobilité anormale a disparu et ce blessé a commencé à marcher six jours après. J'ai la conviction qu'autrefois je l'aurais opéré.

Instruit de cette thérapeutique, mon maître et ami le Dr C. Juge, chirurgien consultant des hôpitaux, l'a appliquée dans son service de traumatologie, pavillon Ambroise-Paré, à deux reprises.

Les résultats qu'il a obtenus l'ont tellement frappé qu'il a bien voulu me permettre d'utiliser ces observations.

Voici la première, rédigée par le Dr M. Rey, chirurgien assistant de la clinique :

A. P..., âgé de trente-huit ans, arrive à la clinique Juge, le 15 juillet 1937, où il est admis d'urgence au pavillon de traumatologie, pour fracture de la cuisse gauche à la suite d'un accident de travail par chute du haut d'une bigue.

La radiographie pratiquée aussitôt montre une fracture de l'extrémité supérieure du fémur gauche absolument anormale par la multiplicité des fragments, leur enchevêtrement et l'étendue des traits de fracture.

Un appareil à extension continue est placé et laissé pendant près de trois mois dans de bonnes conditions. Mais au moment où il a été enlevé, l'examen clinique a permis d'établir que la consolidation n'était pas obtenue et la radio de contrôle a montré qu'il y avait bien pseudarthrose et que celle-ci était due bien probablement à l'interposition des parties molles entre la masse osseuse principale et la longue aiguille contenant le fragment externe. On ne voyait là aucune trace de formation de cal.

Si la pseudarthrose est une complication des fractures toujours ennuyeuse, ici elle l'était particulièrement en raison de la nature complexe du foyer de fracture et des conséquences désastreuses qu'elle entraînait au point de vue de l'invalidité du sujet. Une intervention s'imposait donc, d'une gravité certaine.

Après vaccination pré-opératoire, l'intervention d'ostéosynthèse fut pratiquée le 25 novembre 1937, intervention laborieuse. Suppression de l'interposition fibreuse, maintien des fragments par une plaque de Lambotte fixée par quatre vis. Vaste appareil plâtré de contention. Suites opératoires normales, sans incident. L'immobilisation est continuée pendant soixante jours environ.

A ce moment-là, malgré la réduction correcte et contrairement à notre attente, on constate qu'il y avait encore un certain degré de mobilité anormale au niveau du foyer opératoire et la radio de contrôle a montré une insuffisance manifeste du cal avec décalcification du fémur tout entier.

C'est alors que l'on entreprend l'injection intra-fracturaire d'hormones du lobe antérieur d'hypophyse.

Mise en œuvre du traitement autour du 15 mars 1938, *soit neuf mois après l'accident.*

Le 16 avril 1938, après une série de quatre injections à raison de une piqûre par semaine, on constate la formation d'un cal volumineux et la disparition totale de la mobilité anormale.

Le malade commence à marcher sur cannes. L'amélioration constatée se poursuit rapidement, si bien que la consolidation juridique put être fixée au 26 septembre 1938.

Un autre excellent résultat vient d'être obtenu par les mêmes chirurgiens (Dr Juge et Dr Rey).

Blessé de vingt-six ans, Bon... (Eugène), entré le 24 septembre 1938 pour « fracture ouverture de la jambe gauche au tiers moyen ».

Emondage des tissus contus. Appareil plâtré.

« Lésion sérieuse, complications possibles », dit le rapport initial.

A l'ablation du plâtre, le quarante-cinquième jour, aucune consolidation. Mobilité accentuée. « Pseudarthrose à craindre », dit un nouveau rapport.

Deux injections à 20 U. R. sont pratiquées le 17 et le 25 novembre. Deux injections à 50 U. R., le 3 et le 12 décembre.

Le blessé peut se lever le 13 décembre.

Le 22 décembre, j'ai pu moi-même constater la parfaite solidité du foyer. Le résultat a donc été obtenu avec une particulière rapidité pour une fracture ouverte.

Je pourrais encore citer un cas traité actuellement par Figarella (pseudarthrose du cubitus déjà opérée quatre fois par diverses techniques). Dès la deuxième injection, les mouvements de déclic d'un fragment sur l'autre ont disparu. Le traitement est en cours et les meilleurs espoirs sont permis.

Tels sont les premiers résultats de cette thérapeutique.

Je voudrais, en quelques mots, indiquer maintenant son idée directrice, son mode d'action probable et son mode d'application.

Fondement de la méthode. — L'idée qui m'a guidé est la suivante :

On sait que la réunion des fragments d'un foyer de fracture se fait initialement par une organisation conjonctive, un cal conjonctif. Dans ce tissu, cette substance préosseuse, des travées osseuses apparaissent un jour. Pour Leriche et Policard, la formation de tissu osseux débute le sixième jour, est très apparente vers le dixième jour, mais il faut encore au moins vingt-cinq jours pour que le cal cliniquement unitif soit constitué.

Nous ignorons à peu près totalement comment se produit le durcissement de la substance préosseuse.

« On a fait intervenir, dans le phénomène, de la calcification, la notion d'une *prise* de la substance calcaire, analogue à celle d'un ciment. La substance préosseuse serait d'abord imprégnée de sels de chaux

tout en restant molle. Une transformation brusque se produirait ensuite dans l'état colloïdal de l'ensemble, qui deviendrait dur. C'est cette prise qui rend le tissu conjonctif dur et lui donne les caractères de l'os.

Il est certain que le passage est brusque, sans intermédiaire, entre l'état mou et l'état dur d'un territoire conjonctif en ossification. Ce durcissement brusque est en faveur d'un phénomène de prise (Leriche et Policard).

Or, il arrive que le cal conjonctif, pour diverses raisons mystérieuses (je ne parle pas des causes grossières comme l'interposition) au lieu de subir cette évolution vers l'ossification, tende à rester longtemps et même définitivement fibreux jusqu'à constitution d'une pseudarthrose avérée.

Entre le moment où ce cal fibreux est encore susceptible d'ossification « spontanée » et celui où il doit rester définitivement fibreux, entre le simple retard de consolidation et la pseudarthrose certaine, la discrimination est difficile, aussi bien pour le clinicien que pour l'anatomo-pathologiste.

Tout ce qu'on peut dire c'est qu'il existe un moment, de durée variable, où la consolidation est en retard et où la pseudarthrose menace, mais où il n'est pas encore trop tard pour agir et pour obtenir, par des moyens simples, l'ossification rapide de ce cal conjonctif plus ou moins fibreux.

C'est à ce moment-là que réussissent les perforations à la manière de Beck, les injections d'Ossical à la manière d'Arnaud et Ciaudo, etc.

C'est à ce moment-là de l'évolution du cal qu'il nous a paru qu'une action hormonale était peut-être à la base du phénomène de durcissement du mortier inter-fragmentaire.

Les actions hormonales sont de plus en plus soupçonnées dans l'évolution générale des fractures. Le professeur Jean Roche vient de montrer (*Archives de Médecine générale et coloniale*, n° 4, 1938) que, indépendamment de l'évolution du cal, soit que celui-ci s'ossifie (pigeon), soit qu'il se transforme en pseudarthrose (rat), une fracture provoque un ensemble de « réactions générales du squelette », dont la plus importante au point de vue médical est la déminéralisation générale du système osseux.

« Ces réactions sont très probablement provoquées par des facteurs étrangers au squelette, peut-être par une hypersécrétion parathyroïdienne déclenchée par la fracture, car on note rapidement après celle-ci une déminéralisation et une activation du système phosphatique des os, comme il est de règle après des injections répétées d'extrait parathyroïdien. » (J. Roche.)

Les actions hormonales sur l'évolution des fractures ont également fait l'objet d'études récentes de Pankratiew (de Samarcand).

Ces jours derniers, une analyse parue dans le *Journal de Chirurgie* m'a appris que cet auteur a obtenu, par action combinée d'injections de pituitine associées à des dépôts de substance osseuse sous la peau

ou dans le péritoine d'un lapin, une influence accélératrice sur la consolidation estimée à 30 p. 100 et même à 50 p. 100 dans un cas.

Personnellement, j'avais pensé qu'en portant une hormone adéquate au sein même d'un tissu conjonctif ossifiable, on pourrait obtenir à son niveau une « poussée d'ossification » favorable, lorsque cette ossification tardait à s'y produire.

Actuellement, il me paraît que cette « action hormonale » consiste peut-être à rendre ce tissu capable de capter et de fixer *in situ* les éléments calciques nécessaires qu'il trouve dans les humeurs surchargées en sels de chaux, soit par le mécanisme des mutations locales (Leriche, soit par celui qu'a indiqué Jean Roche, soit encore par les hypercalcémies provoquées expérimentalement par Pankratiew.

L'hormone qui devait, me semblait-il, exercer cette action ossificatrice, cette poussée osseuse dans le cal conjonctif, n'était-elle pas d'origine hypophysaire puisque tout nous démontre l'action stimulante sur la croissance de certaine hormone anté-hypophysaire ?

L'action stimulante sur la croissance de l'*hormone somatotrope* est en effet fort connue actuellement.

L'administration répétée de cette hormone sécrétée par les cellules éosinophiles détermine chez les animaux normaux un état de gigantisme caractéristique (Evans et Long).

On sait que l'hyperéosinophilisme, apparaissant dans le jeune âge, détermine une accélération de la croissance qui aboutit à la formation d'un géant bien proportionné.

A l'âge adulte, il provoque une reprise de la croissance de tous les os du squelette, reprise plus particulièrement marquée pour certains d'entre eux, d'où résulte la conformation acromégalique décrite par Pierre Marie.

Erdheim a observé, chez un vieillard de soixante et un ans, une reprise de la prolifération cellulaire des cartilages qui paraît même plus active que chez un individu jeune.

Les cellules éosinophiles de l'hypophyse peuvent donc, dans certaines conditions, réveiller chez l'adulte l'activité cellulaire en sommeil de tissus qui contiennent en eux un potentiel ostéogénétique, comme le cartilage et le périoste.

Partant de ces considérations, je projetai d'injecter dans les foyers de fracture atteints de lenteur de consolidation l'hormone de croissance à l'état de pureté.

Mais, pour diverses raisons matérielles, n'ayant pu m'en procurer assez vite, c'est à un produit moins bien défini, probablement très complexe, que je me suis adressé, et contenant en proportions variables les principales hormones antéhypophysaires.

Les résultats ayant été satisfaisants, j'ai traité plusieurs cas avec cet extrait complexe.

Il en résulte qu'une objection importante peut nous être faite, à savoir que, parti de l'idée que nous allions solliciter une ostéogénèse

locale par apport local d'hormone de croissance ou hormone somatotrope, nous avons finalement obtenu le même résultat avec un extrait qui en contenait peu ou pas.

Je pourrais chercher une justification quand même en rappelant que certains auteurs tels que Riddle, que Max Aron, mettent en doute l'existence d'une « hormone de croissance » indépendante des autres hormones de la préhypophyse.

Peu importe en pratique si les résultats sont là.

Mais, pour une satisfaction théorique sans doute très importante, mes essais se poursuivent maintenant non plus avec ce complexe hormonal, mais avec une hormone exclusivement somatotrope et rigoureusement titrée.

D'autre part, nous avons entrepris une série de recherches expérimentales tendant à élucider de nombreux points. Cette action indéniable sur l'ostéogénèse, que nous avons constatée en clinique, est-elle due à l'action spécifique d'une hormone antéhypophysaire ? Est-ce bien l'hormone somatotrope seule qui agit ou bien avec d'autres, telles la gonadotrope, la thyréotrope, aboutirait-on au même résultat ? L'injection se faisant dans le foyer, le produit injecté agit-il par action locale ou bien, repris par la masse sanguine, agit-il par son action sur d'autres glandes endocrines qui, à leur tour stimulées, déclencheraient la formation de l'os ?

La première objection (le produit n'agit-il pas par une action irritative locale banale, non spécifique sur le foyer et sur le cal ?) est l'objection la plus sérieuse qu'on peut formuler contre le principe de la méthode.

Il y a longtemps qu'on injecte dans les foyers de pseudarthroses des produits irritatifs divers : teinture d'iode, ossical, etc., avec parfois de bons résultats.

Tout ce que nous pouvons répondre ici c'est qu'avec *l'injection hormonale nous avons obtenu des résultats d'une soudaineté si déconcertante qu'ils sont incomparables avec ce que donnent les autres injections intra-focales, dont le mode d'action est si lent et les échecs si fréquents qu'on se demande si action il y a eu.*

Ces nombreux points litigieux, toutes ces inconnues vont être étudiés par mon élève Fiat, sous la direction du professeur Roche, dont on sait la grande compétence en matière d'ostéogénèse.

Bornons-nous pour l'instant à signaler les résultats obtenus avec une méthode simple, dont l'avenir dira, mieux que nous ne pouvons le faire ici, le mécanisme thérapeutique et les indications.

Indications. — Ce que nous avons vu nous permet de la conseiller lorsque, passés les délais normaux de consolidation, un foyer de fracture reste le siège d'une mobilité plus ou moins accentuée.

Je me suis demandé si on ne pourrait, par des injections faites avant ces délais, obtenir une consolidation accélérée. Des recherches sont en cours à ce sujet, mais pour l'instant j'ai l'impression que, hors d'un

certain moment favorable, ces injections risquent d'être inopérantes.

Résultats. — Dans les cas que j'ai l'honneur de vous présenter, la consolidation a été rapidement obtenue alors que soixante-dix-huit jours, quatre-vingts jours, cinquante-quatre jours après fracture de jambe la mobilité était encore manifeste. Dans un cas de fracture de cuisse, en quatre semaines de traitement, un énorme cal est obtenu sur un foyer datant de neuf mois, que M. Juge et ses assistants considéraient comme définitivement pseudarthrosé.

Technique. — Les injections doivent être faites en plein foyer fibreux. Elles sont parfois, de ce fait, un peu difficiles à pousser.

Une ascension thermique assez forte a été observée certaines fois le soir de l'injection, suivie de quelques frissons.

Elles ont, suivant les cas, été répétées toutes les semaines ou deux fois par semaine.

Sous leur influence, le foyer de fracture et les tissus environnants prennent rapidement une consistance œdémateuse dure, hypertrophique. La région est le siège d'une congestion, d'une chaleur locale faciles à constater. Le cal obtenu est volumineux, puis il diminue de volume par la suite.

Il a fallu 9 injections bi-hebdomadaires dans le premier cas, 7 dans un deuxième cas, 4 injections hebdomadaires dans deux autres observations pour obtenir la solidité totale. En moyenne donc, le traitement a duré un mois.

Les résultats que j'ai observés nous invitent donc à poursuivre ces recherches et à ne pas nous laisser décourager par la possibilité, la certitude même d'échecs faciles à prévoir quand on songe à la multiplicité des causes qui peuvent empêcher ou retarder la consolidation.

PRÉSENTATION DE RADIOGRAPHIES

Forme septicémique d'ostéomyélite,

par M. **André Richard.**

Je tiens à présenter, en toute objectivité et avec l'assentiment de mon ami Leveuf, les radiographies actuelles d'un malade entré dans son service le 8 avril 1937, pour une forme septicémique d'ostéomyélite d'une telle gravité que la vie de l'enfant sembla menacée pendant trois semaines. Les localisations principales étaient au genou droit, puis aux deux humérus et à la colonne cervicale basse. Leveuf n'a pratiqué



Fig 1



Fig. 2.

aucune intervention, a immobilisé les segments atteints par des appareils plâtrés, fait un traitement par l'anatoxine et le sérum antistaphylococcique, aidé d'une médication acidifiante à cause d'un *p*H alcalin.

Il m'envoya l'enfant à Berck en état misérable, mais hors de danger, me demandant instamment de ne pas l'opérer dans la mesure du possible. Une petite fistule spontanée s'est établie au bras gauche, guérie par la suite. Une nouvelle poussée d'ostéomyélite s'est produite, en



Fig. 3.

été 1938, au niveau de la partie supérieure du tibia droit (au voisinage de l'arthrite suppurée primitive). La température était à 39°5 ; j'ai fait un plâtre, rapidement suivi de sédation des signes pathologiques, et, depuis deux mois, l'enfant marche sans aucun signe pathologique ; ces derniers jours, son état radiologique est celui que je vous montre, vraiment très satisfaisant si on le compare à la radiographie reproduite dans les Mémoires de l'Académie de 1937, p. 1203, séance du 10 novembre.

Le Secrétaire annuel : M. Robert Monod.

Imprimé par l'Ancne Impie de la Cour d'Appel, A. Maretheux, Dir., 1, r. Cassette, à Paris (France).

MÉMOIRES

DE

L'ACADÉMIE DE CHIRURGIE

Séance du 15 Février 1939.

Présidence de M. Raymond GRÉGOIRE, *président.*

PROCÈS-VERBAL

La rédaction du procès-verbal de la précédente séance est mise aux voix et adoptée.

CORRESPONDANCE

La correspondance comprend :

1° Les journaux et publications périodiques de la semaine.

2° Des lettres de MM. BASSET, MADIER, MAISONNET, GIRODE, OUDARD, CHARRIER, s'excusant de ne pouvoir assister à la séance.

3° Des lettres de MM. OKINCZYC, BRÉCHOT, BAUMGARTNER, CADENAT, sollicitant un congé pendant la durée du concours du Bureau central.

4° Des lettres de MM. DESJARDINS, DUFOURMENTEL, Henri REDON, THALHEIMER, posant leur candidature à la place vacante d'Associé parisien.

5° Un travail de M. Adam GRUCA (Lwow), intitulé : *Le traitement des fractures du col du fémur par l'enchevillement sous-cutané.*

M. André RICHARD, rapporteur.

6° Un travail de M. DESJACQUES (Lyon), intitulé : *Corps étrangers ostéo-cartilagineux de la bourse séreuse du biceps au pli du coude.*

M. MOULONGUET, rapporteur.

PRÉSENTATION D'OUVRAGE

M. P. MOURE fait hommage à l'Académie de l'ouvrage de M. Rudolph MATAS, intitulé : *Vascular Tumors.*

Publication périodique hebdomadaire.

A PROPOS DU PROCÈS-VERBAL

A propos de la communication de M. J. Okinczyc : « Les perforations diastatiques de l'estomac dans le cancer sténosant du pylore »,

par M. **Pierre Duval.**

Dans la séance du 1er février 1939 (*Mémoires de l'Académie de Chirurgie*, p. 157), Okinczyc nous a rapporté une très intéressante observation de perforation de l'estomac en amont d'un cancer sténosant du pylore, et à la faveur de ce cas très rare, il croit pouvoir décrire et introduire en nosographie « les perforations diastatiques de l'estomac », chapitre nouveau de la pathologie gastrique.

J'ai lu avec grand intérêt l'observation d'Okinczyc, je regrette de ne pas être de son avis.

Il assimile complètement cette perforation de l'estomac en amont d'une sténose du pylore aux perforations du côlon droit en amont d'une sténose du côlon gauche. « Notre observation, dit-il, nous semble devoir rentrer dans la catégorie des perforations diastatiques vraies. »

Et par ce terme de diastatique il entend celles qui « sont le fait d'une distension prolongée et excessive de l'intestin en amont d'un obstacle organique, des troubles circulatoires qui en sont la conséquence, et de l'action sur cette paroi mal nourrie des agents toxi-infectieux qui pullulent dans le liquide de stagnation ». Dans cette définition, je crois qu'il est indéniable qu'Okinczyc fait jouer le principal rôle à la surdistension de l'organe perforé.

Or, je ne crois pas que le cas d'Okinczyc mérite le nom de perforation diastatique.

Aussi bien faut-il bien préciser le sens du mot diastatique. Okinczyc nous dit : diastatique « à distance ». C'est un sens qui a été donné exceptionnellement à ce mot par Platon. Mais diastatique a un sens plus courant, et je m'excuse de cette discussion d'apparence pédante, mais la nosographie nécessite une terminologie précise.

Aristote emploie le mot diastasis dans le sens rupture, déchirement. Plutarque et Hippocrate dans celui de séparation violente des parties (c'est le diastasis articulaire), et Philon, de Byzance, dans celui de détente (de l'air comprimé). C'est dire que le mot diastasis comporte une notion mécanique et qu'une perforation dite diastatique est proprement une rupture par éclatement. Aussi bien est-ce dans ce sens pathogénique que les Allemands qui, je crois, ont les premiers décrit de telles lésions dans le cæcum au cours des cancers du côlon pelvien, ont interprété et les perforations et les « Dehnungsgeschwüre », ulcérations de tension.

Or, je ne crois pas qu'il faille appeler perforation diastatique de l'estomac le cas qu'Okinczyc nous a rapporté. Dans l'examen histologique, du reste assez court, qui nous a été donné, il n'est question que de « tissu mortifié, nécrobiotique, avec un nombre très élevé de leucocytes polynucléaires ». Ce n'est pas là une déchirure mécanique, par déchirement, éclatement d'un tissu surdistendu par la pression intra-gastrique, comme dans certaines pièces examinées par Montier — ulcères perforés mécaniquement. — Dans le cas d'Okinczyc, la lésion primitive paraît être bien plutôt une gangrène septique localisée de la paroi gastrique avec perforation par chute de l'escharre.

J'interpréterais plutôt le fait comme un « ulcère aigu perforé de l'estomac », et les lésions qu'Okinczyc a trouvées dans le petit épiploon, « placard inflammatoire induré, débris pseudo-membraneux et sphacéliques », confirment, à mon sens, la présence d'une sévère infection. C'est l'infection qui a été la cause de la perforation et la pression intra-gastrique n'a joué qu'un rôle bien secondaire.

Okinczyc donne lui-même des perforations diastatiques la pathogénie suivante « processus mixte : mécanique par distension, et sphacélique par ischémie » ; il ajoute, il est vrai, la toxi-infection.

Je ne crois pas que l'on puisse adopter pour la perforation de l'estomac en amont d'une sténose pylorique, que nous rapporte Okinczyc, cette pathogénie des perforations du côlon droit en amont d'une sténose du côlon pelvien. Ce cas n'est pas, à mon avis, une perforation par éclatement d'un estomac surdistendu, c'est une perforation aiguë, gangréneuse, un ulcère aigu perforé, et l'observation d'Okinczyc ne me convainc pas qu'il faille par elle seule introduire dans la nosographie « la perforation diastatique de l'estomac ».

RAPPORTS

Etranglement du ligament rond du foie dans une hernie épigastrique,

par M. **Marin Petrov** (de Sofia).

Rapport de M. P. Moure.

Observation. — N... (Rayna), quarante-huit ans, ménagère, entre à la Clinique de propédeutique chirurgicale à Sofia, le 15 juillet 1936, pour fortes douleurs au niveau d'une saillie épigastrique. Le début des troubles remonte à deux ans par l'apparition d'une tuméfaction épigastrique légèrement douloureuse et réductible. Depuis quinze jours, la tuméfaction est devenue irréductible et très douloureuse. Les douleurs augmentent

avec le lever et diminuent ou disparaissent dans la position assise ou couchée, dès que la malade appuie sur la région. Pas de vomissements, fonctions intestinales normales, pas de température.

A l'examen, l'abdomen est distendu, mais non contracturé. Il existe dans l'épigastre, sur la ligne médiane, une tumeur de 3 centimètres sur 4 centimètres, très douloureuse, irréductible, de consistance ferme, mais élastique.

Diagnostic : hernie épigastrique étranglée à contenu épiploïque.

Intervention (Petrov, Grigorieva ; éther). Incision médiane sus-ombilicale. La tumeur fait saillie à travers une fente de la ligne blanche. Isolement du pédicule. Ouverture du péritoine. La tumeur est représentée par le ligament rond du foie, étranglé à sa partie moyenne. Son extrémité inférieure est adhérente au péritoine et à la région ombilicale, son extrémité supérieure se perd sous le foie. Résection du ligament. Paroi en trois plans. La malade sort guérie le neuvième jour.

L'examen de la pièce (voir fig.) montre un cordon ligamentaire atteignant presque les dimensions d'un crayon, dont la partie moyenne est enflée, grosse comme une amande, infiltrée de sang, de couleur rouge violet.

L'examen microscopique (professeur Klissourov) des coupes pratiquées au niveau, en amont et en aval de la partie étranglée, révèle des phénomènes inflammatoires marqués, prédominant dans la partie enflée, où il existe également des hémorragies interstitielles. Les coupes sont farcies de macrophages, de fibroblastes, de cellules plasmatiques, de lymphocytes et de polynucléaires, ces derniers dans la lumière des vaisseaux.

L'observation de M. Marin Petrov illustre la communication que j'ai faite à cette tribune en 1933 (1) sur le rôle du ligament rond du foie dans les hernies épigastriques et ombilicales douloureuses. J'y apportais des observations de petites hernies épigastriques ou ombilicales qui, sans lésions viscérales concomitantes, provoquent des syndromes douloureux paroxystiques à caractère cœliaque. D'accord avec Villard et Barthélemy, j'y démontrai que les douleurs observées dans ces hernies ont leur cause non pas constante mais fréquente dans le pincement ou l'irritation du ligament rond du foie.

La malade de M. Petrov se présenta avec une hernie épigastrique étranglée. Cette complication des hernies épigastriques, sans être fréquente, n'est pas exceptionnelle. Massé en recueille 14 cas en 1925, Zeno 13 cas en 1928, Bass, Guillemin, Chauvenet, Folliasson et Héraud, Sénèque, Huet en ont rapporté depuis de nouveaux cas.

Le plus souvent, au cours de l'étranglement des hernies épigastriques, le contenu du sac est formé par des viscères, tels que l'estomac, le grêle, le côlon transverse, l'épiploon. Par contre, dans le cas de M. Petrov, seul le ligament rond du foie constituait le contenu de la hernie épigastrique étranglée. Il avait été serré à sa partie moyenne qui présentait un sillon d'étranglement à l'union de la portion proximale étroite et de la portion distale fortement épaissie.

Du point de vue clinique, la malade présentait depuis plusieurs

(1) Moure (P.) et Martin (R.). Séance du 21 juin 1933.

années une petite hernie épigastrique douloureuse qui s'étrangla brusquement. Le signe prédominant était une douleur épigastrique extrêmement vive, à paroxysmes, soulagée par la position assise ou couchée, sans aucun des autres symptômes pathognomoniques de l'étranglement herniaire, si ce n'est l'irréductibilité qui durait depuis une quinzaine de jours. Devant ces signes, M. Petrov posa le diagnostic d'épiplocèle étranglée. L'incision médiane sus-ombilicale a révélé que seul le ligament rond du foie était étranglé.

Cette observation prouve d'une façon irréfutable le rôle que peut jouer le seul ligament rond du foie dans certaines petites hernies épigastriques douloureuses, et je vous propose de remercier M. Petrov de nous avoir adressé cette intéressante observation.

BIBLIOGRAPHIE

Barthélemy. — *Lyon Chirurgical*, 1920, p. 217.
Bass (Donbass-Russie). — *Zblatt f. Chirurgie*, 1936, p. 316.
Deumié. — *Thèse de Lyon*, 1914.
Folliasson et Héraud (rapport Sénèque). — *Bull. et Mém. de la Soc. nat. de Chir.*, 1933, p. 716.
Grégoire. — *Bull. et Mém. de la Soc. nat. de Chir.*, 1933, p. 1098.
Guillemin et Chauvenet (rapport Deniver). — *Bull. et Mém. de la Soc. nat. de Chir.*, 1928, p. 1291.
Massé. — *Revue de Chirurgie*, 1926, p. 126.
Moure et Martin. — *Bull. et Mém. de la Soc. nat. de Chir.*, 1933, p. 1011.
Villard. — *Lyon Médical*, 1, n° 26, 1913 ; *Lyon Chirurgical*, 1920, p. 700.
Zéno (rapport Deniver). — *Bull. et Mém. de la Soc. nat. de Chir.*, 1928, p. 800.

Anévrysme de l'artère cubitale à la main. Menace de gangrène de deux doigts. Intervention. Guérison,

par M. **Abel Pellé** (de Rennes).

Rapport de M. P. Moure.

Observation. — Vers le 15 janvier 1938, alors qu'il ouvrait d'un coup brusque avec le bord cubital de la main le loquet d'une porte de wagon, L... ressentit une vive douleur au niveau de l'éminence thénar de la main droite. Il n'y prit garde car cette douleur s'atténua rapidement.

Une quinzaine de jours après cet accident apparut, à la paume de la main, une tuméfaction assez volumineuse qui commençait à gêner les mouvements de flexion et d'extension de certains doigts.

Le malade nous fut adressé le 18 février 1938.

A ce moment, il accusait déjà une gêne dans les mouvements de flexion et d'extension de l'index et du médius.

A l'examen, il présentait, entre les deux éminences thénar et hypoténar, une tuméfaction allongée dans le canal carpien et légèrement douloureuse. Il était difficile de préciser ses limites, elle était rénitente, profonde, non réductible.

Une intervention n'est pas jugée utile à cette époque et nous demandons à revoir le malade un mois plus tard.

Mais au début de mars apparaissent des troubles nouveaux qui attirent l'attention.

Médius et index sont le siège de douleurs lancinantes diurnes et nocturnes et de troubles circulatoires inquiétants.

Nous revoyons le blessé le 27 mars 1938 et le faisons hospitaliser à la clinique Saint-Yves.

A ce moment, on constate des lésions très importantes au niveau de l'index et du médius.

Ces doigts sont gonflés, fixés en demi-flexion et leur 3e phalange est le siège de troubles trophiques marqués. Elles sont entièrement cyanosées et présentent quelques petits placards noirâtres. Elles sont froides, hypersensibles à la presion et semblent être déjà menacées de gangrène à évolution rapide.

Au talon de la main, nous retrouvons non plus la tuméfaction du début, mais une tumeur de la grosseur du pouce bien limitée, fixée dans la profondeur sur laquelle glissent les plans superficiels. Cette tumeur n'est ni battante, ni réductible et la pression ne réveille aucune douleur au niveau des doigts malades.

Le Dr Lamache, neurologue du réseau, appelé à donner son avis, est partisan comme nous d'une intervention chirurgicale qui est pratiquée le 30 mars 1938.

Intervention (Abel Pellé-Laclotte). — Sous anesthésie générale à l'éther, on pratique une incision de 5 centimètres environ dans l'axe du 4e métacarpien.

Après incision de l'aponévrose palmaire superficielle, on aperçoit une petite tumeur de la grosseur d'une noisette. Celle-ci est molle, légèrement réductible. Sans trop de difficultés on arrive à l'isoler et à en préciser les caractères.

A côté de deux pédicules supérieurs et inférieurs, elle est rattachée aux plans profonds par trois petits vaisseaux.

La poche est ouverte, elle contient d'abord des caillots, puis du sang liquide rouge vif qui s'en échappe en jet. On constate alors que le pédicule supérieur de cette poche n'est autre que l'artère cubitale que l'on lie, et que la poche est celle d'un anévrysme organisé développé aux dépens de ces parois.

Après extirpation rendue facile par quelques ligatures, on ferme sans drainage.

Suites opératoires. — Dès le lendemain, le gonflement des doigts disparaît.

Le troisième jour, le malade ne souffre plus, il n'y a plus d'hyperesthésie, les phalanges unguéales sont moins froides.

Vers le sixième jour, médius et index peuvent fléchir de nouveau. La cyanose s'atténue.

Le 10 avril, les doigts reprennent à peu près leur coloration normale, la peau est chaude mais n'a pas encore recouvré sa souplesse primitive. Au-dessous de l'ongle de l'index il existe un petit placard induré mais de coloration normale.

Le blessé quitte la clinique le 13 avril, guéri de son anévrysme, ayant pratiquement récupéré les fonctions de ses doigts qui semblaient gravement menacés.

En somme, il s'agit d'un cas assez rare d'anévrysme traumatique de l'artère cubitale à la main. C'est un anévrysme par contusion qui semble

avoir évolué en deux phases, d'hématome diffus, puis d'anévrysme circonscrit.

On peut vraiment se demander si l'artère n'était pas déjà malade, car il est curieux qu'une contusion de la paume de la main puisse provoquer la rupture isolée de l'artère cubitale.

Les anévrysmes artériels de la main sont assez rares. Ils ont été particulièrement étudiés par Matas, qui a bien voulu m'envoyer la bibliographie ci-jointe.

Dans le cas de M. Pellé, le diagnostic fut rendu difficile par l'absence de battements de la tumeur palmaire et ce sont les troubles ischémiques de l'index et du médius qui incitèrent M. Pellé à intervenir ; il est même certain que le blessé eût bénéficié d'une intervention plus précoce. Néanmoins, après l'extirpation du sac, les troubles ischémiques graves de l'index et du médius disparurent en quelques jours, ce qui semble bien prouver le rôle vaso-constricteur joué par le sac anévrysmal, plein de caillots.

L'extirpation du sac, suivie de ligatures, laissa se rétablir la circulation collatérale et permit aux deux doigts menacés de gangrène de récupérer leur aspect et leur fonction à peu près normales.

Pour les anévrysmes de la main, il est inutile et d'ailleurs impossible d'envisager le rétablissement de la continuité de l'artère, mais, ainsi que le recommande Matas, à la main comme ailleurs, il est toujours plus simple et plus facile, au lieu de disséquer et d'extirper le sac, de l'ouvrir franchement, sous la protection d'un garrot ou d'une compression de l'humérale, de le vider de ses caillots et de lier les deux bouts artériels à leur entrée dans le sac. C'est cette ligature trans- et intra-sacculaire à laquelle Matas a donné le nom d'anévrysmorraphie oblitérante.

BIBLIOGRAPHIE DES ANEVRYSMES DE LA MAIN (1923-1928)

Alajouanine (T.) et al. — Etude anatomo-clinique d'un anévrysme cirsoïde de la main. *La Presse Médicale*, **43**, 1935, p. 1835-1838.

Andrus (W. De W.). — Traumatic arteriovenous fistula of the hand. *Ann. Surg.*, **105**, 1937, p. 466-468 ; Disc., p. 468-469.

Bréchot et Reinhold. — Un cas d'anévrysme de l'arcade palmaire superficielle. *Progrès Médical*, **50**, 1933, p. 1435.

Ceccarelli et Galeno. — Sopra un caso non commune dei aneurismi multipli degli arti. *Ann. ital. di Chir.*, **2**, 1923, p. 748-770.

Csapody (J. von) et al. — Die klinischen Ergebnisse der Arteriographie bei Erkrankungen der peripheralen Arterien. *Mitt. a. d. Grenzgeb. d. Med. u. Chir.*, **42**, 1930-1931, p. 357-359.

Gebele (H.). — Spontanes arterio-venöses Aneurysma der Hand. *Zentralbl. f. Chir.*, **63**, 1936, p. 1520-1523.

Gottesman (J.). — Arteriovenous aneurysm of hand. *Am. J. Surg.*, **33**, 1936, p. 323-325.

Hertzman (A. B.). — Photoelectric plethysmography of the fingers and toes in man. *Proc. Soc. Exper. Biol. et Med.*, **37**, 1937, p. 529-534. [Changes in blood content of tissues detected. Amount of blood in fingers and toes.]

HORTON (B. T.) et BALDES (E. J.). — A photographic method of recording bruit : a means of differentiating aneurysm and arteriovenous fistula : preliminary report. *Proc. Staff Meet., Mayo Clin.*, **12**, 1937, p. 823-824. [Aneurysm of left radial artery in a man, 57.]
HORTON (B. T.) et al. — Observations on some differences in the vasomotor reactions of the hands and feet. *Proc. Staff Meet., Mayo Clin.*, **11**, 1936, p. 433.
HORTON (B. T.) et GHORMLEY (R. K.). — Congenital arteriovenous fistula. *Proc. Staff Meet., Mayo Clin.*, **8**, 1933, p. 773-776.
LAWRENCE (H. W.). — The collateral circulation in the hand after cutting the radial and ulnar arteries at the wrist. *Indust. Med.*, **6**, 1937, p. 410-411.
LYLE (H. M.). — Aneurysm of the palmar arches. *Ann. Surg.*, **80**, 1924, p. 347-362.
LYLE (H. M.). — Discussion of paper by Andrus and report of a case. *Ann. Surg.*, **105**, 1937, p. 468-469.
MAC FEE (W. F.). — Discussion of paper by Andrus and report of a case of congenital arteriovenous aneurysm. *Ann. Surg.*, **105**, 1937, p. 469.
MALATRAY (H.) et al. — Utilité de l'artériographie en série pour l'étude des anévrysmes cirsoïdes des extrémités. *Echo méd. du Nord*, **8**, 1937, p. 29-44.
MICHANS (J. R.) et al. — Contribucion al estudio de los aneurismos verdaderos de la main. *Prensa méd. argent.*, **23**, 1936, p. 634-638. [I personal case.]
MIDDLETON (D. S.). — Occupational aneurysm of the palmar arteries. *Brit. J. Surg.*, **21**, 1933, p. 215. [70 cases from the literature and 2 cases under personal case.]
MILLS (J. H.) et HORTON (B. T.). — Clinical aspects of aneurysm. *Arch. Int. Med.*, **62**, décembre 1938, p. 949-962. [An of hand, according for illustrations on p. 950.]
PINI (R.) et PIERINI (E .A.). — Aneurismas arteriovenosos poco frecuentes. *Prensa med. argent.*, **22**, 1935, p. 159-164. [One Case is arterial aneurysm of palm.]
REID (M. R.) et MC GUIRE (J.). — Arteriovenous aneurysms. *Tr. Am. Sugr. A.*, **56**, 1938, p. 163-211. Disc. p. 211-213 et 221-224. [Arteriovenous hemangioma involving right forearm and hand ; case 16, p. 194.]
SEEGER (S. J.). — Congenital arteriovenous anastomoses. *Surgery*, **3**, 1938, p. 264-303. [Arteriovenous anatomoses in hand of man, p. 271-272, 274-276.]
VOLKMANN (J.). — Uber traumatische arterielle Aneurymen der Hohlhandbogen. *Deutsche Ztschr. f. Chir.*, **227**, 1930, p. 151-169.
WAPSHAW (H.). — A case of traumatic aneurysm of the palw. *Glasgow M. J.*, **126**, 1936, p. 333-335.
WILBUR et DWIGHT (L.). — Multiple aneurysms of the arteries of the right arm associated with are triovenous fistula and arterial embolism. *Am. J. Med. Sc.*, **180**, 1930, p. 221-232.
MATAS (R.). — *Aneurismes artériels de la main et du pied.* Livre Jubilaire Forgue, Masson et C[ie], 4 novembre 1924.
MATAS (R.). — Vascular Tumors. *Cyclopedia of Med.* Davis et C[ie], Philadelphia, 1924.

Abcès centro-linguaux,

par M. **P. Fabre** (de Toulouse).

Rapport de M. P. MOULONGUET.

M. Fabre nous dit : « Je viens d'observer, en un court espace de temps, 3 malades qui présentaient un abcès centro-lingual. Ces 3 malades ont guéri parfaitement, avec une simplicité de suites que leur allure d'apparition ne laissait pas présager. Ils ont guéri parce que j'ai mis en application la technique que Clermont et Fiévez décrivaient ici même en 1934 et l'an dernier. En me remémorant les suites tragiques de

plusieurs cas semblables que j'ai précédemment connus, il me paraît que ces 3 guérisons « sans histoire » peuvent présenter quelque intérêt. »

Ce travail de M. Fabre me paraît digne de vous être rapporté. Voici ses observations :

Observation I. — La première observation concerne un robuste cultivateur de quarante-huit ans qui m'est amené un matin avec un trismus presque total.

A l'examen, on constate un empâtement diffus de toute la région sous-maxillaire droite, empiétant sur la région sous-mentale. L'ensemble est dur, légèrement chaud, douloureux. On ne peut explorer la cavité buccale en raison du trimus, mais on note que la denture du maxillaire inférieur droit est dans un état déplorable.

La température n'est pas très élevée : 38°2, et le pouls n'est pas accéléré, cependant l'état général est assez inquiétant : teint plombé, angoisse, état vertigineux.

Je pensais me trouver en présence d'un phlegmon du plancher de la bouche à son début, car les accidents graves paraissaient remonter seulement à quarante-huit heures environ. Sous anesthésie locale, je pratique une longue incision suivant la bissectrice de l'angle formé par la ligne médiane et la branche du maxillaire, là où les lésions me paraissaient prédominer. Après une exploration soigneuse de toute la région, je ne trouve, en dessus du mylo-hyoïdien qu'un œdème diffus qui paraît confirmer mon diagnostic. Je décide cependant de pousser plus loin mon investigation, ne fût-ce que pour me prouver à moi-même qu'il ne saurait s'agir d'un abcès centro-lingual.

Par la même cicatrice cutanée, attirée vers la ligne médiane, j'incise le raphé médian et, à ma grande surprise, je vois sourdre de la profondeur du pus d'odeur infecte.

Drainage par lames de caoutchouc de cette cavité médiane. Défervescence, avec retour à la normale dès le quatrième jour, et le malade peut quitter la clinique le cinquième jour.

Une dizaine de jours après avoir permis le retour dans sa famille, je suis informé par le médecin traitant d'une reprise des accidents infectieux. Je constate alors que l'on a abandonné trop précocement le drainage, et, d'un coup de pince de Kocher enfoncée « jusqu'aux anneaux », je libère une collection de pus.

Guérison en quelques jours.

Obs. II. — Le second cas est plus démonstratif à mes yeux en tant que succès thérapeutique.

M. G... est un homme de cinquante et un ans, taillé en colosse. Il présente depuis plusieurs jours de la gêne à la déglutition, ce qui l'a amené à se faire examiner par un spécialiste oto-rhino-laryngologiste.

Vingt-quatre heures après cette consultation, les signes locaux et généraux ont manifesté une telle aggravation que l'on m'appelle de toute urgence le dimanche 30 janvier, le médecin de la famille pensant à une angine de Ludwig.

Je me trouve en présence d'un homme à la face cyanosée, respirant avec la plus grande difficulté ; la bouche ouverte laisse suinter constamment une salive abondante. Depuis la veille, il ne parle plus, il écrit ses désirs ou ses réponses.

Tout le cou est le siège d'un œdème inflammatoire qui descend jusqu'aux épaules, mais où domine une tuméfaction médiane sous-mentale,

dure et douloureuse. Derrière les arcades dentaires, maintenues presque au contact par le trismus, on perçoit la langue ascensionnée, immobile. L'état général est tout à fait alarmant. Etat syncopal. Arythmie. Température : 38°. Pouls : 110.

Transporté aussitôt à la clinique, j'interviens sous anesthésie locale précédée d'une injection de scophédal.

Incision médiane qui permet de découvrir très profondément, tout au bout de la pince de Kocher, un foyer purulent, peu abondant, très nauséabond.

Sitôt l'abcès ouvert, la respiration devient plus facile, la teinte asphyxique de la face disparaît en quelques minutes ; la langue, jusque-là fixée, se mobilise et parvient jusqu'à l'interstice des dents bloquées à quelques millimètres d'intervalle par un trismus irréductible. Drainage par feuilles de caoutchouc. Grand pansement humide.

Dans les premiers jours, injections de sérum antigangréneux et antistreptococcique et toniques généraux habituels. La suppuration devient très tôt très abondante.

Pulvérisations biquotidiennes dans la plaie avec la marmite de Lucas Championnière et, chaque jour, rayons ultra-violets.

Le troisième jour, la température a tendance à remonter et l'état général est moins bon. Malade prostré, adynamique. Injection de propidon le soir. Dans la nuit, agitation et délire. Sur le matin, le malade, trompant la surveillance de sa garde, sort de la clinique en pyjama, se promène un moment au dehors au grand étonnement des passants, puis rentre se coucher. Il ne se souviendra pas ensuite de cette fugue.

Mais, progressivement, les signes généraux et locaux s'amendent et le malade sort de la clinique le dix-septième jour avec un simple pansement. Quinze jours plus tard, il reprend ses occupations.

Obs. III. — J'étais encore sous le coup de cette observation heureuse toute récente, lorsque le médecin traitant de ce précédent malade m'adresse une jeune femme. « Je crois, me dit-il, que ce nouveau cas est semblable à celui de M. G..., notre client commun.

Mme U..., âgée de trente-deux ans, a présenté, il y a quelques jours, des accidents muqueux de la dent de sagesse. Un dentiste a pratiqué sur le capuchon enflammé des pointes de feu. Je la vois quelques jours plus tard avec un trismus accentué, pâle, défaite, inquiète.

Gros bourrelet œdémateux faisant bomber la fosse sous-maxillaire droite, empiétant à peine sur la ligne médiane. Le bord du maxillaire est libre et le doigt en crochet le sépare de la masse tuméfiée.

J'incise largement, sous anesthésie locale, parallèlement au rebord maxillaire et je fais une exploration soigneuse de toute la région, recherchant un adéno-phlegmon vraisemblable. Pas de pus, simple œdème diffus. Pas de pus sous le périoste, que je décolle par la face profonde. Des ponctions en tous sens, vers le plancher buccal ne ramènent toujours que de la sérosité.

Je place des mèches de caoutchouc et large pansement humide.

Le lendemain matin, aggravation de l'état général (température : 38°4 . pouls : 120), et de l'état local, l'œdème gagne vers la joue et la région parotidienne, irradiations douloureuses dans l'oreille.

Je m'entête à rechercher du pus, après nouvelle anesthésie locale, dans la région explorée la veille. Devant le peu de succès de l'investigation, je tente, sans espoir aucun, une incision médiane. A son siège profond, je découvre un tout petit abcès, seulement quelques filets de pus, qui souillent le sang de la plaie opératoire, drainage. Dans les jours qui suivent, par la plaie médiane, suppuration très abondante.

Pour toute médication, deux injections de propidon. Pulvérisations et rayons ultra-violets.

L'amélioration est constante et l'on en suit chaque jour les progrès.

La malade sort de la clinique au quinzième jour. Excellent état général. La plaie est déjà presque entièrement cicatrisée.

Je me garderai d'ajouter des commentaires à ces observations. Il ne m'appartient pas de discuter si de tels cas eussent été autrefois étiquetés : phlegmon du plancher ou angine de Ludwig. Je tiens seulement à préciser quelques points. Mes 3 malades présentaient un état général tout à fait alarmant, les deux derniers principalement, qui étaient porteurs de tares aggravantes : M. G..., ancien colonial, éthylique discret, mais patent, et Mme U..., affaiblie depuis plusieurs semaines par un tænia rebelle à toute thérapeutique.

Localement, les cas I et III paraissaient d'évolution latérale et le seul cas II d'évolution centrale.

Dans les cas I et III, j'ai en vain recherché le pus en d'autres lieux, je n'ai constaté que cet œdème dont on se contente parfois « faute de mieux ».

Trouvé le pus, dans la base de la langue, l'affection, d'apparence si grave, a tourné court et guéri avec la plus grande simplicité.

Que fût-il advenu de ces malades, si l'incision n'avait libéré le foyer profond ?...

La seule réflexion personnelle que je désire me permettre résulte de réminiscences anciennes. J'ai vu opérer ou j'ai opéré moi-même, suivant les techniques classiques, un certain nombre de cas que je retrouve, dans mon esprit, semblables à ceux que je rapporte. La mort en fut, le plus souvent, la terminaison, sans que cette évolution surprît personne. J'ai aujourd'hui l'impression très nette que ces malades auraient pu guérir.

*
* *

Telles sont les considérations, très remarquables à mon avis, que nous adresse M. Fabre. Vous vous souvenez que je vous ai rapporté, en 1938 (p. 567), un travail de M. Fiévez, qui insistait sur le rôle de ces phlegmons profonds de la langue dans l'apparition du syndrome dit angine de Ludwig.

Les 3 observations ci-dessus confirment ce que M. Clermont, puis M. Fiévez, nous ont recommandé de faire : chercher toujours le pus au centre de la langue, sur la ligne médiane, très profondément, dans les phlegmons graves du plancher de la bouche. Récemment, MM. Courriades, Garraud-Fonneuve et Larthomas (Soc. de Chir. Bordeaux, 21 juillet 1938) ont rapporté une nouvelle observation de glossite centrale suppurée.

N'est-ce pas là, Messieurs, une acquisition de grande importance, puisqu'elle nous donne l'espoir de guérir plus souvent une affection

justement considérée comme très grave et que, pour ma part, j'ai vu être le plus souvent mortelle ? Il semble, à écouter ces chirurgiens, que nous venons de faire un réel progrès dans la thérapeutique chirurgicale. Rien ne peut être plus important pour nous. Je vous propose de remercier vivement M. Fabre pour cette bonne nouvelle.

M. **Truffert**: Les observations de M. Fabre sont extrêmement intéressantes, mais, à mon avis, généraliser est un peu exagéré.

Les abcès centro-linguaux ont une symptomatologie exclusivement médiane, et lorsqu'il y a une symptomatologie latérale avec un trismus et un œdème latéral, lorsqu'en même temps on constate une carie dentaire, je crois qu'il est un peu rapide de dire que la lésion siège dans le centre de la langue. Il est certain que, dans nombre de cas, les incisions sont blanches ; pourquoi ? Parce que le pus est souvent peu abondant, il est au contact de l'os et l'on est arrêté dans l'œdème périphérique et on n'est pas allé jusqu'au foyer. Ainsi que me l'a enseigné mon maître Sébileau, je vais jusqu'à l'os et, dans tous les cas, je trouve le pus.

Si l'on peut dire que dans certains cas d'angine de Ludwig, il y a des abcès centro-linguaux, par contre dire que tous les phlegmons du plancher de la bouche ont leur siège au centre de la langue me paraît exagéré.

Du point de vue de l'ouverture de ces abcès centro-linguaux (forme nosologique bien connue des abcès de la langue), nous en voyons de temps à autre et nous les ouvrons tout simplement par une petite incision sur le bord de la langue puis, avec l'aide d'un trocart ou d'une pince de Kocher, on draine le foyer et le malade guérit en deux ou trois jours.

En tout cas, la notion d'abcès centro-lingual et de l'ouverture du centre de la langue, au cas d'angine de Ludwig grave, est évidemment à considérer, mais il faut se garder de généraliser.

M. **Moulonguet**: Je répondrai à Truffert, qui, le premier, a parlé ici de cette question des abcès centro-linguaux à propos d'un travail de Clermont, que je me garde de vouloir généraliser, mais il n'empêche que M. Fabre a 2 observations très intéressantes, parce que la symptomatologie, dans le premier et le troisième cas, était latérale, qu'il a cherché le pus en faisant l'incision classique sous-maxillaire et n'a trouvé que de l'œdème ; dans la première observation, il s'est porté dans la région médiane et a trouvé du pus dans la profondeur ; dans le second cas, il n'a réopéré sur la ligne médiane que trois jours après. Dans les 2 cas, il n'a obtenu la guérison qu'au moment où il a ouvert cet abcès profond.

Je ne dis pas que toutes les angines de Ludwig sont dues à une suppuration du centre de la langue, mais, dans le travail de Clermont, il y avait une observation de ce type, et deux dans le travail de M. Fabre.

C'est pourquoi, laissant de côté la notion pathogénique, je crois

qu'on doit conseiller la recherche systématique de l'abcès centro-lingual dans les phlegmons graves du plancher de la bouche. Si on trouve là le pus, on peut avoir de beaux, d'inespérés succès. C'est pourquoi je suis revenu avec plaisir sur cette question à l'occasion du travail que M. Fabre nous a envoyé.

Note sur une statistique personnelle de 35 perforations d'ulcères gastro-duodénaux,

par MM. **J. Meyer-May** et **Pham Khac Hy** (de Hanoï).

Rapport de M. A. Ameline.

Je suis chargé de vous faire un rapport sur une statistique personnelle de 35 perforations d'ulcères gastro-duodénaux, adressée à l'Académie par MM. Meyer-May et Pham Khac Hy.

Il s'agit d'une statistique intégrale et de malades opérés dans le même milieu, par les mêmes chirurgiens. Quelques chiffres confirment des données très classiques. Sur ces 35 malades, 31 hommes, 4 femmes. L'âge s'étend de dix-sept à soixante ans ; et dans 34 cas, on retrouve, lointain ou récent, un passé gastrique.

1 cas a été traité par la gastrectomie.

3 l'ont été par l'enfouissement simple.

2 par le procédé dit du cône muqueux.

29 par suture et gastro-jéjunostomie complémentaire : une seule de ces anastomoses a été pré-colique, au bouton.

La mortalité globale a été de 18 sur 35 ; mais la mortalité suivant l'horaire confirme la guérison presque absolue des cas opérés avant la douzième heure. J'insiste déjà sur les conditions spéciales de la chirurgie pratiquée à Hanoï par MM. Meyer-May et Pham Khac Hy : le tiers de leurs malades a été vu après quarante-huit heures, et d'aucuns agonisants, au cinquième et sixième jour. Très larges, quant à l'interprétation de leurs résultats, ils ont compté parmi les décès un malade mort, un mois après l'opération, d'un abcès de la partie postérieure du lobe droit du foie : l'autopsie avait montré une cicatrisation gastrique parfaite, même du point de vue microscopique.

Enfin, et malgré les difficultés inhérentes au milieu indochinois, les auteurs ont pu revoir, cliniquement et radiologiquement, 8 de leurs malades guéris sur 17. Sur ces 8 malades, 7, soit 87 p. 100 présentaient une guérison éloignée d'excellente qualité.

Ils ont fait suivre leur très consciencieuse statistique de quelques réflexions intéressantes. J'en voudrais retenir avec eux quelques-unes.

1° Dans 35 cas sur 35, en se basant sur la contracture à prédominance épigastrique, ils ont posé un diagnostic préopératoire exact. Ils insistent sur le diagnostic différentiel avec la péritonite biliaire,

très fréquente en Indochine, s'aidant de la radioscopie en cas de doute. Quant à l'appendicite aiguë, ils pensent que la discrimination est facile, et écrivent littéralement que « le diagnostic différentiel d'un ulcus perforé et d'une appendicite ne se pose presque jamais ». J'admire et j'envie leur certitude ; mais je confesse avoir quelquefois incisé une fosse iliaque pour y trouver un appendice non malade baignant dans du liquide gastrique. Sans me chercher d'excuses, je crois qu'au troisième ou quatrième jour d'une péritonite d'origine digestive, il n'est pas toujours facile d'en préciser l'origine. A cet égard, l'anamnèse pourrait renseigner ; mais les propos confus et mélangés d'un malade moribond et d'un entourage affolé ne permettent pas toujours de retracer avec précision les premières scènes du drame abdominal...

2° Les auteurs abordent ensuite la question de l'anesthésie. Ils donnent la préférence à l'éther par inhalation et rejettent, avec d'excellentes raisons, l'anesthésie locale, avec ou sans infiltration splanchnique. Je partage entièrement leur avis ; l'infiltration pariétale est douloureuse dans ces parois hyperesthésiées ; chaque piqûre est perçue, et il semble bien que la qualité de l'anesthésie soit infiniment moins bonne dans les péritonites par perforation. Et ils écrivent : « L'éther, en arrêtant immédiatement la douleur et en tonifiant le myocarde, nous permet d'opérer plus vite et nous donne une plus grande liberté de manœuvre. »

3° Un dernier problème est envisagé par les auteurs. C'est le problème thérapeutique, qu'ils posent ainsi : « Gastrectomie ou gastro-entérostomie dans le traitement des ulcères gastro-duodénaux perforés ». Je pense qu'ainsi posée la question est par trop simplifiée. Me basant sur ma pratique personnelle, je leur dirai qu'après avoir pratiqué assez volontiers la gastro-entérostomie complémentaire, je la pratique de moins en moins. Après avoir pratiqué des sutures difficiles, voire des sutures avec excision des callosités péri-ulcéreuses, j'ai eu l'impression, plusieurs fois, que je rétrécissais à l'extrême le calibre de la région pylorique ou duodénale. Je n'ai pas quitté sans angoisses la salle d'opération, avec l'obscur regret de n'avoir pas pratiqué de dérivation pour soulager mes sutures. Les suites opératoires ont toujours dissipé ces angoisses, et je n'ai pas eu — personnellement — à réintervenir dans les suites immédiates. Je pense que l'alimentation liquide de nos opérés est pour beaucoup dans cette tolérance.

Mais, pour en revenir au dilemne gastro-entérostomie-gastrectomie, les auteurs, très sagement, l'envisagent sous deux aspects.

Le premier aspect est celui, si j'ose dire, de la chirurgie régionale, en l'espèce l'indochinoise. Ils insistent sur le terrain morbide assez spécial de leurs patients : ce sont des travailleurs de rizières, sous-alimentés ou mal alimentés, hyperglycémiques, carencés en vitamines, souvent polyparasités. Des traditions locales font que l'entourage force à manger les malades, et abondamment, dès l'apparition du syndrome perforatif. Si l'on ajoute à cela le retard, souvent grand, apporté au secours chirurgical (1/3 des opérés après quarante-huit heures), si on envisage les

excellents résultats éloignés observés par MM. Meyer-May et Pham Khac Hy, on comprend et on accepte fort bien leurs propres conclusions « que l'application systématique de la gastrectomie, dans nos cas, aurait été un désastre ».

L'autre aspect, plus complexe, concerne la question en général, et les auteurs admettent, à propos de la gastrectomie pour ulcus perforé, « qu'il ne faut s'avancer dans cette voie qu'avec la plus extrême prudence ».

Il m'est impossible de ne pas approuver des chirurgiens qui conseillent « la plus extrême prudence ». Mais, à mon tour, je voudrais leur parler de « chirurgie régionale ». Sans réveiller des discussions passées, sans vous parler des communications à cette tribune de mon maître, le professeur P. Duval, sans vous rappeler les chiffres impressionnants de S. Judine, il ne m'est pas interdit de dire qu'une telle question ne se résout pas à coup de statistiques, même mondiales : une incursion dans le domaine du bon sens et des faits n'est peut-être pas inutile.

J'ai, personnellement, observé un certain nombre de non guérisons après suture, ou suture avec gastro-entérostomie. J'ai même observé un malade décédé lors d'une seconde perforation après suture simple. Vais-je en conclure que suture simple ou suture avec gastro-entérostomie sont des thérapeutiques détestables ?

D'autre part, j'ai pratiqué 5 gastrectomies pour ulcus perforé, avec 5 guérisons, immédiates et éloignées. Vais-je en conclure, parce que mes malades avaient de vingt-deux à trente-quatre ans, parce qu'ils étaient résistants et maigres, parce que l'intervention la plus tardive a été faite à la quatrième heure, que la gastrectomie représente le traitement de choix de cette affection ?

Comment codifier le traitement de l'ulcère perforé, alors que nous ne savons pas du tout ce que c'est qu'un ulcère et que nous avons mis vingt ans à apprendre qu'il faut probablement préférer, pour son traitement « à froid », la gastrectomie à la gastro-entérostomie ?

De tout ce que j'ai lu, de tout ce que j'ai observé, *et étant données les conditions actuelles de la chirurgie d'urgence en France*, je crois qu'il n'est pas faire preuve de hardiesse déraisonnable en réclamant pour les indications de la gastrectomie d'urgence, en matière d'ulcère perforé :

1° Des conditions matérielles de local, d'aide, d'instrumentation absolument parfaites.

2° Un anesthésiste entraîné et qualifié.

3° Un chirurgien possédant à fond la technique de la gastrectomie.

4° Des malades jeunes, maigres, résistants.

5° Observés dans les trois premières heures de la perforation (j'ai eu la chance d'inciser la paroi d'un malade trois quarts d'heure après une douleur transfixiante qui signalait la perforation d'un ulcère de la petite courbure).

6° Lorsque l'absence de périgastrite ou de périduodénite présage une gastrectomie facile.

7° Et que la suture simple, en tissus calleux, paraît devoir exiger, par le rétrécissement qu'elle entraîne, une gastrojéjunostomie.

Je vous propose de remercier MM. Meyer-May et Pham Khac Hy, et de conserver dans nos Archives leurs intéressantes observations.

Chirurgie des péritonites d'origine typhique au Tonkin (42 cas personnels),

par MM. **Meyer-May, Ho Dac Di** et **Ton That Tung.**

Rapport de M. Marcel Fèvre.

MM. Meyer-May, Ho Dac Di et Ton That Tung nous ont envoyé un travail de haut intérêt, puisqu'il est basé sur l'étude de 42 cas de péritonites typhiques. Ce chiffre impressionnant acquiert toute sa valeur, car il s'agit là d'une statistique personnelle aux auteurs, strictement homogène. Il faut bien avouer qu'à la métropole nous ne pouvons mettre en avant des cas aussi nombreux. Force nous est de tirer argument de quelques observations personnelles. C'est pourquoi le travail de MM. Meyer-May, Ho Dac Di et Ton That Tung nous paraît mériter une transcription fidèle. Voici donc le résultat de leurs réflexions :

« 1° Point de vue clinique. — Sur 42 cas, nous nous sommes toujours trouvés en présence du *type asthénique*. Le type opposé nous est inconnu. C'est dire que le problème diagnostique se pose pour nous avec une acuité toute particulière. Il est très difficile de préciser l'époque à laquelle se produit la perforation au cours des fièvres typhoïdes tonkinoises ; les malades nous arrivent de sources différentes : ou ils sont directement amenés de la ville ou de la campagne et, dans ce cas, aucun interrogatoire ne permet de préciser la date de début de la maladie. Cette population est, en effet, active et laborieuse ; elle ne s'écoute pas ; elle travaille malgré qu'une infection sérieuse soit déjà en évolution ; ou bien les malades nous sont envoyés du service de médecine et, dans ce cas, s'il est possible de dire quand ils y sont entrés, il est aussi difficile de savoir à quelle époque de la maladie ils se trouvaient à ce moment-là. Il semble, cependant, que la date du troisième septenaire puisse être adoptée comme en Europe, sans que cela soit autre chose qu'une impression.

En ce qui concerne le début de la perforation, par rapport à l'heure à laquelle nous avons vu le malade, les choses se sont passées de la façon suivante :

Avant la douzième heure.	8 fois.	1 guérison.
Avant la vingt-quatrième heure.	9 —	4 —
Avant la quarante-huitième heure . . .	8 —	3 —
Après la quarante-huitième heure . . .	10 —	0 —
Epoque inconnue	7 —	3 —
	42 fois.	11 guérisons.

Au total : 26,2 p. 100 de guérisons.

Même en attribuant aux vingt-quatre premières heures les cas où il n'a pas été possible de préciser avec certitude le début des accidents, il n'en résulte pas moins que 18 fois nous avons dû intervenir après la vingt-quatrième heure. C'est dire que nous opérions encore ici dans de mauvaises conditions.

Néanmoins, le chiffre de guérisons obtenu nous permet d'espérer de bons résultats dès que l'éducation chirurgicale de la population sera faite.

Quels sont maintenant les signes cliniques sur lesquels nous basons notre diagnostic ?

La chute de la température nous a paru inconstante dans les cas où nous avons eu les documents antérieurs pour l'étudier. Par contre, l'accélération du pouls nous a paru plus fréquente.

La douleur a été fugace, trompeuse et diffuse. Fréquents sont les cas où, après être apparue, elle s'apaise et, comme le fait remarquer Gueullette, laisse aux malades, ensuite, la possibilité d'un sommeil entrecoupé.

Son siège est également variable : fosse iliaque droite, fosse iliaque gauche, région sous-hépatique, région péri-ombilicale, il nous a paru impossible de lui assigner un siège précis ; disons simplement qu'une douleur péri-ombilicale survenant chez un malade asthénique, avec pouls rapide, est souvent un signe de présomption important qui nous fera rechercher activement les autres signes.

La modification du facies et l'altération de l'état général font rarement défaut. Le facies plombé, les yeux creux, la langue sèche, la dilatation pupillaire, une certaine émaciation tragique chez les malades abattus, couverts souvent de dermatoses, tout cela réalise un type d'impression qui a une certaine valeur clinique. Il est difficile à décrire, mais ne doit pas être négligé.

Le signe le plus important reste *la contracture*. C'est évidemment le signe clinique sur lequel on se base pour intervenir, mais combien il est différent ici de ce qu'il est dans les autres types de péritonite. Alors qu'il représente habituellement le signe indiscutable, certain, de l'atteinte péritonéale, dans les péritonites d'origine typhique, il est, le plus souvent, défaillant ; n'hésitons pas à l'affirmer. Défaillant ne veut pas dire absent, mais défiguré, modifié dans de telles proportions qu'au lieu d'emporter la conviction diagnostique, il n'est qu'une présomption de plus et ne devient qu'un élément accessoire parmi les autres signes de présomption.

Essayons de décrire les caractères particuliers de ce symptôme dans

le cas qui nous occupe : il y a contracture des muscles pariétaux, mais cette contracture n'est pas ferme ; elle est molle, dépressible, à peu près également répartie dans tout l'abdomen, sans aire, électivement plus résistante, comme dans la péritonite asthénique. Enfin, cette contracture précaire, fatiguée, si nous osons dire, se complète d'un signe assez net : elle est douloureuse, également douloureuse sur toute la surface pariétale.

En somme, nous pourrions donner à cette contracture de la péritonite typhique les caractères suivants : légère, dépressible, également répartie, douloureuse.

Evidemment, notre tableau clinique se complète et, surtout lorsqu'on est appelé à le rencontrer fréquemment, il est déjà suffisamment caractéristique pour provoquer de fortes suspicions, mais il faut compléter l'impression clinique par deux autres signes de valeurs très inégales que nous fournit le laboratoire (il est actuellement, en effet, des signes dits de laboratoire qui font partie du tableau qu'on doit, dans tous les cas, assembler au lit du malade). Ces signes sont tirés, l'un de l'étude du sang et l'autre de l'examen radioscopique extemporané.

Sur 29 cas où la recherche fut faite, le séro-diagnostic de Widal s'est révélé négatif 18 fois, soit dans 62 p. 100 des cas. Or, il s'agissait chaque fois de cas paraissant indiscutablement typhiques, de par l'aspect des lésions trouvées à l'opération et de par l'allure générale du tableau clinique.

L'examen est fait avec des souches provenant de l'Institut Pasteur de Hanoï, dans le laboratoire central de l'hôpital du Protectorat. Or, chose curieuse sur laquelle nous devons insister : la proportion des séro-diagnostics négatifs, faits par les mêmes bactériologistes et dans les mêmes conditions techniques, est infiniment plus faible chez les typhiques non perforés soignés dans le service de médecine générale du même hôpital. En outre, nous avons noté que le séro-diagnostic a toujours été négatif chez les malades qui ont survécu. Ce caractère négatif s'est prolongé plusieurs mois pour certains et pendant un an pour l'un d'entre eux.

Que conclure ? Faut-il démembrer en de nombreux groupes les agglutinines de ces bacilles ? Y en a-t-il, comme le pensent Reilly, Laporte et Pham, qui s'orientent de façon différente ? Certaines toxines ont-elles une action plus spécialement perforante et locale, atteignent-elles moins le myocarde et les centres encéphaliques ; d'autres, au contraire, n'ont-elles pas cette tendance et confèrent-elles à la maladie une allure plus exclusivement médicale ? Ces dernières agglutineraient nos souches, que les premières laisseraient indifférentes. Il ne nous appartient pas de trancher cette question, qui sort de notre compétence. Nous ne pouvons qu'apporter quelques faits pour son étude.

Nous voyons donc que l'examen du sang ne nous apporte pas non plus le signe de présomption important que l'on aurait pu espérer.

A notre avis, et c'est là le point capital auquel nous voulions en venir,

le signe le plus important, celui qui vient, dans le groupe des péritonites asthéniques, prendre la place que la contracture occupe dans le groupe des péritonites sthéniques, c'est le signe indiscutable fourni par l'*examen radiologique extemporané.*

Nous ne reviendrons pas sur la technique bien connue de cet examen. Disons simplement que nous plaçons nos malades couchés sur la table basculante voisine de la salle d'opérations, puis que nous redressons doucement le plateau, sans même atteindre la position verticale, qui accroît toujours la fatigue de tels malades.

Dès lors, on voit immanquablement se constituer le croissant gazeux sous-diaphragmatique bien classique depuis que Mondor nous en a fait connaître l'existence. En effet, jusqu'à présent et sans que cela préjuge de ce que pourra nous apprendre l'avenir, un tel examen ne nous a jamais trompés.

Il ne nous est jamais arrivé de constater la présence de ce pneumo-péritoine sous-phrénique sans qu'il y eût perforation et, réciproquement, chaque fois qu'il était absent, la suite des événements a prouvé qu'il n'y avait pas perforation.

En effet, à trois reprises, les malades nous ont été envoyés pour consultation par le service de médecine ; les signes cliniques de perforation étaient nombreux dans les 3 cas : aggravation de l'état général, douleurs vagues et diffuses avec légère défense de la paroi abdominale, tachycardie. Chaque fois, nous avons éliminé le diagnostic de perforation typhique parce qu'il n'y avait pas d'épanchement gazeux dans le péritoine, visible à la radioscopie. Un des cas survécut, prouvant, par là même, qu'il n'y avait pas de perforation. Les deux autres succombèrent et l'autopsie montra qu'il n'y avait ni perforation, ni péritonite et que la mort était due à une myocardite caractérisée.

Signalons cependant qu'il existe, comme nous l'avons observé une fois, ainsi que d'autres auteurs (Chantemesse et Roux, Pissavy, Woimant), des péritonites sans perforation qui sont, comme dit Mondor, des localisations péritonéales de la septicémie éberthienne. Dans de tels cas, évidemment, il n'y a pas de pneumo-péritoine et il y a péritonite. Ces cas sont rares d'ailleurs (une fois sur 42 dans notre statistique) et il n'est pas prouvé qu'on doive les opérer.

En résumé, notre conception du tableau clinique d'une péritonite par perforation d'origine typhique ou paratyphique au Tonkin est la suivante :

Atténuation des signes physiques et fonctionnels ;

Contracture molle et douloureuse ;

Importance capitale de la recherche radiologique qui donne une certitude presque absolue et permet d'intervenir à bon escient.

Le diagnostic étant établi, quelle va être notre attitude chirurgicale ?

2° Point de vue thérapeutique. — Dans tous les cas, nous avons utilisé l'incision Mac Burney, et jamais nous n'avons eu d'ennuis pour la découverte de la perforation. A l'encontre de certains auteurs qui

préconisent l'incision médiane sous-ombilicale, nous n'employons jamais cette méthode que nous trouvons shockante.

Une petite incision de Mac Burney suffit largement pour la découverte des lésions. Le cæcum sert comme point de repère. En partant de l'angle iléo-cæcal, nous déroulons au fur et à mesure l'iléon, tout en rentrant les anses saines.

Lorsque la perforation est trouvée, elle est suturée, enfouie et rentrée immédiatement dans l'abdomen. Puis, nous continuons la recherche d'autres perforations par la même manœuvre. Ainsi, en évitant le brassage et l'extériorisation des anses intestinales, nous réduisons au minimum le shock opératoire, réalisant une des conditions essentielles du succès de l'intervention.

L'anesthésie employée a été soit l'éther, soit l'anesthésie à la novocaïne à 2 p. 100.

Au début, pour ces malades affaiblis et cachectiques, nous avons pratiqué l'extériorisation après suture de la perforation. Sur 12 cas ainsi traités, nous avons eu 3 guérisons. Pour les autres cas, exception faite pour 1 cas où nous avons fait un abouchement de la perforation à la paroi (il s'agissait d'une double perforation cæcale), nous avons toujours pratiqué la suture avec enfouissement de la perforation.

Nous avons toujours drainé le cul-de-sac de Douglas pendant les premiers jours. Certains malades qui ont guéri ont fait une petite fistule stercorale qui s'est très rapidement refermée. Sur 28 cas ainsi traités, nous avons obtenu 8 guérisons.

Pour 1 cas de perforation appendiculaire, la simple appendicectomie n'a pas sauvé le malade.

En somme, pour l'extériorisation avec suture de la perforation, nous avons eu 25 p. 100 de guérisons.

Pour la suture avec enfouissement de la perforation sans extériorisation, nous avons obtenu 28,6 p. 100 de guérisons.

Dans l'ensemble des cas, le pourcentage de guérison sur notre statistique a été de 26,2 p. 100.

En dehors de ces deux procédés, nous proscrivons entièrement les résections étendues, entéro-anastomoses, lavage du péritoine, qui sont contraires à l'esprit qui doit présider aux interventions faites dans ces cas.

En général, si le malade ne meurt pas dans les deux premiers jours qui suivent l'intervention, on peut espérer une guérison. Sur les 30 cas d'échec :

21 sont morts dans les deux premiers jours par suite d'infection trop avancée ou de shock opératoire ;

9 sont morts soit dans la première, soit dans la deuxième semaine, le plus souvent de myocardite grave.

En effet, on ne saurait trop dire que le pronostic d'une péritonite par perforation typhique ne se présente pas comme le pronostic d'une péritonite par perforation d'ulcère.

Ici, la typhoïde continue ; là, le traitement de la péritonite est en même temps celui de sa cause. C'est dire l'importance qui s'attache aux soins post-opératoires.

Notons, en passant, que nous n'avons pas fait de différence entre les malades morts de la péritonite elle-même et ceux qui sont morts tardivement par la continuation de leur typhoïde. Une telle distinction n'a pas d'intérêt scientifique et, dans le cas qui nous occupe, n'aurait d'autre résultat que d'améliorer fictivement la statistique opératoire.

Les soins consécutifs à l'opération ont été :

Du point de vue général : l'administration de toni-cardiaques, la continuation du traitement antiseptique de la fièvre typhoïde et l'injection systématique de sérum hypertonique salé, surtout chez les malades présentant une fistulisation du grêle ; et *du point de vue local :* l'ablation aussi précoce que possible du drain péritonéal qui, d'ailleurs, ne donne rien à partir de la quarante-huitième heure.

3° Point de vue anatomique. — Voyons maintenant quelles formes anatomiques particulières nous avons rencontrées au cours de ces opérations.

a) *Forme à localisation sur l'appendice.* — E... (V. V.), dix-sept ans, entré le 17 février 1938 dans le service de médecine pour fièvre : fièvre continue depuis vingt jours. Aucun autre renseignement. Etat très prostré. Ventre un peu ballonné et douloureux à la pression. Selles diarrhéiques. Langue rôtie. Température : 39°. Pouls : 100. Cœur fragile. Bruit de galop. Le 10 mars 1938, hémorragie intestinale peu abondante, persistant jusqu'au 12. Le 13, douleur abdominale généralisée avec défense de la paroi. Intervention d'urgence :

Ether. Incision de Mac Burney. Il sort un liquide purulent abondant. Sur les dernières portions du grêle on voit des plaques de Peyer tuméfiées. Pas de perforation sur l'iléon ; par contre, il existe une perforation lenticulaire à la partie moyenne de l'appendice. Appendicectomié et drainage. Décès le lendemain de l'intervention.

L'hémoculture avait été positive au bacille d'Eberth. Plus tard, le séro-diagnostic avait agglutiné à 1/300. Enfin, le liquide péritonéal contenait des bacilles typhiques à la culture.

b) *Forme à localisation sur le cæcum.* — T... T... C..., dix-sept ans, nous est envoyé du service de médecine, avec le diagnostic de péritonite par perforation d'origine typhique, le 11 mai 1938. Entré à l'hôpital, le 25 avril 1938, pour fièvre continue datant de dix jours.

L'hémoculture révèle une forme éberthienne. Le 10 mai 1938, douleur généralisée de tout l'abdomen, mais il n'y a pas de contracture pariétale. Celle-ci n'apparaît que le lendemain. Intervention dès l'arrivée en chirurgie.

Ether. Incision de Mac Burney. Dès l'ouverture du péritoine, il s'écoule un liquide louche. On découvre deux perforations au niveau du cæcum. L'iléon ne présente aucune perforation. On abouche le

cæcum à la paroi, après prélèvement du fragment perforé pour examen anatomo-pathologique. Décès le 12 mai 1938.

Examen microscopique (Dr Joyeux) : « A un faible grossissement, on constate que la muqueuse est apoplectiforme et en dégénérescence. Entre la muqueuse et la musculeuse, il y a une large cavité remplie de pus et de débris purulents. Au fort grossissement, on constate que le revêtement glandulaire de la muqueuse est presque absent. Les tubes glandulaires sont peu nombreux et en dégénérescence plus ou moins avancée. Le tissu interstitiel est inondé de plasma, de globules rouges et blancs (mononucléaires prédominant). Il est riche en capillaire, très dilaté et gorgé de sang. On n'y voit presque pas de polynucléaires. Pas d'amibes dans la cavité située au-dessous de la musculeuse. Le tissu musculaire est en métaplasie régressive et même, souvent, en dégénérescence scléreuse. En résumé, nécrose et dégénérescence de toute la région. Abcès intra-pariétal non amibien. »

c) *Forme sans perforation.* — N... T... T..., vingt-deux ans. Entrée dans le service du professeur Massias pour fièvre datant de quatre jours (23 février 1938).

Depuis quatre jours, la malade présente des accès de fièvre toutes les nuits avec frissons, chaleurs et sueur, accompagnés de soif intense, d'anorexie et de constipation. A l'examen, rate et foie normaux. Langue saburrale. Poumons normaux. Pouls, 100. Le 26, à 13 h. 20, la malade présente brusquement une accélération du pouls à 125, un ballonnement généralisé de l'abdomen, accompagné de douleurs diffuses. Le cul-de-sac de Douglas est très sensible au toucher. A part cela, il n'y a pas de point douloureux localisé. On décide d'intervenir. Ether. Incision de Mac Burney. L'intestin est congestionné et dilaté, mais on ne trouve en aucun endroit la moindre perforation. Le mésentère, vers la fin de l'iléon, est truffé de ganglions congestionnés. Il existe, dans le péritoine, une certaine quantité de liquide roussâtre, dont on prélève un échantillon. Fermeture de l'abdomen sans drainage. Décès au troisième jour.

Le séro-diagnostic avait été positif au 1/300 pour le bacille d'Eberth. Le liquide péritonéal mis en culture fournit d'abondants bacilles d'Eberth. L'autopsie fut pratiquée et confirma qu'il n'existait aucune perforation intestinale.

Conclusions. — En résumé, il s'agit d'une statistique de 42 cas de péritonite d'origine typhique permettant de se faire un idée assez précise de ce qu'est au Tonkin, ce point particulier de la chirurgie.

1° Lésion fréquente. En moyenne, UN cas tous les quinze jours.

2° Forme asthénique presque constante (le « presque » est là pour réserver l'avenir).

3° Le diagnostic se fait surtout grâce au pneumo-péritoine constaté à la radioscopie.

4° Les séro-diagnostics de Widal sont négatifs dans 62 p. 100 des

cas. Les cas qui guérissent ont constamment un séro-diagnostic négatif. On définirait donc plus justement ces cas en les appelant : états typhiques avec perforations intestinales.

5° L'incision la plus commode et la moins shockante est l'incision de Mac Burney.

6° Le traitement qui nous a paru le meilleur est la suture avec enfouissement et le drainage du Douglas pendant quarante-huit heures.

La fistulation à la peau de la perforation peut se justifier dans certains cas.

7° Les résultats obtenus avec ces méthodes sont de l'ordre de 26,2 p. 100 de guérison, et cela malgré que, sur 42 cas :

34 aient été opérés dans les vingt-quatre premières heures ;

18 aient été opérés après les quarante-huit premières heures.

8° Les formes rares, cæcales, appendiculaires ou sans perforations paraissent, ici, plus fréquentes qu'ailleurs.



Aux conclusions de MM. Mayer-May, Ho Dac Di et Ton That Tung, nous ne pouvons que souscrire. Elles résultent de l'exposé de leur travail.

Nous n'ajouterons que quelques réflexions. Ces 42 cas, réalisant une statistique homogène, ont été traités en l'espace de deux ans, les auteurs ayant observé, en moyenne, 2 perforations par mois.

Un fait nous a personnellement frappés, c'est le faible pourcentage de guérisons chez les malades opérés avant la douzième heure : 1 guérison pour 8 cas, chiffre très inférieur à celui des guérisons obtenues avant la vingt-quatrième heure (4 guérisons sur 9 cas) et avant la quarante-huitième heure (3 guérisons sur 8 cas). Est-il donc plus dangereux d'opérer une péritonite typhique aussitôt la perforation ? Ne vaut-il pas mieux n'intervenir que plusieurs heures après ? On peut se demander si la perforation ne détermine pas un état de shock, déterminant, pour quelques heures, un état de moindre résistance opératoire. C'est une question que nous nous étions posée déjà devant certaines perforations gastriques avec shock.

Pour ce qui est du cas particulier de péritonite sans perforation, les auteurs ont remarqué l'ampleur de l'adénopathie mésentérique. Nous aurions, personnellement, tendance à faire jouer à ces adénopathies un rôle important dans la détermination de certaines péritonites.

Quant aux traitements institués par les auteurs, ils nous paraissent judicieux. Nous sommes absolument de l'avis des auteurs lorsqu'ils recommandent l'incision iliaque droite et non pas la médiane. Il s'agit d'aboutir sur l'angle iléo-cæcal, et d'examiner doucement le grêle à partir de ce point, et non pas de sortir au hasard des anses grêles par une incision médiane.

Le pourcentage de guérison obtenu est fort beau : 26,2 p. 100 de guérisons. Il vient prouver la logique de la conduite opératoire.

Pour terminer, je vous demanderai, Messieurs, de féliciter MM. Meyer-May, Ho Dac Di et Ton That Tung de leur beau travail et de leurs succès opératoires. De telles publications, émanant de points éloignés de l'Empire, font honneur à leurs auteurs, dont nous connaissons les conditions de travail difficile, et témoignent de la vitalité de la Chirurgie française.

M. **Chevrier** : On peut être surpris peut-être du beau pourcentage de guérisons et du faible pourcentage des séro-diagnostics positifs.

Ne peut-on pas se demander si ces perforations ne sont pas en partie des perforations paratyphiques ? Car je crois que le pourcentage de guérisons est meilleur quand il s'agit de perforations paratyphiques.

D'autre part, ne pourrait-on pas ajouter aux conclusions du rapport une autre conclusion qui n'a rien à voir avec le sujet rapporté, mais qui peut être intéressante à relater : c'est qu'à côté du traitement véritable de la perforation il y a un traitement préventif de la perforation et de la typhoïde : la vaccination ?

En particulier, nous voyons dans nos services très peu de perforations dans la typhoïde chez l'homme et beaucoup plus chez les femmes. Je rapporte ce fait à ce que pendant la guerre des vaccinations nombreuses ont été pratiquées chez les soldats. Il serait donc intéressant, je crois, d'ajouter cette conclusion, qu'il serait bon de généraliser la vaccination antityphique à Hanoï et aux environs, en montrant les résultats que donne en France cette vaccination mixte antitypho-paratyphique ou même quadruple comme celle qui est actuellement utilisée dans l'armée : antitypho-paratypho-diphtéro-tétanique.

M. **Fèvre** : Je remercie M. Chevrier de son intervention. Je ne puis dire s'il y a eu de ces perforations paratyphiques. Je n'ai d'autres renseignements que ceux que nous ont donnés les auteurs. D'autre part, il est certain que leurs malades ne doivent pas être vaccinés, et si nous pouvons leur donner un appui dans le sens de la vaccination, ce ne peut être qu'une excellente chose.

Les auteurs ont employé l'extériorisation d'une part et, d'autre part, la suture avec drainage pendant quarante-huit heures ; ce sont les deux grandes techniques utilisées ; les autres sont des exceptions. Le pourcentage est un peu meilleur dans les cas comportant l'oblitération de la perforation et le drainage pendant quarante-huit heures, sans entérostomie.

DISCUSSION EN COURS

Un cas d'anastomose bilio-digestive (hépatico-duodénostomie) suivi depuis 1906, c'est-à-dire depuis trente-trois ans,

par M. **A. Gosset.**

J'ai l'honneur d'apporter devant l'Académie la relation d'un cas sans doute unique, le cas d'une malade chez laquelle mon maître, le professeur Terrier, pratiqua en 1906 une implantation du canal hépatique dans le duodénum, malade que j'ai suivie chaque année depuis cette époque, c'est-à-dire pendant trente-trois ans et que j'ai encore revue, il y a quelques jours, dans un état de santé satisfaisant.

La première partie de cette intéressante observation a été publiée par Félix Terrier lui-même dans les *Bulletins et Mémoires de la Société de Chirurgie de Paris*, en 1907, page 17, dans la séance du 9 janvier.

La communication de Félix Terrier est ainsi intitulée : *De l'hépatico-duodénostomie par implantation.*

Après avoir rappelé que c'est Kehr « qui , le premier, pratiqua de propos délibéré l'implantation de l'hépatique dans le duodénum après résection de la vésicule, ablation du cystique et dissection du cholédoque jusqu'à l'hépatique », et que « W. G. Mayo fit la même opération pour une dégénérescence cancéreuse du cholédoque », le professeur Terrier ajoute qu'un « troisième cas appartient encore à W. G. Mayo pour rétrécissement inflammatoire ; ce fut une opération parfaitement réglée et publiée avec planches dans *Annals of Surgery*, août 1905, p. 90 », et qu'il a été conduit lui-même à pratiquer deux fois l'anastomose hépatico-duodénale par implantation.

Le premier cas seul nous intéresse, c'est celui que j'ai pu suivre depuis la date de l'opération, c'est-à-dire depuis le 9 mai 1906.

Je résume en quelques lignes cette très longue observation :

Mme F..., âgée de trente ans (en 1905), est prise subitement d'accidents graves d'angiocholite aiguë infectieuse. Le 30 octobre 1905, M. Terrier, avec l'aide du Dr Monprofit, pratique, à Angers, une cholécystectomie.

Malgré le drainage de la vésicule, les phénomènes d'angiocholite qui avaient paru céder, se renouvellent avec intensité et, le 9 mai 1906, M. Terrier intervient une seconde fois, aidé par les Drs A. Gosset et Abel Desjardins, le Dr Boureau étant anesthésiste. On enlève la vésicule, puis on ouvre la voie biliaire principale et « on explore les voies biliaires qui sont légèrement atrophiées dans leur ensemble, laissant juste passer une boule olivaire n° 12. Ni l'exploration de l'hépatique, ni celle du

cholédoque ne révèlent d'obstacle ». On draine la voie biliaire principale avec un drain non perforé (en l'espèce une sonde de Nélaton n° 10).

« L'examen de la bile, fait à plusieurs reprises par Tixier et par Legros, montre toujours une grande toxicité ; tuant toujours rapidement la souris, et contenant du streptocoque et du coli-bacille. »

Les accidents infectieux persistent, leur intensité et leur fréquence vont même en augmentant et, le 12 juillet 1906, troisième intervention ; il est nécessaire, pour se rendre compte des lésions, de citer *in extenso :* « en disséquant le trajet du drainage, on est conduit, après avoir libéré les adhérences sur un point rétréci, véritable virole cicatricielle faisant presque complètement le tour du canal et siégeant à l'union de l'hépatique et du cholédoque, au point où on avait, lors de l'intervention précédente, fait la boutonnière pour le passage du drain. On sectionne cette virole du côté de l'hépatique, et juste au-dessus on trouve une dilatation ampullaire du volume d'une noisette, contenant de la bile et du pus collecté. Immédiatement au-dessus de cette dilatation, on voit la bifurcation de l'hépatique ; si bien qu'en somme la longueur totale de ce qui représentait l'hépatique était, au maximum, de 2 centimètres.

« Du côté du cholédoque, on est dans l'impossibilité absolue d'entrer le moindre explorateur. On se décide alors à en faire l'exploration complète et méthodique. Pour cela, on pratique le décollement du duodénum, qui se fait simplement et normalement. On voit alors le cholédoque dans toute son étendue, jusqu'à son entrée dans le pancréas.

« On dégage de bas en haut le cholédoque et, à sa partie toute supérieure, on le trouve complètement fermé ; on le « mouche » pour l'ouvrir, et on a alors les voies biliaires dans toute leur étendue : en haut, un hépatique très court, induré ; en bas, un cholédoque très rétréci, également induré et, entre les deux, une zone de tissu cicatriciel de 5 à 6 millimètres de hauteur : c'est la partie postérieure du rétrécissement en virole dont la partie antérieure a été sectionnée au début.

« On met dans l'hépatique un drain non perforé n° 12, et on le fixe avec soin à la lèvre de l'hépatique, car celui-ci est tellement court que le drain tomberait immédiatement. Dans le cholédoque, on ne peut mettre qu'un drain n° 10. On rabat le duodénum, qu'on fixe à sa place par un surjet à soie fine. Puis, entre les deux drains qui sortent du canal et émergent par la plaie superficielle, on fait une plastie de façon à tâcher de reconstruire aussi complètement que possible la paroi antérieure du canal qui manque...

« Devant l'état précaire de la malade, qui n'a nullement été améliorée par la dernière intervention — quoique la malade ait eu une selle légèrement colorée — on intervient une quatrième fois, le 5 novembre 1906 », et, dans cette quatrième et dernière intervention, le professeur Terrier fit une implantation de l'hépatique dans le duodénum. Des planches annexées à ce travail indiquent, avec la plus grande clarté, ce qui fut réalisé, et je reproduis ici une des quatre planches.

« L'hépatique a doublé de diamètre et triplé de longueur depuis

la dernière intervention. Néanmoins,il est encore trop court pour pouvoir atteindre le duodénum. On décolle donc l'angle duodénal et on l'attire un peu en haut, au-devant de l'extrémité inférieure de l'hépatique. On fait alors une anastomose terminale à points séparés, avec un premier plan séro-séreux et un second surjet total, ce qui est facilité par l'épaississement des parois de l'hépatique.

« La malade se lève le vingt et unième jour. Son état général est meilleur ; cependant, chaque jour, elle a un accès fébrile, avec ascension à 38°, mais cet état dure environ un heure et demie ou deux heures (de 4 h. 1/2 à 6 h.) et, le reste de la journée, la malade est bien portante, pouvant sortir et marcher. »

Depuis la retraite de mon Maître, en 1907, c'est moi qui ai eu la charge de suivre cette si intéressante opérée. Les premières années, les phénomènes infectieux, quoique très atténués, persistèrent par crises de quelques jours (trois à quatre jours) avec frissons. Chaque année, la malade a fait une cure à Vichy et, sous l'influence du régime, de ces cures hydro-minérales, et aussi du temps, peu à peu les phénomènes infectieux se sont atténués et ont même fini par disparaître et l'on peut dire qu'aujourd'hui l'état de santé de cette malade, âgée de soixante-quatre ans, est assez satisfaisant.

A la lumière des acquisitions faites depuis trente ans dans le domaine de la chirurgie des voies biliaires, il est intéressant de juger en toute impartialité, ce à quoi mon Maître Terrier tenait avant tout, la conduite chirurgicale tenue et d'apprécier les résultats obtenus après plus de trente ans.

On peut dire qu'une faute initiale, que Félix Terrier lui-même nous a appris, par ses écrits et par son exemple, à ne plus renouveler aujourd'hui, avait été commise lors de la seconde opération, le 9 mai 1906. Voyant que la fistulisation de la vésicule à la peau n'avait pas suffi pour faire disparaître les phénomènes infectieux, on décide de s'attaquer alors à la voie biliaire principale, mais on commence par enlever cystique et vésicule, et c'est seulement ensuite que l'on va au canal commun et, celui-ci, on le trouve non seulement non dilaté, mais légèrement atrophié. Comme il n'y avait plus de vésicule — je répète que l'excuse de la suppression de celle-ci était que le drainage à la peau avait été insuffisant — force est bien d'ouvrir la voie principale, cependant non dilatée, et de la drainer.

Que faudrait-il faire aujourd'hui ? Il faut d'abord reconnaître que certains de ces cas d'angiocholite grave, aiguë, *sans calcul*, restent encore au-dessus des ressources chirurgicales. Cependant, même si le drainage de la vésicule à la peau se montre insuffisant, n'enlevez à aucun prix cette vésicule : conservez-la au contraire très précieusement, elle servira toujours plus ou moins de soupape de sûreté, qu'elle reste fixée à la peau ou qu'on l'implante dans l'intestin. Mais s'il n'y a pas de calcul dans le canal commun, si celui-ci n'est pas dilaté, ne mettez à aucun prix un drain dans la voie biliaire, car vous courrez le risque

d'un rétrécissement cicatriciel, ce qui compliquera encore une situation déjà sérieuse. Dans un tel cas, sans lithiase (et j'insiste sur ce point, *sans lithiase*), si le drainage à la peau est insuffisant, c'est dans de tels cas que l'anastomose d'emblée entre voie biliaire principale et tube digestif est indiquée, comme nous l'exposait tout récemment, à cette tribune, le professeur Finsterer.

Aujourd'hui, grâce aux sérums anti-infectieux, chez cette malade qui avait du streptocoque et du colibacille très virulents, on tirerait sans doute de grands avantages de la sérothérapie.

Critiquer est bien, mais louer est mieux et l'on ne peut vraiment qu'admirer ce résultat opératoire obtenu par Félix Terrier grâce à une implantation, qui fut particulièrement délicate, du canal hépatique dans le duodénum, avec guérison maintenue après trente-trois ans !

Un dernier détail : j'ai demandé à mon collègue et ami, le Dr Ledoux-Lebard de bien vouloir pratiquer, chez cette opérée, un examen radiologique, pour élucider la fameuse question du reflux à travers l'orifice d'implantation et voici la note qu'il a bien voulu me remettre :

Le 28 janvier 1939, après ingestion opaque barytée, en station verticale, on constate que l'estomac, du type très allongé, descend à plus d'un travers de main au-dessous du niveau des crêtes, qu'il contient une très minime quantité de liquide à jeun, qu'il ne montre aucune image de lésion organique des parois, que la bulle d'air gastrique est très volumineuse et qu'il existe une notable aérocolie.

La palpation sous écran mobilise normalement les régions accessibles, sans provoquer aucune sensibilité nette et localisée.

Malgré la ptose, le péristaltisme gastrique apparaît rapidement avec des contractions énergiques qui remplissent bientôt le bulbe.

Celui-ci est bien visible, plutôt volumineux, à contours nets, le transit duodénal est rapide, montrant un duodénum ptosé, mobile, avec un *genu inferius* dilaté, mais dans lequel le passage se fait assez rapidement.

La masse hépatique paraît très volumineuse.

A aucun moment, ni en station verticale, ni en décubitus ventral ou oblique, il n'a été possible d'observer un passage du liquide opaque dans les voies biliaires.

COMMUNICATIONS

Asepsie de l'air des salles d'opérations. Le scaphandre,

par MM. **Hamant** (de Nancy) et **L. Grimault** (d'Algrange), associés nationaux.

Dans une importante communication faite ici même en février 1938, M. Fredet a attiré notre attention sur la possibilité de la contamination des plaies, au cours des opérations, par les microbes présents dans l'atmosphère. Il nous a indiqué les moyens dont on peut disposer pour y parer et décrit l'ingénieuse installation de M. Trenel. Déjà, MM. Gudin, Cunéo et Zagdoun, Masmonteil, avaient réalisé des blocs opératoires où la stérilisation de l'atmosphère pouvait être obtenue soit avant, soit pendant l'opération. C'est un grand progrès, mais réalisé au prix d'installations coûteuses. Ne serait-il pas possible de l'obtenir plus simplement, dans une autre voie, en apportant seulement de légères modifications aux installations chirurgicales que nous possédons déjà ? Mais le problème est bien complexe et, pour s'en faire une idée, il suffit de parcourir le travail très documenté de MM. les professeurs A. Gosset, P. Hauduroy et J. Gosset.

Les procédés qui nous sont proposés réalisent un progrès réel, mais, comme l'a écrit M. Fredet, il ne faut point se leurrer ; il est vain de prétendre à l'asepsie absolue et permanente. En effet, il faut bien qu'un minimum de 5 personnes : malade, chirurgien, aide, anesthésiste et une personne de service vivent dans la salle d'opérations, c'est-à-dire qu'elles y respirent — elles émettent donc secondairement des germes microbiens autour du champ opératoire.

Déjà, Flügge, pour montrer la contamination de l'air par la présence des expérimentateurs, avait réalisé l'expérience suivante : prenant dans la bouche une culture de *Bacillus prodigiosus*, il se place à des distances variables de boîtes de culture contenant divers milieux ; il parle bas, puis fort ; il tousse ; il éternue. Dans tous les cas, les plaques situées à plusieurs mètres de distance se couvrent de cultures et il en est de même pour celles qui sont placées derrière l'expérimentateur.

Pour bien comprendre le problème, il nous faut rappeler les importants travaux de M. A. Trillat sur les « aérosols microbiens » provenant de la dispersion, dans l'air, de particules microbiennes, celles, par exemple, qui se produisent dans la chambre d'un malade et qui sont capables d'ensemencer un terrain de culture comme une plaie ouverte.

L'air, en lui-même, est inapte à son ensemencement par simple contact d'une source microbienne. Mais l'humidité de l'air joue un rôle

prépondérant et sa composition chimique exerce une influence favorable ou nuisible.

Les vésicules d'eau peuvent être de tailles différentes : les plus grosses, appelées aussi « gouttes de Flügge », ont un diamètre de 2 à 3 μ, elles tombent rapidement sur le sol en deux ou trois minutes, s'y aplatissent et y adhèrent et peuvent être recueillies par les boîtes de Pétri. Les plus petites, elles, ont un diamètre inférieur à 1 μ, sont animées de mouvements browniens ; elles échappent aux lois grossières de la chute des corps.

Les éléments microbiens que renferment ces aérosols, favorisés par la présence d'aliments gazeux, peuvent se transformer en autant de petits bouillons de culture microscopiques favorisant la multiplication des germes.

Ces minuscules gouttelettes microbiennes sont extrêmement abondantes dans une atmosphère viciée par les gaz frais de la respiration, jouant le rôle de « gaz aliments ». Ce cas se présente fréquemment dans les chambres de malades, les salles d'hôpitaux ou les lieux de réunions publiques insuffisamment ventilés.

On peut admettre que les poussières aqueuses sont vraisemblablement le réceptacle des germes les plus contagieux qui seraient projetés dans l'espace sous forme de gouttelettes microbiennes, par le mécanisme du jeu respiratoire. C'est ce qui a lieu, on peut le supposer, à la suite du passage de l'air dans les alvéoles pulmonaires et le long des voies aériennes imprégnées de mucus, dont la flore microbienne varie selon l'état de santé de chaque individu.

L'humidité provenant de la respiration et qui s'accompagne de substances volatiles pouvant servir d'aliments gazeux aux microbes, constitue une ambiance favorable à leur multiplication.

L'air expiré constitue donc, pour la teneur d'un aérosol microbien, un milieu qui le favorise grandement.

Il existe un autre danger (étude de Werler sur les tourbillons aériens) provenant de ventilations dans les locaux fermés et insuffisamment aérés. Par suite du mouvement giratoire et du tirage qui s'opère, ces tourbillons provoquent, en certains points, des zones dans lesquelles s'amassent des gouttelettes microbiennes et où doivent s'accumuler, en raison de leur ténuité, les microbes des maladies les plus transmissibles par l'air.

Toutes ces considérations permettent d'aborder, d'une façon plus rationnelle, l'étude de la ventilation et de la purification de l'air des locaux habités et, en particulier, des salles d'opérations.

D'autre part, M. A. Trillat a montré que la présence d'un antiseptique peut transformer un aérosol microbien vivant en un aérosol microbien mort. Pour atteindre ce but, il suffit de doses infiniment faibles d'un antiseptique diffusé dans l'air. Il serait donc possible d'obtenir, d'une façon permanente, la stérilisation ou l'infertilisation de l'air contagionné d'un local si grand soit-il, à condition que l'aérosol antiseptique créé ne présente aucun inconvénient de toxicité, d'irrita-

tion et d'odeur. Si un tel aérosol antiseptique pouvait être utilisé facilement, il serait appelé à rendre les plus grands services.

Cette idée de stériliser l'air des salles d'opérations au moyen de pulvérisations antiseptiques est déjà ancienne : Lister a employé les pulvérisations d'acide phénique ; Quénu a conseillé celles d'eau oxygénée et, tout récemment, Gudin a remis en honneur le formol. S'il est possible, à l'heure actuelle, de stériliser avec les antiseptiques connus l'atmosphère des salles d'opérations avant d'y pénétrer, il n'est pas possible d'obtenir avec eux une désinfection permanente. La stérilisation de l'atmosphère par la condensation de vapeur d'eau présente aussi cet inconvénient de ne pouvoir être réalisée pendant les opérations.

C'est ainsi qu'on en est venu, pour obtenir cette désinfection permanente, non à *tuer* les germes, mais à les *retirer* en ventilant le local pendant l'opération et en remplaçant l'air contaminé par de l'air stérile.

Mais ce deuxième procédé n'est pas sans écueil, car il n'est pas commode d'obtenir un filtre parfait. Seule la précipitation par ionisation, proposée par Pauthenier et Volkringer, paraît avoir une efficacité rigoureuse.

La ventilation des salles d'opérations soulève d'autres problèmes. D'une part, si le brassage de l'air se fait lentement, il n'empêchera pas les gouttelettes de Flügge, émises par le chirurgien et ses aides, de tomber sur le champ opératoire (il leur faut deux minutes environ). D'autre part, si le brassage de l'air est rapide, il provoquera des mouvements tourbillonnaires de l'air et des zones de rassemblements microbiens, qui auront toute chance de se produire au centre du groupe opératoire, au-dessus de la plaie opératoire.

Puisque c'est l'air expiré par les personnes présentes dans les salles d'opérations qui en souille l'atmosphère, une troisième solution se présentait à l'esprit : c'était de faire respirer ces personnes hors du milieu ambiant, par un appareillage analogue à celui qui permet au scaphandrier de vivre et de respirer sous l'eau.

Après de longues et patientes recherches, nous avons réalisé un appareil que M. Fredet a judicieusement appelé scaphandre et qui paraît résoudre le problème.

Pour cette réalisation, nous sommes donc partis de l'idée *a priori* que voici : lorsque les personnes qui pénètrent dans une salle d'opérations bien aménagée, bien propre, bien isolée des salles de malades, sont en petit nombre et qu'elles ont pris toutes les précautions requises de propreté et d'habillemenl, la contamination de l'atmosphère est produite presque uniquement par les gaz expirés.

Cette idée nous était venue à l'esprit, avant la guerre, à la suite d'un fait observé dans le service de notre très regretté maître, M. le professeur F. Gross : une femme est opérée d'un fibrome ; l'acte opératoire fait avec grand soin est rapide, facile. La femme succombe

au bout de quelques jours de péritonite généralisée. Une enquête minutieuse est faite, elle a révélé que la stérilisation de tout le matériel opératoire a été parfaite. Par contre, l'interne qui avait aidé à l'opération s'était alité le soir même de l'opération avec une angine grave. Du pus de péritonite avait été prélevé chez l'opérée, au cours d'une réintervention ; l'examen bactériologique a montré une identité parfaite avec l'examen de frottis de la gorge de l'interne.

La relation de cause à effet, dans ce cas, est évidente. Elle ne l'est pas moins dans des faits analogues cités par Irving (Gudin). Ce chirurgien ayant perdu coup sur coup, à la suite d'opérations banales, 3 malades par streptococcie hémolytique suraiguë, constatée par hémoculture, fait vérifier la stérilisation de son matériel opératoire, il est irréprochable. Continuant son enquête, il finit par découvrir, dans les fosses nasales de 3 infirmières sur 6, des streptocoques hémolytiques. Dans les 3 cas de mort, c'était les 3 infirmières qui aidaient aux opérations.

Dans le même ordre d'idées, nous ne manquerons pas de citer le courageux travail de Stich, qui traite du danger de la péritonite, après les opérations abdominales aseptiques.

Déjà Quénu avait pressenti le rôle de la respiration sur la présence des micro-organismes dans l'air des salles d'opérations. C'est ainsi que, dans le très important mémoire de MM. Quénu et Landel, en 1902, à la Société de Chirurgie, il est signalé qu'au cours d'une expérience dans une salle d'opérations, des boîtes de Petri, ayant été disséminées en différents points, il a été trouvé, après quinze minutes :

57 germes par boîte loin du groupe formé par l'opéré, le chirurgien et les assistants ;

83 germes par boîte au voisinage de ce groupe, soit 50 p. 100 en plus.

Les auteurs ajoutaient qu'il s'agissait là d'une confirmation indirecte des résultats de Flügge.

Dans une expérience faite en juillet dernier (service du professeur Hamant ; examen : D[r] Vérain), nous avons trouvé des résultats analogues : après une exposition de trente minutes des boîtes de Pétri, il y avait :

69 germes de moyenne par boîte placée loin du groupe opératoire ;

90 germes dans la boîte placée près du champ opératoire, au centre du groupe opératoire, c'est près de 50 p. 100 en plus également.

Il fallait, à cette preuve expérimentale, faire la contre-épreuve. Puisque le nombre de germes microbiens augmente au centre du groupe opératoire par l'apport de l'air expiré, si, par un moyen quelconque, il est possible de supprimer l'arrivée de l'air expiré dans l'atmosphère de la salle d'opérations, le nombre de germes microbiens doit être sensiblement le même partout.

Nous avons réalisé cette contre-épreuve de la façon suivante : 4 personnes, munies de scaphandre, pénètrent le matin dans une salle d'opérations n'ayant pas servi depuis la veille. Elles se disposent autour de

la table comme un groupe opératoire. Une boîte de Pétri est placée au centre du groupe, d'autres en différents endroits de la salle. Après trente minutes d'exposition, il a été trouvé :

20 germes de moyenne dans les boîtes placées loin du groupe opératoire ;

16 germes dans la boîte placée au centre du groupe.

Ces expériences sont concluantes : ce sont bien les gaz expirés par les personnes vivant dans la salle d'opérations qui augmentent la teneur de l'atmosphère en germes microbiens. Cela d'autant plus que l'air expiré constitue un milieu favorisant la tenue des éléments microbiens : c'est un « gaz aliment ». Les importantes découvertes de M. A. Trillat sur l'infection par voie aérienne jettent un jour nouveau sur la question.

Si, après ces preuves bactériologiques, on pouvait encore douter du rôle de la respiration dans la viciation de l'air de la salle d'opérations, la preuve chimique, qui en a été fournie par M. Sénéchal, en 1937, dissiperait tout doute.

Dans son magnifique travail, M. Quénu avait pressenti toute l'importance de ces données. Il écrivait : « Dans le cas de contamination du chirurgien par un coryza ou par une périostite dentaire, il vaudrait infiniment mieux qu'il s'abstînt d'opérer. »

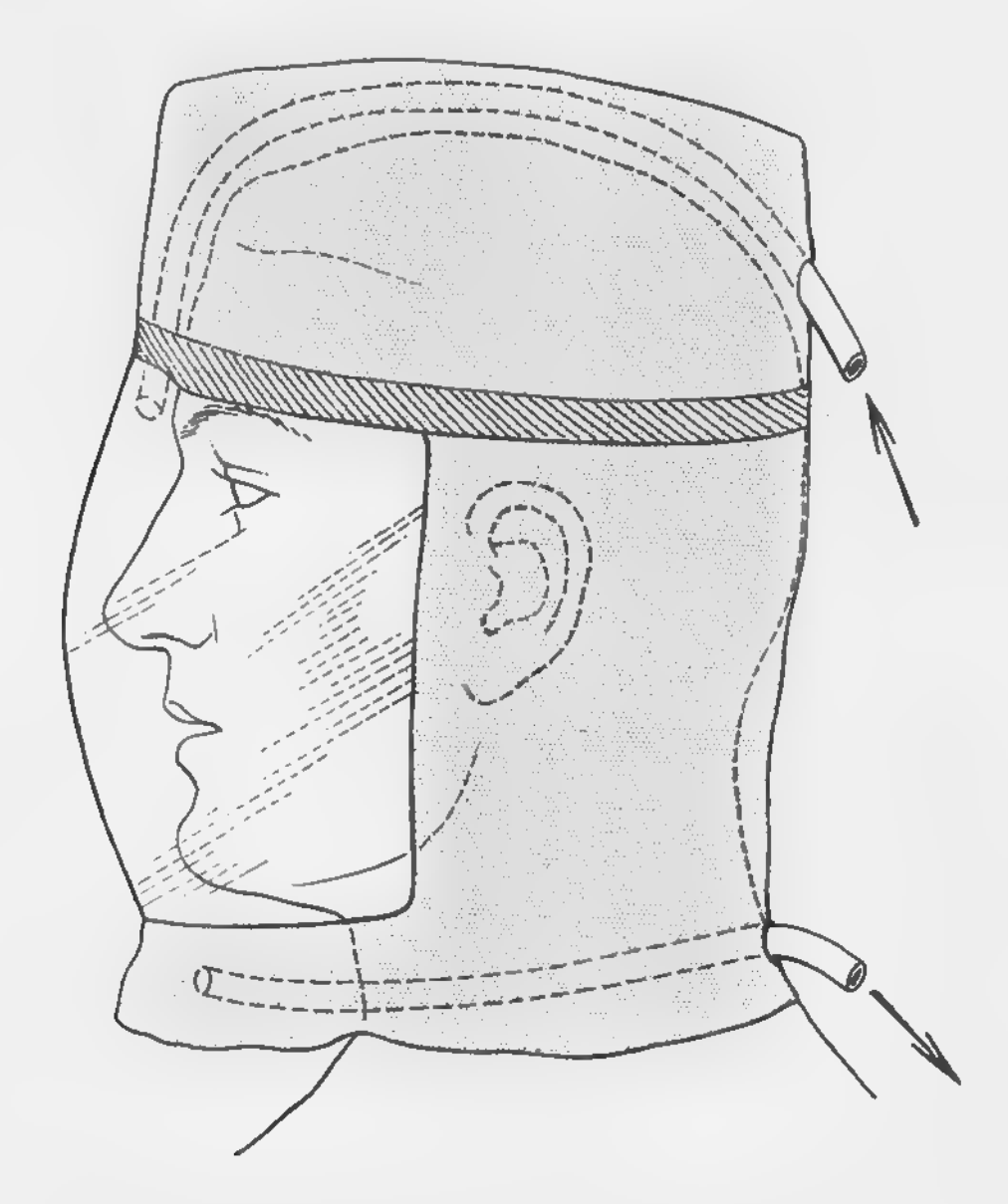
Mais comment, pour un coryza, demander à un chirurgien très occupé de rester inactif pendant plusieurs jours ? Comment surveiller les aides et découvrir qu'ils sont porteurs de germes ou au début d'une angine grave ? Enfin, il y a le malade qu'il faut parfois opérer d'urgence, alors que sa bouche et ses fosses nasales étant septiques, il infectera lui-même sa plaie opératoire par voie aérienne.

Il y aura donc intérêt, dans certains cas, à munir de scaphandre les participants, actifs ou passifs, du drame opératoire. C'est ainsi que cette précaution trouverait son indication au cours des opérations sur le cerveau, organe qui se défend mal contre l'infection, et cela d'autant plus que ces opérations sont souvent de longue durée. Il en sera de même de toutes les opérations où sont appliqués les principes de Cushing, recommandant la lenteur et la douceur. Ces opérations sont moins brutales, moins choquantes, mais de plus longue durée et déjà préconisées en chirurgie gastrique et pulmonaire.

Pour éviter la contamination, le chirurgien soigneux ne manque pas, il est vrai, de se recouvrir le visage d'un masque ou d'une bavette. Pour que ce procédé soit efficace, il faut que la plus grande partie de la face soit couverte, le nez aussi bien que la bouche. Mais cette protection est-elle bien efficace ? L'air expiré ne s'échappera-t-il pas par les ouvertures du masque : au niveau des yeux, du cou, etc., pour former, en fin de compte, une zone aérienne riche en éléments microbiens et entourant tout le groupe opératoire avant de se diffuser dans la salle au gré des courants d'air ? Nous avons tenu à vérifier ce point et le professeur Cordier a bien voulu nous donner des conseils à ce sujet. Grâce à la fumée de tabac, il nous a été possible de détecter les gaz expirés et de

déceler physiologiquement l'allure des courants gazeux. Nous avons constaté que non seulement la fumée sortait par toutes les issues du masque lorsque l'expérimentateur respirait lentement, mais qu'elle traversait le tissu du masque dès qu'il respirait fortement.

A côté de cette preuve physiologique, M. A. Trillat nous a donné une preuve bactériologique de l'insuffisance du masque. Il a, en effet, montré que les gouttelettes microbiennes peuvent traverser les mailles d'un tissu fin. C'est ainsi que les boîtes de Pétri, enveloppées par un double tissu de toile fine, sont largement ensemencées, après quelques minutes, quand on les expose dans un local où l'on a pulvérisé une



émulsion microbienne. M. A. Trillat a montré également que l'aérosol microbien se diffuse comme les odeurs. Eh bien, n'avez-vous jamais perçu l'haleine fétide de certains de vos aides atteints de périostite alvéolo-dentaire ? Cet air expiré est, vous n'en doutez pas, chargé de germes septiques et il va se répandre autour de la plaie opératoire.

Des recherches intéressantes ont été faites sur cette question, et que M. E. Marquis (de Rennes) a relatées dans son travail concernant l'étude des germes provenant de l'air expiré par le chirurgien et ses aides.

Nous pouvons donc conclure que le masque porté habituellement par le chirurgien et formé de tissu fin représente un filtre bien illusoire. Il peut, à la rigueur, arrêter les plus gros corpuscules microbiens représentés par les gouttelettes de Flügge. Il n'arrêtera pas les plus petits de ces éléments, qui sont représentés par les aérosols microbiens.

Le masque ne protège pas non plus le chirurgien contre l'inhalation de gaz septiques en cours d'opérations de cholécystites gangréneuses, d'abcès appendiculaires, de pleurésies purulentes, de gangrènes

gazeuses, etc... Plusieurs d'entre nous, et non des moindres, en ont été victimes. Au fait, le chirurgien a bien le droit, lui aussi, d'être protégé.

Il est des circonstances où cette préservation deviendra impérieuse. En cas de guerre, les hôpitaux, les ambulances devront souvent fonctionner en état d'alerte et même, lorsqu'à l'alerte succédera brusquement l'attaque par gaz de combat. Comment le chirurgien pourrait-il travailler pendant un temps assez prolongé avec, sur le visage, un masque à gaz de combat ? Avec le scaphandre, ce sera chose facile.

Le scaphandre se compose essentiellement d'un transparent bombé, en verre ou en acétate de cellulose, recouvrant la plus grande partie de la face. Ce transparent, monté sur baleine, est fixé à un bandeau, analogue à celui des miroirs frontaux, qui fixe le scaphandre sur la tête du chirurgien. Une cagoule en tissu imperméable complète l'appareil ; elle a deux issues : l'une fixée à la monture du transparent et l'autre enserrant le cou du chirurgien. La cagoule, assez ample, forme chambre respiratoire (1).

Un tube en caoutchouc envoie, au niveau du front, un courant d'air frais sous pression. Un autre tube de caoutchouc aspire, au niveau du menton, l'air expiré.

Il suffit — et il est facile de l'obtenir — d'une circulation de 12 à 18 litres d'air à la minute dans le masque, pour que le chirurgien soit à son aise. Il le sera d'autant plus qu'on lui envoie de l'air pur, qui peut être prélevé à l'extérieur à un endroit propice. Quant à l'air expiré, il est évacué hors de la salle d'opérations.

Non seulement le chirurgien, mais son aide et l'anesthésiste, sont pourvus de scaphandre. L'opéré lui-même en est muni. Pour lui, l'air envoyé dans le scaphandre a traversé un appareil d'anesthésie d'Ombrédanne ou un appareil de Ricard, et le problème de l'anesthésie est ainsi résolu.

Seule la personne de service dans la salle d'opérations ne peut pas être munie de scaphandre, mais, ne faisant pas partie du groupe opératoire, le besoin en est moins impérieux.

Enfin, si la nécessité se présente de protéger contre les gaz de combat le malade, le chirurgien, son aide et l'anesthésiste, il suffira d'intercaler une cartouche filtrante sur le tube d'arrivée d'air frais venant de l'extérieur.

Conclusions. — Lorsque, en 1900, Chaput a présenté son gant de caoutchouc, il a réalisé un grand progrès en supprimant la *contamination directe* de la plaie opératoire par le contact des mains du chirurgien et de ses aides.

C'était la période de la chirurgie brillante et rapide. Avec Cushing, elle entre dans une voie nouvelle, les opérations sont plus longues, le

(1) Présentation du modèle réalisé par la Maison Collin.

milieu opératoire atmosphérique joue, de ce fait, un rôle important. Il devient donc nécessaire de supprimer la *contamination indirecte* de la plaie opératoire par l'air expiré par le malade, le chirurgien et ses aides. Le scaphandre a été réalisé dans ce but.

BIBLIOGRAPHIE

1. Cunéo et Zagdoun (J.). — *Mém. de l'Acad. de Chir.*, 1936, p. 1025.
2. Fredet. — *Bull. de l'Acad. de Médecine*, 1938, p. 73.
3. Gosset (A.), Hauduroy (P.) et Gosset (J.). — *La Presse Médicale*, n° 25, 27 mars 1937.
4. Gudin. — *Bull. de la Soc. de Chir.*, 1935, p. 995.
5. Irving. — *Surg. Gyn. and Obst.*, janvier 1930.
6. Marquis. — *La Presse Médicale*, 11 février 1928, p. 180.
7. Moure, Desplas et Proust. — *Bull. de la Soc. de Chir.*, 1935, p. 675.
8. Proust. — *Bull. de la Soc. de Chir.*, 1935, p. 609.
9. Quénu et Landel. — *Bull. de la Soc. de Chir.*, 1902, p. 1184.
10. Sénéchal, Kohn-Ahbrest et Capus. — *XLVI[e] Congrès français de Chirurgie*, 1937, p. 497.
11. Stich. — *Journal de Chirurgie*, **46**, 1934, p. 922.
12. Trenel. — (Rapport de M. Pierre Frédet). *Mém. de l'Acad. de Chir.*, 1938, p. 291.
13. Trillat. — *Bull. Acad. de Médecine*, 1938, p. 64 ; *C. R. de l'Acad. des Sciences*, **157**, 1913, p. 1547 ; **158**, 1914, p. 518 ; **160**, 1915, p. 153 ; **170**, 1920, p. 538 et 1291 ; **173**, 1921, p. 109 ; **175**, 1922, p. 328 ; **176**, 1923, p. 144.

M. **Pierre Fredet** : La présentation de M. Grimault offre un intérêt incontestable, car elle apporte une solution, parfaitement satisfaisante, *du point de vue théorique*, à l'un des problèmes les plus difficiles qui se dressent devant les chirurgiens désireux d'opérer en atmosphère aseptique — désir légitime pour ceux des grands centres urbains d'enseignement et pour ceux qui s'adonnent à certaines opérations délicates et de longue durée.

L'an dernier, à propos d'un rapport sur une communication de M. Trenel, je vous ai exposé l'état de la question et montré qu'il était relativement facile d'organiser une enceinte opératoire étanche et d'en stériliser l'air, avant toute opération. Mais ce n'est là qu'un commencement ; il est beaucoup plus malaisé de maintenir aseptique cette atmosphère, au cours d'une opération.

Parmi les causes de pollution, la principale est imputable aux personnes qui entrent et séjournent dans la salle d'opération. Les simples spectateurs — qu'on ne peut astreindre à des précautions individuelles et à une discipline aussi strictes que le personnel hospitalier — risquent d'y apporter des germes extérieurs, avec leurs chaussures et dans leurs vêtements. Pis encore, ils répandent autour d'eux des germes abondants, en respirant.

C'est pourquoi une mesure primordiale s'impose : interdire l'accès de la salle d'opération aux simples spectateurs. On doit les grouper à l'extérieur, tout en prévoyant des dispositions architecturales leur

permettant de bien voir du dehors ce qui se passe au dedans. A elle seule, l'exclusion des simples spectateurs suffit à améliorer très sensiblement les conditions bactériologiques de toute salle d'opération.

Mais il faut bien que le chirurgien, ses aides, même réduits au nombre minimum, que le malade séjournent dans l'enceinte opératoire ! En se soumettant à des mesures d'hygiène et de protection corporelle, ils n'introduisent que peu de microbes exogènes ; mais, eux aussi, ils respirent, et par conséquent disséminent dans l'air ambiant des germes endogènes et des gaz-aliments.

Quelques-uns des procédés dont nous disposons pour désinfecter, en cours d'opération, l'atmosphère ainsi contaminée, sont précaires. La ventilation avec de l'air aseptisé, l'extraction des germes par des moyens physiques ne donnent que des garanties limitées. Mais je trouve que M. Grimault n'apprécie pas à sa valeur réelle la méthode préconisée par M. Trillat, qui se propose de détruire la vitalité des germes par nébulisation, en très petite quantité, de certains produits non toxiques, non irritants, non odorants. Cette méthode est d'application facile ; elle fournit de bons résultats ; on ne peut lui reprocher que d'agir de façon discontinue.

On comprend donc que l'idéal serait de prévenir l'émission de microbes provenant des voies respiratoires, en faisant que les opérateurs et le malade respirent, pour ainsi dire, en dehors de la salle d'opération, comme les simples spectateurs. C'est ce que réalise le masque de M. Grimault. On peut, sans grandes difficultés, y faire circuler de l'air simplement pris à l'extérieur ou même stérilisé et climatisé.

Toute la question est de savoir *si l'emploi du masque est pratique*, et c'est à l'épreuve qu'on en jugera. Si la réponse est favorable, M. Grimault aura fait progresser grandement la question de la chirurgie en atmosphère aseptique ; il aura, du même coup, transformé celle de la chirurgie dans certaines atmosphères rendues irrespirables par des gaz toxiques.

A priori, le port du masque paraît acceptable pour le chirurgien, son aide direct et l'anesthésiste. L'application au malade demandera vraisemblablement une mise au point, afin de permettre les anesthésies par inhalation. Mais il est souhaitable que, d'ores et déjà, quelques-uns d'entre vous veuillent bien faire l'essai de ce masque. Je suis persuadé que l'auteur sera heureux de recueillir les critiques fondées sur des faits constatés.

M. **Basset** : Je voudrais demander à M. Grimault si l'appareil qu'il vient de nous présenter se compose simplement de ce casque et ce que représente, comme encombrement, l'appareil grâce auquel on injecte l'air frais et on évacue l'air respiré. La manœuvre est-elle compliquée ?

M. **Grimault** : L'appareil servant à assurer l'envoi et l'aspiration

de l'air dans le scaphandre est placé au dehors de la salle d'opérations ; deux tubes partent de cet appareil et aboutissent au sol près du pied de la table d'opérations.

M. **Robert Monod** : Je voudrais demander à M. Grimault si, au cours de ses expériences, l'appareil scialitique au-dessus de la table d'opérations était allumé.

J'ai, en effet, fait les mêmes expériences que lui pour contrôler l'asepsie de l'air dans ma salle d'opérations en utilisant des boîtes de Petri.

Or, j'ai constaté que, dans une salle vide, les boîtes placées sur la table d'opération, sous le scialitique allumé, contenaient un nombre plus considérable de germes.

Il est probable qu'il se produit dans le voisinage du scialitique des mouvements tourbillonnaires des poussières en suspension dans l'air qui explique l'augmentation des germes à ce niveau.

Ce n'est vraisemblablement pas la respiration du chirurgien et de ses aides qui doit seulement être incriminée pour expliquer la contamination de l'air autour de la table d'opérations, la présence du scialitique y entre certainement pour une part. Quant à l'opéré, sa tête est habituellement isolée du champ opératoire par un écran derrière lequel il respire : il ne peut intervenir dans cette contamination.

M. **Pierre Fredet** : Je me permets de faire remarquer à M. Robert Monod que le danger des appareils d'éclairage suspendus au-dessus de la table d'opération est bien connue. Une salle, équipée pour la chirurgie en atmosphère aseptique, ne doit pas contenir d'appareils de ce genre.

Dangers de la suture primitive dans les traumatismes ouverts du temps de paix,

par M. **B. Desplas.**

Je crois avoir été le premier à signaler, dans *La Presse Médicale*, n° 24, du 24 mars 1926, les dangers des sutures primitives, dans les plaies traumatiques du temps de paix.

A la séance du 14 juin 1933, mon ami Braine attirait l'attention de la Société de Chirurgie sur les dangers de la suture primitive, et précisait les conditions dans lesquelles la suture peut être tentée, et celles dans lesquelles la suture doit se discuter. Il voulait bien rappeler mon cri d'alarme de 1926.

Dans l'ensemble, tous ceux qui sont intervenus dans la discussion qui a suivi sa communication, Métivet, Berger, Sauvé, Moulonguet, Pierre Mocquot, Sorrel, Lenormand, Leveuf, Mauclaire, montraient les conséquences redoutables de l'emploi inconsidéré, et souvent systéma-

tique, de la suture primitive, et regrettaient l'abandon de la suture secondaire qui semblait absolument délaissée.

Une discussion récente, à l'occasion du rapport de Basset sur le travail de Jean Querneau « quant au traitement des plaies pénétrantes du genou par la mise à plat sans suture et les pansements rares », a montré que, si Moure a fait de grandes réserves sur la suture primitive des plaies articulaires, nos collègues Mathieu et Pierre Duval, ainsi que Basset, notre rapporteur, ont affirmé, avec une force particulière, qu'ils ont obtenu d'excellents résultats avec les sutures primitives des plaies articulaires, et que l'Académie de Chirurgie doit continuer à approuver et à patronner la pratique que M. Duval a résumé « exploration minutieuse de l'article, traitement des lésions osseuses et recherche systématique de la fermeture de l'article, sans aucun drainage : résultat parfait ».

Ces affirmations ont une telle force, et leurs auteurs une telle situation, que le temps est venu, me semble-t-il, d'apporter devant vous les cas que j'ai eu l'occasion de constater, soit comme Chirurgien de garde, soit en pratique privée, soit comme Chirurgien Chef de Service, en particulier à l'hôpital de la Pitié.

Dans tous les cas que je vous communique, je n'ai pu intervenir que secondairement. Mon intention n'est pas de donner des observations complètes : je ne veux atteindre personne, mais je veux montrer tous les dangers des sutures primitives.

Voici d'abord les quatre observations qui avaient été à l'origine de mon article, publié dans *La Presse Médicale*.

Observation I. — Un sujet est renversé par une auto : plaie ouverte du genou droit. A l'hôpital, on fait une suture primitive après excision. Le lendemain, on dit : c'est remarquable, nous ne sommes plus au temps de Dupuytren ! Cependant, le blessé a 40° : simple résorbtion ; Le soir, il a 41° : on constate une gangrène gazeuse massive du membre inférieur ; le débridement montre une arthrite septique, une gangrène diffuse du membre, un décollement diaphyso-épiphysaire méconnu, une ostéite nécrotique : le fémur est noir. L'amputation de cuisse haute, laissée ouverte, et toutes les thérapeutiques adjuvantes n'empêchent pas le blessé de succomber en quelques heures.

Obs. II. — Un homme est renversé par un autobus ; une roue passe tangentiellement sur le membre supérieur gauche, détermine un écrasement fermé de l'omoplate, une plaie contuse cutanéo-musculaire sans fracture de la face postérieure du coude, et des fractures multiples de la main, avec plaie de l'éminence thénar. Transporté à l'hôpital le matin, il est immédiatement pansé et soigné ; on fait une suture après nettoyage de la plaie du coude et de la plaie de la main. A 5 heures du soir, huit heures après la blessure, je vois le blessé : il a 39° de température ; au niveau des plaies suturées, il existe un gonflement et de la crépitation. Je désunis les plaies : il s'écoule de la sérosité louche et des gaz ; il existe déjà une mortification gangreneuse des tissus. Je fais une excision large, un débridement important : le blessé guérit, mais il met quatre mois à cicatriser.

Obs. III. — Un homme fait une chute sur la voie publique, dans la

boue : large plaie de la face. On le transporte dans un hôpital, on suture la plaie de la face après nettoyage. En vingt-quatre heures, développement rapide d'un phlegmon gazeux de la face. Débridement : il s'écoule une quantité importante de pus fétide et gazeux. Le blessé guérit (il est à noter que, pendant la guerre, il a été exceptionnel d'observer des complications gangreneuses au niveau de la face et du crâne).

Obs. IV. — Un homme a un pied scalpé par une roue d'automobile : pas de lésion osseuse, pas de lésion articulaire. On fait une excision, un nettoyage minutieux, on rabat le lambeau décollé et on le fixe par quelques points sur un large drainage. Lentement, une infection se développe, elle est sournoise et grave. On fait une amputation de jambe le quatrième jour ; elle n'empêche pas le malade de succomber.

Depuis 1926, j'ai recueilli bien d'autres observations. Je ne les rapporterai pas toutes : je ne prendrai que les essentielles.

En pratique de ville, en voici trois :

Observation I. — Mai 1930 : dans un accident d'automobile, une jeune fille a la face antérieure du genou droit ouverte, sans fracture de la rotule. Transportée à l'hôpital, à 2 heures du matin, immédiatement après l'accident, sans anesthésie, suture primitive, sans excision, de la plaie. Comme, le lendemain, la malade proteste sur le traitement inhumain qu'elle a supporté, elle est mise à la porte.

Très vite, après un intervalle libre, haute température et très violente douleur. Je suis appelé auprès d'elle, au bout de quarante-huit heures. Elle présente tous les signes d'une arthrite suppurée du genou (la suture primitive qui a été faite sur les téguments a négligé une ouverture de la capsule articulaire ; aucune excision n'a été faite). Arthrotomie bilatérale, drainage de Dakin. Etat septicémique.

Pendant des semaines, toutes les thérapeutiques sont tentées. A trois reprises, on conseille une amputation de cuisse que la malade refuse. Sous l'influence de transfusions répétées et d'injections intraveineuses de trypaflavine, les phénomènes généraux s'atténuent et la blessée finit par guérir en octobre, avec une ankylose complète du genou en bonne position. Six mois de traitement et de douleurs.

Obs. II. — Mme P..., trente-cinq ans, est victime d'un accident de la voie publique le 20 avril 1937. Au cours d'une collision d'automobiles, elle est projetée sur une pièce métallique qui doit être la partie fixe des leviers de changement de vitesse. C'est la face externe du pied gauche qui porte. Il existe une vaste plaie coupante, qui ouvre l'articulation tibio-tarsienne.

Cette malade est transportée à l'hôpital où, sous anesthésie générale, le chirurgien de garde fait une suture primitive de l'articulation ouverte et des téguments, et immobilise la lésion dans un plâtre.

Très vite, température 38° ; pouls, 100 ; douleurs très vives. Le plâtre est enlevé. La plaie suturée est suintante, et il existe un œdème de mauvais aspect. La malade souffre affreusement. La plaie est débridée aussitôt. Il s'écoule une sérosité sanieuse de mauvaise odeur.

C'est une ostéo-arthrite, suppurée anaérobique avec état à type septicémique ; haute température, pouls excessivement rapide ; altération de l'état général, frissons, et localement état d'infection, avec bulles de gaz, staphylocoques dans le sang.

La malade refuse une thérapeutique radicale.

Astragalectomie, instillation au Dakin, transfusion, débridement, enfin

amputation de jambe. Longue convalescence, la blessée n'a repris son équilibre que fin décembre 1937. Incapacité 60 p. 100.

Obs. III. — Un enfant tombe du trottoir dans le ruisseau. Fracture ouverte du poignet droit. Un médecin fait une suture primitive et immobilise dans un plâtre. Au bout de vingt-quatre heures, œdème brun, 40. Le plâtre n'est enlevé que le deuxième jour.

Je vois le blessé le quatrième jour. Il s'agit d'un phlegmon gangreneux diffus qui commande l'amputation haute du bras droit. La pièce montre que la lésion originelle est une fracture ostéo-articulaire de l'extrémité inférieure des deux os de l'avant-bras. Le petit blessé guérit, mais il est amputé au tiers supérieur du bras droit.

En pratique médico-légale :

Obs. IV. — Un dompteur gymnasiarque fait des exercices de trapèze dans une cage de lions. Il fait une faute, tombe ; les fauves se jettent sur lui, le piétinent, le griffent, le mordent. Il a des plaies multiples, déchirées, contuses, superficielles, mais inoculées par les griffes des animaux souillées de matières, d'urine, de débris de viande putréfiés. Transporté à l'hôpital d'une ville de province, on fait des sutures primitives, plus ou moins drainées.

Infection rapide, gangrène, septicémie, amputation, mort.

J'ai connu cette affaire à titre d'expert. Je signale les conditions, et les circonstances, et je montre combien la suture primitive a aggravé ces lésions primitivement limitées.

Un maître de la chirurgie intervient et prouve que tout est pour le mieux dans le meilleur des mondes. On veut me confondre devant une juridiction syndicale, mais le blessé est bien mort, du fait des sutures primitives stupidement appliquées.

Je donne ici les observations hospitalières recueillies dans les six premiers mois de 1938, dans mon service de la Pitié.

Nous avons eu l'occasion de recevoir 16 traumatismes ouverts des membres, consécutifs à des accidents de la rue. Ces blessures ont été traitées par différents chirurgiens de garde. Les unes ont été suturées de façon partielle ou totale, les autres ont été laissées ouvertes.

Tous les accidents enregistrés à la suite de ces interventions et ayant nécessité de nouvelles manœuvres chirurgicales ont trait à des blessés de la rue suturés primitivement.

Dans 5 cas sur 16, soit dans 31,2 p. 100 des cas, la vie du blessé a été menacée ; dans 1 cas, 6,2 p. 100, le blessé est mort. Dans 4 cas, 25 p. 100, une ampuation secondaire a été nécessaire.

Voici le résumé de ces observations :

Observation I. — Homme, trente ans.

Blessé, victime d'un accident, ayant réalisé des dégâts tels qu'on pouvait en voir pendant la guerre et provoqués par l'éclatement d'un fût d'essence.

Les lésions, considérables, sont caractérisées par une fracture ouverte

de la jambe droite avec éclatement des parties molles. Au lieu de faire une amputation haute, on tente une conservation, après débridement, et le protocole exprime le regret du chirurgien de n'avoir pu suturer.

Dès le lendemain, état très grave ; amputation de cuisse immédiate. Mort.

Obs. II. — Homme, trente-sept ans : fracture ouverte de la jambe à trois fragments, opérée trois heures après l'accident, avec deux orifices cutanés.

Débridement, excision, contention osseuse, fermetures incomplètes, extension.

Dès le lendemain, 38°. Brusquement, le deuxième jour, 39°4. Ascension progressive jusqu'à 40° ; atteinte de l'état général, avec suppuration, ostéite et nécrose des tissus.

Débridements, larges ; incision de la loge postérieure où existe une collection de liquide séro-purulent. C'est une cellulite diffuse chronique extensive qui commande l'amputation de la cuisse gauche, au tiers inférieur.

Mais les suites sont troublées ; la température reste élevée pendant près d'une semaine. Plusieurs crises de tachycardie paroxystique surviennent.

Le blessé ne sortira du service que fin juillet 1938, soit trois mois après son accident.

Invalidité 75 p. 100.

Obs. III. — Homme, trente-deux ans.

19 février 1938 : plaie de la face interne du genou gauche, intéressant peut-être l'articulation fémoro-tibiale.

Exploration : pas de pénétration articulaire, esquille face interne du condyle ; nettoyage, *fermeture sur faisceau de crins.*

Fissure du tibia, nettoyage (mèche, *pansements* à plat).

Localement, état sub-inflammatoire : une suppuration interminable s'établit. L'exploration au stylet montre un os éburné, friable. Il existe un foyer d'ostéite au niveau de chacune des plaies, ostéite à évolution subaiguë. Un premier curettage est insuffisant, l'ostéite post-traumatique du condyle interne et du tibia gauche se continue et commande une trépanation large.

Les suites opératoires sont naturellement longues, étant donné les cavités considérables créées par l'intervention et la longueur de la réparation.

Le blessé sort enfin de l'hôpital complètement guéri, le 27 juin 1938 ; ankylose du genou en bonne position.

(Quatre mois d'hospitalisation.)

Obs. IV. — Homme, quarante ans. Entré pour un écrasement du pied droit. C'est un écrasement complet de tout l'avant-pied droit (accident de la rue), et désarticulation tarso-métatarsienne faite par le traumatisme. Les parties molles du dos du pied sont à nu, plus de peau à ce niveau. Articulation tibio-tarsienne ouverte, mais les muscles de la plante sont en partie utilisables. Dans ces conditions, on tente une désarticulation tibio-calcanéenne de Ricard, le 16 février 1938.

On peut rabattre les parties molles en avant, mais toute la partie externe reste à nu.

Suture lâche ; mèches iodoformées ; sérum antigangreneux et antitétanique (40 c. c. et 10 c. c.). Transfusion 250.

Les sutures sont défaites dès le lendemain matin, l'état général est satisfaisant, mais localement, suppuration immédiate des muscles et tendons. Arthrite purulente de la tibio-tarsienne, qui détermine une amputation de jambe au lieu d'élection.

Guérison. Invalidité 60 p. 100.

Obs. V. — Femme, trente-huit ans. Le 3 juin : *fracture ouverte de la rotule*, avec large plaie transversale, suturée en ville.

Entrée le 5 juin : Suture infectée. Température, 39°. Hématome. D'urgence, désunion de la suture cutanée. Excision des bords de la plaie. L'incision est agrandie en dedans et en dehors sur 3 centimètres.

L'articulation ne contient qu'un peu de liquide sanglant (prélèvement) ; synoviale un peu rosée.

Nettoyage de l'articulation ; suture de la rotule par cerclage aux crins. Fermeture de l'articulation ; la peau est laissée ouverte sans aucune suture. Plâtre.

Dès le lendemain, température entre 39° et 40°. Lésion extrêmement douloureuse.

On fait sauter les sutures et on enlève la rotule ostéitée. Il s'agit d'une arthrite suppurée subaiguë qui commande une résection du genou, puis une amputation de cuisse.

La blessée guérit après cinq mois d'état septico-pyohénique et de douleurs.

Invalidité 75 p. 100.

Voici donc quelques observations évidentes, qui ne manqueront pas d'impressionner. Il est regrettable qu'on ne puisse faire état de certains faits.

Rappelez-vous un très grave accident de chemin de fer. C'était en décembre, il pleuvait de la neige fondue. Les blessés sortis des décombres furent placés de part et d'autre de la voie dans la boue des terrains cultivés, Ils attendirent des heures les premiers secours, et cependant sur eux, plusieurs heures après l'accident, sur de vastes plaies souillées, avec décollements étendus, sur des fractures ouvertes des membres, combien de sutures primitives, combien d'ostéo-synthèses primitives ont été réalisées. Quelles ont été les conséquences de ces pratiques funestes ? Vous ne le savez que trop, et je ne veux faire allusion qu'à des cas plus douloureux, parce qu'ils touchaient directement certains de nos confrères.

Aucun travail n'a été publié sur les résultats de ces tentatives.

Quand on examine les cas rapportés, on est frappé par les faits suivants :

1° Méconnaissance absolue de l'importance et des conditions du traumatisme, dont la force vive est sous-estimée, la notion d'écrasement n'étant pas retenue.

2° Exploration de la plaie toujours insuffisante, faite quelquefois sans anesthésie et ne dépassant pas le plan superficiel.

3° Exception de la radiographie d'urgence qui donnerait au moins une notion sur l'état du squelette, ce qui éviterait la méconnaissance de ses lésions.

4° Souvent sans anesthésie, et souvent sans excision vraie, suture primitive des plans cutanés, ou tout au moins tendance impérieuse à fermer le plus complètement possible des plaies sous-cutanées mal explorées, mal excisées.

Tout se passe comme s'il fallait être suturiste impénitent et idéologique, car on surestime toujours les moyens de défense de l'organisme. Mais M. Reclus disait : *plaie à la peau, porte ouverte à tous les maux.*

Dois-je rappeler à des civils les souvenirs de la guerre ? La suture primitive des plaies, précisée par Lemaître nécessitait des *plaies fraîches*, des blessés *peu nombreux*, des *périodes de faible combativité*, et, par conséquent, des possibilités d'hospitalisation prolongée.

Elle était interdite dans les périodes d'offensive où les plaies étaient plus anciennes (évacuation retardée), où les blessés étaient très nombreux, où l'évacuation sur le 2e échelon devait être immédiate.

La suture primitive comportait un premier temps essentiel, l'excision, un épluchage minutieux de toute la plaie, en surface comme en profondeur, une mise à plat des décollements, un nettoyage mécanique rigoureux, une hémostase parfaite, l'ablation de tous les corps étrangers, tant projectiles que débris vestimentaires.

Le deuxième temps était de rapprochement et de suture. Le blessé ne devait pas être évacué ; il était vérifié matin et soir ; à la moindre altération de l'aspect de la plaie, on devait faire sauter les sutures. Que ne trouvait-on pas alors : trop souvent, et combien de suppurations chroniques furent la conséquence de ces sutures.

Les conséquences trophiques à distance d'un traumatisme sont en rapport direct avec la force vive de celui-ci, le 1/2 MV^2, s'applique ainsi que le phénomène de l'ébranlement par la transmission du choc.

Rappelez-vous les effets trophiques des traumatismes fermés : les cellulites, les ostéoporoses, les œdèmes, les troubles vasculaires, les troubles neuro-vasculaires, toutes ces séquelles douloureuses résistent à la plupart des thérapeutiques et pour lesquelles la chirurgie du sympathique donne souvent des résultats surprenants. Dans les traumatismes ouverts, qui représentent de ce fait une force vive encore plus grande, aux lésions trophiques maxima s'ajoutent les inoculations microbiennes diverses.

Il est utile de répéter, après tant d'autres, et après Mocquot, que les plaies de la pratique civile sont peut-être plus graves que les plaies de la guerre ; elles sont presque toujours par écrasement ; elles résultent de l'application d'une très grande force vive, roue de voiture ou de wagon, de la compression violente d'un membre entre un bord de trottoir et la roue d'un véhicule, blessure directe et contuse que détermine l'agression d'une automobile pesant 1.500 kilogrammes et marchant à 80 kilomètres à l'heure. Tous ces agents traumatiques déterminent des plaies locales avec attrition musculaire à distance, écrasement, ébranlement vasculo-nerveux, allant jusqu'aux ruptures, avec issue de

sérosité tissulaire dans les espaces celluleux aboutissant à des cellulites, à la fois toxiques et bactériennes, qui déterminent l'infection anaérobie sous toutes ses formes, facilitée par *l'état de stupeur trophique* où la région atteinte est placée.

Ces lésions, connues depuis toujours, étaient observées pendant la guerre, à la suite des plaies par gros éclats d'obus ou par balles faisant ricochet. Ces projectiles perforants ou inclus entraînaient avec eux ces débris vestimentaires, des corps étrangers telluriques.

La fatigue, le froid, les chocs nerveux constituaient le terrain. L'infection microbienne est mesurable ; Policard l'a précisé : il y a une période latente amicrobienne; vers la sixième à la huitième heure, dans quelques cas, dès la quatrième heure, la multiplication commence. Elle est manifeste et évidente à la douzième heure. Les anaérobies apparaissent les premiers, puis les pyogènes. Il faut ajouter l'effet des produits toxiques de désintégration albumoïde, et toutes les inoculations directes apportées par les corps étrangers, débris vestimentaires, projectiles, débris telluriques.

Et le développement de ces facteurs est d'autant plus rapide que la plaie a été plus contuse, c'est-à-dire que le choc initial a été plus grand, et que l'écrasement a été plus considérable. La plaie apparente est la fumée du feu. Nette, tranchée, coupée comme au rasoir ; la lésion tissulaire est peu importante, mais si la plaie superficielle est contuse, déchirée, décollée, tendue, indolore, avec des téguments refroidis, blafards, insensibles, la lésion profonde et à distance est sévère et progressivement grave.

Les régions musculaires et toutes les régions où les muscles sont maintenus dans des loges ostéo-aponévrotiques rigides, toutes les régions où existent de grands espaces celluleux où cheminent les pédicules vasculo-nerveux sont plus spécialement fragiles.

C'est aux fesses, aux cuisses, aux mollets, aux épaules, aux avant-bras que s'observent les gangrènes. Elles sont exceptionnelles au crâne, à la face, au cou, aux mains, aux pieds.

On peut affirmer que toute suture primitive d'une plaie contuse de ces régions met la vie du blessé en danger.

La plaie ainsi constituée comprend en elle-même tous les éléments de son évolution pathogène, lésions trophiques mécaniques, apports microbiens extérieurs, rupture des barrières de défense, dilacération tissulaire, épanchements divers dans les espaces celluleux, corps étrangers.

La seule conduite est de débrider la plaie, d'exciser tous les tissus contus, d'arrêter les hémorragies, de poursuivre les décollements, d'enlever tous les corps étrangers visibles. Il faut enlever tous les tissus altérés et tous les apports extérieurs ; c'est l'excision qui doit être complète, consciencieuse, obstinée.

Si ce temps est insuffisant et négligé, et s'il reste en profondeur des tissus contus ou des apports étrangers, et si, sur eux, la suture primi-

tive des téguments est réalisée, on peut affirmer que dans 99 p. 100 des cas des accidents vont se produire dont il est impossible de prévoir la gravité. Ces accidents peuvent être légers : il suffiira de faire sauter les fils et la plaie restera atone, grisâtre, mal odorante pendant un temps prolongé.

Ou soudainement, des accidents infectieux graves, locaux et généraux vont se produire.

Ou sournoisement, à bas bruit, l'infection progressera malgré toutes les thérapeutiques.

Dans tous les cas, la vie du malade est en question, la conservation d'un membre est compromise, la durée de la réparation est considérablement prolongée.

Telles sont les conséquences inévitables des sutures primitives mal réalisées.

Le procès est entendu : la suture primitive mal comprise, mal appliquée, est responsable de désastres, de mutilations, de morts.

Faut-il la proscrire complètement ? J'en aurai presque la résolution, car les risques qu'elle fait courir sont très graves, et elle comporte en elle-même des erreurs biologiques fondamentales.

Je me rapporterai aux années de guerre et je schématiserai les conditions du traitement :

Plaie pénétrante d'un membre ; fracture évidente ou pas ; transport rapide, après premier pansement et immobilisation et sérothérapie antitétanique et antigangréneuse, radiographie immédiate (projectiles, débris divers, fracture méconnue).

A la salle d'opérations, sous anesthésie, avec toutes les précautions aseptiques d'une action chirurgicale moderne, débridement de la plaie, excision de ses bords contus, à tous les plans, cutanés, cellulo-graisseux, aponévrotiques, musculaires, mise à plat des décollements, excision des fibres musculaires rompues des tissus aponévrotiques dilacérés, recherche de tous les corps étrangers, hémostase très soigneuse, assèchement de la plaie.

Cette *excision* est une opération longue, délicate, minutieuse ; c'est une opération de *probité*, comme l'a si bien dit Braine ; c'est le temps difficile, essentiel du traitement de la plaie. La suture n'est que le temps accessoire.

Au front, que faisions-nous ?

En période de calme, quand les blessés pouvaient être longtemps hospitalisés, deux techniques avaient cours :

1° Pour les plaies coupantes, superficielles, n'intéressant pas la profondeur musculaire, plaies récentes, chez des sujets peu fatigués, après l'excision complète, dans quelques cas, on faisait des réunions primitives sur drain.

2° Mais le plus souvent, en vérité, après avoir excisé la plaie, après l'avoir nettoyée et parée, après en avoir poursuivi tous les décollements

et extrait toutes les souillures, on passait des fils de crin d'attente qui, vers le cinquième jour, lorsque la température était sans variation, la plaie sans suintement et sans inflammation périphérique, étaient noués. C'était la bienfaisante suture secondaire... ou primo-secondaire, ou primitive retardée.

C'est elle qui donne, dans tous les cas, les meilleurs résultats, moyens, constants, de sécurité collective.

Voici la pratique de la guerre, pour les plaies musculaires. En fait, elle était celle des plaies avec fractures, ou des *plaies articulaires.*

Pour celles-ci, j'ai fait, comme tout le monde, des sutures primitives des articulations ouvertes, mais il fallait, pour les réaliser, des conditions *exceptionnelles* de fraîcheur de la plaie, de limitation de la blessure des parties molles et du squelette osseux articulaire. Bien entendu, un éclat d'obus intracondylien fémoral, sans rupture du squelette, pouvait être enlevé, et l'articulation pouvait être immédiatement suturée. Lorsque le squelette est rompu, la synoviale déchirée, les zones cellulaires péri-articulaires ouvertes, on pratiquait généralement le débridement, l'excision, l'exploration intra-articulaire, l'immobilisation parfaite, le pansement rare. C'est ce que Moure a si justement rappelé.

Telles sont les règles de la guerre ; telles sont celles que ceux des chirurgiens, qui étaient chirurgiens avant, ont continué après. Ces règles ont été délaissées, et de tout l'effort thérapeutique réalisé pendant ces quatre années d'enfer, que reste-t-il ?

Que sont devenues, en pratique civile, les justes règles du traitement des blessés de guerre ? Quels sont les services où les disciplines des H. O. E. ont été maintenues ? Où sont les appareils de suspension et d'extension contrôlés, surveillés, suffisamment nombreux ? Quels sont les services qui possèdent un contrôle radiographique autonome ? Quels sont les services où le contrôle bactériologique des plaies est maintenu ?

Je connais les services civils où ces pratiques et ces équipements sont conservés ; mais je sais aussi que tout ce qui a été fait pendant la guerre « par les pseudo-jeunes du front » a été conservé, amélioré, perfectionné dans les organisations hospitalières militaires. C'est là que la doctrine, les méthodes, les moyens de la pratique traumatologique ont été maintenus, dans toute leur remarquable efficacité ; c'est la conclusion d'une observation personnelle qu'il m'a été donné de faire récemment.

Braine, en 1933, a systématisé les indications du traitement des parties molles :

a) Plaies où la suture est à rejeter d'emblée ;

b) Plaies où la suture peut être tentée ;

c) Plaies où la suture peut se discuter.

Cette classification, à mon sens, est dangereuse, vu les méfaits de la suture primitive. Je pense que l'on peut s'accorder unanimement sur les propositions suivantes :

1° Toute suture immédiate des plaies des parties molles peut mettre la vie du blessé en danger.

2° En présence d'une plaie on doit, sans différer après radiographie, et sous anesthésie, exciser chirurgicalement les tissus contus (peau, tissu celluleux, tissu aponévrotique, muscles, esquilles libres) et enlever les débris vestimentaires, les corps étrangers, pratiquer une hémostase complète. Tout ceci, avec les règles traditionnelles de la chirurgie *aseptique*. L'excision, le parage d'une plaie doit être réalisée dans les mêmes conditions d'aseptie que l'ablation d'une tumeur.

3° La suture primitive de la plaie parfaitement excisée, n'est possible que :

a) S'il s'agit d'une plaie superficielle ;

b) S'il s'agit d'une plaie très récente ;

c) S'il s'agit d'une plaie coupante, dans laquelle l'élément contus est réduit au minimum.

« Elle n'est donc utilisable que dans ces cas exceptionnels. »

4° Dans tous les autres cas, la plaie parfaitement excisée sera pansée et immobilisée, et des fils d'attente seront placés. Ils permettront, vers le cinquième jour, un rapprochement aponévrotique et cutané qui réalisera la *suture secondaire*.

Si température, pouls, signes locaux, contrôle bactériologique sont défavorables, c'est-à-dire si les conditions de la suture secondaire ne sont pas réalisées, on traitera la plaie, soit par le Dakin, soit par le chlorure de magnésium hypertonique, et on pourra secondairement suturer la plaie avec ou sans résection secondaire.

5° Ces règles s'appliquent à toutes les plaies, même aux plaies articulaires ;

6° Enfin, dans tous les cas, et en cas de doute, il vaut mieux s'abstenir de suturer que de suturer. C'est le blessé seul qui court le risque.

7° Il est des cas, enfin, où les dégâts sont tels que la seule conduite est l'amputation. Comme disait l'autre, il vaut mieux couper un membre que d'en enterrer cinq.

Ces opérations mutilantes, quand elles sont nécessaires, doivent être immédiates. Il ne faut pas être en retard d'une opération, et je pourrais citer bien des exemples de fractures ouvertes, articulaires ou non, où le chirurgien a toujours été en retard d'une opération, et où le blessé a fini par succomber.

Telles sont, à mon avis, les propositions sur lesquelles je demande à l'Académie d'ouvrir une grande discussion. Il s'agit de faits journaliers, innombrables où, dans un grand nombre de cas, la vie des blessés est en jeu.

M. **Pierre Duval**: Je crois que M. Desplas recevrait une approbation unanime s'il intitulait sa communication : « Du danger de la suture primitive *mal faite* dans les plaies traumatiques du temps de paix ».

M. **Robert Monod** : Je pense que M. Desplas a raison de traiter la question de la suture primitive des plaies de la pratique civile comme il vient de le faire.

Je faisais partie de ce jury d'externat qui, il y a quelque quinze ans, s'est fait houspiller pour avoir donné comme question : « Symptômes et évolution de la gangrène gazeuse », et je crois bien avoir contribué à ce que cette question fût mise dans l'urne. On nous a dit alors que la guerre était finie et que la question n'avait plus d'intérêt.

Or, en temps de paix, nous voyons chaque année dans nos services des blessés mourir de gangrène gazeuse.

Il y a deux jours a été opéré d'urgence, dans mon service de l'hôpital Beaujon, un blessé par fusil de chasse porteur d'une petite plaie transfixiante du genou, compliquée de lésions osseuses et vasculaires.

Le hasard a voulu qu'un chirurgien se trouvât sur place, et le blessé fut opéré immédiatement après son admission, trois heures après son accident.

Etant donné le degré des dégâts osseux vérifiés à la radiographie et la blessure des vaisseaux poplités, on pratiqua d'emblée à distance une amputation au tiers supérieur de la cuisse, par conséquent en tissu d'aspect, paraît-il, absolument sain et le moignon fut drainé avec un gros drain et suturé.

Le lendemain, le blessé avait un pouls rapide, mou dont on attribuait les caractères à un état de choc traumatique dont il n'était pas sorti depuis sa blessure.

Le surlendemain, au matin, le moignon était sonore, distendu, la peau couverte de phlyctènes brunâtres, et le blessé est mort le lendemain dans la nuit, de gangrène gazeuse foudroyante.

De tels faits qui rappellent en tous points ceux que nous avons trop connus pendant la guerre, ne sont pas exceptionnels dans la pratique civile courante et, pour ma part, j'en ai recueilli comme M. Desplas plusieurs cas, consécutifs à des interventions pratiquées par les chirurgiens les plus qualifiés, mais qui n'avaient pas été suffisamment instruits par la guerre.

C'est pourquoi je crois, avec M. Desplas, qu'il est nécessaire d'insister sur cette question du traitement des plaies et d'attirer à nouveau l'attention des jeunes chirurgiens sur les dangers de la suture primitive, même en temps de paix.

Les plaies par armes à feu, comme de juste, présentent les mêmes lésions, qu'il s'agisse de fusil de guerre ou de chasse. Mais je crois bon d'insister sur les plaies consécutives à des accidents d'automobiles, de plus en plus fréquents, et qui sont à rapprocher des précédentes.

La vitesse du choc, fonction de la vitesse, crée des lésions voisines de celles que détermine un projectile : ébranlement considérable des tissus, gros délabrement, rupture à distance des vaisseaux nourriciers,

ischémie dans une zone étendue éminemment favorable au développement des processus gangréneux.

Le résultat est que nous observons plus fréquemment qu'autrefois des cas de gangrène gazeuse compliquant des plaies de la pratique civile — principalement des plaies des membres inférieurs, comme nous l'avons tous noté pendant la guerre en raison de l'épaisseur plus grande des masses musculaires et de la malpropreté plus habituelle de la peau des jambes chez les travailleurs.

Chaque année meurent dans nos services hospitaliers, de gangrène gazeuse, des blessés atteints de plaies parfois d'apparence anodine, les unes non traitées ou trop tardivement traitées, les autres traitées correctement par la suture primitive.

Il convient donc d'insister avec force, à notre tribune, non seulement sur l'importance de l'exploration approfondie des plaies récentes et de l'exérèse méthodique des tissus contus, mais également sur le danger de la suture primitive de ces plaies ; elles seront toujours laissées ouvertes.

Cette précaution s'applique même aux interventions faites à distance du foyer contus, comme le prouve le cas que je vous ai cité plus haut.

M. **Sauvé** : J'insiste sur les dangers que, dans les sutures primitives, fait courir l'anesthésie locorégionale : c'est un des meilleurs moyens de disséminer l'infection. On doit, dans les cas de plaie contuse grave, après traitement préalable du choc, donner une anesthésie générale.

M. **Desplas** : A mon grand regret, je ne souscrirai pas à la demande de M. Duval : je ne modifierai pas le titre de ma communication. Chacun peut être convaincu, dans tous les cas, d'avoir très bien pensé et réalisé une action chirurgicale déterminée, et mettre sur des causes adjuvantes un insuccès éclatant — le « Moi » est en chirurgie particulièrement haïssable. — Je veux faire le procès de la suture primitive telle que la pratique de tous les jours montre ce qu'elle réalise même entre des mains qualifiées.

Je suis convaincu que ses innombrables échecs sont dus en partie à sa mauvaise exécution, mais surtout aux erreurs biologiques fondamentales qu'elle comporte en elle-même.

Un point technique important de la transfusion du sang conservé. Filtration du sang au cours de la transfusion,

par MM. **G. Jeanneney**, associé national, et **Ringenbach.**

Une transfusion de sang citraté, correctement effectuée, avec une technique rigoureuse, ne doit provoquer chez le receveur aucune réaction dangereuse. Pour cela, quelques précautions préalables sont indispen-

sables, et notamment la *filtration* du sang au moment même de la transfusion.

On constate en effet, presque toujours, dans le sang recueilli, même dans d'excellentes conditions, la présence de petits caillots dont l'injection, dans les veines du receveur, serait susceptible de produire des embolies avec leurs fâcheuses conséquences. Les caillots formés dans le sang citraté fraîchement recueilli, peuvent provenir, soit de l'emploi de tubes de caoutchouc neufs ayant servi à la récolte du sang, soit d'un mélange imparfait sang-citrate de soude. Les caillots qui se trouvent dans le sang conservé, peuvent provenir des mêmes causes, auxquelles il faut ajouter le phénomène normal d'empilement des hématies au cours de la conservation. Les hématies s'agglomèrent en effet dans le sang, au cours de sa conservation, et non au moment même du prélèvement.

Nous avons pu mettre ces faits en évidence de la manière suivante : nous avons récolté du sang en ballon, selon la technique anaérique de Jeanneney, Servantie et Jullien-Viéroz, laquelle technique permet un prélèvement parfait avec citratation continue. Nous avons filtré ce sang immédiatement, au moyen du filtre en toile de soie à blutter déjà décrit ici même (1), et en avons rempli une ampoule à sérum de 250 c. c. préalablement stérilisée. L'ampoule étant complètement remplie de sang, il ne peut y avoir interposition d'aucune bulle d'air. Le sang a donc pu se conserver en glacière, rigoureusement à l'abri de l'air, pendant plus d'un mois sans phénomène d'hémolyse.

Au bout d'un mois, nous avons filtré de nouveau ce sang déjà filtré cependant au moment de sa récolte : nous avons constaté alors sur la toile du filtre, la présence de plusieurs petits caillots blancs ou rougeâtres, représentant soit de vrais coagula, soit de simples empilements d'hématies. Il est donc évident que dans ce sang déjà filtré, au moment de sa mise en ampoules, des caillots s'étaient formés dans une étape seconde, c'est-à-dire au cours de la conservation. Le phénomène a été observé quatre fois sur 50 ampoules. La proportion est donc loin d'être négligeable.

Certains techniciens filtrent le sang au moment de sa récolte seulement et estiment que cette garantie est suffisante. Tel n'est pas notre avis. Nous pensons en effet avoir démontré par les expériences précitées, renouvelées par nous maintes fois, *qu'une filtration unique du sang conservé est nécessaire et suffisante* et qu'elle *doit s'effectuer au moment même de la transfusion*. En effet, la filtration qui suit immédiatement le prélèvement est *inutile*, puisqu'elle n'empêche pas les petits caillots d'apparaître dans le sang au cours de la conservation. En outre, on peut dire qu'elle est virtuellement dangereuse, en ce sens qu'elle donne au transfuseur une garantie illusoire. Croyant en effet cette précaution suffisante, le praticien n'opère pas une deuxième filtration au moment

(1) Jeanneney et Jullien-Viéroz. La transfusion de sang citraté conservé en glacière. Comm. *Soc. Nat. de Chir.*, 5 décembre 1934.

même de la transfusion ; il risque ainsi, par conséquent, et en les attribuant à d'autres causes, de provoquer chez son malade des accidents parfois redoutables.

PRÉSENTATION DE PIÈCE

Tumeur encapsulée de l'estomac,

par M. **Georges Lardennois.**

Voici une tumeur encapsulée, pédiculée, d'apparence bénigne, mais de constitution histologique spéciale que j'ai enlevée le 29 janvier dernier sur une femme de cinquante-huit ans.

Cette femme, jusque-là bien portante, avait été prise le 8 et le 9 novembre d'hémorragie gastrique très importante, accompagnée d'état syncopal, hémorragie extériorisée par de copieux vomissements puis du mélæna.

M. le Dr Langevin, du Mans, eut le mérite de poser le diagnostic de tumeur circonscrite en utilisant la technique d'insufflation qui nous a été montrée par Pierre Duval et le regretté Henri Béclère. Voici les clichés qui me furent donnés. Ils simplifiaient beaucoup ma tâche de chirurgien. Ils montrent bien la tumeur arrondie, saillante, se détachant en sombre sur la clarté de la pneumogastrie artificielle.

L'ablation se fit sans incident, sous anesthésie mixte au rectanol, complétée par du protoxyde d'azote.

La tumeur était implantée sur la face antérieure. Il en était ainsi deux fois sur trois tumeurs bénignes qu'il m'est arrivé d'extirper. Je n'eus aucune difficulté à circonscrire son étroite implantation par deux incisions curvilignes comprenant, bonne précaution, toute l'épaisseur des tuniques de l'estomac.

L'hémostase des tranches fut méticuleuse et notablement plus compliquée qu'elle n'avait été dans les 3 cas de schwannome que j'ai précédemment enlevés. Je pus ensuite suturer aisément les deux lèvres gastriques.

Voici cette tumeur conservée dans le Kaiserling. L'examen histologique a montré à M. le professeur Leroux qu'il s'agissait non d'un neurinome comme je le supposais *a priori*, mais d'une tumeur assez spéciale qu'il range dans la catégorie des angiomes. Voici du reste le compte rendu que m'a fourni le professeur Leroux :

« Tumeur incluse dans la sous-muqueuse, refoulant la muqueuse amincie et les musculeuses ; ces dernières sont dissociées au contact de la tumeur au point de rendre la distinction très difficile entre tissu musculaire et tissu tumoral. Distinction si difficile qu'en plusieurs points on peut parler de continuité.



Fig. 1. — Aspect microscopique de la tumeur encapsulée après son ablation.

Fig. 2. — Sur la plage claire dessinée par l'insufflation de l'estomac, on voit la tumeur bénigne se profiler en sombre.

La structure n'est pas celle d'un gliome périphérique schwannien. Il s'agit d'une prolifération désordonnée d'éléments cellulaires dont les noyaux sont nets, mais les limites protoplasmiques imprécises (syncytium). En de nombreux points les éléments tumoraux s'ordonnent en formant des capillaires contenant des hématies. Le potentiel angioformateur est le point capital de cette tumeur, d'où l'étiquette logique d'angiome. La morphologie nucléaire très irrégulière impose quelques réserves au moins histologiques quant à la bénignité. »

J'ai relu en détail les observations rappelées par M. le professeur Gosset dans son mémoire de 1924. Je n'ai pas vu de description histologique rappelant celle que je viens de vous lire.

Voici, après l'intervention, la radiographie de l'estomac de cette opérée qui est rentrée chez elle en bon état.

PRÉSENTATION DE RADIOGRAPHIES

Anomalie congénitale de l'os crochu (pseudo-fissure),

par M. **Albert Mouchet.**

Les radiographies que je vous présente me paraissent intéressantes, surtout pour le médecin légiste, car je crois que la disposition anatomique de l'os crochu qu'elles révèlent n'a pas encore été signalée.

Elles m'ont été offertes par le fils d'un de mes collègues et amis qui, souffrant de son poignet droit après un accident d'automobile, croyait avoir une fracture.

X..., trente-cinq ans, se trouve, le 12 décembre 1938, assis sur le siège arrière d'une automobile qui, s'étant arrêtée brusquement derrière un taxi, est heurtée à l'arrière par un camion. X... tourne la tête à droite pour regarder le camion, mais, pendant ce temps, son auto étant projetée contre le taxi, il lance instinctivement sa main droite en avant contre la vitre qui le sépare du chauffeur.

Le choc de son front contre la vitre attire seul son attention. Son poignet n'enfle pas ; il ne présente les jours suivants aucune ecchymose. Mais les mouvements de flexion et d'extension de la main sont douloureux et, le lendemain, quand X... joue au tennis, il ne peut pas « servir ».

Les douleurs du poignet cessent peu à peu, surtout dans le mouvement d'extension qui est complet : le mouvement de flexion est encore un peu douloureux à la date du 8 janvier 1939. D'autre part, la palpation continue à réveiller une douleur sur la face dorsale du carpe au niveau de la première rangée.

La *radiographie* du poignet droit ne fut faite qu'au bout de deux semaines ; elle montra une *fissure verticale de l'os crochu* au voisinage de la surface articulaire avec le grand os et parallèle à cette surface, aspect identique à celui que j'avais personnellement observé sur un os crochu dans un cas où les signes objectifs de la lésion traumatique étaient des plus nets.

Mais comme cette atteinte de l'os crochu répondait mal au mode de traumatisme, au siège de la douleur provoquée, mon collègue eut l'heureuse idée de faire radiographier le poignet gauche de son fils.



Sur ce poignet qui n'avait subi aucun traumatisme, la radiographie montre le même aspect fissuraire de l'os crochu (fig. ci-contre).

On peut donc affirmer que M. X... présente une *disposition congénitale anormale de son os crochu*, qui donne à la *radiographie l'apparence d'une fissure.*

Les fractures isolées de l'os crochu sont rares, cependant j'en ai observé 8 cas, de types anatomiques divers, dont plusieurs vous ont été présentés ici même.

Mais, ce que je n'avais jamais vu, et ce que je n'ai trouvé signalé nulle part, c'est cet aspect fissuré, cet aspect bipartite de l'os crochu.

Le livre de *Röntgenologie*, d'Alban Köhler, qui étudie si complètement « les limites de l'image normale et les débuts de l'image pathologique » ne fait aucune mention d'une anomalie congénitale de l'os crochu.

Je remercie mon collègue et ami de m'avoir fourni cette occasion de vous signaler ce cas exceptionnel qui montre, une fois de plus, l'intérêt qu'il y a à radiographier comparativement les deux membres.

Le Secrétaire annuel : ROBERT MONOD.

Imprimé par l'Ancne Impie de la Cour d'Appel, A. MARETHEUX, Dir., 1, r. Cassette, à Paris (France)

MÉMOIRES

DE

L'ACADÉMIE DE CHIRURGIE

Séance du 22 Février 1939.

Présidence de M. Raymond Grégoire, *président.*



PROCÈS-VERBAL

La rédaction du procès-verbal de la précédente séance est mise aux voix et adoptée.

CORRESPONDANCE

La correspondance comprend :

1° Les journaux et publications périodiques de la semaine.

2° Des lettres de MM. Louis Michon, Boppe, Ameline, Wolfromm, Girode s'excusant de ne pouvoir assister à la séance.

3° Une lettre de M. Monsaingeon remerciant l'Académie de lui avoir décerné le prix Le Dentu.

4° Un travail de M. Félix Papin (Bordeaux), associé national, intitulé : *Endométriome sténosant de l'anse sigmoïde. Résection intestinale.*

5° Un travail de MM. Charbonnel, associé national, et L. Massé (Bordeaux), intitulé : *A propos des gastropexies et gastrocolopexies.*

6° Un travail de M. Henri Redon (Paris), intitulé : *Abcès du foie à début péritonéal.*

M. A. Basset, rapporteur.

7° Un travail de M. J. Delchef (Bruxelles), intitulé : *De l'emploi, comme auto-greffon, de la crête iliaque postérieure.*

M. Paul Mathieu, rapporteur.

Publication périodique hebdomadaire.

A PROPOS DU PROCÈS-VERBAL

Perforation diastatique de l'estomac à distance d'un cancer sténosant du pylore. Recherches expérimentales sur ce sujet,

par M. **R. Leriche**, associé national.

A propos de sa récente communication, mon ami Okinczyc me permettra de lui signaler un court travail publié en 1908, qui ne pouvait guère ne pas lui échapper.

A cette époque, j'avais observé une rupture diastatique de l'estomac, à distance d'un cancer sténosant du pylore, chez une femme de soixante et onze ans.

Cette femme, qui ne vomissait pas, mangeait énormément. Son estomac très abaissé, très distendu, luttait par un péristaltisme violent. A certains moments, il était comme tétanisé. Quand Savy me la montra à l'Hôtel-Dieu de Lyon, dans le service du professeur Courmont, aux fins opératoires, elle était en train de manger. Son estomac était si saillant sur une paroi très maigre, si tendu, que je lui dis : « Arrêtez-vous, vous allez vous faire éclater l'estomac. » Je ne pensais pas si bien dire. On la fit passer d'urgence dans le service de mon maître Poncet, et là, au début d'un lavage d'estomac préopératoire, elle eut une brusque douleur abdominale, une syncope, des vomissements abondants et fétides. Et elle mourut au bout de deux heures.

L'autopsie montra un petit cancer sténosant du pylore et une rupture de l'estomac par distension au niveau de la ligne médio-gastrique, à un travers de doigt de la petite courbure, loin du néoplasme par conséquent.

A ce propos, nous avions, Cavaillon et moi, sur le cadavre et sur le chien, étudié expérimentalement les ruptures gastriques diastatiques. Insufflant l'estomac par l'œsophage, nous avons toujours provoqué une rupture par distension, et toujours au même point, celui où siégeait la rupture chez ma malade, et de la même façon : déchirement de la séreuse d'abord, puis du muscle, puis de la muqueuse. Ces recherches ont été exposées en leur temps à la Société médicale des Hôpitaux de Lyon, le 14 mai 1908.

De la section du nerf obturateur dans les arthrites chroniques de la hanche,

par M. **R. Leriche**, associé national.

J'ai fait trois fois la névrotomie du nerf obturateur dans des arthrites chroniques de la hanche. J'en ai obtenu un certain bénéfice au moins

dans un cas. Mais moins grand que je n'espérais. Je n'ai pas eu l'impression que ce fût une grande ressource. Et comme P. Mathieu, je n'y verrai guère qu'une opération complémentaire.

Au point de vue de la voie d'abord, je voudrais donner le résultat de mon expérience qui porte sur une vingtaine de cas. Je coupe, en effet, volontiers, depuis longtemps, le nerf obturateur dans la maladie de Little, en combinaison (ou non) autrefois avec la radicotomie postérieure, maintenant avec la sympathectomie lombaire.

En mars 1914, à la Société de Chirurgie de Lyon (*Lyon Chirurgical*, juin 1914), j'avais déjà comparé les différentes voies d'accès, la voie obturatrice de Lauenstein que recommandait Chipault en 1897, la voie sous-péritonéale, latérale, la sous-péritonéale par incision de Pfannenstiel permettant une section bilatérale, et la transpéritonéale. Et j'en étais revenu à la voie classique de Lauenstein. C'est elle que j'ai pratiquée habituellement. Dans le Little, elle suffit et a l'avantage de permettre une section des adducteurs. Dans l'arthrite de la hanche, elle ne permet pas toujours d'atteindre le tronc profond assez haut pour emporter le filet articulaire. Cela m'est arrivé.

Aussi, j'emploierai désormais, à l'exemple de Padovani, la voie médiane pour ces cas.

A propos des gastropexies et gastrocolopexies,

par MM. **M. Charbonnel,** associé national, et **L. Massé** (de Bordeaux).

Les observations de gastropexie ou de gastrocolopexie n'ont d'intérêt que si elles sont assez longtemps suivies, au moins quelques années. C'est à ce titre que nous en rapportons très brièvement deux, datant de six ans et de trois ans. Ajoutées à d'autres, elles sont susceptibles de convaincre les chirurgiens — dont nous étions — qui restent sceptiques quant à leurs indications et à leurs résultats. Ce sont des gastropexies réalisées par la technique de Lambret, qui nous paraît constituer un progrès sur les anciens procédés de gastropexie, de gastroplicature, ainsi que sur le procédé de Perthes que nous avions employé avec deux résultats médiocres.

Nous venons (25 janvier) de faire une gastrocolopexie avec la technique ingénieuse de Jouquan et Mirallié ; l'idée de solidariser le transverse et la grande courbure ptosés en même temps nous a paru, en effet, d'autant plus séduisante que nos deux opérées, admirablement soulagées du point de vue stomacal, ont présenté quelques troubles coliques persistants, d'ailleurs légers.

Nous voulons nous contenter de verser ces deux cas au dossier, sans entrer dans la discussion des *indications*, nous associant aux remarques de Cunéo et de Lambret : il n'est pas douteux qu'en éliminant les



Fig. 1.



Fig. 2.



Fig. 3.



Fig. 4.

ptosiques « totales » et les grandes « psychiques », on peut rendre grand service aux autres, à celles qui souffrent par une gêne « mécanique » de l'évacuation gastrique.

Observation I. — Mme Oh..., vingt-huit ans. Souffre depuis huit ans, à la suite d'un accouchement. Digestions lentes, lourdeurs, vomissements abondants et fréquents, alimentaires ou muqueux. Hypotonie générale, gros amaigrissement. Les reins ne sont pas ptosés.

Examen radiologique (cliché I, 1932): Ptose gastrique prononcée, bas-fond en coupe, gêne de l'évacuation au niveau du *genu superius*, grosse stase après cinq heures.

Opération de Lambret le 12 mai 1932.

Dans les mois suivants, reprise de 4 kilogrammes : bon appétit, mange bien et ne vomit plus. Fin 1932, accidents coliques pseudo-appendiculaires dus à la constipation.

Revue fin 1938 (six ans et demi). Radiographie II (octobre 1938), position debout : l'estomac reste surélevé de quatre à cinq travers de doigt par rapport à sa position première, contractions et évacuation rapides ; pas de résidu après trois heures.

Au point de vue général et fonctionnel, a reperdu un peu de poids, reste constipée, mais n'a plus jamais vomi, mange et digère bien.

Obs. II. — Mme Lar..., trente-sept ans. Souffre depuis neuf ans : dyspepsie de plus en plus prononcée, vomissements alimentaires ou muqueux de plus en plus fréquents, quotidiens, à horaire presque fixe, vers 17 heures. Douleurs, pesanteurs, amaigrissement de 13 kilogrammes en un an ; anémie marquée, règles très peu abondantes.

Examen radiologique (cliché III, décembre 1935, position debout) : l'estomac reste surélevé de quatre travers de doigt, est moins distendu, s'évacue de suite. Pas de résidu à la troisième heure.

Au point de vue général et fonctionnel, a repris son poids, n'a plus jamais vomi, a quelques douleurs coliques gauches ; encore anémiée et mal réglée.

RAPPORTS

Hermaphrodite de soixante-trois ans à comportement féminin,

par MM. **Malgras** (de Bourges) et **Gricouroff.**

Rapport de M. L. Ombrédanne.

Le Dr Malgras (de Bourges) nous a adressé l'observation suivante :

Mme N..., âgée de soixante-trois ans, nous est confiée pour une hernie droite du volume d'une petite mandarine. C'est parce qu'elle est devenue douloureuse que la malade a décidé de faire opérer cette hernie, dont elle connaît l'existence depuis une dizaine d'années. Bien que douloureuse à la palpation, on constate qu'elle est parfaitement réductible. En outre,

aucune modification du transit intestinal, pas de nausées ni de vomissements. On pose donc le diagnostic de hernie crurale droite non compliquée et l'intervention a lieu le 24 décembre 1938, sous anesthésie générale.

Une fois le sac isolé, on constate qu'il s'agit d'une hernie non pas crurale, mais *inguinale*. A l'intérieur du sac on trouve deux masses :

L'une adhérente au sac lui-même, ovoïde et dure, de 4 centimètres de long environ, de laquelle se détache un pédicule vasculaire du volume du petit doigt adhérant, lui aussi, à la paroi du sac et se dirigeant vers la grande cavité péritonéale.

L'autre, kystique, à paroi translucide, bilobée, de sorte qu'elle présente une portion située dans le sac et l'autre dans la grande cavité péritonéale. On extériorise aisément cette dernière et on constate que la masse kystique est, en réalité, unique, présentant 10 centimètres de diamètre environ, rattachée à la masse solide par du tissu cellulaire assez lâche.

On pense que la masse solide est un ovaire ectopique avec son ligament utéro-ovarien ; la masse kystique serait développée aux dépens du canal péritonéo-vaginal resté perméable, ceci expliquant la hernie.

Tout le contenu du sac et le sac lui-même sont réséqués en masse.

Deux prélèvements sont faits pour examen histologique, l'un sur la paroi du kyste, l'autre sur la masse solide. Paroi en deux plans sans drainage. Suites opératoires très simples. La malade quitte la maison de santé le 6 janvier 1939

L'examen histologique vient modifier le diagnostic posé au cours de l'intervention.

Examen histologique. par le Dr Gricouroff, de l'Institut du Radium.

Le prélèvement a porté, d'une part, sur un fragment de la masse solide; d'autre part, sur un fragment de la paroi du kyste.

1° *Masse solide.* Dès l'examen au faible grossissement, on reconnaît la structure caractéristique d'un testicule ectopique stérile.

L'*albuginée* est représentée par une capsule de tissu fibreux dense, surtout épaisse sur l'un des bords de la pièce. De l'albuginée partent des travées conjonctives qui divisent le parenchyme du testicule en amas plus ou moins distincts.

Aux grossissements plus forts, le parenchyme testiculaire apparaît formé de canalicules épithéliaux et, dans l'intervalle des canalicules, de cellules interstitielles. La structure des *canaux séminaux* est remarquablement homogène et identique à elle-même dans toute l'étendue des coupes. Les cellules épithéliales, qui les constituent, sont disposées sur une seule assise. Leurs limites sont peu distinctes. Cependant, il ne s'agit pas d'un syncytium.

Le noyau, situé près du pôle basal, est arrondi ou ovalaire et bien coloré, la chromatine étant assez également distribuée, avec quelques amas plus importants. Le cytoplasme est pâle et très finement granuleux. La présence d'une lumière dans la partie centrale du canalicule est exceptionnelle, mais le cytoplasme y est habituellement raréfié, vacuolaire et contient parfois quelques granulations d'une sorte de produits de sécrétion. Il y a lieu de remarquer que l'aspect des noyaux n'est pas du tout celui des noyaux de Sertoli. La structure du canalicule rappelle celui du canalicule du testicule fœtal, mais on n'y trouve aucun élément assimilable avec certitude aux gonocytes primaires ; cependant, quelques noyaux sont nettement de taille supérieure à la moyenne. Enfin, les mitoses sont tout à fait exceptionnelles : on n'en trouve qu'une ou deux par coupe. Chaque canalicule est entouré d'une membrane basale mince.

Dans le tissu conjonctif qui sépare les tubes épithéliaux, on trouve des amas plus ou moins importants de *cellules interstitielles* typiques avec

leur cytoplasme éosinophile finement vacuolaire ou parfois spongieux. La disposition endocrinienne de ces éléments vis-à-vis des capillaires est caractéristique. Le développement de cette glande interstitielle est remarquable. En certains points, le collagène du stroma est presque absent et les tubes séminaux sont plongés dans une nappe compacte d'éléments interstitiels. L'activité sécrétoire de ces cellules est manifeste. En particulier, l'aspect spongiocytaire résultant de l'élaboration de produits lipoïdiques est très fréquent. On sait que, pour certains auteurs, cet aspect n'est observable que dans les cellules interstitielles des sujets mâles normaux et adultes. Des amas de cellules interstitielles parsèment en outre le tissu conjonctif, même en dehors des régions où existent des canalicules. Comme dans le testicule normal, certains de ces amas individualisés en imposent pour des nodules surrénaliens.

Il faut signaler enfin, dans le tissu conjonctif, près d'un bord du fragment, quelques fins tubes ramifiés, formés d'une assise de cellules cubiques, et qui pourraient représenter le *rete*, ébauche des voies efférentes. Nulle part on ne trouve de canaux du type épididymaire. Nulle part, non plus, rien ne rappelle la structure d'un ovaire. Mais il faut insister sur ce que l'examen n'a pu porter que sur un fragment de la masse trouvée à l'opération.

En conclusion, il s'agit manifestement d'un testicule, mais cette gonade mâle est absolument *dépourvue d'activité spermatogénétique*. Par contre, la glande interstitielle est bien développée et présente une activité sécrétoire.

Comme particularités qui font différer ce testicule stérile de la gonade trouvée habituellement chez les cryptorchides, on peut signaler : 1° Que l'épithélium des canaux n'est pas du type sertolien, mais rappelle plutôt les petites cellules germinatives du testicule fœtal ; 2° que la membrane basale ne présente pas cet épaississement souvent observé et pouvant aller jusqu'à la sclérose complète du canalicule.

2° *Paroi du kyste*.. — La membrane est constituée par un tissu fibreux dense, dans lequel sont disséminées des fibres musculaires lisses. Elle est partiellement revêtue par un épithélium cubique ou prismatique. On constate, en outre, la présence d'un épanchement sanguin. Aucune détermination précise d'origine ne résulte de cet examen. On peut penser à un kyste funiculaire, à un épanchement de la vaginale, etc., mais aucune certitude.

Pas plus que dans la masse pleine, rien ne rappelle ici une structure ovarienne.



Le Dr Malgras reprend alors l'histoire de sa malade :

Antécédents : Sa mère lui a raconté qu'elle présentait, dans la première enfance, une hernie assez douloureuse du côté droit. Cette hernie semble avoir disparu au cours de l'adolescence, ou du moins est restée assez petite pour passer inaperçue pendant longtemps. C'est seulement il y a une dizaine d'années qu'elle s'est révélée à nouveau, et ce n'est que dans les trois mois qui ont précédé l'intervention qu'elle est devenue douloureuse au point d'amener la malade au chirurgien.

Etat actuel. — *Caractères primaires apparents.* — Les organes génitaux externes sont d'aspect féminin sans aucune anomalie :

Grandes lèvres bien développées.

Clitoris de volume normal.

L'urètre débouche au-dessous de ce clitoris, sans aucune anomalie d'aspect.

On entre sans difficulté deux doigts gantés dans un vagin profond de 8 à 9 centimètres, aux parois souples, sans que ce toucher entraîne aucune douleur. Mais ce vagin est un cul-de-sac au fond duquel on ne perçoit pas de col utérin. La palpation de l'abdomen ne permet pas davantage de découvrir un corps utérin.

Pas de corps utérin appréciable au toucher rectal.

L'examen au speculum n'a pas été fait.

Pas de hernie inguinale du côté gauche ; le canal inguinal de ce côté est bien fermé ; on n'y sent aucune masse, non plus que dans la grande lèvre gauche.

Caractères secondaires. — Le visage a un aspect masculin, les traits sont rudes et accusés. Poils assez abondants à la lèvre supérieure. Musculature puissante, plutôt masculine.

Mais : Cils minces et peu fournis. Sourcils et cheveux bien féminins. Aucune ébauche de barbe ni au menton ni sur les joues.

Le bassin est large, tout à fait du type féminin.

Les seins sont presque plats, mais portent une aréole et un mamelon bien développés.

Caractères tertiaires. — Psychisme de femme tout à fait normale au dire des infirmières qui l'ont suivie pendant dix jours.

Bonne ménagère : son mari me disait, plein d'orgueil : « Il n'y a pas deux femmes dans la commune pour tenir leur ménage comme la mienne. »

Caractères fonctionnels. — La voix est celle d'une paysanne, et n'a surpris aucune des infirmières soignantes.

Le sujet n'a jamais accusé d'érection de son clitoris ni d'éjaculations.

Règles. — A l'âge de huit ans, une petite perte sanglante durant une journée.

Pas de règles avant l'âge de trente-deux ans : à ce moment, alors qu'elle est mariée depuis neuf ans, survient, au cours d'une marche, une hémorragie vaginale assez abondante, de sang rouge, qui dure vingt-quatre heures. Sans consulter de médecin, la malade pense qu'il s'agit d'une fausse couche.

Une hémorragie analogue se répétera à deux ou trois reprises ultérieurement, entre trente-deux et soixante-trois ans.

Aucune de ces hémorragies ne s'est accompagnée de douleurs abdominales.

Fonction sexuelle. — Le sujet s'est marié à vingt-trois ans et semble avoir eu un comportement conjugal tout à fait normal pour une femme.

Pas de grossesse. La fausse couche a été une interprétation.

Telle est l'observation de M. Malgras. Cherchons, comme il se doit, à en établir le bilan.

Bilan. — Un sujet chez qui tous les caractères génitaux externes, secondaires et tertiaires sont féminins. Les fonctions ont été féminines.

Qu'y a-t-il en faveur du sexe masculin ?

Un visage aux traits accentués et des poils sur la lèvre supérieure. A soixante-trois ans, nous sommes en droit de conclure qu'il s'agit de la virilisation physiologique.

Une glande, que l'histologie nous décrit comme dépourvue d'activité spermatogénétique.

Nous n'hésitons pas à conclure qu'un tel sujet, en simple bon sens aussi bien qu'en fonctions sexuelles, appartient au sexe féminin.

Et pourtant, c'est encore un de ces cas que Neugebauer n'aurait pas hésité à qualifier de mariage entre deux sujets de même sexe, sur le simple vu de l'examen histologique.

C'est un de ces cas dans lesquels il aurait qualifié l'ablation de la glande, si judicieusement effectuée par notre confrère, d'opération de complaisance ou de complicité, parce que dirigée à l'encontre du sexe vrai.

Le sexe vrai, basé sur l'existence d'une glande imparfaitement évoluée sinon ambiguë, et sans valeur fonctionnelle, est une conception périmée, et nous pensons l'avoir maintes fois montré.

Cette observation vient une fois de plus montrer l'inanité d'un test inacceptable.

Deux cas d'occlusions diverticulaires. Essai d'une nouvelle classification,

par M. **H. Vascoboinic** (de Jassy, Roumanie).

Rapport de M. Jacques Charles-Bloch.

Le travail de M. Vascoboinic, que vous m'avez chargé de rapporter, concerne 2 cas d'occlusions d'origine diverticulaire. Je les résumerai tout d'abord ci-dessous :

Le premier cas a trait à un malade de vingt-deux ans, opéré avec le diagnostic d'appendicite aiguë. Après laparotomie latérale, M. Vascoboinic découvre une anse infarcie. Il abandonne son incision iliaque droite et, par laparotomie médiane, extrait aisément l'anse très dilatée dont le pied est enserré par un nœud diverticulaire. Il pratique une résection de l'anse, suivie d'anastomose latéro-latérale. Les suites opératoires sont légèrement troublées par l'apparition d'une petite fistule, qui guérit spontanément en quelques jours.

Le deuxième cas concerne une hernie inguinale droite étranglée chez un malade de vingt et un ans, atteint d'ectopie testiculaire. Après kélotomie, M. Vascoboinic constate que l'anse intestinale est retenue par un gros diverticule engagé lui-même dans un diverticule propéritonéal du sac. L'ensemble du contenu lui paraissant suspect, il résèque l'anse étranglée, pratique une anastomose latéro-latérale et guérit ainsi son malade.

Bien que ces deux observations ne soient pas superposables, que la première concerne une occlusion par nœud diverticulaire, alors que la deuxième répond à un véritable étranglement herniaire, l'auteur n'hésite pas à incriminer la présence du diverticule comme cause de l'état occlusif, même au cours du deuxième cas qu'il nous communique, et nous propose une classification nouvelle des occlusions diverticulaires qui est la suivante :

Occlusions par diverticule de Meckel libre (invaginations et nœuds).

Occlusions par diverticule de Meckel adhérent (traction, coudure, anneaux).

Occlusions mixtes (volvulus du diverticule de Meckel isolé ou associé à un volvulus entéro-diverticulaire).

Cette classification ne modifie pas de façon importante les notions établies et publiées dans les travaux français (Forgue et Riche) ou étrangers (Lichtenstern, Hilgenreiner, Kaspar, etc.) ; elle me semble, en revanche, négliger l'état antérieur du diverticule, tout particulièrement l'inflammation chronique de ce dernier, qui peut être à l'origine d'occlusions chroniques ou aiguës par enserrement de l'anse afférente dans un processus de mésentérite rétractile, dont j'avais publié à la Société de Chirurgie deux observations que mon maître M. Cunéo a bien voulu rapporter il y a déjà longtemps. Sans vouloir pénétrer plus avant dans les détails des accidents imputables au diverticule de Meckel, je vous propose de remercier M. Vascoboinic d'avoir bien voulu nous adresser ses deux observations qui viennent heureusement s'ajouter à celles, relativement peu nombreuses, qui ont été publiées jusqu'à ce jour.

Perforation simultanée d'un ulcère gastrique et d'un ulcère duodénal. Opération. Guérison. Gastrectomie ultérieure,

par M. **Tasso Astériadès** (de Salonique).

Rapport de M. G. Menegaux.

Voici *in extenso* l'observation de M. Tasso Asteriadès :

Il s'agit de Konstantin Ch..., commandant d'un voilier, âgé de quarante-deux ans, qui, bien portant jusqu'à ce moment, et ne s'étant jamais plaint de quoi que ce soit, a été pris d'une violente douleur, à 13 heures, le 5 avril 1937, au moment où il s'embarquait sur son navire, et s'est affaissé sur le quai de Salonique. Il avait cru que quelqu'un l'avait poignardé dans le ventre, s'était retourné pour regarder son agresseur, et était tombé sur les plaques du quai, en poussant des cris.

Transporté à l'Hôpital Français, nous le voyons à 15 heures. Trempé de sueur, les extrémités très refroidies, la face contractée, les veines du cou distendues, il poussait des cris déchirants et se tordait sur la table d'examen.

Le pouls était normal, la langue humide, la température à 36°; pas de vomissements.

L'abdomen était contracturé au maximum, et l'épigastre était de bois.

Le tableau suraigu de ce drame abdominal nous faisait penser une pancréatite hémorragique, sans exclure, bien entendu, la perforation gastrique.

Opération immédiate, balsoforme.

Laparotomie médiane sus-ombilicale. A l'ouverture du péritoine, il s'écoule du contenu gastrique spumeux et de la bile (le malade était à jeun). Nous reconnaissons immédiatement une perforation, grosse comme

une lentille, à l'emporte-pièce, d'un ulcère calleux du pylore. Résection aux ciseaux de l'ulcère et suture en deux plans. Les sutures déchirent. Nous suturons l'épiploon sur l'obturation. Asséchement et toilette du péritoine. Il vient toujours de la bile. Nettoyage soigneux. Toujours de la bile.

La vésicule biliaire est intacte. Nous cherchons et nous découvrons une seconde perforation à l'emporte-pièce sur la deuxième portion du duodénum. De là, la bile s'écoule en quantité. Aveuglement de cette seconde perforation et suture en deux plans, le tout recouvert par l'épiploon suturé.

Nettoyage et petit drainage, le drain ne touchant pas l'estomac. Suture en masse au fil de bronze.

Suites opératoires compliquées par une pneumonie droite. Le drainage est supprimé le septième jour. Cicatrisation par seconde intention au bout de quarante-cinq jours.

Le malade revient en novembre 1937 pour se faire opérer d'une large éventration qui le gêne. Nous l'avons décidé à accepter l'intervention radicale, d'autant plus qu'il présentait des symptômes de sténose, et l'examen aux rayons montrait une sténose du pylore prononcée, et une déformation du duodénum.

Sous anesthésie générale au chloroforme, large gastrectomie, rendue très difficile par les anciennes adhérences. Ablation à partir de la deuxième portion du duodénum, du pylore et du tiers de l'estomac. Gastro-entéro-anastomose gastro-jéjunale et jéjuno-jéjunostomie complémentaire. Fermeture par plans. Agrafes.

Les suites opératoires furent simples.

Les perforations simultanées de plusieurs ulcères gastro-duodénaux ne sont pas d'une exceptionnelle rareté. Dans toutes les statistiques tant soit peu importantes d'ulcères perforés, on en trouve quelques exemples. Ainsi Judine, dans chacune de ses deux séries de 1929 et 1933, en a observé un cas. Bertel Bager (1929), sur 1.652 observations, trouve 9 cas de perforations simultanées. M. Mondor, dans son livre sur les diagnostics urgents, insiste sur cette éventualité qu'il ne convient plus d'ignorer, dit-il.

A cette tribune, des observations ont été, de temps à autre, rapportées. En 1929, M. P. Duval nous a communiqué un cas de Coureaud. En 1933, M. Proust a relaté une observation de Déjardin. En 1936, enfin, mon ami Wilmoth nous a montré une pièce nécropsique de Fabre.

L'observation de M. Tasso Astériadès vient donc simplement s'ajouter aux précédentes. Elle souligne une fois de plus la nécessité d'une exploration *complète* du tractus gastro-duodénal au cours de la laparotomie et, à ce titre, il ne m'a pas paru inutile de vous la rapporter.

Je vous propose de remercier M. Tasso Asteriadès de nous avoir communiqué cette observation et de la publier dans nos Mémoires.

Rupture de la rate avec hémorragie retardée,

par M. **Emile Delannoy** (de Lille).

Rapport de M. Jean Quénu.

Les ruptures de la rate « en deux temps », « avec hémorragie retardée », « à symptomatologie retardée » ont été à cette tribune, depuis 1901, le sujet de maintes discussions.

Votre Comité de lecture ne considère sans doute pas le sujet comme épuisé, puisqu'il m'a chargé de vous faire un rapport sur l'observation de M. Delannoy.

Il s'agit d'un homme de quarante-cinq ans qui, le samedi 21 mai, fait une chute de bicyclette et « roule », d'après ses dires, à une dizaine de mètres.

Resté demi-évanoui et ramené chez lui en voiture, il est examiné le soir même par un médecin qui fait le diagnostic de *fêlure d'une côte* et lui conseille quelques jours de repos.

Le mardi suivant, soit *trois jours après*, il se lève sans incident : il ne ressent plus qu'une vague douleur dans l'hypochondre gauche, mais il précise que cette douleur était profonde, *plus profonde que les côtes que le médecin croyait cassées.*

Il vaque à ses différentes occupations, sort de chez lui et se promène. Pendant quatre jours, il n'y a aucun trouble fonctionnel, ni aucun phénomène morbide ; les fonctions intestinales se font parfaitement, seul l'appétit lui paraît un peu diminué. Il n'a aucun trouble urinaire, il n'éprouve aucun malaise, aucune douleur autre qu'une *sensation imprécise de gêne dans l'hypochondre gauche.*

Le dimanche 19 mai, soit *huit jours après l'accident*, notre blessé ressent le matin, en se levant, une douleur un peu plus vive dans la même région, accompagnée de *phénomènes syncopaux* (brouillard devant les yeux, perte incomplète de connaissance).

Un médecin appelé (ce n'était pas le même que le jour de l'accident) constate la petitesse du pouls, la pâleur des téguments et des muqueuses, fait le diagnostic *d'hémorragie interne* et nous l'adresse.

Nous le voyons le même jour à midi. Nous trouvons, en effet, un malade pâle, aux muqueuses oculaires manifestement décolorées, avec un *pouls à 90*, mais très mal frappé. Température, 37°9.

L'inspection montre un abdomen modérément augmenté de volume et respirant normalement. De plus, chose que nous n'avons pu voir immédiatement, *l'ombilic*, très profond, est le *siège d'une ecchymose très localisée.*

A la palpation, l'abdomen est tendu, mais dépressible, *sans aucune contracture :* il est sensible dans toute son étendue et beaucoup plus dans la portion costale de l'hypochondre gauche.

La percussion nous donne deux signes :

Une sonorité tympanique de tout l'abdomen ;

Une matité peu étendue de l'hypochondre gauche.

Les flancs droit et gauche sont également sonores. L'examen de la fosse lombaire gauche est négatif.

Devant ce tableau clinique, qui peut se résumer à quelques points fondamentaux :

a) Notion d'un traumatisme violent ayant porté sur l'hypochondre gauche ;

b) Notion d'un intervalle libre ;

c) Signes d'épanchement sanguin intra-abdominal, comme ceux que l'on rencontre dans la grossesse ectopique rompue (ballonnement, sonorité tympanique, sensibilité de tout l'abdomen, tache bleue ombilicale), accompagnés de signes d'hémorragie interne ;

d) Matité de l'hypochondre gauche,

Nous portons le diagnostic d'*hémorragie tardive par rupture traumatique de la rate* et le blessé est immédiatement conduit à la salle d'opérations.

Sous anesthésie au Schleich, nous faisons une laparotomie oblique de Lecène, qui nous donne un très bon jour sur la loge splénique.

A l'ouverture du péritoine, nous trouvons du sang liquide dans l'hypochondre et la gouttière latéro-colique gauches, et un énorme caillot en galette étalé sous le péritoine pariétal antérieur (en tout, 1 litre à 1 lit. 1/2).

La rate, mollement adhérente au niveau de son pôle supérieur, est rapidement extériorisée. Sa capsule est déchirée et la rupture est au pôle supérieur ; le pédicule en est extrêmement court et, de ce fait, les ligatures sont assez délicates à poser.

A la vérification de la loge splénique, nous trouvons des *caillots adhérents noirs* dans la partie supérieure de la loge correspondant à la fissure du pôle supérieur de l'organe ; le reste de la loge contient des caillots rouges et de formation certainement plus récente.

Notons, en passant, que le foie nous a paru volumineux.

Le ventre est refermé sans drainage.

Suites opératoires simples. Guérison.

L'examen de la pièce devait se montrer particulièrement intéressant.

La rate pèse 300 grammes.

Son pôle supérieur présente une large fissure, le fendant dans le sens frontal et entièrement comblée par un *caillot noir et adhérent*. C'était à ce niveau que l'organe adhérait à la coupole diaphragmatique.

Cette fissure se prolonge jusqu'à la partie moyenne de la face externe ; à partir de ce niveau, la capsule splénique est rompue, flottant en un grand lambeau dont la charnière correspond à la partie inférieure de la fissure.

Sous le bord adhérent du lambeau, on trouve, de place en place, des *petits amas de caillots noirâtres* qui le soulèvent.

En examinant avec soin la partie inférieure de la fissure, on constate qu'il n'y a pas de caillots, qu'au contraire le tissu splénique est *à vif, comme si la déchirure était toute fraîche.*

A la coupe, nous trouvons quelques amas hémorragiques noirâtres en plein centre du parenchyme.

Examen histologique. — L'examen microscopique montre que le tissu splénique est profondément remanié dans son ensemble.

En effet, une grande partie de celui-ci est le siège d'une hémorragie interstitielle très dense, réalisant en certains points un véritable infarcissement. Le reste du tissu splénique est en voie de nécrobiose aseptique par ischémie.

On ne retrouve, sur des préparations de grande étendue, que quelques parcelles de tissu splénique à peu près reconnaissable, quoique étant lui-même l'objet d'une infiltration inflammatoire nette.

A l'exposé des faits, M. Delannoy ajoute les commentaires suivants :

Dans cette observation, les symptômes d'un gros traumatisme de la rate étaient réduits au minimum : état de shock très bref, absence de matité dans l'hypochondre, absence de douleur dans l'épaule. A la phase hémorragique, nous avons noté un pouls à 90° et une ecchymose ombilicale dite *tache bleue ombilicale*.

Le pouls peu rapide, comme l'avait signalé J. Quénu, n'est pas une raison pour éliminer l'hémorragie ni pour s'abstenir.

Quant à la tache bleue ombilicale, c'est un signe de très grande valeur, malheureusement trop rare pour que son absence modifie la conduite à tenir.

Mais surtout, l'existence d'un intervalle de bonne santé apparente est particulièrement nette et digne d'être signalée.

Quand on lit les observations publiées sous le titre de rupture splénique en deux temps, ou de rupture avec hémorragie retardée, on constate qu'il s'agit de faits cliniquement disparates.

Dans la majorité de ces cas où l'intervention a eu lieu vingt-quatre heures ou plusieurs jours après le traumatisme, le blessé a pendant ce laps de temps présenté des troubles divers : douleur dans l'épaule gauche, dyspnée, température, douleur et gêne très vive dans l'hypochondre gauche qui l'ont obligé au séjour au lit ou tout au moins interdit les occupations de la vie courante. Dans ces cas, on aurait pu, comme l'a dit justement J. Quénu, faire le diagnostic.

Dans notre observation, au contraire, il y a eu un véritable intervalle *libre*, comparable en tous points à l'intervalle lucide des hématomes extraduraux : choc violent, période de bonne santé apparente de quatre jours, apparition des signes d'hémorragie interne.

A notre avis, le véritable intervalle libre correspond à ces conditions et alors seulement conviennent les qualificatifs de *rupture en deux temps*, ou de *rupture à hémorragie retardée*.

Cet état de bonne santé apparente peut durer de vingt-quatre heures comme dans une observation d'Hochmiller jusqu'à dix-huit mois (Engelmann et Hitzler, J. Quénu).

A la séance de l'Académie de Chirurgie du 17 juin 1936, à l'occasion d'un rapport de J. Madier sur des observations de rupture de la rate de M. Bocquentin et de M. Voncken, M. Oudard voulait substituer au terme d'hémorragie retardée l'expression d'hémorragie à symptomatologie retardée.

Pour cet auteur, l'hémorragie est contemporaine du traumatisme. « Dans une première période le sang s'accumule sous forme de caillots dans la loge splénique fermée en avant par le côlon et l'estomac plus ou moins distendus. Ce n'est que lorsque la loge est remplie sous tension au bout d'un temps variable que l'hémorragie commence à filtrer dans la grande cavité. »

Il est certain que c'est un mécanisme possible et constaté. Mais la pathogénie de ces hémorragies retardées n'est certainement pas univoque.

L'examen de notre pièce nous a montré l'existence d'un large décollement capsulaire sous lequel on trouvait des caillots anciens et une fissure fraîche venant de saigner, alors que l'extrémité supérieure de la rupture très large était comblée par un caillot déjà ancien et adhérent au parenchyme splénique.

Ceci nous paraît comparable du reste à ce qu'on constate dans certaines formes d'avortement tubaire, dans lesquelles on constate une période prodromique de quelques jours précédant le grand épanchement abdominal qui amène la malade au chirurgien. On trouve alors assez souvent, en dehors des caillots rouges et du sang épanchés dans le ventre, quelques caillots noirâtres adhérents entourant le pavillon de la trompe d'où l'œuf s'extériorise. Il n'y a pas eu dans ces cas rupture d'hématome, ni persistance de l'hémorragie, mais bien pour nous, arrêt de l'hémorragie, formation de quelques caillots dans une moitié du Douglas, puis reprise de l'hémorragie.

Ces hémorragies retardées par rupture secondaire de la capsule se rencontrent d'ailleurs dans un certain nombre d'observations. Entre autres, Kment [de Prague] (1) fait une splénectomie au dixième jour d'un traumatisme qui n'a laissé aucune trace pendant six jours. Il constate sur la pièce opératoire que « la capsule ne présente qu'une petite déchirure, mais qu'elle est décollée sur l'étendue d'une paume de main et que le parenchyme sous-jacent est le siège d'une rupture profonde ».

Demoulin avait, depuis longtemps, soutenu cette interprétation acceptée par de très nombreux auteurs.

MM. J. Quénu, E. Sorrel, Moulonguet, Madier, admettent également l'hémorragie retardée par hémorragie sous-capsulaire.

Bien plus, il faut admettre que dans certaines contusions de la rate, l'hémorragie primitive se fait en plein parenchyme. Les constatations faites par un certain nombre d'opérateurs et par nous-même, l'existence de kystes sanguins métatraumatiques de la rate, prouvent que ce n'est pas là qu'une simple hypothèse.

Que cette hémorragie splénique centrale bloquée pendant quelques jours, réapparaisse sous une cause quelconque et la coque de parenchyme splénique cède amenant le sang dans la cavité péritonéale.

Le cas rapporté par M. Sauvé à la séance de l'Académie à laquelle nous faisons allusion plus haut, nous paraît devoir être rangé dans cette catégorie de rupture retardée du parenchyme de la rate. Son blessé est hospitalisé après un accident de motocyclette ; vingt-quatre heures plus tard, il est suffisamment bien pour que l'interne le fasse sortant. Quatre jours après, signes d'inondation péritonéale et splénectomie : « La rate ne présentait aucun hématome sous-capsulaire, mais ressemblait à une rate éclatée très récemment. »

De même l'observation de Suire (2).

(1) Kment (Prague). *Zentralblatt für Chirurgie*, 1930.
(2) Suire. *Soc. Anat.*, 1935.

Il nous apparaît donc que les hémorragies retardées dans les ruptures traumatiques peuvent relever de trois causes :

1° L'hématome sous-capsulaire ;

2° L'hématome intrasplénique avec rupture secondaire vraie de la rate ;

3° L'hématome périsplénique bloqué par des adhérences périspléniques, ou par un tamponnement spontané favorisé par les conditions anatomiques de la loge splénique.

Peut-on aller plus loin et dire qu'à ces formes anatomiques correspondent des types cliniques ?

Pour répondre à pareille question, il faudrait revoir un grand nombre de faits bien observés, mais il nous est apparu que les faits pouvaient se schématiser ainsi :

1° *Des ruptures spléniques à symptomatologie retardée* correspondant aux hématomes périspléniques dans lesquelles l'accident cataclysmique survient *après une période intermédiaire qui n'est silencieuse qu'en apparence.* Le blessé continue à souffrir de l'hypochondre ou de l'épaule gauches, il peut présenter une dyspnée d'un type thoracique spécial, de la température, un pouls accéléré, des troubles gastro-intestinaux.

L'examen clinique montrerait dans ces cas une douleur persistante dans l'hypochondre gauche, une matité importante à ce niveau, quelquefois une défense pariétale.

Il est vraisemblable que l'examen radiologique pratiqué pendant cette période pourrait éclairer le diagnostic par la constatation d'une paralysie de l'hémi-diaphragme gauche avec ombre sous-jacente [Parcellin, Minet (3)] ;

2° *Des ruptures spléniques avec hémorragie retardée*, qu'on pourrait encore appeler : *rupture en deux temps* ou *rupture avec intervalle libre*, correspondant aux hématomes sous-capsulaires ou centraux dans lesquelles la période intermédiaire est véritablement latente. Le blessé reprend sa vie normale et ses occupations. Il y a peut-être bien des signes cliniques très légers, gêne de l'hypochondre, perte de l'appétit ; mais on persuaderait peut-être difficilement un pareil blessé de la nécessité d'une opération urgente. Mais ceci doit nous engager à surveiller de très près nos contusions abdominales, à nous aider, le cas échéant, des examens radiologiques et à être prêts à intervenir au premier symptôme.

L'observation de M. Delannoy me fournit l'occasion de revenir sur une question discutée ici en 1936, à propos d'un rapport de M. Madier.

Cette question est celle des lésions traumatiques de la rate qui, au lieu de donner *immédiatement* des symptômes graves d'hémorragie interne, ne donnent ces symptômes que *tardivement*, après un délai de

(3) Minet. *Soc. de Médecine du Nord*, 1937.

plusieurs jours. Les faits de ce genre sont aujourd'hui nombreux et bien connus. On les a publiés sous les titres les plus divers : rupture de la rate en deux temps, rupture avec hémorragie retardée, rupture à symptomatologie retardée... A ces titres, tirés d'hypothèses pathogéniques vraisemblables, mais discutables pour chaque cas particulier, je préfère celui que Charles Cachin a donné à sa thèse : *l'intervalle libre* dans les contusions de la rate (4). Il est à la fois plus général et plus objectif, en ce qu'il englobe bien tous les faits qui nous intéressent, sans préjuger de leur mécanisme.

Il faut bien savoir, en effet, qu'à ces cas cliniques bien définis correspondent des lésions anatomiques extrêmement diverses. Sans doute on peut trouver l'hématome sous-capsulaire de Demoulin, ou l'hématome péri-splénique sur lequel M. Oudard attira notre attention. Mais on peut aussi trouver *toutes les lésions possibles et imaginables*, depuis la petite fissure jusqu'à l'éclatement de la rate, jusqu'à la rupture complète du pédicule. Ce sont là des faits certains, dont vous trouverez un exposé statistique dans la thèse de Cachin.

Il faut donc chasser de notre esprit la notion fausse que l'existence d'un intervalle libre correspond à une disposition anatomique particulière, toujours la même.

Voilà les faits, cliniques et anatomiques. Reste l'interprétation, le pourquoi et le comment. Pourquoi certaines ruptures de la rate saignent-elles immédiatement de façon profuse, à remplir le ventre ? Pourquoi d'autres ruptures, identiques en apparence, ne saignent-elles que peu ou pas ? Comment se fait l'hémostase ? C'est ici qu'on peut faire intervenir les barrières anatomiques : la capsule intacte ou incomplètement rompue, les parois de la loge splénique, l'épiploon... et peut-être aussi, plus qu'on ne l'a fait, les mécanismes physiologiques, nerveux et chimique, de l'hémostase, si sensibles mais si variables aussi d'un sujet à l'autre : vaso-constriction, coagulation, les seuls que l'on puisse raisonnablement invoquer dans les cas d'éclatement ou de rupture pédiculaire.

Comment et pourquoi, au bout de plusieurs jours, à propos d'un mouvement, d'un effort, à propos de rien, l'hémorragie, miraculeusement arrêtée le premier jour, reprend-elle brusquement son cours, avec une abondance mortelle, voilà un autre champ ouvert aux hypothèses. On peut les multiplier, c'est affaire d'imagination. Mais ce ne seront que des hypothèses, et d'intérêt purement spéculatif, sans corollaire thérapeutique appréciable, au moins jusqu'à présent.

Du point de vue pratique, *c'est sur la symptomatologie de l'intervalle libre, si elle existe, que doit se concentrer toute notre attention*, parce que le diagnostic de rupture de la rate fait à ce moment nous permettrait d'opérer avant les accidents graves.

(4) Cachin (Ch.). L'intervalle libre dans les contusions de la rate. *Thèse*, Paris, 1937, Vigot, édit.

Intervalle libre ne veut pas dire forcément absence de tout symptôme, de tout signe physique. Intervalle libre veut dire état de santé apparente, permettant au blessé de mener une vie normale ou à peu près normale. Qu'en pareil cas le médecin, après le premier émoi de l'accident, relâche son observation, espace ses visites, les suspende, c'est bien naturel, puisque tout danger semble écarté. Et c'est ainsi que les choses se passent souvent. Cela ne veut pas dire qu'il n'existe pas pendant cet intervalle libre des symptômes discrets, des signes physiques décelables par un examen attentif.

Je pense que la symptomatologie dite *retardée* est parfois l'aboutissant d'une symptomatologie *méconnue.*

Cela dit, et ne tenant compte que des cas où les blessés ont été suivis, observés, examinés, je pense avec Delannoy qu'*il y a des degrés dans la latence.*

S'il existe un gros hématome péri-splénique, il est bien évident qu'il ne saurait passer inaperçu à l'examen clinique, radiologique au besoin, et que la sanction opératoire devrait suivre aussitôt.

Mais en dehors de ce signe objectif d'alarme, peut-on espérer d'un examen minutieux quelque preuve, quelque indice d'une lésion splénique ? A cette question, je répondais en 1926, dans mon mémoire : « *Je pense qu'on peut faire le diagnostic de rupture traumatique de la rate en période latente en présence d'un sujet qui, ayant reçu le jour même, ou la veille, ou quelques jours avant un traumatisme sur l'hypocondre gauche, présente un état général excellent, mais conserve une certaine sensibilité dans cette région, ainsi qu'un certain degré de contracture légère mais persistante, surtout s'il existe une température autour de* 38°. *Et je me demande si à l'avenir je n'interviendrai pas sur ces seuls signes, avant que l'hémorragie se déclenche.* »

Et je relis l'observation de M. Delannoy : homme de quarante-cinq ans, chute de bicyclette, chute violente : il roule à 10 mètres, *demi-évanouissement*, on doit le ramener chez lui en voiture, il reste deux jours au lit, se lève le troisième, ressent encore *une « vague douleur » dans l'hypochondre gauche*, pas si vague que cela, puisqu'il en précise le siège : elle est profonde « *plus profonde que les côtes que le médecin croyait cassées* » (admirable perspicacité du malade !). Il vaque à ses occupations, mange sans appétit et garde toujours *cette sensation imprécise de gêne dans l'hypochondre gauche*, jusqu'au huitième jour, jour du drame... *Température de* 37°9.

Je n'insiste pas : le jeu des diagnostics rétrospectifs est un peu facile. Mais il peut être instructif.

Au surplus, je ne saurais faire à M. Delannoy aucune critique, même légère : appelé le huitième jour pour des accidents alarmants, il a opéré aussitôt et le blessé a guéri. Nous ne pouvons que le féliciter de sa décision, de son succès, et le remercier de nous avoir envoyé le compte rendu détaillé des lésions qu'il a observées.

Mais nous devons encore, une fois de plus, répandre cette notion

que la rate est un organe fragile, que sa rupture peut entraîner la mort par hémorragie interne après un intervalle libre de plusieurs jours, que les traumatisés de l'hypochondre gauche doivent être soumis à une observation minutieuse et prolongée.

M. **Basset** : J'ai écouté avec beaucoup d'intérêt le rapport de M. J. Quénu. Comme tout le monde, j'ai observé des cas de rupture de la rate avec intervalle libre. J'ai en particulier le souvenir très précis d'un malade qui a fait sa rupture dans mon service exactement huit jours après l'accident, et dans des conditions classiques. Se levant au huitième jour « pour aller à la selle », au cours de la défécation, il ressentit une douleur brusque. Revenu chancelant dans la salle, il fut opéré une demi-heure plus tard, par mon assistant Ameline et guérit.

Mais si j'ai pris la parole, c'est surtout pour faire allusion à ce que disait J. Quénu à propos de la période d'intervalle libre, c'est-à-dire ne comportant que peu ou pas de symptômes.

Il a eu raison d'insister sur l'extrême valeur, lorsqu'elle existe, de la contracture pariétale, même légère, à la condition qu'elle soit persistante.

Or, j'ai le souvenir très net qu'à partir du quatrième ou cinquième jour au plus, chez le malade dont je viens de parler, toute contracture avait entièrement disparu, à tel point que mes internes m'avaient demandé à plusieurs reprises si on pouvait laisser sortir le malade. J'ai résisté pendant trois jours, trouvant que le délai était encore trop court.

J'ai eu raison, puisque c'est au huitième jour que le malade a fait sa rupture, n'ayant plus, je le répète, aucune espèce de contracture depuis au moins trois jours.

Torsion des annexes saines,

par M. **Pierre Fabre** (de Toulouse).

Rapport de M. Antoine Basset.

A la suite de la communication que je vous ai faite le 26 octobre 1938, le Dr Fabre nous a envoyé deux observations de torsion des annexes saines, qui me donnent l'occasion d'insister, à nouveau, sur la quasi constance, en pareils cas, des lésions observées, ainsi que d'un certain nombre des éléments du tableau clinique dont, par ailleurs, d'autres éléments peuvent varier beaucoup d'un cas à l'autre.

La première observation concerne une jeune fille vierge de vingt-sept ans, grande et musclée, bien réglée, mais ayant présenté deux ou trois fois, à la suite d'exercices sportifs, des douleurs abdominales aiguës de courte durée avec bref état nauséeux.

Le 6 septembre 1938, elle est prise d'une vive douleur hypogastrique

droite. Vue quelques heures plus tard elle présente, sur un fond douloureux continu, de violents paroxysmes, sans irradiations et deux petits vomissements. Température : 37°6. Pouls : 90. La fosse iliaque droite résiste très légèrement sous la main ; le point de Mac Burney est franchement douloureux ; le signe de Rowsing très net.

Au toucher rectal, on note seulement que la mobilisation utérine est douloureuse.

Diagnostic : appendicite aiguë.

Intervention immédiate : liquide sérohématique dans le péritoine. Appendice sain qu'on enlève. La trompe distendue, noire, pleine de caillots, est tordue, l'ovaire indistinct.

Ablation des annexes droites. Guérison. A l'examen de la pièce : lésions de nécrose ischémique. L'ovaire est moins infarci que la trompe.

La seconde observation est celle d'une femme de trente-deux ans, probablement enceinte de un mois et demi à deux mois, qui, lorsque Fabre l'examine, souffre depuis quelques heures, et pour la première fois, de vives douleurs iliaques droites intermittentes, irradiées aux lombes. Quelques pertes noirâtres. L'état général est bon, pas d'anémie apparente, pas de fièvre, pouls légèrement accéléré. Dans la fosse iliaque droite, sous la paroi souple et un peu soulevée, on sent une tuméfaction arrondie, du volume d'une mandarine, mobile et douloureuse. On se rend compte que la masse abdominale est d'origine annexielle.

Diagnostic : torsion d'une trompe saine au cours d'une grossesse normale.

Intervention immédiate. Laparotomie médiane. Utérus mou, d'aspect gravide, la trompe droite globuleuse et noire est tordue de plusieurs tours. Un peu de liquide séro-hématique dans le ventre. Ablation des annexes droites. Guérison. A l'examen de la pièce : nécrose ischémique de l'ovaire et de la trompe. La grossesse a continué d'évoluer normalement.

De ce bref exposé se dégage une première notion, surtout si l'on rapproche ces 2 cas de celui, personnel, que je vous ai déjà communiqué, en l'entourant d'une vingtaine d'autres dont j'avais relu les observations avant de prendre la parole.

Il est, dans tous ces cas, des éléments constants ou, du moins, extrêmement fréquents ; les uns anatomiques : présence dans le ventre de liquide séro-hématique, tuméfaction arrondie et noirâtre de la trompe tordue, participation de l'ovaire à l'infarcissement (ici 2 fois sur 2) ; les autres cliniques, sur l'importance desquels j'ai déjà insisté et qui sont : l'intensité très grande de la douleur (indépendamment de tout élément subjectif), son début brusque et d'emblée violent, son siège bas, hypogastrique ou pelvien, les phases d'exacerbation extrême, séparées par des accalmies parfois relatives, parfois presque complètes ; l'intensité des souffrances locales contrastant avec l'absence initiale, et souvent prolongée plus de vingt-quatre heures, de fièvre, d'accidents généraux, voire même de réaction péritonéale nette.

Les 2 cas de Fabre diffèrent, par ailleurs l'un de l'autre, sur plusieurs points : une femme est vierge, l'autre est enceinte, d'où l'absence d'influence de l'état physiologique de l'utérus sur la production de la torsion d'une trompe saine; la jeune fille a eu, autrefois, de petites crises larvées; la femme gravide n'en a jamais eu, ce qui ne m'empêche pas de répéter

que, lorsqu'ils existent, ces antécédents sont, en faveur du diagnostic de torsion, d'une importance capitale et, comme je vous le dirai plus loin, Fabre est du même avis que moi. Du point de vue des signes d'examen, la mobilisation utérine est douloureuse chez la première malade, indolore chez la seconde. Chez celle-ci, la trompe tuméfiée est perçue sous la paroi abdominale, probablement parce que la gravidité a surélevé utérus et annexes, et le toucher vaginal permet, lui aussi, de sentir la tuméfaction et de la reconnaître annexielle. Dans le premier cas, le toucher rectal, seul possible, est négatif ; nouvelle différence, mais, cette fois-ci, avec mon propre cas, où, n'ayant pu faire, moi aussi, que cette seule exploration digitale, j'avais, à gauche du col, senti nettement une masse dure, tendue, fixée et très douloureuse. Enfin, la jeune fille n'a aucune perte, la femme enceinte présente de petites pertes noirâtres, qui sont vraisemblablement à mettre sur le compte du retentissement de la torsion tubaire sur son utérus gravide.

On comprend donc que le diagnostic soit souvent difficile, hésitant ou méconnu. L'affection est assez rare, on n'y pense guère si l'on n'en a jamais vu, le tableau clinique est bien voisin de celui d'affections infiniment plus fréquentes (appendicite, rupture de grossesse tubaire), vers lesquelles l'esprit est tout naturellement porté.

Restons sur le seul terrain clinique puisqu'aussi bien, pour le traitement, les accidents constatés imposent, dans la presque totalité des cas, une intervention rapide qui corrigera le diagnostic s'il n'a pas été fait et guérira la malade.

Fabre, dans le premier cas, a cru à une appendicite aiguë. Il n'avait, je crois, jamais observé de torsion tubaire. La netteté du point de Mac Burney, l'absence de signes génitaux, deux vomissements, expliquent cette erreur, je dirais presque la légitiment, si Fabre ne s'accusait lui-même de n'avoir point tenu un compte suffisant de l'anamnèse et de l'existence des paroxysmes douloureux, éléments positifs de diagnostic, auxquels j'ajoute ceux, négatifs, fournis par l'absence de fièvre, de tachycardie et de défense pariétale, et tout en reconnaissant la relativité de la valeur de cette absence.

Dans le deuxième cas, au contraire, Fabre a fait le bon diagnostic. Je l'en félicite, mais je suis contraint d'avouer ma perplexité. Bien plus encore que vers l'appendicite dans le cas précédent, Fabre, dans celui-ci, aurait pu incliner vers la rupture de grossesse tubaire, dont le sujet offrait, il le dit lui-même, l'aspect clinique presque parfait. Pourquoi a-t-il évité l'erreur ? Ici, j'hésite à le suivre dans son raisonnement. C'est, dit-il, en songeant au cas précédent et récent (et pourtant combien de différences que j'ai soulignées tout à l'heure !) et *en s'appuyant sur la loi des séries !* Fabre m'excusera, j'espère, de ne point tenir pour scientifiquement valable un pareil argument qui risquerait fort d'engendrer de multiples erreurs. A le bien relire, il m'apparaît que Fabre a fait un bon diagnostic topographique : il s'agissait bien d'une masse annexielle droite chez une femme enceinte. Quant au diagnostic, qui

s'est trouvé exact, de torsion tubaire, je préfère le considérer seulement comme une hypothèse plausible, plutôt que d'avoir à féliciter Fabre tout autant de sa chance que de sa sagacité.

Je vous propose, en terminant, de remercier le Dr Fabre de nous avoir communiqué ses 2 observations.

DISCUSSIONS EN COURS

Dangers de la suture primitive dans les traumatismes ouverts du temps de paix.

M. **J. Braine** : Il serait mal venu de ma part de ne pas approuver la communication de Desplas, de ne pas répondre à son appel, après ce que j'ai dit ici même, il y a six ans, sur les dangers des sutures inconsidérées des plaies et des traumatismes ouverts du temps de paix, quand elles sont exécutées à tort et à travers, sans excisions correctes préalables, avec une incompréhension totale des risques qu'elles comportent. Le rôle de redresseur de torts est ingrat ; il convient de reconnaître le bienfaisant effort de ceux qui, comme Desplas, ont le courage de le jouer. L'expérience nous montre que le cri d'alarme que nous avions poussé, pourtant avec vigueur, à cette époque, n'a pas été entendu ; de nouveaux désastres sont venus, nombreux, s'ajouter à tant d'autres et qui justifient l'opportunité d'une nouvelle et plus décisive campagne destinée à mettre en lumière des errements lamentables, aux si tragiques conséquences : il paraît vraiment bien malaisé de les faire cesser. Il est des désastres qu'il faut quelque courage pour dévoiler ici, quand on les sait provenir de mains chirurgicales inexpertes et plus encore mal inspirées. M'excusant de trahir Montaigne, lequel d'ailleurs ne nous aimait guère, je me permettrai de dire que le soleil éclaire nos succès (non sans que nous lui prêtions, avouons-le, volontiers notre immodeste collaboration), mais qu'il convient que la terre ne vienne pas trop clandestinement cacher nos fautes ! L'atmosphère académique est volontiers bénisseuse : ne doit-elle pas toutefois s'agiter avec quelque éclat quand il convient de déraciner d'évidentes et mortelles erreurs, éminemment corrigibles et qu'il est de notre devoir de stigmatiser avec virulence ?

Récemment encore et pour ne citer que ce cas-là, j'ai dû, d'urgence, amputer le bras d'une malheureuse jeune fille de vingt ans, à laquelle, par une intervention bâtarde, sans révision, ni excision dignes de ce nom, on avait suturé une plaie contuse et anfractueuse des muscles de l'avant-bras. L'intervention avait été pratiquée pourtant dans les délais les plus favorables ; elle fut bâclée en moins de cinq minutes ; une suture étroite en avait constitué, à elle seule, le temps principal. Une gangrène gazeuse des

plus graves, avec crépitation et hyperthermie, à marche envahissante, était apparue en moins de vingt-quatre heures : elle mettait en danger immédiat les jours de la malade ; une large désunion, suivie d'irrigation, n'ayant pas suffi, la vie ne fut sauvée qu'au prix de ce coûteux sacrifice. Il est certain que cette malheureuse jeune fille avait toutes les chances possibles de guérison sans mutilation si elle eût été opérée avec quelque soin, je dirai même simplement avec probité : le membre supérieur est bon enfant, mais on ne peut toutefois enfreindre à son endroit les règles d'une chirurgie correcte, exécutée avec quelque instruction et un peu de bon sens. Le dirai-je, car c'est bien triste à dire..., c'était là l'œuvre d'un chirurgien « de carrière » !

Il importe qu'aux avertissements de la Société de Chirurgie, restés hélas ! sans écho, s'ajoutent aujourd'hui, d'urgence, des objurgations plus impératives parties de notre tribune académique et que je voudrais recueillies par des oreilles plus attentives. C'est là un des rôles qui nous incombent.

La question est de brûlante actualité : les orages s'amoncellent sur une humanité délirante, plus que jamais « désaxée » et que menacent les pires catastrophes. Une nouvelle conflagration éclaterait-elle, sans nul doute nous reverrions, peut-être accrus (car la suture des plaies n'était pas encore en usage en 1914, au début de la guerre), les errements qui causèrent, il y a vingt-cinq ans, nombre de victimes supplémentaires, nombre d'évitables mutilations. Nous pouvions avoir, alors, l'excuse de parfaire et de mettre au point notre instruction ; celle-ci paraît être restée totalement ignorée par les nouvelles générations.

Nous en tenant à la pratique du temps de paix, où les plaies contuses accidentelles, répétons-le une fois encore, sont d'ordinaire moins limitées dans leurs foyers d'attrition et partant plus graves que nombre de plaies par projectiles de guerre, il est temps que les chirurgiens..., y compris ceux dits « de carrière », se donnent la peine d'appliquer les règles strictes de la chirurgie des traumatismes ouverts, parfaitement édictées entre 1915 et 1918 et qui paraissent aujourd'hui absolument méconnues, incomprises, par les générations d'après-guerre. Ce n'est pas chose si simple, ce n'est pas chirurgie si bâtarde et qui peut s'accommoder d'une exécution aussi « cavalière » que beaucoup paraissent se le figurer, si nous les jugeons du moins d'après leur conduite.

Comme Desplas, j'ai vu tant de conséquences funestes de gestes chirurgicaux inconsidérés, littéralement condamnables, que j'en arrive à estimer que dans les accidents de la rue, de la route, du rail, deux dangers menacent l'accidenté, le chirurgien ignorant, dépourvu du jugement, pouvant hélas surpasser en malfaisance les risques inhérents au traumatisme lui-même.

M. **Rouhier** : En demandant la parole à la suite de la communication de mon ami Desplas sur la suture primitive des plaies accidentelles de la pratique civile, je n'ai pas entendu m'élever contre l'intérêt de cette communication car, moi aussi, sans avoir eu à déplorer des

accidents aussi graves que ceux rapportés par Desplas, j'ai, surtout dans ces dernières années, observé dans mon service un certain nombre de résultats malheureux.

Cela prouve tout simplement que la chirurgie est un art redoutable et que nos jeunes collègues ou nos internes, qui n'ont pas fait la dernière guerre, n'ont pas été entraînés comme nous à cette chirurgie particulière, qu'ils n'ont pas passé par les étapes successives que nous avons connues, de la mise à plat et du désencombrement des foyers avec cicatrisation interminable par seconde intention, de la suture secondaire, de la suture primitive retardée, enfin de la suture primitive après excision de la plaie et peut-être avons-nous à nous reprocher de ne pas les avoir suffisamment instruits dans cette pratique. Mais de là à proscrire absolument la suture primitive parce qu'elle a donné des accidents graves quand elle a été faite dans des cas mal choisis ou quand elle a été mal exécutée, ce serait dommage, car elle est, à mon avis, une des conquêtes lentement et péniblement obtenues de la chirurgie de guerre et elle mérite à plus forte raison de passer dans la pratique civile, mais avec toutes les restrictions et toutes les précautions prescrites pour la pratique militaire.

Tout d'abord il faut renoncer à une mauvaise terminologie, qui a fait à mon avis énormément de mal et contre laquelle je me suis élevé déjà pendant la guerre, il faut cesser d'employer le mot : *épluchage*, qui est beaucoup trop faible et ne correspond pas à la réalité, et qui détermine des opérations insuffisantes, pour adopter le mot de *parage des plaies*, qui fait image, ou mieux encore, le mot d'*excision des plaies*, qui est le véritable terme convenant à la situation. Puis il faut rappeler sans trêve que la suture primitive après excision des plaies ne peut être employée que pour des plaies très récentes, très peu souillées, ne présentant que des désordres limités, qu'elle ne peut être pratiquée que par des chirurgiens rompus à la pratique de l'anatomie et sur des blessés qui pourront être suivis tant qu'il faudra par le chirurgien même qui les a opérés.

Ceci posé comme règle générale, j'ai conservé dans mon service la suture primitive des plaies accidentelles pour quatre ordres de blessures :

1° *Les fractures compliquées à fracas limité*, lorsque le membre propre est resté recouvert par le bas ou le pantalon et n'a pas été souillé de terre. Dans de tels cas, la suture primitive permet de traiter ces fractures comme des fractures fermées, souvent par de simples appareils plâtrés, et de les guérir dans un minimum de temps ;

2° *Les plaies de poitrine*, dont la suture primitive — quand il s'agit surtout de plaies larges avec traumatopnée change complètement le pronostic et rapproche considérablement la guérison ;

3° *Les plaies de la face*, pour lesquelles la suture primitive a des avantages trop évidents ;

4° *Les plaies articulaires* enfin.

Nous savons tous en effet qu'une plaie articulaire laissée ouverte et

drainée par un procédé quelconque s'infecte *fatalement* et que trop souvent l'*amputation* ou au moins l'ankylose sont l'aboutissant de ces cas, quand ce n'est pas la septico-pyohémie et la mort. Je suis donc profondément persuadé que toutes les fois que l'état des lésions le permet, et qu'il n'y a pas de souillure évidente et massive, la technique classique d'excision de la plaie de lavage articulaire à l'éther et de suture primitive doit être conservée.

Il faut, bien entendu, que de tels blessés soient suivis les quinze jours suivants avec une particulière vigilance et il faut aussi que les articulations après la suture soient rigoureusement immobilisées.

COMMUNICATIONS

Résultat éloigné d'une implantation gastrique de fistule pancréatique,

par MM. **Menegaux, Calvet** et **Monsaingeon.**

On connaît mal les résultats éloignés des fistulo-anastomoses, et la discussion ouverte en mars 1938 par la communication de Brocq a montré combien peu nombreux étaient les documents sur cette question. Aussi nous paraît-il intéressant de vous relater l'histoire d'un malade observé par nous à l'hôpital Cochin, dans le service de M. le professeur Lenormant.

La première partie de l'observation a paru dans la thèse d'Hauttement (Paris, 1934), inspirée par Guibé.

Un garçon de ferme, B... (André), dix-sept ans, reçoit, le 4 février 1933, un coup de sabot de cheval dans le ventre. Lors de l'intervention, huit heures après, M. Guibé découvre une section complète du corps du pancréas, qui siège aux environs du segment moyen. Les deux fragments glandulaires sont réunis par deux catguts, sans qu'on puisse songer à faire une suture du Wirsung. L'hémostase semble correcte. L'intervention est terminée par la pose d'un drainage à la Mikulicz au-dessus du mésocolon, et la paroi est partiellement fermée en un plan au fil métallique.

Les suites opératoires sont bonnes, mais, le neuvième jour, à l'ablation du sac de Mikulicz, apparaît une fistule pancréatique, qui dure sept mois. Le liquide qui s'en écoule contient bien les trois ferments pancréatiques.

On essaie, à plusieurs reprises, d'obtenir médicalement la fermeture du trajet fistuleux (injections d'alcool). Plusieurs fois, la fistule se ferme, pour se rouvrir ensuite, mais sans qu'on constate d'accidents de rétention. L'injection au collargol des trajets fistuleux n'arrive pas jusqu'aux canaux glandulaires et ne montre qu'une dilatation sous-cutanée.

Le 11 septembre 1933, *nouvelle intervention* par M. Guibé. On circonscrit l'orifice fistuleux, dans lequel on introduit difficilement un stylet sur 2 à 3 centimètres. Dissection pénible du trajet, qu'on ne peut guère isoler

que sur une longueur de 3 centimètres. On aboutit alors à une masse indurée, où il n'est plus possible de rien reconnaître. Section de la collerette cutanée. Ouverture de l'arrière-cavité des épiploons ; on amène la face postérieure de l'estomac, sur laquelle on fait une petite incision près de son bord inférieur, à peu près dans la région de l'antre. Un fragment de sonde uretérale, introduit dans la fistule, est glissé, d'autre part, dans l'estomac et la fistule, dont les parois sont épaisses et scléreuses, est suturée à la muqueuse stomacale. Par-dessus, plusieurs plans de suture (plan musculaire et plan ramassant les débris épiploïques de voisinage). Deux mèches au contact. Paroi en un plan.

Les suites opératoires sont excellentes et la cicatrisation complète est obtenue en vingt jours. Le 7 octobre 1933, le malade, n'accusant plus aucun trouble, est considéré comme parfaitement guéri.

La deuxième partie de l'observation a été recueillie à l'hôpital Cochin, et c'est sur elle que nous désirons insister.

Après ces deux opérations, B... a repris son travail en janvier 1934. C'est à partir de novembre 1934 qu'il ressent des douleurs épigastriques intermittentes, plus accentuées une heure après les repas, accompagnées parfois de vomissements. Il continue à travailler, mais, en juin 1936, l'accentuation des douleurs l'oblige à consulter, et c'est à cette époque qu'il entre à l'hôpital Cochin, dans un service de Médecine. Un violent prurit siégeant aux membres inférieurs a fait son apparition, en même temps que des selles diarrhéiques, qui se répètent cinq fois par jour en moyenne. On note un gros amaigrissement et un léger subictère. Au niveau de l'épigastre est perçue une masse profonde et douloureuse, de la taille du poing. Des examens radiologiques montrent que le segment moyen de l'estomac est rétréci sur une certaine longueur. La fistulo-anastomose semble s'infecter, mais sur 2 à 3 centimètres seulement.

Progressivement, l'ictère fonce, tandis que les selles se décolorent complètement. Les épreuves fonctionnelles pratiquées affirment le déficit de la digestion des graisses, ainsi qu'un trouble léger de la fonction glyco-régulatrice. L'acidité totale du suc gastrique est diminuée. Les différents coefficients azotiques sont sensiblement normaux.

En novembre 1936, le malade est passé dans le service du professeur Lenormant, où nous l'examinons.

Ictère très foncé, avec signes nets de rétention biliaire. Gros foie, débordant le rebord costal de trois travers de doigt. Derrière la cicatrice du creux épigastrique, on sent une volumineuse tuméfaction, profonde et mal limitée, mate, sauf à sa partie inférieure, où se percute la sonorité colique ; le volume de la masse paraît être celui d'une tête d'enfant. L'état général est assez bien conservé. Une exploration radiographique montre que l'estomac et le duodénum sont refoulés excentriquement par la tumeur. On fait le diagnostic de faux kyste pancréatique et l'on intervient le 27 novembre 1936.

Intervention (professeur Lenormant, Calvet). Anesthésie à l'éther. Incision médiane sus-ombilicale sur l'ancienne cicatrice. On trouve, en haut, une zone où le péritoine est libre au-devant du foie, qui est gros et dur, alors qu'au niveau de sa moitié inférieure, on rencontre une véritable barrière d'adhérences, qu'on détruit à grand'peine aux ciseaux. On reconnaît le côlon et l'estomac, derrière lequel on perçoit la masse résistante et élastique de la tuméfaction. Il est impossible de relever le côlon et son méso, ou de passer entre lui et l'estomac. En revanche, la tumeur est accessible entre la petite courbure et le foie, derrière le petit épiploon, que l'on effondre. On atteint ainsi la paroi antérieure du kyste ; elle est

épaisse et blanc jaunâtre. Une ponction ramène du liquide trouble, jaune un peu verdâtre, abondant ; un demi-litre environ est évacué par aspiration. La paroi du kyste est alors incisée. Epaisse de 1 centimètre, elle possède une face interne tomenteuse, saignant facilement. L'exploration intra-kystique décèle l'existence d'une énorme cavité profonde, surtout en arrière et en bas, dont l'exérèse serait manifestement impossible. On pratique donc une marsupialisation de la poche aux crins dans le tiers supérieur de l'incision.

Examen histologique de la paroi du pseudo-kyste (Dr Perrot). Pas de revêtement visible. La paroi est uniquement formée par du tissu fibreux densifié. Pas de tissu pancréatique reconnaissable.

Examen du liquide. Recherche des sels et pigments biliaires négative. Recherche des ferments pancréatiques positive. Présence de sang et de nombreux polynucléaires.

Les suites opératoires furent excellentes. Très rapidement, l'ictère disparut et les selles reprirent une coloration normale. En quelques semaines, le malade engraissa de plusieurs kilogrammes. L'écoulement par la plaie opératoire, très restreint, disparut en un mois. Le malade sortit de l'hôpital en janvier 1937, complètement cicatrisé.

Nous avons revu l'opéré en 1938. Il était en parfaite santé et ne présentait ni trouble digestif, ni aucune récidive apparente de son faux kyste. Son poids demeurait normal.

En résumé, il s'agit d'un malade qui, à la suite d'une fistulo-anastomose, fit trois ans après un pseudo-kyste pancréatique.

Lorsqu'on relit la thèse de Bodart sur les fistules pancréatiques (Nancy, 1929), on s'aperçoit que les malades qui ont subi une anastomose fistulo-digestive n'ont jamais été suivis très longtemps. Parmi les 16 observations qu'il rapporte, 3 seulement comportent des résultats éloignés (excellents d'ailleurs) de plus de trois ans (observations de Henle, de Villaret-Besançon-Madier et d'Ingebrigtsen). Ici même, Brocq, en mars 1938, réunit 26 cas d'implantation fistulo-digestive et se plaint lui aussi du manque de résultats éloignés.

Pourtant, dans l'ensemble, on doit penser que la guérison obtenue est généralement définitive. Mais comment se fait cette guérison ? La fistule continue-t-elle à déverser le suc pancréatique dans l'estomac ? La circulation se rétablit-elle par le cours normal du canal de Wirsung, ou, au contraire, la sécrétion glandulaire finit-elle par se tarir ?

A notre avis, cette dernière hypothèse est probablement la meilleure, et notre observation tendrait à le prouver. Elle expliquerait d'ailleurs aussi les fermetures retardées de plusieurs mois que l'on observe souvent dans les fistules pancréatiques externes. Les choses se passeraient ainsi : dans un premier stade, la sécrétion de la portion exclue de la glande continue et s'écoule par le néo-canal, à l'extérieur (cas de la fistule externe), ou à l'intérieur des voies digestives (cas des fistulo-anastomoses). Si, à ce stade, une oblitération prématurée se produit, la sécrétion continuant à se faire, il se constituera un faux kyste glandulaire ; c'est ce qui est survenu dans l'observation de Duncombe, rapportée par Houdard à la séance du 18 janvier dernier ; c'est aussi ce que nous avons vu réaliser dans notre observation.

Par contre, si la voie d'écoulement reste perméable, il est vraisemblable que la sécrétion se tarit peu à peu par envahissement progressif des lobes glandulaires par un processus de sclérose, et c'est ainsi que la guérison définitive est obtenue. C'est d'ailleurs une opinion analogue qu'ont soutenue Gold et Lahey.

Il en résulterait que la fistulo-anastomose n'aurait qu'un rôle temporaire, pendant toute la période où la paroi du kyste est encore en activité de sécrétion. Il semble donc important de pratiquer, lorsque cela est possible, une fistulo-anastomose large, à trajet court et direct : à ce propos l'utilisation d'un tube en verre ou en caoutchouc, maintenant quelque temps la béance du trajet fistuleux, paraît recommandable (Doyen, Lecène, Mocquot).

Un autre point intéressant de notre observation est l'ictère qui a accompagné le développement du faux kyste pancréatique. Les observations analogues, sans être très fréquentes, sont cependant assez nombreuses et c'est ainsi que l'on peut citer, parmi les plus récentes, celles de Mondor, de d'Allaines et Malgras, de Desplas ; à l'étranger, celles de Judd et de Körte. Les kystes hydatiques du pancréas s'accompagneraient d'ailleurs d'ictère plus souvent que les faux kystes ; on en trouvera quelques observations dans la thèse d'A. Ouvry (1938).

L'ictère, à part les quelques cas où il s'explique par la coexistence d'une lithiase biliaire, est généralement dû à une compression réelle du cholédoque intra-pancréatique ; il est alors progressif, pseudo-néoplasique. Ailleurs, la compression simple ne suffit pas à expliquer les caractères de l'ictère qui est variable, intermittent, fébrile. Il faut sans doute alors faire intervenir une angiocholite surajoutée, favorisée par l'obstacle biliaire incomplet que constitue le kyste. Peut-être enfin existerait-il des ictères d'ordre spasmodique, par irritation du sphincter d'Oddi ou de la musculature propre du cholédoque (?).

Quelle qu'en soit l'origine, l'ictère par pseudo-kyste pancréatique entraîne parfois des conséquences chirurgicales complexes. Si, dans notre observation, la simple marsupialisation du kyste a suffi à lever l'obstacle et à faire disparaître la rétention biliaire, il peut arriver que l'on soit amené à réaliser un temps complémentaire sur les voies biliaires (cholécystostomie : Desplas ; cholécystogastrostomie : d'Allaines).

Il nous reste enfin à envisager la question de la thérapeutique à appliquer à ces récidives de faux kyste pancréatique. L'idéal serait peut-être de faire une kysto-gastrostomie, encore que les résultats d'une telle intervention ne paraissent pas être d'une excellente qualité. Dans notre observation, nous nous sommes contentés d'une nouvelle marsupialisation. Celle-ci a amené la guérison, mais nous n'avons pas la certitude que celle-ci est définitive.

PRÉSENTATION DE PIÈCE

Pièce d'hystérectomie abdominale subtotale pour petit fibrome, montrant comment les hystéropexies par certaines techniques, non seulement sont totalement inefficaces, mais encore peuvent créer dans le ventre des systèmes de brides tout préparés pour l'étranglement interne.

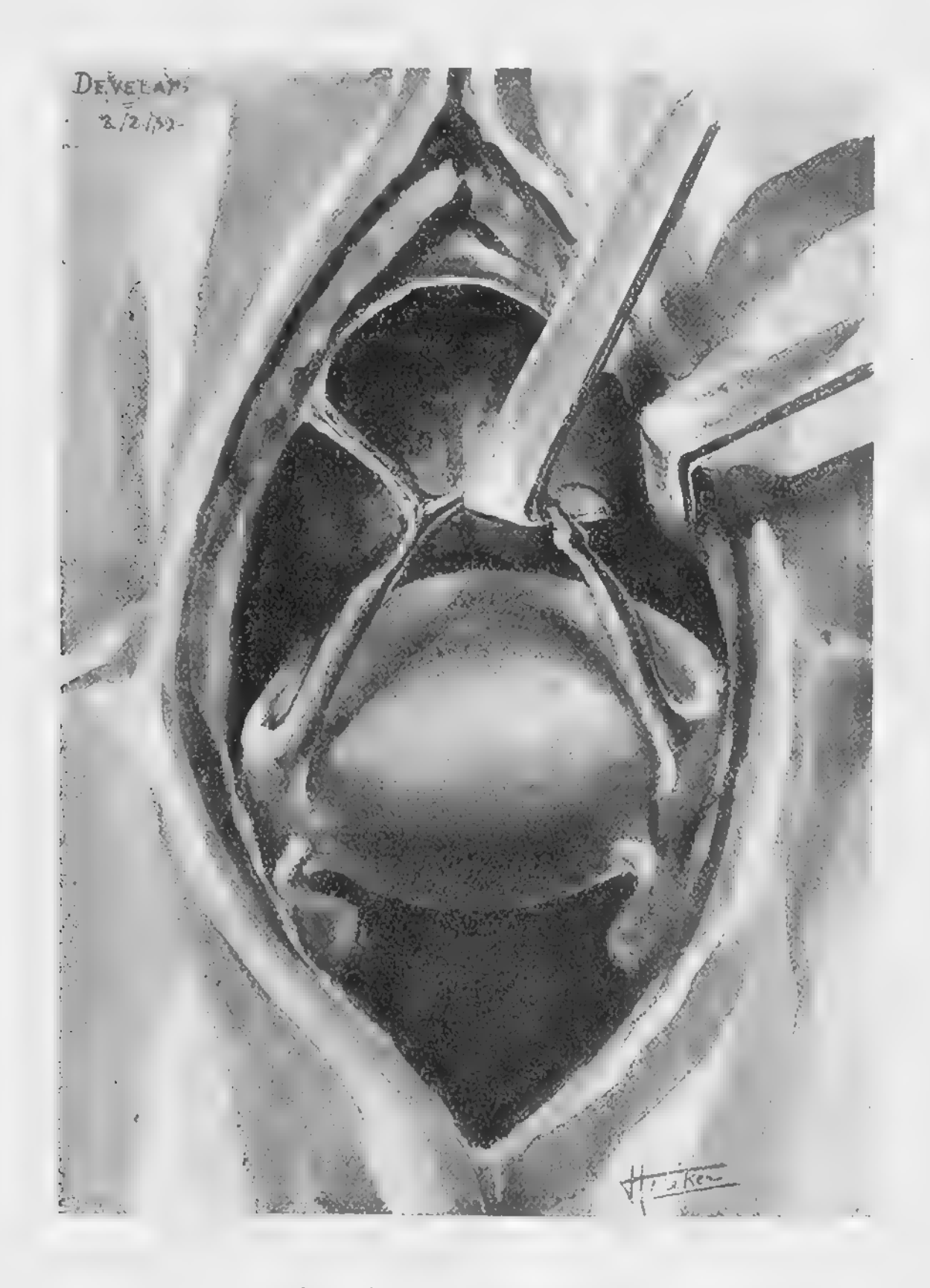
par M. **G. Rouhier.**

Voici une pièce d'hystérectomie subtotale que j'ai enlevée le 2 février dernier. Il s'agissait d'une femme de trente-huit ans, Mme D..., hospitalisée dans mon service, à l'hôpital Beaujon, pour des ménorragies abondantes durant depuis quatre ou cinq ans, avec pesanteur hypogastrique et sciatique. Ces ménorragies étaient devenues depuis trois mois de véritables hémorragies anémiantes. Au toucher, on sentait très nettement un utérus irrégulier, très dur, présentant manifestement un fibrome de petit volume, dans son ensemble, plutôt rétroversé. En outre, on sentait, par moments, mais pas toujours, du côté droit, une masse volumineuse, mollasse, élastique, entraînant l'utérus quand on la mobilisait par le palper bimanuel. Cette malade avait été opérée trois ans auparavant dans un autre service des hôpitaux de Paris où on lui avait fait une *hystéropexie.*

Le ventre ouvert, je pus constater d'abord que l'hystéropexie avait été totalement inefficace et que l'utérus, alourdi, il est vrai, par le fibrome, était complètement rétroversé dans la concavité sacrée et entièrement recouvert par les anses intestinales. Puis, en regardant mieux, nous vîmes sortir, entre les anses intestinales, une grêle ficelle arrondie, mince comme les petits cordons qui nouent les paquets de bonbons et qui venait se fixer à la paroi abdominale antérieure, sur la lèvre gauche de mon incision. Je saisis et j'attirai cette bride et nous vîmes se dégager le système de ficelles, de cordons arrondis et complètement libres dans le ventre que vous voyez sur cette pièce, et qu'un de mes élèves a fixé très exactement sur la figure ci-jointe, tel qu'il se présentait dans le ventre ouvert. Des deux côtés, ces cordons se raccordent aux ligaments ronds vers les cornes utérines ; ils se réunissent en anse devant la face antérieure de l'utérus et du sommet de l'anse part la mince bride fixée à la paroi abdominale antérieure au niveau de la cicatrice. Les cordons qui forment l'anse principale sont épais et charnus dans leurs deux tiers externes, donnant la consistance et l'aspect d'un fort ligament rond bien charnu, mais le sommet de l'anse et l'attache pariétale, beaucoup plus minces, ne sont plus que des brides étirées. On voit nettement, de chaque côté, le point où cesse le ligament charnu.

Ainsi étaient limités dans la région vésico-utérine de cette malade trois anneaux ou plutôt trois mailles prêtes pour des hernies internes : la première entre le corps de l'utérus et l'anse de réunion des ligaments ronds, les deux autres entre cette anse de réunion et la paroi abdominale, de part et d'autre de la bride de fixation pariétale médiane.

Dans le cas de mon opérée, il ne s'est pas, à la vérité, produit d'étranglement, mais tout semblait préparé pour qu'il s'en produisît



et certainement l'intestin devait s'engager par moments dans l'une de ces mailles : c'est vraisemblablement ce qui donnait lieu à cette masse mollasse et élastique qu'on sentait cliniquement à droite de l'utérus fibromateux, mais qu'on ne retrouvait pas à chaque examen comme le note l'observation.

Louis Bazy (1), dans un rapport qu'il a fait devant cette Compagnie le 2 février 1938, sur les observations de Roger Couvelaire et d'Albert Pellé, a repris cette question de l'étranglement interne après certaines

(1) Couvelaire (Roger) et Pellé (Albert). A propos de 3 observations d'occlusion intestinale aiguë après ligamentopexie à la manière de Doleris. Rapport de Louis Bazy. *Mémoires de l'Académie de Chirurgie*, n° 4, 2 février 1938, p. 153-159.

hystéropexies, question qu'il avait déjà traitée d'une façon très complète en 1912 dans son Mémoire de la *Revue de Pozzi* (2). Moi-même, j'avais essayé dans un mémoire postérieur de la même *Revue* (février 1914), d'établir les moyens d'éviter pareils accidents, et de fixer le point d'élection pour le néo-passage des ligaments ronds (3). Les dispositions dangereuses que l'on rencontre le plus souvent sont une fossette vésico-utérine, sorte de puisard à margelle rigide formée par les ligaments ronds, soit une bride charnue, épaisse et plus ou moins longue, rattachant l'utérus à la paroi. Je n'ai pas rencontré jusqu'ici, ni je n'ai vu décrit un réticulum, un système de mailles analogue à celui-ci. C'est en tous cas un exemple très caractéristique de ces dangers, qui peuvent se présenter avec des modalités anatomiques très variées.

Un procédé, qui peut se montrer à la fois si inefficace et si dangereux, est de toute évidence un mauvais procédé. Il serait intéressant de retrouver quelle a été au juste la technique employée. Je n'ai pu encore avoir de précisions à ce sujet.

J'ai vu quelquefois pratiquer un procédé particulièrement simple de fixation intra-pariétale des ligaments ronds qui consiste, lorsqu'on referme la paroi abdominale et à un niveau convenable sur cette paroi, à charger successivement, avec une longue aiguille courbe : aponévrose, muscle, péritoine d'un côté, puis un ligament rond, puis le 2e ligament rond et la paroi de l'autre côté. Les ligaments se trouvent ainsi réunis et pris dans la suture. Ce procédé est à coup sûr le plus simple et le plus rapide de tous les procédés de ligamentopexie, *trop simple* et *trop rudimentaire* à mon avis pour une des opérations les plus délicates et les plus difficiles, les plus attaquées aussi de la chirurgie abdominale.

Il me semble bien que ce doit être une technique de ce genre qui peut aboutir, après élongation mécanique du bloc de réunion et de fixation pariétale de deux ligaments, sous la traction continue de l'utérus alourdi, à la disposition pathologique que je vous ai apportée aujourd'hui.

(2) Bazy (Louis). Les résultats éloignés des hystéropexies abdominales, l'occlusion intestinale après l'hystéropexie. *Revue de Gynécologie et de Chirurgie abdominale*, n° 1, 1912, p. 561.
(3) Rouhier (G.). Les hystéropexies actuelles et le lieu d'élection pour le passage intra-pariétal des ligaments ronds dans l'opération de Doleris. *Revue de Gynécologie et de Chirurgie abdominale*, n° 2, février 1914, p. 81-102.

ÉLECTION D'UNE COMMISSION CHARGÉE DE L'EXAMEN DES TITRES DES CANDIDATS A LA PLACE D'ASSOCIÉ PARISIEN

MM. Thiéry, Schwartz, Basset, Fey, Richard.

Le Secrétaire annuel : M. ROBERT MONOD.

Imprimé par l'Ancne Impie de la Cour d'Appel, A. MARETHEUX, Dir., 1, r. Cassette, à Paris (France).

MÉMOIRES
DE
L'ACADÉMIE DE CHIRURGIE



Séance du 1er Mars 1939.

Présidence de M. Raymond Grégoire, *président.*

PROCÈS-VERBAL

La rédaction du procès-verbal de la précédente séance est mise aux voix et adoptée.

CORRESPONDANCE

La correspondance comprend :

1° Les journaux et publications périodiques de la semaine.

2° Des lettres de MM. Braine, Charrier, Quénu, Roux-Berger s'excusant de ne pouvoir assister à la séance.

3° Un travail de M. H. Gaudier (Lille), associé national, intitulé : *A propos des sutures primitives.*

4° Un travail de M. Luzuy (Blois), intitulé : *Hernie diaphragmatique réalisant une sténose médio-gastrique.*

M. Jean Quénu, rapporteur.

5° Un travail de M. Milos T. Simovic (Beograd), intitulé : *Deux volumineux kystes hématiques de la cuisse, suite d'anévrysme disséquant.*

M. D. Petit-Dutaillis, rapporteur.

6° Un travail de M. Raymond Dieulafé (Toulouse), intitulé : *Paralysie du nerf médian après fracture supra-condylienne de l'humérus.*

M. E. Sorrel, rapporteur.

Publication périodique hebdomadaire.

Décès de M. Antoine Béclère.
Allocution du Président.

Mes chers Collègues,

J'ai la tristesse de vous annoncer la mort presque subite de notre vénéré collègue Antoine Béclère.

Il faisait partie de l'Académie de Chirurgie depuis 1936, à titre d'associé parisien.

Son grand âge ne l'empêchait pas d'assister régulièrement à nos séances et, à l'occasion, de prendre part aux discussions qui s'y produisaient, car son érudition était grande. Il n'intervenait jamais qu'à bon escient et sur des sujets où il se sentait maître, car c'était un modeste et cependant son œuvre scientifique était considérable.

Médecin des hôpitaux depuis 1893, il s'était attaché tout d'abord à l'étude des maladies infectieuses et contribua grandement à réformer certaines idées acceptées jusqu'à lui en ce qui touchait la contagion.

Lorsque, vers 1895, la découverte de Röntgen commença à se répandre, Antoine Béclère comprit l'un des premiers tout ce que l'avenir réserverait à cette science nouvelle, tant au point de vue clinique que thérapeutique et, de ce jour, les travaux d'Antoine Béclère se rapprochèrent des préoccupations des chirurgiens. Déjà, en 1907, au XX[e] Congrès de Chirurgie, le Comité l'avait chargé d'un rapport sur la question proposée : « De l'influence des rayons de Röntgen sur les tumeurs malignes. »

En 1912, il étudiait avec Mathieu l'aspect radiologique des affections de l'estomac et de l'intestin. Il fit même sur ce sujet un cours qui eut un succès retentissant. Au XXV[e] Congrès de Chirurgie, la question suivante était proposée : « De l'exploration radiologique des affections chirurgicales de l'estomac et de l'intestin. » Et c'est à Antoine Béclère que l'Association française de Chirurgie confiait le Rapport.

Alors les esprits sceptiques ou à courte vue ne souriaient plus de ce qu'ils avaient appelé les « amusettes de Béclère ». De tous les coins de la France, de l'Europe, puis du monde entier, médecins et chirurgiens affluaient à l'hôpital Saint-Antoine pour écouter son enseignement. Il le continua pendant trente ans avec le même enthousiasme et un succès croissant.

« L'examen radiologique, répétait-il, doit être pratiqué par un médecin qui, seul, doit pouvoir interpréter. Celui qui palpe, percute, ausculte doit être aussi celui qui voit. » Béclère, en cela, fut un précurseur, car, au moins dans les débuts, la radiologie était œuvre de photographe.

Maintenant, l'instrumentation qu'il avait faite lui-même et qui s'est

perfectionnée depuis, était au point. Béclère avait fait de la radiologie, non seulement un merveilleux appoint clinique, il y ajoutait un excellent moyen thérapeutique.

Il avait entrepris le traitement des tumeurs bénignes et les succès qu'il avait obtenus dans les fibromes, par exemple, contre-balançaient les procédés de guérison chirurgicaux.

Dès 1916, il essayait le traitement des tumeurs malignes. Faut-il rappeler que, dès 1911, il avait guéri un cancer du testicule, comme il avait guéri une tumeur de l'hypophyse qui, après trente ans, reste encore guérie. Que dire enfin de l'association de la röntgenthérapie à la curiethérapie dans le cancer de l'utérus où son rôle a été prépondérant ?

Mais comme il ne se vantait pas lui-même et cherchait toujours à mieux faire, les distinctions bruyantes et officielles ne lui vinrent pas. En dehors de ses élèves, bien peu connaissaient l'effort considérable qu'il avait fourni pour établir la technique, la clinique, la thérapeutique de quantité d'affections.

En 1914, bien que libéré de toute obligation militaire, il se consacra au Val-de-Grâce à l'éducation des radiologues aux armées et équipa les voitures radiologiques envoyées à l'avant.

Le jour de ses quatre-vingts ans, et malgré ses résistances, le monde savant mit au grand jour toute son œuvre. Quatorze nations se réunissaient pour célébrer son rôle considérable d'avant-garde.

Il avait toute sa vie méprisé les honneurs et détesté l'intrigue. Cette fois, il dut bien accepter le titre qu'on lui donnait publiquement de « père de la radiologie française ».

Quelque temps auparavant, l'Académie de Chirurgie s'était honorée en lui demandant d'entrer dans son sein.

Ce travailleur acharné, tenace et persévérant a, malgré lui, forcé l'admiration. Il travaillait encore la veille de sa mort.

Sa vie doit faire l'orgueil de ses enfants et servir d'exemple aux générations à venir.

A PROPOS DU PROCÈS-VERBAL

A propos des « perforations diastatiques » dans le cancer sténosant du pylore,

par M. **J. Okinczyc.**

J'étais absent par congé, lorsque notre collègue Pierre Duval m'a pris à partie à propos de mon observation de « perforation diastatique de l'estomac ». Je n'ai donc eu connaissance de son intervention que par la lecture du *Bulletin*.

Je pourrais répondre que je me trouve encore avec Platon en assez

bonne compagnie, pour donner à « diastatique » le sens de « à distance ». Pour les autres, j'avoue ne pas lire suffisamment ni Aristote, ni Plutarque, ni Hippocrate, dans le texte original, pour discuter le bien-fondé de la critique philologique qui m'a été faite. Quant à Philon, de Byzance, j'aurais vraiment regretté son absence dans une controverse dont la subtilité évoque inévitablement sa ville d'origine.

Je m'étais borné, avant de faire ma communication, à consulter une fois de plus mon vieux dictionnaire grec, et j'avais trouvé au mot διαστασις, le sens de « distance, intervalle », au mot διαστατικος, le sens de « distinct », et à celui de διασταδον, le sens de « à distance ».

Je m'étais donc cru autorisé à comprendre ce sens dans le terme de « diastatique ». Je n'excluais pas, pour autant, comme mon texte en témoigne, l'action mécanique de surdistension, agissant sur la paroi gastrique ; je n'écartais pas même l'action toxi-infectieuse du liquide de stase.

Pour avoir raison contre mon interprétation, qui résulte pourtant de mes constatations directes, opératoires et anatomiques, il ne suffit pas de m'accorder, comme à regret, les termes mêmes de mon texte, en disant : « Okinczyc ajoute, il est vrai, la toxi-infection »; il ne suffit pas de trouver trop courte ma relation histologique (la concision n'excluant pas la clarté), qui dit cependant expressément : « La région *effondrée* au niveau de la petite courbure... », ce qui exprime bien la constatation d'une déchirure traumatique, compliquée d'infection, mais non, comme l'a vu Pierre Duval dans ma communication, la description d'un ulcère aigu perforé, dont l'association avec un cancer serait, on me l'accordera, bien étrange et en tous cas bien exceptionnelle.

Enfin, je voudrais faire remarquer que mon intervention a suivi de huit jours les signes frustes de perforation, et que, dans ces conditions, il n'est pas surprenant que j'aie trouvé dans le petit épiploon, les signes et les traces d'une infection qui avait eu tout le temps de se manifester entre la fissuration et l'intervention.

Ces raisons me paraissent suffisantes pour maintenir mes conclusions d'une perforation à distance, mécanique, ischémique et toxi-infectieuse, selon la succession étiologique des phénomènes que j'avais cru pouvoir décrire et présenter à cette tribune.

A propos du verrouillage par greffons articulés des luxations atloïdo-axoïdiennes avec fractures de l'apophyse odontoïde,

par M. **B. Desplas.**

Je suis très flatté que le professeur Tavernier ait porté attention à ma communication du 23 mars 1938, sur ce que j'ai appelé « les greffons articulés », qui, dans le cas de fracture-luxation atloïdo-axoïdienne,

donnent au blessé la sécurité, la solidité et laissent une mobilité cervicale suffisante.

M. Tavernier nous a communiqué, dans la séance du 1er février 1939, une fort intéressante observation de verrouillage par greffon fixe. court, unissant l'occipital aux 2e et 3e cervicales.

Le cas est ancien ; il date de dix ans. La radiographie montre que, malgré sa vigoureuse implantation, la greffe présente deux zones de décalcification, l'une au voisinage de l'occipital, l'autre au voisinage de



Radio I. — Novembre 1935.

l'apophyse épineuse de la 3e cervicale. Et les photographies, tout à fait démonstratives pour la flexion et l'extension le sont moins pour les mouvements de torsion et d'inclinaison latérale de la tête qui, en vérité, se font par l'entraînement du thorax supérieur. Ce qui explique probablement que, malgré la qualité du résultat obtenu, son ancienneté (dix ans), ce blessé n'a pas été pris par le conseil de révision, qui a refusé de faire de lui un soldat.

Le blessé du Dr Polony, dont je vous ai rapporté l'histoire en novembre 1938, a, en effet, un résultat précoce sur lequel il est difficile de s'établir. L'un des greffons est ostéoporosé ; les mouvements ont repris leur entière amplitude, tant et si bien qu'il a été, peut-être à tort, mobilisé en septembre et a fait 25 kilomètres sac au dos, ce qui prouve que le conseil de réforme l'a jugé en meilleur état que le blessé

de M. Tavernier ; ceci a une certaine valeur, mais, bien entendu, elle n'est pas absolue.

Il est possible que le greffon occipital du blessé du Dr Poloni accentue sa décalcification, mais M. Tavernier lui-même nous donne des apaisements sur son sort, puisqu'il nous affirme que les glissements secondaires tardifs sont l'exception dans ces fractures-luxations cervicales



Radio II. — Février 1939.

hautes, et que la plupart restent guéries sans séquelles, en l'absence de toute intervention opératoire.

Je ne discuterai pas avec M. Tavernier de la supériorité de la greffe courte ou de la greffe articulée. On aime toujours mieux ses enfants que les enfants des autres.

Clovis Vincent vient de me confier un blessé présentant une fracture-luxation atloïdo-axoïdienne, avec un déplacement antérieur de l'atlas de 3 centimètres. Le tubercule antérieur de l'atlas repousse la luette. On se demande comment ce blessé n'a pas été foudroyé au moment de l'accident.

J'ai fait à ce blessé, angoissé et rigide, un greffon occipito-cervical articulé dans des conditions extrêmes de simplicité, sous anesthésie régionale, en position assise, comme je l'ai préconisé dans ma communication du 16 novembre 1938 : le greffon occipital est vissé sur le tubercule occipital ; quant au greffon cervical, il est enclavé dans le dédoublement des apophyses épineuses des 2e, 5e et 6e cervicales.

Je communiquerai ultérieurement le résultat obtenu.

Je tiens à vous représenter les radiographies du blessé dont je vous ai communiqué l'observation le 23 mars 1938. Son accident date de novembre 1935, l'intervention date d'avril 1936. Voilà trois ans écoulés. Les greffons en stalactite et en stalagmite sont denses, calcifiés, vigoureux. Leur articulation reste libre ; les mouvements sont très suffisants en flexion, en extension, en torsion et en inclinaison latérale ; le résultat se maintient dans les termes désirés, solidité, sécurité, mobilité suffisantes.

RAPPORTS

Diverticule duodénal ou anomalie complexe de l'ampoule de Vater,

par M. **A. Chauvenet** (de Thouars).

Rapport de M. Paul Moure.

Dans son service où la chirurgie gastro-intestinale occupe une place relativement importante, M. Chauvenet n'a observé que deux cas de diverticules du duodénum. L'un est banal.

L'autre, au contraire, qui fait le sujet de ce rapport, est d'interprétation difficile ; il offre un caractère certain de rareté ; il a donné lieu à un échec opératoire qui peut être un enseignement.

C'est pour toutes ces raisons que M. Chauvenet nous adresse cette observation qui est celle d'un diverticule géant implanté sur la face antérieure de la deuxième portion duodénale et recevant, après qu'ils aient contourné sa face droite, l'abouchement des canaux cholédoque et de Wirsung.

M. Chauvenet n'a pas trouvé de fait semblable dans la littérature chirurgicale. Une seule observation pourrait présenter quelque analogie, c'est celle que Robineau a publiée à la Société de Gastro-Entérologie de Paris (1). Mais ici la formation diverticulaire était implantée dans la

(1) Séance du 13 janvier 1936, in *Archives des maladies de l'appareil digestif et des maladies de la nutrition*, **26**, n° 3, p. 301.

concavité du genu inférieur en plein tissu pancréatique. Il recevait un seul canal pancréatique, peut-être le Wirsung, et pas le cholédoque.

Observation. — Mme B..., âgée de cinquante-huit ans, m'est adressée par le Dr P. Labussière pour troubles gastriques rebelles au traitement médical.

Cette malade souffre de l'estomac depuis de très longues années, depuis toujours, dit-elle. Sur un fond douloureux à peu près continu, elle subissait jusqu'ici des périodes de crises durant plusieurs semaines, avec douleurs post-prandiales tardives, sensation de lourdeur, de crampes parfois. Pas de brûlures, pas de pyrosis, pas de vomissements. Elle a dû toujours faire attention à son régime et manger peu. Elle suivait une sorte de règle empirique grâce à laquelle elle arrivait à mener une vie à peu près normale. Mais, depuis quelques mois, les douleurs sont devenues continues ; elles ne cèdent ni au régime, ni au repos, ni aux divers traitements instaurés. Elles s'accompagnent à présent de vomissements alimentaires et bilieux et d'un amaigrissement considérable. L'appétit est très diminué et la peur de la douleur empêche la malade de se nourrir.

Il n'existe aucun autre antécédent pathologique digne d'être noté.

A l'examen, il s'agit d'une femme très amaigrie, pâle. La palpation de l'épigastre est légèrement sensible. Il n'existe aucune tumeur perceptible. Le foie est de volume normal, on ne trouve rien par ailleurs. Excrétion urinaire normale ; urée sanguine, 0,30 ; tension artérielle, 12-8 ; indice, 1/2.

Cet examen négatif laisse l'impression d'une histoire néoplasique, peut-être celle d'une transformation maligne d'ulcus ancien malgré la continuité et l'irrégularité des troubles douloureux.

Je demande un examen radiologique, qui est pratiqué par mon assistant, le Dr Colas. Il fournit les remarquables clichés que je joins à cette observation et qui doivent tout éclairer.

La série des images radiologiques montre l'existence d'un diverticule géant, pouvant être localisé sur la face antérieure de la deuxième portion duodénale. En l'absence de toute autre lésion constatée, ce diverticule, qui est le siège d'une stase importante, semble bien être la cause des troubles cliniques et une intervention est proposée.

La malade, lasse de souffrir, heureuse de ce qu'on ait trouvé la cause de ses maux, accepte cette proposition avec enthousiasme.

Opération le 25 mai 1936, sous anesthésie à l'éther + CO_2. Laparotomie médiane sus-ombilicale.

L'estomac est de coloration normale, sain.

A partir du pylore, le duodénum est caché par un feutrage épais de voiles inflammatoires, denses, rouges, finement vascularisés, masquant aussi la vésicule et le pédicule hépatique.

On pratique méthodiquement la libération de ces adhérences en faisant l'hémostase progressive. Ce temps opératoire est relativement aisé et conduit sur le diverticule, distendu par les gaz, gros presque comme un œuf de poule, siégeant sur la face antérieure de la deuxième portion duodénale. La paroi du diverticule paraît un peu plus mince que celle du duodénum. Elle présente des lobes. Les sillons inter-lobaires sont lâchement comblés par de fins tractus conjonctifs.

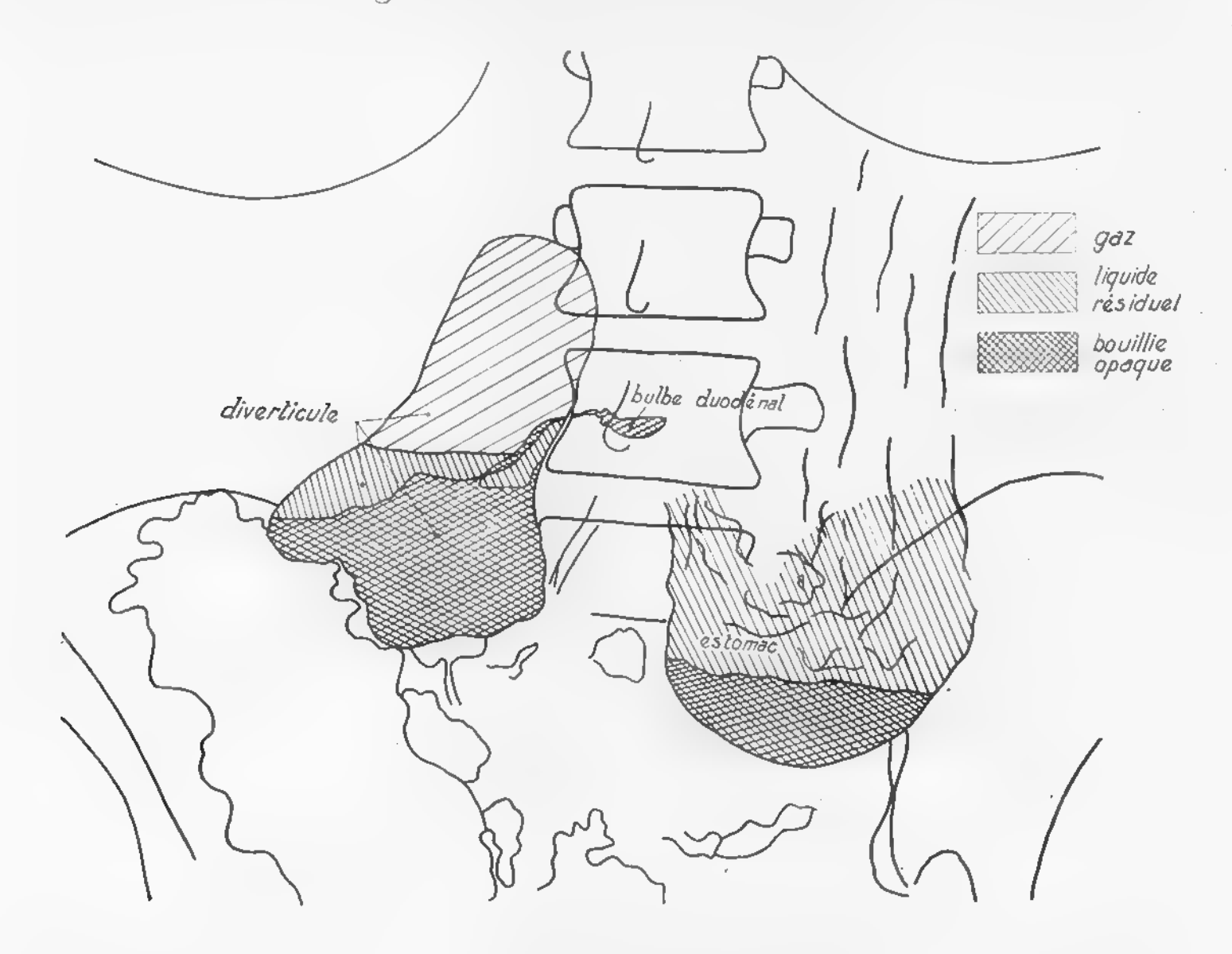
Les bords supérieur et inférieur du diverticule sont très facilement libérés et conduisent sur la base d'implantation, qui paraît un peu fibreuse.

En dedans et au dehors, au contraire, cette libération est gênée par l'existence d'un trousseau d'aspect fibreux partant des bords interne et externe du duodénum et venant, en s'amincissant, se rejoindre sur la surface antérieure du diverticule, en formant une sorte de sangle presque virtuelle à sa partie moyenne.

On sectionne d'abord aux ciseaux le trousseau gauche. Il contient une petite artériole qui est liée. Cette manœuvre libère la face gauche du diverticule, qui n'adhérait ici que très lâchement au tissu sectionné.

Du côté droit, le trousseau fibreux paraît à peine plus dense, mais un peu plus épais. Avant de le sectionner, on peut passer la sonde cannelée entre lui et la face droite du diverticule. Mais, ici, la section faite, on s'aperçoit que l'on a coupé en réalité deux canaux superposés, dont l'un est certainement le cholédoque et l'autre le Wirsung. Le tissu qui les joint a l'aspect d'une mince lame glandulaire (ce qui sera confirmé par l'examen histologique, qui en montrera la nature pancréatique).

La sonde cannelée, cathétérisant le segment distal du cholédoque, montre qu'il court sur la surface antérieure du diverticule, pour y trouver un abouchement très légèrement en dehors du milieu de cette face.



Les canaux malencontreusement sectionnés avaient donc contourné le bord convexe de la deuxième portion duodénale, la face droite du diverticule et se jetaient dans la cavité de ce diverticule, en perforant sa face antérieure en son milieu.

La base du diverticule découverte et sectionnée, le diverticule enlevé, il reste à essayer de réparer les dégâts.

La brèche duodénale est suturée en trois plans, au lin à points séparés. Au niveau de son angle externe, on abouche le cholédoque en le suturant en deux plans de suture au lin. On implante avec soin le moignon glandulaire contenant le Wirsung.

On péritonise du mieux que l'on peut et l'on renforce le tout par une épiplooplastie.

Mais tout cela ne donne pas une impression de sécurité absolue et on laisse une petite mèche sur la région.

Fermeture pariétale en trois plans.

Les suites opératoires sont d'abord des plus simples.

La malade rend des gaz à la quarante-huitième heure ; va à la selle le quatrième jour.

Mais à l'ablation des mèches succède un abondant écoulement de bile et de suc pancréatique.

On évite difficilement la digestion cutanée autour de cette fistule intarissable.

La malade se cachectise et meurt au bout de trois semaines, sans que la famille ait accepté la réintervention proposée et malgré tous les essais thérapeutiqes faits.

La pièce enlevée a été l'objet d'un examen histologique (Dr Bonnard) montrant que la paroi du diverticule avait, dans tous ses plans, la structure de la paroi duodénale normale. Pas de signes d'inflammation.

Il n'est guère de commentaires à adjoindre à cette description. Elle constitue, en somme, l'aveu d'une erreur opératoire, excusée par la complexité inattendue de la malformation. Elle est un rappel, un peu douloureux, à cette extrême prudence qui doit guider l'acte chirurgical dans le traitement des anomalies dont la variabilité est toujours lourde de surprises.

Néanmoins, comme les douleurs insupportables endurées par cette malade nécessitaient une intervention chirurgicale, je pense qu'en pareil cas, à la lumière de cette observation qui démontre les difficultés insurmontables que rencontre une intervention directe sur un grand diverticule de la deuxième portion du duodénum, il serait préférable d'agir à distance, en pratiquant une gastropylorectomie par exclusion. Il est possible que la dérivation totale des aliments ainsi obtenue puisse faire cesser les douleurs provoquées par la stase dans le diverticule.

M. **Jean Quénu** : Une observation analogue a été publiée l'année dernière dans le *Journal de Chirurgie* par un chirurgien serbe, M. Yakovlievitch. Ayant coupé accidentellement le cholédoque et le canal de Wirsung, il les réimplanta dans l'intestin et son opéré guérit.

Corps étrangers ostéo-cartilagineux de la bourse séreuse du biceps au pli du coude,

par M. **R. Desjacques** (de Lyon).

Rapport de M. P. Moulonguet.

La récente communication de M. Aumont, rapportée par M. Moulonguet (séance du 21 décembre 1938), sur les corps étrangers ostéo-cartilagineux des bourses séreuses, m'incite à présenter cette observation et surtout cette radiographie de corps étrangers de la bourse bicipitale où le diagnostic exact put être fait avant l'intervention.

Observation. — Homme de quarante et un ans, jamais malade antérieurement. Il a vu apparaître, il y a quinze mois, une tuméfaction dans la région du pli du coude. Il se plaint de douleurs vives dans le coude lors de certains mouvements : pronation forcée, extension forte du coude. Son médecin a posé le diagnostic de « lipome ». Le malade demande à en

être débarrassé ; il est représentant de commerce, et se trouve très gêné pour conduire son automobile dans les longs voyages qu'il doit faire.

A l'examen, cet homme présente toutes les apparences d'une santé florissante.

Le pli du coude droit apparaît déformé par une tuméfaction arrondie, un peu allongée verticalement, un peu en dehors de la ligne médiane. Au palper, on perçoit une vague fluctuation. Aucune crépitation n'est perçue.

Les mouvements de l'articulation du coude ont leur amplitude normale



Corps étrangers ostéo-cartilagineux de la bourse séreuse bicipitale.

et sont indolents. La pro-supination a une amplitude normale, mais elle serait parfois douloureuse, surtout en pronation.

Pas de trouble vasculaire ou nerveux.

Une radiographie, heureusement pratiquée, va permettre le diagnostic. Elle confirme l'intégrité des surfaces articulaires. Sur le profil, on note : outre un flou de la corticale du radius au niveau de la tubérosité bicipitale, sept taches arrondies, la plus grosse de la taille d'un noyau de cerise, immédiatement sous les plans superficiels. On distingue même le pourtour de la poche. Le diagnostic de « hygroma de la bourse bicipitale avec corps étrangers » apparaît comme légitime.

Intervention le 14 juin 1938 (Drs Desjacques, F. Doucet-Bon) : anesthésie générale ; incision dans la gouttière bicipitale externe prolongée sur l'avant-bras. Il s'agit bien, sous l'aponévrose, d'une bourse séreuse de la

taille d'une mandarine. Au cours de la dissection, elle est ouverte et l'on retire sept corps étrangers ostéo-cartilagineux, libres dans la cavité. La poche elle-même est très mince, sa paroi interne absolument lisse, sans corps étranger en voie de libération. Le liquide qui s'écoule est clair, filant. L'ablation de la poche, poursuivie avec patience, permet de l'enlever dans sa presque totalité. La tubérosité bicipitale a un aspect très particulier : son revêtement cartilagineux apparaît altéré, ayant perdu son aspect brillant caractéristique. La paroi de la bourse à son voisinage avait un aspect rouge, très inflammatoire. Fermeture de l'aponévrose sur un drain ; suture cutanée aux crins.

Les suites opératoires ont été des plus simples.

Le malade revu en novembre 1938 déclare n'avoir plus aucune douleur ; tous les mouvements du coude sont faciles et indolents. La pro-supination — cela se conçoit aisément — est devenue libre dans toute son amplitude.

Il n'a pas été pratiqué d'examen de laboratoire de la poche et de son contenu.

L'intérêt de cette nouvelle observation de corps étrangers ostéo-cartilagineux développés dans une bourse séreuse est surtout clinique. Nous n'avons relevé aucune lésion traumatique ou autre susceptible d'en expliquer la formation. Il n'y avait aucune communication avec l'articulatiin du coude. L'aspect anormal du cartilage de recouvrement de la tubérosité bicipitale a retenu notre attention, tant lors de l'examen de la radiographie, qu'au cours des constatations opératoires.

Nous avons tenu surtout à mettre en lumière cet aspect radiologique très particulier, semblable sans doute à celui de la malade de M. Aumont. Il nous a permis un diagnostic ferme avant l'opération.

*
* *

Hors son intérêt clinique et diagnostique, l'observation de notre collègue Desjacques permet de préciser un point de pathogénie. Il semble que ce soit au niveau de la saillie osseuse que protège la bourse séreuse, qu'ait été l'altération initiale d'où dérive la formation des corps étrangers ostéo-cartilagineux. Le fait est à noter ; il établit une liaison rationnelle entre les corps étrangers des articulations et ceux des bourses.

Je vous propose de remercier M. Desjacques.

Volvulus gastrique,

par MM. **Raymond Imbert** et **Escarras** (de Marseille).

Rapport de M. Boppe.

MM. R. Imbert et Escarras, de Marseille, nous ont adressé une intéressante observation de volvulus aigu total de l'estomac opéré et guéri.

Voici tout d'abord l'histoire clinique de leur malade :

Dans la nuit du 20 au 21 mars 1938, on amène à l'hôpital de la

Conception, dans le service de M. le professeur Fiolle, un homme d'une trentaine d'années trouvé inanimé sur la voie publique. Il n'a été apparemment l'objet d'aucun traumatisme ; pâle, couvert de sueur, dans un état de choc intense. Le pouls misérable est à 140, la température à 36°7. Tension artérielle : 7-4. L'abdomen est contracturé surtout dans la région sus-ombilicale.

On institue un traitement symptomatique d'urgence (toni-cardiaques, hypertenseurs). Au bout de vingt-cinq à trente minutes, le malade commence à s'agiter, prononce quelques paroles, attirant l'attention sur son abdomen qui est le siège d'une défense généralisée avec maximum dans l'épigastre. A ce niveau, on peut parler de véritable contracture douloureuse. Sonorité pré-hépatique très nette. Aucun effort de vomissement. Pas de ballonnement. Le toucher rectal est négatif. Poumons normaux, cœur non déplacé.

En présence de ce tableau clinique, MM. R. Imbert et Escarras pensent à une perforation d'ulcère ; ils n'ont malheureusement pu pratiquer un examen radioscopique pré-opératoire qui, dans le cas particulier, se serait révélé sans doute particulièrement intéressant ; nous ne possédons, en effet, que peu de documents sur l'aspect radioscopique de l'estomac en volvulus aigu, nous connaissons surtout les images de volvulus chronique segmentaire après ingestion barytée formellement contre-indiquée naturellement dans les volvulus aigus.

Quoi qu'il en soit, on pratiqua une cœliotomie médiane sus-ombilicale. Pas de liquide intrapéritonéal, pas de gaz, mais par l'incision fait saillie un estomac très dilaté en situation anormale. La grande courbure est refoulée vers le haut, le pylore est un peu en avant et à droite du cardia.

La reposition gastrique est très simple. Elle exige l'exécution du double mouvement suivant : rabattement vers le bas de la grande courbure, puis détorsion par rotation du corps de l'estomac de 90° dans le sens inverse des aiguilles d'une montre.

L'estomac de grandes dimensions ne présente aucune lésion. Le duodénum est normal, la première portion est mobile sans exagération. L'accolement est régulier sur les autres portions. Le côlon transverse est légèrement dilaté et ptosé. Le ligament gastrocolique est anormalement long, ce qui explique qu'il n'ait pas suivi la grande courbure dans son déplacement. Le volvulus ne paraît pas avoir aucune tendance à se reproduire. Fermeture de la paroi. A la fin de l'intervention, l'état est très grave. Les suites opératoires immédiates sont tout d'abord très satisfaisantes.

Cette variété de volvulus est extrêmement rare. On sait, en effet, qu'il existe deux types principaux de volvulus gastrique.

1° Le volvulus sur axe longitudinal cardio-pylorique dit encore « organo-axial » ; la face antérieure de l'organe devient postérieure, la grande courbure supérieure.

Dans un travail consacré à cette question, publié dans la *Chirurgie de l'estomac et du duodénum*, de mon maître le professeur Hartmann (1928), j'avais pu retrouver 44 cas de volvulus aigu total et 23 fois il s'agissait de torsion longitudinale. Ramadut, dans sa thèse récente (Paris, 1937), Chêne et Ramadut, dans leur travail des *Archives des Maladies de l'Appareil digestif* (**28**, n° 5, mai 1938, p. 434), rapportent une proportion analogue.

2° Le volvulus sur axe transversal, dit encore « mésentérico-axial »,

est plus rare, 18 cas dans ma statistique, 10 cas dans celle de Chêne. L'estomac se tord comme un côlon sigmoïde sur le mésogastre postérieur. Le cardia s'abaisse, le pylore remonte, les deux orifices arrivant à se juxtaposer ou même à se croiser, la torsion s'effectuant dans le sens des aiguilles d'une montre.

Dans l'observation d'Imbert et d'Escarras, il s'agissait d'un volvulus mixte par torsion autour des deux axes longitudinal et transversal. De plus, par suite de la longueur anormale du ligament gastrocolique, le côlon transverse n'ayant pas suivi, le volvulus appartenait à la variété supra-colique.

Les constatations opératoires, dans le cas particulier, ne nous renseignent en rien sur l'étiologie de la torsion.

Quant au tableau clinique du malade de Imbert et Escarras, il mérite de s'y arrêter.

Le volvulus constitué brutalement s'est accompagné d'un état de shock intense. J'ai déjà insisté sur cette altération foudroyante de l'état général. Dans mon observation personnelle, le début clinique des accidents se produisit vers 6 h. 30 du matin ; deux heures après, lors de mon examen, la malade était mourante. Les violents tiraillements du plexus solaire sont probablement la cause de cette sidération.

Dans la plupart des observations publiées et dans la mienne en particulier, le malade présente des efforts incessants de vomissements et la région épigastrique est le siège d'un ballonnement dur très tendu ; ces deux symptômes de la triade classique de Borchardt sont absents dans l'observation rapportée.

Si cette observation est intéressante par ses particularités anatomo-cliniques, elle l'est encore par l'évolution post-opératoire.

En effet, quelques jours après l'intervention, surviennent des vomissements fréquents et irréductibles. L'examen radioscopique montre l'existence d'un estomac distendu, s'évacuant mal, mais ne paraissant nullement gêné par un obstacle quelconque.

Devant la répétition de ces vomissements véritablement incoercibles, M. le professeur Fiolle conseilla une réintervention. La laparotomie ne montra l'existence d'aucun obstacle au transit gastrique. L'estomac était toujours très distendu. A la suite de la première intervention s'étaient développées des adhérences gastrocoliques qui s'opposaient, de toute évidence, à un déplacement important de l'estomac (les vomissements ne peuvent donc s'expliquer par une récidive de volvulus même partiel). Toute suspension gastrique paraît inutile et on réalise la vidange de l'estomac par une gastro-entérostomie. Les vomissements cessent immédiatement après l'intervention. Suites opératoires normales.

Pourquoi ces vomissements ? Les auteurs sont très sobres de renseignements ; s'agissait-il de vomissements bilieux ou noirâtres ? Le tubage gastrique a-t-il été tenté ?

Nous ne chicanerons pas MM. Imbert et Escarras sur les indications de la gastro-entérostomie, ils ont guéri leur malade et cela seul compte ;

mais nous soulèverons l'hypothèse d'une simple dilatation post-opératoire qui eût peut-être cédé au banal lavage d'estomac.

Je vous propose de remercier MM. Imbert et Escarras de nous avoir rapporté une très intéressante observation de volvulus aigu de l'estomac et de les féliciter d'avoir guéri leur malade grâce à une intervention immédiate avant le stade de sphacèle et de perforation.

M. **Basset** : Je n'ai opéré d'urgence qu'un cas de volvulus gastrique. Mon malade était dans un état extrêmement grave. Cliniquement, et comme y a insisté Boppe tout à l'heure, cet homme présentait un ballonnement épigastrique considérable, avec présence dans cette région et surtout à gauche, d'une volumineuse tuméfaction hypersonore.

M. G. **Lardennois** : Les cas de volvulus aigus de l'estomac sont rares. Je n'en ai observé jusqu'à présent que deux cas.

Leur symptomatologie est émouvante et déconcertante.

Dans mon premier cas il s'agissait d'une jeune fille robuste de vingt-six ans, sans passé dyspeptique.

Appelé auprès d'elle avec M. Marcel Labbé, le 6 mars 1925, vers 4 heures de l'après-midi, j'entendis le récit suivant :

Après un dîner un peu copieux, Mlle F... s'était trouvée incommodée et avait ingurgité des quantités d'eau excessives. Le malaise persistait dans la matinée. Un médecin, appelé, conseilla un vomitif et fit une injection d'apomorphine. A partir de ce moment, les efforts de vomissements se manifestèrent sans discontinuer. Je trouvai la jeune fille épuisée, refroidie, le pouls misérable, en état de shock, avec sensation angoissante d'étouffement.

Au creux épigastrique bombait une tuméfaction énorme. A l'auscultation du ventre, silence abdominal absolu.

Je demandai qu'on transportât la malade en maison de santé, mais des retards se produisirent. C'est seulement vers 7 heures du soir qu'on me téléphona de la Clinique : « Votre malade vient d'arriver, mais ce n'est pas la peine, docteur, que vous vous dérangiez, elle est morte. »

Je ne voulus pas accepter cette conclusion sommaire, et je me fis conduire de suite auprès de la malade.

Effectivement, elle était mourante, inconsciente, froide et sans pouls, avec les mouvements inspiratoires de l'agonie.

Je réussis, contrairement aux données classiques, à faire faire un lavage d'estomac, qui avait été tenté en vain au cours de l'après-midi. On retira environ 5 litres de liquide noirâtre.

J'intervins ensuite en toute hâte, sans anesthésie, la malade étant inanimée, en faisant respirer de l'oxygène.

Dès l'incision de la paroi, une énorme tumeur, d'aspect brunâtre, surgit au-dessous du côlon transverse, soulevant le mésocolon. Je fis une brèche à celui-ci et reconnus la paroi gastrique. Je ponctionnai

l'estomac sur sa face postérieure, la grande courbure étant en haut, et je retirai encore environ 3 litres de liquide hématique.

Je me hâtais de fermer la petite brèche de ponction, lorsque l'estomac se réduisit tout à coup presque spontanément.

En toute vérité, je ne réalisai bien qu'il s'était agi d'un volvulus gastrique total que lorsqu'il se fut si aisément réduit.

Je suturai rapidement la paroi abdominale en masse, avec de grosses soies, et je me trouvai fort satisfait, sans plus chercher, de pouvoir ramener mon opérée vivante.

Les jours suivants furent difficiles. La malade resta en état de shock, avec anurie totale, pendant plus de vingt-quatre heures. Je rappelle que nous étions en 1925 ; M. Gosset ne nous avait pas encore fait connaître le sérum hypertonique salé. J'usai du sérum glucosé hypertonique additionné d'extrait surrénal, dont j'avais constaté l'efficacité durant la guerre, d'injections rectales et sous-cutanées d'eau salée physiologique, que je commandai, dans les premières vingt-quatre heures, en quantité copieuse égale à celle des liquides qu'avaient rejetés l'estomac, c'est-à-dire environ 7 litres.

Il n'y eut aucune difficulté gastrique, ni intestinale. L'opérée guérit.

Ultérieurement, je lui réparai sa paroi abdominale, tant pour la solidité que pour l'esthétique.

Elle se porte toujours très bien, s'est mariée, est heureuse et a beaucoup d'enfants.

Le second cas, dont je vais vous dire l'histoire, fut assez différent. Il s'agissait d'une dame de soixante-dix ans. Son passé était celui d'une dyspeptique à douleurs tardives.

Le 13 février 1931, au cours de son dîner, Mme M... fut prise de douleurs si vives qu'elle dut abandonner son repas. Les douleurs, en dépit des premiers soins, augmentaient d'intensité, avec irradiations dans l'hémithorax gauche, avec angoisse et lipothymie. Les médecins appelés jugèrent qu'il s'agissait d'une crise d'angine de poitrine. Le professeur Laubry fut appelé en toute hâte dans la nuit.

Après quelques heures, le cœur fut mis hors de cause.

Je vis la malade le lendemain, un peu avant midi, quatorze heures après le début des accidents.

Je n'eus pas le loisir de la faire radiographier, mais celui de l'examiner avec soin.

Il existait une forte voussure de la région épigastrique et un silence abdominal absolu à l'auscultation. La tuméfaction me parut nettement formée de deux portions ; l'une, inférieure et externe, était mate ; l'autre, supérieure et interne, était de pleine sonorité.

On eût dit une hydronéphrose à extension abdominale, surmontée d'une poche gazeuse gastrique.

Instruit par mon expérience ancienne, je proposai à mes confrères réunis le diagnostic de volvulus aigu de l'estomac. Ils voulurent bien l'accueillir avec politesse, sinon avec conviction.

L'opération fut faite le 14 février 1931.

Incision. Ponction de la face postérieure de l'estomac, fermeture de l'orifice de ponction. Réduction aisée et remise en place de l'estomac. Dans ce cas, le volvulus n'était pas complet comme dans le premier. Il était constitué par une plicature aiguë de la portion transversale de l'estomac sur sa portion verticale.

La portion transversale était fortement allongée, sous la conséquence d'une *sténose scléreuse du pylore*, comme on en voit chez certaines femmes âgées, constituant comme la fixation organique de spasmes répétés, affection sur laquelle Harvier, en particulier, a attiré l'attention.

Peu soucieux de pratiquer ni une gastro-pylorectomie, ni même une gastro-entérostomie chez cette dame âgée et bien fatiguée, je me contentai, chez elle, de pratiquer une divulsion digitale du pylore en refoulant, avec l'index, la paroi duodénale. Il s'agissait de faire vite.

Peut-être recevrai-je, pour cette manœuvre, quelque critique étonnée ; dans le cas particulier, elle a réussi. La malade a fort bien guéri et elle le demeure, se félicitant de ne plus souffrir de son estomac.

Elle porte allègrement ses soixante-dix-huit ans.

COMMUNICATIONS

Un cas d'œdème malin généralisé de la face à staphylocoque, avec septicémie,

par MM. **Jacques** (de Nancy), **Mathieu** (de Nancy), **Guibal** (de Nancy) et **Louis Sauvé**.

Communication suivie d'un rapport sur des observations de MM. Baumgartner (de Genève) et Duboucher (d'Alger),

par M. **Louis Sauvé.**

Observation. — Mme H..., vingt-cinq ans, a toujours été en bonne santé, mariée à dix-neuf ans, 4 enfants rapprochés, colibacillose au cours des deuxième et quatrième grossesses ; durant cette dernière, pyélonéphrite qui cesse aussitôt après l'accouchement, mais les examens d'urines montrent encore quelques décharges de colibacilles.

M. H..., son mari, présente, au mois de mai 1938, un furoncle anthracoïde de la nuque *et l'un des enfants* fait des orgelets à répétition. Mme H... soigne son mari et son enfant sans présenter aucune localisation staphylococcique à ce moment. Elle est cependant assez fatiguée et déprimée au début de juin 1938.

Le 13 juin, elle s'aperçoit d'un *tout petit bouton, au niveau de la lèvre*

inférieure, tout près de la commissure droite ; cette petite lésion cutanée ne la fait pas souffrir, mais le 14, voulant s'en débarrasser plus rapidement, elle exprime assez violemment cette petite lésion ; le soir même, elle éprouve un violent frisson, mais ne s'inquiète pas et ne prend même pas sa température. Le 15, sensation d'endolorissement, de tension de la lèvre supérieure et de la joue droite ; la malade fait des application chaudes, mais ne s'inquiète pas ; elle fait appeler le Dr Rémy, de Rambervillers, le 16 ; il prescrit la continuation des applications chaudes et la prise de glésol ; les urines ne contiennent ni sucre, ni albumine.

La température s'élève progressivement, l'œdème augmente peu à peu, et je suis appelé en consultation *le 18*. Température, 39°5. Pouls, 120 ; l'état général et très bon ; il existe un petit pertuis par où s'écoule un peu de sérosité purulente ; l'œdème occupe la région de la commissure, gagnant la lèvre supérieure, avec coloration violacée des téguments.

Nous pratiquons, par le pertuis, une instillation à la seringue de 1 c. c. de bactériophage staphylo (Robert et Carrière) et faisons faire une injection de 1/10 de centimètre cube d'anatoxine staphylococcique ; le lendemain, le Dr Rémy pratiqua une nouvelle instillation de bactériophage local ; la douleur augmente, ainsi que l'œdème, qui gagne la joue droite ainsi que le sillon nasogénien. La fièvre monte à *41°* le 21 et la malade est amenée d'urgence à la clinique Bon-Secours, où nous la gardons sous notre surveillance, en demandant l'avis du Dr Louis Mathieu, médecin des hôpitaux près du professeur Jacques.

Applications chaudes ;

Métacuprol intraveineux (jusqu'au 27 juin 1938) ;

0 c. c. 25 d'anatoxine le 23 juin.

L'œdème violacé occupe toute la joue et, en particulier, la région angulo-maxillaire, l'œil droit se ferme en raison de l'envahissement par l'œdème des paupières chémosis considérable.

Le 24 juin, apparition de *frottements pleuraux* à la base droite, l'état général est des plus inquiétant, la température reste aux environs de 40°, le pouls reste bien frappé à 120, pas de frissons.

Le 23 juin : sucre sanguin, 1 gr. 20 ; *hémoculture au bout de quarante-huit heures, staphylo doré hémolytique.*


L'œdème est de plus en plus intense, surtout en plein milieu de la joue ; le 24, nous pratiquons une ponction exploratrice, qui ne ramène qu'un peu de sérosité et pas de pus ; nous plaçons cependant un tout petit drain pour maintenir ce pertuis ouvert ; petit frisson le soir.

L'œdème augmente toujours, gagnant la *région frontale droite*, la racine du nez en envahissant le côté gauche, *l'œil gauche se ferme* à son tour, *le masque de la malade* est effrayant, la pression des globes oculaires ne réveille pas de douleur rétrobulbaire et, cependant, il paraît y avoir un peu *d'exophtalmie sans paralysies oculaires* pour le moment. On continue les applications chaudes, on soutient le cœur, la malade boit difficilement au chalumeau (jus de fruits, bouillon de légumes).

Le 26, bactériophage sous-cutané, 1 c. c.

Le 27, l'état s'aggrave encore, apparition de *veines saillantes, en tête de méduse, sur le front ;* l'œdème de la racine du nez est considérable ; on fait alors du *sérum antistaphylo polyvalent* (Pasteur) : 120 c. c. le 27, en deux fois ; 40 c. c. le 28, le 29, le 30. *L'anatoxine* est continuée, à raison d'une injection par semaine. Les frottements de la base droite disparaissent, l'état général reste assez bon, les urines sont abondantes, les selles régulières, le foie ne semble pas hypertrophié, ni la rate.

Consultation du Dr Sauvé, pronostic très sombre ; auto-hémothérapie le 3 juillet, *puis bactériophage intraveineux* (2 c. c. dans 250 c. c. de sérum), devant la gravité du cas, le 5 juillet (pas de frissons, ni d'hyperthermie,


Dates
Jours
Juin
Juillet
41°
40°
39°
38°
37°
36°
35°
34°
Départ en convalescence 3 Septembre 1938
plus de bactériurie
Chute de la température vers le 15 Août
Hémoculture Staphylo-doré hémolytique

injection faite en deux heures). Une *nouvelle hémoculture reste négative* après treize jours d'étuve. Chute de la température le lendemain du bactériophage, mais accélération du pouls et baisse de la tension artérielle (maxima 10).

L'œdème diminue à la joue et du pus commence à s'écouler par le petit pertuis pratiqué le 24 juin. Par contre, *l'exophtalmie paraît plus intense* et l'empâtement de la racine du nez et du front est considérable. L'examen du pus mis en culture donne une souche pure de staphylocoque blanc non hémolytique.

Réaction sérique le 8 juillet. *Urines troubles, après prélèvement* à la sonde, flore microbienne très abondante *staphylo,* leucocytes polynucléaires très altérés et cellules épithéliales de desquamation.

Le 11 juillet, devant la gravité des lésions du front, l'œdème remontant jusque dans les cheveux, engainant les vaisseaux qui font un relief de 1/2 centimètre environ, avec coloration lie de vin, on décide une *nouvelle injection intraveineuse de bactériophage* (4 c. c. dans 250 de sérum) ; aucune réaction générale, pas de shock comme la première fois, mais chute de la température et abaissement de la tension artérielle le lendemain matin. Localement, l'écoulement purulent se fait plus abondant, l'œdème se liquéfie en pus louable, bien lié, s'écoulant par la ponction du centre de la joue, par l'ancien foyer commissural et, également, sous le menton, du côté gauche. Cependant, si la partie inférieure du visage semble se dégager, les régions frontales et péri-oculaires sont toujours aussi inquiétantes et nous craignons toujours une issue fatale devant le tableau clinique classique de la thrombose du sinus caverneux (protrusion des globes oculaires, circulation collatérale frontale), les veines du front restent souples à la pression, on a l'impression d'une infiltration péri-vasculaire plutôt que d'une thrombose véritable.

Le 15 juillet, un examen du sang donne les renseignements suivants :

Globules rouges	2.930.000
Globules blancs	19.900

Pas de formes anormales.
Formule leucocytaire :

Polynucléaires neutrophiles	77 p. 100
Polynucléaires basophiles	0 —
Polynucléaires éosinophiles	3 —
Lymphocytes	10 —
Grands mononucléaires	6 —
Mononucléaires sans granulation	4 —
Moyens mononucléaires avec granulation	0 —
Taux d'hémoglobine	76 —

On continue l'anatoxine ; le 19, ouverture d'une grosse collection pré-trochantérienne droite (1/2 litre de pus), on refait une auto-hémothérapie et *un nouveau bactériophage intraveineux* (5 c. c. dans 250 c. c.) le 20, toujours sans aucun shock. L'état s'améliore, la malade reprend de l'appétit ; cependant, la situation reste toujours aussi inquiétante du côté des yeux, le pus s'écoule abondamment par la paupière inférieure droite, il s'agit d'une véritable fonte orbitaire, l'œil est moins saillant.

Un examen oculaire, demandé au Dr Baudot, révèle un *phlegmon de l'orbite, avec fonte purulente* et parésie du moteur externe droit.

Le 22, ouverture d'un gros phlegmon sous-cutané au niveau du sacrum. Apparition, sur les membres inférieurs, d'un exanthème pustuleux ecchy-

motique et purulent, nécessitant quelques petites ponctions au thermocautère pour vider ces petites collections superficielles.

Un nouvel examen du sang montre une amélioration manifeste de l'anémie :

Globules rouges	3.950.000
Globules blancs	16.900
Polynucléaires neutrophiles	86 p. 100
Polynucléaires basophiles	0 —
Polynucléaires éosinophiles	1 —
Mononucléaires lymphocites	6 —
Moyens mononucléaires sans granulation	4 —
Moyens mononucléaires avec granulation	0 —
Grands mononucléaires	2 —
Myélocytes neutrophiles	1 —
Taux d'hémoglobine (par rapport à la normale)	80 —

Le 27, transfusion de 150 c. c. du sang du mari, état de shock assez sérieux, avec grands frissons. Les œdèmes de la face disparaissent progressivement, ainsi que l'infiltration des veines frontales. Les phénomènes oculaires rétrocèdent également peu à peu. L'état général s'améliore ensuite rapidement ; l'appétit, les digestions, les selles sont très normaux. La malade quitte la clinique le 1er août. Elle présente encore de la *bactériurie jusqu'au 15 août*, puis tout rentre dans l'ordre.

Départ dans le Midi, en convalescence, le 3 septembre 1938.

La malade est revue en parfait état le 30 novembre, les cicatrices de ponction de la joue et de la lésion cutanée primitive, au voisinage de la commissure, sont peu visibles. Les cheveux, qui étaient tombés, le long des veines frontales thrombosées, commencent à repousser. Aucun signe urinaire. Pas de préjudice esthétique.

En résumé, cette malade de vingt-quatre ans, mère de 4 enfants, vivant dans un milieu infesté chroniquement par le staphylocoque, a présenté à la suite d'un petit furoncle de la lèvre supérieure :

1° Un œdème malin à staphylocoques, occupant toute la moitié droite de la face, depuis le cuir chevelu jusqu'à la région sous-mentale incluse ;

2° Une phlébite en tête de méduse des veines frontales et périoculaires ;

3° Exophtalmie gauche, avec, consécutivement, phlegmon suppuré de l'orbite ;

4° Une congestion pulmonaire droite ;

5° De la bactériurie prolongée à staphylocoque ;

6° Un phlegmon sous-cutané rétro-sacré considérable, à staphylocoques.

L'hémoculture a montré la présence abondante de staphylocoque doré hémolytique. Il n'est pas douteux qu'il s'est agi d'une septicopyohémie à staphylocoques de la plus haute gravité, et, à ma première consultation, j'avais porté un pronostic très sombre.

Le traitement du début a consisté en petites incisions économiques, à la demande des petits abcès qui se formaient, bactériophage *in situ*, métacuprol intraveineux et anatoxine.

Malgré une certaine baisse de la température, ces traitements n'avaient aucunement enrayé la progression des accidents.

Quand je la vis, au bout de huit semaines, après préparation par une autohémothérapie, la première injection de bactériophage fut suivie de baisse de température, de diminution de la température et de fluidification du pus : à partir de ce moment, l'hémoculture reste négative (5 juillet), 2 c. c. dans 250 de sérum.

Mais la protrusion de l'œil gauche augmentant ainsi que la phlébite frontale, une seconde injection plus forte de bactériophage intraveineux (4 c. c. dans 250 de sérum) fut pratiquée huit jours après, et une troisième, après autohémothérapie (5 c. c. dans 250 de sérum) quatorze jours après.

A la suite de cette dernière injection, les différents foyers d'œdème suppurèrent abondamment, furent ouverts et finalement guérirent. La malade entra en convalescence.

Il semble bien, et c'est l'avis de nous quatre, que l'efficacité du bactériophage ait été incontestable. Elle a sans doute été secondée par l'autohémothérapie qui a supprimé la bactériophago-résistance et les transfusions. L'anatoxine semble n'avoir pas eu d'effet.

Nous vous avons communiqué ce cas sans autres commentaires, l'estimant assez éloquent par lui-même. C'était vraiment un cas désespéré. Plusieurs moyens thérapeutiques ont été mis en jeu ; nous ne revendiquons pour aucun la priorité absolue. On a fait flèche de tout bois, et on a eu raison dans un cas aussi grave. Un fait est certain, la malade est guérie, et le restait aux dernières nouvelles. La conclusion est que même dans des cas qui semblent désespérés, la thérapeutique ne doit pas rester inerte, et peut parfois enregistrer de beaux succès.

Enfin, il est à remarquer que le foyer familial (mari, femme, enfants) était chroniquement en proie à des manifestations staphylococciques. Ce cas n'est pas un cas isolé, et nous avons cru bon de conseiller la vaccination par l'anatoxine à doses très prudentes de tous les membres de la famille.

*
* *

J'ai pensé qu'en liaison avec le mémoire très intéressant de MM. Jean Gosset et Léger, il était intéressant de rapporter le cas que j'ai observé avec MM. Jacques, Guibal et Mathieu (de Nancy).

Vous m'avez chargé à ce propos de faire un bref rapport sur les mémoires envoyés par MM. Baumgartner (de Genève) et Duboucher (d'Alger).

Le travail de M. Baumgartner est l'histoire de deux cas mortels d'anthrax de la lèvre supérieure avec phlébite rétro-ophtalmique et probablement phlébite du sinus caverneux. Dans les deux cas, le propidon employé d'abord fut inefficace ; dans les deux cas on tenta d'isoler le foyer infectieux initial par ligature de la veine angulaire, et même, dans le premier cas, en présence de la méningite suppurée, on

pratiqua une opération de drainage des espaces sous-arachnoïdiens après résection de l'arc postérieur de l'atlas.

Les deux cas se terminèrent par la mort malgré les soins pertinents du chirurgien.

Le travail de M. Duboucher est un volumineux mémoire sur la « cellulite diffuse de la face à staphylocoques », portant sur l'étiologie, l'anatomie, la symptomatologie et la thérapeutique de ces affections qui semblent particulièrement fréquentes dans la partie nord-africaine de notre Empire, puisque M. Duboucher en communique 15 cas, assez dissemblables du reste comme gravité, allant de simples orgelets à la septicémie et à la thrombophlébite rétrophtalmique. Les quatre cas de phlébite rétrophtalmique sont tous morts, quelle qu'ait été l'action thérapeutique, et M. Duboucher ne s'est laissé décourager par aucun symptôme et a mis en jeu toutes les ressources de l'art (bactériophage, résection de la veine angulaire, etc.).

Il m'est impossible en quelques mots d'analyser un mémoire aussi important qu'on consultera avec le plus grand fruit dans nos archives. L'auteur, au point de vue thérapeutique, note le peu d'action de l'anatoxine, l'efficacité du bactériophage et de l'anti-virus. Il insiste notamment, avec raison à mon sens, sur la nécessité dans les cas graves d'introduire le bactériophage par voie veineuse, même, et surtout quand il n'y a pas encore de septicémie. Je ne peux que le féliciter des succès qu'il a obtenus avec le bactériophage.

Là où je suis moins d'accord avec lui, c'est quand il pratique des injections interstitielles de bactériophage autour du foyer d'infection. C'est, à mon sens, une pratique très dangereuse et, en fait, ceux qui consulteront ses intéressantes observations, verront que presque toujours ces injections ont été suivies d'une diffusion de l'œdème. Le bactériophage doit être fait *in situ*, sans aiguille, tous les auteurs qui se sont occupés de la question sont d'accord pour dénoncer le danger de dissémination par l'injection interstitielle avec une seringue armée d'aiguille.

Il convient, Messieurs, de remercier MM. Baumgartner et Duboucher de leurs travaux que nous conserverons précieusement dans nos archives.

M. **Sauvé**: Je remercie mon maître M. Cunéo de son intervention que je trouve d'autant plus juste qu'en raison des difficultés de diagnostic je me suis bien gardé, dans notre observation, de parler de phlébite en sinus caverneux, mais bien de phlébite rétro-oculaire.

Quant à l'examen de l'œil, je me suis borné, au cours de mon bref déplacement, à demander cet examen. Il est probable qu'en raison du chimiosis le spécialiste n'a pu examiner le fond de l'œil.

M. **Louis Bazy**: Mon ami Sauvé vient d'insister sur l'aggravation des phénomènes locaux que M. Duboucher observait après chacune des injections de bactériophage pratiquées au niveau ou au voisinage du

foyer inflammatoire. Je voudrais lui demander comment il concilie ces constatations avec la théorie du bactériophage, car il semblerait que si le bactériophage a une action directe, *destructive*, sur les microbes, il dut agir avec d'autant plus d'efficacité qu'il serait porté plus directement dans le foyer à atteindre.

M. **Sauvé** : Je suis très heureux que la question de mon ami L. Bazy me permette de préciser l'état actuel de la thérapeutique bactériophagique. Le temps n'est plus où l'on croyait qu'une ampoule ne contenait que de la substance bactériophagique et était dépourvue de germes. Il est essentiel de savoir, au contraire, à la suite des travaux d'Hauduroy, que des germes pathogènes passent d'abord par la phase invisible quand la lyse bactériophagique se produit. Il en résulte que dans une ampoule pourtant limpide, il peut persister sous la forme invisible des germes, rares il est vrai, et devenus saprophytes. Le chauffage à 60° les détruit presque tous, mais non avec certitude. C'est pourquoi l'injection interstitielle périfocale et même l'injection sous-cutanée sont à déconseiller, ces germes pouvant reprendre une certaine virulence dans un milieu approprié.

Si l'on me pose la question de ma prédilection par voie veineuse, je répondrai ceci : Tout d'abord, je ne m'en sers que dans des cas très graves, et ensuite, l'injection intraveineuse ne présente que peu de risques infectieux. Le sang étant un milieu bactéricide qui détruit facilement les quelques germes restés à l'état saprophyte et nuisible.

Pour bien d'autres substances, d'ailleurs, la voie intraveineuse est moins nocive et plus active que la voie sous-cutanée.

M. **Louis Bazy** : Je suis très heureux d'avoir provoqué cette réponse de M. Sauvé, car elle me confirme dans l'idée, que j'ai souvent émise, que le bactériophage n'agit pas par un processus de bactériophagie au sens exact du mot, mais qu'il ne représente qu'une des formes multiples de la bactériothérapie. Ce que vient de dire mon ami Sauvé en est bien la démonstration. Nous savons, en effet, qu'un foyer inflammatoire, quel qu'il soit, est normalement générateur d'anticorps, que c'est là que ceux-ci se trouvent en plus grande quantité et qu'il est donc naturel qu'un réveil focal se produise quand l'antigène correspondant arrive à leur contact. On comprend par suite aisément que si, comme M. Duboucher, on injecte directement l'antigène dans le foyer, on détermine une réaction focale d'une intensité peu contrôlable et qu'on assiste à une aggravation des lésions. Si, au contraire, on pratique l'injection sous la peau, celle-ci risque d'en retenir une partie, ce qui peut, dans certains cas, atténuer beaucoup la réaction focale au point de la rendre pratiquement inefficace. Au contraire, on a plus de chances d'obtenir un effet certain, si l'on a recours à la voie intraveineuse, qui permet à une certaine quantité d'antigène d'entrer en réaction avec les anticorps du foyer infectieux et d'y entraîner une réaction thérapeutique utile.

Ce sont ces mêmes idées que j'ai exprimées lorsque, pour la première fois, j'ai parlé ici même du bactériophage antistaphylococcique et il m'est agréable de penser que la longue expérience de mon ami Sauvé me permette de m'y reporter encore.

Cancer développé autour d'un corps étranger,

par MM. **Bergeret**, **Hirschberg** et **Millot.**

L'observation que nous apportons à l'Académie est celle d'un homme qui a conservé, pendant vingt-trois ans, un corps étranger dans une cavité en partie intra-pulmonaire. Au bout de ce délai, les parois de cette cavité se sont tapissées de productions cancéreuses.

Voici cette observation dans ses détails :

P..., né le 25 novembre 1892, est blessé le 22 août 1914 par une balle de fusil allemand qui pénètre au niveau de la partie postérieure de l'hémithorax droit.

Il est recueilli par une ambulance française qui est prise le soir même par les Allemands

Il guérit rapidement et part pour un camp de prisonniers sans se douter que la balle qui l'a frappé est restée dans son poumon droit.

Il revient en France au moment de l'armistice et entre le 16 mars 1920 à la Compagnie du chemin de fer du Nord comme employé expéditionnaire.

Pendant longtemps il ne présente aucun trouble sérieux qui retienne l'attention. Sur son carnet médical on ne trouve que deux notes, l'une de janvier 1923 qui indique « frottements et râles à la base droite », l'autre d'août 1929 qui spécifie « pleurite de la base droite ». Ces deux incidents ne lui ont laissé aucun souvenir précis.

En décembre 1937, il présente un accident pulmonaire aigu et est adressé à un spécialiste. Ce dernier constate des signes d'emphysème pulmonaire diffus. L'examen radiologique lui montre l'exagération des ombres hilaires et la présence d'un corps étranger métallique au niveau de la base droite.

La découverte de ce corps étranger est une révélation.

La note ajoute qu'il paraît sus-diaphragmatique et qu'il est parfaitement toléré.

En janvier 1938, petites hémoptysies avec température à 39°, toux, expectorations, nécessitant quelques jours de repos.

Une nouvelle hémoptysie survient le 18 mars 1938, elle est assez abondante, elle s'accompagne de fièvre à 39°2, de râles humides et de submatité à la base droite.

Il est revu aux Rayons X le 4 et le 19 avril. On ne constate pas de condensation ni de modification d'aspect du parenchyme pulmonaire autour du corps étranger. L'examen des crachats ne montre rien de particulier. Il reprend son service le 9 mai.

En mai et en juin, trois nouvelles hémoptysies se succèdent. Elles sont toujours fébriles et s'accompagnent de submatité de la base droite avec présence de râles humides.

Un examen radiologique du 30 juin 1938 montre une limitation des mouvements diaphragmatiques, une légère diminution de transparence de la base droite.

C'est dans ces conditions qu'il entre à l'Hôpital Necker le 27 juin 1938.

Il est pâle, anémié, fatigué, tousse assez souvent et a presque chaque fois une expectoration sanglante.

L'examen montre une cicatrice minime qu'il faut rechercher au niveau de la partie postérieure de l'hémithorax droit à environ 8 à 10 centimètres des apophyses épineuses, seule trace de sa blessure.

La base droite est submate, présente de la diminution du murmure vésiculaire avec quelques râles.

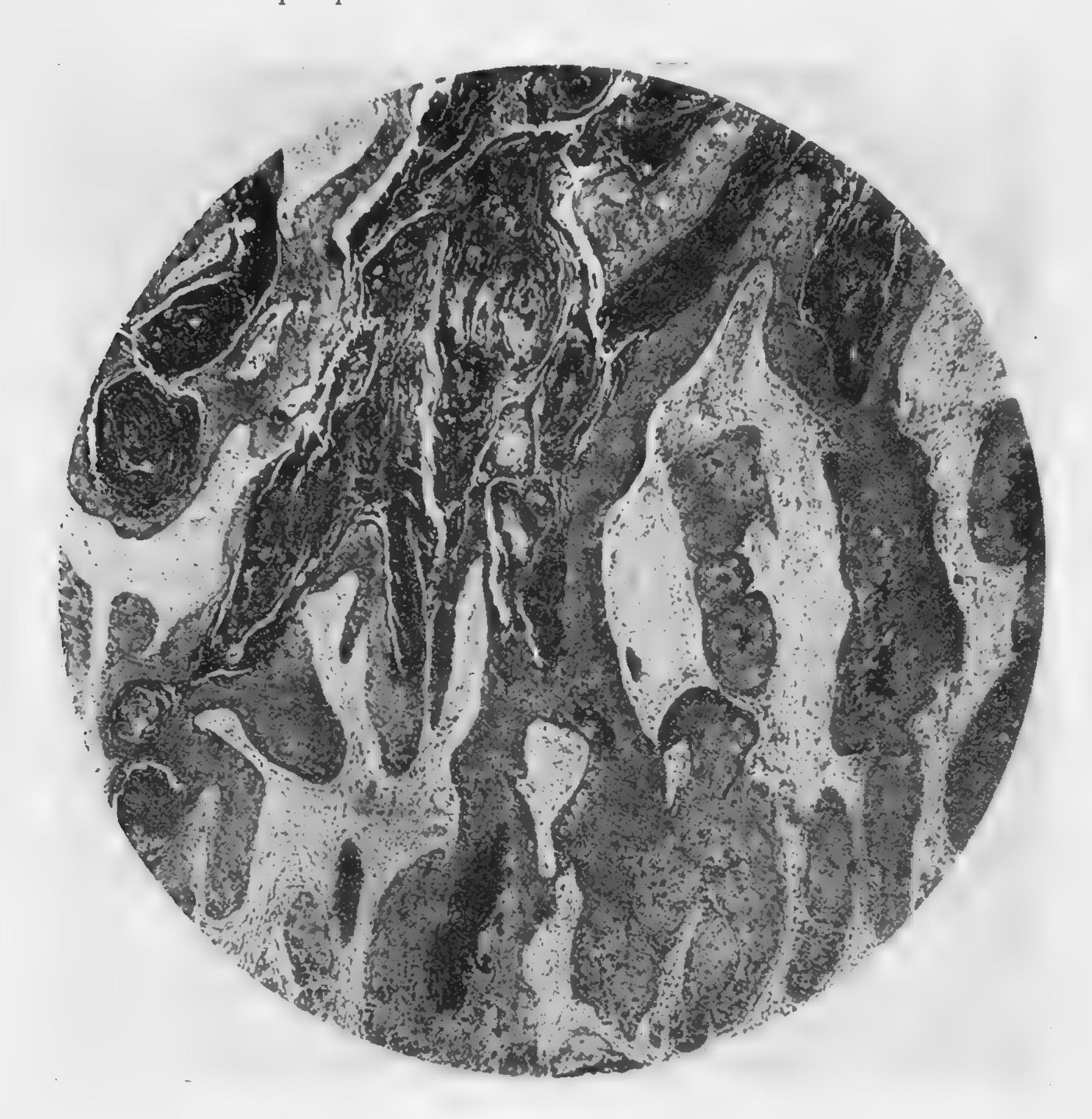


Fig. 1. — Epithélioma malpighien spino-cellulaire kératinisant du poumon (grossiss. : 44 D).

Le 1er juillet 1938, sous anesthésie locale, résection des 10e et 11e côtes droites, au niveau de leur angle postérieur sur une longueur de 7 à 8 centimètres.

L'incision de la plèvre pariétale montre que la base du poumon s'est légèrement rétractée et qu'elle adhère à la coupole diaphragmatique.

La plèvre viscérale et la partie découverte de la coupole diaphragmatique sont tapissées sur un espace un peu moins large qu'une paume de main par un semis de granulations blanchâtres, les unes grosses comme des grains de mil, d'autres plus grosses, la plus importante ayant environ

les dimensions d'une pièce de 1 franc. Elle se trouve au centre de ces formations, sur la plèvre viscérale, affleurant le diaphragme par sa partie la plus inférieure. Elle ressemble à une tache de bougie, bosselée, irrégulière.

Je la prélève à titre de biopsie. Elle a une épaisseur de 2 à 3 millimètres et est de consistance dure.

En l'enlevant, j'ouvre une cavité d'où s'écoule un liquide séro-sanguinolent. Cette cavité ressemble à un tunnel dont la base est formée par le

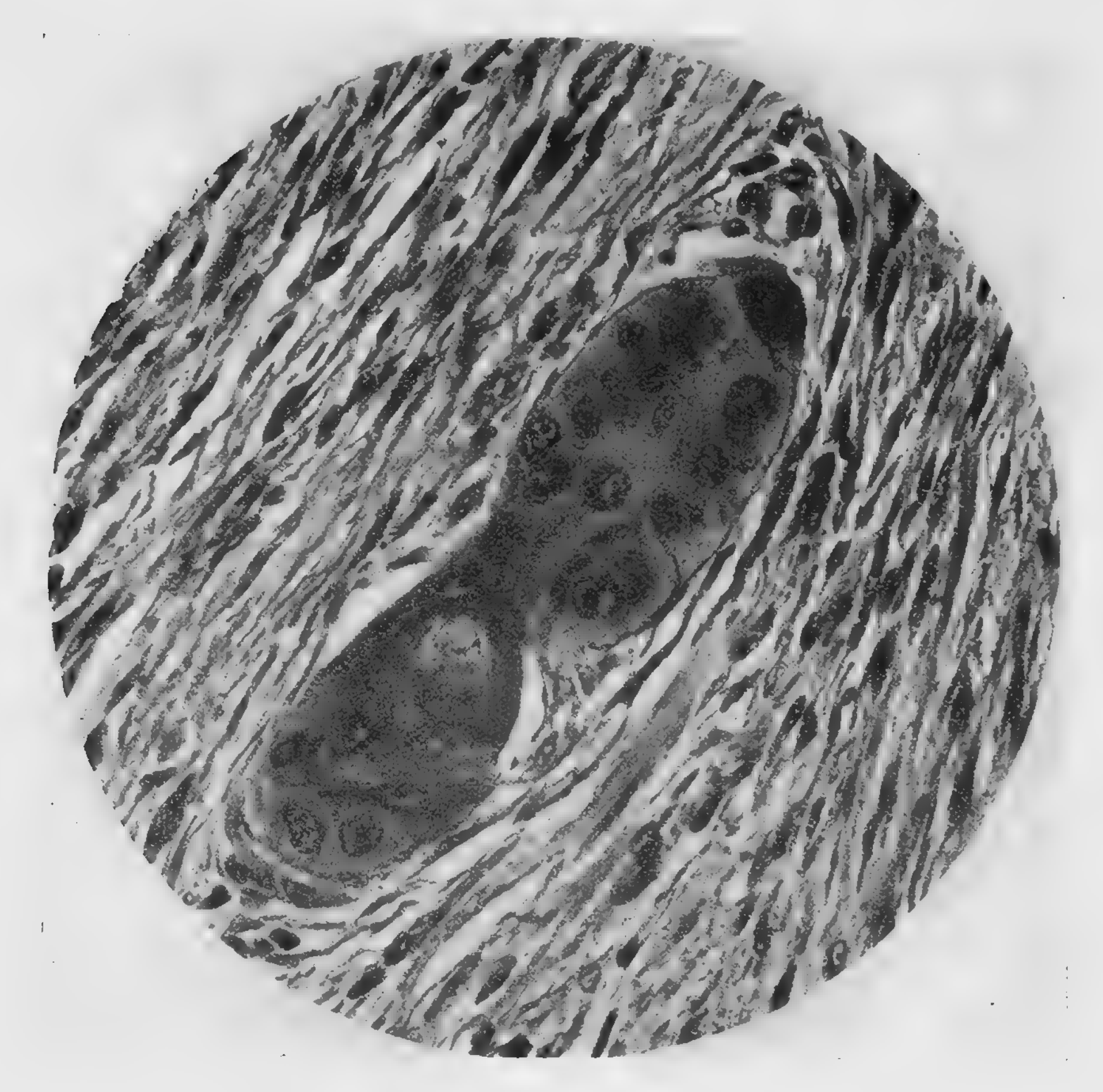


Fig. 2. — Détail des éléments fuso-cellulaires sarcomatoïdes au voisinage d'un boyau malpighien typique (grossiss. : 480 D).

diaphragme et qui semble creusé dans le poumon, il se dirige en dedans et très légèrement en avant.

Ses parois sont tapissées par des formations analogues à celles que j'ai prélevées.

Cette cavité admet sans frottement mon doigt ganté. A environ 6 ou 7 centimètres de profondeur se trouve la balle libre et flottante et pour le moment logée dans le fond de la cavité. Son extraction est des plus faciles.

Drain dans la cavité, mèche tamponnant l'orifice pleural, la paroi est laissée assez largement ouverte.

Les suites immédiates furent simples.

L'examen histologique du fragment prélevé a montré qu'il s'agissait d'un épithélioma malpighien spino-cellulaire du poumon avec aspect sarcomatoïde.

L'image d'ensemble est celle d'un épithélioma malpighien spino-cellulaire kératinisant comparable en tous points aux épithéliomas épidermoïdes de structure lobulée.

Cependant les mytoses atypiques et les monstruosités cellulaires et nucléaires y sont peut-être un peu plus nombreuses. Par contre, les maturations cornées paraissent identiques à celles que l'on rencontre dans les épithéliomas cutanés.

Le stroma est fibreux, assez dense, et contient très peu d'éléments inflammatoires, du type lymphoïde. Mais les capillaires sont congestionnés avec, par places, de petites hémorragies interstitielles.

En certains points, le stroma prend un aspect véritablement sarcomatoïde, contenant de volumineux éléments fusiformes, à noyaux mons-

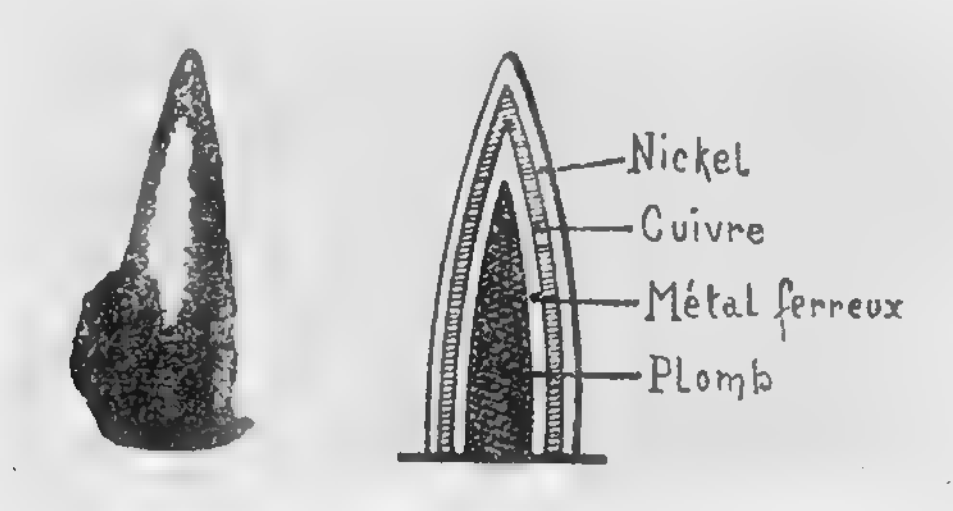


Fig. 3. — Photographie de la balle et schéma de sa coupe.

trueux et bourgeonnants et dont le cytoplasme est un peu plus éosinophile que celui des fibrocytes normaux.

Quelques-uns de ces éléments, situés au contact même des boyaux tumoraux semblent s'en détacher, et l'on peut supposer qu'il s'agit, non d'éléments conjonctifs, mais bien de cellules épithéliales déformées.

D'ailleurs, il a été possible de retrouver des formes de transition entre la morphologie spino-cellulaire et ce type fuso-cellulaire.

Nous pensons donc qu'il s'agit bien d'un épithélioma malpighien kératinisant avec aspects sarcomatoïdes. Cette forme est à rapprocher de celles qui étaient naguère décrites comme des épithélio-sarcomes.

L'examen du liquide qui s'était écoulé de la cavité et qui avait été prélevé, a montré qu'il contenait de nombreux polynucléaires. L'examen direct et les cultures au bout de vingt-quatre heures ne montraient aucun germe. Au bout de cinquante-six heures, apparurent des cocobacilles Gram négatif rappelant le bacille de Pfeiffer.

La surface de la balle (fig. 3) est altérée, surtout au niveau de sa base, où se trouvent des formations de rouille abondantes.

L'examen chimique de cette balle a été fait au laboratoire de chimie du service de Traction de la région Nord de la S. N. C. F. que dirige M. Froidure.

La balle a été coupée comme le montre la figure 3, et la note suivante m'a été transmise :

« L'examen du projectile montre qu'il est constitué par une gaine en métal ferreux, cuivré et nickelé dont l'âme est remplie de plomb.

Cette gaine est intégralement oxydée et transformée en rouille.

Le revêtement cuivre-nickel présente des solutions de continuité vers la base du projectile qui est d'ailleurs recouverte d'un dépôt brun important formant une surépaisseur.

Ce dépôt préalablement réétuvé a la composition suivante déterminée sur une prise de 164 milligrammes :

Matières solubles dans l'éther sulfurique, p. 100 (1) .	1
Matières solubles dans l'alcool éthylique pur bouillant, p. 100 (1).	2
Matières solubles dans l'eau bouillante (présence de traces de chlorures), p. 100	3
Perte à la calcination (matières organiques en majeure partie), p. 100	19
Oxyde de fer (évalué en Fe_2O_3), p. 100	68,50
Plomb évalué en métal, p. 100	5
Cuivre évalué en métal, p. 100	1
Antimoine, étain	Traces.
Nickel	Néant.

Nous nous sommes demandé s'il était possible de mesurer les couples électriques résultant du voisinage de métaux différents dont l'action prolongée aurait pu contribuer à l'altération des tissus.

MM. Masmonteil et Henry, à qui nous avons demandé de faire ces recherches, nous ont envoyé la note suivante :

1° Nous avons mesuré à l'aide d'un millivoltmètre de précision la différence de potentiel existant entre la chemise de laiton et le plomb intérieur de la balle (celle-ci étant plongée dans une solution saturée de chlorure de sodium).

Nous avons constaté une différence de potentiel de 9 millivolts entre les deux métaux.

2° Nous avons placé la balle stérilisée dans une plaie ouverte dans un milieu électrolytique vivant. Nous avons mesuré une différence de potentiel entre le plomb de la balle et un os et une autre différence entre l'os et le laiton.

Le laiton était à un potentiel supérieur à celui de l'os et le plomb à un potentiel inférieur. Nous avons retrouvé au cours de cette mesure la différence de potentiel de 9 millivolts entre le plomb et le laiton.

Conclusion. — Cette balle qui est constituée de deux métaux différents, constitue dans le milieu physiologique où elle est placée, un couple. (D'ailleurs, les taches de corrosion sont très visibles sur la balle.) Ce couple a certainement amené des différences d'homogénéité dans les tissus avoisinant la balle, soit par concentration électrique des sels d'électrolyte, soit par oxygénation différentielle.

En somme, cet homme a conservé pendant vingt-quatre ans un corps étranger dans une cavité creusée au niveau de la base du poumon droit. Au bout de vingt-trois ans, se sont développées, sur les parois

(1) Ces extraits n'ont pu être identifiés en raison de leur très faible importance. Il est vraisemblable que ce dépôt résulte d'une destruction électro-chimique de la gaine ferreuse par suite de la présence des couples Fe/Pb, Fe/Cu, au sein d'un milieu organique éminemment favorable (présence d'air, d'acide carbonique, d'eau et de chlorure).

de cette cavité, des formations cancéreuses qui ont essaimé au voisinage immédiat.

Il nous paraît difficile de ne pas établir un certain rapport entre ces deux faits.

Nos recherches bibliographiques, bien que limitées, nous ont cependant montré la rareté très grande de semblables lésions.

M. Roussy écrivait, en 1927, qu'il n'avait pas découvert malgré ses recherches de cas de cancer secondaire à des blessures de guerre.

M. Sergent et ses collaborateurs (2) ont publié l'observation d'un ancien blessé dont l'examen radiologique avait montré l'image d'un abcès pulmonaire et la présence de corps étrangers intra-parenchymateux. Une biopsie faite par voie endobronchique révéla l'existence d'un épithélioma atypique. L'autopsie montra un volumineux néoplasme abcédé de la région juxta-hilaire avec de petits abcès miliaires disséminés dans le lobe supérieur. Les débris de projectile n'étant pas au contact du néoplasme, ni d'ailleurs des abcès miliaires, les auteurs ont conclu à juste titre qu'il ne paraissait pas y avoir de relation entre ces faits. Ce cas ne peut donc être rapproché du nôtre.

Le rôle irritant et peut-être cancérigène du cuivre peut être mis en cause dans l'observation de Duhot, Loygue et Delacourt (3) qui ont constaté l'apparition d'un épithélioma quatre mois après une blessure de la main par un fil de cuivre.

Les médecins d'usine connaissent d'ailleurs, par expérience. la gravité des blessures par objets en cuivre ou en laiton, la fréquence de leur infection secondaire et leur lenteur de cicatrisation. C'est là un facteur d'irritation chronique susceptible de provoquer à la longue un cancer, au même titre d'ailleurs que le nickel ou le cobalt (mineurs de Schneeberg).

Sans en tirer de conclusions formelles, il nous a paru intéressant de vous soumettre l'observation de ce malade.

M. **G. Lardennois :** Je crois qu'on ne peut plus dire aujourd'hui que les blessures de guerre ne sont jamais suivies de cancer ? Notre collègue Clavelin a publié récemment un important travail qui démontre le contraire.

Il apparaît d'ailleurs que, de fait, toute cicatrice appelle le cancer. Les cicatrices de guerre ne jouissent pas d'une exception de faveur. Au niveau du poumon, la transition paraît être l'irritation diffuse et une dilatation bronchique secondaire.

J'ai extrait un certain nombre de projectiles du poumon, décelés très tardivement. Il est fréquent qu'autour d'eux se soit produite une

(2) Sergent, Durand, Kourilski et Couve. Cancer primitif du poumon à type d'abcès chez un ancien blessé de poitrine conservant des éclats restés inclus. *Bull. et Mém. de la Soc. méd. des Hôp.*, n° 17, 25 mai 1931, p. 807.

(3) Duhot, Loygue et Delacourt. Epithélioma spino-cellulaire post-traumatique. Rapidité d'apparition. *Pratique médicale française*, n° 18, novembre 1933, p. 743.

bronchectasie secondaire. J'ai actuellement en traitement un blessé de guerre du poumon par balle, que des hémoptysies répétées effraient, et chez qui l'examen radio-lipiodolé a mis en évidence des images très nettes de fortes ectasies bronchiques.

La coexistence de la bronchectasie et du cancer du poumon n'est pas exceptionnelle.

M. **Mauclaire** : M. Merz (de Lyon) a présenté, en février 1938, à la Société de Médecine légale, un cas de cancer développé dans le côlon descendant au niveau d'une balle restée à ce niveau pendant vingt ans. J'ai supposé qu'il s'était développé une ulcération intestinale à ce niveau et c'est sur cette ulcération que s'est greffé le cancer en virole démontré par l'histologie (épithélioma cylindrique) contre la paroi postérieure du côlon ; à la hauteur du cancer en virole il y avait une grosse masse fibreuse au centre de laquelle siégeait la balle. Les médecins experts militaires avaient admis le rapport de cause à effet.

M. **Bergeret**: Je répondrai à M. Lardennois que dans le cas dont je viens de parler la balle était logée entre le diaphragme et la base du poumon qui coiffait la cavité. Il n'a pas été fait d'examen lipiodolé mais aucun des autres examens pratiqués n'avait révélé de dilatation bronchique.

Dix thymectomies pour troubles de croissance, maladies osseuses et articulaires, pour sclérodermie,

par MM. **R. Leriche**, associé national, et **A. Jung**.

Nous désirons vous présenter en bloc des faits assez disparates, qui ne permettent encore aucune conclusion, mais qui peuvent donner une orientation nouvelle à ceux qui s'intéressent à l'étude chirurgicale de maladies difficiles et obscures. Ces faits ont ce trait commun que, dans des conditions cliniques variées de maladies squelettiques, nous avons enlevé un thymus persistant chez des adolescents et des adultes, au début presque malgré nous, ensuite de propos délibéré.

Voici comment :

Nous persévérons dans nos études de pathologie parathyroïdienne, et nous continuons d'enlever une ou deux parathyroïdes avec une moyenne de bons résultats, dans certains états osseux et articulaires et dans la sclérodermie. Or, ce faisant, nous avons été frappés de voir que, souvent, surtout chez les polyarthritiques, alors que le corps thyroïde est petit, très petit, on ne trouve pas de parathyroïde. On a beau fouiller la région thyroïdienne dans sa totalité, la zone prétrachéale, et latéralement, à quelque distance de l'artère thyroïdienne inférieure, au-dessous des pôles inférieurs de la thyroïde, on ne trouve rien,

où l'on trouve, assez bas, quelque chose que l'on prend pour une parathyroïde, que l'on attire, et qui se trouve être un lobe thymique. Géné ralement, il y a ainsi deux cornes latérales qui, de l'espace rétrosternal, montent vers la division de l'artère thyroïdienne et s'arrêtent avant de l'atteindre.

Lorsque, le 17 juillet 1936, nous avons trouvé cette disposition pour la première fois, nous avons été persuadés au début qu'il s'agissait d'une grosse parathyroïde bas placée, puis, à mesure que nous la libérions, nous avons vu monter de la profondeur quelque chose qui ne pouvait être qu'un lobe thymique.

Effectivement, nous avons attiré au dehors une longue masse jaunâtre en forme de L, qui mesurait 12 centimètres de long. L'examen histologique a montré qu'il s'agissait bien d'un thymus, mais renfermant une parathyroïde incluse dans l'intimité thymique même. Histologiquement, ce thymus était *très actif*, mais sans lésions appréciables. La parathyroïde était composée surtout de cellules principales foncées.

Ce fut pour nous un trait de lumière. Il nous était arrivé de ne pas trouver de parathyroïde, de faire des lobectomies thyroïdiennes pour réaliser l'opération que nous voulions pratiquer, sans toujours réussir à trouver une parathyroïde sur la pièce.

Ce que nous venions de voir, nous donnait à penser qu'*il fallait, quand on ne trouvait pas les parathyroïdes inférieures en place, poursuivre la dissection du cou latéralement à la recherche des pointes thymiques*, et que si on les trouvait on devait enlever le thymus persistant.

Un peu plus tard, le 24 juillet 1937, cherchant les parathyroïdes chez une femme de quarante ans, qui avait une déperdition calcique considérable par les urines à la suite d'une ostéoporose post-traumatique, ayant enlevé une grosse parathyroïde droite en bonne place, et à gauche une petite masse graisseuse, nous avons appris par l'examen histologique qu'avec la parathyroïde droite, il y avait du tissu thymique faiblement actif, et qu'avec la gauche, il y avait des cavités contenant une substance colloïde.

En somme, dans ce cas encore, en voulant faire une parathyroïdectomie, nous avions fait une thymectomie involontaire, et ceci nous a conduits à rechercher ce que disent les embryologistes des relations thymus-parathyroïdes. Il y a à ce sujet deux travaux récents, un de Gérard (1), l'autre de Norris (2), celui-ci particulièrement important.

On peut résumer ainsi l'état actuel de la question :

Les lobes thymiques, de même que les parathyroïdes inférieures, se

(1) Gérard (P.). Sur une continuité tissulaire entre thymus et parathyroïde chez l'homme. *Arch. de Biol.*, **38**, 1928, p. 1-7.

(2) Norris (E. H.). The parathyroid glands and the lateral thyroid in man : their morphogenesis, histogenesis, topographic anatomy and prenatal growth. Publication n° 479 of *Carnegie Institution of Washington*, 30 janvier 1937, p. 247-294.

développent au niveau des 3es poches branchiales. Le thymus, dans sa descente, entraîne la parathyroïde adjacente. Au lieu de se séparer du thymus, lorsqu'elle est arrivée à hauteur du pôle thyroïdien inférieur, elle peut rester attachée au thymus et descendre avec lui, allongeant ainsi l'artère thymique supérieure, branche de la thyroïdienne inférieure.

Bref, la *continuité tissulaire thymus-parathyroïde est à peine une anomalie.*

La conclusion que nous avions tirée de notre premier cas était donc légitime : *quand on ne trouve pas la parathyroïde inférieure, il faut chercher le thymus derrière le bord sternal et l'enlever.*

Mais, y a-t-il toujours un thymus ?

Nous avons été élevés avec l'idée que c'est un organe temporaire. En fait, on sait aujourd'hui qu'il persiste toute la vie, anatomiquement du moins. Hammar (3) l'a montré avec précision.

Il faut noter en outre que Dustin et Zunz (4) ont établi qu'en général le volume du corps thyroïde est inverse de celui du thymus, et qu'un petit corps thyroïde correspond habituellement à un gros thymus.

Nos observations répétées confirment absolument ces remarques de Dustin et Zunz.



Tout ceci paraît n'avoir qu'un intérêt spéculatif, puisqu'il n'existe pas, à l'heure actuelle, de pathologie thymique en dehors des hypertrophies du nourrisson, de l'état thymo-lymphatique et de quelques tumeurs.

Et, chose plus grave, puisque c'est ce qui conditionne nos ignorances pathologiques, la physiologie thymique est presque inexistante.

La structure du thymus l'apparente aux organes lymphoïdes, mais sa signification embryologique l'en écarte, nous dit Aron, tout dernièrement (*Biologie animale*, 1 vol., chez Masson, 1939). Il a peut-être, cependant, un rôle leucopoïétique. Mais on ne saurait dire en quoi il consiste. L'expérimentation montre une action certaine sur la croissance en général, sur la croissance squelettique en particulier et sur la maturation sexuelle, une influence sur le métabolisme minéral et des relations avec le fonctionnement des muscles. C'est tout et c'est peu, surtout parce que nous ne savons pas comment s'exercent ces actions.

Il est difficile, avec cela, de faire de la pathologie.

Mais il ne serait pas impossible qu'un jour venant la pathologie n'éclaire la physiologie, surtout avec le déterminisme expérimental que représente la thérapeutique chirurgicale.

Donc, étant dans l'état d'esprit sus-indiqué par nos remarques fortuites sur la continuité tissulaire du thymus et des parathyroïdes,

(3) Hammar (J. A.). *Die normal-morphologische Thymusforschung.* 1 vol. de 453 pages, chez J. A. Barth, éditeur, Leipzig, 1936.

(4) Dustin et Zunz. Corrélations thymo-thyroïdiennes. *J. de Physiol. et de Path. générale*, 21 mars 1919.

nous avons, dans l'année 1938, recherché systématiquement le thymus chaque fois que nous intervenions pour enlever les parathyroïdes. Chaque fois que nous l'avons cherché, nous l'avons trouvé et enlevé, plus ou moins gros, parfois très volumineux, et, *7 fois sur 10 cas, dans le tissu thymique enlevé ou avec lui, il y avait une parathyroïde, sous la capsule ou en plein tissu thymique, et 2 fois sur ces 7 cas, il y en avait deux.*

Il nous semble que cela mérite attention.

D'autre part, sur ces 10 thymus enlevés, généralement constitués par deux lobes, parfois réduits, quelquefois volumineux, 7 fois, alors qu'il s'agissait d'adolescents à croissance terminée ou d'adultes de vingt-deux à cinquante-huit ans, 7 fois l'*examen histologique a indiqué thymus très actif, ou actif*, ou en état fonctionnel, ou faiblement actif.

Faut-il faire jouer un rôle pathologique à cet état d'activité thymique ?

Nous n'oserions pas le dire et d'autant moins que, 7 fois sur 10, la thymectomie a été, en fait, une thymo-parathyroïdectomie. On ne saurait donc faire la part de ce qui revient à l'une ou à l'autre glande.

Mais voici ce que nous avons vu cliniquement :

1° Troubles du développement. — Dans 3 de nos cas, il y avait *un trouble du développement général net*, un grand ralentissement ou un arrêt prématuré de la croissance squelettique, avec gracilité.

Dans un de ces cas, la dystrophie de croissance s'accompagnait d'une calcinose généralisée. L'observation a été publiée, dans *La Presse Médicale*, le 21 mai 1938. Nous avons enlevé un gros thymus de 12 centimètres de long, très actif histologiquement, renfermant une parathyroïde faite surtout de cellules principales foncées.

L'amélioration a été remarquable. Le jeune malade a été revu deux ans après l'opération et nous avons eu de ses nouvelles, par lettre, en janvier 1939, soit au bout de vingt-neuf mois. La transformation est considérable. L'apparence extérieure est très modifiée et la calcinose paraît arrêtée. Les parents sont enchantés.

Dans un second cas, arrêt de développement avec ankyloses multiples qui ont commencé à l'âge de sept ans. Toutes les articulations des membres sont soudées et une partie de la colonne. Nous avons fait diverses arthroplasties pour permettre la marche. La malade, qui a vingt-deux ans, a l'air d'en avoir dix à douze. L'ablation d'un gros thymus, histologiquement très actif, riche en thymocytes et en corpuscules de Hassal, sans parathyroïde, a amené une transformation de l'état général et, d'une certaine façon, de l'aspect même. Volontiers, nous considérerions ce cas comme positif.

Dans un troisième cas, il s'agit d'une jeune fille de dix-sept ans, qui était, elle aussi, comme arrêtée dans son développement général. Elle avait l'air d'une petite fille. Elle était très asthénique et ses parents parlaient d'une grande faiblesse musculaire, avec fatigabilité

rapide. Nous avons enlevé un gros thymus, très actif, sans parathyroïde incluse. La transformation immédiate a été surprenante. En quelques jours, l'aspect était changé. Nous ne disons rien de plus pour l'instant. Le résultat ne pourra se juger que dans deux ou trois ans.

Nous pensons, pour résumer nos impressions, que, *dans les dystrophies de croissance sans cause*, lorsque le développement semble arrêté ou ralenti, on doit s'orienter du côté thymique et nous croyons qu'on est autorisé, en l'absence de toute thérapeutique agissante, à chercher la persistance thymique, si l'on est au début de l'adolescence.

Chercher la persistance thymique, cela veut dire ouvrir l'espace sus-sternal et enlever la glande. Il ne faut pas compter sur une exploration clinique ou sur des données radiographiques pour révéler la présence thymique.

2° Polyarthrites ankylosantes. — Nous avons thymectomisé 3 polyarthrites ankylosantes ; dans ces 3 cas, il y avait 2 fois une parathyroïde incluse. Pour autant qu'on puisse dire, les douleurs ont diminué et, chez un des trois opérés, ce fut dans une proportion considérable. Chez ce même malade, très hypercalcémique, chez lequel on avait vainement essayé d'enlever une parathyroïde, à Lyon, il y a un an, et qui n'avait fait que s'aggraver depuis, la situation articulaire s'est considérablement améliorée là où il n'y avait pas soudure osseuse.

3° Polyarthrite déformante. — Dans *3 polyarthrites déformantes*, les 3 malades ont été améliorés, les douleurs ont diminué, et il y a eu une certaine récupération fonctionnelle. Dans un de ces cas, où il y avait aussi des polysynovites chroniques avec épanchement, en trois jours, les gaines ont été asséchées.

Nous ne dirons rien de plus. Nous savons trop, avec une expérience de dix ans, la prudence avec laquelle il faut juger de ces résultats qui sont purement fonctionnels et ne peuvent être que fonctionnels. A vrai dire, ce ne sont pas nos appréciations que nous donnons, mais celles de nos malades. Une de celles-ci est suivie par M. Chabannier qui la trouve très modifiée jusqu'à présent, moins douloureuse, et avec un réel gain fonctionnel.

4° Sclérodermie. — Enfin, dans 1 cas, nous avons enlevé un thymus persistant chez un *sclérodermique* de cinquante-huit ans, qui nous avait été adressé par notre ami de Gennes. La maladie était généralisée. Nous avons cherché les parathyroïdes comme nous avons l'habitude de le faire. Nous avons trouvé un gros thymus descendant très bas, et enlevé une parathyroïde avec lui. Le thymus était histologiquement très typique, malgré l'âge, avec ses deux couches bien distinctes et de nombreux corpuscules de Hassal, d'apparence encore fonctionnelle. Le malade a éprouvé un certain assouplissement de la peau, à la face, aux bras, au cou et une légère amélioration des mouvements des mains et des doigts.

Mais, là encore, il faut attendre un an ou deux avant de donner un résultat.



Vous trouverez peut-être cette réserve un peu décevante et vous direz : « A quoi bon parler de cela, puisqu'on ne sait pas ? »

Les malades, généralement abadonnés de tous, dont nous nous sommes occupés, pensent autrement. Ils sont heureux de tout ce qui les soulage et de tout ce qui améliore tant soit peu leur état et leur redonne de l'espoir.

Il faut songer à ce que représente d'amertume pour un homme jeune une polyarthrite, une sclérodermie, et pour des parents un arrêt du développement, pour comprendre que des recherches qui font briller un espoir et indiquent une voie nouvelle de traitement, ne sont certainement pas inutiles.

Thymectomie dans un cas de myasthénie,

par MM. **R. Leriche,** associé national, et **A. Jung.**

L'idée de la thymectomie dans la myasthénie est basée sur ce fait bien connu des neurologistes que, dans un nombre considérable de ces états, on trouve un adénome thymique ou une hypertrophie thymique.

Depuis les observations princeps d'Oppenheim (1899), de Laquer et Weigert (1901), les faits se sont multipliés. Lièvre, dans une étude d'ensemble, parue en 1936 dans *La Presse Médicale*, relevait 67 observations avec autopsie, où l'on avait trouvé 24 tumeurs médiastinales, 32 persistances ou hypertrophies thymiques. Et récemment, Alajouanine, dans la thèse de Isaacson (*Tumeurs et autres anomalies du thymus dans la myasthénie*, Paris, 1938, n° 253), donnait le pourcentage de 60 à 80 p. 100 de persistance thymique, en ajoutant (et la même remarque a été faite aux Etats-Unis par Greenfield et Norris, qui ont consacré une étude très complète à ce sujet) que ce chiffre devait être probablement majoré parce que, dans la grande majorité des autopsies, l'examen histologique de la région thymique n'a pas été fait.

Il y a quelques mois, notre ami Allenbach, chirurgien orthopédiste de l'Asile Stéphanie, à Strasbourg, nous présenta une jeune fille de seize ans, chez laquelle une myasthénie évoluait depuis la petite enfance, en s'étant considérablement aggravée depuis la puberté, qui avait eu lieu à onze ans. La fatigabilité musculaire affectait surtout le tronc et les membres. La marche se faisait difficilement, surtout dans la montée d'un escalier. La malade ne pouvait pas lever le bras au-dessus de l'horizontale. Et l'infirmité progressait.

Le diagnostic était évident et de nombreux neurologistes et médecins qualifiés l'avaient fait antérieurement.

Nous proposâmes à Allenbach et à la famille de rechercher radiographiquement le thymus et même, si l'on n'en trouvait pas trace aux rayons avec tomographie, d'aller à la recherche d'une anomalie thymique.

Nous ne savions pas alors que Sauerbruch, puis von Haberer étaient déjà intervenus dans des cas semblables, et qu'en fait il existe actuellement déjà 6 cas d'intervention dans la myasthénie.

L'exploration radiographique du médiastin n'ayant rien montré, la famille accepta l'idée d'intervention.

Celle-ci fut faite le 6 décembre 1938.

Le cou était grand chez notre malade. On voyait nettement le bord inférieur d'un corps thyroïde bien dessiné, faisant relief à deux travers de doigt au-dessus du manubrium. Au-dessous, le cou paraissait vide. Il est important de le noter pour ceux qui voudraient se fier à des explorations cliniques.

L'incision fut placée à deux travers de doigt du sternum. Les muscles étant écartés par incision de leur raphé et partiellement coupés transversalement, la trachée était bien visible et, devant elle, contre elle, il n'y avait rien. Mais sous le pôle inférieur du lobe gauche, on voyait quelque chose qui paraissait une parathyroïde. Avertis par des opérations antérieures, nous avons cherché le thymus sans nous attarder derrière le manubrium, contre l'os.

Le thymus est, d'habitude, purement thoracique. Quand il est cervical, il l'est sous la forme d'un tractus jaunâtre, latéralement placé, qui part un peu au-dessous de la fourche de l'artère thyroïdienne inférieure, en passant sous la saillie du pôle inférieur du lobe thyroïdien, et descend rejoindre la masse thymique rétrosternale. Ce tractus est alors irrigué, dans son segment cervical, par l'artère thyroïdienne supérieure, branche de la thyroïdienne inférieure. A cause de cela et pour d'autres motifs, il se présente quelquefois comme une parathyroïde inférieure, et deux fois nous l'avons pris pour tel.

La masse rétrosternale, elle, est collée à l'os, plaquée contre le manubrium, et l'espace prétrachéal est toujours libre, nous voulons dire sans connexion thymique, mais rempli à quelques centimètres du bord sternal en profondeur par de gros vaisseaux qui sont tantôt le tronc artériel brachio-céphalique, que nous avons isolé une fois sur 6 ou 7 centimètres, tantôt deux grosses veines du volume de l'index (sous anesthésie locale), s'unissant angulairement sur la ligne médiane, et qui sont les deux troncs veineux brachio-céphaliques.

Donc, le thymus fut recherché là où il est.

L'isolement d'une pointe jaunâtre, large de moins de 1 centimètre, nous conduisit sur un volumineux thymus épais, dense, cartonneux, adhérent aux deux grosses veines signalées ci-dessus, dont il fallut d'abord le séparer doucement.

Nos livres d'anatomie, y compris le plus récent, le livre de Hovelacque, Olivier Monod et H. Evrard (1), comme autrefois Olivier dans sa thèse, faite à l'occasion des opérations de Veau, disent que le thymus est enfermé dans une capsule qui adhère par places aux gaines des viscères voisins. Cette description cadavérique peut induire en erreur les opérateurs. Le thymus a certes une capsule propre, mais elle fait partie de lui, et on l'enlève avec lui. Nous ne comprenons pas ce que l'on veut dire quand on parle de thymectomie sous-capsulaire. Le thymus n'en est pas plus clivable que le rein ne l'est de sa capsule. Il est comme une thyroïde basedowienne dans la sienne. Et c'est en dehors de cette capsule qu'il faut avancer tout doucement pour ne pas déchirer les liens véritables qui sont des vaisseaux. Quant à décrire une loge thymique, sur le vivant, ce n'est guère possible, car aussitôt le thymus enlevé, l'espace rétro-sternal est rapidement comblé par l'expansion des vaisseaux, et il ne reste pas un creux que l'on puisse mouler. Pour parler chirurgicalement, nous dirons : il ne reste pour ainsi dire rien à drainer, malgré la rigidité du plan antérieur.

Le thymus fut donc cherché contre l'os et derrière lui. Il y avait là un lobule jaunâtre lancéolé qui fut immédiatement identifié comme l'extrême pointe thymique. Le dissecteur libéra sans peine la partie supérieure d'une masse dure, épaisse. A sa face postérieure, les deux grosses veines brachio-céphaliques furent dégagées et refoulées. Deux veines plus petites, contournées sur elles-mêmes, grosses comme une artère radiale, en partaient, allant au thymus. Elles furent coupées entre deux ligatures et, aussitôt, on put, en arrière, aller très bas jusqu'au contact d'un gros vaisseau qui battait et qui, probablement, était la crosse aortique. Le doigt n'arrivait pas à doubler le pôle ou les pôles inférieurs de la masse. Délaissant la face postérieure, nous nous dirigeâmes contre l'os, entre l'os et le thymus. De fines pinces exerçaient sur la masse thymique des tractions peu effectives. D'habitude, du moins, il en fut ainsi dans les cas que nous avons opérés jusqu'ici, pareilles tractions font monter peu à peu, doucement, le thymus, comme des tractions sur le col font descendre l'utérus avant l'hystérectomie vaginale.

Dans le cas particulier, on sentait une résistance profonde, basse. Une des pinces déchira latéralement le thymus. Il en sortit une bouillie rose. Une pince fut mise plus profondément, au-dessous de la déchirure, et l'on put voir les pédicules à proprement parler thymiques, c'est-à-dire les vaisseaux qui montent parallèlement au grand axe thymique, un sur la ligne médiane, un de chaque côté.

Chacun de ces pédicules fut coupé entre deux ligatures. Cela permit à la masse de monter un peu, et finalement le doigt put, d'arrière en avant, la contourner, l'accoucher au dehors. Une ligature fut passée sur le pédicule inférieur et l'organe enlevé en bloc.

(1) *Le thorax. Anatomie médico-chirurgicale.* 1 vol., Masson, éditeur, Paris, 1937.

Les anatomistes décrivent de nombreuses artères thymiques. Du point de vue chirurgical, en principe, seules comptent les branches latérales venues des mammaires internes, qui montent sur les flancs de l'organe en le fixant, et l'artère centrale que nous avons habituellement trouvée et qu'il faut couper entre deux ligatures pour que le thymus achève son ascension.

Les autres pédicules artériels sont grêles, et il nous semble qu'il ne faut pas trop les redouter, et notamment celui que l'on décrit en anatomie comme venant profondément de la crosse ou du tronc artériel brachio-cytolique. On le redoute quand on sent le thymus accroché par en bas. On a peur d'une rupture. Dans nos 11 opérations, jamais nous n'avons eu d'ennui.

Etant donné la profondeur où l'on se meut, il est mieux de couper entre deux ligatures tout ce qui peut être un lien vasculaire. On peut aussi faire de la coagulation sur pince. Nous ne croyons pas qu'il y ait d'autre conseil technique à donner que celui-là.

La pièce que nous avons enlevée était constituée par une masse blanc rosé, présentant une grossière lobulation et pesant 16 grammes.

Histologiquement, il s'agit d'un *thymus lobulé paraissant en pleine activité, du type infantile, sans fibrose ni adipose ;* les corpuscules de Hassal y sont peu nombreux, relativement petits et peu évolués.

De plus, dans une petite masse de graisse enlevée sur le pourtour de la masse principale, on trouve encore plusieurs lobules thymiques et une parathyroïde.

Les suites de cette ablation ont été pénibles pendant les deux premiers jours.

Dèjà à la fin de l'opération sous-locale, la malade s'était plainte de douleurs dorsales et cardiaques pendant la traction, qui dut être assez prolongée sur les pôles inférieurs du thymus et nous avions dû faire donner un peu d'évipan pour finir sans provoquer de douleur (2 c. c.).

Le soir, la douleur persistait dans le dos et dans la région cardiaque.

Dans la nuit, il y eut des sensations cardiaques désagréables, avec tachycardie, qu'on eut quelque peine à calmer.

Le lendemain, le pouls restait rapide, la douleur persistait. La malade disait que son cœur était serré comme dans un étau. Elle était pâle, absorbée comme le sont ceux qui souffrent.

Cet état persista quarante-huit heures. Au bout de ce temps, une petite mèche, mise au bord supérieur de la fourche sternale, fut enlevée ; il n'y avait pas de sang derrière elle et, elle enlevée, la douleur se calma. Les fils furent enlevés le cinquième jour. Un léger suintement entre deux fils obligea à mettre un petit drain à la place où il y avait eu la mèche. La plaie se ferma en quelques jours.

Nous avons revu la malade au début de février. Son état est satisfaisant, mais on ne peut pas dire qu'il y ait encore amélioration. Cela ne saurait surprendre.

Dans une maladie de cet ordre, les modifications ne peuvent être

que très lentes. Dans un des 3 cas de von Haberer, au bout de trois ans le résultat était manifeste. Dans un des cas de Sauerbruch, au bout de dix-huit mois, après une thyroïdectomie complémentaire, « les symptômes disparurent complètement ».

Nous avons voulu, en publiant ce fait dès maintenant, uniquement attirer l'attention des chirurgiens sur un problème nouveau de thérapeutique qu'ils ne doivent pas ignorer.

M. **Moulonguet** : Je voudrais dire un mot à propos des interventions proposées contre la myasthénie. J'ai eu l'occasion de m'occuper de cette question à propos d'un malade qui était soigné par mon ami le Dr Lièvre et qui a fait l'objet du travail publié par ce dernier et que vient de citer M. Leriche.

D'après les recherches anatomiques faites sur des autopsies, il existe avec une grande fréquence, dans la myasthénie, deux ordres de lésions, qui posent des problèmes chirurgicaux bien différents. S'il s'agit d'une hypertrophie du thymus, il est possible, comme M. Veau nous l'a montré depuis longtemps, de l'aborder par la base du cou.

Mais, dans plusieurs cas, la lésion est toute différente : il s'agit d'une petite tumeur très localisée, située dans le médiastin antérieur, devant l'origine des gros vaisseaux et que, par conséquent, il est impossible de reconnaître et d'enlever autrement qu'en ouvrant le thorax.

En prévision de cette opération, j'avais répété sur le cadavre la sternotomie médiane, suivant la technique de M. Pierre Duval. Je pense que c'est là seule voie opportune pour faire une exploration complète de la région où risque de se trouver cette petite tumeur.

Mais je m'excuse de développer ici ces notions purement théoriques : le malade n'a pas accepté l'intervention que nous lui proposions, M. Lièvre et moi, et je ne sais rien de plus sur le traitement chirurgical de la myasthénie.

M. **H. Welti** : Les rapports parfois intimes, qui existent chez le nouveau-né, entre les parathyroïdes inférieures et la corne supérieure du thymus, s'expliquent par une même origine embryologique de ces deux organes, au dépens de la 3e fente branchiale. En étudiant la topographie des parathyroïdes chez 14 fœtus de sept à neuf mois, nous avons constaté autrefois que dans l'éventualité d'un thymus cervico-thoracique (80 p. 100 des cas) les parathyroïdes inférieures se trouvent souvent au voisinage immédiat de la corne supérieure du thymus qui, à cet âge, remonte jusqu'au voisinage du corps thyroïde. Et l'artère thyroïdienne inférieure qui assure la vascularisation de cette corne thymique, vascularise également la parathyroïde inférieure. Au cours d'une de nos dissections chez un mort-né, la parathyroïde inférieure fut même trouvée intimement acculée à la corne supérieure du thymus. Ainsi que nous l'indiquons dans notre rapport au XLIIe Congrès français de Chirurgie,

le fait d'être juxta- ou intra-thymique ne permet pas, dans ces circonstances, de dire que la parathyroïde est aberrante.

Chez l'adulte, les restes atrophiés du thymus forment le corps adipeux rétro-sternal qui est situé à la face profonde du sternum en avant du tronc veineux brachio-céphalique gauche. Des débris de parenchyme thymique fonctionnant ont été mis en évidence dans ce corps adipeux par de nombreux auteurs, mais la pauvreté de la vascularisation laisse supposer que leur rôle est peu important. Au contraire, chez le nouveau-né, la vascularisation du thymus est très développée et nous rappelons que les artères principales se détachent alors des artères mammaires internes. Cette disposition serait la cause de difficultés opératoires.

Au cours de 36 dissections de cadavres d'adultes normaux, nous n'avons jamais noté la persistance de thymus. A deux reprises, de petits nodules parenchymateux, situés dans du tissu graisseux au contact du pôle inférieur du corps thyroïde, furent découverts. Nous avions pensé qu'il s'agissait de parathyroïdes accessoires. Ces débris thymiques étaient très peu développés. Mais, nous n'avons jamais trouvé de parathyroïdes dans le corps adipeux rétrosternal et nous rappelons que, pour Pèpère, Bergstrand, les parathyroïdes accessoires thymiques ne se rencontrent que dans le segment cervical de la glande. Ainsi, l'ablation du corps adipeux rétro-sternal ne nous semble pas devoir être proposée dans la découverte des parathyroïdes. Une recherche méthodique doit permettre de trouver les parathyroïdes principales en leur situation normale. Et, chez l'homme, les parathyroïdes accessoires thymiques ne jouent certainement pas de rôle comparable à celui des parathyroïdes thymiques du lapin et surtout du chat.

M. **Fèvre:** La description si vivante de la thymectomie, telle que vient de nous l'exposer M. Leriche, me rappelle une thymectomie, exécutée accessoirement par M. Ombrédanne, au cours d'une opération de parathyroïdectomie. Il s'agissait d'une fillette présentant une polyarthrite chronique ankylosante et des calcifications musculaires. M. Ombrédanne avait pu enlever deux nodules, qui représentaient, pensions-nous, les parathyroïdes inférieures, et l'examen histologique a démontré qu'il en était bien ainsi. Mais, en outre, un troisième corpuscule, allongé, long de 2 centimètres environ, placé obliquement, siégeait au-dessous de l'isthme du corps thyroïde, au-dessus du manubrium sternal. Il s'agissait d'un reliquat de thymus.

Après l'opération, un dépôt calcique intra-musculaire avait notablement diminué. Ce fut la seule amélioration obtenue dans les jours suivant l'intervention.

Nous allons tâcher de savoir si la croissance de l'enfant a été modifiée, et nous allons tâcher de préciser quelle était l'activité de ce thymus.

M. **Victor Veau** : Je ne connais pas le thymus de l'adulte. Mais j'ai vécu à la période de l'âge d'or de la chirurgie thymique du nourrisson. En un an j'ai enlevé une vingtaine de thymus, mais la radiothérapie est venue qui fait fondre la glande comme du sucre dans de l'eau.

C'était une chirurgie très facile. Après incision de la peau et de l'aponévrose moyenne on voit le thymus qui donne des coups de bélier à chaque expiration. On n'a qu'à saisir avec une pince le pôle supérieur de la glande ; elle vient toute seule, faisant un pas à chaque mouvement inspiratoire.

Par la voie sus-sternale, chez le nourrisson, on vide tout le médiastin supérieur. Nous étions à une époque d'incertitude clinique : avec un thymus normal j'ai enlevé des ganglions tuberculeux. Cela s'est fait avec la même facilité.

M. **Leriche** : Je voudrais simplement dire un mot au sujet de la question technique soulevée par Moulonguet.

Je me suis demandé, plusieurs fois, si je ne serais pas obligé, pour opérer en sûreté, de fendre le sternum. J'ai même fait une fois, dans cet esprit, une incision verticale médiane, prêt à l'allonger s'il le fallait. Je n'ai jamais eu à fendre l'os. Le thymus, chaque fois, est monté peu à peu, sur des tractions douces, mais continues. Chaque fois qu'il y avait un arrêt, je cherchai un lien vasculaire. Généralement il existait et, après section entre deux ligatures, l'ascension reprenait, rythmée par la respiration.

Je ne pense donc pas qu'il y ait lieu, par principe, de faire la sternotomie : l'opération est plus simple que ne le laisseraient penser les descriptions anatomiques.

Au début, je craignais beaucoup la rupture de l'artère thymique inférieure, qui vient de l'aorte ou du tronc artériel brachio-céphalique. Effectivement, la plupart du temps, je sentais à certains moments une résistance profonde, puis elle lâchait brusquement et le thymus était libre. C'était probablement l'artère qui se rompait. Je n'ai jamais vu d'hémorragie suivre cette rupture.

Bref, je crois qu'on peut entreprendre la thymectomie sans arrière-pensée de réelle difficulté technique.

PRÉSENTATIONS DE PIÈCES

Inversion utérine ancienne. Hystérectomie,

par M. **J. de Fourmestraux** (de Chartres).

Une femme de trente-cinq ans présente, il y a treize ans, un accouchement pénible, délivrance suivie de violentes hémorragies. Existence pénible depuis cette époque, troubles urinaires, pertes sanglantes au moment et dans l'intervalle des règles. Elle se fait examiner à diverses reprises et on lui conseille une intervention pour polype volumineux.

Lors de mon examen, il y a trois semaines, je constate en effet l'existence d'une masse endo-vaginale faisant corps avec l'utérus ; je ne peux délimiter par le toucher les lèvres du col utérin, et sous anesthésie générale ne peux, par la palpation bimanuelle, en sentir le fond. Je pense à une inversion utérine ancienne, qui apparaît du reste comme absolument irréductible. Laparotomie (de Fourmestraux-Frédet). L'utérus est en effet retourné en doigt de gant. Hystérectomie totale facile. Conservation des ovaires. Suites opératoires sans incidents.

Il nous a paru de quelque intérêt de présenter cette pièce en raison de la rareté de cette lésion et des troubles relativement peu importants qu'elle a déterminés pendant treize ans. Au point de vue thérapeutique, je ne pense pas que le traitement opératoire conservateur par colpohystérotomie vaginale soit une méthode à conseiller.

Haultain (d'Edimbourg), en 1909, a conseillé une intervention qu'il dénomme hystérotomie abdominale après laparotomie, il dilate le fond de l'utérus invaginé, attire les ligaments ronds tandis qu'un doigt dans le vagin repousse l'utérus vers l'abdomen. Au moment où l'utérus prend l'aspect d'une dépression circulaire avec dépression centrale, il entame toute la paroi postérieure du bourrelet ; le doigt par l'incision est introduit de dehors en dedans et repousse le fond de l'utérus. Cette pratique nous paraît bien compliquée et nous pensons que devant cet utérus cartonné, devant cette inversion datant de treize ans, l'hystérectomie était la seule manœuvre logique.

Double fistule entéro-utérine,

par M. **P. Wilmoth.**

Messieurs, je vous présente cette pièce opératoire montrant deux anses grêles communiquant avec la cavité utérine. La malade avait été soignée en ville pour un « fibrome » et elle avait été irradiée. Comme

les hémorragies utérines persistaient, elle est venue consulter à Cochin. En l'examinant, j'ai constaté l'existence d'un gros utérus remontant à mi-chemin de l'ombilic et aussi un fait surprenant, c'est que le sang émis par le col utérin était mélangé à des matières fécales. A l'intervention, qui date de dix-sept jours, j'ai trouvé deux anses grêles, communiquant l'une au-dessus de l'autre avec la cavité utérine, au niveau de la face postérieure du fond utérin. J'ai fait une résection des deux anses grêles, rétabli la continuité intestinale et terminé par une hystérectomie subtotale.

En examinant la pièce opératoire par section de l'utérus sur son bord latéral, j'ai constaté qu'il s'agissait d'un cancer du corps utérin, à forme ulcéreuse, descendant jusqu'à l'isthme. La cavité utérine, agrandie par le cancer, communiquait largement avec les deux anses grêles par deux orifices distincts, et elle contenait encore des pépins de raisin en grand nombre.

AVIS IMPORTANT

En raison de la célébration du cinquantième anniversaire de la fondation de l'Institut Pasteur, ***l'Académie ne tiendra pas séance le mercredi 15 mars.***

Le Secrétaire annuel : ROBERT MONOD.

Imprimé par l'Ancne Impie de la Cour d'Appel, A. MARETHEUX, Dir., 1, r. Cassette, à Paris (France)

MÉMOIRES

DE

L'ACADÉMIE DE CHIRURGIE



Séance du 8 Mars 1939.

Présidence de M. RAYMOND GRÉGOIRE, *président.*

PROCÈS-VERBAL

La rédaction du procès-verbal de la précédente séance est mise aux voix et adoptée.

CORRESPONDANCE

La correspondance comprend :

1° Les journaux et publications périodiques de la semaine.

2° Des lettres de MM. GOUVERNEUR, BRAINE, ROUX-BERGER s'excusant de ne pouvoir assister à la séance.

3° Un travail de MM. E. LOUBAT, associé national, et BARGUES (Bordeaux), intitulé : *Tentatives chirurgicales dans un cas d'acrocyanose.*

4° Un travail de MM. Georges JEAN, associé national, et A. VILLECHAISE (Toulon), intitulé : *Tumeur de l'espace recto-vaginal, métastase d'un kyste papillaire de l'ovaire.*

5° Un travail de M. Etienne CURTILLET (Alger), intitulé : *Un cas d'occlusion typhique.*

M. J. OKINCZYC, rapporteur.

6° Un travail de M. Michel SALMON (Marseille), intitulé : *Epithéliome du jejunum perforé en péritoine libre. Résection large. Survie.*

M. J. SÉNÈQUE, rapporteur.

7° Un travail de M. J.-J. HERBERT (Aix-les-Bains), intitulé : *A propos du traitement chirurgical de la ptose gastrique. Un point de technique.*

M. AMELINE, rapporteur.

8° Un travail de M. NEDELEC (Angers), intitulé : *Résection diaphysaire pour ostéomyélite du tibia. Pseudarthrose traitée par l'opération de Hahn-Hutington.*

M. J. LEVEUF, rapporteur.

Publication périodique hebdomadaire.

9° Un travail de M. Sylvain BLONDIN, intitulé : *Les ecchymoses dans la fracture de l'apophyse styloïde de l'os temporal.*
M. Louis BAZY, rapporteur.

Décès de M. Samuel Hybbinette, de Stockholm, associé étranger de l'Académie. Allocution du Président.

Mes chers Collègues,

J'ai le regret de vous faire part de la mort du docteur Samuel Hybbinette, qui était un grand ami de notre pays.

Samuel Hybbinette était né à Stockholm le 31 juillet 1876. Il fit de très brillantes études à l'Institut Karolinska, d'où il sortit licencié. En 1922, il était nommé chirurgien en chef de l'hôpital Sabbatsberg, poste qu'il occupait encore lorsque la mort brutale l'arracha prématurément à l'affection des siens.

Au début de sa carrière, il publia fort peu, car il voulait d'abord acquérir par son travail et ses observations la grande expérience que chacun lui reconnaissait. Ce n'est qu'à cinquante ans qu'il commença d'écrire. En 1928, il publiait un important ouvrage sur la plastique de la hanche et de l'épaule. En 1929, il fit, à Varsovie, au VIII[e] Congrès de la Société internationale de Chirurgie, un rapport très remarqué sur les résultats opératoires de la chirurgie réparatrice de la hanche.

Dans le domaine de l'orthopédie, il peut être considéré comme une des grandes compétences des pays nordiques. Il fit en outre des travaux remarquables sur le cancer de l'anus et du rectum, sur la division palatine, sur le traitement des fistules biliaires post-opératoires.

Hybbinette était très généreux. Ses malades l'adoraient pour sa simplicité, sa grande bonhomie, son désintéressement absolu.

Il parlait couramment plusieurs langues et faisait partie de très nombreuses sociétés savantes. L'Académie de Chirurgie et la Société internationale, dont il était le délégué pour la Suède, avaient ses préférences.

Sa mort est un deuil pour la chirurgie tout entière et pour la chirurgie suédoise en particulier.

A PROPOS DU PROCÈS-VERBAL

Dispositif permettant d'effectuer l'ostéosynthèse dans les fractures-luxations des vertèbres cervicales sous traction continue squelettique,

par M. **Lance.**

A la dernière séance, M. Desplas, revenant sur la question des ostéosynthèses dans les fractures atloïdo-axoïdiennes, a rappelé

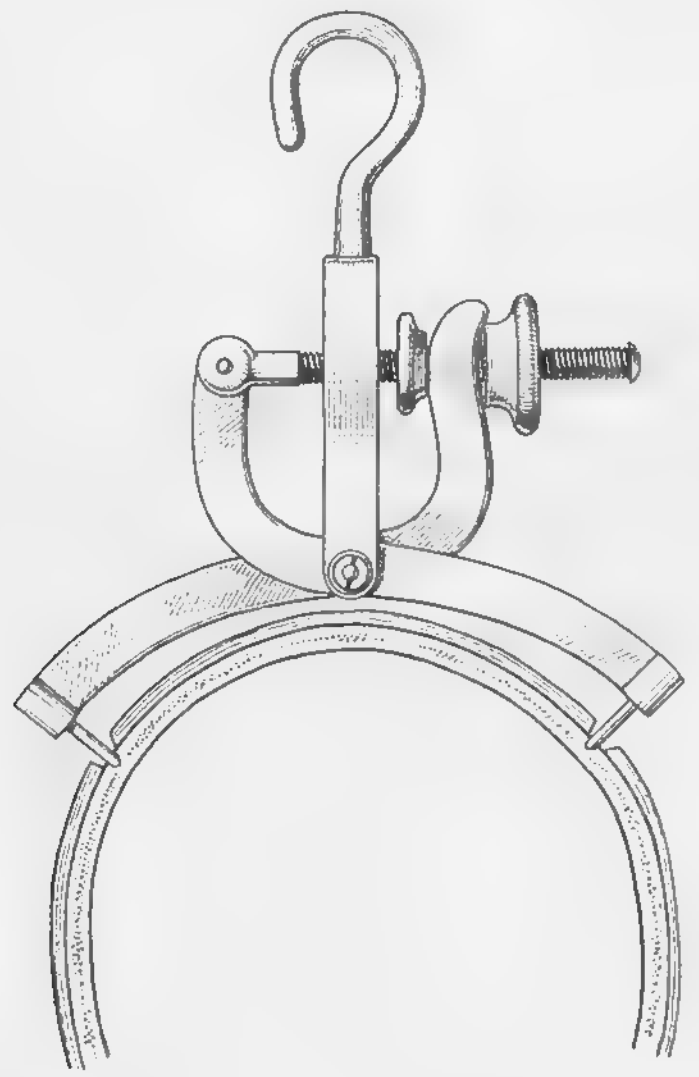


Fig. 1.

l'angoisse du chirurgien (et parfois du malade) pendant l'acte opératoire, la crainte de provoquer le glissement brusque de l'atlas avec compression bulbaire mortelle.

Ayant soigné l'an dernier un malade atteint de fracture de la masse articulaire droite de l'atlas et de l'apophyse odontoïde et désirant le faire opérer par mon ami le Dr Petit-Dutaillis, j'ai imaginé un dispositif qui permet d'opérer sous traction continue squelettique, c'est-à-dire en toute sécurité.

Il y a déjà plusieurs années que la traction continue avec amarrage direct sur le squelette cranien est employée aux Etats-Unis pour la réduction des fractures et fractures-luxations du rachis cervical. Plus efficace que la traction en hyperextension sur le maxillaire, elle est beaucoup moins pénible pour le malade. La traction se fait au moyen d'un étrier à serrage réglé, mais la prise de l'étrier sur le crâne a varié

selon les auteurs : sur les arcades zygomatiques au moyen de petits tire-bouchons (R. Anderson), mais surtout sur la région pariétale, soit au moyen de griffes (Mac Kenzie. *Canadian Med. Ass. J.*, **32**, 1935, p. 263), de vis ou de pointes coniques insérées dans l'os (Hoen. *Arch. Neurol. and Psychiat.*, **36**, 1936, p. 158 ; Cone, William et Turner. *J. Bone and Joint surg.*, **19**, juillet 1937, p. 534 ; Crutchfield. *The J. Bone and Joint surg.*, **20**, juillet 1938, p. 696).

Nous avons utilisé l'instrumentation de Crutchfield légèrement modifiée (fig. 1) : elle se compose d'un étrier à deux branches croisées en ciseaux avec un serrage par pas de vis. Au bout de l'étrier sont insérées latéralement et obliquement deux petites tiges métalliques coniques destinées à être enfoncées dans les pariétaux.

La traction se fait sur un anneau, au centre de l'étrier. Nous l'avons remplacé par un crochet dont la tige est pivotante, ce qui permet au malade de tourner la tête en tous sens.

La mise en place est simple.

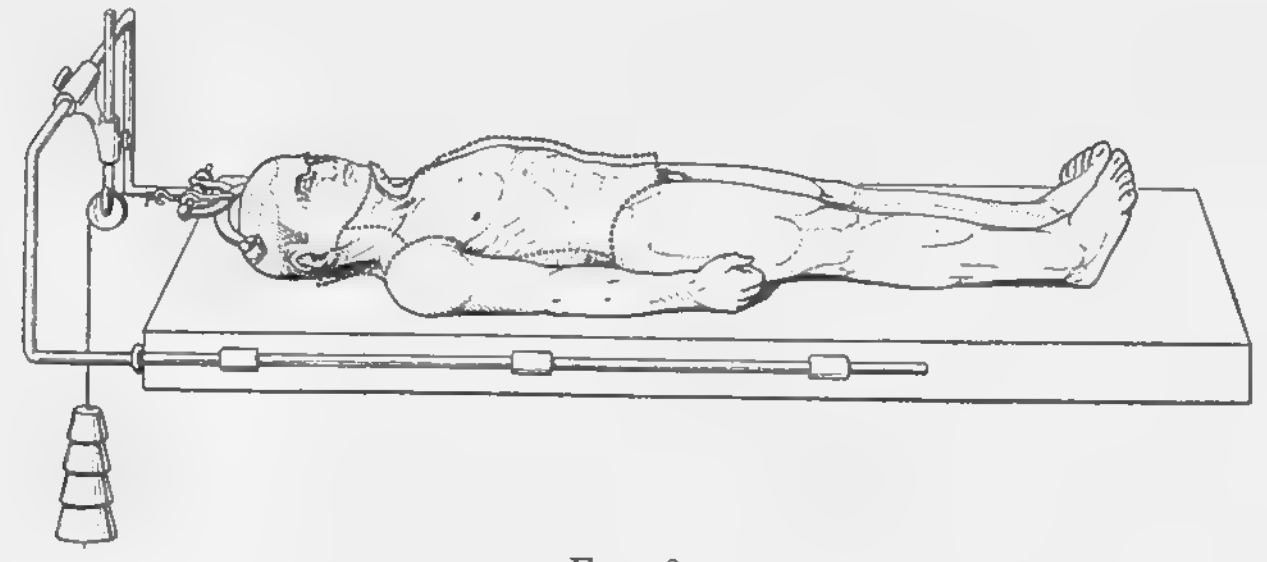


Fig. 2.

Le crâne est rasé sur une ligne allant de la pointe d'une mastoïde à l'autre. On repère de chaque côté de la ligne médiane une distance de 5 à 6 centimètres. Là, à l'anesthésie locale, le cuir chevelu est incisé, les deux pariétaux dénudés. Avec une petite mèche qui présente une butée à 3 millimètres de la pointe pour un enfant, 4 millimètres pour un adulte, montée sur une chignole, on perce dans l'os deux petits conduits dirigés obliquement de dehors en dedans et un peu de bas en haut, selon la direction des pointes de l'étrier. Celles-ci sont placées dans ces trous, l'étrier serré, le pansement fait, la traction est installée.

Voici maintenant la manière dont j'ai pu faire opérer un malade sous extension continue cranienne.

Le malade était dans une minerve plâtrée, la tête en hyperextension, position dans laquelle il ne pouvait être opéré.

J'y ai substitué une minerve plâtrée faite en rectitude et que j'ai fendu en bivalve sur les côtés.

Dans cette minerve, le malade est mis sur un cadre de Berck que j'ai fait modifier (fig. 2) de la manière suivante. A la tête de la gouttière s'adapte un tube coudé, comme la tête d'un lit de fer, qui vient se fixer

de chaque côté du cadre et coulisser sur 1 mètre de longueur dans trois douilles. Sur ce tube, vient se fixer une roulette de Kirmisson pour l'extension continue.

Couché sur ce cadre, tête rasée, le malade est porté à la salle d'opération et, à l'anesthésie locale, très facilement M. Petit-Dutaillis installe l'étrier de Crutchfield et une traction continue de 4 kilogrammes. La minerve peut alors être enlevée. Le malade, sur son cadre, est reporté dans sa chambre. Il peut alors sans difficulté, sans aucune douleur, tout en restant en traction, se retourner sur le côté, sur le ventre. On peut ainsi raser la nuque, préparer à loisir le champ opératoire.

L'opération a lieu onze jours après. Le malade toujours en traction

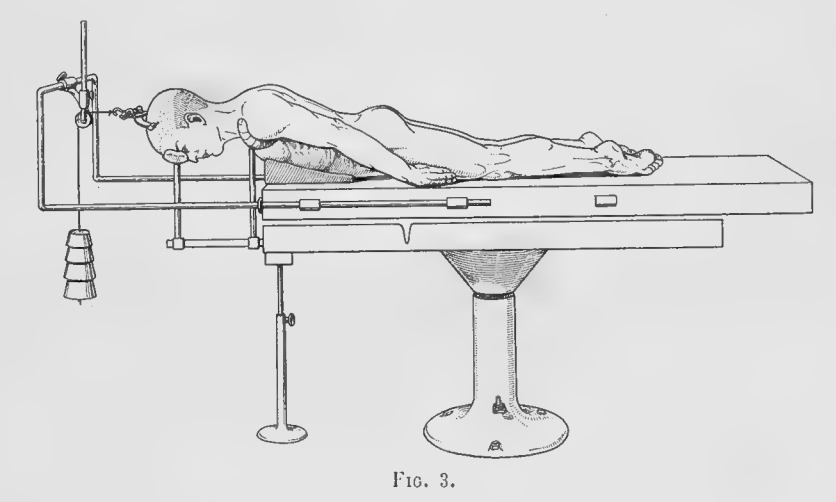


Fig. 3.

sur son cadre est placé sur la table opératoire. On le retourne à plat-ventre et il est glissé hors du cadre de façon que le front vienne reposer sur l'appui-tête, et les épaules sur les épaulières. Ceci se fait toujours en traction, car l'on a soin de faire glisser sur ses douilles, en même temps que le malade, le cadre de traction (fig. 3).

L'opération terminée, la manœuvre inverse a lieu. Le malade est replacé sur le dos dans son cadre et redescendu dans sa chambre. Grâce au dispositif pivotant de la traction, on peut le coucher sur le côté, le retourner pour le pansement.

Au bout d'une vingtaine de jours, la minerve bivalve est replacée, l'étrier de traction retiré.

Il avait été en place plus de trois semaines, on avait été obligé par trois fois de resserrer un peu la pression. Cette traction a été admirablement tolérée, sans aucune sensation douloureuse pour le malade.

Nous avons cru utile de vous présenter cette nouvelle application de la traction continue cranienne qui, dans le cas présent, donne, pendant l'opération, une sécurité absolue, et de grandes facilités dans la préparation et les soins post-opératoires.

RAPPORTS

Perforation en péritoine libre d'un cancer prépylorique sténosant. Gastrectomie. Guérison opératoire,

par M. **Laumonier** (de Bordeaux).

Rapport de M. J. Charrier.

M. le Dr Laumonier, chef des hôpitaux de Bordeaux, nous a adressé une intéressante observation du cancer de l'estomac perforé et traité par la gastrectomie immédiate. La voici résumée :

Il s'agissait d'une femme de soixante-deux ans, opérée à la quatorzième heure pour une perforation accompagnée des signes classiques d'un cancer sténosant de l'estomac, dont elle porte depuis six mois les signes. A l'intervention, on trouva un cancer prépylorique du volume du poing, avec un estomac dilaté « patent sur sa face antérieure, au milieu d'une zone nécrotique, une perforation lenticulaire »; le péritoine contenait du pus ; M. Laumonnier pratiqua une gastrectomie avec anatomie type Hofmeister et drainage double épigastrique et sus-pubien. La malade sortait guérie le 24 février 1938. Depuis, elle est restée en parfait état, et tout récemment a été revue par son chirurgien en très bon état et sans signes appréciables de récidive. L'examen histologique pratiqué par le Dr Mougneau est relaté en détail dans l'observation ; il s'agit d'un épithélioma mucipare avec métastases ganglionnaires.

M. Laumonier rappelle dans sa communication les principaux travaux publiés sur la question. Il conclut que la gastrectomie doit être le traitement de choix de la perforation du néoplasme gastrique. Nous partageons son opinion : il est bien évident que les sutures d'une perforation néoplasique n'ont que peu de chances de tenir, faites en tissus indurés, nécrosés, mal irrigués et infectés à distance ; complétée par la gastro-entérotomie, comme l'ont fait de nombreux opérateurs, elle est aussi longue que la gastrectomie. D'ailleurs, dans les travaux classiques, on vit que le meilleur pourcentage de bons résultats immédiats se rencontre dans les cas réséqués.

Récemment encore, Mac Nealy et Hedin réunissent 133 cas de perforations néoplasiques, dont 63 opérés : sur 7 résections, 5 guérissent ; sur 23 sutures, 3 guérissent. De même dans le mémoire classique de Chavannay et Radoïevitch, 7 réséqués guérissent ; la question paraît donc tranchée et les indications de la gastrectomie doivent être poussées au maximum. Il reste quelques cas inextirpables dans lesquels la suture, si elle est possible, ne sera qu'un pis-aller bien précaire. Je vous propose, Messieurs, de remercier M. Laumonier de son intéressante communication qui, détaillée, est versée aux archives de l'Académie sous le numéro 180.

Résultats du traitement chirurgical des luxations récidivantes de l'épaule,

par MM. **Pervès** et **Badelon.**

Rapport de M. Bergeret.

Dans le numéro de janvier 1924 du *Journal de Chirurgie*, M. Oudard a publié la technique qu'il utilisait depuis le mois de mai 1921 à l'hôpital Sainte-Anne à Toulon pour traiter les luxations récidivantes de l'épaule.

Cette technique comporte deux points principaux :

En premier lieu, un renforcement de la partie antérieure de la capsule par raccourcissement du muscle sous-scapulaire.

En second lieu, la création d'une butée par allongement de l'apophyse coracoïde. Cet allongement fut d'abord réalisé par section à la scie de Gigli de la coracoïde à l'union de sa partie verticale et de sa partie horizontale et interposition d'un greffon tibial entre les deux fragments.

Par la suite, il parut plus simple à M. Oudard de séparer la portion horizontale de l'apophyse coracoïde en deux parties, l'une interne et l'autre externe, et de faire glisser le fragment interne détaché de sa base sur le fragment externe. La soudure est obtenue en laissant au contact 1 centimètre environ des deux fragments. L'allongement ainsi réalisé est de 2 cent. 5 à 3 centimètres, ce qui est suffisant dans la plupart des cas.

Cette modification est déjà indiquée dans la dernière observation de l'article du *Journal de Chirurgie*. Elle est précisée dans un article de *La Presse Médicale* du 15 février 1928.

Dès sa publication, cette technique a été adoptée par presque tous les chirurgiens français.

Séduits par l'idée originale si ingénieuse et si heureuse de la butée coracoïdienne, beaucoup ont pensé qu'elle constituait un obstacle suffisant à la récidive et ont renoncé au raccourcissement concomitant du muscle sous-scapulaire.

Un certain nombre de variantes de l'opération de Oudard sont nées basées sur cette simplification.

A la séance du 18 juin 1930 de la Société de Chirurgie, le professeur Lenormant rapporte une observation de Wilmoth où l'intervention est réduite à l'allongement de la coracoïde.

Louis Bazy, dans la séance du 6 mars 1929, avait indiqué un procédé qu'il avait utilisé et qui consistait à inclure une greffe ostéo-périostique à la Delagénière dans un dédoublement sagittal du tendon

du coraco-biceps. Cette greffe se trouvait ainsi placée dans le prolongement de la coracoïde. Louis Bazy considérait d'ailleurs à ce moment le raccourcissement du sous-scapulaire comme le temps essentiel et il ne plaçait le greffon qu'après avoir reposé la pointe de la coracoïde préalablement sectionnée transversalement pour réaliser le raccourcissement du muscle sous-scapulaire.

Wilmoth, comme Bazy, pour allonger l'apophyse coracoïde, place un greffon tibial dans le tendon du coraco-biceps, mais il solidarise ce greffon avec la coracoïde en enfonçant son extrémité supérieure dans un dédoublement de la pointe de cette apophyse. Il considère cet allongement comme le temps essentiel et renonce au raccourcissement du sous-scapulaire.

Le professeur Lenormant se ralie entièrement à cette manière de faire.

Dans son rapport au Congrès d'Orthopédie du 11 octobre 1929, M. Tavernier conseille de supprimer le temps, à son avis inutile, du raccourcissement du sous-scapulaire et de se contenter d'allonger la coracoïde par dédoublement et glissement.

C'est cette manière de faire qu'adopte J.-Ch. Bloch et Guiheneuc dans un article du *Journal de Chirurgie* de septembre 1931.

En somme, à l'heure actuelle, l'allongement de l'apophyse coracoïde, opération de Oudard simplifiée, est réalisée de deux façons :

L'allongement par greffon, tibial, costal, huméral, claviculaire, d'ordinaire inclus dans la pointe de la coracoïde dédoublée et dans le tendon du coraco-biceps. C'est l'intervention que nous avons pris l'habitude d'appeler : l'opération de Wilmoth-Tavernier.

L'allongement ostéo-plastique, réalisé par dédoublement de la partie horizontale de la coracoïde et glissement de sa moitié interne.

Il existe maintenant un recul suffisant et un nombre assez grand d'observations connues pour apprécier la valeur de ces différents modes d'intervention.

C'est à cela que le travail de MM. Pervès et Badelon nous convient.

Voici ce travail :

Depuis les travaux déjà anciens de Bazy, Grégoire, Oudard, Tavernier, de nombreux auteurs ayant écrit sur la luxation récidivante de l'épaule, se sont ingéniés à trouver de nombreux modes de prélèvements de greffons destinés à allonger la coracoïde. L'accord ne s'est pas encore fait sur la meilleure opération. Pour y arriver, il faudrait réunir tous les cas traités , compter les récidives et en examiner les causes.

Chacun ne dispose que d'assez courtes statistiques ; il convient cependant de les publier, en attendant que quelqu'un puisse les réunir.

Dans un travail publié dans les *Archives de Médecine Navale*, 1937, n° 1, nous avons étudié quelques cas de récidives.

Voici tout d'abord la statistique de l'Hôpital Maritime de Sainte-Anne, à Toulon (où naquit l'opération d'Oudard de 1923 à 1936 :

Sur 31 opérés, 23 ont été revus ou ont répondu à un questionnaire détaillé. Il est probable que les 8 autres (sujets appartenant au personnel de la Marine) n'ont pas récidivé, car ils seraient revenus, mais nous ne pouvons pas en tenir compte.

Les opérés retrouvés peuvent être divisés en trois groupes d'après le traitement subi :

1° Opérés par le procédé type d'Oudard (raccourcissement du sous-scapulaire et allongement de la coracoïde) : 10 opérés entre 1923 et 1928 ; 1 récidive, survenue après cinq ans ;

2° Opérés par le seul allongement par dédoublement de la coracoïde : 8 opérés ; 1 récidive après sept mois ;

3° Opérés par le procédé de Wilmoth-Tavernier (insertion d'un greffon dans la coracoïde fendue et dans le coraco-biceps : 5 opérés ; 1 récidiviste après un an.

De cette statistique, si courte qu'elle soit, nous pouvons tirer d'abord un enseignement : c'est qu'il ne faut pas se presser de conclure au bon résultat d'une opération ; tous les cas réunis pour juger de la valeur respective des procédés opératoires devraient avoir sinon cinq ans, du moins plusieurs années.

Il ne servirait à rien de chiffrer les pourcentages de récidives ; encore une fois de tels chiffres n'auront de valeur que sur une réunion importante de statistiques analogues à celle de la Clinique Chirurgicale de l'hôpital Sainte-Anne. Il est plus intéressant d'étudier les causes des récidives :

Le sujet traité par l'opération complète d'Oudard se livrait à des travaux pénibles depuis cinq ans, sans gêne appréciable, quand il tomba dans un escalier, le bras du côté opéré accroché à la rampe, fut violemment tiré en arrière. Les radiographies montrèrent la coracoïde dédoublée (pseudarthrose), de 3 fragments éloignés les uns des autres. Nous pourrions admettre que le traumatisme ayant été suffisant pour luxer une épaule saine, il n'y a pas là vraiment récidive par la faute de l'opération ; en réalité, nous pensons que tardivement et peut-être sous l'influence du fil métallique corrodé et morcelé, il s'était produit une résorption du cal de la coracoïde, supprimant la solidité du butoir.

Le sujet de la deuxième catégorie présenta une récidive sept mois après l'opération, en jouant au basket-ball, en frappant le ballon de sa main élevée ; il avait repris toute son activité sportive depuis un mois. La radiographie montra une coracoïde bien consolidée, mais trop peu allongée.

Le troisième cas de récidive, survenu un an après une opération de Wilmoth-Tavernier, fut occasionné par un accident peu violent ; le blessé resta suspendu par une main à un tuyau. Son épaule avait été radiographiée quatre mois plus tôt et on avait constaté que le sérieux greffon tibial mis en place avait disparu dans sa moitié distale ; au moment de l'accident, il n'en restait plus trace, on distinguait seulement le bec ouvert de la coracoïde. En outre, une injection de lipiodol

dans l'articulation montra un vaste diverticule interne de la capsule, bien fait pour recevoir la tête au moindre mouvement excessif, en l'absence d'un butoir coracoïdien.

Nous avons recherché, d'autres observations de récidive ; notre Maître, le professeur Oudard, nous en a communiqué deux inédites (opérées par d'autres que lui). Nous en avons trouvé quatre dans la littérature : *elles concernent toutes des opérations de Wilmoth-Tavernier.*

Voici les causes apparentes des récidives :

Observation I. — Récidive après deux mois ; le greffon qui constituait une belle butée aussitôt après l'opération était devenu presque invisible.

Obs. II. — Récidive après six mois environ. Réintervention ; le greffon est réduit à un noyau osseux, allongé et grêle, inclus dans l'épaisseur du biceps, lui adhérant, et sans connexion avec la coracoïde.

Observation (Costantini et Liaras, *Algérie Médicale*, juin 1936). — Opéré à Paris. Récidive après quatre mois. Réintervention à Alger : le greffon inclus dans le coraco-biceps a les dimensions d'une allumette et joue sur la pointe coracoïdienne dont il est proche mais indépendant. Le professeur Costantini pratique cette fois une opération d'Oudard complète.

Observation (René Bloch, *Société de Chirurgie*, 18 avril 1934). — Récidive après six mois environ. A la radiographie, le greffon, gros à l'origine, a complètement disparu. Réintervention ; le greffon tient bien à la coracoïde, mais s'effile en une sorte de ruban fibreux.

Observation (Lenormant, *Revue d'Orthopédie*, septembre 1931). — Récidive après quatre mois et demi. Réintervention : le greffon est bien conservé sauf au contact de la coracoïde où il est devenu fibreux, ce qui permet sa mobilité.

Observation (Cadenat, *Société de Chirurgie*, 1930, p. 1165). — Récidive après deux ans. Réintervention : le greffon était en place, mais au lieu de tenir à la caracoïde, il présentait une certaine mobilité, comme si le nouveau traumatisme avait fracturé le greffon au niveau de sa continuité coracoïdienne.

Nous n'avons aucune idée du nombre total d'opérations du type Wilmoth-Tavernier qui a été pratiqué depuis quelques années : nous ne savons pas davantage le nombre des récidives, car elles n'ont pas dû être toutes publiées. Ce sont ces chiffres qu'il faudrait connaître avant de conclure.

Nous n'en déclarons pas moins que nous nous méfions des résultats de cette opération. Les observations citées plus haut sont bien d'accord avec ce que l'on sait depuis longtemps de la destinée des greffons osseux. Trop souvent, s'ils ne se résorbent pas complètement, ils diminuent jusqu'à presque disparaître avant d'être réhabités et ils peuvent alors n'avoir plus avec la coracoïde la continuité indispensable.

Il n'est pas beaucoup plus difficile de pratiquer l'allongement par dédoublement de la coracoïde à la manière d'Oudard : une incision delto-pectorale sans aucune section deltoïdienne permet l'opération. On lui fait l'objection suivante : « La coracoïde est trop petite pour permettre la constitution d'une butée suffisante. » Nous ne pensons pas ainsi : sur un sujet musclé, comme le sont souvent les candidats à l'opération, la portion horizontale de la coracoïde est très suffisante pour qu'on puisse obtenir un allongement minimum de 2 centimètres. Nous avons fait quelques expériences sur des cadavres à demi disséqués chez qui nous avions, par décollement capsulo-périosté, créé des luxations du type antéro-interne ; nous avons vu qu'un allongement de 2 centimètres de la coracoïde constituait un obstacle déjà sérieux à l'excursion de la tête. Il est d'ailleurs facile d'augmenter le volume de la butée par l'adjonction de quelques greffons ostéo-périostiques, comme le conseille Oudard.

Faut-il donc se contenter de cette opération palliative? Dans de nombreux cas sans doute elle pourrait suffire, chez des femmes ou des hommes n'ayant pas besoin d'une grande activité physique. Bien plus souvent nous avons affaire à des travailleurs manuels, à des sportsmen, même à des gymnastes. Nous devons à ces individus qui ont accepté les ennuis et même les risques d'une opération de mettre toutes les chances de leur côté.

Les causes de la luxation récidivante sont, on le sait, complexes et parfois obscures, et souvent inaccessibles à un traitement direct, mais la laxité capsulaire acquise après la première luxation, le diverticule antéro-interne où revient naturellement la tête et que l'on peut très facilement mettre en évidence par une injection de lipiodol constituent bien entendu des chances de plus de récidive, au moins tant que la butée osseuse n'est pas très solide ou dans les cas où elle est trop courte.

En nous apportant la statistique intégrale de l'Hôpital Sainte-Anne, MM. Pervès et Badelon nous fournissent un élément d'appréciation de grande valeur, le plus important que nous ayions à l'heure actuelle à notre disposition.

En résumé, elle donne les résultats suivants :

10 opérés par l'opération de Oudard complète.
1 récidive survenue après cinq ans, à la suite d'un traumatisme violent.
8 opérés par simple allongement ostéo-plastique de la coracoïde.
1 récidive après sept mois.
5 opérés par allongement de la coracoïde par greffon.
1 récidive après un an.

Les cas de récidive qu'ils ont recueillis dans la littérature fournissent un élément d'appréciation de moins grave valeur, ils ne sont en effet pas extraits de statistiques intégrales. Ils concernent tous des opérations de Wilmoth-Tavernier, ce qui n'est pas négligeable, mais ce

qui peut être en partie dû à ce que cette opération est plus utilisée que les autres.

Je puis apporter d'autres statistiques que leurs auteurs ont bien voulu me confier, ce dont je les remercie et auxquelles j'ajouterai celles que j'ai pu relever dans la littérature.

Tout d'abord le cas de Wilmoth :

Homme de vingt-deux ans, opéré le 24 octobre 1929. Simple allongement coracoïdien par greffon. Revu le 21 octobre 1938, sans récidive. Guérison de neuf ans.

C'est le seul cas de Wilmoth.

Tavernier, dans son rapport au Congrès d'Orthopédie de 1929, cite un cas personnel opéré par simple allongement coracoïdien et guéri depuis deux ans.

Dans la thèse de Jullien, nous trouvons 7 observations du professeur Lenormant :

Deux cas d'opérations de Oudard complètes (guérison sans récidive depuis deux ans et onze mois et depuis sept mois).

Cinq allongements de la coracoïde par greffon avec quatre guérisons sans récidive, depuis un an et huit mois, deux ans et quatre mois, sept mois, quatre mois. Un cas avec récidive au bout de quatre mois. Une réintervention dans ce cas permet de constater une pseudarthrose du greffon et de mettre en place un nouveau greffon. Pas de récidive nouvelle deux ans et dix mois plus tard.

Dans la thèse de Jullien, nous trouvons également une observation de Menegaux :

Allongement de la coracoïde par greffon, pas de récidive un an après.

Louis Bazy, dans la séance du 18 avril 1934 de la Société de Chirurgie, cite 12 cas de son service, opérés la plupart par simple allongement par greffon. Il se déclare très satisfait des résultats et donne des précisions à propos de 3 opérés, l'un guéri sans récidive depuis six ans, le second depuis deux ans et sept mois. Le troisième a subi un traumatisme violent dix-huit mois après l'intervention sans se luxer.

Avril, dans sa thèse, rapporte 5 cas personnels opérés dans le service de Louis Bazy, sans récidive, mais tous depuis moins d'un an.

Dans les différentes discussions de la Société de Chirurgie, j'ai pu, relever :

Un cas du professeur Gosset, sans récidive depuis deux ans, à la suite d'une opération de Oudard complète.

Un cas de Gernez, sans récidive depuis six ans, après une opération de Oudard complète.

René Bloch cite 3 cas personnels de simple allongement par greffon.

L'un d'eux a récidivé. Il constate en réintervenant que le greffon s'est en grande partie résorbé. Il ne donne pas la durée de la guérison pour les deux autres.

Desplas a fait 6 allongements par greffon, mais ne donne pas de précisions sur les suites éloignées.

J. Ch.-Bloch m'a remis la statistique du service du professeur Cunéo :

9 cas opérés se répartissant ainsi :

6 cas de J. Ch.-Bloch ;

1 cas de Sénèque ;

1 cas de Milhiet ;

1 cas de Logeais (interne).

6 opérés revus :

5 cas de J. Ch.-Bloch ;

1 cas de Sénèque.

Ces 6 derniers cas ont été opérés suivant les deux procédés siuvants :

4 par allongement ostéo-plastique de la coracoïde sans intervention sur le sous-scapulaire ;

2 cas par greffe claviculaire sans intervention sur le sous-scapulaire.

En voici les observations résumées :

I. — Observations d'allongement ostéoplastique de la coracoïde.

Observation I. — M. C..., opéré le 7 mars 1933 (J. Ch.-Bloch), après six luxations. Pas de récidive. Excellente mobilité cinq ans et demi après l'opération.

Obs. II. — M. P..., opéré le 4 mars 1929 (J. Ch.-Bloch) après un grand nombre de luxations (Observation III de l'article du *Journal de Chirurgie*). Fracture itérative du greffon en 1931 après luxation traumatique au cours d'un match de rugby. Pas de récidive depuis cette époque.

Obs. III. — M. B..., opéré le 20 février 1930 (J. Ch.-Bloch) après trois luxations (Observation I de l'article du *Journal de Chirurgie*). Pas de récidive. Revu le 7 janvier 1939, pseudarthrose à la jonction du transplant.

Obs. IV. — Mme F..., opérée le 1er mai 1931 (Sénèque) [Observation IV de l'article du *Journal de Chirurgie*] après de nombreuses luxations. Pas de récidive jusqu'au 17 novembre 1938, date à laquelle cette opérée s'est présentée (par conséquent pendant sept ans). Malheureusement, le 19 novembre 1938, deux jours après, elle fit une luxation spontanée qui a dû être réduite sous anesthésie générale.

II. — Observations de greffe claviculaire.

Obs. V. — H..., opéré le 28 avril 1933 (J. Ch.-Bloch) après huit luxations. (Communiquée à la *Société de Chirurgie* le 31 octobre 1934 à la suite d'une compression du plexus brachial par hyperostose du greffon.) Pas de récidive cinq ans et demi après.

Obs. VI. — M. D..., opéré le 15 juin 1937 (J. Ch.-Bloch) après six luxations. Revu en novembre 1938, un an et demi après l'opération sans récidive. Malheureusement, le 12 janvier il a refait une luxation spontanée qui a été réduite.

En résumé : sur 9 cas opérés, dont 6 revus :

4 guérisons sans récidive datant de neuf ans et demi, neuf ans, cinq ans et demi, cinq ans et demi.

2 récidives, l'une après huit ans sans récidive, l'autre après un an et demi sans réciidve.

Le procédé opératoire chez les 4 opérés guéris a été :

Trois fois l'allongement ostéoplastique ;

Une fois la greffe claviculaire.

Le procédé opératoire chez les deux opérés récidivés a été :

Une fois l'allongement ostéoplastique ;

Une fois la greffe claviculaire.

Gouverneur m'a confié trois observations :

Observation I. — Homme de quarante et un ans, opéré en mai 1928. Raccourcissement du sous-scapulaire. Allongement de la coracoïde par dédoublement et glissement.

En février 1936, soit après huit ans, pas de récidive.

Obs. II. — Homme de trente-deux ans, opéré en novembre 1930, selon la même technique.

En 1932, soit deux ans après, pas de récidive.

Obs. III. — Femme de trente-quatre ans, opérée en mai 1933. Simple allongement de la coracoïde par dédoublement et glissement.

En octobre 1938, soit cinq ans après, pas de récidive.

Le professeur Decker, de Lausanne, dans une lettre que M. Oudard m'a communiquée, indique qu'il a revu six malades opérés par lui depuis plus de trois ans par raccourcissement du tendon du sous-scapulaire et allongement ostéo-plastique de la coracoïde. Aucun n'a récidivé. Tous les six font des travaux de force. Cinq sont assurés et n'ont pas eu d'invalidité.

Enfin, je puis ajouter 5 cas personnels.

Observation I. — Homme de trente-neuf ans. Allongement de la coracoïde par greffon tibial le 24 septembre 1934. Il meurt de pleurésie le 1er janvier 1937, sans avoir eu de récidive.

Obs. II. — Homme de vingt-neuf ans. Allongement de la coracoïde par greffon tibial le 25 octobre 1935. Récidive le 7 avril 1937 à la suite d'un effort peu important. L'examen radiographique montre que le greffon est à peine visible, alors qu'il était resté très apparent pendant un certain temps. Le 18 juillet 1937, en présence de M. Oudard, qui a bien voulu me guider de ses conseils, je réinterviens et fais une myo-capsuloraphie avec allongement ostéoplastique de la clavicule. Le greffon qui est resté soudé à la clavicule a conservé une longueur de 4 centimètres environ, mais est à peine gros comme une allumette. Dans l'allongement ostéoplastique je l'ai laissé soudé au fragment interne de la coracoïde et j'ai eu soin en

les faisant glisser ensemble de les incliner en arrière et en bas. Pas d'autre luxation depuis, bien qu'il ait repris un travail normal.

Obs. III. — Homme de vingt-trois ans. 30 janvier 1936. Allongement de la coracoïde par greffon. Se reluxe l'épaule en septembre 1937 en tombant dans une fosse, son bras restant accroché au bord de la fosse. Réduction facile. Les examens cliniques et radiographiques pratiqués à ce moment me font penser qu'il a fracturé le greffon à son union avec la coracoïde. Je le laisse en surveillance. Il ne s'est pas reluxé depuis, bien qu'il fasse du football et de la lutte.

Obs. IV. — Homme de quarante-cinq ans. 8 février 1938. Myo-capsuloraphie. Allongement de la coracoïde par greffon. N'a pas eu de luxation depuis, ce qu'il apprécie car il s'était luxé l'épaule plus de soixante fois. Joueur de violon, il n'en jouait plus qu'avec crainte. Il a pu rejouer depuis avec une parfaite liberté de mouvements.

Obs. V. — Homme de quarante-cinq ans. 2 décembre 1938. Myo-capsuloraphie. Allongement ostéoplastique de la coracoïde. Cette observation est trop récente pour avoir un intérêt.

En somme, j'ai observé deux récidives, l'une après un traumatisme violent, l'autre après un effort peu important, toutes deux dans les suites d'un simple allongement par greffon. Dans l'un de ces cas, il y avait eu résorption du greffon, dans l'autre il semble s'être produit une fracture à l'union du greffon et de la coracoïde.

Telles sont les statistiques que j'ai pu réunir. J'espère que la discussion en apportera d'autres.

Dans la luxation récidivante, la tête humérale, pour venir se loger dans la poche capsulaire ou capsulo-périostique néoformée, doit franchir le défilé gléno-coracoïdien limité en arrière par le bord antéro-interne de la glène en haut et en avant par la coracoïde prolongée par le coraco-biceps.

C'est l'élasticité ou plutôt le relâchement du coraco-biceps qui permet ce déplacement direct.

Le résultat de l'allongement de la coracoïde est de rendre la paroi antérieure de ce défilé rigide. La tête humérale ne pourra plus la refouler pour passer. Elle butera sur un heurtoir qui rend le passage infranchissable. Si l'on a soin de rétrécir davantage ce défilé en inclinant en arrière la pointe du fragment osseux d'allongement, comme je l'ai fait chez deux de mes opérés. la tête humorale se trouvera plus sûrement bloquée.

Cette butée osseuse est suffisante théoriquement pour empêcher la récidive, mais elle est assez fragile et dans certains cas s'est montrée insuffisante.

L'étude des statistiques que nous venons de voir nous apprend que les récidives sont plus fréquentes dans les allongements par greffon. Ceci tient essentiellement à deux choses, d'abord à ce que le greffon peut se résorber, ensuite à ce qu'il ne se soude pas toujours à la cora-

coïde, ou qu'il se soude à elle d'une façon fragile. C'est la pseudarthrose qui en résulte ou qui peut en résulter, que fait jouer la tête humérale lorsqu'elle veut se luxer.

Résorption ou défaut de soudure dépendent de la vitalité du greffon.

Les récidives s'observent aussi dans l'allongement ostéoplastique. Pourtant, dans ces cas, le fragment coracoïdien abaissé est bien nourri par les muscles qui restent insérés sur lui et sa vitalité ne peut pas être compromise. Il peut constituer un obstacle trop court. Cela est en réalité exceptionnel. Il constitute surtout un obstacle trop fragile qui ne peut pas résister aux pressions trop fortes.

Il semble donc que l'opération complète de Oudard où la myocapsuloraphie vient s'ajouter à la butée coracoïdienne constitue le meilleur procédé.

Sans doute, il existe des récidives même dans ce cas. Elles sont plus rares et il ne paraît pas douteux que le renforcement capsulaire et musculaire pré-articulaire ne peut être qu'un adjuvant utile.

Le raccourcissement du muscle sous-scapulaire, ligament actif, s'accompagne en réalité toujours d'une capsuloraphie qui efface la poche néoformée. La cicatrisation protégée par la consolidation de la butée se fait dans de bonnes conditions. Elle n'est pas continuellement soumise à des pressions qui la distendent et elle constitue devant la tête humérale un barrage fibreux qui se consolide par rétraction.

L'action conjuguée du renforcement précapsulaire et de la butée caracoïdienne ne peut que rendre la luxation plus difficile.

L'objection est que le temps de myocapsuloraphie allonge l'opération et est de beaucoup le plus difficile. C'est l'impression qu'il m'avait donné la première fois que je l'ai fait. Mais par la suite je suis arrivé à l'exécuter très facilement. Si l'on a soin d'écarter le paquet vasculo-nerveux, et en particulier le tronc radio-circonflexe, par une valve vaginale courte, si l'on a bien soin de faire prendre au bras les positions successives qu'a très nettement indiqué M. Oudard, ce temps opératoire est en réalité très simple.

Dans son rapport au Congrès d'Orthopédie, M. Tavernier disait que le procédé de Oudard était le seul qui n'ait jamais donné de récidives.

Ce n'est malheureusement plus exact.

Il n'en paraît pas moins le meilleur des procédés si nombreux qui ont été utilisés pour traiter la luxation récidivante.

Je ne parlerai pas des arthrodèses qui sont mutilantes, partant à rejeter.

Les plasties musculaires ou aponévrotiques, les téno-suspensions, sont à la merci d'une distension progressive ou d'un défaut de fixation, d'un relâchement de leurs insertions artificielles.

Les butées juxtaglénoïdiennes à la façon de Eden utilisées avec quelques modifications par Magnus, Henschen et d'autres, sont difficiles à exécuter et surtout la fixation du greffon est des plus aléatoires.

Un certain nombre de chirurgiens allemands ont adopté le procédé de Oudard.

Au Congrès de Chirurgie allemand de 1936, Anschutz, de Kiel, a pu indiquer que Bauer en avait 9 cas personnels, dont 2 chez des épileptiques ; 6 de ces cas dataient de plus de quatre ans. Sur les 9 cas, il comptait une récidive.

Delleker et Stich signalent 11 cas sans récidive, dont 2 accompagnés d'une certaine limitation des mouvements.

Pfeiffer recueille dans la littérature 20 cas opérés depuis deux ans, avec une seule récidive.

Dans un article plus récent (1) Pfeiffer attribue à Noesske la paternité du procédé. Mais le mémoire de Noesske a été publié en 1924, après celui de Oudard et ne rapportait que 2 cas récents. Il est donc incontestable que cette intervention doit s'appeler l'opération de Oudard.

Si j'en crois leurs publications, les Américains sont jusqu'à présent restés fidèles aux autres procédés, en particulier à la téno-suspension.

Pour conclure, je dirai que l'intervention qui me paraît la meilleure dans le traitement des luxations récidivantes de l'épaule est l'opération de Oudard complète avec myo-capsuloraphie et allongement ostéoplastique de la coracoïde. Ce procédé d'allongement donne un fragment osseux bien nourri, qui ne se résorbera pas, qui a toutes chances de donner une bonne consolidation, que l'on ne doit pas aller chercher ailleurs et qui donne presque toujours un allongement suffisant.

La récidive est très rare en pareil cas et même, si elle se produit une fois au bout de quelques années, la vie des malades est transformée. Ils ne sont plus des infirmes.

M. **Paul Banzet** : J'ai opéré 4 luxations récidivantes de l'épaule. Dans les 4 cas j'ai pratiqué un allongement de la coracoïde suivant la technique décrite dans le *Journal de Chirurgie* par Jacques Charles-Bloch.

Les 4 malades ont guéri et sont sans récidive depuis respectivement huit, cinq, quatre et trois ans.

Le premier de mes opérés était un jeune homme sportif chez qui sa luxation récidivante avait failli avoir des conséquences tragiques car une luxation s'était produite alors qu'il nageait en pleine mer et il avait dû à une barque providentielle de ne pas couler à pic. Depuis son opération, ce malade a pu reprendre la pratique de sports violents sans être en aucune façon gêné.

M. **Gatellier** : J'ai pratiqué 7 interventions pour luxations récidivantes de l'épaule. Ces opérations s'échelonnent sur une période de deux à sept ans, sauf une toute récente. J'ai toujours employé la greffe

(1) Pfeiffer. *Zeitschrift für orthopädische chirurgie*, **63**, fasc. 3, 12 juillet 1935, p. 205.

tibiale fichée dans une fente de la coracoïde et bien maintenue par une suture du tendon du biceps. Je n'ai observé aucune récidive, et un des résultats me paraît particulièrement démonstratif. Il s'agissait d'un architecte qui reluxait l'épaule droite au moindre effort. Deux ans après l'opération, grimpant sur une échelle dont un barreau avait été scié, il fut précipité dans le vide. Grâce à un réflexe rapide, il put s'accrocher à un autre barreau et resta suspendu par son bras droit. Aucune récidive ne se produisit, test de l'excellence du résultat obtenu.

M. **J. Ch.-Bloch**: Je pense qu'il n'y a pas grande différence entre les résultats de l'ostéoplastie et ceux de la greffe libre. Il ne faut pas du reste s'illusionner sur la valeur de la vascularisation du transplant ostéoplastique, qui n'est assurée que par de très grêles et inconstants vaisseaux, provenant des insertions musculaires. Souvent cette ostéoplastie évolue du reste comme une greffe libre, et c'est la raison pour laquelle j'ai, dans mes dernières observations, eu recours à ce dernier procédé. Sur les deux récidives observées par moi, l'une est une greffe libre, l'autre une ostéoplastie. L'intérêt de la communication de Bergeret m'apparaît donc surtout dans le fait de conseiller la myo-capsuloraphie, qui offre certainement une garantie supplémentaire. Quant aux récidives, elles peuvent s'observer tardivement, après la huitième année dans un de mes cas personnels, mais n'est-ce pas déjà un assez bon résultat, qu'une absence de récidive pendant huit ans ?

M. **Petit de la Villéon**: Je voudrais ajouter à la statistique un cas que j'ai opéré il y a quatre ans. Il s'agit d'une jeune femme de trente ans qui s'était luxé cinquante fois l'épaule. Le point intéressant est qu'elle avait été opérée dans une grande ville de l'Est par un procédé que j'ignore. Après l'opération, la guérison se maintient pendant un an. Au bout de ce temps, récidives.

Je l'ai opérée il y a quatre ans, en utilisant le procédé Oudard seconde manière type, c'est-à-dire : premier temps, raccourcissement du ligament actif, muscle sous-scapulaire par suture en paletot ; deuxième temps, dédoublement de la coracoïde.

Je dois dire qu'au cours de mon opération je n'ai trouvé, en particulier au niveau du squelette, aucun indice permettant de me fixer sur la nature de la première opération pratiquée.

Après l'excellente opération d'Oudard, ma malade est demeurée guérie depuis quatre ans sans récidive.

J'ai remis à mon ami Oudard, il y a un certain temps, l'observation complète.

M. **Oudard**: Il m'a été agréable d'entendre le rapport très étudié de M. Bergeret, et je remercie notre collègue d'avoir bien voulu s'intéresser ainsi à l'opération que j'ai préconisée. Je ne puis que me rallier à ses conclusions.

Je persiste à penser que le temps musculaire est sinon nécessaire, du moins très utile. Le doublement du sous-scapulaire, qui protège si efficacement la prise osseuse, a l'avantage de compenser, en particulier chez les opérés appelés à exécuter des travaux de force, à se livrer à des sports, la fragilité relative de la longue apophyse obtenue par dédoublement et glissement de l'apophyse coracoïde, même renforcée de greffons ostéopériostiques.

Chacun de ces deux moyens renforce l'autre, et leur union a bien des chances de mettre à l'abri de toute récidive.

M. **Bergeret** : Je remercie tous ceux qui ont pris la parole et apporté de nouveaux cas. Le simple allongement de la coracoïde constitue une intervention facile et séduisante, mais le greffon, quel qu'il soit, peut se résorber ou ne pas se souder. Il me paraît donc plus prudent de faire en même temps une myo-capsuloraphie qui n'est pas très compliquée à exécuter si l'on a soin de suivre exactement la technique indiquée par Oudard et qui constitue pour la luxation un second obstacle d'efficacité certaine.

Amputation inter-iléo-abdominale pour ostéo-sarcome du fémur,

par M. **Paul Padovani**.

Rapport de M. P. Mathieu.

M. Padovani nous a adressé l'observation très intéressante qui suit :

Observation. — B... (Edouard), âgé de dix-huit ans, se présente à la consultation de la Clinique de chirurgie orthopédique le 20 septembre 1938.

Le malade fait remonter l'histoire de sa maladie au mois de juin 1937. Il dit avoir subi, à cette date, un traumatisme violent sur la cuisse droite. Une bobine de papier, pesant environ 40 kilogrammes, est tombée sur la partie supérieure de la face antérieure de la cuisse. Il en serait résulté un gonflement important de la région, accompagné de vives douleurs. Il y eut un arrêt de travail de quinze jours, pendant lequel le blessé est resté alité.

Après la reprise du travail, les douleurs persistent, entraînant une certaine claudication. Au mois de décembre 1937, devant la persistance de ces phénomènes, on fait une radiographie, qui ne montre, paraît-il, rien d'anormal.

Le blessé continue son travail, mais souffre toujours. Il entre enfin dans un hôpital de province en juin 1938. On effectue un traitement par piqûres de vaccin, le diagnostic d'ostéomyélite étant à ce moment envisagé. Il reste à l'hôpital pendant deux mois environ. Une radiographie pratiquée alors met en évidence une tumeur et on l'adresse dans le service.

A l'examen, la marche se fait difficilement par suite d'une vive douleur. Au repos, celle-ci se calme en partie et est peu marquée la nuit.

La cuisse droite apparaît très augmentée de volume. La palpation met en évidence une énorme tuméfaction profonde, dure, remontant jusqu'à

la branche ischio-pubienne, déformant le pli génito-crural. Cette palpation est douloureuse.

On ne perçoit aucune adénopathie, ni inguinale, ni rétro-crurale.

La radiographie montre une augmentation de volume du tiers supérieur de la diaphyse fémorale, avec destruction osseuse centrale et intense réaction périostique. Les ossifications dans les parties molles sont très marquées, il existe des images en feu d'herbe, qui vont jusqu'au contact de la branche ischio-pubienne. Il existe une fracture spontanée, sans déplacement, au niveau de la partie inférieure de la lésion.

Le diagnostic de sarcome est absolument sûr. On recherche, par l'examen clinique et par la radiographie, l'existence de métastases. On n'en décèle ni au niveau du squelette, ni au niveau des poumons.

L'examen général ne révèle rien d'anormal. La réaction de Wassermann est négative. La réaction de Vernes résorcine est à 146.

Etant donné l'aspect des lésions et leur extension vers les os du bassin, une désarticulation de la hanche semble difficilement réalisable sans que les lambeaux intéressent la masse tumorale et l'on décide de recourir à une amputation inter-ilio-abdominale.

Intervention le 26 septembre 1938 (Dr Padovani ; aides : Dr Lance, Picard-Leroy). Sous anesthésie à l'éther goménolé, on exécute d'abord la partie sus-iliaque de l'incision et, après décollement du cul-de-sac péritonéal, on pratique la ligature de l'artère iliaque externe aussitôt après son origine. On lie ensuite la veine. On passe un fil d'attente sous l'artère iliaque interne. Puis on procède à la section du psoas et de l'iliaque au bistouri électrique. Auparavant, on a fait une large infiltration du nerf crural, du fémoro-cutané, de l'obturateur et en arrière de la région occupée par le plexus sacré. Puis on sectionne, après ligature, le pédicule obturateur et les vaisseaux épigastriques. Après décollement de la face interne du bassin et section du releveur de l'anus sur une partie de son étendue, on coupe au ciseau frappé la branche horizontale du pubis, immédiatement en dehors de l'insertion du grand droit de l'abdomen.

A ce moment, on termine le tracé du lambeau (partie interne et postérieure). On sectionne les muscles fessiers au bistouri électrique. Parvenu au bord supérieur de la grande échancrure sciatique, on lie l'artère et les veines fessières. Après nouvelle infiltration cocaïnique, on sectionne le nerf sciatique, puis les vaisseaux ischiatiques et le muscle pyramidal.

On termine en sectionnant le plus en arrière possible, à la scie de Gigli, l'aile iliaque.

On réalise, après hémostase minutieuse, la suture de la partie postérieure des muscles fessiers aux muscles de la paroi abdominale. La peau est suturée aux crins. Un drain est passé d'un angle à l'autre du lambeau.

Au cours de l'intervention, la prise constante de la tension artérielle et du pouls a montré :

Début de l'incision cutanée, 12-7.

Après ligature des vaisseaux iliaques externes, 10,5-7.

Après infiltration et section du crural et de l'obturateur, 11-7.

Une injection d'éphédrine ramène la maxima à 12,5.

Après section du sciatique, 10-6.

Une nouvelle injection d'éphédrine et une transfusion de 300 c. c. remontent à peine la tension, 10,5-6.

Une nouvelle injection d'adréphédrine est pratiquée à la fin de l'opération et une nouvelle transfusion de 300 c. c. dès que le malade est ramené dans son lit.

En outre, on installe, à l'aide de l'appareil d'Henry et Jouvelet, une injection continue de sérum physiologique adrénaliné à 2 milligrammes p. 1.000.

Dès la fin de la soirée, l'état est très satisfaisant. Le pouls, encore rapide, est bien frappé.

Les suites opératoires seront très simples. La cicatrisation se fait normalement, par première intention. On note simplement un certain degré d'œdème testiculaire, sans doute en rapport avec une compression du cordon par un écarteur.

Depuis, l'opéré n'a pas vu son état général s'améliorer de façon bien notable. Des poussées fébriles se produisent tous les cinq ou six jours, accompagnées d'arthralgies, de douleurs osseuses multiples, sans qu'il soit possible d'en discerner la cause.

L'anémie constatée avant l'intervention ne s'est pas modifiée de manière appréciable, bien qu'il ait été pratiqué une transfusion de 100 grammes par semaine et qu'on ait donné à absorber divers extraits hépatiques.

L'appareillage a été réalisé par le Dr Ducroquet. L'appui est obtenu, d'une part, à l'aide d'une coquille en aluminium moulé sur le moignon et, d'autre part, à l'aide d'un corset de cuir muni d'un béquillon axillaire droit, de sorte que l'appui au sol est transmis à la région axillaire comme s'il s'agissait d'une béquille ordinaire.

L'examen histologique (Dr Moulonguet) montre qu'il s'agit d'un myélome.

L'observation que nous a adressée Padovani est intéressante à divers points de vue.

Du point de vue des indications thérapeutiques, on peut tout d'abord se demander si Padovani est intervenu avec raison chez son jeune malade. L'importance de la tumeur ne devait laisser que peu d'illusions sur l'évolution ultérieure de l'affection (en fait l'opéré présente actuellement les signes de métastases au niveau du frontal et de la base du crâne). C'est l'intensité des phénomènes douloureux, jointe à l'existence d'une fissure importante laissant prévoir une prochaine fracture, c'est l'absence au moment de l'arrivée du malade de tout signe clinique ou radiologique de métastases qui a conduit à décider de l'intervention.

Il est certain que si l'on avait pu prévoir la nature histologique de la tumeur, on eut avec avantage eu recours à la radiothérapie, étant donné la relative radiosensibilité habituelle des myélomes. Mais l'aspect radiologique, pour autant qu'il est possible de lui reconnaître quelque valeur à ce point de vue ne permettait guère de soupçonner un myélome. Les tumeurs de ce type donnent rarement naissance à des ossifications péri-osseuses aussi étendues.

La nécessité de l'intervention, une fois admise, Padovani avait le choix entre la désarticulation de la hanche et l'amputation inter-ilio-abdominale. Ce n'est nullement par principe qu'il s'est décidé pour cette dernière et il eut certainement préféré recourir à la désarticulation de la hanche si l'infiltration étendue des muscles adducteurs par la tumeur n'avait rendu la taille des lambeaux difficilement réalisable. Tout au plus aurait-il pu discuter la désarticulation de la hanche avec ablation des masses musculaires au ras de l'os iliaque, telle que l'ont réalisé MM. Alglave, Quénu et Desmaret.

En ce qui concerne la technique opératoire, Padovani a, semble-t-il,

suivi très exactement celle qu'a précisée ici même notre collègue Leriche, le 12 janvier 1938. Il s'en est légèrement écarté en deux points. Au niveau du pubis, il a sectionné cet os en passant au ras du bord interne du trou obturateur, afin de laisser persister l'insertion inférieure du grand droit de l'abdomen. D'autre part, il s'est contenté de passer un fil d'attente sous l'artère hypogastrique et a lié isolément chaque branche artérielle au niveau de sa section dans le lambeau. Il a d'ailleurs utilisé le bistouri électrique pour les sections musculaires dans le but de réduire au minimum les pertes de sang.

Il convient de remarquer que malgré la conduite prudente de l'intervention, exécutée lentement, malgré la novocaïnisation préalable de tous les troncs nerveux, il ne fallut pas moins de plusieurs injections d'éphédrine et de deux transfusions de 300 c. c. pour maintenir la tension artérielle maxima à 10. Craignant la prolongation et l'aggravation de l'état de choc, Padovani a même cru devoir recourir au goutte à goutte de sérum adrénaliné intra-veineux.

Tout s'est arrangé. Il n'en demeure pas moins que l'amputation inter-abdominale est une intervention très grave dont on ne doit pas, semble-t-il, chercher à étendre les indications.

L'appareillage après amputation inter-ilio-abdominale constitue un problème assez difficile à résoudre. Le Dr Ducroquet, qui avait déjà appareillé un des opérés de notre collègue Leriche, a fait bénéficier le malade de son expérience. L'appareillage qu'il a réalisé et qui vous a été présenté ici même, réserve en fait une faible part de l'appui à la région du moignon qui se trouve en rapport avec une coque d'aluminium moulée. La partie la plus importante de l'appui est transmise à un béquillon axillaire qui joue en quelque sorte le rôle d'une béquille dissimulée. En fait, la marche est relativement aisée avec cet appareil et à l'aide de deux cannes.

On peut malheureusement craindre que l'opéré ne puisse longtemps bénéficier de son appareil.

Comme dans beaucoup de cas analogues, on retrouvera dans l'histoire du malade de Padovani un traumatisme. Sans vouloir reprendre à ce propos les discussions ayant trait à l'origine traumatique de certaines tumeurs, il est intéressant de signaler que dans le cas présent, un traumatisme assez important ayant nécessité un assez long repos a, semble-t-il, précisément atteint quelques mois avant l'apparition des symptômes pathologiques, la région où s'est développée la tumeur.

Je vous propose de remercier M. Padovani de sa très intéressante observation et de l'insérer dans nos *Bulletins*.

COMMUNICATIONS

Deux cas de maladie de Little traités par radicotomie postérieure,

par M. **Jovcic Yovtchitch** (de Belgrade), associé étranger.

A la séance du 18 janvier dernier, M. Sorrel nous faisait un rapport sur un cas de maladie de Little, traité par radicotomie postérieure. Ceci m'incite à vous rapporter aujourd'hui mes deux dernières observations encore inédites et que voici :

Observation I. — Mil... (S.), âgé de six ans. Naissance avant terme ; un autre enfant bien portant ; pas de fausse couche. Les deux premiers mois, l'enfant a l'air de se développer normalement, dit la mère. Ce n'est qu'au troisième mois que la mère remarque chez son enfant une raideur du cou et des jambes, lesquelles, en outre, se croisent. Dès cette époque, l'enfant est vu par différents spécialistes. Tous les traitements institués restant sans effet, je fus consulté à mon tour. Ayant constaté, après plusieurs examens, que l'état ne s'améliore pas et que, par ailleurs, le petit malade est intelligent, je propose l'opération, qui est acceptée. Le malade entre dans mon service le 9 septembre 1936. On note à ce moment :

L'enfant reste étendu dans son lit et ne peut pas s'asseoir ; les extrémités inférieures sont raides. De plus, les jambes sont croisées, les genoux fléchis, de même que les cuisses, sur le bassin, alors que les pieds sont en équinisme.

Seul ou soutenu, le malade ne peut pas se tenir debout.

La contracture des muscles est très prononcée et, à chaque essai de mouvement, on voit apparaître la spasmodicité, qui est aussi très prononcée.

Les réflexes sont exagérés, le signe de Babinski est positif des deux côtés ; on provoque très facilement le clonus des pieds.

Le 11 septembre 1936, l'opération est pratiquée sous l'anesthésie au chloréthyle-chloroforme. Après la laminectomie, qui s'étend de la XII D à la II S, j'ouvre la dure-mère, qui est préalablement repérée par deux fils très fins, et résèque de deux côtés les racines postérieures de la L II, L III, L V et S II.

Cette intervention est très bien supportée par l'opéré. La température ne dépasse pas 38°6. Le lendemain de l'opération, le petit malade exécute déjà quelques mouvements avec ses jambes. Ceux-ci deviennent plus amples les jours suivants, tandis que la spasmodicité disparaît. Le 18 novembre, les fils sont enlevés ; cicatrisation par première intention. L'enfant quitte le service le 3 décembre.

Il est revu six mois après l'opération. A ce moment, on constate que la spasmodicité a presque complètement disparu, en même temps que le clonus des pieds. Les réflexes sont normaux, tandis que le Babinski est positif des deux côtés. L'enfant se tient bien debout, ne croise plus les jambes et pose bien les pieds par terre.

Deux ans plus tard, j'ai de nouveau examiné le malade et j'ai pu constater que son état ne faisait que s'améliorer.

Obs. II. — Des... (K.), douze ans. Naissance à terme. Rien de particulier dans les antécédents. Toutefois, le père insiste sur ce que l'état de son enfant se serait aggravé surtout à la suite d'une chute qu'aurait faite celle-ci à l'âge de deux ans (?).

Les pieds sont en équinisme très prononcé, les genoux sont fléchis, de même que les cuisses, sur le bassin. Même les mouvements passifs sont très limités et, en particulier, l'extension du genou et l'abduction des cuisses. Les réflexes sont exagérés, le Babinski est positif des deux côtés, on provoque très facilement le clonus des pieds.

Sous l'anesthésie à l'éther, je pratique l'opération le 25 juin 1937. La laminectomie commence à la XII D et finit au niveau de la II S. La dure-mère est d'abord repérée par deux fils fins et est ouverte ensuite tout le long de la laminectomie. Ceci étant fait, je résèque ici aussi les racines postérieures des deux côtés de la L II, L III, L V et S II.

Après l'intervention, l'opérée est pâle ; le soir de l'opération, sa température monte à 39° pour redescendre à la normale le sixième jour.

Le 3 juillet, les fils sont enlevés ; cicatrisation par première intention. Les mouvements sont possibles et ne sont plus spastiques. Le clonus a disparu à droite, alors qu'il existe encore à gauche ; Babinski positif des deux côtés.

Le 9 juillet, l'enfant quitte le service. Elle est capable d'exécuter des mouvements actifs et qui ne sont plus spastiques. De même, nous obtenons actuellement très facilement l'extension du genou et l'abduction des cuisses, ce qui n'était pas possible avant notre intervention.

Ces deux derniers opérés ont donc également très bien supporté l'intervention. La température ne dépassait pas 38°6 chez le premier et 39° chez le second malade.

Nous avons noté une ascension thermique à 40° chez nos deux premiers opérés (ces deux observations ont été rapportées ici même par M. Sorrel, séances du 19 novembre 1928 et du 26 novembre 1930), température qui ne durait d'ailleurs qu'un jour.

En résumé, tous nos opérés ont très bien supporté cette intervention. Un seul d'entre eux nous a causé quelque inquiétude durant l'opération, mais il nous semble que cette alerte était due à ce qu'on s'était servi du chloroforme pour la narcose.

Dans un cas où il s'agissait d'une triplégie avec athétose, j'ai dû pratiquer d'abord, pour diminuer la spasmodicité et l'athétose, la radicotomie postérieure unilatérale en réséquant les racines de C IV, C V, C VII et D I. Et ce n'est que trois mois après que j'ai exécuté sur cette même enfant, la radicotomie postérieure bilatérale à la région sacro-lombaire.

Sans aucun incident, l'enfant a près bien supporté ces deux interventions (ce cas a été présenté au IIIe Congrès international de Chirurgie orthopédique — Bologne-Rome, 1936).

Les plaies opératoires se sont cicatrisées par première intention chez tous nos opérés.

De ce qui précède, il m'est permis, me semble-t-il, d'avancer que la radicotomie postérieure, tout en étant une opération sérieuse, ne doit pas être considérée comme une opération d'extrême gravité, ainsi que

certains auteurs veulent la représenter. L'observation que nous a rapportée M. Sorrel plaiderait aussi en sa faveur. Néanmoins, on ne devrait la pratiquer que dans des cas bien choisis. Au reste, nous allons revenir tout à l'heure sur ce point.

Voyons maintenant ce qui se passe avec les contractures, l'élément le plus gênant de l'affection ? J'ai constaté chez tous mes opérés que la spasmodicité disparaissait aussitôt après l'opération. En effet, certains malades arrivent à exécuter des mouvements actifs, le jour même de l'intervention. Et, ce qui est plus encore, cette disparition de la spasmodicité paraît être définitive, comme j'ai pu m'en rendre compte en observant mes malades pendant d'assez longues périodes de temps (il y a quatorze ans qu'a eu lieu ma première opération).

Ceci fait, nous pouvons aborder la seconde étape de ce problème si complexe, comme j'ai déjà eu l'occasion de le dire (*La Presse Médicale*, n° 34, du 27 avril 1938). Cette étape comprendra donc la rééducation qui, à mon avis, doit jouer également un grand rôle. Et pour la réaliser, il faut non seulement que nous nous libérions de l'élément spasmodique, qui est si gênant, mais encore que nous soyons certains que nous nous trouvons en présence d'un individu qui est capable de nous comprendre, par conséquent capable de nous aider dans les exercices de rééducation que va exiger son état. Faute de quoi, nous n'atteindrons jamais le but que nous nous proposons, c'est-à-dire que nous n'arriverons jamais à faire marcher notre malade. A cause de cela, il faut donc, avant toute intervention, s'assurer que l'intelligence du malade en question est suffisante. Et quand j'ai dit tout à l'heure qu'il faut savoir choisir son malade, je pensais d'abord à cet élément si important sans lequel, je le répète encore une fois, nous n'obtiendrons jamais un bon résultat. Il ne faut pas non plus pratiquer l'opération de Forster dans les cas légers. Car nous savons très bien que ceux-ci sont très améliorés par de simples allongements tendineux ou telle autre intervention de gravité moindre, et c'est le second point sur lequel je voulais insister également.

Tous mes malades ont tiré un bénéfice réel de cette opération et j'ai eu la satisfaction de les voir debout d'abord, et puis de les voir marcher. De plus, l'observation prolongée des cas opérés (quatorze ans dans 1 cas) m'a montré que le résultat ainsi obtenu a été définitif.

Nous pouvons donc conclure que la radicotomie postérieure n'est pas une opération très grave. Elle doit garder, dans l'arsenal de la thérapeutique des paralysies spasmodiques graves, une place des plus importantes parce qu'elle fait disparaître définitivement la spasmodicité — l'élément le plus gênant de l'affection — et cela presque aussitôt après l'opération. Aucun des procédés utilisés n'a pu enregistrer jusqu'à présent un succès pareil.

Opération de Coffey dans l'exstrophie vésicale,

par M. **Jovcic Yovtchitch** (de Belgrade), associé étranger.

J'ai écouté avec beaucoup d'intérêt la communication que nous a faite ici, le 26 octobre dernier, M. Fèvre sur l'opération de Coffey. Je n'ai pas voulu prendre la parole à ce moment-là n'étant pas en possession de documents sur un malade que j'avais opéré de la même façon. Aussi je veux profiter de mon passage actuel à Paris pour vous rapporter son observation.

Mla... (R.), garçon de quinze ans. Entre dans mon service pour une exstrophie vésicale. En effet, on voit, au-dessus du pubis, une tumeur rougeâtre, qui laisse sourdre de l'urine par deux orifices bien visibles. Cet écoulement a provoqué, sur le scrotum et les deux cuisses, des ulcérations qui, tout en étant superficielles, sont très douloureuses au moindre contact. L'ombilic n'existe pas. Le malade est rasé et, avec les soins de propreté tout de suite institués, on arrive à faire disparaître ces ulcérations.

Après avoir expliqué au père la gravité de l'acte opératoire, j'interviens, sous l'anesthésie à l'éther, le 25 mai 1938.

Une fois les deux uretères repérés par des sondes, je fais la laparotomie médiane sus-pubienne. L'anse sigmoïde est repérée ; je passe ensuite à la libération de l'uretère gauche, ce qui est assez aisé grâce à la sonde préalablement introduite et au calibre de l'uretère lui-même, qui est assez gros. Je poursuis cette préparation sur une longueur de 10 centimètres environ et je mets un fil sur le bout distal. Après cela, je prépare un lit sur une bandelette du sigmoïde, en faisant attention de passer entre la musculeuse et la muqueuse et sans ouvrir cette dernière. Ceci s'effectue assez facilement, en raison de l'âge de l'enfant. Dès que ce lit est préparé, j'y fais coucher l'uretère. Celui-ci est transfixé par un fil de lin, qui va transfixer de même la muqueuse de l'anse sigmoïde et, avec les deux bouts de ce même fil, je fais un nœud serré. Assez facilement, je parviens à réaliser l'enfouissement de l'uretère sur une longueur de 6 à 7 centimètres ; suture de la paroi à deux étages au fil de laine. Pour empêcher la souillure de la suture de la paroi, la sonde est laissée dans l'uretère droit, elle doit conduire l'urine dans un bocal. Le soir même de l'opération, la température monte à 39° et les suites post-opératoires sont assez mouvementées. Le quatrième jour après l'opération, le malade nous dit lui-même qu'il émet des urines par le rectum. Cependant, la partie toute supérieure de la cicatrice se désunit partiellement. Ces émissions vont continuer à se faire régulièrement par le rectum. Elles sont très fréquentes (8 à 10 dans la journée) et assez abondantes pendant la saison où l'enfant mange du melon et du raisin.

J'ai revu ce malade à plusieurs reprises, et pour la dernière fois le 20 février dernier, c'est-à-dire neuf mois après l'intervention. Tout le côté gauche du scrotum et la partie interne de la cuisse gauche ont une peau normale, alors que les mêmes régions du côté droit sont recouvertes d'ulcérations superficielles. En inspectant bien la région, on ne voit que l'orifice de l'uretère droit. L'absorption du bleu de méthylène fait colorer les urines qui sortent par le rectum. Et l'analyse du sang nous fait voir qu'il contient 0,325 d'urée. Fait important à signaler, le psychisme de

l'enfant est aussi transformé. De timide et taciturne qu'il était en entrant à l'hôpital, il est devenu un garçon vif et ne demande qu'à être opéré de l'autre côté afin de pouvoir être propre.

En rapportant cette observation qui d'ailleurs n'est pas complète, parce qu'il y manque encore le second temps, j'ai voulu souligner le fait suivant : au point de vue technique, je n'ai pas eu de grandes difficultés, grâce à l'âge de l'enfant d'abord et ensuite au fait que j'avais préalablement introduit les sondes dans les uretères. Les urines ont apparu dans le rectum le quatrième jour après l'opération, et, depuis, l'enfant continue à les émettre par la même voie. Le nombre des émissions est en rapport très étroit avec la quantité des liquides absorbés. Vu tout ceci, et la transformation considérable du psychisme de mon malade, il me semble que cette opération doit être pratiquée malgré sa gravité.

Grâce à elle, nous pouvons permettre aux êtres malheureux qui sont atteints de cette terrible malformation de reprendre rang dans le monde.

M. **Fèvre** : Je remercie M. Yovtchitch de nous avoir apporté son observation. Je lui serais très reconnaissant, quand il aura fait son second temps, de nous apporter ses résultats définitifs. J'ai actuellement 4 opérés qui ont subi le premier temps opératoire et attendent leur seconde intervention. Je tremble toujours quand il faut pratiquer le second temps.

DISCUSSIONS EN COURS

Les anastomoses bilio-digestives,

par M. **Bergeret.**

Les anastomoses bilio-digestives que j'ai faites au cours de ces deux dernières années ont toutes été des implantations cholédoco-duodénales.

Elles sont au nombre de 5 dont voici les observations résumées :

Observation I. — Cette observation a déjà été publiée dans les mémoires de l'Académie (1). Je la résume.

Femme de quarante-trois ans. Pancréatite lithiasique. Cholécystite. Grosse dilatation de la voie principale.

Première intervention le 5 décembre 1936. Ablation des calculs pancréatiques. Ablation de la vésicule. Drainage du cholédoque.

La cholangiographie ayant montré que la partie intra-pancréatique du cholédoque est étranglée et imperméable, le 14 janvier 1937 je fais une

(1) *Mémoires de l'Académie de Chirurgie*, **63**, p. 495.

implantation cholédoco-duodénale avec gastro-entérostomie complémentaire.

Suites simples.

Revue à la fin de janvier 1939, va bien, pas de signes d'angiocholite.

Obs. II. — Femme de soixante-cinq ans. 21 janvier 1937. Cholécystostomie pour ictère par rétention.

16 février 1937. Cancer de la tête du pancréas avec noyaux secondaires dans le méso-côlon transverse. Implantations cholédoco-duodénale.

Meurt le 5 décembre 1937 par cachexie progressive.

La fistule vésiculo-cutanée s'est rouverte dans les derniers temps, sans doute par envahissement ou compression de l'implantation ou du cholédoque. N'a pas eu de signes d'angiocholite.

Obs. III. — Femme née en 1888. Le 8 mars 1929. Cholécystectomie par le professeur Hartmann pour cholécystite lithiasique (environ 50 petits calculs dans la vésicule).

Le 18 juillet 1929 je lui fais une amputation du sein droit avec curage de l'aisselle pour cancer.

Le 18 mars 1937 j'interviens pour ictère par rétention datant de plusieurs semaines.

Protoxyde. Incision médiane sus-ombilicale. Le cholédoque est très dilaté. Je l'incise, il s'en écoule une grande quantité de bile blanche. Il ne contient pas de calcul. Je le draine par un tube de Kehr. La tête du pancréas masquée par des adhérences est augmentée de volume et très dure. Le foie est distendu, brun, verdâtre. Sur le bord gauche du cholédoque se trouve une petite masse allongée, longue d'un centimètre environ, large et épaisse de quelques millimètres et qui paraît être une masse cancéreuse. Je l'enlève.

L'examen histologique en est fait par Millot. Il montre qu'il s'agit d'un épithélioma cylindrique, tubulo-acineux, noyé dans un stroma assez dense et dont l'origine pancréatique est très vraisemblable.

Très rapidement la bile se colore. La malade déjaunit et le 11 juin 1937 j'interviens à nouveau.

Incision parallèle au rebord costal droit passant dans l'ancienne incision de cholécystectomie. En suivant le tube de Kehr j'arrive au cholédoque. J'ai quelque peine à le dégager, en particulier au niveau de sa paroi postérieure. Comme elle vient assez difficilement, je dois réaliser une implantation atypique sur tube de caoutchouc n° 20. Je parviens néanmoins à ourler très exactement l'endothélium cholédocien et la muqueuse duodénale sur les trois-quarts antérieurs de la circonférence et à faire un surjet d'enfouissement à ce niveau. Je fais une gastro-entérostomie complémentaire et ferme en un plan sur un drain.

Suites simples.

La malade est bien pendant près de huit mois, puis elle se cachectise progressivement et meurt le 15 juillet 1938 sans avoir présenté de signes d'angiocholite.

Obs. IV. — Femme de cinquante-trois ans, entre le 10 mai 1937, à l'hôpital Necker pour ictère par rétention ayant débuté le 2 mars.

Le 12 mai anesthésie locale plus protoxyde. Bistouri électrique. Cholécystostomie sur sonde de Pezzer. La vésicule est libre et très distendue.

L'ictère disparaît progressivement. Cholangiographie.

Le 18 juin 1937 : protoxyde. Incision médiane sus-ombilicale. Cancer de la tête du pancréas. Section transversale du cholédoque que je coupe immédiatement au-dessus de la tête du pancréas et que j'implante dans la première portion du duodénum. Gastro-entérostomie complémentaire. Fermeture en trois plans sur un drain.

Suites immédiates simples. La malade quitte l'hôpital le 18 juillet.

Elle meurt le 18 octobre 1937 de cachexie progressive sans avoir présenté d'accidents d'angiocholite.

Obs. V. — Homme de trente-cinq ans. Crises douloureuses épigastriques très violentes irradiant dans la région lombaire, avec nausées, vomissements, poussées fébriles et quelquefois léger subictère.

L'examen au moment des crises montre une légère douleur vésiculaire et une douleur très vive au niveau de la région pancréatico-cholédocienne. En dehors des crises, la douleur vésiculaire disparaît et la douleur pancréatico-cholédocienne persiste.

Le 1er mars 1937 j'interviens. La tête du pancréas est augmentée de volume et assez dure. Le péritoine pré-pancréatique est rouge, congestionné. La vésicule biliaire est distendue. Le cholédoque gros comme mon index. Ouverture et drainage du cholédoque. Biopsie pancréatique.

La bile ne contient aucun germe.

L'examen histologique révèle une pancréatique chronique avec lésions très marquées.

La cholangiographie pratiquée le 14 mars montre une imperméabilité au Ténébryl de la portion pancréatique du cholédoque. En augmentant la pression, on provoque une crise identique à celles qu'avait le malade avant d'être opéré.

L'état restant stationnaire, le 4 juin 1938 je fais une implantation cholédoco-duodénale avec gastro-entérostomie complémentaire de dérivation.

Revu en janvier 1939, il va très bien, le poids a augmenté de 12 kilogrammes. Aucun signe d'angiocholite.

A ces observations je puis ajouter deux observations de mon assistant Audouin qui sont des cholédoco-duodénostomies latéro-latérales.

La première est celle d'une femme de quarante-sept ans qui entre à l'hôpital Necker pour ictère par rétention datant de six semaines.

Première intervention, 24 juillet 1937. (Bergeret). Cholédoque et vésicule très dilatés. Ouverture du cholédoque. Bile verte, pas de calcul décelable. Pancréas dur par places. Drainage du cholédoque.

La cholangiographie montre un obstacle bas situé.

Deuxième intervention 26 août 1937 (Audouin). Néoplasme de l'ampoule de Vater ulcéro-végétant large comme 2 francs, vérifié par duodénostomie. Nombreux ganglions. Cholédoco-duodénostomie latéro-latérale utilisant la brèche cholédocienne.

Elle va tout à fait bien jusqu'en juin 1938. A ce moment, elle se cachectise et se met à vomir, ce qui conduit Audouin à lui faire, le 13 juillet 1938, une gastro-entérostomie pour remédier au défaut du transit pyloro-duodénal. Au cours de l'intervention, il peut vérifier que toute la région pyloro-duodénale est le siège d'un magma cancéreux qui ne lui permet pas de voir l'anatomose bilio-digestive.

La malade meurt le 18 juillet 1938.

Elle n'a pas présenté d'accidents d'angiocholite.

La seconde observation est celle d'un homme de cinquante-six ans.

Ictère chronique par rétention.

Le 8 août 1938, cholécystostomie.

La cholangiographie montre un arrêt brusque au bord supérieur du pancréas.

12 octobre 1938. Cancer de la tête du pancréas. Cholédoco-duodénostomie latéro-latérale par incision horizontale du cholédoque et du duodénum.

Revu récemment en bon état sans accidents d'angiocholite.

En somme, dans ces 2 cas, Audouin a fait des cholédoco-duodénostomies latéro-latérales sans gastro-entérostomie de dérivation, et ses malades n'ont pas fait d'accidents d'angiocholite.

J'ai encore fait deux anastomoses atypiques de la voie principale et du duodénum.

La première a déjà été publiée dans les *Mémoires de l'Académie* (2), je la rappelle :

Femme de quarante-cinq ans que je vois en mai 1928. Elle a été opérée un an auparavant par un autre chirurgien en raison d'un volumineux calcul de la vésicule. Une cholécystectomie a été pratiquée. Lorsqu'elle quitta la Maison de Santé, elle conservait une fistule biliaire qui se ferma spontanément un mois après sa sortie. Six mois plus tard, elle devient jaune. Je la vois au quatrième mois de sa jaunisse ; l'ictère est extrêmement foncé, les matières sont complètement décolorées d'une façon continue depuis quatre mois.

Le 13 mai 1928, j'interviens. La région du pédicule hépatique est occupée par un bloc cicatriciel très dur qui adhère à la face inférieure du foie. Je parviens à découvrir la partie supérieure du cholédoque immédiatement au-dessus du confluent hépatique. Il est très dilaté, je l'ouvre : il se termine en cul-de-sac, aboutissant au bloc scléreux, et sa longueur utilisable est de moins de 1 centimètre. Je le draine.

Lorsque la malade est complètement déjaunie, le 8 juin 1928, je fais une anastomose cholédoco-duodénale. La malade guérit simplement.

Je l'ai revue en janvier 1937. Ses téguments ont une couleur normale. Ses selles sont également normalement colorées. L'examen y montre la présence de stercobiline et de pigments biliaires.

La seconde observation concerne une femme qui aurait, le 20 juin 1928, subi une cholécystectomie pour cholécystite banale avec péricholécystite par un autre chirurgien.

Quelque temps après cette intervention, elle fait un ictère par rétention qui conduit le même chirurgien à pratiquer le 20 août une anastomose entre la branche droite de l'hépatique et la 1re portion du duodénum sur un tube de caoutchouc. Elle guérit simplement, mais, le 1er décembre, elle fait un nouvel ictère par rétention avec une gêne marquée du transit duodénal.

Le 20 décembre 1928, j'interviens sous anesthésie au protoxyde d'azote. Le vestibule pylorique adhère à la paroi. Le pylore et la 1re portion du duodénum adhèrent très intimement à la face inférieure du foie. Libération progressive qui conduit sur l'anastomose. Elle est oblitérée par un tissu fibreux. J'ouvre la branche droite de l'hépatique. Les conditions ne me paraissant pas favorables pour faire l'anastomose que je projette, je ferme une déchirure de D/1 qui s'est produite au cours de l'intervention, mets un drain au contact de l'hépatique et fais une gastro-entérostomie.

Suites simples.

La malade étant beaucoup mieux, je réinterviens le 9 janvier 1929 sous anesthésie au protoxyde d'azote. J'expose facilement la région sous-hépatique et je libère le confluent hépatique. Je fais une duodénostomie de D/2, cathétérise l'ampoule de Vater et le cholédoque qui se termine en cul-de-sac à environ 2 cent. 1/2 de l'ampoule de Vater. La partie basse restante du cholédoque se trouve donc séparée du confluent hépatique par une

(2) *Mémoires de l'Académie de Chirurgie*, **63**, p. 499.

gangue fibreuse de 4 à 5 centimètres et mon idée de reconstituer la voie principale se montre irréalisable.

Dans ces conditions, j'abouche le confluent de l'hépatique et la première portion du duodénum sur un tube de caoutchouc.

La malade fait une fistule dans les jours qui suivent l'opération. Cette fistule la fatigue beaucoup. Je parviens à l'oblitérer partiellement en tamponnant avec des mèches et l'écoulement devient rapidement beaucoup moins abondant.

Le 2 février, elle fait une pneumonie de la base gauche, qui lui donne une température à 40° alors que jusque-là elle était restée à peu près apyrétique. Elle meurt le 4 février.

La technique que je suis à l'heure actuelle pour les implantations cholédoco-duodénales consiste à sectionner transversalement le cholédoque le plus bas possible.

J'abandonne le bout inférieur sans m'occuper de lui.

J'implante le cholédoque au niveau du bord supérieur de D/1 au point le plus proche, ce qui se fait sans difficultés ni tractions. Après avoir solidarisé par un surjet de catgut la paroi postérieure du cholédoque avec le duodénum, je pratique dans ce dernier un orifice étroit, moins large que la lumière cholédocienne. Je fais un surjet circulaire au catgut, ourlant l'endothélium cholédocien à la muqueuse duodénale. Je termine en faisant un surjet antérieur d'enfouissement qui rejoint les deux extrémités du premier surjet fait en arrière.

Ainsi se trouve réalisée une anastomose termino-latérale en deux plans au catgut.

Je pense que la chose essentielle est l'affrontement exact de la muqueuse duodénale et de l'endothélium cholédocien qui donne une cicatrice souple non rétractile.

Impressionné par les travaux de Mallet-Guy et par les différentes communications publiées ici même, j'ai toujours fait en même temps une gastro-entérostomie postérieure, trans-méso-colique, verticale, sur le vestibule pylorique, à environ 5 centimètres du pylore.

Cette anastomose draine la presque totalité du bol alimentaire et met l'anastomose bilio-digestive à l'abri d'un envahissement par des particules irritantes.

Le flux continuel de la bile constitue d'ailleurs une chasse permanente qui s'oppose à l'infection de l'arbre biliaire. A moins de conditions anormales, le reflux paraît improbable dans une telle disposition anatomique et physiologique.

Audouin, dans les 2 cas qu'ils a opérés, n'a pas fait de dérivation alimentaire. Dans l'un de ces cas, la lésion duodéno-vatérienne constituait un obstacle important, cause de stase, qui s'est progressivement accentué au point de nécessiter une gastro-entérostomie secondaire et pourtant la malade que j'ai suivie avec lui n'a pas fait d'accidents d'angiocholite.

Je n'ai pas fait d'anastomose cholédoco-duodénale latéro-latérale. Cette façon de procéder me paraît formellement indiquée lorsqu'on a

l'espoir que la perméabilité se rétablira et que la bile pourra reprendre son cours normal.

En dehors de ces cas, je suis trop fidèle aux anastomoses termino-terminales ou termino-latérales pour les utiliser. Elles sont, en effet, passibles des critiques qui s'adressent à toutes les anastomoses latéro-latérales.

J'ai fait un certain nombre d'anastomoses utilisant la vésicule.

J'ai retrouvé dans mes fiches quatre cholécysto-gastrostomies faites pour des lésions cancéreuses. Leurs suites trop courtes n'offrent aucun intérêt pour cette discussion.

La cholécysto-gastrostomie me paraît une opération de nécessité lorsqu'il n'est pas possible d'anastomoser la vésicule avec le duodénum. C'est une intervention illogique. Il n'est en effet pas indiqué de déverser la bile dans l'estomac lorsqu'on peut l'éviter. Il n'est pas sans danger d'ouvrir plus ou moins largement la vésicule à la pénétration de particules alimentaires chassées par la pression des contractions gastriques.

En pareil cas, l'abouchement cutané me paraît préférable, abouchement définitif s'il s'agit de cancer, abouchement prolongé s'il s'agit de lésions inflammatoires. La dérivation dans ces derniers cas donne souvent une amélioration de l'état local qui permet une meilleure anastomose.

J'ai fait cinq cholécysto-duodénostomies, toutes pour cancer de la tête du pancréas avec survies de courte durée. Aucun des malades que j'ai pu suivre n'a fait d'accidents d'angiocholite.

Je préfère à ce mode d'anastomose l'implantation cholédoco-duodénale qui, à part le sphincter, reproduit une disposition ayant beaucoup d'analogie avec la disposition normale et qui assure l'écoulement de la bile dans le sens physiologique de ses voies d'évacuation.

Je ne pense pas que l'interposition de la vésicule ait une importance capitale dans la prophylaxie de l'infection.

Dans les cholécystites habituelles, la vésicule peut s'exclure sans inconvénient et éviter ainsi l'envahissement de la voie principale par l'infection dont elle est le siège. Mais dans les anatomoses cholécysto-duodénales la perméabilité du cystique est indispensable et il conduit à une voie principale dont la partie basse forme un cul-de-sac stagnant propice à l'infection.

La cholécysto-duodénostomie n'en est pas moins un très bon mode d'anastomose qui trouve surtout ses indications lorsque le cholédoque est difficilement accessible.

J'ai été surpris en lisant la communication de M. Finsterer par le nombre d'anastomoses bilio-digestives qu'il a réalisées d'emblée.

Je considère les malades atteints d'ictère ou d'angiocholite suppurée comme trop fragiles pour entreprendre autre chose qu'une opération des plus bénignes, c'est-à-dire le drainage le plus simple possible, drainage par une sonde de Pezzer dans la vésicule, ou, lorsque cela

n'est pas réalisable, drainage par un tube de Kehr dans la voie principale.

Même après transfusion, même en utilisant l'anesthésie locale et le bistouri électrique, des accidents peuvent se produire : hémorragies secondaires dans la plaie ou à distance, phénomènes d'intoxication de l'ictère grave, d'autres encore.

Je pense qu'il vaut mieux drainer les voies biliaires infectées au dehors que dans le tube digestif.

Une déperdition de bile de quelques semaines n'a pas d'inconvénient sérieux et il est facile de faire ingérer au malade des produits appropriés pour suppléer à l'absence de bile dans les voies digestives.

Ce drainage externe a encore beaucoup d'autres avantages.

Il permet les renseignements précieux de la cholangiographie faite à l'heure que l'on choisira et répétée s'il est besoin pour suivre les modifications progressives, les améliorations.

L'ablation de calculs ainsi repérés, la désinfection résultant d'un drainage prolongé permettront souvent la conservation des voies normales dans des cas où l'on aurait d'emblée trouvé nécessaire de faire une anastomose bilio-digestive.

Si l'on en juge par la différence dans le nombre de ces anastomoses suivant les statistiques, cette manière de faire paraît présenter de grands avantages.

Si malgré tout l'anastomose reste indispensable, elle peut être faite sur des tissus qui ne sont plus œdématiés, qui ne sont plus infectés, ce qui donne des cicatrices de meilleure qualité.

En somme, dans cette chirurgie, tous nos efforts doivent tendre à conserver la voie normale qui est toujours préférable aux voies artificielles, même les mieux conçues.

Si l'on est obligé de faire une anastomose, l'implantation cholédoco-duodénale, la cholécysto-duodénostomie assurent un bon drainage. Il est prudent de les protéger par une dérivation alimentaire et la simple gastro-entérostomie suffit.

Souvent l'état des lésions conduit à des anastomoses atypiques adaptées aux nécessités.

A propos des sutures primitives,

par M. **H. Gaudier** (de Lille), associé national.

Il faut de temps en temps savoir sortir de son silence, et c'est à l'occasion de la communication de notre collègue B. Desplas que je le romps.

Sans vanité aucune, père du parage des plaies et de la suture primitive, il me semble nécessaire de remettre les choses au point.

Les premiers opérés suivant cette formule étaient des blessés articu-

laires, et je vois encore l'étonnement de la Commission venue à Montdidier pour vérifier les cas, devant les résultats obtenus, tels que d'aucuns émirent l'opinion de « truquage ».

Les séries qui suivirent, les règles émises pour les indications de cette méthode, et enfin la consécration du Prix Lannelongue, semblaient avoir authentifié et reconnu les avantages du « parage et de la suture primitive ».

Mes assistants d'alors se rappellent sans doute combien j'insistais sur l'importance du temps écoulé, de l'importance du traumatisme, et de la minutie qui devait être apportée dans la dissection, le « parage » de la plaie : éducation à faire. Mais je passe sur les plaies de guerre et j'en arrive à la pratique civile.

Professeur de clinique chirurgicale à Lille, dans un centre industriel où les traumatismes abondent du fait des mines, des automobiles, j'ai continué à l'hôpital les techniques qui m'avaient réussi en temps de guerre.

Et d'abord les plaies en temps de paix sont-elles plus graves qu'en temps de guerre ? Je ne le crois pas ; les blessés sont, par suite de l'éducation des médecins et l'excellence des transports, transportés de suite, dans un délai toujours très court, à l'hôpital. Elles sont moins souillées que les plaies de guerre, et les corps étrangers y sont moins nombreux. L'état général est meilleur aussi.

J'ai fait l'éducation de mes chefs de clinique, et c'est lorsqu'ils se sont montrés bien au courant des indications du parage et de la suture primitive que je les ai laissés voler de leurs propres ailes.

Quand les conditions de temps, surtout, étaient favorables à la suture primitive, en moyenne une douzaine d'heures, et après une sévère dissection des tissus meurtris, sérum antitétanique, antigangréneux, pratiqués sous anesthésie générale, la suture était faite, la plupart du temps, sans drain, quelquefois, dans le cas de grands suintements, avec drain enlevé le plus vite que possible. Puis surveillance minutieuse des opérés — température et aspect de la plaie — et, s'il le fallait, un fil ou deux de la suture sectionnés. J'en appelle à mes assistants, à tous mes élèves qui ont suivi mon service, je ne me rappelle pas un cas où des accidents graves auraient nécessité une mutilation, amputation, résection, due à la suture primitive.

Mais j'ai vu ceci : des blessés amenés dans le service, après une intervention pratiquée au dehors, et j'avoue que rarement j'ai pu constater un succès opératoire. Dès leur arrivée, il fallait faire sauter la suture, et parfois en arriver à une mutilation.

Ce n'était pas dû à l'inhabileté opératoire des chirurgiens, mais à l'observation incomplète des lois qui doivent présider au « parage ». Souvent l'intervention avait été faite dans des conditions, au point de vue opératoire, qui ne valaient pas celles d'une salle moderne.

Mais, le plus souvent, c'était par insuffisance de « parage » (cela

demande du temps) et aussi par délai trop considérable entre la blessure et l'intervention.

Et ceci est résumé par le professeur Duval, « suture primitive mal faite ».

Il ne faut pas être esclave d'une méthode, et toute la science chirurgicale consiste, après l'intervention, dans la surveillance de tous les instants de l'opéré, dans la promptitude à modifier de suite sa ligne de conduite ; et dans le cas de la suture primitive, qui donne dans les conditions normales de si beaux résultats, dans l'ouverture large de la plaie primitivement fermée.

Est-ce à dire que cela pourra empêcher des complications graves ? Pas toujours, et beaucoup de ces complications se seraient produites sans parage ni suture primitive.

Je ne voudrais pas que cette note puisse faire mettre en doute la valeur des chirurgiens qui, dans les communications de Desplas, sont intervenus. Il y a, et il y aura toujours, même en prenant toutes les précautions, des surprises post-opératoires, et devant certains désastres, la conscience d'avoir fait pour le mieux ce qui devait être fait, est une consolation et aussi un avertissement pour l'avenir.

Et pour me résumer je conclus ainsi :

Dans la pratique civile, comme en temps de guerre, peuvent être parées et suturées primitivement des plaies amenées dans un service hospitalier, dans le délai le plus court — dix à douze heures maximum. Le « parage » sera une dissection minutieuse et autant que possible élargie ; la suture primitive avec ou sans drain ; je préfère sans drain, sauf dans le cas de suintement important.

Toutes les ressources de la sérologie auront été utilisées.

L'anesthésie sera de préférence générale.

La surveillance si rigoureuse qu'à la moindre indication l'on fera sauter les sutures — on suturera secondairement après que les accidents auront disparu.

Je m'abstiendrai de la suture primitive dans le cas de traumatismes importants multiples ; dans le cas de malades trop shockés pour pouvoir supporter une anesthésie et une intervention parfois longues.

Un « parage », même insuffisant, dans ces derniers cas, rendra de grands services ; il est d'ailleurs en dehors de la discussion, et les méthodes d'irrigation continue avec grands drainages, toutes plaies ouvertes, seront évidemment la thérapeutique appropriée.

Mais pour la suture primitive, ne l'accablons pas de reproches souvent immérités, dus surtout à des erreurs qui en faussent la valeur et les avantages. Toutes les thérapeutiques opératoires n'ont-elles pas connu aussi certains reproches ? L'unanimité n'existe pas.

Le Secrétaire annuel : M. ROBERT MONOD.

Imprimé par l'Ancne Impie de la Cour d'Appel, A. MARETHEUX, Dir., 1, r. Cassette, à Paris (France).

MÉMOIRES

DE

L'ACADÉMIE DE CHIRURGIE

Séance du 22 Mars 1939.

Présidence de M. RAYMOND GRÉGOIRE, *président.*

PROCÈS-VERBAL

La rédaction du procès-verbal de la précédente séance est mise aux voix et adoptée.

CORRESPONDANCE

La correspondance comprend :

1° Les journaux et publications périodiques de la semaine.

2° Un travail de M. A. BONNIOT (Grenoble), associé national, intitulé : *Sur un cas de schwannome du grêle.*

3° Un travail de MM. SOLCARD, associé national, et P. BADELON (Marine), intitulé : *Fièvre typhoïde à début appendiculaire chez un noir.*

4° Un travail de M. P. DECKER (Lausanne), associé étranger, intitulé : *L'opération de Oudard pour la luxation récidivante de l'épaule. Résultats après trois ans.*

5° Un travail de M. Tasso ASTÉRIADÈS (Salonique), intitulé : *La splénectomie des rates palustres chez les femmes enceintes.*

M. BARBIER, rapporteur.

6° Un travail de M. Antonio DIAS (Margao), intitulé : *Facteurs étiologiques des grossesses tubaires extra-utérines.*

M. OKINCZYC, rapporteur.

7° Un travail de M. Antonio DIAS (Margao), intitulé : *Tumeurs kystiques de la rate.*

M. BARBIER, rapporteur.

8° Un travail de M. BIECHELER et M[lle] LAFOURCADE (Sousse), intitulé : *Invagination intestinale consécutive à l'invagination du diverticule de Meckel chez un enfant de cinq ans.*

M. J. LEVEUF, rapporteur.

Publication périodique hebdomadaire.

9° Un travail de M. Emile LAUWERS (Courtrai), associé étranger, intitulé : *Kyste dermoïde du raphé scrotal*, est versé aux Archives de l'Académie sous le n° 181.

10° Un travail de M. Marcel CHATON (Besançon), associé national, intitulé : *Note sur l'extraction des drains et des mèches dans les plaies* (dans les plaies abdominales en particulier), est versé aux Archives de l'Académie sous le n° 182.

11° Un travail de M. Antonio DIAS (Margao), intitulé : *Quelques formes rares d'occlusion intestinale*, est versé aux Archives de l'Académie sous le n° 183.

12° Un travail de M. Tasso ASTÉRIADÈS (Salonique), intitulé : *Torsion et gangrène d'un rein ectopique à droite, néphrectomie. Il s'agissait des deux reins accolés. Mort.* Est versé aux Archives de l'Académie sous le n° 184.

Des remerciements sont adressés aux auteurs.

PRÉSENTATION D'OUVRAGE

M. OKINCZYC fait hommage à l'Académie de son ouvrage intitulé : *Corporation et Médecine.*

Des remerciements sont adressés à l'auteur.

RAPPORTS

Iléite terminale aiguë primitive chez un enfant de trois ans,

par M. **Robert Mégret** (de Dijon).

Rapport de M. ALBERT MOUCHET.

M. Robert Mégret (de Dijon) nous a adressé sous ce titre une observation que vous m'avez chargé de rapporter. La voici telle qu'il nous la transmet :

Je suis appelé le matin du 8 avril 1935 pour examiner le jeune P..., âgé de trois ans.

Depuis le 5 avril, l'enfant présente des crises douloureuses abdominales avec constipation.

Dans la nuit du 7 au 8 avril, il a eu une nouvelle crise très douloureuse

accompagnée de plusieurs vomissements. Pas de diarrhée, pas de sang dans les selles.

Le matin du 8 avril, l'enfant se plaint du ventre ; l'abdomen est un peu ballonné ; la palpation permet de se rendre compte que la douleur siège plus particulièrement dans la fosse iliaque droite où il existe de la défense musculaire. Température, 38°2 ; pouls, 100.

Je fais le diagnostic d'appendicite et l'*opération* est décidée. Anesthésie à l'éther, incision sur le bord du droit, l'appendice ne paraît pas nettement malade, il est enlevé. Le cæcum semble normal. Ne trouvant pas jusque-là l'explication des symptômes, le grêle est attiré.

La partie terminale du grêle, depuis le cæcum et sur 4 centimètres, est rouge vif, triplée de volume et donne la sensation d'un boudin plein, faisant penser à une tumeur. Au delà, brusquement, le grêle reprend sa coloration normale et redevient souple.

De *nombreux ganglions rougeâtres*, de la grosseur d'un haricot, se trouvent dans le méso iléo-cæcal.

Devant cette lésion intestinale très limitée, donnant l'impression d'obstruer le grêle, une résection du grêle est pratiquée sur une longueur de 8 centimètres, commençant au ras du cæcum. Elle est suivie d'une anastomose latéro-latérale. Guérison sans incident.

Depuis 1935, l'enfant est resté bien portant.

Examen histologique par le Dr Khun. — Les lésions constatées se rapprochent beaucoup de celles qui constituent l'entérite folliculaire ulcéreuse du nourrisson.

Il existe une énorme hypertrophie du tissu lymphoïde faisant saillie dans la lumière de l'intestin. Ce tissu lymphoïde présente des lésions inflammatoires aiguës. L'épithélium intestinal est ulcéré par places.

Le fait que nous signale M. Mégret ne me paraît pas sans intérêt, car il est exceptionnel.

Je ne pense pas, étant donnée l'évolution de l'affection chez cet enfant de trois ans, étant donnée l'absence de diarrhée et surtout de sang dans les selles, qu'on puisse incriminer une invagination de l'iléon qui se serait désinvaginée, ainsi que le fait se produit parfois.

L'observation de M. Mégret se rapporterait plutôt à une de ces exceptionnelles entérites graves de l'enfance, aboutissant à la gangrène et à la perforation, comme en a signalé Marcel Fèvre dans son excellent livre de *Chirurgie infantile d'urgence ;* il en relate deux cas, un au côlon sigmoïde, un à l'intestin grêle. Il m'a dit, ces jours-ci, avoir rencontré depuis lors un nouveau cas de gangrène segmentaire de l'intestin grêle. L'entérite du côlon sigmoïde, notée par Fèvre dans son livre, a seule été opérée par un interne du service de M. Ombrédanne : le côlon avait un aspect inflammatoire ; l'abdomen a été refermé. Quelques jours après, l'enfant mourut et l'autopsie fit découvrir une gangrène intestinale étendue à toute l'anse sigmoïde.

C'est évidemment un stade avancé des lésions intestinales et il est, nous le répétons à dessein, exceptionnel. Mais, quand on est averti de la possibilité de pareils faits, on ne peut que féliciter M. Mégret d'avoir osé pratiquer une résection intestinale qui, si grave qu'elle soit chez l'enfant, était seule capable de guérir son malade — ce qui est arrivé.

Il eût été intéressant de faire un examen histologique de l'appendice, bien que cet organe ait paru peu malade.

En tout cas, l'observation de M. Mégret apporte une intéressante contribution à l'histoire de ces iléites dont on parle beaucoup depuis quelque temps à notre Académie et dont la délimitation, encore imprécise, semble légitimer la réflexion bien connue de Montaigne : « Quelque diversité d'herbes qu'il y ait, tout s'enveloppe sous le nom de salade. »

Je vous propose, Messieurs, de remercier M. Mégret de son observation et de la publier dans nos Mémoires.

Orchidopexie transeptale sans plaie scrotale,

par M. **Abel Pellé** (de Rennes).

Rapport de M. Maurice Chevassu.

Le Dr Abel Pellé, professeur suppléant à l'école de Rennes, a soumis à l'Académie la description d'une technique d'orchidopexie qu'il emploie depuis plusieurs années. Dérivée de la technique d'Ombrédanne, c'est-à-dire fixant le testicule dans la bourse du côté opposé, elle est destinée à éviter l'incision du scrotum, en se basant sur ce principe que Pellé, qui fut mon interne, m'a vu appliquer systématiquement à toute la chirurgie du contenu scrotal : pas de chirurgie à travers le scrotum, incision toujours sur le cordon, en zone sous-inguinale, au droit de la racine de la verge.

Ayant appliqué moi-même la modification de la technique d'Ombrédanne proposée par Pellé, j'ai constaté qu'elle est facile, logique, et qu'elle répond bien à son but.

Je laisse la parole à Abel Pellé.

« La technique de l'orchidopexie décrite par Ombrédanne est adoptée par la grande majorité des chirurgiens. Nous l'avons employée et nous avons pu apprécier la grande facilité avec laquelle on pouvait, dans les cas normaux, faire franchir la cloison médiane au testicule et le maintenir dans la poche scrotale du côté opposé.

Dans l'ectopie bilatérale, Ombrédanne recommande de pratiquer l'orchidopexie en deux temps.

Mouchet et Jan, dans un article du *Journal de Chirurgie*, font justement remarquer les inconvénients multiples de ces deux opérations successives. Ils apportent une modification très séduisante permettant l'orchidopexie bilatérale dans la même séance opératoire avec une seule plaie transverse médiane permettant d'aborder les deux cavités scrotales.

Cette plaie scrotale est toujours un peu douloureuse, son pansement est assez difficile et chez l'enfant elle est fréquemment souillée.

Malgré toute l'attention qu'on apporte à faire une suture soigneuse,

il ne faut pas méconnaître certaines complications au niveau de la région scrotale.

L'affrontement rigoureux n'empêche pas toujours une désunion secondaire dont la cicatrisation est lente à se faire.

La peau des bourses très vascularisée est souvent d'hémostase difficile et l'hématome est loin d'être exceptionnel. Celui-ci peut s'infecter et provoquer les accidents parfois sérieux.

M. Chevassu, pour empêcher cet hématome dans la chirurgie intrascrotale, recommande l'incision systématiquement haute inguino-scrotale ;

C'est en partant de ce principe que nous avons apporté une modification à la méthode d'Ombrédanne permettant l'orchidopexie transeptale sans incision scrotale.




Fig. 1.

Nous pratiquons cette méthode depuis deux ans, nous ne l'avons vue décrite sur aucun ouvrage de technique opératoire, mais il est fort possible que d'autres chirurgiens l'aient employée avant nous.

Ombrédanne, dans son ouvrage de chirurgie infantile, y fait peut-être allusion lorsqu'il parle de « l'engagement direct » indiqué par Walter.

Cet « engagement direct » transeptal conserve le principe fondamental de la technique, c'est-à-dire qu'il utilise l'élasticité de la cloison des bourses pour abaisser le testicule et le maintenir à sa place normale.

C'est un procédé simple qui nous a donné des résultats entièrement satisfaisants.

Nous l'illustrerons de quelques planches dues à l'amabilité de notre

ami Théophile Lemonnier, professeur à l'Ecole des Beaux-Arts de Rennes, et artiste déjà réputé.

Technique. — I. *Ectopie unilatérale droite.* — a) *Temps inguinal :* Il ne diffère en rien du temps classique.

Après avoir pris les précautions d'usage, une incision de la paroi antérieure du canal inguinal permet d'isoler le cordon, de libérer le testicule et de l'abaisser au maximum. On fait la cure de la hernie si

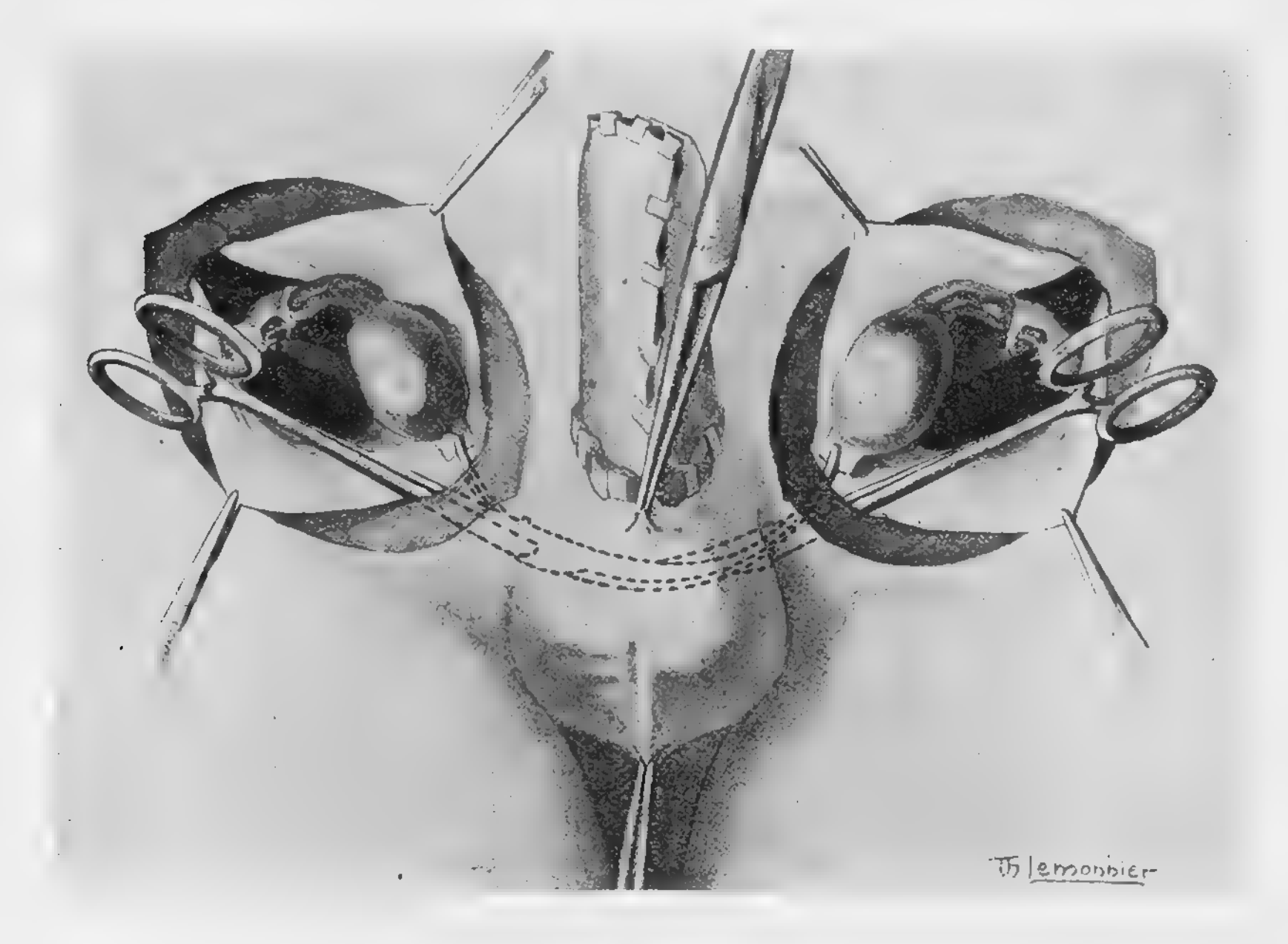


Fig. 2.

elle existe, on isole le testicule sous une compresse et on passe au second temps.

b) *Temps scrotal :* C'est le temps fondamental.

Deux pinces de Kocher maintenues par l'aide repèrent le raphé médian. L'index gauche pénètre par l'incision dans le scrotum droit, refoule son contenu cellulo-graisseux et vient butter contre le raphé tendu par les pinces. Le raphé ainsi repéré, le doigt est retiré de la plaie. Se portant alors sur le scrotum gauche, au delà du raphé tendu par les deux pinces, il refoule la peau du scrotum en s'en coiffant comme d'un doigt de gant, en direction de l'incision inguinale droite. Il ne tarde pas à apparaître à la partie inférieure de cette incision, ayant refoulé devant lui la cloison médiane des bourses dont la résistance et l'aspect nacré sont caractéristiques — deux pinces de Kocher fixent la cloison ainsi refoulée (fig. 1).

Tendue entre les deux pinces, la cloison est incisée et sur les lèvres de l'incision que l'on élargit, deux nouvelles pinces sont appliquées.

A travers l'ouverture, une pince de Kocher va préparer la loge scrotale gauche à retenir le testicule droit.

Celui-ci est alors introduit, la boutonnière s'étire et se rétrécit autour du pédicule spermatique.

Quelques points réalisent une fermeture plus hermétique et une hémostase plus complète. Le testicule est bien fixé.

II. *Ectopie gauche.* — La manœuvre est identique et le passage du testicule à travers la cloison médiane se pratique avec la même facilité.

III. — *Ectopie bilatérale.* — Avec ce procédé l'orchidopexie bilatérale peut être pratiquée dans la même séance opératoire.

Testicules et cordons sont d'abord libérés et par la partie basse de l'incision inguinale le doigt isole la poche scrotale qui va recevoir la glande du côté opposé.

Deux pinces fixent comme précédemment la peau médiane. L'index gauche se coiffe de la cloison des bourses dont les deux lèvres sont repérées. A travers l'ouverture on introduit deux pinces qui se croisent (fig. 2) pour aller saisir, la gauche, le testicule droit, la droite le testicule gauche et amener ainsi, après avoir fait franchir la brèche médiane, les glandes dans leur poche respective.

Deux fils ferment l'orifice. Celui-ci doit être assez large pour permettre une certaine liberté au cordon, mais assez étroit pour empêcher les testicules de remonter et de quitter leur nouvelle loge.

La paroi antérieure inguinale est suturée en trois plans.

Nous avons employé cette technique opératoire dans toutes les variétés d'ectopie ; l'incision de la cloison médiane des bourses refoulée dans la plaie inguinale s'est toujours pratiquée avec la plus grande facilité.

Dans un cas comme dans l'autre, il nous a paru présenter l'avantage très appréciable d'éviter une ou deux plaies scrotales avec les complications qu'elles peuvent engendrer. »

Il ne me reste, Messieurs, qu'à féliciter M. Abel Pellé et à vous rappeler qu'il a présenté ici maints travaux intéressants, à l'appui d'une candidature déjà à deux reprises soumise à vos suffrages.

DISCUSSIONS EN COURS

A propos des sutures primitives dans les plaies des parties molles et les plaies articulaires.

M. **Picot:** C'est avec un certain étonnement que j'ai écouté, au cours de la séance du 21 décembre, la lecture faite par Basset des deux observations de plaies articulaires du genou, présentées par Querneau et traitées par lui par tamponnement et pansement à plat. Bien que Basset, faisant état des conditions dans lesquelles Querneau est intervenu, ait regretté que ces plaies n'aient pas été suturées, j'ai entendu Moure proposer le tamponnement intra-articulaire, le Mickulicz du genou ! Mon étonnement s'est transformé en stupeur lorsque j'ai lu les observations monstrueuses que Desplas a rapportées le 15 février dernier.

Voici donc ce que sont devenues, après vingt ans, les méthodes admirables que nous avons, pendant la guerre, employées avec tant de succès et sur une si grande échelle ! Il me paraît impossible que l'Académie de Chirurgie enregistre de tels faits sans protester.

Que Desplas le veuille ou non, ses observations montrent, comme le disait Pierre Duval, les dangers d'une intervention chirurgicale mal faite, car je ne saisis pas la différence qu'il peut y avoir entre la fermeture pure et simple d'une plaie articulaire du genou sans regarder ce qu'il y a dans l'articulation et sans voir une fracture et la fermeture pure et simple de la paroi après une plaie de l'abdomen sans s'inquiéter de savoir s'il y a une hémorragie intrapéritonéale et une plaie de l'intestin.

Nous devons penser que les chirurgiens qui ont opéré les cas relatés par Desplas étaient, il y a vingt ans, aux postes de secours régimentaires où ils ont accompli des prodiges d'héroïsme, mais n'ont pas appris ce qui se faisait dans les grands hôpitaux d'Armée.

On a dit qu'il y avait une chirurgie du temps de paix et une chirurgie de guerre. Ce n'est pas vrai, il y a une chirurgie des traumatismes des membres qui est la même, quelle que soit la cause qui les a produits. Seulement, la dernière guerre nous a appris à la mieux faire et à la perfectionner.

Dans les centres de fractures que j'ai dirigés, j'ai suturé plusieurs centaines de grosses fractures. J'ai traité de même un très grand nombre de plaies articulaires avec ou sans fractures sous-jacentes. J'ai toujours appliqué aux traumatismes du temps de paix les règles que j'avais suivies en temps de guerre. Mais, lors de la discussion sur le traitement des fractures ouvertes qui s'est déroulée à cette tribune en

1926, j'ai dit pourquoi nous ne pouvions plus faire dans les hôpitaux ce que nous avions fait dans nos baraques en bois. Nous ne pouvons plus avoir, en temps voulu, le contrôle bactériologique qui seul donne la sécurité de la suture primitive. Nous sommes obligés d'attendre les manifestations cliniques, s'il doit s'en produire, et par conséquent retarder de quelques jours la suture. Qu'on l'appelle primitive retardée ou secondaire précoce, peu importe. C'est une suture qui est faite dans un second temps.

Je suis donc tout à fait d'accord avec Desplas sur l'époque à laquelle la fermeture doit être faite. Je suis aussi tout à fait d'accord avec lui sur la façon dont l'excision des tissus contus doit être faite et je retiens ses expressions lorsqu'il dit que l'excision doit être « complète, consciencieuse, obstinée » et je ferais volontiers mienne la phrase de Braine lorsqu'il dit que cette opération est « une opération de probité ». Desplas a bien dit ce qu'est l'excision d'une plaie et les pages qu'il a écrites peuvent être méditées par ceux qui n'ont pas la pratique ou l'expérience de ces opérations. J'aurais aimé que Desplas dise qu'il faut, après l'excision des téguments superficiels, changer de gants et d'instruments.

Mais je désire quand même insister sur plusieurs points. Le grand danger réside dans les parties molles musculo-conjonctives. C'est dans ces parties molles que débute l'infection et commence la gangrène. C'est pour cela que les plaies de la cuisse, de la fesse, du mollet, de l'épaule, régions qui comptent les masses charnues les plus importantes, sont plus graves que les autres.

Lorsque les os ont bien été nettoyés des corps étrangers, des caillots qui obturent leur canal médullaire, des esquilles libres, ils ne donnent jamais lieu à des accidents septiques immédiats ou inquiétants si on a pris la précaution de ne pas les cercler par une bague qui rend hermétique la solution de continuité.

En ce qui concerne les plaies articulaires, lorsqu'elles sont traitées précocement, comme c'est le cas pour les observations de Querneau, j'ai toujours été frappé de leur résistance à l'infection à la condition, bien entendu, qu'elles aient été, par une large voie d'accès, débarrassées des corps étrangers, des caillots, des esquilles s'il y a quelque fracture, que les parties contuses de la synoviale aient été réséquées, et qu'après un lavage soigné à l'éther, la synoviale ait été hermétiquement suturée. Si on laisse l'articulation ouverte, l'infection des parties molles péri-articulaires finit toujours par gagner la synoviale. Il en est de même si les téguments ont été suturés sur des parties molles et que ces dernières suppurent : l'infection des parties molles finit par rompre le surjet synovial et par gagner l'articulation.

J'ai décrit en 1919, dans le *Journal de Chirurgie*, une technique opératoire pour traiter les gros fracas de l'extrémité inférieure du fémur et j'ai proposé de passer à travers l'articulation du genou. En fin d'opé-

ration le genou est soigneusement refermé par un surjet bien étanche. Sur les 19 cas que j'ai rapportés à cette époque, 3 ont été reconnus infectés par le streptocoque et ont suppuré longtemps. Jamais l'articulation du genou n'a présenté la moindre réaction. Elle est toujours restée indemne. Depuis, j'ai eu en pratique civile 4 cas à traiter : malgré la suppuration de la fracture dans 2 cas, la synoviale du genou n'a jamais été infectée.

Si j'avais eu à traiter les cas présenté par M. Querneau j'aurais, après un épluchage rigoureux des parties molles, fait une large arthrotomie transversale du genou pour avoir sous les yeux tous les culs-de-sac synoviaux. J'aurais enlevé le sang, les débris fibrineux, les esquilles. J'aurais réséqué les parties contuses de la synoviale, enlevé tous les débris se trouvant entre les fragments rotuliens. J'aurais lavé le tout à l'éther et, après un cerclage de la rotule et une fermeture hermétique de la synoviale, j'aurais laissé le reste ouvert sous un pansement à plat.

M. Basset, dans son rapport, a bien dit toutes ses préférences pour la suture des plaies articulaires, mais je ne saurais le suivre lorsqu'il pense, quand la peau est largement détruite, qu'on peut arriver à un affrontement possible, soit en décollant les téguments largement, soit en faisant une plastie immédiate par taille extemporanée d'un lambeau. Une telle intervention a, non seulement les plus grandes chances d'échouer, mais elle est particulièrement dangereuse. La réunion des téguments, lorsqu'on fait une suture primitive, doit être facile et l'affrontement se faire sans traction et sans décollements étendus. La traction compromet la circulation du lambeau qui comprime à son tour les parties molles sous-jacentes, en modifie la vascularisation. Ce sont d'excellentes conditions pour favoriser l'infection et le sphacèle.

Les autoplasties, les glissements cutanés ne doivent, selon mon expérience, être entrepris que secondairement. J'ai eu bien souvent, pendant la guerre, à fermer des fractures de jambe présentant à la face antérieure d'énormes destructions cutanées. Je ne suis jamais intervenu le premier jour. J'ai toujours agi lorsque la période critique de l'infection était passée ; fendant alors la peau sur ligne médiane postérieure et décollant la totalité des lambeaux latéraux, je pouvais suturer en avant sans traction. La brèche postérieure était comblée par des greffes de Thiersch.

Ce que je viens de dire de la traction des téguments, je puis le répéter pour les agents compressifs et les appareils plâtrés en particulier : que le plâtre soit un peu serré ou, ce qui revient au même, que l'infiltration séro-hématique augmente le volume du membre, une compression s'exerce sur des parties molles qui ont besoin de leur régime circulatoire normal. La compression par la peau qui tire ou par le plâtre qui serre agit de la même façon que la plaie artérielle qui prive la région traumatisée de ses moyens naturels de défense. Je recommande toujours dans mon service de ne jamais plâtrer une frac-

ture ouverte. Nous avons tous dans nos services des attelles de Thomas et des fils de Kirschner pour maintenir immobile et réduite une fracture en attendant la pose secondaire d'un appareil plâtré.

Je n'ai envisagé jusqu'ici que les plaies articulaires fraîches, récentes. Lorsque la plaie est infectée, que le genou suppure, je ne connais qu'un moyen de guérir le blessé : la résection économique du genou et l'extension continue sur le pied. C'est le seul moyen de drainer le creux poplité et d'éviter les fusées purulentes dans le mollet. Le blessé guéri, a un membre rigide mais solide et non douloureux, ce qui est mille fois préférable à un membre enraidi, en position souvent vicieuse, exposé continuellement à des entorses très douloureuses, résultat définitif mauvais obtenu au péril de sa vie.

M. **E. Sorrel :** Le rapport de M. Basset, du 21 décembre 1938, sur deux observations de « plaies récentes de l'articulation du genou », que nous avait adressées M. Querneau, a fait mettre leur traitement à l'ordre du jour des séances de notre Compagnie.

La communication de M. Desplas du 15 février 1939, sur : « Les dangers de la suture primitive dans les traumatismes ouverts du temps de paix », a élargi le débat et c'est sur cette importante question que nous sommes invités à donner notre opinion.

Ce n'est certes pas la première fois que nous la discutons. Elle le fut souvent pendant la guerre de 1914-1918 et plus récemment, le 14 juin 1933, M. Braine nous a fait une communication importante, dans laquelle il s'associait à l'opinion émise par M. Desplas dans un article de *La Presse Médicale* de 1926 : l'un et l'autre soutenaient que la fermeture primitive des plaies offre des dangers dont le degré varie suivant la nature de la plaie et le temps écoulé, depuis sa production, mais qui restent, d'une façon générale, assez grands pour qu'en principe il soit préférable de ne pas y avoir recours, même après nettoyage, épluchage et parage soignés dès que ces plaies s'accompagnent *d'attrition des téguments*, de *lésions articulaires* ou de *lésions osseuses*. On pouvait croire, d'ailleurs, et pour ma part je l'avais cru, que c'était une opinion généralement admise par nous, car les membres de notre Compagnie qui prirent la parole à cette occasion appuyèrent tous, sans réserve, les paroles que venait de prononcer M. Braine et, dans les séances suivantes, aucune voix discordante ne s'éleva.

J'ai donc été un peu étonné d'entendre M. Basset, dans son rapport, critiquer la conduite qu'avait tenue M. Querneau et M. Duval appuyer ces critiques, car M. Querneau n'avait fait que se conformer aux sages conseils de prudence donnés ici même quelques années auparavant et, de plus, il avait obtenu, pour l'un de ses blessés, un succès tout à fait remarquable et, pour l'autre, un résultat qui, pour être un peu moins bon, pouvait être considéré cependant encore comme fort heureux.

Son premier malade, en effet, dont l'accident avait été particulièrement grave (articulation du genou très largement ouverte, avec fracture

de la rotule à multiples fragments) avait, au moment où l'observation fut écrite, quinze mois plus tard, des mouvements du genou presque complets, puisqu'il étendait la jambe à 180° et la fléchissait à 60° et il pouvait, par ailleurs, « marcher sans aucune claudication, faire des marches de 30 kilomètres et plus et travailler toute la journée aux champs sans éprouver la moindre gêne ».

Le deuxième avait des mouvements de flexion-extension allant de 180° à 105°, ce qui assure déjà une marche sans claudication et il est probable, car c'est ce qui arrive habituellement dans ces cas, que les mouvements s'amplifieront encore à mesure que les années s'écouleront.

M. Querneau aurait-il pu obtenir un meilleur résultat en faisant la suture primitive de ces deux plaies ? Il me semble difficile de le penser. N'aurait-il pas, par contre, en les fermant d'emblée, même après l'opération très minutieuse qu'il avait pratiquée, fait courir à ses blessés un danger très grave ? J'en suis, pour ma part, tout à fait persuadé et, contrairement à M. Basset, je crois que nous devons approuver M. Querneau et le féliciter de sa conduite.

Quels sont donc, en effet, les *avantages* et les *dangers* des *fermetures primitives* des plaies accidentelles, étant entendu, d'une part, qu'il s'agit de *plaies récentes*, datant de quelques heures, et, d'autre part, que l'on *peut* et que l'on *sait* les *débrider*, les *nettoyer*, les *éplucher*, les *parer* de *façon correcte*, car si cette double condition n'était pas remplie, la question ne se poserait même pas et ce serait pure folie que de ne pas les laisser largement ouvertes ?

Les avantages et les inconvénients sont assez différents suivant qu'il s'agit de plaies des *parties molles seules*, de *plaies articulaires* ou de *fractures ouvertes*, pour qu'il soit nécessaire d'envisager séparément ces trois sortes de lésions.

Pour les plaies des *parties molles seules*, les avantages sont évidents : la cicatrisation sera plus rapide, la cicatrice sera moins disgracieuse. Les dangers, d'autre part, sont relativement minimes. Sauf s'il existe des délabrements très étendus avec attrition importante des téguments, car, en ce cas, la réunion « *per primam* » resterait fort problématique, je crois qu'il n'y a pas grand inconvénient à suturer.

Pour les *plaies articulaires*, la question doit être étudiée de beaucoup plus près. Tout d'abord, quels avantages peut-on espérer retirer de la fermeture primitive et que ne donnerait pas la « non fermeture » ? Il y en a deux principaux : *la guérison plus rapide* par cicatrisation « *per primam* », donc l'immobilisation moins grande du blessé d'une part, et la *conservation des mouvements articulaires*, de l'autre.

La première ne se discute pas.

Quant à la deuxième, il n'en est pas de même.

On semble, en effet, souvent admettre comme un axiome que « toute plaie articulaire laissée ouverte est fatalement suivie d'ankylose ». Or, ce

n'est pas exact. Il est fréquent de voir un genou, pour s'en tenir à cet exemple, largement ouvert et drainé pendant quelque temps, retrouver, par la suite, des mouvements fort étendus, à condition qu'on l'ait strictement immobilisé, qu'on n'ait fait que des pansements rares et qu'on se soit abstenu de la déplorable et incompréhensible pratique qu'est la mobilisation précoce.

Le premier blessé de M. Querneau est tout à fait typique à cet égard. Son genou a été drainé par mèche et immobilisé pendant fort longtemps et, finalement, il a retrouvé la totalité de ses mouvements. Son deuxième malade, dans des conditions identiques, a gardé des mouvements moins complets, mais cependant encore fort étendus. Je pourrais, pour ma part, citer beaucoup de faits semblables. Je connais nombre de malades, enfants ou adultes, qui après arthrite suppurée du genou, largement ouverte par arthrotomie bilatérale et drainée pendant plusieurs semaines, ont retrouvé ou, pour mieux dire, ont récupéré progressivement des mouvements complets. Lors de la visite que nous ont faite les médecins yougoslaves la semaine dernière, j'ai pu très facilement en faire revenir une dizaine dans mon service.

On admet que, lorsqu'une articulation est infectée, le meilleur moyen de lui conserver ses mouvements est de la drainer largement et de l'immobiliser rigoureusement, car l'ankylose ne se produit guère que lorsqu'une infection d'emblée très violente ou longtemps prolongée a déterminé la disparition des cartilages de recouvrement avec ulcération et, consécutivement, soudure des surfaces osseuses, et c'est précisément de cette violence de l'infection et de sa prolongation que préservent, autant que faire se peut, le drainage et l'immobilisation de l'articulation.

Lorsque nous opérons une plaie infectée d'une articulation, ce sont ces mêmes moyens qui lui conserveront le mieux ses mouvements. Et si la plaie n'est pas septique ou ne l'est plus, par suite de notre opération de débridage, d'épluchage et de parage, ce n'est pas le fait de laisser l'articulation ouverte qui en déterminera l'ankylose. Dans le premier cas, le drainage et l'immobilisation auront *évité* une ankylose menaçante ; dans le deuxième, ils *ne sauraient, a fortiori, la provoquer.*

Je m'élève donc avec force contre cette idée que « laisser une articulation ouverte, c'est la condamner à l'ankylose ». Or, c'est sur cette idée que repose toute la pratique de la suture primitive des plaies articulaires.

Les avantages de la fermeture primitive sur la non fermeture sont donc beaucoup moins grands qu'on ne le dit souvent.

Et les inconvénients, quels sont-ils, ou, plus exactement, quels peuvent-ils être ? Je les crois considérables. Je ne pense pas me tromper en disant que tous nous connaissons des exemples lamentables, dans lesquels la fermeture primitive d'une plaie articulaire a provoqué des désastres allant de la suppuration interminable avec fonte des cartilages et ankylose osseuse totale souvent vicieuse, jusqu'à l'amputation du membre ou la perte de l'existence. Le cas, dira-t-on, avait été mal

choisi, l'infection de l'articulation était déjà trop importante, l'opération n'avait pas été menée avec toute la minutie nécessaire, le sujet avait un mauvais état général... ; certes, il y a beaucoup de vrai dans ces remarques, mais pourtant ces accidents ne sont pas arrivés uniquement à des chirurgiens ignorants et inexpérimentés ! Alors, n'est-il pas plus juste de dire que s'ils sont survenus, c'est tout simplement parce que la méthode est *dangereuse ?*

D'ailleurs, de quel critérium disposons-nous pour affirmer qu'une plaie accidentelle n'est pas infectée ou est suffisamment désinfectée, après parage, pour que sa fermeture soit sans risques ?

Pendant la guerre 1914-1918, nous faisions confiance au contrôle bactériologique. Nous étions, à cette époque, mieux organisés pour le traitement de ces plaies que nous ne le sommes maintenant. Aux équipes chirurgicales était adjoint un bactériologiste et nous ne fermions une plaie, primitivement ou secondairement, que lorsque l'examen direct et les cultures nous montraient que la plaie était aseptique ou, tout au moins, que la courbe microbienne que l'on traçait jour par jour avec beaucoup de soins était en décroissance continue. C'est un excellent procédé.

Dans la pratique civile est-il aisément réalisable, et pourrait-on souvent y avoir recours ? Je me permets d'en douter. D'autre part, les plaies par balle ou par éclats d'obus, à bords nets, sans grand délabrement des parties molles que nous avons vues surtout pendant la guerre, ne sont pas tout à fait les mêmes que les plaies contuses par écrasement que l'on voit fréquemment en pratique civile et c'est précisément l'attrition des téguments et les infiltrations hémorragiques qui favorisent l'infection. Enfin, le contrôle bactériologique lui-même, s'il est limité à un seul examen, et c'est le cas lorsqu'il s'agit de faire une suture primitive, est loin d'avoir une valeur absolue. Je voudrais, à cet égard, citer un fait malheureux et bien instructif dont je viens d'être témoin : il y a quelques mois, entra un matin dans mes salles d'hôpital, un enfant porteur d'une petite plaie du genou. La veille au soir, il s'était blessé avec une écharde de bois qui était restée fixée dans l'articulation. La mère, avec une aiguille, avait enlevé le fragment de bois, mais l'enfant s'était débattu, l'aiguille s'était cassée et, finalement, c'était l'aiguille qui se trouvait enfoncée dans l'articulation. Sous écran radioscopique, l'un de mes assistants, qui est un chirurgien excellent et fort expérimenté, fit une arthrotomie et enleva l'aiguille. Il y avait un peu de liquide dans l'articulation, mais c'était du liquide séreux que l'on préleva pour l'examen. L'opération s'était passée simplement, l'exérèse des parois de la plaie avait été minutieusement faite ; après quelques hésitations, car ce que je viens de dire vous fait bien penser que l'on ne « ferme » pas très volontiers dans le service, mon assistant sutura et immobilisa le membre dans un appareil plâtré. En théorie, il avait parfaitement raison, et nous en fûmes, lui comme moi, d'autant plus persuadés que le lendemain arrivait la réponse du laboratoire : examen

direct, culture, tout était négatif, le liquide intra-articulaire *prélevé* était aseptique. Et pourtant, quarante-huit heures plus tard, la température montait et une arthrite d'une gravité extrême évolua ; malgré une large arthrotomie bilatérale avec section du tendon rotulien, pratiquée le troisième jour, des fusées purulentes se firent dans la cuisse et dans le mollet. La situation fut à tel point critique que, quelques semaines plus tard, nous étions réduits à nous demander si pour sauver la vie de notre blessé nous n'allions pas être obligés de l'amputer. Après de multiples interventions, la guérison finit par se faire, elle est à peu près acquise maintenant, mais le genou est ankylosé, la cuisse et la jambe sont balafrées de longues cicatrices rétractiles ; la fonction du membre paraît irrémédiablement compromise. Et nous pensons, avec quelque amertume, que si au lieu de fermer la plaie, nous l'avions laissée ouverte en drainant avec une compresse ou une lame de caoutchouc, comme nous le faisons toujours dans les cas qui nous paraissent plus graves, notre malade n'aurait pas souffert pendant quatre longs mois et aurait, suivant toute probabilité, la totalité de ses mouvements articulaires. Par une étrange ironie du sort, se trouvait, à quelques lits de distance, à la même époque, dans la même salle, un autre blessé porteur d'une plaie semblable, mais dont l'importance était beaucoup plus grande ; nous l'avions laissée ouverte sous l'appareil plâtré ; la cicatrisation s'était faite très simplement en trois semaines et, en deux mois, le genou avait retrouvé tous ses mouvements.

Nous n'avons donc pas de critérium qui nous permette d'être certains qu'une arthrite aiguë, évoluant en vase clos avec ses conséquences terribles et brutales ne *se développera pas* lorsque nous fermons une plaie articulaire.

Alors, faisons le bilan des avantages et des inconvenients des fermetures primitives.

Les avantages sont légers puisque le seul parmi eux qui soit indéniable sera, en cas favorable, d'obtenir une cicatrisation plus rapide et une cicatrice plus esthétique. Les inconvénients, par contre, peuvent être redoutables. Pour moi, mon choix est fait depuis longtemps ; sauf cas exceptionnel (et encore, la triste histoire de l'enfant que je viens de relater me rappelle durement que j'ai peut-être tort d'admettre cette légère restriction...), *il faut laisser ouverte une plaie articulaire accidentelle ;* le blessé n'a pas grand'chose à y perdre, il a souvent beaucoup à y gagner.

J'ajoute qu'une immobilisation stricte dans un appareil plâtré me paraît indispensable. Quant à la répétition des pansements, elle varie essentiellement suivant les cas. Si l'on a simplement laissé ouvert, et pansé à plat, s'il n'y a dans les jours suivants ni douleur, ni température, il vaut mieux ne faire aucun pansement secondaire. On laisse l'appareil plâtré fermé une quinzaine de jours, quand on l'enlève, la cicatrisation est obtenue et peu à peu le blessé retrouve de lui-même

ses mouvements articulaires. Si on a drainé, il faut bien avoir recours à des pansements ; mais ils ne seront faits, si possible, que très rarement, à longue échéance, huit à quinze jours, parfois davantage. On coupe le plâtre, on panse et on refait un autre plâtre. On enlève la mèche ou le drain lorsqu'il n'y a plus de température.

Pour les *plaies avec fractures*, les avantages et les inconvénients de la suture primitive sont à peu près du même ordre que pour les plaies articulaires.

Les avantages sont minimes : s'il s'agit d'une plaie *non infectée*, peu importante et qui se serait cicatrisée après parage et suture sans incident, elle se fermera très simplement, d'elle-même, *après parage seul* sous son pansement, surtout si l'on applique par-dessus un appareil plâtré immobilisant bien le membre. Et l'on ne peut même pas dire que l'on aurait gagné du temps en suturant, car la consolidation de la fracture en demande plus que la cicatrisation de la plaie. Dans un cas comme dans l'autre, quand on enlève le plâtre, après quarante à cinquante jours, la cicatrisation sera depuis longtemps obtenue. Et finalement, que l'*on ait suturé ou non, le résultat sera exactement le même.*

S'il s'agit de plaie large, *anfractueuse*, avec *attrition des téguments*, *fermer peut provoquer de grands malheurs* que l'on évite bien souvent en laissant ouvert, en drainant largement et en ne changeant le pansement qu'aussi rarement que possible. Même en ces cas graves, c'est souvent encore l'appareil plâtré fermé ou fenêtré qui assure la plus rigoureuse immobilisation, la plus stricte contention de la fracture et le meilleur confort du blessé. Si la chose est impossible, des fixateurs externes (type Juvara, Ombrédanne, Lambotte, etc.) avec fiches placées à distance du foyer de fracture ou une traction par fil de Kirchner peuvent être fort utiles.

J'ai en ce moment, dans mon service, deux grands garçons, dont l'un avait une fracture de la partie moyenne du tibia, avec vaste plaie cutanée, et l'autre une fracture bi-malléolaire avec perte de substance du péroné et très large ouverture de la tibio-tarsienne, à travers laquelle le pied s'était complètement luxé en dehors. Il s'agissait d'accidents de la rue, les blessés avaient été renversés par des voitures, leurs plaies étaient très largement souillées. On les nettoya et on les régularisa aussi parfaitement que possible, on réduisit fractures et luxation, et on immobilisa dans un plâtre fermé. Les deux blessés ont guéri sans aucun incident. La fracture du tibia du premier s'est consolidée dans les délais normaux ; la fracture bi-malléolaire de l'autre de même et les mouvements de la tibio-tarsienne sont complets. Chez l'un comme chez l'autre, la perte de substance des téguments était importante et, une fois le plâtre enlevé, il a fallu faire de petites greffes épidermiques pour terminer la cicatrisation des téguments. Peut-être avec la fermeture primitive les aurions-nous évitées ?... C'est le seul avantage qu'elle ait

pu nous procurer, il est bien minime et les possibilités d'accidents que nous avons évitées sont bien grandes.

J'ai eu également dans mon service, l'an dernier, une grande jeune fille atteinte de fracture très largement ouverte et très fortement souillée du fémur. Il y avait eu d'autres régions traumatisées et l'état général était très grave. La plaie fut nettoyée, débridée, régularisée, la fracture réduite et, pendant une quinzaine de jours, un fil de Kirchner assura une bonne position du membre et une surveillance facile, car l'état général n'avait pas permis une anesthésie assez longue pour qu'un appareil plâtré fût fait. En quinze jours, deux pansements seulement furent nécessaires ; lorsqu'on vit la plaie en bonne voie, un plâtre fut fait, au-dessous duquel la fracture se consolida, en même temps que la cicatrisation se terminait. Le résultat final fut parfait, et le temps mis pour l'acquérir à peu près celui d'une fracture habituelle de la cuisse. Et je pourrais, comme tout le monde, je pense, citer nombre de cas semblables.

Alors, pourquoi exposer le blessé aux risques très graves de la fermeture primitive, puisque, pratiquement, on obtient, sans danger, en laissant la plaie ouverte, un résultat identique ?

Le très grand service qu'ont rendu Gaudier, Lemaître et tous ceux qui, avec eux, se sont, pendant la guerre, attachés au problème du traitement des plaies récentes, a été de montrer qu'une intervention minutieuse et dont ils ont parfaitement indiqué la technique permettait d'obtenir une cicatrisation rapide de plaies qui, traitées avec moins de soins, auraient suppuré longuement. Cela est vrai en chirurgie civile comme en chirurgie de guerre et je voudrais que de la discussion actuelle de notre Compagnie sorte l'affirmation, répétée une fois de plus, que c'est de *cette première intervention que dépend l'heureuse évolution de la plaie*, mais point n'est besoin pour cela de la fermer. Ce qui est important, c'est *le parage de la plaie*, ce n'est *nullement sa suture*. La suture peut permettre, certes, une cicatrisation idéale « *per primam* », flatteuse pour le chirurgien, mais elle peut aussi être fort dangereuse pour le blessé et, comme nous n'avons aucun signe qui nous permette d'affirmer qu'elle ne le sera pas, il vaut mieux s'en abstenir lorsqu'il s'agit de plaies articulaires ou osseuses, car le risque à courir, ou plus exactement à faire courir au blessé, est infiniment plus grand que le maigre avantage qu'il peut en retirer. J'ai lu avec plaisir, hier, la note que M. Gaudier a fait paraître dans notre dernier *Bulletin*, car, si je comprends bien sa pensée, il ne voit pas d'inconvénient à ce qu'en suturant une plaie articulaire, on la draine en bien des cas, et c'est précisément ce que d'autres appellent « la laisser ouverte ».

Lorsque l'opération naquit, elle eut, comme toujours, plusieurs noms : épluchage, parage, suture primitive, etc... Ce fut le dernier qui prévalut et ce fut grand dommage, car en ne rappelant que le temps le moins utile et le plus dangereux de l'intervention, il en a, dans l'esprit de beaucoup de médecins, entièrement faussé la conception.

Pour compléter le vœu que j'émettais tout à l'heure, je souhaiterais volontiers que l'Académie de Chirurgie, dont c'est l'un des rôles, proposât de supprimer ce nom néfaste et, puisque ceux qui avaient été proposés tout d'abord avec lui n'ont pas été admis, nous pourrions attacher à l'opération, suivant la coutume admise en notre art, le nom de ceux qui la défendirent les premiers et ne plus la désigner dorénavant que sous le patronyme de « Gaudier-Lemaître ».

Resterait à considérer la suture secondaire. Elle peut faire gagner du temps, elle peut éviter des greffes nécessaires pour réparer tardivement une perte de substance ; elle ne présente pas de dangers, car on a la possibilité de s'assurer, au préalable, par de nombreux examens bactériologiques, que l'état de la plaie la permet. Nous la pratiquions régulièrement autrefois, je crois que nous ne la pratiquons plus assez maintenant, mais c'est une autre question et dont l'importance est beaucoup moins grande que celle de la suture primitive dont nous nous occupons maintenant.

M. **Paul Moure**: Il est bien difficile de trancher en quelques phrases la question du meilleur traitement des plaies accidentelles en général et même des seules plaies accidentelles récentes des membres, soulevée à l'occasion du rapport de M. Basset sur deux observations de plaies contuses du genou, adressées par M. Querneau, de Quimper.

Des traumatismes divers, provoquant des lésions variables en étendue et en profondeur dont le degré de septicité peut aller de la section nette pratiquement aseptique à la plaie contuse avec inoculation ultra-virulente, ne peuvent raisonnablement être traitées indistinctement selon un aphorisme universel.

Il me paraît par exemple aussi déraisonnable de conseiller la suture primitive systématique des plaies récentes du genou que l'amputation immédiate qui était en honneur, en 1914, dans certaines ambulances allemandes.

En 1925, avec M. Lenormant, nous avons étudié dans un rapport le traitement immédiat des plaies accidentelles, dans la pratique civile en essayant de dégager les indications et les contre-indications de la suture primitive; nous avions limité notre travail aux plaies des membres et accessoirement aux plaies du cuir chevelu et de la face (ces dernières possèdent des indications absolument spéciales que je n'envisagerai pas ici).

Ayant analysé l'évolution de la thérapeutique des plaies accidentelles avant et pendant la guerre de 1914-1918, nous arrivions à cette constatation que la suture primitive après épluchage et parage, appliquée aux plaies des parties molles par Gaudier et Lemaître et aux parties articulaires par Loubat, se généralisa dans l'armée française et y donna dans l'ensemble de magnifiques résultats.

Cette méthode permit une récupération rapide des blessés moyens et

légers, et c'est grâce à elle que l'on a pu dire que « la France avait fait la guerre avec ses blessés ».

Mais il y avait aussi, de temps à autre, des échecs et ces échecs, dus à la désinfection incomplète de la plaie ou à la virulence de l'inoculation, étaient parfois singulièrement graves, pouvant entraîner la perte du membre et même la mort du blessé par accidents septiques.

Relativement rares, ces échecs se perdaient dans la masse imposante des résultats favorables et, jusqu'à la fin de la guerre, la suture primitive resta la thérapeutique idéale des plaies fraîches par petits projectiles. En est-il de même dans la pratique civile ?

Il y a, entre les plaies de guerre et celles que l'on observe dans la pratique civile, particulièrement les plaies de rue et d'atelier, un certain nombre de différences qui tiennent aux caractères anatomiques de la plaie, aux chances d'infection, aux conditions de milieu, au but cherché.

Si certaines conditions concordent pour faire de la plaie accidentelle une lésion moins gravement infectée, donc en apparence plus favorable à la suture primitive que la plaie de guerre, il en est d'autres qui n'agissent peut-être pas dans le même sens.

Ce qui a rendu possible la pratique de la suture primitive, ce fut la parfaite organisation technique des formations sanitaires à la fin de la guerre.

Pour réussir, il faut, en effet, non seulement un matériel irréprochable, mais surtout un personnel nombreux et compétent ; il faut la possibilité d'un contrôle bactériologique des plaies, donc l'existence d'un laboratoire et d'un bactériologiste ; il faut une surveillance très attentive du blessé après l'opération.

Ces conditions étaient réalisées aux armées.

Nous n'oserions dire qu'elles le soient toujours malheureusement dans tous les hôpitaux et elles sont à peu près impossibles pour le praticien isolé.

Il est enfin une dernière considération dont il faut tenir compte dans cette comparaison entre les plaies accidentelles civiles et les plaies de guerre.

Le but cherché n'est pas tout à fait le même.

La chirurgie d'armée est une chirurgie collective : elle vise à limiter les pertes et à récupérer, le plus vite possible, le plus grand nombre possible de blessés, et cela sans trop s'arrêter aux cas individuels ; les quelques insuccès de la suture primitive passaient au second plan, en raison des avantages immenses pour la collectivité.

La chirurgie civile, au contraire, est essentiellement individuelle.

Elle doit tout sacrifier à la sécurité du blessé et à la qualité du résultat fonctionnel.

La possibilité d'échecs, même rares, doit influer gravement sur le choix d'une méthode thérapeutique, si ces échecs risquent d'entraîner la perte d'un membre ou mettre en jeu la vie du blessé et, contrairement

à ce qu'a écrit M. Basset, l'excès de prudence dans le traitement d'une plaie contuse avec ouverture d'une grosse articulation, me paraît plus légitime que blâmable.

Pendant la guerre, certains chirurgiens avaient l'habitude de faire un prélèvement microbien de toutes les plaies qu'ils allaient suturer et, si le lendemain ou le surlendemain la culture révélait la présence de streptocoques et d'anaérobies, ils désunissaient, même en l'absence de tout signe clinique d'infection.

Pratiquer une suture primitive sans contrôle bactériologique expose le chirurgien à de cruels mécomptes, car l'aspect macroscopique d'une plaie fraîche ne peut faire préjuger son inoculation septique.

Et même lorsque la plaie n'a pas été produite dans des conditions septiques, il ne faut pas oublier qu'elle a pu être contaminée par les premiers soins et souvent par le premier pansement.

Durant la guerre de tranchée, combien de blessures insignifiantes n'ont-elles pas été inoculées dans certains postes de secours préalablement souillés par des plaies gangréneuses.

Et dans les accidents de la rue, le premier geste n'est-il pas de laver la plaie ou de la tamponner avec un mouchoir plus ou moins souillé.

Je ne pense pas qu'une plaie, même nette, épluchée ou parée à la façon de Gaudier, puisse être considérée comme aseptique, si les germes introduits à l'occasion du traumatisme sont vraiment virulents.

En fait, les inoculations très septiques sont rares dans la pratique civile, mais elles ne sont pas négligeables et expliquent certains désastres comme en ont rapporté Braine et Desplas et comme chacun de nous en a observé.

Ces exemples doivent nous rendre prudents, peut-être trop prudents, car, n'en déplaise à M. Basset, la chirurgie idéale n'est pas celle qui gagne quelques jours ou quelques semaines dans le traitement d'une plaie, mais celle qui n'expose pas le patient à perdre la vie.

Dans l'étude du traitement des plaies accidentelles récentes des membres, il est essentiel de distinguer :

1° Les plaies limitées aux parties molles ;

2° Les plaies intéressant les os ou les articulations, ces deux variétés pouvant être des sections nettes ou des plaies contuses ;

3° Les broiements et arrachements d'un membre ou d'un segment de membre.

Si avec les réserves que nous avons formulées, les plaies nettes peuvent fournir de bonnes occasions pour la suture primitive, dans les plaies contuses, la réunion primitive offre par contre plus de dangers que d'avantages.

Ayant pratiqué pendant la guerre, dans des formations sanitaires importantes, sur une très vaste échelle, l'épluchage et la suture des plaies, nous avons ensuite, M. Lenormant et moi, expérimenté cette

méthode à l'hôpital Saint-Louis où les accidents du travail et de la rue sont nombreux.

La fréquence des échecs nous a conduits à renoncer à peu près complètement à la réunion immédiate des plaies contuses, car la rapidité plus grande de la guérison dans les cas favorables ne compense pas les risques que l'on fait courir au blessé.

Pour rester dans les limites de la discussion soulevée par le rapport de M. Basset, revenons aux plaies articulaires.

Deux notions nous semblent dominer la thérapeutique des plaies articulaires.

La première est que, lorsqu'une articulation est mise et reste en communication avec l'extérieur, il est impossible d'éviter son infection secondaire à l'occasion des pansements.

La seconde est que l'arthrotomie simple est incapable de drainer efficacement certaines articulations, le genou en particulier.

Ici encore, il faut distinguer des variétés de plaies dont la gravité et aussi le traitement diffèrent du tout au tout.

Les plaies par piqûres (aiguilles, poinçon) ne sont pas exceptionnelles, surtout au genou.

Il est bien certain que, si l'instrument vulnérant est souillé, cette simple piqûre peut inoculer la jointure et causer l'arthrite suppurée la plus grave.

C'est là chose rare et, bien souvent, ces plaies étroites peuvent guérir fort simplement et sans séquelles.

Mais la règle thérapeutique doit être néanmoins le débridement et l'excision du trajet de l'agent vulnérant, suivi d'un pansement compressif avec immobilisation.

Les plaies articulaires plus larges, qui n'intéressent que les parties molles (capsule et ligament), sans lésion de l'os, sont spécialement justifiables de la suture primitive.

Celle-ci constitue le seul moyen d'éviter l'infection secondaire de l'articulation.

Après l'excision complète du trajet traumatique depuis la peau jusqu'à la cavité articulaire, on débarrasse celle-ci du sang et des caillots qu'elle peut contenir, on la lave à l'éther ; puis on suture la capsule d'abord, la peau ensuite, avec ou sans drainage.

Cette méthode a donné, pendant la guerre, de magnifiques résultats : cicatrisation en quelques jours et récupération intégrale des mouvements articulaires.

Elle en donnera d'aussi beaux dans la pratique civile, à condition d'être appliquée d'une manière précoce, dans les toutes premières heures qui suivent le traumatisme : passé la douzième heure, les chances de succès de la suture primitive des plaies articulaires deviennent beaucoup moindres.

Les plaies articulaires compliquées de lésions osseuses nécessitent une intervention plus large.

Sans doute, lorsque le dégât du squelette est minime, qu'il ne s'agit que d'une fracture simple de la rotule ou d'une écorchure de la surface ostéo-cartilagineuse par l'agent vulnérant, est-il permis, après excision du trajet, ablation du fragment osseux détaché et nettoyage de l'articulation, de tenter la suture primitive.

Mais il faut se méfier de l'épanchement sanguin, fatal quand les aréoles du tissu osseux ont été ouvertes et qui constitue un excellent milieu de culture ; il faut surveiller de très près son opéré et, à la moindre alerte, faire sauter les fils, désunir et drainer.

Il y a même intérêt, dans ces cas, à drainer systématiquement au moyen d'un faisceau de drains.

Lorsqu'il s'agit de lésions osseuses plus importantes, de véritables fractures des extrémités articulaires, nous pensons que le traitement de choix est la résection primitive qui, comme l'a dit depuis longtemps M. Ollier, est le seul mode de drainage réellement efficace des articulations.

Elle seule permet le nettoyage complet de la jointure, l'ablation des esquilles ou de certains fragments osseux détachés, la régularisation des épiphyses fracturées.

Il ne s'agira presque jamais d'une résection typique.

On peut obtenir beaucoup d'une résection primitive bien faite et surtout suivie d'un traitement post-opératoire bien conduit et persévérant.

Lorsque le traumatisme, ainsi qu'il est fréquent dans les accidents d'auto ou de moto, a épuisé son effet sur les plans superficiels de la face antérieure du genou et sur la rotule, comme dans les deux observations de M. Querneau, l'indication thérapeutique est assez spéciale.

On est en présence d'une plaie contuse des téguments qui expose une fracture comminutive de la rotule, avec des infiltrations sanguines du ligament adipeux, de la synoviale et des ruptures des plans fibreux pararotuliens.

Je pense qu'en pareil cas il est imprudent, pour ne pas dire plus, même après nettoyage et épluchage, lavage et désinfection à l'éther, de fermer hermétiquement un tel genou, même si les téguments détruits ou réséqués le permettent ; et si la perte de substance des téguments laisse l'articulation exposée, tenter des décollements ou tailler des lambeaux cutanés, me paraît lourd d'incertitude.

C'est dans de pareilles circonstances que le méchage avec pansements très rares du genou immobilisé me paraît trouver son indication la meilleure et les deux beaux résultats prudemment et patiemment obtenus par M. Querneau illustrent cette pratique.

Il est certainement plus élégant et plus spectaculaire de pouvoir exprimer en un aphorisme la vanité satisfaite par la victoire d'un acte opératoire audacieux, mais il faut songer que cette victoire est incertaine et que les cas heureux sont, tout simplement, ceux les plus fréquents d'ailleurs, pour lesquels l'inoculation microbienne a été vénielle, et ne

pas oublier que la catastrophe surviendra, inévitable, lorsque la plaie aura été plus sévèrement inoculée.

De cette inoculation accidentelle, rien ne peut discerner la virulence, au moment de l'acte opératoire et seule la culture systématique peut fournir, vingt-quatre ou trente-six heures plus tard, des renseignements sur la présence de certains germes.

Or, désunir une plaie septique, inconsidérément suturée, n'est pas toujours suffisant pour arrêter l'infection envahissante.

M. Basset oserait-il affirmer que les deux blessés de M. Querneau auraient pu reprendre leur dur métier l'un de cultivateur, l'autre de camionneur, si M. Querneau, moins prudent, avait cherché et réussi à fermer ces deux plaies articulaires, gravement contuses et certainement infectées puisque, malgré le plus large drainage qui puisse être fait, ses deux blessés ont vu leur température osciller, durant plusieurs jours, entre 38° ou 39°, et M. Basset peut-il raisonnablement affirmer que les points d'ostéite localisés avec séquestre, qui se sont manifestés ultérieurement, sont la conséquence du drainage ?

Je crois plutôt, qu'abandonnés dans un genou hermétiquement fermé, ils eussent provoqué une arthrite suppurée, dont la moindre conséquence eût été une ankylose.

Les deux observations de M. Querneau démontrent encore cette vérité : qu'une articulation méchée et immobilisée récupère ses mouvements.

Pour conclure, je ne vois pas en quoi le fait de drainer une plaie douteuse ou de mécher une plaie suspecte puisse être considéré comme un acte péjoratif et je ne partage pas le snobisme qui pousse certains à jeter un anathème, heureusement plus oratoire que réel, mais dangereux pour la discipline des jeunes, sur le traitement qui s'impose au bon sens, en présence de certaines plaies, dont seul un méthodique et consciencieux examen clinique, aidé d'un examen bactériologique, doit dicter les règles d'une saine thérapeutique et, contrairement à M. Duval, je pense que l'Académie de Chirurgie prendra une position plus sûre en conseillant la plus extrême prudence dans la pratique de la suture primitive des plaies accidentelles, qui implique une technique précise et délicate, basée sur des indications et des contre-indications spéciales à chaque variété de lésions et même à chaque cas particulier.

M. **A. Ameline** : Notre collègue M. Desplas, qui aime passionnément la chirurgie, et qui souffre avec quelque véhémence lorsqu'elle est malmenée, a eu raison de venir citer ici, courageusement, quelques désastres évitables. Quel est celui d'entre nous qui ne pourrait allonger, de quelques observations, une liste lamentable ?

« J'ai observé, à Lariboisière, il y a quelques années, une « erreur » qui le fera peut-être bondir. Appelé, comme chirurgien de garde, pour une urgence quelconque, et ayant terminé mon travail, au moment de quitter l'hôpital, l'interne de garde me demande de voir un malade.

Il s'agit d'un mourant, porteur d'une gangrène gazeuse de la cuisse, gangrène dont la crépitation envahit déjà la paroi abdominale. Les commémoratifs m'apprennent qu'il a été pratiqué sur ce blessé, par un chirurgien jeune, *pour une fracture ouverte de cuisse par contusion directe, une ostéosynthèse et une fermeture bien hermétique.* Rien ne pouvait être, et n'a été tenté, pour sauver ce mourant. »

Je crois qu'en présence de tels faits, notre devoir « social », comme dit M. Desplas, est double. Il consiste :

1° A attirer comme il l'a fait, avec force, l'attention sur certains dangers *de certaines sutures primitives ;*

2° A apprendre à toute une génération de chirurgiens, *à qui manque la terrible expérience de la guerre*, le traitement des gros dégâts ostéo-musculaires des membres. C'est un acte de grande chirurgie, qui réclame un jugement et une expérience de chirurgien consommé. Comment suivre sur 10, 20, 30 centimètres quelquefois un large décollement insoupçonné ; comment donner sa juste valeur à cet œdème gélatineux et rosé, signature des contusions tangentielles, qu'il faut avoir vu cent fois pour le redouter comme un malfaisant bouillon de culture ?

Mais il souffle, dans la communication de M. Desplas, un tel vent de sévérité pour ceux qu'il appelle « suturistes impénitents et idéologiques » que je me suis demandé si les sutures primitives (plaies articulaires et plaies ostéo-musculaires des membres) dont j'étais responsable, en pratique civile, avaient été légitimement faites. J'ai constaté :

1° Que j'en avais considérablement limité les indications (31 cas de 1924 à 1938 dont 7 plaies articulaires) ;

2° Qu'avec M. Desplas je les réservais aux plaies relativement superficielles, tout à fait récentes, et plus « coupantes » que contuses ;

3° Que je n'avais observé aucun désastre, mais, par chance peut-être, 31 bons résultats.

Jusqu'à nouvel ordre, je ne peux donc pas abandonner la suture primitive, telle que mes Maîtres me l'ont enseignée. Je promets ici à M. Desplas d'apporter intégralement, non seulement les gros échecs, mais les petits insuccès et les prolongations d'invalidité que j'aurai pu observer.

En terminant, je voudrais attirer l'attention sur certaines plaies méconnues du cul-de-sac sous-quadricipital de l'articulation du genou.

1° Les unes, classiques, entraînent une arthrite purulente à grand fracas, mais un peu retardée dans son apparition.

« Il y a quelques années, j'étais appelé à l'hôpital Bretonneau pour un enfant de onze ans, blessé cinq jours auparavant par une écharde de bois. Il venait d'entrer d'extrême urgence avec 40°, du délire, un gros genou semi-fléchi. Une arthrotomie double, latéro-rotulienne, vida l'articulation de son pus (streptocoque) et de gros placards fibrineux. L'enfant finit par guérir après des semaines, pendant lesquelles on a balancé entre résection et amputation. »

2° Les autres, peut-être moins fréquentes et moins classiques, m'ont donné l'occasion d'observer une forme curieuse et rare d'arthrite subaiguë très prolongée.

« Une femme de soixante-deux ans est blessée par un clou au niveau du cul-de-sac sous-quadricipital. Le pansement occlusif et compressif dont on la munit est conservé huit jours malgré de vives douleurs et une température à 38°5. J'ai vu cette blessée au neuvième jour, et j'ai pu la suivre jusqu'à la guérison.

Elle a présenté pendant trois mois un genou chaud, tuméfié, douloureux, sans gros épanchement, mais avec une synoviale épaissie très perceptible et une fébricule à 38°.

Elle a guéri au bout de cinq mois, après avoir accepté un plâtre de six semaines et une vaccination antipyogène polyvalente. »

Je m'excuse de toutes ces considérations trop longues, qui me permettront de dire à M. Desplas que sa communication est une bonne action.

M. **de Fourmestraux**: Les observations précises de M. Desplas, l'ardeur généreuse de M. Braine ont quelque peu troublé ceux qui, comme moi, pensaient qu'ils ne devaient rien oublier des recherches de Policard, des travaux de N. Fiessinger et de leur propre expérience des douloureuses années de la guerre.

Il fut une heure où un genou ouvert et drainé ne guérissait qu'au prix d'une résection large ou d'une amputation. En 1918, une plaie pénétrante du genou, excisée avant la dixième heure, corps étranger enlevé, si le fracas osseux n'était pas trop étendu, guérissait fermée ou avec une arthrotomie économique et mobilisation, sous condition toutefois que le blessé eût eu bonne chance de remettre son sort incertain entre les mains d'un chirurgien averti.

Je ne peux croire que les lésions observées dans la pratique civile soient plus graves que celles des effroyables traumatismes de guerre.

S'il est évident que toutes les plaies de la rue et de la route ne sauraient être suturées, il est certain que beaucoup peuvent l'être sans danger, sous condition de pratiquer une exérèse large des tissus attrits contus en respectant avec soin les pédicules vasculo-nerveux et en réalisant une hémostase absolue.

J'ai l'occasion, dans mon service hospitalier qui, à la croisée des chemins, reçoit de trop nombreux accidents de la route, de pratiquer souvent des sutures primitives. Je n'ai pas observé, jusqu'à ce jour, les accidents redoutables que M. Desplas nous a décrits. Il est certain que de longs moments sont consacrés à cette besogne fastidieuse. Par prudence, un drainage est réalisé pendant quelques jours, l'examen bactériologique de l'exsudat est pratiqué. Si les malades refusent de séjourner au moins une semaine à l'hôpital, la plaie est désunie... C'est une chirurgie difficile, puisqu'elle n'est pas établie suivant les modalités

d'une technique réglée et que la seule étendue des lésions limite l'acte opératoire.

Je dois ajouter que, d'une façon systématique, avec mon collègue M. Fredet, nous pratiquons, dans le même temps que l'intervention, une injection intra-artérielle mercurochrome à 2 p. 100. Trois cents injections intra-artérielles nous ont convaincus de l'innocuité de cette méthode. Je pense, du reste, que la nature du liquide injecté n'a peut-être pas une importance de premier plan, sous condition qu'il soit iso- ou hypotonique. L'injection avec stase, conseillée ici, par M. Santos, constitue un complément utile de cette méthode.

Qu'il me soit permis, en terminant, de croire, avec mon maître P. Duval, que les désastres constatés ont été fonction d'une intervention faite dans des conditions médiocres.

Les opinions de votre Compagnie dépassent les limites étroites de cette enceinte et c'est pour cela, je le pense, que nous devons nous garder des formules lapidaires et des conclusions sans appel.

COMMUNICATIONS

Tumeurs de la parotide,

par M. **J.-L. Roux-Berger** et M[lle] **M. Jadlovker** (Fondation Curie).

Il est passé à la Fondation Curie, jusqu'à ce jour, 183 malades que l'on peut considérer comme atteints de tumeur de la parotide. Cent trente observations sont inutilisables (diagnostic incertain, observations incomplètes, etc.). Il reste 53 *observations* utilisables, auxquelles nous avons ajouté 2 observations venant de l'hôpital Tenon. Certaines de ces observations sont incomplètes, néanmoins toutes ont un intérêt parce qu'elles permettent d'établir soit la valeur relative des thérapeutiques, soit la valeur diagnostique et pronostique de certains symptômes.

En nous basant essentiellement sur l'examen histologique, mais aussi sur l'histoire clinique, très caractéristique dans certains cas, nous avons classé ces 55 observations en 3 groupes :

I. *Tumeurs bénignes*, c'est-à-dire qui sont restées bénignes pendant toute la durée de notre observation : 13 cas.

II. *Tumeurs malignes :* nous pouvons les diviser en 2 catégories :

A. Tumeurs malignes résultant de la transformation plus ou moins tardive d'une tumeur bénigne : 18 cas.

B. Tumeurs malignes d'emblée : 19 cas.

III. Il reste 5 observations de tumeurs que nous groupons séparément

à cause de leur caractère histologique particulier et du problème résultant de la coexistence d'une autre tumeur. Nous en donnerons le résumé.

I. Tumeurs bénignes. — Nous avons observé 13 cas de tumeurs bénignes, avec 12 examens histologiques. Toutes ces tumeurs furent opérées soit à la Fondation Curie, soit antérieurement par différents chirurgiens et c'est pour des récidives sur place, ayant une apparence bénigne, que ces malades sont venus nous consulter.

Toutes ces opérations paraissent avoir été des *énucléations intra-glandulaires.* Il s'agissait 7 fois de femmes et 6 fois d'hommes. L'ancienneté de la tumeur était de un an à vingt ans. Deux fois seulement, à la Fondation Curie, l'opération pratiquée a été la première en date et ces opérations sont beaucoup trop récentes pour qu'on puisse parler de guérison. Les autres opérations ont été faites sur des récidives, survenant chez des malades opérés ailleurs.

Au point de vue clinique, notons qu'en aucun cas ces tumeurs ne s'accompagnaient de paralysie faciale ; celles qu'on a observées étaient consécutives à l'opération.

Deux fois les récidives qui nous ont été envoyées ont été traitées par rayons X ; une fois par télécuriethérapie.

Il résulte des faits observés que la *récidive est constante à la suite de l'énucléation intra-glandulaire.*

Ceci dit, il serait important de savoir le degré de sensibilité vraie de ces tumeurs à l'égard des radiations et quelle place elles doivent prendre dans leur traitement. Nous ne disposons pour cela que de 3 observations dont voici les résumés :

Malades traités par rœntgenthérapie : 2 cas.

Observation I. — Mme M..., quarante-six ans. Ancienneté de la tumeur, quatre ans. Elle subit d'abord deux opérations, puis, sur les récidives, trois séries de rayons X (en 1923 : 61 UH, en 1927 : 71 UH, en 1932 : 5.630 r). Cette tumeur, qui était très volumineuse, n'a pas été guérie. La malade vit, dix-neuf ans après le début de sa maladie, mais elle porte sur la joue une vaste ulcération nécrotique, apparue à la suite d'un traumatisme sur la zone irradiée. Une paralysie faciale est survenue un an après la dernière opération et avant l'apparition de la nécrose. Cette malade a été revue en 1938 : l'ulcération occupe toute la joue, la fosse nasale est obstruée et l'état général est médiocre. Notons que la dernière opération, en 1932, était un évidement sous-maxillaire et l'examen histologique a montré qu'il s'agissait d'une tumeur mixte des glandes salivaires. Il semble donc s'agir chez cette malade d'une dégénérescence diffuse des glandes salivaires (parotide et sous-maxillaire). La paralysie faciale doit-elle être considérée comme survenue au cours d'une tumeur mixte, ou bien doit-on voir dans cette complication la manifestation d'une transformation maligne ? L'absence d'examen histologique récent ne permet pas de conclure avec certitude.

Obs. II. — M. M..., trente et un ans. Ancienneté de la tumeur, onze ans. En 1913, chirurgie ; en 1917, chirurgie sur récidive. En 1919, récidive avec adénopathie. En 1920, rœntgenthérapie. En 1927, chirurgie. Examen histo-

logique : tumeur mixte. En 1928, récidive. En 1934, rayons X (7.995 r). La tumeur diminue. En 1937, l'état est stationnaire, la tumeur persistant.

Ni la chirurgie, ni les rayons X n'ont guéri ces deux tumeurs. Mais on peut penser que la rœntgenthérapie en a peut-être ralenti l'évolution.

Malade traitée par télécuriethérapie : 1 cas.

Observation I. — Mme X..., quarante-six ans. Ancienneté de la tumeur, six ans. En 1937, chirurgie. Examen histologique : tumeur mixte. Après l'opération télécuriethérapique (435,5 mcd), en août 1938, récidive sous forme d'un nodule de la grosseur d'un pois, qu'on n'opère pas.

Cette association de chirurgie et de télécuriethérapie n'a donc pas empêché la récidive.

Il est impossible, sur un si petit nombre de cas traités par radiations, d'établir la place qu'elles doivent prendre dans la thérapeutique des tumeurs dites mixtes. Mais ces 3 cas ne sont guère encourageants.

La chirurgie paraît être le meilleur traitement des tumeurs mixtes de la parotide, mais il faut abandonner l'énucléation intra-glandulaire. La crainte de sectionner le facial en fait une opération tout à fait incomplète et il est vraisemblable que c'est à cette étroitesse d'opération, à la blessure souvent méconnue de la capsule, qu'est due la récidive constante. Mais il y a peut-être plus : les descriptions macroscopiques qui ont été faites de ces tumeurs mixtes parotidiennes à leur début l'ont été sur des pièces opératoires enlevées par énucléation. Isolée de la sorte du tissu parotidien périphérique, la tumeur peut paraître énucléable, mais il est possible que ce soit là un aspect absolument trompeur. Si l'on se décide à pratiquer des parotidectomies totales (technique de Duval) pour toutes les tumeurs mixtes de la parotide et si l'on peut nous apporter des descriptions macroscopiques des coupes pratiquées sur la totalité de la pièce, comprenant parotide et tumeur incluse, nous réformerons peut-être notre opinion sur ce caractère généralement admis « d'énucléabilité ». Nous pensons ainsi à la suite de la parotidectomie totale que nous avons faite sur l'une de nos malades (Mme B...). Elle présentait tous les signes cliniques de la bénignité. Or, sur une coupe macroscopique de toute la parotide enlevée, le pourtour de la tumeur ne présentait aucune netteté. Il était absolument impossible de l'énucléer, à tel point que nous n'hésitions pas à corriger notre diagnostic clinique et à dire qu'il s'agissait d'une tumeur maligne. Cependant, l'examen histologique montrait, avec certitude, qu'il n'en était rien et qu'on avait bien affaire à une tumeur mixte parfaitement bénigne. Microscopiquement, elle était nettement isolée du tissu sain de la glande et cependant, au point de vue chirurgical, une énucléation véritable était impossible.

L'extrême difficulté du diagnostic de la nature des tumeurs parotidiennes est une raison majeure de toujours faire une parotidectomie totale et de ne plus jamais faire d'énucléation qui risque de porter

sur un épithélioma ayant toutes les apparences d'une tumeur bénigne.

Dans la statistique de Duval et Redon (*Journal de Chirurgie*, n° 6, juin 1932), sur 4 cas où le diagnostic porté fut celui de tumeur mixte, 3 fois l'examen microscopique montra qu'il s'agissait d'épithélioma.

Or, si le danger est relativement minime de blessser une tumeur bénigne par une opération trop étroite, il est considérable lorsqu'il s'agit d'une tumeur maligne.

La biopsie elle-même, sans parler du danger qu'elle peut présenter s'il s'agit d'une tumeur maligne, qui est très facile lorsqu'il s'agit d'une grosse tumeur, devient difficile lorsqu'il s'agit d'une petite tumeur.

Il nous est arrivé de prélever du tissu glandulaire sain, un ganglion parotidien sain au voisinage de l'épithélioma non découvert, du fait d'une incision trop petite et du souci constant de ne pas couper le nerf facial. La biopsie, tout aussi bien que l'énucléation intraglandulaire, doit être abandonnée. La parotidectomie, qui, pour de petites tumeurs, permet de conserver presque toujours le rameau supérieur du facial et même parfois la totalité du facial (Padovani et Redon. *Académie de Chirurgie*, 7 décembre 1938), offre des garanties autrement grandes de guérison définitive. La technique de Duval doit être considérée comme un grand progrès. Il faut espérer que les chirurgiens la proposeront couramment ; malheureusement, nous ne sommes par sûrs qu'une malade jeune, atteinte d'une tumeur petite, indolente, ne grossissant pas, l'acceptera facilement.

A des conclusions semblables arrivent Marcel Ombrédanne (*Soc. des Laryngologistes des Hôpitaux de Paris*, 9 juillet 1934) et R. Leroux et J. Leroux-Robert (*Annales d'Oto-laryngologie*, n° 2, février 1936). Ces deux derniers auteurs terminent une étude histologique des tumeurs dites mixtes par la conclusion qu'il s'agit toujours d'épithélioma glandulaire, conclusion qui ne peut que renforcer l'opportunité d'une parotidectomie totale dans tous les cas. Mais cette conception de la nature épithéliomateuse des tumeurs dites mixtes est d'ordre purement histologique et nous n'insistons pas.

II. Tumeurs malignes. — A. *Tumeurs résultant de la transformation plus ou moins tardive d'une tumeur bénigne : 18 cas.*

Ce titre peut être critiqué: sur ces 18 malades, en effet, 14 examens histologiques confirment la malignité des tumeurs au moment où nous les avons observées, mais nous n'avons pas la certitude histologique que les tumeurs qui les ont précédées étaient des tumeurs bénignes. C'est uniquement sur la clinique que nous pouvons nous appuyer. Tous ces malades étaient porteurs d'une tumeur cliniquement bénigne depuis un temps variant de cinq ans au minimum à cinquante-sept ans au maximum. Une si longue durée nous paraît difficilement compatible avec une malignité dès le début, même s'il s'agit d'une malignité réduite. Ce caractère évolutif s'oppose, de la façon la plus nette, à celui des tumeurs primitivement malignes que nous étudierons plus loin.

Sur 14 examens histologiques, nous comptons :
10 épithéliomas glandulaires ;
1 épithélioma dendritique ;
1 sarcome ;
1 épithélioma épidermoïde.

Une fois, l'histologie révéla une parotidite inflammatoire ; on peut penser que le prélèvement n'avait pas été fait en bonne place, car l'évolution clinique fut manifestement celle d'une tumeur maligne (paralysie faciale, douleurs, adénopathie et décès environ un an et demi après l'apparition des signes de malignité).

B. *Tumeurs malignes d'emblée : 19 cas, dont 14 avec examen histologique.*

Il s'agit là de tumeurs malignes développées sur des parotides en apparence saines et non plus sur une tumeur cliniquement bénigne évoluant depuis longtemps.

A l'inverse des tumeurs du groupe précédent, ces tumeurs avaient une évolution rapide : l'ancienneté dans un seul cas était de trois ans, 5 de deux ans, 3 de dix-huit mois, 10 dataient d'un an ou moins.

Sur les 14 cas vérifiés par l'histologie, nous comptons :
9 épithéliomas glandulaires ;
1 épithélioma épidermoïde ;
1 épithélioma canaliculaire ;
1 lymphoépithélioma ;
1 sarcome.

Enfin, dans un cas, l'examen histologique a répondu : parotidite inflammatoire, mais l'évolution fatale rapide avec des métastases vertébrales et cancer de la prostate ne laisse aucun doute sur la nature maligne. Il s'agissait certainement encore ici d'une erreur de prélèvement.

Si nous réunissons toutes les tumeurs malignes que nous avons observées, soit primitives, soit résultant de la transformation des tumeurs longtemps bénignes, nous arrivons aux chiffres suivants :
19 épithéliomas glandulaires, dont 4 adénocarcinomes ;
2 épithéliomas canaliculaires ;
2 épithéliomas épidermoïdes ;
1 lymphoépithélioma ;
2 sarcomes ;
2 parotidites inflammatoires (erreur probable de prélèvement).

Toutes ces tumeurs nous sont arrivées à un stade avancé de leur évolution et le diagnostic histologique confirmait, généralement, un diagnostic clinique.

Le point qui nous paraît le plus intéressant à mettre en évidence est la signification qu'il convient de donner à la *paralysie faciale.*

Nous avons observé *18 paralysies faciales spontanées sur 37 cas de tumeurs malignes* qu'on pourrait répartir en :

7 paralysies faciales sur 18 cas de tumeurs malignes résultant de la transformation de tumeurs bénignes datant de longtemps et

11 paralysies sur 19 cas de tumeurs malignes primitives.

Voici la date approximative de l'apparition de la paralysie faciale après le début de la maladie.

Pour les tumeurs malignes consécutives à des tumeurs bénignes : elle est apparue trente-neuf, ving-cinq, vingt-quatre, vingt-deux, dix-neuf, six et trois ans après la première constatation de la tumeur bénigne, mais presque toujours une augmentation de volume et quelques douleurs l'avaient précédée.

Pour les tumeurs malignes primitives, quatre fois, la paralysie faciale est survenue moins de deux ans après le début, puis quatre mois, puis huit mois, trois ans, quatre ans et dix ans après.

Si l'on recherche la signification habituellement donnée à cette paralysie, voici ce que nous trouvons :

M. Duval, dans son article de 1914 dans la *Revue de Chirurgie*, écrit : « Un des symptômes précoces d'épithélioma parotidien est la paralysie faciale totale. » M. Lenormant, dans le *Précis de Pathologie chirurgicale*, réserve cette fréquence à la forme squirrheuse : « Parmi les troubles fonctionnels qui accompagnent le squirrhe de la parotide, le plus constant et le plus précoce est la paralysie faciale. » Kennon (*British Journal of Surgery*, **9**, n° 33, p. 76-85) trouve 8 cas de paralysie faciale sur 11 carcinomes. Les chiffres que nous avons donnés précédemment montrent un nombre beaucoup moins fréquent de paralysies faciales, de plus, ils nous permettent d'affirmer que la *paralysie faciale n'est pas toujours un signe précoce*, comme on le dit fréquemment. A aucun degré on ne doit compter sur lui, ni l'attendre pour faire le diagnostic de malignité de la tumeur. En revanche, nous partageons complètement l'avis de Lecène lorsqu'il écrit : « L'apparition d'une paralysie faciale dans le cas de cancer de la parotide est un symptôme capital » (*Thérapeutique Chirurgicale*, **2**, p. 160). Sa présence a une valeur diagnostique de tout premier ordre. Nous ne pouvons en donner un exemple plus frappant qu'en résumant l'observation d'une de nos malades :

Il s'agissait d'une femme de vingt-sept ans, Mme B... ; l'ancienneté de la tumeur datait d'un mois et demi. Il s'était développé, en même temps qu'une légère tuméfaction diffuse, une très discrète gêne à la déglutition et une très légère paralysie faciale supérieure ; elle ne se traduisait que par une occlusion incomplète des paupières. Il fallait regarder très attentivement pour discerner une différence entre les deux yeux. Aucune adénopathie, aucune douleur ; orifice du canal de Sténon normal. Hecht +. J'ai pratiqué une biopsie parce qu'il s'agissait d'une tumeur diffuse et que j'ai reculé devant une parotidectomie totale chez une femme jeune avec un diagnostic qui me paraissait incertain. L'examen histologique répondit : « pas de tumeur, ganglion banal ». La malade rentre chez elle. Moins de trois mois après elle revient avec une énorme tumeur parotidienne diffuse, fixée, de consistance inégale, douloureuse ; une paralysie faciale complète et des troubles accentués de la phonation et de la déglutition.

Une semblable observation montre une accumulation d'erreurs : valeur sous-estimée de la minime paralysie faciale, prélèvement ne portant pas sur la lésion, de ce fait, trop de confiance donnée à l'examen histologique, peut-être même nocivité de la biopsie. Il est possible qu'une tumeur d'évolution aussi foudroyante n'aurait pas guéri ; mais il est probable qu'une parotidectomie totale d'emblée aurait donné quelques chances d'obtenir un résultat moins désastreux.

L'observation d'un autre de nos malades, M. R..., nous apporte un autre exemple de la sécurité trompeuse que peut apporter une biopsie.

Opéré avant que nous l'observions, sans examen histologique, il nous arrive avec une récidive. Nous pratiquons une première biopsie ; le laboratoire répond : glande saine. Un mois après un prélèvement plus important est fait, le laboratoire répond : sclérose, parotidite chronique. Quatre mois après, la tumeur se présente avec un ensemble symptomatique qui ne laisse aucun doute sur sa malignité, et avec une telle extension que toute opération est impossible.

Nous avons classé toutes les observations de tumeurs malignes d'après les thérapeutiques employées. Voici quels sont les résultats obtenus :

I. *Rœntgenthérapie.* — 4 cas :
- 1 épi. glandulaire (8.485 r.); mort au bout de huit mois.
- 1 épi. épidermoïde (81,5 UH.) ; mort au bout de six ans.
- 1 lymphoépithélioma (117 UH.); mort au bout d'un an et demi.
- 1 parotidite « inflammatoire » évoluant comme tumeur maligne (7.105 r.); mort au bout de un an.

II. *Télécuriethérapie.* — 1 cas :
- 1 épi. glandulaire (1.350 mcd.); mort au bout de huit mois.

III. *Télécuriethérapie et radiumpuncture associées.* — 1 cas :
- 1 épi. épidermoïde (675 mcd. + 6,35 mcd.) ; mort au bout de trois ans.

IV. *Radiumpuncture et appareil moulé.* — 1 cas :
- 1 épi. glandulaire (10 mcd. + 108 mcd.); mort au bout de deux ans.

V. *Chirurgie et appareil moulé.* — 4 cas :
- 1 adénocarcinome (59,6 mcd.); mort au bout de quatre ans.
- 1 épi. dendritique (87,75 mcd.); mort au bout de dix-huit ans (embolie).
- 1 épi. dendritique (25,20 mcd.); guéri depuis trois ans.
- 1 épi. glandulaire atypique (361,9 mcd.); mort au bout de deux ans.

VI. *Chirurgie et Rœntgenthérapie.* — 3 cas :
- 1 cylindrome (53,5 UH.); guéri depuis quinze ans.
- 1 adénocarcinome (7.105 r.); resté guéri au cinquième mois.
- 1 épi. glandulaire (72 UH.); resté guéri après deux ans.

VII. *Chirurgie et Télécuriethérapie.* — 1 cas :
1 lymphosarcome (1.386 mcd.); mort au bout de treize mois.

VIII. *Chirurgie et Radiumpuncture.* — 1 cas :
1 cylindrome (11,75 mcd.) ; récidivé au bout de cinq ans.

IX. *Chirurgie et Radiumthérapie combinées.* — 1 cas :
1 épi. malpighien (16,8 mcd. + 1.181,25 mcd.); mort au bout de cinq ans.

Cette statistique ne permet pas de juger ce que pourraient être les résultats d'une thérapeutique appliquée judicieusement dès le début d'un cancer de la parotide. En effet, nous n'avons jamais observé ces malades de première main : ils avaient toujours auparavant été traités ailleurs, soit à Paris, soit en province, par chirurgie ou par radiations et, dans la très grande majorité des cas, il s'agissait de récidive ; ce sont là les conditions les plus défavorables.

Il est certain que nous n'avons pas obtenu les 33 p. 100 de guérisons, après trois ans, qu'ont obtenus sur 14 cas Bérard, Creyssel et Colson (*Lyon Chirurgical*, **27**, mai-juin 1930).

Kennon, dans son article que citent tous les auteurs français, accuse une survie moyenne de quatre ans sur 8 cas opérés.

Mais la statistique que nous apportons est en accord avec l'opinion généralement admise de l'extrême gravité des épithéliomas parotidiens. Il est bien évident que là, comme ailleurs, si la précocité du traitement entre en jeu, il faut également tenir compte de la malignité moindre de certains épithéliomas, en particulier, des cylindromes, pour lesquels les résultats paraissent moins mauvais.

L'efficacité des radiations nous paraît évidente : presque toujours la tumeur a régressé. Dans certains cas, la paralysie faciale a même disparu. Mais presque jamais le résultat n'a été complet ; ou bien il restait un reliquat de tumeur, ou bien le défaut de stérilisation s'est vite manifesté par une repullulation *in situ*. Certains de nos malades sont morts plusieurs années après le traitement, non guéris, et ont toujours présenté des signes manifestes d'une tumeur parotidienne, peut-être ralentie dans son évolution par la chirurgie ou les radiations.

Il est donc impossible, à l'heure actuelle, de dire la place que doivent prendre les radiations dans le traitement des tumeurs malignes de la parotide, pas plus que ne peut être appréciée la place respective du radium ou des rayons X. Mais l'enseignement certain qu'on peut tirer de ce travail et qui nous paraît de première importance, c'est que ces tumeurs sont presque toujours diagnostiquées et traitées très tardivement.

Si nous laissons de côté les 19 tumeurs malignes d'emblée, nous insistons sur ce fait, que nous avons 18 cas de tumeurs malignes qui sont la transformation généralement très tardive d'une tumeur à allure bénigne. On est en droit de penser que, si ces tumeurs à évolution bénigne avaient été tout de suite traitées par une parotidectomie totale, non seulement on aurait enlevé des tumeurs bénignes, qui un jour

pouvaient devenir malignes, mais on aurait probablement enlevé aussi des tumeurs malignes à leur premier début. Le conseil le plus utile qu'on puisse donner aujourd'hui est *d'étendre la pratique de la parotidectomie totale à toutes les tumeurs de la parotide.*

III. Nous présentons à part 4 cas de tumeurs de la parotide précédées d'une autre tumeur et dont la localisation parotidienne paraissait secondaire :

Deux fois, après nævo-carcinome cutané, nous avons observé : une fois un épithélioma épidermoïde de la parotide (Chirurgie et Rayons X.), malade perdue de vue, et une fois un rhabdomyosarcome (Télécuriethérapie), décès.

Deux fois, après un épithélioma cutané de la face, nous avons vu évoluer dans la parotide :

1° Un épithélioma à globes cornés (Radiumpuncture), malade perdue de vue ;

2° Une tumeur de nature indéterminée.

Enfin, nous avons observé, chez un enfant de trois mois, un épithélioma ossifié bénin, se présentant sous forme d'une tumeur du volume d'une noisette. Opérée, la malade a été perdue de vue. Il s'agissait vraisemblablement d'une tumeur d'origine cutanée.

M. **Hartmann :** J'écoute toujours avec un grand intérêt les communications que fait notre collègue Roux-Berger. Je ne puis toutefois pas accepter son affirmation que l'ablation des tumeurs de la parotide est toujours suivie de récidive. Je crois que celle-ci résulte souvent de ce que le chirurgien passe trop près de la tumeur, la crève et laisse tomber dans la plaie des fragments néoplasiques qui prennent de nouveau du développement. Personnellement, j'ai un certain nombre de mes opérés qui n'ont jamais présenté de récidive.

M. **Moulonguet :** La communication de mon maître Roux-Berger, appuyée sur une belle statistique, est très importante. Je voudrais faire deux remarques. Il existe au niveau de la parotide des lésions bénignes qu'il est bien difficile, ou même impossible, de reconnaître cliniquement des tumeurs mixtes : des adénites tuberculeuses (qui peuvent même s'accompagner de paralysie faciale), et des kystes branchiaux, dits kystes épithélio-lymphoïdes, lésion qui n'a aucune tendance à la récidive après ablation.

Peut-on, dès lors, si l'on rejette à juste titre la biopsie, entreprendre une intervention large et mutilante avec la connaissance qu'il peut s'agir d'une de ces lésions sans gravité ? Je suis tout à fait d'accord pour que la chirurgie du cancer soit aussi large que possible et au prix de n'importe quel sacrifice ; mais encore faut-il que le diagnostic de cancer, ou de tumeur suspecte de le devenir, soit *absolument certain.* Dans le cas contraire...

M. **P. Brocq :** Je connais, ainsi que M. le professeur Hartmann et Moulonguet, des observations de tumeurs mixtes de la parotide qui ont été enlevées par énucléation et qui n'ont pas récidivé à longue échéance.

L'intérêt de la communication de mon ami Roux-Berger n'en est pas moins considérable et la très belle opération de M. le professeur Pierre Duval particulièremnt précieuse.

Mais Roux-Berger n'a-t-il pas été un peu sévère pour l'énucléation en la condamnant systématiquement, lorsqu'elle est bien exécutée, pour une tumeur qui paraît cliniquement bien encapsulée et qui apparaît telle au cours de l'opération ? Lorsqu'il s'agit d'une pareille tumeur pas trop ancienne, silencieuse, chez une jeune fille ou chez une jeune femme, l'énucléation, bien faite, me paraît conserver quelques indications pour respecter, au maximum, le facial.

M. **Louis Bazy :** Chacun d'entre nous se trouve naturellement impressionné par les faits qu'il a pu recueillir dans sa propre pratique. Je dois dire, à ce point de vue, que ce que j'ai personnellement observé me conduit à la même opinion que M. Roux-Berger. Il m'a été donné de voir des tumeurs de la parotide énucléées dans des conditions qui me paraissaient excellentes chez des gens jeunes, et qui ont récidivé rapidement dans les plus désastreuses conditions, au point de défier ultérieurement toutes les tentatives thérapeutiques. Aussi, il y a peu de temps, ayant reçu dans mon service une jeune femme qui présentait une tumeur mixte de la parotide, j'ai demandé à mon ami M. Redon de bien vouloir l'opérer. Cette opération, conduite suivant la technique de mon maître le professeur Pierre Duval, a été particulièrement instructive pour moi. Je me demande comment, dans ce cas-là, on aurait pu, même en faisant une énucléation au plus près, ménager le facial ; la tumeur, en effet, n'était pas particulièrement grosse, elle semblait bien mobile et sans aucun signe de malignité. Mais elle était bosselée et dans l'intervalle de chacune des bosselures passait une branche du nerf facial qui se trouvait ainsi étiré. L'opération était délicate, mais la malade a parfaitement guéri et, après une parésie faciale temporaire, elle présente aujourd'hui, même au point de vue esthétique, un résultat excellent.

Je dois dire que lorsque l'on fait cette opération, on ne pratique pas, à proprement parler, une parotidectomie totale, parce que si la tumeur en elle-même est facile à saisir, il n'en est pas de même de la glande parotide qui est diffluente, présente de multiples prolongements et ne vient pas d'un seul bloc comme on pourrait le croire, surtout si l'on considère les figures schématiques qui représentent cette opération. La parotide est un organe mou qu'il me paraît difficile d'avoir la prétention d'enlever en totalité. Mais, comme le fait remarquer M. Roux-Berger, on extirpe toute la glande qui enveloppe la tumeur,

et c'est cela qui est essentiel. On respecte ainsi la capsule fibreuse qui entoure cette tumeur et dont il est aisé de constater l'existence par l'examen histologique. Mais celui-ci ne laisse pas apercevoir un véritable plan de clivage et l'on comprend que la capsule puisse être rompue au cours de l'énucléation.

D'autre part, j'ai été souvent effrayé, en considérant au microscope certaines plages épithéliales de tumeurs dites mixtes de la parotide, de l'aspect qu'elles présentent et je me demande comment un histologiste, il est vrai plus expérimenté que moi, peut affirmer avec certitude qu'il n'existe en ces endroits aucun élément de malignité.

Si l'on peut à ce point redouter le risque d'un cancer et d'un cancer rapidement au-dessus des ressources de la thérapeutique, je crois qu'il n'y a pas lieu de se demander si l'on fera tout d'abord une simple énucléation, quitte à élargir l'opération si les circonstances l'exigeaient. Aucun critérium sûr ne pourrait guider notre conduite. Aussi, je pense qu'il vaut mieux d'emblée se décider pour une opération réglée telle que celle qu'a proposée le professeur Pierre Duval. Il faut se fixer pour but l'ablation, non seulement de la tumeur, mais de toute la portion de la parotide adjacente, ce qui suppose obligatoirement la dissection du nerf facial et par conséquent un plan opératoire bien nettement établi à l'avance.

J'estime donc que mon ami Roux-Berger a eu raison d'attirer notre attention sur les risques redoutables que représentent, pour l'avenir, ce que l'on appelle communément les tumeurs mixtes de la parotide. Je crois, comme lui, que ces tumeurs méritent des exérèses plus étendues que celles que l'on avait coutume de pratiquer généralement. La technique opératoire proposée par MM. Pierre Duval et Redon me paraît nous donner les garanties que nous sommes en droit d'attendre. Elle permet de ménager le nerf facial et même l'esthétique générale de la face. Elle laisse plus tranquille la conscience du chirurgien, surtout quand il peut étudier certains détails histologiques de la tumeur enlevée. Je me rallie donc entièrement à la manière de voir de M. Roux-Berger.

A propos d'un nouveau cas de névralgie du glosso-pharyngien (*),

par MM. **L. Kojen**, associé étranger de l'Académie,
et **I. Alfandary** (de Belgrade).

La névralgie du glosso-pharyngien, bien que maladie rare, commence à être assez bien connue grâce aux nombreux travaux parus tant en France qu'à l'étranger et surtout en Amérique. Mais si la symptomatologie en est assez bien connue, le choix du traitement est encore sujet de discussion. C'est pourquoi nous avons cru utile de verser

(*) Communication faite à la séance du 8 mars 1939.

notre cas au débat. Nous dirons tout de suite qu'il s'agit d'un cas de névralgie essentielle du glosso-pharyngien, opéré par voie extra-cranienne avec un succès qui se maintient depuis plus de deux ans.

Sans nous arrêter plus longtemps, nous passerons immédiatement à l'exposé de notre cas.

M[me] Sch..., âgée de cinquante-neuf ans, de Beograd, est entrée dans le service chirurgical de l'hôpital de Beograd le 24 octobre 1936. Elle souffre depuis 1930. La maladie a débuté brusquement, au mois de février 1930, en pleine rue, par une douleur tout de suite atroce. Elle localise la douleur dans la profondeur de la gorge, « là où la langue s'attache ». La douleur n'a plus cessé, tout en présentant à certaines périodes de l'année une accalmie.

La douleur consiste en accès qui durent moins d'une minute et qui se répètent dans des intervalles irréguliers, souvent de quelques minutes seulement. L'accès est précédé d'une sensation très particulière de chatouillement dans la gorge, suivi d'une petite toux et de salivation abondante qui l'oblige de cracher. Puis apparaît la douleur très violente, qui fait que sa figure se déforme en grimaçant, ce qui rappelle de très près le tic douloureux de la face de Trousseau. Elle compare la douleur à des secousses électriques brèves et rapprochées, « comme des vibrations de l'éclair ». Elle localise la douleur dans la base de la langue, à droite, d'où elle irradie vers l'oreille droite, « d'où elle sort comme une flamme ». Cette douleur peut survenir spontanément, mais, le plus souvent, elle est provoquée par différents agents, comme par exemple l'eau ou l'air froids. Mais ce sont surtout les aliments qui les provoquent. La douleur est déclenchée lorsque le bol alimentaire qu'elle avale touche un petit nœud qui se trouve dans la profondeur de la gorge, à droite. Enfin, la douleur est provoquée par la prononciation de certaines consonnes comme *g*, *k*, *h*. La douleur diminue au printemps et en été. Le froid, en général, l'exaspère.

Elle a consulté un très grand nombre de médecins et suivi les traitements les plus variés et même absurdes (c'est ainsi qu'on lui a fait avaler des morceaux de verre réduits en poudre, ou bien on lui a appliqué des sangsues sur le nœud douloureux en les introduisant dans la bouche par l'intermédiaire d'un roseau). Elle a été traitée à plusieurs reprises par les rayons X. Elle a suivi un traitement antisyphilitique, bien que la réaction de Bordet-Wassermann ait toujours été négative et que rien ne fût en faveur de cette étiologie. La douleur était tellement atroce que, désespérée par les insuccès de tous ces traitements et se croyant incurable, elle a tenté, à trois reprises, de se suicider en se coupant les veines de la main.

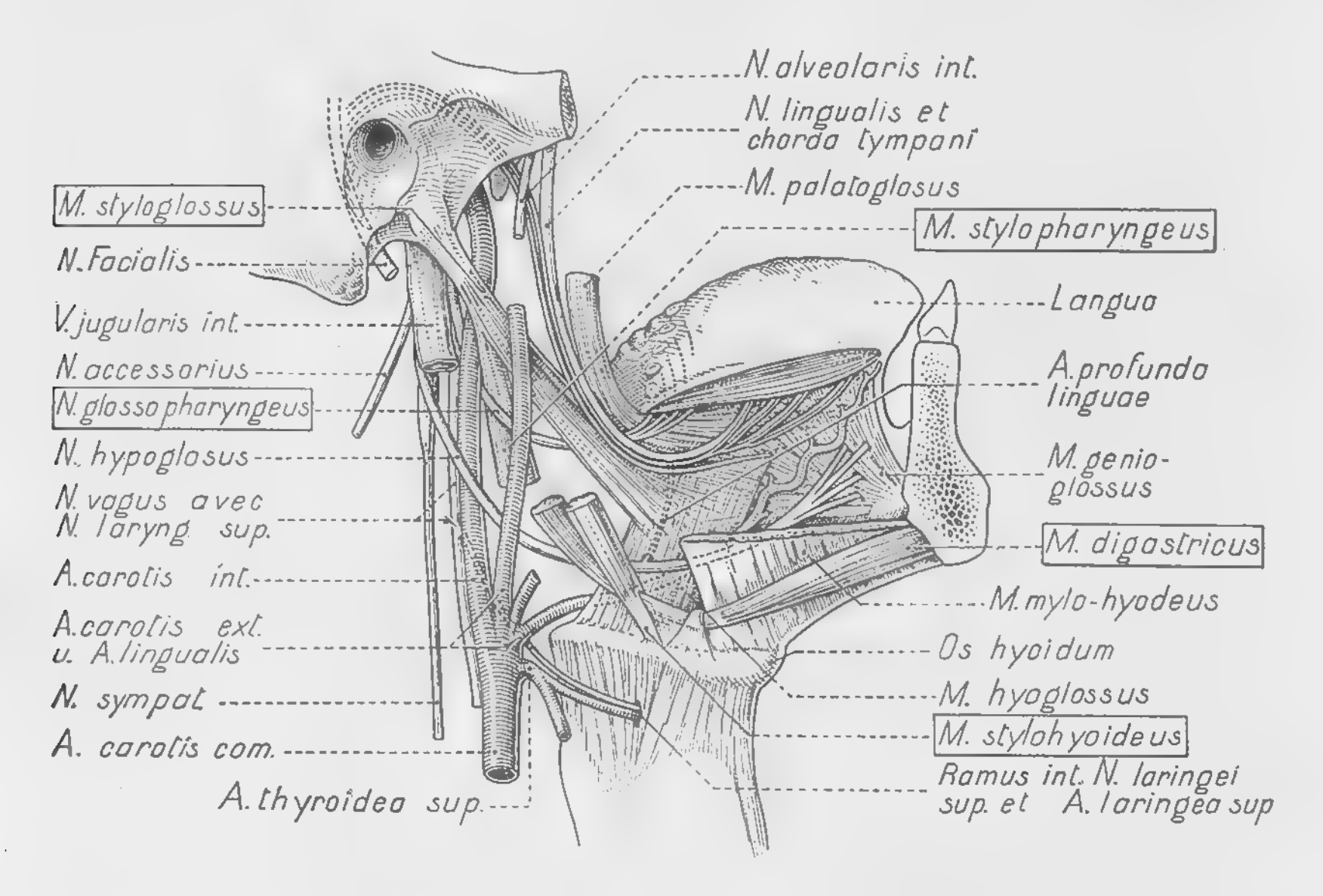
Il faut toutefois remarquer que tous les médecins qui l'ont examinée l'ont considérée et traitée, par conséquent, comme névralgie du trijumeau et c'est sous ce diagnostic qu'elle fut adressée à l'un de nous.

Il s'agit d'une femme robuste, en bon état de nutrition. L'examen neurologique donne un résultat complètement négatif. Au cœur, on entend un souffle systolique à la pointe et au 2[e] espace intercostal à droite ; à la percussion, l'aorte semble un peu élargie. L'examen des autres organes ne montre rien de particulier. L'examen génital montre que la malade a subi l'opération de Wertheim. L'urée dans le sang est de 0,25 p. 1.000, le sucre de 1,30 p. 100. Les réactions de Wassermann, Hecht et Kahn dans le sang sont négatives. Dans les urines, on trouve des traces d'albumine, sans autres éléments pathologiques.

On pose le diagnostic de névralgie du glosso-pharyngien et, pour confirmer ce diagnostic, on fait un attouchement de la « trigger zone » à la solution de cocaïne à 1/10, à la suite de quoi les douleurs cessent et la

malade peut boire de l'eau froide, manger et parler sans aucune difficulté. On se décide alors à intervenir chirurgicalement sur le nerf glosso-pharyngien par voie extracranienne.

Le 17 décembre 1936, opération (professeur Kojen). Anesthésie à l'éther. Incision de 12 centimètres de longueur, qui commence à 0 cent. 5 en arrière du pavillon de l'oreille, puis se dirige vers le bas, parallèlement et un peu en dedans du bord antérieur du sterno-cléido-mastoïdien. L'incision se termine au niveau de l'os hyoïde. Les tissus sont sclérosés et se séparent difficilement (effet du traitement antérieur par les rayons X). La glande parotide est séparée prudemment des autres tissus. On sépare à la gouge le pavillon de l'oreille et on libère la face antérieure de l'apophyse mastoïde. Après écartement de la parotide en avant, on aperçoit dans



D'après John Blumberg : *L. Buch d. topogr. Antomie*, 1926, p. 343.

la profondeur la veine jugulaire interne qu'on écarte en arrière avec le muscle sterno-cléido-mastoïdien. On aperçoit alors le nerf grand hypoglosse, le laryngé supérieur et le muscle digastrique. Ce dernier est *sectionné* au niveau de sa partie tendineuse. Le ventre supérieur étant écarté en haut, on voit nettement les muscles stylo-hyoïdien et stylo-glosse. Ce dernier est écarté en avant et en haut et on découvre ainsi le nerf glosso-pharyngien. On injecte, selon le conseil de Welti et Chavany, une certaine quantité d'alcool à 80 p. 100 et on fait après une résection du nerf sur une longueur de 1 cent. 5. Suture de l'aponévrose et de la peau. Suites opératoires tout à fait normales.

Le 20 décembre 1936, la plaie est propre. La malade, très contente, n'a plus de douleur, boit chaud et froid sans douleur. Le voile du palais, à droite, est rouge et abaissé. A la phonation, il est moins mobile. Les réflexes du voile et du pharynx sont abolis de ce côté, mais il existe de l'œdème. Dans le tiers postérieur, la langue ne sent pas le goût, seul l'amer est perçu, ce qu'on explique par la grande diffusion de la quinine.

Le 30 décembre, la mobilité du voile du palais est bien meilleure, mais les réflexes restent abolis.

Le 6 janvier, elle quitte le service complètement guérie.

Nous avons revu la malade tout récemment. Aucune douleur n'a plus réapparu.

Au point de vue clinique, notre cas ne diffère pas beaucoup de ceux déjà décrits. Il s'agit des accès douloureux paroxystiques siégeant dans la région tonsillaire, près du bord externe de la base de la langue, avec un point sensible « trigger zone » typique dont l'attouchement par les aliments provoque la douleur. Cette douleur irradie vers l'oreille. Notons, cependant, la petite toux et la salivation qui précédaient la crise douloureuse et qui était probablement *provoquée par l'excitation des filets* sécrétoires du nerf contenu dans le nerf de Jacobson et qui inerve la parotide et des filets sensitifs du pharynx qui, au moins en partie, doivent passer par le nerf glosso-pharyngien et non pas par le vague comme on l'a pensé auparavant. Nous n'avons pas essayé de provoquer la douleur en touchant avec la sonde la trigger-zone comme le recommande Aubry, mais l'atouchement par le liquide de Bonain supprimait complètement la douleur pendant la durée de l'anesthésie. Après l'opération, nous avons pu confirmer les constatations des autres auteurs que la section du IX provoque une paralysie du voile du palais, mais que la déglutition n'est pas gênée (au moins pas d'une façon durable). Enfin, nous avons pu également constater que les muscles du pharynx ne sont guère touchés et, en particulier, qu'il n'existe pas de signe du rideau. La sensibilité ne nous a pas paru très touchée, mais nous ne voudrions pas être trop affirmatifs sur ce point, la malade se prêtant assez mal à l'examen. Par contre, les troubles du goût étaient typiques, à cela près qu'elle sentait assez bien l'amer, ce que nous avons interprété par la grande diffusibilité de la solution de quinine utilisée.

L'intérêt de notre cas réside dans le fait que bien qu'il se fût agi d'un cas de névralgie du glosso-pharyngien dite complète, c'est-à-dire avec douleur pharyngée et auriculaire, donc avec irradiation sur le nerf de Jacobson, une intervention périphérique au delà des ganglions d'Andersch et d'Ehrenritter a suffi pour supprimer complètement la douleur. Doit-on attribuer ce succès à l'alcool injecté dans le bout central, selon la recommandation de Welti et Chavany, qui supposaient que cette injection pourrait exercer une action neurolytique sur les ganglions ? Le fait est que le bon résultat obtenu se maintient depuis plus de deux ans, et à ce point de vue, il faut l'ajouter à la série des cas opérés par la voie extra-cranienne et observés pendant plus de deux ans (1 cas de Doyle et 2 cas de Welti et Chavany). Ce résultat heureux devrait être comparé à ceux obtenus par la section intra-cranienne de la racine du glosso-pharyngien (Dandy, Adson, Stockey, Erickson, Clinton et Ward, P. Martin, Petit-Dutaillis). En 1936, Petit-Dutaillis faisait remarquer, à propos de la communication de Paul Martin faite ici même, que sur 7 cas opérés par la voie endo-cranienne, un seul

cas avait été observé pendant trois ans sans récidive (cas 1 de P. Martin), alors que tous les autres, ou bien ont été insuffisamment observés, ou bien ont récidivé au bout d'un temps plus ou moins long (cas 2 de P. Martin, récidive au bout de dix mois ; cas 1 de Petit-Dutaillis, récidive au bout de quatre mois, cas 2 au bout de neuf mois). Pour être complets, nous ajouterons à cette série le cas de Clinton et Ward, non signalé par Petit-Dutaillis, et qui, opéré par la voie endo-cranienne, restait guéri au bout de deux ans. Les cas opérés par la voie extra-cranienne n'ont pas été tous suffisamment observés, mais autant que nous sachions, on ne signale pas de récidive. Contrairement donc à ce qui se passe dans la névralgie du trijumeau, la radicotomie rétro-ganglionnaire ne semble pas l'opération de choix dans les cas de névralgie du glosso-pharyngien. Est-ce que cela tient à des anastomoses entre le glosso-pharyngien, le vague et le sympathique, comme le pense M. Petit-Dutaillis ? C'est difficile à dire, mais c'est bien probable.

Enfin, contrairement à ce que pensait Adson, nous croyons avec Welti et Chavany que la neurotomie extra-cranienne n'est pas d'une réalisation difficile si on suit les indications de ces derniers auteurs.

Nous croyons pouvoir conclure de notre observation que, quelle que soit la forme de la névralgie du glosso-pharyngien, complète ou pharyngée simple, lorsque les moyens médicaux ont échoué, il faut avoir recours à la résection et alcoolisation du nerf par la voie extra-cranienne.

M. **H. Welti**: La guérison obtenue par notre éminent collègue doit être inscrite à l'actif de la section exocranienne du nerf, méthode que nous avons préconisée avec Chavany en 1932. Le malade, qui avait fait l'objet de notre travail, reste guéri neuf ans après son intervention.

Dans un cas récent, opéré il y a quelques mois, la névralgie était survenue à la suite d'une septicémie avec accidents méningés. Ainsi des lésions d'arachnoïdite résiduelle, au niveau de l'émergence des nerfs mixtes, semblaient devoir être incriminées. Malgré cette circonstance qui pouvait être invoquée en faveur d'une section endocranienne, nous avons eu recours à la section exocranienne avec alcoolisation du bout central du nerf. Le résultat de cette intervention a été excellent et les douleurs ont complètement disparu.

Endométriome sténosant de l'anse sigmoïde. Résection intestinale,

par M. **Félix Papin** (de Bordeaux), associé national.

J'ai eu l'occasion d'observer une localisation endométriale sur la partie moyenne de l'anse sigmoïde, se présentant sous forme d'une *tumeur intestinale isolée*, sans connexion aucune avec l'utérus et se

manifestant par de l'occlusion. Pareille lésion, isolée de toute manifestation gynécologique concomitante, est fort rare et confondue ordinairement avec le néoplasme de la sigmoïde.

M[lle] M..., quarante ans, est opérée par moi, le 19 mai 1938, pour des symptômes de néoplasme sténosant de la sigmoïde.

Elle souffre en effet, depuis près d'un an, de coliques intestinales assez vives, siégeant dans la fosse iliaque gauche et qui vont jusqu'à la subocclusion avec l'impossibilité d'aller à la selle pendant quelques jours. Lors des crises douloureuses, son médecin a constaté, récemment, une voussure intestinale péristaltique dans la fosse iliaque gauche, qui ne laisse aucun doute sur la réalité de l'obstacle. Un lavement baryté montre que celui-ci siège vers la partie moyenne de l'anse sigmoïde, où s'arrête la substance opaque.

A l'opération, on découvre immédiatement une tumeur intestinale, d'aspect tout à fait néoplasique, siégeant sur la seconde moitié de la sigmoïde, non loin du sommet de l'anse. C'est une masse blanchâtre, rétractile, dure, du volume d'une châtaigne et à laquelle est légèrement adhérente la trompe gauche, par l'extrémité de son pavillon. Celle-ci ne semble pas malade, l'ovaire gauche, qui est à côté, paraît également sain. Résection de la sigmoïde, qui emporte en même temps les annexes gauches adhérentes. Les deux bouts intestinaux sont mis à la peau. Guérison sans aucun incident. Trois semaines après, rétablissement de la continuité intestinale et guérison complète de la malade, sans aucune complication.

Examen histologique. — L'examen histologique fut une surprise :

« Il s'agit d'un *endométriome*, se traduisant par la présence de formations glanduliformes, développées dans la tunique musculaire et la sous-muqueuse, en respectant l'intégrité de la muqueuse. Elles sont tapissées par des cellules cylindriques régulièrement palissadées et contiennent quelques débris hématiques ; elles sont entourées d'une atmosphère cellulaire, rappelant le chorion de l'endomètre. Absence de tout signe de transformation maligne. »

A la suite de cette révélation, j'ai interrogé plus complètement ma malade, à la recherche de symptômes gynécologiques, et je n'ai recueilli que les quelques renseignements suivants :

Cette femme a toujours eu des règles normales, elle n'a eu ni enfant, ni fausse couche et n'a jamais été soignée pour aucun symptôme génital. La seule chose qu'on relève dans ses antécédents est l'existence d'une dysménorrhée, qui se serait manifestée depuis trois ou quatre ans, sans être particulièrement intense d'ailleurs. Elle a commencé à être constipée vers le milieu de l'été 1937, la première colique intestinale avec péristaltisme date du mois d'octobre 1937, ces crises se sont répétées ensuite tous les mois environ, non pas au moment des règles, mais plutôt dix ou douze jours avant celles-ci. Elle n'a jamais souffert des ovaires, dit-elle, ni de l'ovaire gauche en particulier. L'examen gynécologique ne montre absolument aucun symptôme objectif à retenir.

Actuellement, opérée depuis près d'un an, ses fonctions intestinales s'accomplissent très bien. Ses règles sont toujours normales ; elle ne souffre plus à leur époque.

On connaît sur l'intestin quelques rares cas de localisation de l'endométriome au niveau de l'iléon et au niveau de l'appendice. Sur le côlon, c'est au niveau de la sigmoïde exclusivement, je crois, que l'endométriome a été jusqu'ici rencontré. Les observations en sont d'ailleurs

encore très rares. Toutes celles connues jusqu'en 1927 ont été intégralement reproduites dans le mémoire de Jayle (*Revue Française de Gynécologie et d'Obstétrique*, août 1927), elles sont au nombre de 24.

Depuis cette époque, j'ai relevé deux observations nouvelles :

M. Biebl (Gœttingen), *Virschows Arch. für Patholog. Anat. und Phys.*, mars 1927, p. 71-85). — Malade de quarante-neuf ans, bien portante jusqu'à quarante ans, moment où elle se plaignit de dysménorrhée et de ménorragies. Quelques années plus tard se manifestèrent des signes de tumeur intestinale. Le néoplasme, siégeant sur la sigmoïde, fut extirpé comme cancer en deux temps. L'examen histologique montre qu'il s'agissait d'un endométriome typique. Guérison.

Œhlecker (Hambourg), *Zentralblatt für Chir.*, 14 mai 1932, p. 1212-1218). Femme de trente et un ans, ayant conservé à la suite de ses accouchements des troubles de la défécation qui s'étaient accentués progressivement, surtout au moment des règles. Selles rubanées, pas d'hémorragies nettes. A la jonction recto-sigmoïde, on constate une tumeur dure située sur la paroi antérieure, qui rétrécissait fortement la lumière intestinale, mais sans ulcération de la muqueuse à la rectoscopie. Œhlecker fit donc le diagnostic d'endométriome et intervint : l'aspect de la tumeur était tellement celui d'un cancer sténosant que, au cours de l'opération, il hésita. La tumeur fut enlevée par voie abdomino-pré-sacrée. L'examen histologique confirma pleinement le diagnostic d'endométriome. Guérison.

A ces 26 observations d'endométriome sigmoïdien, s'ajoute le cas personnel que je viens de rapporter plus haut.

Je ne m'étendrai pas sur la pathogénie. Les deux théories qui restent actuellement les plus probables semblent la théorie péritonéale ou la théorie par greffe (Sampson). Dans la genèse de l'endométriome sigmoïdien, Sampson a insisté sur le rôle, fréquent d'après lui, de l'endométriome ovarien intermédiaire : la greffe endométriale se ferait d'abord sur l'ovaire, puis la rupture de cet endométriome ovarien (qui aurait agi comme un facteur de reviviscence) permettrait la greffe sigmoïdienne.

Le côté clinique et opératoire est plus directement intéressant pour le chirurgien. A ce point de vue, après avoir lu toutes les observations d'endométriome sigmoïdien que je signale plus haut, il me paraît qu'elles peuvent, un peu schématiquement, se classer sous trois éventualités anatomo-cliniques.

a) On constate cliniquement, on trouve à la laparotomie une lésion « du Douglas » ou de ses environs immédiats. Et c'est alors un endométriome de la cloison recto-vaginale, ou un endométriome de la face postérieure de l'utérus qui s'accompagne, à l'opération, d'une extension des lésions sur le haut rectum ou sur la partie terminale de la sigmoïde. Certains de ces endométriomes recto-sigmoïdiens ont simulé le cancer rectal ou recto-sigmoïdien. La plupart du temps, on constate la lésion gynécologique qui peut faire soupçonner leur véritable identité et dont ils ne sont qu'une extension. Cette catégorie de faits est relativement fréquente.

b) On opère pour une lésion gynécologique, d'apparence banale, et un endométriome sigmoïdien est découvert par surcroît. Parmi les observations rapportées par Jayle, près du tiers appartiennent à cette variété.

Sampson a poussé très loin cette recherche des endométriomes sigmoïdiens latents que pourraient montrer des laparotomies gynécologiques. Pour lui, de petites surfaces indurées à la surface de la sigmoïde, de petites villosités dures et rougeâtres, ou bien le ratatinement des appendices épiploïques sur une zone qui tend à s'invaginer dans la paroi intestinale signeraient autant de formes de début de l'endométriome sigmoïdien. Si cette interprétation était confirmée, les endométriomes sigmoïdiens découverts ainsi par surcroît au cours d'une laparotomie gynécologique pourraient devenir singulièrement fréquents.

c) Enfin, la variété de beaucoup la plus rare est celle où, en dehors de tout symptôme gynécologique important, l'endométriome sigmoïdien, sans connexion aucune avec l'utérus, se présente comme une tumeur intestinale isolée. Il en a la symptomatologie clinique (sténose) et l'individualité opératoire.

Ce sont évidemment les cas qui prêtent le plus à erreur, mais aussi les plus intéressants et dont l'observation que j'ai apportée plus haut est un bel exemple.

Si le diagnostic clinique peut être soupçonné parfois et le diagnostic opératoire fait généralement dans les endométriomes sigmoïdiens associés à un endométriome génital, il n'en est plus de même dans ces endométriomes sigmoïdiens isolés que j'ai en vue ici. Peut-être pourra-t-on parfois noter des troubles déjà anciens et exagérés au moment des règles. Peut-être, si l'attention du chirurgien est éveillée, trouvera-t-il à la laparotomie sur un ovaire (le gauche de préférence) la trace de ces endométriomes ovariens perforés et évacués qui seraient, pour Sampson, un intermédiaire presque obligé de l'endométriome sigmoïdien. A peu près toujours ces faits rares de tumeurs sigmoïdiennes isolées seront interprétés comme cancers et traités comme tels. Dans mon cas personnel, l'absence de tout signe gynécologique, l'importance de la sténose quasi-totale avec occlusion récidivante, la dureté et déjà le volume de la masse tumorale (à laquelle on ne pouvait trouver surprenant de voir la trompe adhérer) ne pouvaient permettre d'agir autrement.

Tumeur de l'espace rectovaginal, métastase d'un kyste papillaire de l'ovaire,

par MM. **Georges Jean**, associé national,
et **A. Villechaize** (de Toulon).

Observation. — Mme M... a vingt-huit ans et n'a présenté aucun antécédent pathologique : elle est allée consulter un médecin pour des troubles ovariens, règles pauvres, espacées avec des périodes d'aménorrhée durant parfois un an ; elle désire avoir des enfants ; du crinex lui est prescrit. Peu de temps après le commencement du traitement, en octobre 1936, elle est prise subitement d'une douleur très vive dans la région anale : elle revient chez son médecin qui constate l'existence d'une tumeur arrondie dans la cloison recto-vaginale assez dure, les muqueuses rectale et vaginale restant libres et mobiles. Un chirurgien l'examine et décide une intervention.

Par la voie vaginale la tumeur est extirpée, mais d'une manière incomplète, car elle est sans plan de clivage et une extirpation totale menacerait l'intégrité de la paroi rectale. La pièce opératoire est examinée, mais comme toutes les fois qu'il s'agit d'une pièce intéressante, le laboratoire ne la retrouve plus lorsque nous en demandons soit la communication, soit le détail de l'interprétation : le médecin traitant nous écrit qu'il s'agissait d'une tumeur maligne de nature épithéliale, dont on n'avait pu préciser l'origine histologique. On avait pensé à un moment à un chorioépithéliome, mais la réaction de Brouha fut négative.

Une série de dix séances de radiothérapie fut pratiquée : la tumeur récidivant rapidement, le chirurgien propose une opération très élargie qui n'est pas acceptée : nouvelle série de rayons X, qui fatigue beaucoup la malade : les règles revenues après l'opération s'arrêtent.

La malade vient habiter Toulon et nous est adressée par notre ami le professeur Pouget, parce que la tumeur vaginale a augmenté de volume, s'est ulcérée et saigne : au toucher, la masse de consistance dure, à bords assez bien limités, a environ 4 centimètres de diamètre : elle n'atteint pas en haut le cul-de-sac postérieur qui est parfaitement libre et souple ; ulcération centrale saignant au moindre contact à bords à pic. La muqueuse rectale à cette hauteur est fixée, mais en dehors de la saillie tumorale, on ne voit rien au rectoscope.

L'appareil génital paraît normal : l'ovaire gauche est plus gros que le droit, mais mobile. Pas d'ascite. Pas d'adénopathie inguinale.

La malade, effrayée par l'hémorragie, accepte l'opération proposée : la colpo-hystérectomie avec amputation du rectum.

Le 30 octobre 1937, laparotomie destinée à l'exploration. Il y a un peu de liquide dans le Douglas : l'utérus est normal ; l'ovaire gauche est plus gros que ce qu'il paraissait l'être au toucher, il a le volume d'une grosse noix, il a une apparence kystique et il est parfaitement libre. Ovaire droit normal. L'abdomino-périnéale, prévue pour un deuxième temps, s'annonçant possible, le méso-sigmoïde ne présentant pas de ganglions, nous entreprenons aussitôt le premier acte opératoire : le sigmoïde est écrasé très bas dans le Douglas, lié : le bout inférieur est enfoui en bourse ; ligature de la mésentérique inférieure ; le sigmoïde avec tout son méso est passé à travers une boutonnière iliaque gauche ; section de toute l'anse extériorisée ; un tube de Paul est placé sur le bout proximal de l'intestin.

Dix-huit jours après, nouvelle laparotomie : l'ascite a nettement augmenté ; à notre grande surprise, l'ovaire gauche, kystique, est rompu et présente l'aspect typique du kyste végétant ouvert comme une grenade montrant ses végétations ; sur la face postérieure du ligament large, il y a des semis de végétations fixées au péritoine.

Nous pratiquons en bloc la libération du rectum, de l'utérus et des annexes ; nous laissons en place l'ovaire droit à cause de la jeunesse de l'opérée et parce qu'il paraît absolument normal : cette libération est rendue extrêmement pénible par l'absence de plan de clivage ; les organes sont soudés entre eux et d'une friabilité étonnante, due sans doute aux séances de radiothérapie ; péritonisation difficile ; drainage.

Le temps périnéal est pratiqué ensuite, mais, pour passer très au large de la tumeur, nous devons enlever non seulement la face postérieure du vagin, mais aussi toute la face gauche. La pièce opératoire utéro-annexielle et rectale vient en bloc : Mikulicz dans la brèche périnéale. Suites normales, après une période de shock d'une heure après l'opération, cédant facilement à une petite transfusion.

L'examen de la tumeur a été fait par le Dr Pradé, qui nous a remis la note suivante :

a) A un faible grossissement, on note une muqueuse rectale normale comprenant en certains points un chorion sain avec ses productions lymphoïdes ; ailleurs, la hauteur habituelle du chorion n'est pas conservée et l'on note entre la muqueuse et la *muscularis mucosæ* la présence de formations kystoïdes à revêtement pariétal et proliférations villeuses centrales. Ces productions ne sont que des émanations d'une tumeur kystique plus profonde qui, dilacérant les muscles régionaux, est arrivée jusqu'à la muqueuse rectale.

b) A un plus fort grossissement, les caractères de la tumeur envahissante se précisent : il s'agit d'une tumeur procédant par logettes revêtues d'un épithélium cylindrique et de la paroi desquelles se détachent des axes conjonctifs revêtus sur leurs deux faces des mêmes cellules que celles constituant le revêtement pariétal. Ces cellules cylindriques, à noyaux arrondis, assez pauvres en chromatine, sont rarement en mitoses : jamais elles ne ménagent de cavités glandulaires ; il n'existe pas de mucus. Les parois des logettes elles-mêmes sont parfois pénétrées par des embolies lymphatiques formées des mêmes cellules cylindriques, et ce fait indique le caractère de malignité de la tumeur.

En conclusion : image d'une infiltration de l'espace recto-vaginal et de la paroi rectale par une tumeur végétante papillaire répondant aux caractères histologiques des tumeurs papillaires végétantes de l'ovaire.

En août 1938, l'opérée fait une crise d'obstruction intestinale : dans la fosse iliaque droite il y a une masse dure douloureuse qui nous fait craindre une métastase, mais un abcès s'évacue par le vagin, évacuation suivie d'une fistule intestinale, qui se ferme spontanément ; la masse abdominale disparaît ; la malade reprend un bon état général et même une vie normale.

En février 1939, l'état général s'est modifié : amaigrissement, on sent dans la fosse iliaque gauche une masse dure fixée au sacrum, il y a de l'ascite. Il y a une récidive manifeste qui ne nous laisse pas beaucoup d'espoir.

Nous avons pensé aussitôt, comme nous y avions pensé après notre intervention, à faire des séances de rayons X, mais le radiothérapeute consulté, nous a déconseillé de telles séances chez une opérée ayant eu déjà deux séries très fortes de rayons X et dont la tumeur avait fait malheureusement la preuve de sa radio-résistance.

L'intérêt de cette observation est plus clinique et anatomique que chirurgical.

Quel diagnostic devait-on faire ? Etait-ce une de ces exceptionnelles tumeurs primitives de la cloison ou plutôt de l'espace recto-vaginal ? Comme le disait M. Savariaud ici même, en 1924, les hypothèses émises sur l'origine anatomique de la plupart des tumeurs solides de cet espace sont discutables et on peut se demander si aucune d'entre elles mérite vraiment le nom de tumeur primitive.

L'endométriome auquel nous pensions tout d'abord était éliminé aussi bien par l'aspect de la tumeur que par l'absence d'hémorragies, ou tout au moins de modifications à caractère menstruel : il ne fallait penser ni aux myomes, ni aux fibromyomes qui siègent presque toujours sur la face antérieure du vagin et à peu près jamais en arrière ; pas davantage il ne fallait penser au sarcome, puisque le premier examen histologique signalait une tumeur de nature épithéliale. Le chorioépithéliome éliminé, un seul diagnostic était possible : celui d'épithélioma primitif du vagin, dont c'était le siège d'élection ; malgré sa rareté, malgré l'intégrité au début de la muqueuse, on pouvait y penser.

Etait-ce une tumeur secondaire ? Elle n'était sûrement pas d'origine rectale. L'appareil génital nous paraissait cliniquement indemne de toute lésion : le cul-de-sac postérieur, étant souple, nous éliminions les cancers ovariens adhérents au Douglas et infiltrant la cloison, aussi bien que les néos cervico-vaginaux d'origine utérine. L'abdomen ouvert à la première intervention, nous étions encore plus persuadés que la tumeur n'avait pas une origine génitale, le kyste de l'ovaire à paroi bien lisse nous a paru, à nous et à nos assistants, comme une banale constatation. Bien plus, quand ultérieurement nous avons trouvé les végétations du kyste rompu, nous avons considéré le fait comme une lésion différente, ne voyant en lui qu'une coïncidence curieuse et non la concordance que l'histologiste devait établir.

La tumeur de l'espace recto-vaginal, en présence de laquelle nous nous sommes trouvés, est donc une métastase assez exceptionnelle, d'après nos recherches bibliographiques d'une tumeur végétante au début méconnue de l'ovaire.

Les quelques cas de métastase signalés sont plutôt des propagations : habituellement une végétation du kyste se fixe dans le Douglas, s'inclut dans le péritoine et se développe entre vagin et rectum.

Nous ne croyons pas chez notre malade à ce mode de propagation, à cause de l'intégrité de la surface du kyste, constatée opératoirement, alors que la tumeur évoluait depuis plus d'un an, à cause de l'absence de toute ébauche de continuité clinique et anatomique entre l'ovaire gauche et la tumeur assez bas située du côté vaginal : vraisemblablement, c'est par voie sanguine ou lymphatique que la métastase s'est faite dans l'espace recto-vaginal ; peut-être s'est-elle faite dans un ganglion anormal, analogue à celui que M. Chevassu signalait en mai 1910 à la Société anatomique, mais ce n'est là qu'une hypothèse.

Tentatives chirurgicales dans un cas d'acrocyanose,

par MM. **E. Loubat** (de Bordeaux), associé national,
et **Bargues**, médecin des Asiles.

En présentant cette observation à la tribune de l'Académie de Chirurgie, notre but n'est pas de plaider la cause de la chirurgie dans le traitement de l'acrocyanose.

L'acrocyanose, caractérisée par la triade symptomatique : 1° *la cyanose*, atteignant les extrémités, avec prédominance aux mains ; 2° le *refroidissement ;* 3° les *troubles vaso-trophiques* (sudation et œdème) est, en effet, une affection essentiellement médicale. Ainsi baptisée par Crocq, en 1896, au Congrès des Aliénistes et des Neurologistes à Nancy, l'acrocyanose a eu son histoire parfaitement mise au point dans la thèse de Layani, en 1929, et au Congrès français de Médecine en 1932. (Rapport de MM. Layani et May ; Rapport de Villaret, J. Bazerque et Cachera.)

Les conclusions de ces travaux étaient, qu'à l'encontre de la maladie de Raynaud dans laquelle la chirurgie à parfois son mot à dire, « *l'acrocyanose véritable ne s'opère pas*. Elle ne relève que d'un traitement médical » (Layani).

Depuis cette date, quelques rares interventions ont été pratiquées, avec des fortunes diverses, qui ne permettent guère de modifier ces conclusions.

L'observation que nous présentons, commencée en décembre 1928, avant la publication de ces travaux fondamentaux et poursuivis jusqu'à ce jour, constitue seulement un document pouvant intéresser, pensons-nous, médecins et chirurgiens qui ont suivi l'évolution de la question.

Avant toute chose, nous désirons faire remarquer que, parmi les diverses réactions observées chez notre malade, si la plupart peuvent être considérées comme classiques, l'une d'elles n'a jamais été mentionnée, à notre connaissance, c'est *la disparition complète, temporaire, de l'acrocyanose au cours de l'anesthésie générale.*

Observation. — J... (Simone), dactylographe, âgée de quinze ans, entre dans le service pour appendicite chronique et cyanose chronique des mains et des jambes, le 15 décembre 1928.

Cette cyanose remonte aux premiers mois de la vie de notre malade. La mère en fit la constatation alors que la fillette avait un an environ. Depuis lors, elle a persisté de façon continue, entrecoupée de paroxysmes de durée variable, surtout aux saisons froides. Le dernier en date apparut à la puberté, soit il y a deux ans. Il motiva plusieurs consultations médicales. Il fallut la nécessité d'une appendicectomie pour décider l'entrée à l'hôpital.

Le premier examen, à l'arrivée dans la salle, révèle :

1° De la cyanose, surtout marquée aux mains qui apparaissent d'une

teinte violet foncé uniforme et s'étendant jusqu'au tiers inférieur de l'avant-bras où elle se confond sans limite nette avec la peau normale.

Les pieds sont de coloration normale, mais le tiers inférieur de la jambe, dans la région sus-malléolaire, présente la même teinte cyanotique.

Le reste des téguments est marbré, sauf la face qui est indemne, et l'on remarque aux points de pression du corset des taches ecchymotiques.

2° Du refroidissement siégeant dans les régions cyanotiques. On le constate au palper et l'on remarque que la température paraît s'élever à mesure que l'on se rapproche de la racine du membre. Mais la malade ne perçoit pas ce trouble. Elle doit, pour le faire, approcher ses mains de ses joues.

3° Un ensemble de troubles vaso-trophiques, savoir : de la moiteur des mains qui, nous dit la malade, est continuelle ; de l'empâtement, surtout accusé à la face dorsale de la main droite et donnant aux doigts un aspect boudiné. La peau est normale, les ongles ne sont pas altérés.

A cet ensemble s'ajoutent des troubles moteurs et sensitifs. La malade se plaint d'engourdissement, les mouvements sont maladroits, ce qui lui rend difficile son métier de dactylographe et impossible les travaux de couture. La sensibilité cutanée est profondément troublée au niveau des régions cyanosées et dans tous ses modes : retard à la perception de la douleur et du tact dans la paume de la main, abolition à la face dorsale. C'est ainsi que la malade présente des cicatrices de brûlures et de coupures, dues à ces troubles de la sensibilité et, qu'en pratique, pour juger de la température d'un objet ou de ses mains, elle doit les porter au visage. La sensibilité profonde est, elle-même, légèrement émoussée. Les réflexes sont intacts, tant tendineux que cutanés.

Tension artérielle (Pachon) : Max. : 13 ; Min. : 7 ; Ind. : 3.

Ni le bain chaud, ni le bain froid, ne font varier la cyanose ou la tension. On note une tendance au dermographisme. La pression du doigt provoque une tache blanche qui met cinq à six secondes pour disparaître.

Examen des autres appareils : Rien à signaler au point de vue pulmonaire ni cardiaque. Aucun stigmate d'altération de la fonction thyroïdienne. Pas de trouble du psychisme. Les premières règles ont apparu à l'âge de treize ans. Depuis, elles ont été très irrégulières, tantôt survenant deux ou trois fois dans un mois, tantôt absentes pendant une même période.

Pas de stigmate de spécificité ni de bacillose. Le Bordet-Wassermann est négatif. On relève dans les antécédents héréditaires que le père est décédé dans un asile d'aliénés pour une affection qu'on ne peut faire préciser. Rien à signaler du côté maternel. Une sœur sans tare pathologique apparente.

Evolution. — Tel est l'état de la malade le 15 décembre.

Le 16 décembre, *sous anesthésie générale à l'éther*, on pratique l'appendicectomie à l'ordinaire. Aussitôt après, on a la surprise de constater la disparition de la cyanose, du refroidissement Le lendemain, il en est de même, seuls persistent les troubles trophiques et sensitifs. Ceci dure jusqu'au 1er janvier 1929.

A cette date, la malade se lève et aussitôt l'état antérieur réapparaît. Cependant la cyanose est moins accentuée qu'avant l'intervention.

Le 10 janvier 1929, *on pratique la sympathectomie de l'humérale gauche*, sous anesthésie générale à l'éther. Pendant l'intervention, disparition de la cyanose et réchauffement des extrémités. Cet état dure les 11, 12 et 13. Le 14, dans la matinée, brusquement, sans prodromes, la cyanose réapparaît au membre supérieur droit, c'est-à-dire du côté non opéré.

La tension artérielle est alors :

	MAXIMA	MINIMA	INDICE
	—	—	—
Bras gauche (opéré)	13	6	3
Bras droit	14	7	3
Jambe droite et gauche	16	6	2

Le 15 janvier, la malade sort de l'hôpital. Elle suit maintenant un traitement d'extraits pluriglandulaires. Le 11 mars, la malade est revue à la consultation. On constate alors la nette amélioration persistante produite par l'intervention sur la main gauche. Les téguments sont roses, la température locale normale. La sensibilité, dans ses divers modes, paraît sensiblement normale. Mais, par contre, la main droite, non opérée, est d'une teinte violet foncé. Elle est très déformée par l'œdème, moite. Au niveau du petit doigt et du pouce, au voisinage de la racine de l'ongle, on découvre des zones de sphacèle superficiel au début. Les troubles de la sensibilité sont ceux décrits plus haut.

La tension artérielle est :

	MAXIMA	MINIMA	INDICE
	—	—	—
Bras droit	15	5	2
Bras gauche	14	7	3

Au niveau des membres inférieurs, rien de particulier depuis le premier examen, existence des mêmes légers troubles.

Devant la persistance et même l'aggravation de l'acrocyanose du membre supérieur droit, avec menace, en certains points de la face dorsale, de sphacèle superficiel, épidermique, par plaques, la mère de la malade demande qu'on opère également ce côté-là.

Le 21 mars 1929, nouvelle intervention : *sympathectomie péri-artérielle de l'humérale droite*, sous anesthésie générale à l'éther. Le jour même, disparition de la cyanose et du refroidissement. Deux jours après la main a repris une coloration violacée. Elle est froide, toujours œdémateuse. Les petites plaques de sphacèle ont rapidement cicatrisé et ont disparu quand la malade quitte l'hôpital vingt jours après.

Le 27 avril, la main gauche est toujours en excellent état, mais la main droite a repris son mauvais aspect. On institue un traitement à l'angioxyl (une ampoule par jour, pendant dix jours). Il reste sans effet appréciable.

Le 28 mai, on pratique une injection intra-musculaire de 10 centigrammes de chlorhydrate d'acétylcholine ; immédiatement, les mains prennent un aspect normal. L'effet se maintient jusqu'au 30, soit deux jours.

Le 31 mai, 12 centigrammes d'acétylcholine. Bon effet immédiat comme précédemment, mais passager.

On décide alors de continuer l'acétylcholine : 12 centigrammes tous les deux jours. En même temps, air chaud sur les mains, séances quotidiennes de dix à quinze minutes. La main gauche est alors normale. La main droite n'est plus que légèrement cyanosée, presque rose vif. Œdème très minime. Le 5 juillet, l'enfant part au bord de la mer (cure marine et héliothérapie).

Suites éloignées. — La jeune fille est revue le 5 octobre 1929, l'état est satisfaisant.

Le 7 octobre, elle ressent un engourdissement de la main droite. Le lendemain, la main droite est cyanosée et froide, la main gauche est à peine refroidie ; la cyanose est très légère. Ceci paraît coïncider avec un abaissement de la température extérieure.

Les jours qui suivent, l'état s'aggrave au niveau de la main droite. La teinte devient violet foncé ; l'œdème est énorme. *L'acétylcholine reste sans effet.* Les mouvements de la main deviennent de plus en plus difficiles.

Après neuf mois de recul, on peut donc conclure :

Sympathectomie à gauche : avec effets persistants.

Sympathectomie à droite : effets fugaces.

L'hiver 1929-1930 a été mauvais. La main droite a présenté, de façon à peu près permanente, une cyanose intense, avec engourdissement accusé rendant les mouvements difficiles. Du côté gauche, par contre, les troubles étaient beaucoup moins accusés et très supportables.

Le 4 févirer 1930, la malade vient nous voir, présentant depuis quelques jours un fait nouveau. Les doigts de la main droite sont fléchis en griffe et la main est aussi légèrement fléchie sur l'avant-bras. Lorsqu'on essaie de les étendre de force, on provoque de la douleur, mais on parvient cependant avec quelque effort à étendre complètement les doigts, la main en flexion. Les doigts une fois étendus, on peut même relever la main sans qu'ils se fléchissent à nouveau.

Nous pouvons ainsi éliminer l'existence d'une rétraction ischémique de Volkmann à laquelle nous avons d'abord pensé, pour faire le diagnostic de contracture musculaire simple, sans rétraction et de cause probablement névropathique.

Nous plaçons un appareil plâtré pendant un mois pour lutter contre la contracture. Celle-ci par la suite ne s'est pas reproduite.

A partir de ce moment également, nous essayons à nouveau le traitement opothérapique, puisque l'acrocyanose est, pour certains auteurs, la conséquence de troubles endocriniens.

Pendant deux mois, nous donnons des extraits thyro-hypophyso-ovariens, sans grand résultat.

Nous n'avons guère la sensation d'une grande efficacité thérapeutique que lorsque nous associons l'hormone mâle, l'orchitine, à ces extraits. L'orchitine, soit à l'état pur, soit à l'état associé, a été donnée assez régulièrement pendant tout l'été 1930 et pendant l'hiver suivant.

Le résultat est excellent, et cet hiver 1930-1931 se passe avec un minimum de troubles, même aux époques froides.

La jeune fille, alors âgée de dix-sept ans et demi, se marie en juillet 1931 et, depuis cette époque, sans avoir à continuer l'opothérapie, elle n'a plus que des troubles assez légers que nous allons relater.

Etat actuel. — Revue tout récemment, le 9 février 1939, elle nous présente ses 2 enfants, une petite fille âgée de cinq ans, un garçon de quinze mois. Ces 2 enfants sont bien portants ; aucun d'eux n'a présenté depuis sa naissance le moindre trouble de cyanose des extrémités.

Elle-même n'a jamais ses mains en parfait état, mais les troubles sont fort différents l'été ou bien l'hiver.

L'été, les accidents sont discrets. Les mains sont bien un peu rouges, avec infiltration de la peau de la région dorsale. La nuit, la jeune femme est réveillée par une sensation d'engourdissement des deux mains, surtout de la droite, puis elle éprouve des fourmillements pendant quelques minutes et tout rentre dans l'ordre. Le phénomène se renouvelle deux à trois fois par nuit. Dans la journée, il ne se produit aucune sensation spéciale.

L'hiver, en plus des mêmes symptômes, elle constate que par temps froid ses mains redeviennent un peu violacées et refroidies, mais sans excès et sans que cela constitue une véritable gêne.

Les mouvements sont un peu moins aisés que l'été, mais elle peut cependant faire son ménage et coudre.

Eté comme hiver, la sensibilité est toujours diminuée à tous ses modes, si bien qu'il lui arrive parfois de se brûler ou de se couper sans s'en apercevoir.

La tension sanguine, à l'avant-bras (égale des deux côtés) est, pour la minima : 7, maxima : 11, indice : 1.

Les règles sont peu abondantes, irrégulières, avec retards fréquents de cinq à dix jours.

La santé générale est bonne, bien qu'elle éprouve de temps en temps des douleurs lombaires, à la suite d'une atteinte de pyélonéphrite aiguë, en octobre 1931.

Il est bon de souligner quelques points qui se dégagent de cette observation.

Tout d'abord, on peut affirmer que le diagnostic d'acrocyanose n'est pas discutable. A la triade symptomatique : acrocyanose, refroidissement local, sudation s'ajoutent des troubles sensitifs, de la maladresse des mouvements pendant les périodes de paroxysme.

La tension artérielle est assez basse. Acrocyanose et tension ne varient pas à l'épreuve du bain chaud, ni du bain froid.

Il s'agit manifestement d'une acrocyanose fonctionnelle, constitutionnelle, permanente peut-on dire à son état atténué, mais qui a présenté des paroxysmes surtout à l'époque de la puberté. Les troubles ont diminué sensiblement après le mariage.

On ne saurait la confondre avec les diverses cyanoses d'origine cardiaque ou pulmonaire, avec l'érythromélalgie, ni avec la maladie de Raynaud, même dans ses formes frustes.

Cette acrocyanose a même revêtu à un moment donné une allure assez grave, puisque, à l'encontre de la règle générale, il y a eu menace de sphacèle superficiel au niveau de la main droite.

Dans trois circonstances très différentes, nous avons pu constater la disparition rapide, complète, plus ou moins prolongée, des deux signes essentiels : la cyanose et le refroidissement. C'est à la suite de l'anesthésie générale d'une part, à la suite de la sympathectomie ensuite, et enfin après les injections d'acéthylcholine.

Ces guérisons temporaires ont présenté des caractères dignes d'être soulignés.

L'anesthésie générale à l'éther, nécessitée par une affection intercurrente, l'appendicite, s'est accompagnée d'une disparition complète et immédiate de la cyanose et du refroidissement des membres supérieurs comme des membres inférieurs, pendant une période de *quinze jours.* Une seconde anesthésie générale, pratiquée dix jours après le retour de la cyanose, a encore amené aussitôt sa disparition, avant même que l'intervention de sympathectomie péri-humérale gauche ait été commencée, mais cette fois la guérison apparente n'a persisté que pendant *quatre jours* au niveau des membres non opérés. Une troisième anesthésie générale, deux mois après, s'est accompagnée aussi de dispa-

rition immédiate du syndrome cyanotique, mais deux jours après seulement, cette fois-ci, la récidive se produisait.

Il semble donc que l'effet thérapeutique ait perdu rapidement de son efficacité avec la répétition et on peut constater qu'un pareil phénomène s'est également produit avec les autres moyens thérapeutiques utilisés.

La *sympathectomie péri-artérielle* pratiquée au niveau de l'humérale gauche, du côté qui était le plus touché, a été suivie d'un résultat très satisfaisant et qui a toujours persisté au niveau de la main gauche. Il s'agit d'une grosse amélioration plutôt que d'une guérison.

Au niveau de la main droite, par contre, si la cyanose a disparu pendant quatre jours après l'intervention faite du côté gauche (effet de la sympathectomie au lieu de l'anesthésie générale), le retour des accidents a été assez rapide. Il n'y a eu par la suite aucune amélioration appréciable, au contraire le syndrome a revêtu à ce niveau une acuité plus grande que jamais qui a pu faire craindre l'apparition de sphacèle, d'escharres superficielles.

La sympathectomie péri-humérale droite, pratiquée deux mois après, n'a plus donné pour la main homologue qu'un résultat très transitoire. La cyanose n'a disparu que pendant deux jours (peut-être même par l'effet de l'anesthésie). Cependant, la vitalité des tissus a été augmentée et les petites plaques de sphacèle ont guéri rapidement. Ici aussi, usure rapide de l'effet thérapeutique : sympathectomie gauche, effet favorable permanent ; sympathectomie droite, effet à peu près nul.

L'action de l'acéthylcholine est allée, elle aussi, en décroissant. La première injection (28 mai 1929) est suivie aussitôt de la disparition de la cyanose et du refroidissement, avec effet prolongé pendant deux jours.

Trois jours après, nouvelle injection, effet rapide, mais qui ne persiste que quelques heures. Les injections suivantes, pratiquées tous les deux jours, ont un effet encore plus passager.

En octobre, aux premiers jours froids, la cyanose reparaît mais, à ce moment-là, de nouvelles injections d'acéthylcholine n'ont plus aucun effet, comme s'il y avait accoutumance.

Malgré l'amélioration prolongée par la sympathectomie péri-humérale — mais à gauche seulement — notre observation n'est pas assez probante pour permettre, à elle seule, de faire appel du jugement des médecins sur l'opportunité du traitement chirurgical de la cyanose.

Les quelques faits recueillis dans la littérature médicale ne semblent pas beaucoup plus démonstratifs. Layani a fait la critique, dans sa thèse, des observations publiées avant 1929 par Ledoux et Tisserand, Lehman, Bressat. Il a pu démontrer facilement que les cas envisagés ne concernaient pas de véritables acrocyanoses, mais des maladies de Raynaud plus ou moins frustes, des artériolites où l'acro-asphyxie ne constitue qu'un épiphénomène, et où le stade syncope locale précédait toujours la coloration plus ou moins bleue.

Leriche, lui aussi, ne compte pas l'acrocyanose parmi les maladies justiciables de la chirurgie du sympathique.

Notre élève P. Lacoste, qui consacre sa thèse aux rapports de l'acrocyanose et de la chirurgie, a trouvé bien peu d'opérations utilisables : le malade de Fontaine et Hermann (5 août 1931), guéri par l'ablation du ganglion étoilé gauche, n'a été suivi que pendant un mois ; le cas de Oldham (23 décembre 1933) ne comporte de cyanose qu'au niveau des membres inférieurs ; une rachi-anesthésie ayant fait disparaître, de façon temporaire cyanose et refroidissement, une sympathectomie lombaire unilatérale fut pratiquée et suivie de guérison, maintenue vingt mois après ; seul l'œdème n'a pas disparu. Par contre, Hermann Coenen, en 1936, n'obtint qu'un résultat temporaire de trois mois après avoir enlevé successivement chez sa malade le ganglion stellaire gauche et le ganglion stellaire droit.

Que pouvons-nous conclure de cette courte étude ? C'est que ces résultats sont trop nombreux et trop contradictoires pour qu'on préconise de façon systématique les opérations sur le sympathique en cas d'acrocyanose authentique, maladie à évolution bénigne habituellement. Retenons cependant qu'il y a eu deux ou trois résultats assez favorables.

L'acrocyanose consistant en « une stase capillaro-veinulaire avec hypertension veineuse, sans spasme artériel », ne réagit guère aux opérations sympathiques, à l'inverse des affections liées au spasme artériel. Pour le même motif, l'acétylcholine a un effet insuffisant.

La cause consiste sans doute en une hypotonie sympathique, déterminée par la déficience des glandes endocrines du type accélérateur (Layani).

Le traitement sera donc essentiellement médical, à base d'opothérapie. Chez la jeune fille et la femme, aux extraits ovariens, thyroïdiens, hypophysaires, il sera bon d'adjoindre l'hormone mâle. Nous essayerons même volontiers actuellement les injections à faible dose de propionate de testostérone.

Il est probable qu'un traitement médical bien compris amènera toujours une sédation suffisante des troubles morbides. Si, par exception, le résultat n'était pas acquis et si les symptômes revêtaient une certaine gravité, il faudrait cependant se souvenir que les opérations sur le sympathique ont pu parfois, contre la théorie d'ailleurs, améliorer de façon durable les troubles de l'acrocyanose.

PRÉSENTATIONS D'INSTRUMENTS

Présentation d'un produit plastique transmettant la lumière : le Novolight,

par M. **Bernard Fey**.

Je m'excuse de vous présenter non pas un instrument, mais bien une matière qui peut permettre à chacun d'entre nous de perfectionner son instrumentation.

Il s'agit d'un produit né et déjà utilisé aux Etats-Unis, mais actuellement breveté et fabriqué en France ; il s'appelle le Novolight. Il a l'aspect et la transparence du verre ; sa propriété essentielle est de transmettre les rayons lumineux d'une de ses extrémités à l'autre avec une déperdition minime, voisine de 1 p. 100 et cela malgré les angles ou sinuosités qui lui ont été imprimés. Cette lumière transmise est une *lumière froide*, sans aucun risque d'échauffement, quelle que soit la durée de son utilisation.

Ce produit est donc à rapprocher des tubes de quartz qui ont déjà été utilisés pour la transmission des faisceaux lumineux et plus particulièrement pour la transmission des rayons ultra-violets. (Voir à ce propos la communication de P. Porcher au Congrès de Chirurgie, octobre 1926.)

La nouveauté du Novolight est que ce produit n'est pas fragile ; il est incassable, il peut se courber, se modeler, se mouler ; on peut le scier, le limer, le percer et le tourner comme du métal et en employant les mêmes instruments.

De plus, le Novolight est facile à nettoyer et on peut le stériliser, non pas à l'étuve, car il fond, mais soit par ébullition, soit même à l'autoclave, à condition de soutenir les parties plates et minces pour protéger leurs courbures.

Cette substance présente donc un ensemble de qualités qui la rendent utilisable dans la construction de certains instruments de chirurgie et spécialement dans celle de toutes les variétés de valves que l'on rend ainsi facilement éclairantes par leur extrémité. Je vous apporte à titre d'exemples :

a) Une trousse dite « Standard », déjà largement utilisée par les praticiens des Etats-Unis, qui contient plusieurs variétés d'abaisse-langues.

b) Une valve vaginale de modèle ordinaire, mais éclairante par son extrémité.

c) Un écarteur vésical de Legueu, dont la valve médiane est rendue éclairante, soit par emploi du Novolight seul, soit par emploi d'une baguette de cette substance au centre d'une valve métallique, ce qui permet de modifier sa courbure.

Ces instruments sont encore à l'étude ; ils seront certainement perfectionnés et multipliés. Il m'a semblé intéressant de vous présenter ce produit qui est susceptible d'applications nombreuses, notamment dans le domaine chirurgical.

Un fourreau métallique pour le petit écraseur de de Martel,

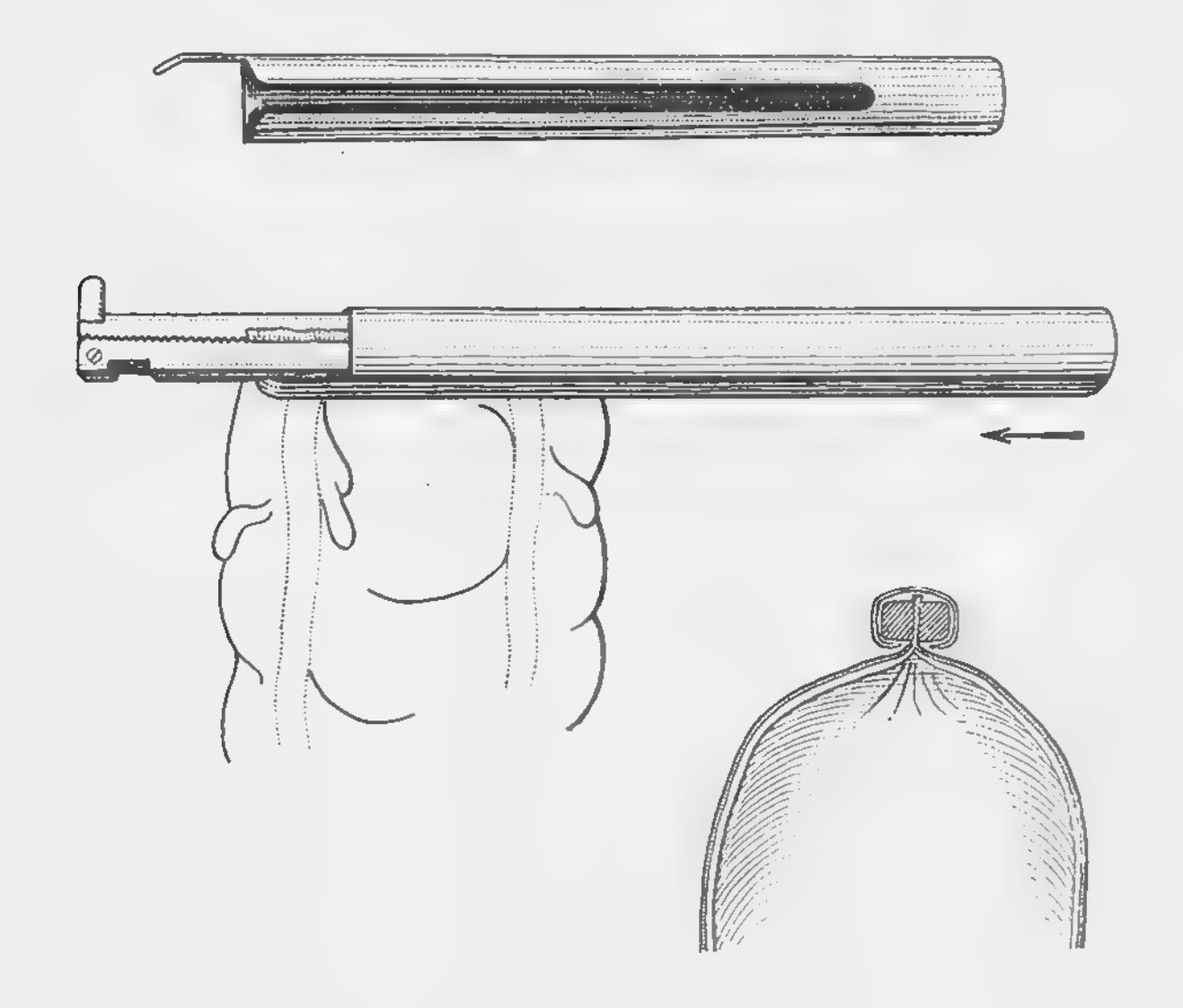
par M. **Jean Quénu.**

Je me sers beaucoup du petit écraseur de de Martel pour la chirurgie colique.

Je m'en sers dans l'opération de Hartmann, que je commence toujours par la section du côlon.

Je m'en sers dans l'amputation abdomino-périnéale du rectum, que je commence également par la section du côlon.

Grâce à l'écraseur, dans ces deux opérations, la colostomie iliaque



gauche terminale est faite en un tournemain, par une courte contre-incision, et sans une seule suture.

Grâce à l'écraseur, dans l'abdomino-périnéale, le bout colique inférieur est facilement enfoui dans le décollement présacré lors du temps abdominal, retrouvé et extrait lors du temps périnéal.

Pour ces deux emplois, la supériorité de l'écraseur de de Martel sur les différents modes d'occlusion temporaire de l'intestin me semble évidente et trop peu connue, quoiqu'elle eût été jadis signalée par mon maître Okinczyc. C'est un procédé d'occlusion simple, rapide et hermétique. On ne peut lui faire qu'un reproche, peut-être théorique mais

pertinent, c'est de n'être pas absolument aseptique. Je m'explique : Après la section du côlon entre les deux éléments de l'écraseur, il reste sur chaque élément une petite tranche intestinale, très mince mais septique. Cette tranche peut souiller la main de l'opérateur, la traversée pariétale, le tissu cellulaire présacré.

C'est pourquoi j'ai fait construire dans mon service ce petit fourreau métallique très simple, qui peut être placé sur chaque élément d'écraseur aussitôt après la section colique. La face supérieure légèrement convexe vient recouvrir la tranche intestinale septique ; la face inférieure est fendue pour laisser le passage du côlon ; sur le bord opposé au verrou de l'écraseur, un onglet assure une fixité suffisante.

ÉLECTION D'UN ASSOCIÉ PARISIEN

Premier tour :

Nombre de votants : 78. — Majorité absolue : 40.

MM.	Thalheimer.	28 voix.
	Funck-Brentano	22 —
	Meillière	11 —
	Desjardins	6 —
	Dufourmentel	5 —
	Redon	4 —
	Hertz.	1 —
	Séjournet.	1 —

Deuxième tour :

Nombre de votants : 77. — Majorité absolue : 39.

MM.	Funck-Brentano	43 voix. Elu.
	Thalheimer.	19 —
	Meillière	12 —
	Hertz.	1 —
	Redon	1 —
	Bulletin blanc	1 —

M. Funck-Brentano ayant obtenu la majorité des suffrages est proclamé associé parisien de l'Académie de Chirurgie.

VACANCES DE PAQUES

L'Académie ne tiendra pas séance les **mercredis 5 et 12 avril.** La séance de rentrée aura lieu le **mercredi 19 avril 1939.**

Le Secrétaire annuel : M. Robert Monod.

Imprimé par l'Ancne Imple de la Cour d'Appel, A. Maretheux, Dir., 1, r. Cassette, à Paris (France).

MÉMOIRES

DE

L'ACADÉMIE DE CHIRURGIE

Séance du 29 Mars 1939.

Présidence de M. Raymond GRÉGOIRE, *président.*

PROCÈS-VERBAL

La rédaction du procès-verbal de la précédente séance est mise aux voix et adoptée.

CORRESPONDANCE

La correspondance comprend :

1° Les journaux et publications périodiques de la semaine.

2° Des lettres de MM. BOPPE, BRÉCHOT, MAURER, R.-Ch. MONOD, RICHARD, WILMOTH, WOLFROMM s'excusant de ne pouvoir assister à la séance.

3° Une lettre de M. P. FUNCK-BRENTANO remerciant l'Académie de l'avoir élu associé parisien.

4° Un travail de M. P. L. MIRIZZI (Cordoba), associé étranger, intitulé : *Communication sur une cinquième série d'opérations sur les voies biliaires avec cholangiographie opératoire.*

5° Un travail de M. J. BRÉHANT (Oran), intitulé : *Traitement des luxations récidivantes de la mâchoire par butée osseuse pré-articulaire.*

M. BAUMGARTNER, rapporteur.

6° Un travail de M. J. MAGENDIE (Bordeaux), intitulé : *Prolapsus génital après amputation périnéale du rectum.*

M. MOCQUOT, rapporteur.

Publication périodique hebdomadaire.

PRÉSENTATION D'OUVRAGE

M. Pius Branzeu (Strasbourg) fait hommage à l'Académie d'un exemplaire de son ouvrage intitulé : *Contribution à l'étude anatomo-clinique des artérites oblitérantes chroniques des membres.*

Des remerciements sont adressés à l'auteur.

A PROPOS DU PROCÈS-VERBAL

Les récidives des tumeurs mixtes de la parotide,

par M. **Hartmann.**

Au cours de notre dernière séance je me suis élevé contre l'affirmation de mon ami Roux-Berger lorsqu'il nous a dit que les tumeurs mixtes de la parotide récidivaient toujours. Je recherche en ce moment ce que sont devenus mes anciens opérés et vous apporterai les résultats de mon enquête. Auparavant et dès aujourd'hui je désire vous signaler deux importantes statistiques américaines sur cette question.

Neil W. Swinton et Shields Warren (1), réunissant les cas opérés de 1927 à 1937 à la Lahey Clinic, trouvent, sur 45 tumeurs mixtes, 19 opérés sans récidive au bout d'un an, 5 au bout de deux ans, 8 au bout de trois ans, 1 au bout de quatre ans, 3 au bout de cinq ans, 1 au bout de six ans, 6 au bout de sept ans, 3 au bout de huit ans, 1 au bout de neuf ans ; 2 opérés ont présenté des récidives au bout de trois ans.

Si nous laissons de côté les malades qui n'ont été suivis qu'un ou deux ans, nous trouvons, sur 25 malades suivis de trois à neuf ans, 2 récidives, soit 8 pour 100.

Plus importants encore sont les travaux de Joseph Mc Farland qui s'est attaché depuis des années à l'étude des tumeurs des glandes salivaires et a publié sur elles une série de mémoires (2). On y trouve des cas suivis pendant un temps beaucoup plus long et aussi une proportion de récidives plus élevée, 60 sur 278 cas, soit 21,5 pour 100. Certaines

(1) Swinton (Neil W.) et Warren (Shields). Salivary gland tumors. *Surgery, Gynecology, Obstetrics*, Chicago, **67**, octobre 1938, p. 424.

(2) *American Journ. of medical Sciences*, **172**, 1926, p. 804. — *Ibidem*, **174**, 1927, p. 362. — *Surgery, Gynec., Obstetrics*, **57**, 1933, p. 104. — *Ibidem*, **63**, 1936, p. 457.

de ces récidives ont été constatées après douze, quatorze, trente, trente-deux, quarante-sept ans.

En regard de ces récidives, Mc Farland trouve des opérés sans récidive : 2 après onze ans, 3 après treize ans, 1 après quinze ans, 1 après vingt ans, 1 après vingt-deux ans, 1 après vingt-cinq ans.

Il semble donc que les récidives sont plus fréquentes que je ne le croyais, mais que cependant le plus grand nombre des opérés reste guéri.

A propos d'une modification au procédé d'orchidopexie d'Ombrédanne par Abel Pellé (de Rennes).

par M. **G. Küss.**

Dans la dernière séance, mon ami le professeur M. Chevassu a fait un rapport très intéressant sur un travail de M. Abel Pellé, de Rennes, intitulé : Orchidopexie transseptale sans plaie scrotale.

Ombrédanne, dans le 3e temps de son procédé de fixation par l'intermédiaire de la cloison scrotale, fait, en effet, la manœuvre suivante : l'index, partant de la plaie inguinale, creuse peu à peu un passage dans le scrotum en visant le milieu de la bourse opposée, bute sur la cloison, la refoule et va soulever les téguments du scrotum du côté sain. Et c'est sur le flanc du scrotum sain, tendu par l'index qui le refoule, que le chirurgien fait une incision de 3 centimètres comprenant toute l'épaisseur du tégument. Pellé supprime cette brèche scrotale, refoule avec l'index tégument scrotal du côté sain *et cloison* sous la racine de la verge et jusque dans la plaie inguinale. Là, la cloison, facilement reconnue grâce à sa couleur jaunâtre, est amarrée avec des pinces, puis incisée verticalement entre ces pinces. Par cette incision de la cloison, le testicule ectopié est introduit dans la loge scrotale du côté sain.

Cette suppression de la brèche scrotale du côté sain n'est pas une nouveauté, comme paraît le croire notre collègue de Rennes.

Depuis 1920, j'emploie dans l'ectopie testiculaire un procédé qui m'est personnel et qui m'a toujours donné d'excellents résultats. Ce procédé a fait l'objet de la thèse de mon élèves, le Dr Salvan (1).

Ce procédé, du reste tout à fait différent de celui d'Ombrédanne, et que je n'ai pas l'intention de décrire longuement ici, comprend les deux temps principaux suivants :

1° Abaissement du testicule, en respectant d'une façon absolue les éléments trophiques du cordon ;

2° Fixation du testicule, grâce à une anastomose fibro-vagino-fibro-vaginale transseptale, de façon telle que les deux testicules, chacun dans

(1) Salvan (Léon). *Contribution à l'étude du traitement de l'ectopie testiculaire (procédé de Küss).* Paris, Louis Arnette, 1925.

sa loge respective, se trouvent appendus par leurs cordons unis l'un à l'autre à travers une brèche de la cloison scrotale. Or, dans mon procédé, l'incision de la cloison des bourses est pratiquée de la façon suivante (thèse de Salvan, p. 54-55) : « De l'index de la main droite, en admettant que l'on opère à gauche, on refoule au-dessus du testicule sain, au-dessous de la racine de la verge, l'hémi-scrotum droit, de façon à faire apparaître, à la partie inférieure du champ opératoire (inguinal gauche) la cloison d'un blanc jaunâtre coiffant la pulpe du doigt. L'aide place sur cette cloison bien reconnue, et en laissant un petit espace au-dessous de la rainure de la verge, quatre pinces de Kocher amarrant bien cette cloison et suffisamment distantes les unes des autres, dans leur situation cardinale, pour laisser passer facilement, après incision de la cloison, le testicule sain coiffé de sa vaginale.

Nous pratiquons l'incision de la cloison au bistouri avec prudence, en allant plan par plan, au niveau de l'espace circonscrit par les quatre pinces cardinales, tenant le bistouri de la main gauche, tandis que les trois doigts médium de la main droite repoussent le testicule sain. Au fur et à mesure l'aide reprend avec les pinces de Kocher toute l'épaisseur des parties incisées. Tout d'un coup le testicule fait hernie et on le voit se luxer dans le champ opératoire. »

Je n'ai publié des observations de malades opérés par ce procédé que depuis 1920, mais comme je l'avais mis au point pendant mon prosectorat, en 1911, il y a donc quelque vingt-huit ans que j'incise la cloison par voie inguinale homo-latérale et non par incision scrotale hétéro-latérale.

Pour le reste, tout en reconnaissant l'excellence du procédé de mon maître, le professeur Ombrédanne, j'avoue que je demeure fidèle à un procédé qui m'a donné toujours d'excellents résultats. J'espère vous présenter d'ailleurs, à une des prochaines séances, un de mes tout derniers opérés et vous pourrez juger vous-mêmes des résultats obtenus.

RAPPORTS

Infarctus utéro-ovarien et nécrose d'un fibrome par injection intra-utérine de permanganate de potasse,

par MM. **G. Cabanié G. Decrop** et M[lle] **Lafforet.**

Rapport de M. P. Moulonguet.

La question des infarctus utérins consécutifs à des manœuvres abortives a maintes fois retenu votre attention. L'observation qu'on nous apporte aujourd'hui est curieuse, en ce que le liquide employé est une

solution forte de permanganate de potasse à environ 1/450, caustique rarement relevé dans les observations déjà publiées : Mondor le cite sans en rapporter d'exemple. D'autre part, l'examen anatomique de l'utérus n'a pas démontré l'existence d'une grossesse, mais bien d'un fibrome utérin : c'est donc en l'absence de toute fécondation que des accidents de nécrose avec infarcissement se sont produits.

Je résume brièvement l'observation que vous trouverez déposée dans nos Archives (n° 185). Les accidents consécutifs à l'injection intra-utérine ont été presque immédiats ; déjà à la douzième heure la température était à 39°5, le ventre contracturé et le Douglas très douloureux. L'opération a lieu à la vingt-deuxième heure et permet de constater qu'il existe du pus dans le péritoine, que l'ovaire droit et une bosselure postérieure de l'utérus sont infarcis. Hystérectomie subtotale avec drainage à la Mickulicz. La femme a guéri après quelques alertes dramatiques : acidose

$$\left(\text{Rapport } \frac{\text{chlore globulaire}}{\text{chlore plasmatique}} : \frac{4,02}{5,22} = 0,7\right),$$

acétonurie sans glycosurie, hémorragie secondaire le seizième jour.

L'examen de la pièce a montré, au niveau de l'utérus, une gangrène fétide en voie de désintégration, « en bouillie », dans la corne droite, et un noyau fibromyomateux interstitiel en voie de nécrobiose. L'examen histologique n'a pas retrouvé d'éléments fœtaux, ni de réaction déciduale ; il a montré une thrombose oblitérante des vaisseaux.

Les auteurs font suivre leur observation de remarques judicieuses, où ils indiquent notamment la similitude des lésions qu'ils ont rencontrées avec celles que produisent les injections intra-utérines d'eau de savon. On sait d'ailleurs que les recherches sur la « nécrose alcaline » n'ont pas abouti à la démonstration d'une action spécifique des savons. Le beau travail expérimental de Gross, inspiré par mon ami Sénèque, conclut que ces injections de savon exercent leur action caustique, très inconstamment du reste, en déclenchant un réflexe vasculaire. On comprend, si l'on accorde ce point, que beaucoup d'autres substances agissent de même et risquent d'entraîner exactement les mêmes accidents.

Un point à retenir de l'observation de Cabanié et de ses collaborateurs est l'absence de grossesse. Or, jusqu'à présent, d'après Gross, il n'y avait pas d'observation d'infarctus vrai, provoqué par injection caustique, en dehors de la grossesse. Il est vrai que, sur l'utérus fibromateux qu'ont enlevé les auteurs, les lésions de nécrose étaient presque limitées aux deux noyaux myomateux et respectaient le muscle utérin lui-même : on sait la fragilité de nutrition de certains fibromes, elle a pu ici servir de point d'appel aux réactions vaso-motrices nécrosantes.

Je vous propose de remercier M. Cabanié et ses collaborateurs de leur intéressant travail.

Sur les volvulus de la vésicule biliaire,

par MM. **J. Pilven** (de Quimper) et **A. Siméon** (de la Marine)

Rapport de M. Pierre Brocq.

Le volvulus de la vésicule biliaire est rare ; il existe actuellement tant en France qu'à l'étranger, une soixantaine de cas publiés.

Je vous en ai apporté un cas personnel le 25 février 1931.

Il s'agit habituellement de femmes âgées ; cette torsion est exceptionnellement rencontrée chez l'homme adulte, comme dans l'observation dont MM. Pilven et A. Siméon nous font part.

Observation. — Au début du mois de janvier 1937, nous sommes appelés d'urgence à l'hôpital de Carhaix, près d'un cultivateur de quarante-huit ans, M. C...

Le médecin traitant, le Dr David, nous raconte que son malade avait été brusquement pris, deux heures environ après son déjeuner, alors qu'il travaillait aux champs, d'une douleur abdominale extrêmement vive avec vomissements d'abord alimentaires, puis bilieux.

Le malade avait présenté une crise analogue, mais de courte durée peu de jours avant : une injection de morphine.

Cependant, les phénomènes douloureux persistant et l'état général paraissant s'aggraver, le Dr David avait pensé à la possibilité d'un ulcère perforé de l'estomac.

Nous voyons C..., vers la huitième heure, pâle, le facies anxieux, souffrant atrocement et réclamant l'intervention chirurgicale. Le pouls est bon, un peu rapide, nausées, arrêt des gaz.

La région épigastrique est douloureuse avec maximum au point vésiculaire, la douleur irradie vers le dos et l'épaule droite.

Défense de la paroi surtout accusée au niveau de l'hypocondre droit. La palpation profonde est difficile chez le sujet qui est très musclé. La matité hépatique déborde le rebord costal. L'abdomen est sonore, le cul-de-sac de Douglas est souple, non douloureux. En raison de la crise antérieure, nous éliminons les diagnostics de perforation gastrique, de pancréatite aiguë hémorragique et pensons à une cholécystite aiguë.

Nous décidons d'intervenir. Anesthésie générale à l'éther. Incision le long du rebord costal droit, centrée sur le point vésiculaire. Le péritoine ouvert, nous découvrons une vésicule volumineuse, débordant largement le bord antérieur du foie, elle est noirâtre, avec par endroits de petites zones de couleur feuille morte. Elle paraît tendue à éclater.

Nous constatons rapidement que ce n'est pas le fond de la vésicule qui apparaît dans la plaie opératoire, mais une partie du corps. L'organe, en effet, est recourbé formant un coude à ouverture dirigée à gauche et en arrière (fig. 1).

Le segment inférieur du coude repose sur la portion droite du côlon transverse, à laquelle il est fixé par des adhérences inflammatoires.

Le fond de la vésicule, situé dans la profondeur, est au contact de la 2e portion du duodénum ; des petits tractus fibreux peu résistants unissent les deux viscères.

Adhérences coliques et duodénales sont facilement rompues au doigt.

La vésicule libérée, bondit littéralement hors de l'abdomen et se détord de 180° environ en sens inverse des aiguilles d'une montre. Immédiatement elle devient rosée, sauf au niveau des zones sphacélées signalées ci-dessus. Il nous est alors possible de constater que la vésicule n'adhère pas au foie, elle est flottante, sans le moindre méso.

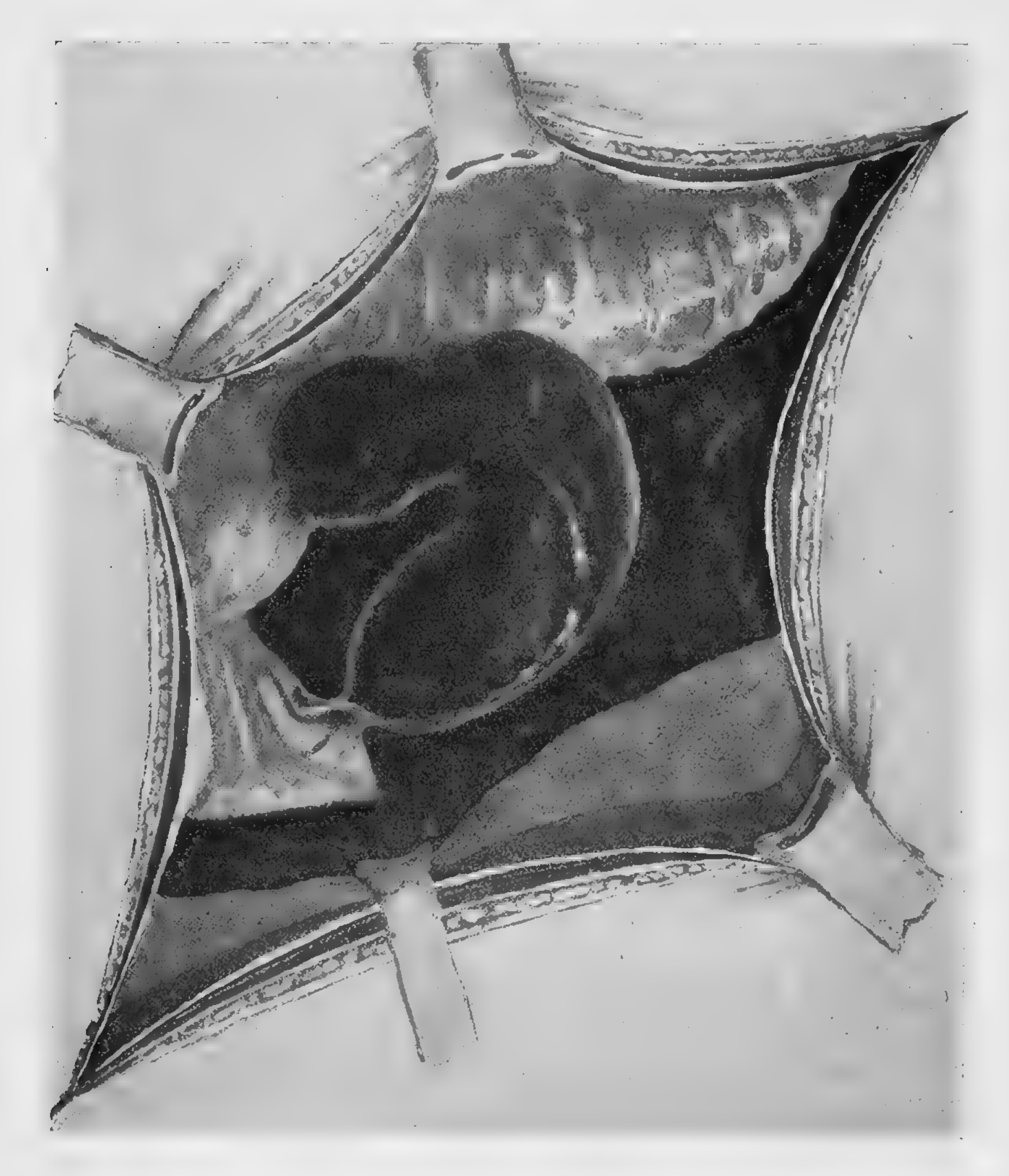


Fig. 1.

La torsion s'était effectuée au niveau du début du cystique au point où s'arrêtait le petit épiploon.

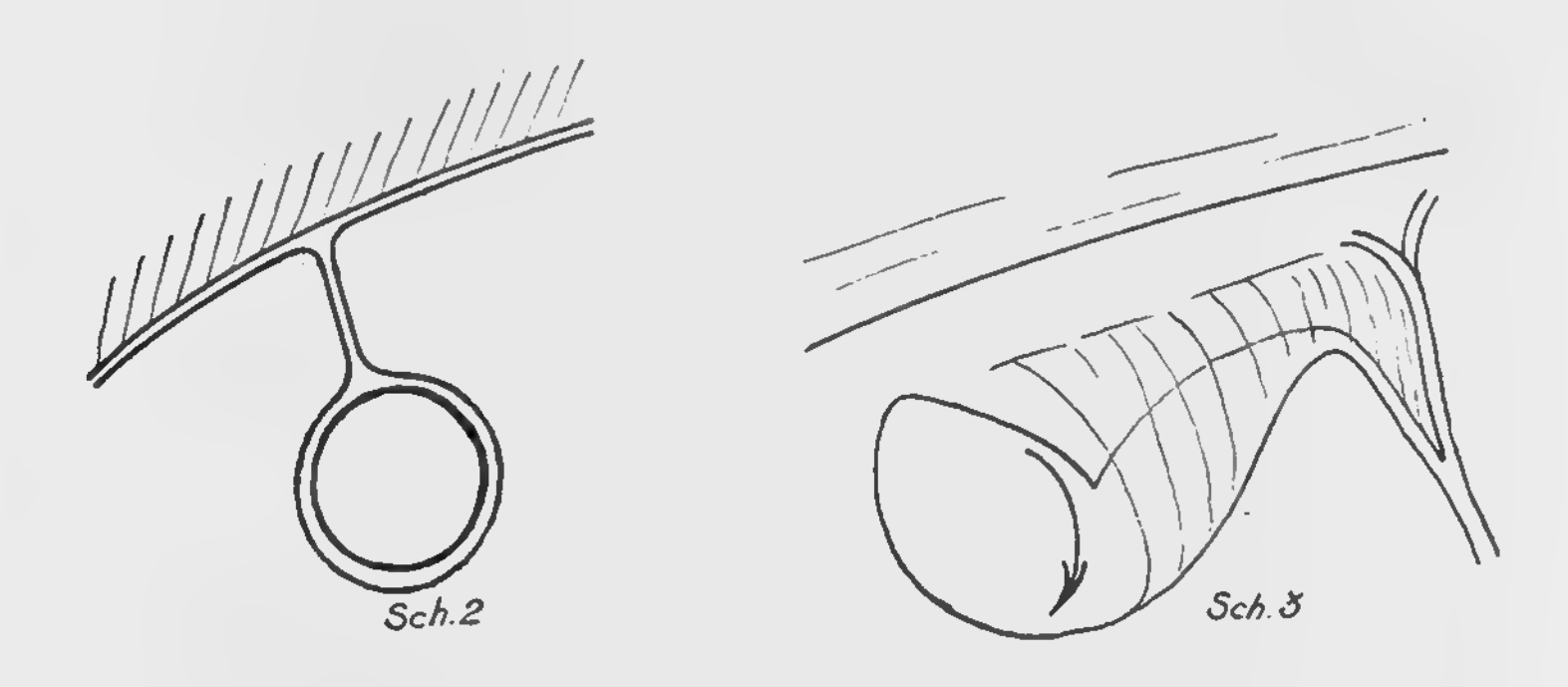
Pas de calculs vésiculaires. Nous pratiquons une cholécystectomie sous-séreuse ; suites opératoires normales.

MM. Pilven et Siméon ajoutent au chapitre que le professeur Mondor a réservé à cette question dans les « Diagnostics urgents », et au travail

que j'ai publié dans *La Presse Médicale* en juin 1931, quelques détails et en particulier une classification des cas suivant le type de l'attache péritonéale de la vésicule au foie.



Les auteurs ont étudié à l'amphithéâtre, sur 40 sujets adultes et vieillards des deux sexes, la disposition du péritoine au niveau de la vésicule biliaire. Dans 38 cas, la séreuse qui recouvre la face inférieure du foie se soulevait pour passer sur la face libre de la vésicule et la fixait dans la fossette cystique. Le réservoir biliaire dépassait le bord antérieur du foie dans trois quarts des cas sur une longueur variant de 1 à 4 centimètres, le plus fréquemment 2 centimètres. Il n'atteignait pas le bord antérieur du foie dans un quart des cas et se trouvait être



complètement adhérent. MM. Pilven et Siméon n'ont pas noté de rétrécissement au niveau de l'organe.

Dans deux cas, chez une femme de cinquante-six ans et un homme de quarante-cinq ans, ils ont rencontré une vésicule possédant un méso. Ce mésocyste avait 1 centimètre environ de hauteur. L'examen microscopique pratiqué (Dr Magrou) leur a montré qu'il contenait dans son épaisseur du tissu conjonctif et de nombreux petits vaisseaux : « capillaires sanguins et lymphatiques à revêtement endothélial ; vaisseaux sanguins à paroi bien constituée ».

Remarquons que ces deux mésos étaient trop courts pour permettre à la vésicule biliaire de s'y enrouler.

Ces recherches contrôlent et rejoignent celles de Raynal (1) qui avait également vu un mésocyste deux fois sur 40 sujets.

Les auteurs n'ont pas trouvé de vésicule biliaire complètement libre comme celle de leur opéré. Cette disposition est extrêmement rare, elle paraît avoir été surtout rencontrée par des chirurgiens.

Ces variations dans la disposition du péritoine expliquent le méca-

(1) In Jalifier. La vésicule flottante. *Thèse de Lyon*, 1913.

nisme également variable de la torsion. D'après MM. Pilven et Siméon, le volvulus pourrait se produire de trois façons :

Premier cas. — La vésicule n'ayant pas de contact avec le foie, se trouve rattachée à cet organe par un mésocyste assez long pour lui



permettre de s'y enrouler [mécanisme signalé par Pierre Brocq, puis par Machurot, etc.] (schémas 2 et 3).

Deuxième cas. — La vésicule est libre, rien ne la rattache au foie, elle est complètement entourée par le péritoine, elle va se tordre au niveau de son col ou du canal cystique [c'était le cas de l'opéré, de MM. Pilven et Siméon, ainsi que des opérés de Lett, Daraignez, Daux, Vignoli, etc.] (fig. 1, 4 et 5).

Troisième cas. — La vésicule, logée dans la fossette cystique, est recouverte par le péritoine qui tapisse la face inférieure du foie ; le réservoir biliaire, très volumineux, dépasse largement le bord antérieur du foie, il présente en somme deux parties : l'une adhérente, l'autre



libre ; c'est la partie libre qui va se volvuler [Leriche, opéré n° 2] (fig. 6 et 7).

Parfois la torsion sera facilitée par l'existence d'un rétrécissement au niveau du corps vésiculaire, à la jonction de la partie adhérente et de la partie libre [vésicule en sablier de Pierre Brocq] (cas de Hausen, de Leriche opéré n° 1, de Herfahrt).



Avec la majorité des auteurs, MM. Pilven et Siméon pensent qu'il faut attribuer la torsion de la vésicule au péristaltisme intestinal ; on comprend parfaitement qu'une vésicule libre, en totalité ou partiellement, ou encore possédant un long mésocyste, puisse rouler sur le côlon transverse et finir un jour par se volvuler.

Dans certains cas, la torsion se fait en sens inverse des aiguilles d'une

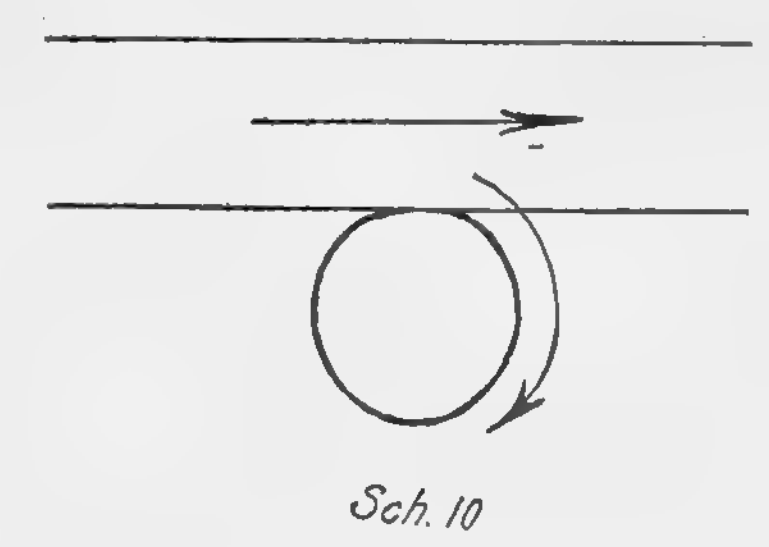


Sch 8 Sch. 9

montre, dans d'autres cas dans le sens des aiguilles. D'après les auteurs, le sens de la torsion peut s'expliquer de la manière suivante :

Lorsque la vésicule n'est pas coudée, sa face inférieure repose sur le côlon transverse. Le péristaltisme intestinal se faisant de droite à gauche, la torsion de la vésicule se fera dans le même sens, c'est-à-dire *en sens inverse des aiguilles d'une montre* (schéma 8).

Lorsque la vésicule est coudée (observation de Pierre Brocq, la nôtre [voir fig. 1]), *c'est la face supérieure, devenue inférieure au niveau de la portion coudée* qui est en contact avec le côlon transverse.



Sch. 10

La portion coudée va se tordre en sens inverse des aiguilles d'une montre, mais le segment supérieur se tordra *dans le sens des aiguilles* (schéma 9).

Tout se passera comme si la face supérieure de la vésicule se trouvait en contact avec le côlon transverse (schéma 10).

Je vous propose de remercier MM. Pilven et Siméon de nous avoir adressé leur intéressant travail et de les féliciter de leur succès.

Contusion rénale grave avec hématurie et intervalle libre. Les indications opératoires,

par M. **R. Ducastaing** (de Tarbes).

Rapport de M. R. Gouverneur.

Le Dr Ducastaing, de Tarbes, nous a envoyé une intéressante observation de contusion rénale que nous voulons vous rapporter.

M... (Robert), jeune réserviste de vingt-huit ans au 24e régiment d'artillerie, reçoit un coup de pied de cheval dans l'hypochondre droit, le 14 juin 1938. Il est transporté aussitôt à l'hôpital. Il se plaint d'une

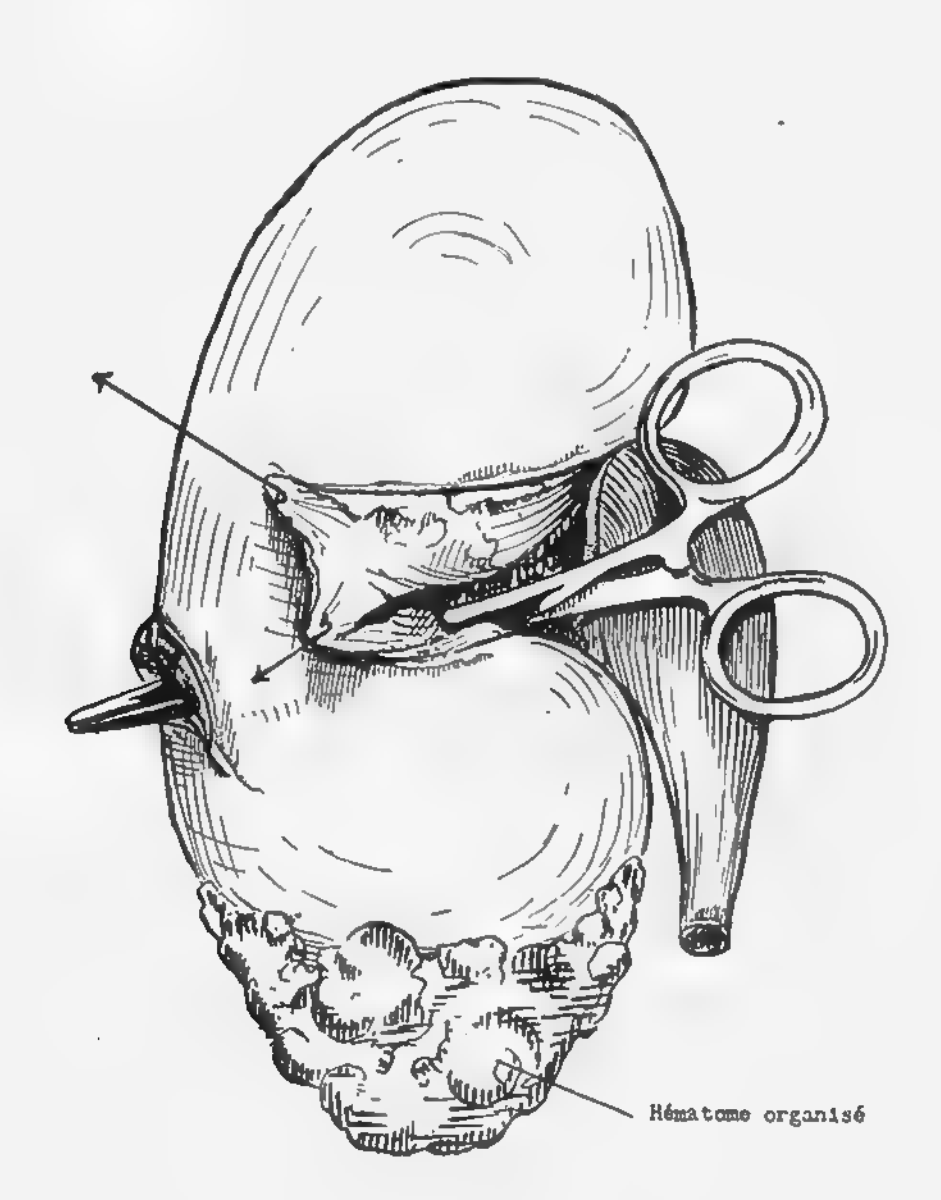


Fig. 1. — Rein droit. Face antérieure.

douleur vive dans le flanc droit qui est sensible à la pression et nettement contracté, surtout au niveau de sa face antérieure. Le reste de l'abdomen est souple. La température est à 38°, le pouls bien frappé est à 120. Les urines sont sanglantes. Surveillance médicale, glace sur le ventre, repos couché absolu.

L'état s'améliore les jours suivants, bien que l'hématurie persiste. Le pouls est à 90, la température entre 37°5 et 38°2. Injection d'anthéma.

Dans la nuit du 22 au 23 juin, l'hématurie cesse et les urines restent claires toute la journée du 23. Le pouls est à 85, la température au-dessous de 38°. Le pronostic paraît favorable. Même traitement médical.

Le 24 juin, nouvelle hématurie. La température qui était la veille à 37°9 monte à 39°. Les signes locaux n'ont guère changé, dans la fosse

Examen hématologique (Dr Carrère).

	24 juin	25 juin	27 juin (le lendemain de l'opération)	7 juillet	28 juillet
Globules rouges	3.800.000	1.140.000		3.040.000	4.720.000
Avant la transfusion			3.000.000		
Après la transfusion			4 494.000		
Globules blancs	12.798	10.000	11.913	7.656	7.965
Polynucléaires :					
Neutrophiles	82	69	87	61	57
Eosinophiles	0	1	0	2	5
Basophiles	0	0	0	0	0
Mononucléaires :					
Grands et moyens	14	20	9	30	30
Lymphocytes	3	9	3	7	7
Myélocytes	1	1	1	0	1
Dosage de l'hémoglobine (p. 100)	75	72	77	92	80
Valeur globulaire	1,0	0,3	0,8	0,7	0,8

lombaire aucun empâtement, mais il y a une certaine sensibilité le long de l'uretère avec irradiations douloureuses vers le pli de l'aine ; la paroi antérieure de l'hypochondre droit se contracte sous la pression. Le pouls bien frappé est à 110. Tension artérielle (au Pachon) : à 10 heures du matin, Max. : 14 ; Min. : 7 ; I. O. : 5. A 16 heures, Max. : 13,5 ; Min. : 7 ; I. O. : 4. On remarque cependant une certaine pâleur de la face. Nous faisons pratiquer un examen hématologique : globules rouges, 3.800.000 ; globules blancs, 12.798 (voir tableau).

Le 25 juin, même température. Pouls à 100. L'hématurie persiste et paraît plus abondante, mais sans caillots dans la vessie. Injection d'anthéma. Nouvelle prise de sang pour examen.

Le 26 juin, température 37°6. Pouls bien frappé : 90, mais avec quelques intermittences. Tension artérielle : Max. : 11 ; Min. : 7 ; I. O. : 2,5. La pâleur du visage s'accuse. L'examen hématologique que l'on nous communique montre une chute énorme du taux des globules rouges : 1.140.000. Cet examen ne permet aucun doute sur l'urgence de l'opération.

Intervention. Anesthésie au balsoforme. Longue incision lombaire. Pas d'hématome périnéal. Aucune infiltration du tissu cellulaire. Le rein découvert montre une vaste déchirure de sa face antérieure. Ligature et section de l'uretère. Dégagement du pôle inférieur rénal coiffé d'un petit hématome. Libération progressive et prudente du pôle supérieur et de la face postérieure déchirée. Ligature du pédicule après extériorisation Néphrectomie, fermeture sur drain. Durée de l'opération, trente minutes.

Examen du rein. — Face antérieure (fig. 1) large et profonde déchirure allant jusqu'au hile et séparée du bord convexe par un pont de tissu sain.

Face postérieure (fig. 2), déchirure formant une large valve étendue du bord interne à la partie moyenne du rein. Une pince introduite dans cette vaste plaie ressort par la plaie antérieure au niveau du bord convexe.

Il existe, au niveau du pôle inférieur du rein un hématome organisé de la grosseur d'une amande.

Examen histologique (Dr Laurentier). — On ne trouve ni infiltrat leucocytaire, ni lésion de sclérose. Les glomérules et les tubuli sont intacts. Par endroits, infiltrats de globules rouges.

Suites opératoires. — Très satisfaisantes. Le 27 juin, état général bon. Urines claires. Pouls : 92. Tension artérielle : Max. : 12 ; Min. : 7 ; I. O. : 5. Numération des globules rouges : 3 millions.

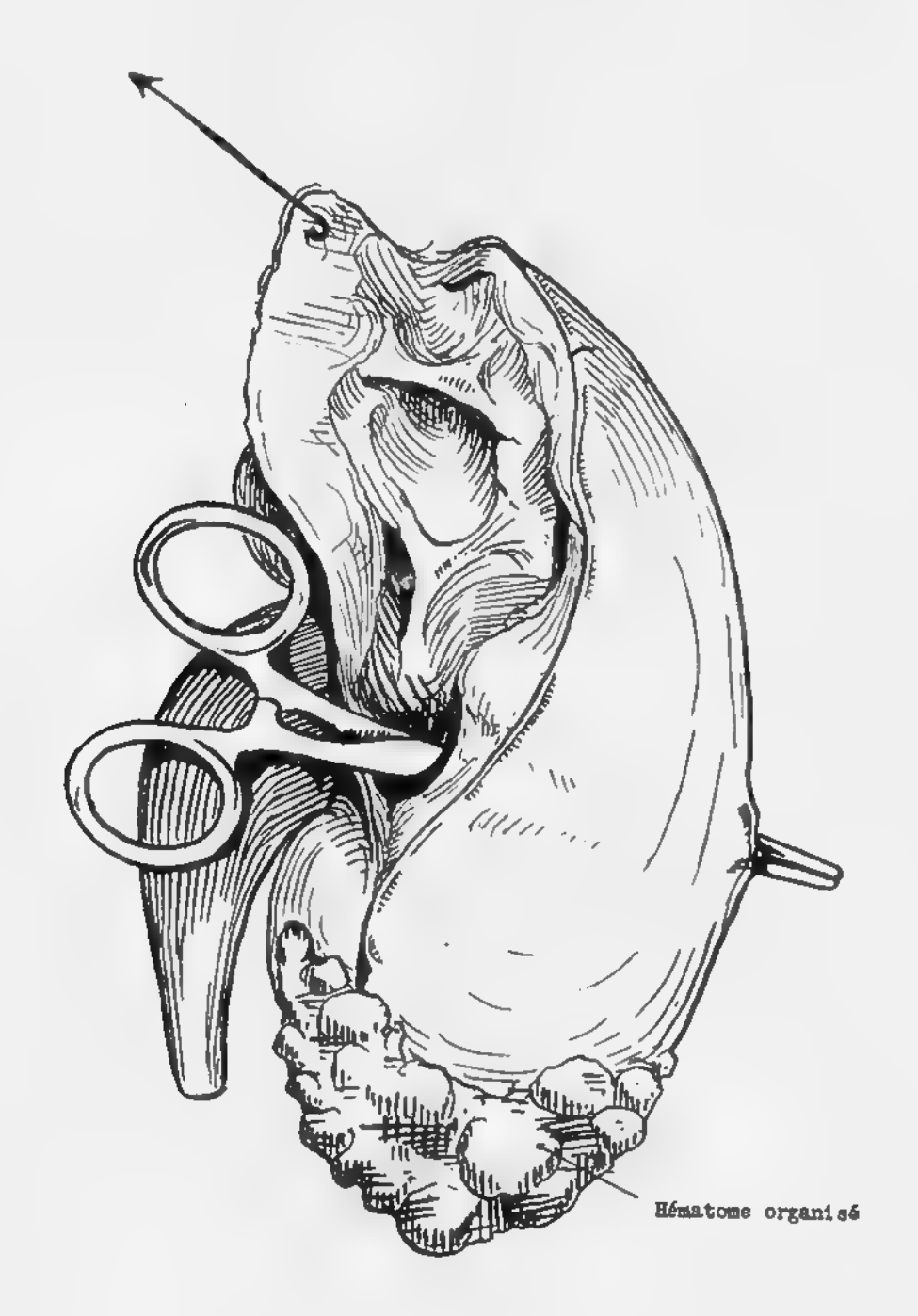


Fig. 2. — Rein droit. Face postérieure.

Transfusion de 200 c. c. de sang. Amélioration évidente. Numération des globules rouges : 4.494.000.

Le blessé quitte l'hôpital à la fin de juillet en excellent état. Plaie bien cicatrisée et solide. Tension artérielle : Max. : 12 ; Min. : 7 ; I. O. : 4.

Nous voudrions, à propos de cette observation et des cas observés par nous, retenir certains points.

Les symptômes péritonéaux et la contracture de la paroi abdominale antérieure qui s'observent dans les contusions du rein sont un fait important.

Dans l'observation de Ducastaing, la contracture de la paroi abdominale s'était dès le début localisée dans l'hypocondre droit, elle s'accompagna les jours suivants de douleurs irradiées vers le pli inguinal, mais malgré tout elle resta assez discrète ; il n'en est pas toujours ainsi.

Dans une observation personnelle, que nous voulons résumer rapidement, les signes péritonéaux et la contracture de la paroi occupaient le premier rang. Il s'agissait d'un homme de trente-deux ans, ayant eu un accident d'automobile le 21 mai 1938.

Examiné quelques heures après le traumatisme, il présente des plaies contuses et multiples de l'épaule et de l'avant-bras, il n'est pas spécialement choqué, mais la respiration abdominale est à peu près complètement supprimée, on note une contracture très violente de toute la moitié gauche de l'abdomen depuis le rebord costal jusqu'à l'arcade crurale, contracture très marquée qui empêche toute palpation profonde, il n'y a pas d'ecchymoses dans la région lombaire. Le côté droit du ventre se laisse bien déprimer, les urines sont sanglantes, sans caillots importants, le pouls à 90, bien frappé, la température à 38°. Le diagnostic de contusion rénale s'impose mais celui de la participation d'une lésion péritonéale est discutable.

Trois heures après le premier examen, le malade est revu. Les symptômes locaux et généraux se sont aggravés, le malade est fatigué ; le pouls est rapide, il y a silence respiratoire abdominal absolu, véritable ventre de bois du côté droit ; la région lombaire rénale droite est un peu plus pleine qu'à gauche, mais se laisse déprimer. Devant cette aggravation des symptômes et craignant une lésion viscérale, nous pratiquons une laparotomie qui ne nous montre ni sérosité, ni sang dans le ventre. Les anses intestinales sont normales, seule la paroi postérieure de l'abdomen est refoulée en avant et forme une grosse saillie, une voussure, mais il n'y a pas de fissuration du péritoine à son niveau.

Les suites opératoires furent simples. Chez ce blessé, la contracture pariétale antérieure était tout à fait analogue à celle qu'on observe dans les contusions de l'abdomen.

Cette contracture abdominale avait déjà attiré l'attention de Legueu, en 1912, à propos d'une observation de Le Jemtel ; Gérard, dans son rapport au Congrès d'Urologie, en 1930, insiste sur cette contracture, il est des cas, rares il est vrai, mais qui n'en existent pas moins, où il est impossible d'affirmer, en clinique, s'il y a ou non une lésion péritonéale viscérale concomitante à la contusion du rein. Il semble que, si à deux ou trois examens rapprochés, les symptômes cliniques s'aggravent on soit autorisé à intervenir ; sans doute on fera peut-être des laparotomies purement exploratrices, mais on ne méconnaîtra pas de lésion viscérale. Cette contracture abdominale est de pathogénie variable, la présence de sang ou de sérosité sanglante dans l'abdomen, due à une déchirure du péritoine ou à une petite fissuration de la séreuse qui recouvre la face antérieure de l'hématome explique la contracture ; il s'agit souvent de fissurations minimes et bien des observations les signalent.

Mais dans notre cas, il n'y avait aucune lésion du péritoine, aucun épanchement de sang ou de sérosité dans le ventre. La présence d'un hématome péri-rénal important refoulant le péritoine pariétal en avant,

semble suffire à expliquer dans certains cas la présence d'une contracture importante qui peut donner le change et faire croire à une lésion intra-péritonéale.

L'hématurie à retardement avec intervalle libre est également notée dans l'observation de Ducastaing, mais chez lui cet intervalle a eu une durée courte de vingt-quatre heures seulement. Nous avons ici même rapporté l'observation d'un malade de MM. Sauvage et Régnier, où après une violente contusion lombaire, il y avait eu hématurie et un intervalle libre de sept jours avec reprise des accidents, hématurie et douleurs qui avaient nécessité une intervention.

Le cas de Funck-Brentano, rapporté par le professeur Gosset en mars 1933, est remarquable par la longue durée de l'intervalle libre ; le blessé avait eu une contusion rénale grave avec hématurie en deux temps et intervalle libre d'un mois.

Sur un blessé que nous avons observé, le seizième jour de l'accident, et après douze jours d'urines claires, il y eut reprise de l'hématurie. Au moment de l'accident, l'abdomen était peu sensible et à peine contracturé, seules les urines restèrent sanglantes pendant quatre jours, puis toute hématurie cesse et le malade rentre chez lui. L'hématurie reprend au seizième jour, importante mais sans nécessiter cependant une intervention.

Ces hématuries retardées sont donc loin d'être exceptionnelles, le plus souvent on les observe au bout de cinq à six jours, il est rare toutefois d'avoir un intervalle aussi long comme le cas de MM. Gosset et Funck-Brentano.

Dans certains cas, cette hématurie est due à l'évacuation secondaire de l'hématome péri-rénal par l'uretère, mais le plus souvent elle relève de l'infection comme en témoigne la courbe thermique, et elle est due à un infarctus rénal plus ou moins étendu. Toute contusion un peu grave du rein doit donc rester sous surveillance médicale stricte et suffisamment prolongée.

Le problème des indications opératoires est de beaucoup la question la plus importante et la plus difficile en pratique courante.

Dans les cas bénins où les signes sont légers, la question de l'opération ne saurait se poser, mais les cas de gravité moyenne soulèvent un problème souvent très délicat surtout quant au bout de quelques jours les symptômes s'atténuent et qu'une période d'urines claires permet d'espérer une évolution favorable. De nombreuses contusions du rein guérissent, en effet, sans intervention ; Dozsa, dans 83 cas de traumatismes fermés du rein, n'intervient que trois fois.

Dans la statistique de Payr, sur 60 cas observés de 1911 à 1934, 11 opérations furent faites. Il est classique, depuis la thèse de Lardennois, de considérer que le véritable danger est l'hématome et il y a indication formelle à l'acte opératoire quand l'hématome dépasse l'horizontale passant au niveau de l'ombilic ; ceci est vrai le plus souvent, mais il est des cas d'accidents très graves ayant imposé l'opération d'urgence

pour des lésions rénales importantes, sans qu'il y ait eu hématome important de la loge rénale, le cas de Funck-Brentano en est un exemple des plus démonstratifs.

Dans le cas de Ducastaing, il n'y avait pas d'hématome péri-rénal. L'hématurie seule ne suffit pas, quelle qu'en soit l'importance immédiate, à affirmer la rupture grave du rein. Il n'y a pas parallélisme entre l'intensité des symptômes immédiats et l'importance des lésions rénales.

On a voulu adjoindre certains examens spéciaux, comme la pyélographie, pour renseigner sur le degré des lésions du rein. La pyélographie dans le traumatisme du rein est inutile. Elle montrera bien une lésion avec modification d'aspect des calices, mais la question du diagnostic n'est pas en jeu, car celui-ci est en général très facile et, de plus, la pyélographie est une manœuvre dangereuse qui, dans certains cas, a produit une aggravation immédiate des lésions. Elle est donc à rejeter comme examen immédiat. Tardivement, plus tard, loin du traumatisme, la pyélographie peut, peut-être, avoir un intérêt, quand la guérison obtenue on voudra s'efforcer de fixer sur une image les lésions qu'a laissées l'accident.

Les symptômes généraux eux-mêmes peuvent être trompeurs ; chez le blessé de Ducastaing, le jour même de l'intervention, pourtant urgente, le pouls battait à 90 avec, il est vrai, quelques intermittences. La tension artérielle donne, dans beaucoup de cas, une indication thérapeutique de premier ordre (Marion), mais les données oscillométriques sont loin d'avoir une valeur absolue ; le jour même de l'intervention, la pression artérielle se maintenait à 11-7, alors que la pâleur du visage s'accusait. Dans ces hémorragies répétées, la thérapeutique médicale (repos absolu, glace, sérum, injections toni-cardiaques) masque les symptômes, le cœur d'un hémorragique jeune et résistant lutte jusqu'au bout, pourtant la syncope est imminente et peut transformer le malade en un moribond ; chez un malade de Dozsa, n'ayant eu ni hémorragie violente, ni grosse tuméfaction lombaire, la mort survint au cinquième jour, très rapidement ; le rein contusionné était coupé en deux.

Il est donc impossible de fixer une règle de conduite univoque, car celle-ci dépend de nuances cliniques dont l'interprétation peut être très délicate.

L'examen du sang paraît avoir, pour Ducastaing, une réelle valeur sur laquelle peu d'auteurs ont insisté, la courbe de la numération globulaire peut se montrer plus importante que la courbe de la fréquence du pouls, et même que le tracé oscillométrique, comme le montre son observation.

Dans les cas difficiles, où l'on hésite sur la conduite à tenir, la chute considérable du nombre de globules rouges impose la décision et permet d'affirmer l'urgence opératoire.

Si nous voulions résumer les indications opératoires, il nous paraît

qu'il n'y a pas de formule absolue toute faite, qu'il faut discuter et poser l'indication dans chaque cas par la clinique. L'intervention peut se poser d'une façon immédiate dans les cas très graves avec signes de déchirure du rein ou de rupture des vaisseaux du pédicule, caractérisée par la pâleur du malade, la lipothymie, un hématome péri-rénal croissant, une contracture abdominale marquée localisée au côté traumatisé.

Dans les cas moyens, l'opération peut être indiquée si les signes locaux et généraux ont tendance à s'accroître, si la pression artérielle baisse ; secondairement, quelques jours après l'accident, l'intervention peut se poser également devant la persistance et la récidive des hématuries, cette persistance et cette récidive du saignement sont un signe de grande valeur, surtout si elles s'accompagnent de pâleur du malade avec baisse de la tension artérielle ; enfin, tardivement, l'opération peut être indiquée devant une hématurie importante qui avait disparu et qui reprend, ou du fait de l'élévation de la température. On doit toujours avoir présents à l'esprit les dangers des contusions du rein et le peu de gravité d'une lombotomie exploratrice ; sans doute, on pourrait alors être amené à intervenir plus souvent, mais il serait à craindre que l'indication opératoire posée un peu trop facilement ait l'inconvénient d'exposer trop souvent à une néphrectomie insuffisamment justifiée.

Une règle reste en effet absolue, c'est celle d'intervenir avec l'idée de tout faire pour éviter une néphrectomie qui ne serait pas absolument justifiée. Dans les cas de gravité moyenne, l'élargissement des indications de la lombotomie exploratrice reste subordonnée à cette seule condition de rester aussi conservateur qu'il est possible.

Je vous propose de remercier M. Ducastaing de nous avoir communiqué son intéressante observation, qui nous a permis de discuter certains points intéressants en pratique des contusions du rein.

Un cas d'occlusion d'origine typhique,

par M. **Etienne Curtillet** (d'Alger).

Rapport de M. J. Okinczyc.

Nous avons reçu de M. E. Curtillet (d'Alger) la très intéressante observation d'un cas d'occlusion intestinale survenue au cours d'une fièvre typhoïde.

Ce document vient opportunément à la suite des précédentes communications d'iléite terminale, nous semble-t-il ; car si, jusqu'ici, l'étiologie éberthienne n'a pas été démontrée dans cette singulière maladie, le cas de M. Curtillet semble prouver qu'elle ne doit pas être rejetée complètement.

L'occlusion typhique doit d'ailleurs être très rare. Si la perforation typhique prend, comme le dit Mondor, le masque de l'occlusion par le tympanisme et le barrage intestinal, il s'agit plutôt de péritonite typhique que d'occlusion vraie.

C'est la seule petite objection que nous serions tenté de faire à M. Curtillet, car, à la lecture attentive de son observation, il nous semble que les signes de péritonite se mêlent bien intimement à ceux de l'occlusion.

Observation. — Je suis appelé d'urgence le 22 septembre 1937, à 2 heures du matin, auprès du jeune J... (René), âgé de sept ans. Depuis dix-sept jours, l'enfant est atteint d'une fièvre typhoïde non douteuse, malgré un séro-diagnostic récent négatif et traitée par la diète et la glace sur le ventre.

L'évolution se poursuivait normalement lorsque brusquement apparurent des accidents abdominaux. Dans l'après-midi du 20 septembre, l'enfant fut pris de douleurs abdominales vives accompagnées d'un vomissement et d'une selle. Depuis lors, les douleurs abdominales persistent vives, avec paroxysmes ; l'arrêt des matières et des gaz est complet, le ventre est ballonné.

Nous voyons le petit malade trente-six heures après le début des accidents. Le ventre est très ballonné, tympanique, tendu sans contracture franche, très douloureux spontanément et à la pression. On ne remarque pas de péristaltisme intestinal, mais par moments des anses contractées se dessinent sous la paroi. Cependant le pouls bat à 120, rythme adopté depuis le début de la maladie, le facies n'est pas trop mauvais. Enfin, le toucher rectal conduit sur un plastron pelvien dur, diffus, douloureux.

Ce dernier signe, les autres symptômes qui sont plus ceux d'une occlusion que d'une péritonite nous portent à penser qu'il doit s'agir d'une perforation spontanément obturée dans le pelvis avec occlusion consécutive par agglutination d'anses.

Un examen radioscopique pratiqué séance tenante à l'hôpital de Mustapha, où nous faisons transporter l'enfant, confirme ce diagnostic. On découvre des images hydroaériques multiples d'occlusion du grêle et l'absence complète d'épanchement gazeux intrapéritonéal (pas de croissant gazeux inter-hépato-diaphragmatique, pas d'air sous le diaphragme gauche).

L'enfant est observé de trois en trois heures.

A midi des vomissements se sont répétés à trois reprises, le facies est moins bon, un lavement hypertonique prudent est donné sans résultat. L'intervention ne peut être différée davantage.

Le 22 septembre, à 15 heures. Intervention. Une iléostomie est décidée. Sous anesthésie locale, incision iliaque droite de Mac Burney de 6 centimètres. A l'ouverture du ventre, on découvre un épanchement puriforme baignant les anses intestinales, un péritoine d'aspect quasi-normal. L'anse qui se présente, la dernière anse iléale, n'est pas dilatée, une traction prudente la montre franchement retenue dans le pelvis. Le pus découvert fait hésiter sur la conduite à tenir ; un coup de kélène général permet de prolonger vers le pubis l'incision, et des anses dilatées surgissent. Alors, réalisant de nouveau, et la gravité qu'aurait une opération complète et le caractère franchement occlusif de la symptomatologie clinique et *radiologique,* nous revenons à notre décision première, malgré l'existence constatée de l'épanchement puriforme (dont nous regrettons

de n'avoir pas demandé l'examen bactériologique). Extériorisation d'une anse dilatée, pose à la Witzel dans cette anse d'un drain n° 16. Drain vers le Douglas.

L'enfant est hospitalisé dans le service de notre maître, le professeur Costantini.

Le lendemain 23. Pouls à 160, température 37°8 ; vomissements. La sonde a peu donné : 100 c. c. environ. Le soir, la situation paraît désespérée, on injecte par le drain abdominal 30 c. c. de sérum anticolibacillaire de Vincent.

Le 24, pouls à 120, facies meilleur.

Le 25, la sonde a beaucoup donné, le ventre est plat, le malade boit bien, plus de hoquet, température 39°.

Le 30 septembre. Numérations globulaires : 10.050 globules blancs ; 2.900.000 globules rouges ; formule leucocytaire : 80 polynucléaires. Sérodiagnostic fortement positif à l'Eberth.

La sonde iléale se détache et désormais le liquide intestinal s'échappera par deux orifices fistuleux.

A partir du 1er octobre, la température descend, le malade entre en convalescence.

Les jours suivants on suit par le toucher rectal la résolution progressive du plastron pelvien, en même temps que les données hématologiques rejoignent la normale.

Quelques semaines plus tard on obtient quelques selles par l'anus. Cependant une fistule stercorale s'établit définitivement.

Elle est fort bien supportée par le malade. L'état général se remonte rapidement, l'enfant engraisse de plusieurs kilogrammes. Localement la saillie de l'anse extériorisée s'efface progressivement et l'on est au bout de trois mois en présence d'une fistule faite de deux orifices juxtaposés, complètement labiée, sauf entre les deux orifices qui restent séparés par une petite surface de tissus de granulation très propre.

Le 13 janvier. Cure radicale de la fistule. Sous anesthésie générale, incision ovalaire circonscrivant la ligne d'union muco-cutanée Aisément la fistule est attirée, et le péritoine ouvert. Section de l'intestin à 5 centimètres de part et d'autre de la fistule. Suture termino-terminale en deux plans au lin. Drain dans le péritoine, catgut et un crin sur les muscles. Pas de suture cutanée.

L'intervention a été très simple, mais les suites opératoires que notre maître, le professeur Constantini, veut bien suivre avec nous, en sont fort troublées. Tout d'abord, durant une semaine des phénomènes de ballonnement avec quelques vomissements et atteinte rapide de l'état général, sans température, nous inquiètent. Traités par du sérum anticolibacillaire sous-cutané ; une désunion de la paroi et une ponction au trocart d'une anse immédiatement sous-jacente (22 janvier), ils rentrent péniblement dans l'ordre.

Dix jours plus tard, le 6 février, de nouveaux accidents, de caractère différent mais tout aussi imprécis, surviennent encore, sous forme d'une température à grandes oscillations avec douleurs lombaires gauches. Hémoculture, examen d'urine sont négatifs, une formule sanguine normale.

Sérum anticolibacillaire, quinine et même une incision lombaire exploratrice (le 16 février), d'ailleurs négative, sont mis en œuvre.

Le 22 février les accidents s'apaisent, la convalescence commence.

L'enfant quitte l'hôpital guéri le 15 mars 1937. Nous l'avons revu depuis en parfaite santé, mais porteur d'une éventration qui devra être traitée ultérieurement.

M. Curtillet rapproche ce cas des occlusions post-opératoires ou appendiculaires.

Mais, là encore, il faut bien distinguer et nous avons nous-même insisté autrefois sur cette distinction nécessaire entre deux variétés de faits : les fausses occlusions précoces, qui sont le plus souvent des péritonites en évolution, avec parésie de l'intestin plutôt qu'obstacle mécanique, et les occlusions tardives par coudure, adhérence, avec obstacle mécanique vrai, en dehors de tout processus inflammatoire évolutif.

Nous nous excusons de ces réserves, mais M. Curtillet lui-même, dans l'interprétation des faits, admet la succession suivante : perforation iléale, aussitôt bouchée spontanément dans le pelvis, où une péritonite localisée a congloméré les anses intestinales et provoqué l'occlusion.

M. Curtillet peut-il affirmer que la péritonite n'a joué aucun rôle dans la parésie de l'intestin ?

L'efficacité de l'iléostomie n'est pas même une preuve en faveur de l'occlusion vraie, car nous savons ses heureux résultats dans les parésies par péritonite.

Ceci dit, et en félicitant M. Curtillet de sa prudente et heureuse intervention, nous tenons à reproduire quelques réflexions qui accompagnent son observation et qui sont intéressantes, car elles précisent la particulière gravité des perforations typhiques dans le milieu où il exerce et les services que peut rendre, dans ces cas difficiles, la radiographie pour poser les indications opératoires :

« La perforation typhique, à Alger, est d'une extraordinaire gravité. Nous ne connaissons pas d'exemple, aussi bien entre les mains de nos collègues chirurgiens de garde et de nos maîtres qu'entre les nôtres, de guérison de perforation typhique opérée, et ceci avec les procédés opératoires les plus divers (extériorisation de l'anse, abouchement de la perforation, suture et réintégration). Comme à Marseille, la mort est de règle, parfois d'ailleurs fort longtemps après l'intervention, comme épisode terminal d'une longue adynamie progressivement aggravée.

« Ces faits répondent à ceux qui seraient tentés de nous reprocher une conduite opératoire timide et trop heureusement récompensée. Nous n'avons pas voulu aller à la perforation, libérer le placard d'adhérence, trop certain de faire retomber dans la règle ce cas qui se présentait si favorablement atypique. Certes, nous avons couru le risque d'une rupture secondaire du magma d'anses obturateur. Entre deux risques, nous pensons que (à Alger du moins) c'est celui qu'il fallait choisir.

« Enfin, si nous avons pu agir ainsi, c'est à l'examen radioscopique que nous le devons. Cet examen, qui trouve dans la péritonite typhique son indication la plus impérieuse, nous avait convaincu de l'absence de pneumopéritoine et il nous autorisait plus sûrement que l'examen clinique à nous limiter à la simple iléostomie. »

Je vous prie de remercier M. E. Curtillet de nous avoir adressé son intéressant travail et de le publier dans nos *Bulletins*.

DISCUSSION EN COURS

Les anastomoses bilio-digestives. (Conclusions de la discussion),

par M. **Pierre Brocq.**

A la suite de mon rapport du 19 janvier 1938 sur un travail de M. Mallet-Guy, intitulé « Angiocholite ascendante après hépatico-duodénostomie ; son traitement par l'exclusion duodénale ; résultat sept ans après », s'est ouverte à l'Académie de Chirurgie une discussion à laquelle ont pris part, dans l'ordre suivant, MM. Lardennois, Soupault, Desjardins, Bréchot, Desplas, Okinczyc, Papin, Finsterer, en 1938 ; M. le Professeur Gosset, M. Bergeret, en 1939. Avant mon rapport, MM. Bengoléa, Mirizzi et Leclerc avaient déjà abordé ce sujet, en 1937. Je tiendrai compte de leurs observations.

Cette large consultation a débordé rapidement, ce qui était inéluctable, le cadre de mon travail. La discussion a été un peu confuse, vu les aspects si variés de cette question et qui ont été envisagés en ordre dispersé par les auteurs précédemment cités. Elle n'en a pas moins été fort intéressante, et il s'en dégage, à mon avis, des tendances quelque peu différentes de celles qui étaient classiques jusqu'à présent et que je vais essayer de résumer.

Certes, il n'est pas dans mes intentions de traiter le sujet dans son ensemble ; quelques pages n'y suffiraient pas ; d'ailleurs pareil projet serait prématuré puisque l'Association française de Chirurgie a mis à l'ordre du jour du prochain Congrès l'étude des anastomoses bilio-digestives en général et qu'elle a désigné comme rapporteurs deux chirurgiens qui ont apporté ici des documents, mes amis Soupault et Mallet-Guy.

A vrai dire, ces deux chirurgiens ne se sont guère montrés d'accord au premier contact. Sans doute faut-il voir là un heureux présage. La confrontation d'idées opposées, du moins en apparence, les incitera à serrer de très près les divers problèmes et sera pour eux l'occasion de mettre plus de clarté dans nos directives thérapeutiques et d'obtenir le succès que je leur souhaite.

En faisant la synthèse des communications qui vous ont été présentées, je n'étudierai que deux points particulièrement intéressants : d'une part les circonstances d'apparition et les causes de l'angiocholite ascendante au cours des anastomoses bilio-digestives, à l'exclusion des prothèses caoutchoutées et autres procédés de fortune : d'autre part, le traitement de ces accidents infectieux par l'exclusion duodénale, proposée par M. Mallet-Guy.



Circonstances d'apparition et causes de l'angiocholite. — Avec Soupault nous pensons que la persistance ou l'apparition de l'infection

ascendante est souvent favorisée par l'affection qui a nécessité l'anastomose bilio-digestive : angiocholite, lithiase, pancréatite chronique, rétrécissement des voies biliaires, cancer du pancréas. Faut-il, en particulier, s'étonner que l'angiocholite pré-existante persiste après anastomose bilio-digestive, bien que Finsterer soutienne que la cholédoco-duodénostomie est, dans de nombreux cas, le traitement de choix de l'infection des voies biliaires ! Le Professeur Gosset, Papin, Bergeret, Mallet-Guy et d'autres sans doute s'élèvent contre cette indication et restent fidèles, en pareil cas, au drainage externe par le procédé le plus simple. Le drainage externe en face d'une angiocholite, reste, pour les chirurgiens français tout au moins, la conduite logique et prudente.

Après une anastomose bilio-digestive, pratiquée cette fois en dehors d'une angiocholite pré-existante, lorsqu'on voit apparaître une infection ascendante, il faut toujours penser soit au rétrécissement de la bouche anastomotique, soit au reflux des liquides gastriques ou duodénaux dans les voies biliaires, soit à la combinaison des deux facteurs.

Le *rétrécissement* de la bouche, artificiellement créée, paraît capital à la plupart des auteurs et Finsterer lui attache une importance toute particulière. Ce fait est d'ailleurs conforme à la loi de pathologie générale, de la constance de l'infection en amont d'une sténose. Nous dirons plus loin comment on s'est efforcé, par des moyens techniques, d'éviter son apparition.

A ce rétrécissement peut d'ailleurs s'associer le *reflux du contenu duodénal* ou *gastrique* dans les voies biliaires. Ce reflux peut également exister seul. Mallet-Guy semble lui faire jouer le rôle de premier plan. Les radiographies, pratiquées depuis quelques années, démontrent la fréquence relative de ce reflux. Bengolea et Lardennois nous ont apporté des images démonstratives. A l'étranger, Finsterer, Bernhard en ont publié des exemples tout aussi indiscutables.

Mais ce reflux ne détermine pas fatalement des phénomènes d'infection ascendante pour plusieurs raisons : le reflux est compensé par la chasse biliaire, lorsque la bouche est et reste dans l'avenir suffisamment large ; il ne se produit pas dans toutes les attitudes ; s'il se produit, il n'est pas toujours nocif, car le contenu duodénal est relativement peu septique ; enfin, s'il n'y a pas de stase dans le duodénum, ce reflux n'est que momentané. Pour toutes ces raisons, le reflux ne paraît pas être, dans tous les cas, la cause, du moins exclusive, de l'angiocholite ascendante ; il intervient surtout dans des conditions spéciales et, en particulier, lorsqu'il est associé à un rétrécissement plus ou moins large de la bouche anastomotique ou à une stase duodénale. Finsterer, en dehors d'un cas personnel de reflux bien toléré, cite une observation d'Hoseman, où l'autopsie pratiquée par Aschoff, a montré l'absence d'infection biliaire.

Toutes ces causes peuvent jouer, quel que soit le *siège de l'anastomose sur les voies biliaires ou sur le tube digestif.* Néanmoins, il

y a lieu de distinguer les accidents particuliers tenant à ces sièges différents.

Si l'on en croit l'opinion classique, à laquelle se rallie M. Mallet-Guy, les anastomoses de la vésicule échapperaient d'une façon générale aux risques infectieux à cause de l'interposition du réservoir de la vésicule entre le contenu gastro-duodénal et la voie biliaire principale, à cause aussi du sphincter du canal cystique. Néanmoins, les remarquables exemples, cités ici par Desplas (2 cas de pancréatite hémorragique survenant dans les suites éloignées d'une cholécysto-gastrostomie) et d'Okinczyc (angiocholite ascendante après anastomose de la vésicule à un duodénum exclu) suffisent à conclure qu'il faut en revenir de cette immunité, que l'on avait tendance à croire presque absolue, des anastomoses de la voie accessoire. Quoi qu'il en soit, si les conditions anatomiques permettent de choisir entre cholécysto-gastrostomie et cholécysto-duodénostomie, il faut sans doute donner la préférence à l'anastomose avec le duodénum, opération plus physiologique.

Quant aux dangers particuliers des anastomoses de la voie biliaire principale avec le duodénum, il faut faire intervenir, en partie, des questions de technique. *Trois procédés* ont été surtout employés, si l'on laisse de côté l'ingénieux artifice de Desjardins, dont la réalisation exige des circonstances exceptionnelles.

Le *premier procédé*, qui n'a que des indications restreintes, est la *cholédoco-duodénostomie trans-duodénale* ou *papillotomie ;* celle-ci n'est de mise que dans les rétrécissements de la papille ou après l'ablation de calculs enclavés dans l'ampoule de Vater.

Les deux autres techniques ont pu être opposées l'une à l'autre, à tort nous semble-t-il ; ce sont la *cholédoco-duédonostomie latéro-latérale* et *l'implantation cholédoco ou hépatico-duodénale*, termino-latérale.

L'anastomose latéro-latérale du cholédoque et du duodénum n'est à recommander que dans les cas où l'exploration des organes malades permet d'espérer un rétablissement ultérieur du transit biliaire normal. C'est ainsi que dans les pancréatites chroniques, dans la lithiase cholédocienne, cette anastomose a pu donner d'intéressants succès, pour ne citer entre autres que les 2 cas du Professeur Mocquot et les 10 cas de Finsterer dans la pancréatite chronique, les 62 cas de ce dernier dans la lithiase cholédocienne. Encore faut-il ajouter que l'anastomose ainsi pratiquée doit être large, et Finsterer, pour l'agrandir encore, conseille d'aboucher à une incision transversale du duodénum une incision verticale du cholédoque. Il ne faut pas que cette anastomose, par la traction qu'elle exerce sur le duodénum, entraîne une stase du transit digestif.

Ces anastomoses cholédoco-duodénales latéro-latérales, pratiquées primitivement, dans le traitement des pancréatites chroniques avec ictère ou après ablation des calculs du cholédoque vont à l'encontre des idées habituellement soutenues en France où l'on préfère, d'une façon générale, le drainage de la vésicule dans les pancréatites, le drainage du cholédoque dans la lithiase de la voie principale.

Certes, dans les pancréatites chroniques jeunes, à allure inflammatoire, la cholécystostomie reste, pour nous, la meilleure thérapeutique, tout au moins première, comme nous l'avons soutenu avec Miginiac dans notre rapport au Congrès de Chirurgie.

Mais dans les pancréatites chroniques vieilles, à allure de tumeur, la cholédoco-duodénostomie peut rivaliser avec la cholécysto-gastrostomie ou duodénostomie, lorsque le cholédoque est dilaté. Elle permettra à la bile de repasser directement dans le duodénum et tout de suite, et, si la perméabilité du cholédoque se rétablit, elle pourra jouer dans l'avenir, en cas de nouvelle poussée, le rôle de soupape de sûreté.

Pour la lithiase cholédocienne, sans aller jusqu'à suivre Sasse et Finsterer, qui terminent presque systématiquement, ou du moins très souvent, la taille cholédocienne pour calcul par une cholédoco-duodénostomie, il est permis, nous semble-t-il, actuellement, de penser que, dans les formes non infectées ou peu infectées avec gros cholédoque flasque, à musculature épuisée et papille contracturée, chez une malade en état de dénutrition, cette anastomose primitive, en permettant le passage rapide de la bile dans le duodénum, pourrait rendre des services. Il ne faut pas oublier qu'après ablation des calculs et drainage de l'hépatique, la bile ne repasse pas toujours, ou du moins très vite, dans l'intestin. Elle peut même, dans certaines circonstances, peut-être rares, c'est entendu, alors qu'elle n'a pas laissé de calcul, n'y repasser jamais. Dans ces cas, l'anastomose primitive latéro-latérale du cholédoque et du duodénum aurait été indiquée. Il est difficile, dans l'état actuel de nos connaissances, de fixer les limites précises des indications de cette anastomose, tant que nous ne saurons que peu de chose de la contractilité des voies biliaires et des lésions de l'ampoule de Vater et du sphincter d'Oddi. Il y a là un chapitre nouveau ou du moins obscur de pathologie bilio-pancréatique qu'il ne serait pas sans utilité d'explorer, pour si difficiles que soient de pareilles recherches. Telles sont les perspectives que nous offrent actuellement les anastomoses latéro-latérales de la voie principale avec le duodénum.

Tout au contraire, et Bergeret y insiste avec raison, *l'implantation* est préférable quand la partie basse du cholédoque est définitivement oblitérée (cancer, pancréatite très ancienne et rebelle au drainage, sténose cicatricielle des voies biliaires par traumatisme opératoire ou infection de longue date). Dans ce cas, une anastomose latéro-latérale laisserait persister au-dessous d'elle un bas-fond de bile stagnante, jamais drainée, qui pourrait être le point de concrétion de calculs et une source d'infection de la voie biliaire principale. Dans cette implantation, une technique précise est de rigueur pour assurer à la fois son succès immédiat et ses suites lointaines : il faut profiter de tout le calibre du cholédoque pour faire la bouche aussi large que possible, ourler correctement les muqueuses cholédocienne et duodénale, qu'on recouvre d'un deuxième plan de suture. N'est-on pas en droit d'admirer qu'à une époque déjà lointaine, notre Maître, le Professeur Terrier, avait réalisé cette inter-

vention avec les mêmes précautions techniques que l'on recommande à l'heure présente et qui lui ont permis de sauver la malade, dont notre Maître, le Professeur Gosset, vient de nous apporter la guérison parfaite, trente-trois ans plus tard, avec, à l'appui, des planches de technique faites à l'époque (1907) et qui semblent être d'aujourd'hui.

Bergeret, de son côté, nous communique 5 cas d'implantation du cholédoque sur le duodénum avec gastro-entérostomie complémentaire, suivies de quatre mois à deux ans, sans apparition d'angiocholite. Il s'agissait trois fois de cancer de la tête du pancréas, deux fois de pancréatite chronique sténosante.

*
* *

Si nous savons les circonstances d'apparition de l'angiocholite ascendante, il reste difficile d'en fixer la *fréquence*. Sans doute, au point de vue expérimental, l'infection ascendante est un fait constant dans les anastomoses bilio-digestives, comme nous l'ont rappelé Bengoléa et Mallet-Guy. Mais, en chirurgie, les accidents ne paraissent pas d'une fréquence aussi grande que semblaient le faire prévoir les premiers travaux, et en particulier ceux de Mallet-Guy. D'ailleurs, Mallet-Guy m'a depuis envoyé une note complémentaire, dans laquelle il reconnaît que les nombreux documents publiés depuis la thèse de Robert, en 1932, doivent modifier ce qu'il en pensait à cette époque. Il ajoute que « ce n'est qu'à titre d'indications que des pourcentages avaient été proposés et qu'il s'efforcera de faire une revision de ses conclusions provisoires dans son rapport au Congrès de Chirurgie ».

Mais, dit-il encore : « de ce que le risque d'angiocholite ascendante après anastomose de la voie principale paraît moins fréquent, il ne faudrait pas cependant arriver à en nier l'existence. Il est certain qu'en dehors de toute sténose, de toute récidive calculeuse, de tout envahissement néoplasique, des anastomoses hépatico-cholédociennes se sont trouvées compliquées d'angiocholite ascendante : l'exemple le plus net et le plus pur est à coup sûr celui qu'apporta à la Société nationale de Chirurgie le Professeur Mondor. » Il nous semble que ce nouvel aspect de la fréquence de l'angiocholite doit être accepté.

Il reste certain que les anastomoses de la voie biliaire accessoire y exposent un peu moins, mais leurs avantages de simplicité ne sont peut-être pas toujours compensés par la qualité des suites lointaines. Faut-il donc préférer les anastomoses de la voie principale à celles de la voie accessoire quand on a le choix ? C'est sur ce point que la question nous paraît avoir évolué depuis un certain temps à l'étranger et en France, semble-t-il, au cours de cette discussion, suivant une gradation, qui va des premiers auteurs, qui ont pris la parole, jusqu'aux derniers. Mallet-Guy a surtout insisté sur les dangers des anastomoses de la voie biliaire principale, Soupault s'est élevé contre le pessimisme de Mallet-Guy, mais il n'en a pas moins conclu que les anastomoses de la voie

biliaire principale restaient des opérations d'exception, quand la vésicule était inutilisable. Une tout autre tendance se fait jour dans la communication de Bergeret qui déclare que, toutes les fois que cela lui paraît possible, il préfère les anastomoses de la voie principale aux anastomoses de la vésicule. La note la plus avancée nous est donnée par Finsterer, avec 118 cas d'anastomoses bilio-digestives, Finsterer qui recommande presque systématiquement la cholédoco-duodénostomie latéro-latérale dans les opérations de lithiase cholédocienne.

Il semble donc que le risque d'angiocholite ascendante après anastomose de la voie biliaire principale avec le duodénum ait été quelque peu exagéré. Cependant, le risque existe, et, pour le prévenir, il faut réaliser trois conditions, une bouche large (Finsterer) et parfaitement ourlée (Bergeret), bien placée sur le bord supérieur du duodénum, sans traction, ni angulation de ce segment du tube digestif, en gardant la plus grande longueur du cholédoque (Soupault), et, enfin, pratiquer une gastro-entérostomie complémentaire pour dériver le contenu de l'estomac, comme le recommande Bergeret, influencé par les travaux de Mallet-Guy, encore que cette précaution n'apparaisse pas à tous indispensable.



Le traitement de l'angiocholite ascendante par l'exclusion duodénale. — M. Mallet-Guy a proposé comme traitement de l'infection ascendante, qu'il attribue au reflux du contenu duodénal, une intervention relativement simple : la gastrectomie avec exclusion duodénale. En faveur de cette thérapeutique, il nous a apporté une observation parfaitement étudiée et suivie actuellement pendant huit années. La malade, en état fort précaire avant la gastrectomie pour exclusion, est dans une situation satisfaisante, sans être absolument indemne de quelques poussées transitoires et légères de subictère.

Leclerc, de son côté, a pratiqué une simple exclusion duodénale, à la Eiselsberg, chez une femme, trois ans après une anastomose bilio-digestive ; bien que son opérée ait présenté, dans la suite, des signes d'atteinte grave de la cellule hépatique, Leclerc pense que l'exclusion a rendu service à sa malade, sans la guérir toutefois, parce qu'il a fait l'exclusion trop tardivement, trois ans après le début des accidents infectieux ; il reste partisan que ce qu'il appelle « l'opération de Mallet-Guy, dès que, dit-il, les accidents infectieux s'avèrent persistants et graves ».

Lardennois et Soupault ont eu des améliorations notables de l'infection des voies biliaires après gastro-entéro-anastomose et recommandent cette pratique.

Bergeret, pour « détourner du duodénum en grande partie, le bol digestif, fait suivre les implantations cholédoco-duodénales de gastro-entérostomie postérieure, trans-mésocolique, verticale, qui draine, dit-il, la plus grande partie du contenu gastrique ».

Par contre, Finsterer n'accepte l'opération de Mallet-Guy que dans les cas, d'ailleurs assez rares, où l'angiocholite serait sous la dépendance d'une stase duodénale.

Okinczyc, Desplas, Papin contestent les bons effets de l'exclusion biliaire. Okinczyc, à la suite d'une gastrectomie pour un ulcère du duodénum, qui intéressait la paroi du cholédoque, voit apparaître une fistule biliaire ; il la traite par anastomose de la vésicule dans le moignon duodénal, et, malgré la gastrectomie large précédemment faite et qui réalisait une bonne exclusion du duodénum, il voit évoluer une angiocholite ascendante. Aussi admet-il que l'exclusion duodénale ne met pas toujours l'opéré à l'abri de ces accidents infectieux.

Papin n'a eu aucun effet d'une semblable exclusion.

Desplas fait aussi des réserves sur l'efficacité de l'exclusion et il ajoute que la stase, toujours possible, dans l'anse intestinale afférente, après gastrectomie, peut aggraver le reflux des liquides duodénaux dans la voie biliaire anastomosée. Mallet-Guy ne manque pas de lui rétorquer, dans une note complémentaire, qu'une gastrectomie bien faite ne doit pas entraîner de stase ou de reflux duodénal. Mais l'idéal est-il toujours atteint !

De la discussion de cette thérapeutique particulière, opposée aux angiocholites ascendantes, on peut conclure, comme nous l'avions déjà dit, que le trop petit nombre de cas avec suites éloignées ne permet pas d'avoir encore une opinion ferme. Cependant, il nous semble que l'opération complémentaire, proposée par Mallet-Guy, la gastrectomie pour exclusion, ou à son défaut la gastro-entérostomie, doivent être prises en considération, et qu'on doit tenter l'une ou l'autre assez tôt pour empêcher la progression de l'angiocholite.

En outre, tout en n'ignorant pas les risques toujours possibles, il nous semble que l'on est en droit, même si l'on n'y est pas obligé, de pratiquer l'anastomose de la voie biliaire principale et du duodénum. L'*anastomose latéro-latérale*, lorsque la perméabilité du bas-cholédoque a des chances de se rétablir (lithiase cholédocienne, pancréatite chronique), l'*anastomose par implantation*, lorsque le bas-cholédoque est complètement perdu (cancer, pancréatite chronique définitivement sténosante, rétrécissement très serré ou oblitération traumatique ou inflammatoire) ont gagné, nous paraît-il, du terrain, malgré les difficultés techniques et les dangers d'infection ascendante, précisément parce que, mieux réalisées, elles sont devenues moins dangereuses. L'observation le plus longtemps suivie, celle du professeur Terrier, rapportée par le professeur Gosset au bout de trente-trois ans, en est un saisissant exemple des guérisons à longue échéance que l'on peut escompter.

COMMUNICATIONS

Extirpation des cancers du col de l'utérus par hystérectomie abdomino-périnéale,

par MM. **Henri Fruchaud,** associé national, et **Robert Goyer**, chirurgien-adjoint de l'Hôtel-Dieu d'Angers.

Avant de présenter une technique d'extirpation du cancer du col de l'utérus, il convient de savoir si la chirurgie peut garder une place dans le traitement de cette lésion, car on ne saurait nier les magnifiques résultats que donnent les radiations ; d'ailleurs, personnellement, nous avons jusqu'ici utilisé le radium et les rayons X bien plus souvent que l'opération de Wertheim.

Il nous paraît inutile de reproduire ici en entier notre statistique de cancers du col de l'utérus, arrêtée aux cas traités jusqu'au 1er janvier 1936 et qui porte sur 65 cas ; cette statistique a été présentée, en juin 1938, à la Société de Médecine d'Angers ; car nous avons utilisé des techniques d'irradiation ou des techniques chirurgicales classiques en France depuis dix ans, qui nous ont donné des résultats tout à fait comparables à ceux publiés jusqu'ici ; ce ne sont pas les cas guéris qui nous paraissent les plus instructifs, ce sont les échecs. Nous avons vu, jusqu'au 1er janvier 1936, 29 malades opérables : 25 de ces malades ont été traitées par curiethérapie utéro-vaginale ; 12 restent guéries depuis trois, cinq, huit ans et plus ; 13 ont récidivé ; sur ces 13 récidives, une seule fut caractérisée par une paraplégie consécutive probablement à une métastase vertébrale ; les 12 autres ont été des récidives pelviennes. Nous avons opéré 4 malades par hystérectomie élargie classique sans extirpation de ganglions ; une malade qui avait un cancer glandulaire est morte de métastase hépatique ; deux autres, qui présentaient des cancers malpighiens, ont récidivé dans le petit bassin ; une seule malade est restée vivante sans signes de récidive.

Ces récidives pelviennes, qu'elles apparaissent après curithérapie ou après opération, se présentent, en général, de la façon suivante : la malade, six mois, un an ou plus après le traitement, vient consulter pour des phénomènes douloureux dans les fesses ou dans les jambes. Le toucher vaginal, même très appuyé, montre que, dans les cas opérés, le fond du vagin est souple, recouvert d'une muqueuse normale et que, dans les cas irradiés, le fond du vagin rétréci reste également souple, ainsi que le col utérin diminué de volume lui aussi, mais qui paraît parfaitement sain. Le toucher rectal ne montre pas d'induration dans les paramètres et le toucher combiné avec le palper abdominal ne donne, en général, pas de renseignement net. Ce n'est que plus tardive-

ment que le toucher combiné au palper décèle les récidives pelviennes profondes.

Dans la plupart de ces cas, il s'agissait de malades assez jeunes, de trente-cinq à cinquante ans, qui, au moment du traitement, avaient une lésion en apparence très favorable : cancer bien localisé au col, utérus très mobile, aucun envahissement du vagin, ni des paramètres.

Je n'ai aucune compétence pour prendre position dans le débat histologique qui a séparé M. Leveuf et M. Regaud au sujet des métastases cancéreuses dans les ganglions pelviens ; d'autre part, les renseignements donnés par les divers auteurs sont très variables en ce qui concerne la fréquence des métastases cancéreuses au niveau des ganglions lymphatiques dans les cancers du col opérables. Les chiffres vont de 8 à 40 p. 100 et une étude très récente, publiée en février 1939 dans l'*American Journal of Rœntgenology and Radiumtherapy*, Fred Taunig (Results of iliac lymphadenectomy with irradiation in borderline cancer of the cervix) donnait des chiffres de 15 à 25 p. 100. Mais il nous semble que, du simple point de vue clinique, il est impossible d'expliquer nos échecs autrement que par les récidives dans les ganglions pelviens ou dans les vaisseaux lymphatiques situés dans la partie la plus externe du tissu cellulaire pelvien ; ce ne sont pas des récidives développées dans la portion juxta-utérine des paramètres ; aussi, il nous paraît que le problème de la guérison du cancer du col de l'utérus dit opérable (type le plus favorable : stade 1 de la classification internationale) est essentiellement un problème lymphatique et que, de même que pour le cancer de la langue, il convient de faire non seulement un traitement sur la lésion initiale, mais aussi systématiquement un traitement cellulo-ganglionnaire ; il est prudent soit d'irradier largement la lame cellulo-lymphatique et les ganglions pelviens tributaires du cancer du col, ou bien de les extirper comme on extirpe les lames cellulo-lymphatiques et les ganglions cervicaux chez les malades porteurs d'un épithélioma lingual, même quand ces ganglions ne sont pas cliniquement augmentés de volume. Ne savons-nous pas, en effet, que le curage systématique des lames cellulo-ganglionnaires du cou diminue le nombre des récidives cervicales chez les malades traités pour cancer de la langue, alors que, bien souvent, les pièces opératoires ne révèlent pas de ganglions macroscopiquement envahis et que même des coupes histologiques, qu'il est d'ailleurs impossible de faire passer en tous les points, ne révèlent aucune cellule cancéreuse.

Et ce traitement complémentaire sur les ganglions pelviens nous semble devoir être fait dans les cas opérables même les meilleurs, même pour les lésions les plus petites, prises à leur début, puisque nous ne pouvons prévoir avec certitude qu'une lésion localisée, très favorable, n'est pas déjà compliquée de métastase lymphatique. C'est le seul moyen d'empêcher ces désolantes récidives qui viennent annihiler l'effet d'un traitement sur l'utérus lui-même, traitement qui s'était déroulé, semble-t-il, dans les conditions les plus favorables.

Or, il nous semble que ni l'hystérectomie classique, dite de Wertheim, ni le traitement par radium utéro-vaginal n'agissent sur les lames cellulo-lymphatiques de la partie externe des paramètres ou sur les ganglions pelviens. Le traitement chirurgical, aussi bien que le traitement radiumthérapique, ne sont vraiment efficaces que sur la lésion initiale seule, c'est-à-dire l'utérus, le vagin et le paramètre juxta-utérin. Le radium mis dans le vagin et l'utérus ne donne pas un rayonnement assez puissant pour agir jusqu'à la paroi pelvienne. Dans le Wertheim classique, on n'enlève pas la chaîne lymphatique et l'extirpation isolée des ganglions, extirpation que pratiquent certains auteurs quand ils sentent les ganglions augmentés de volume, n'est satisfaisante ni du point de vue technique, puisqu'il s'agit de morcellement du cancer, ni du point de vue indication opératoire, puisque les cas où les ganglions ne sont pas nettement perceptibles ne sont pas traités de cette façon. Il suffit d'examiner des pièces d'hystérectomie élargie pour voir que, dans beaucoup de cas, l'exérèse des paramètres est vraiment très étroite et n'emporte qu'une bande de tissu cellulaire porte-lymphatique très peu étendue.

Cependant, grâce aux travaux de M. Leveuf, nous savons combien est précise la topographie de la chaîne ganglionnaire principale du col utérin ; nous savons que c'est dans cette chaîne que se font les métastases précoces du cancer du col utérin ; il est, par conséquent, très tentant d'agir sur une lésion aussi localisée par un acte thérapeutique réglé et méthodique et également localisé, et nous ne saurions être trop reconnaissant à M. Leveuf d'avoir montré l'importance de l'extirpation en bloc du ganglion principal du col de l'utérus et des traînées lymphatiques qui le relient au col utérin.

Ce traitement cellulo-lymphatique peut être chirurgical ou radiothérapique :

1° M. Leveuf a envisagé un traitement chirurgical et la première solution qu'il a proposée, d'enlever cette lame cellulo-ganglionnaire en bloc avec l'utérus, était parfaitement logique, mais cette extension nouvelle de l'hystérectomie élargie semble s'être révélée opératoirement grave ; aussi M. Leveuf, puis M. Michel Béchet proposèrent ensuite une solution chirurgicale moins dangereuse, comparable à ce que l'on fait dans le cancer de la langue : faire du radium d'abord dans le vagin et l'utérus, puis ultérieurement un curage ganglionnaire pelvien, sans enlever l'utérus. Cette deuxième solution, réalisée d'ailleurs, avec des variantes, par M. Leveuf et par M. Michel Béchet, ne nous paraît pas très satisfaisante pour les raisons suivantes : si cette opération est faite un peu tard après l'application de radium, elle rencontrera, dans la partie basse des paramètres, des traînées conjonctives cicatricielles peu favorables à une exérèse correcte et pourra être dangereuse puisqu'il faudra, dans cette zone scléreuse, découvrir et refouler l'uretère ; d'autre part, l'extirpation de la lame cellulo-lymphatique située en avant de l'uretère, sur la paroi pelvienne, n'est vraiment satisfaisante que si

l'on enlève en même temps les vaisseaux qui tendent cette lame cellulo-lymphatique et cela n'est bien réalisé que si l'on ouvre largement le ligament large, que si l'on sectionne l'artère ombilico-vésicale et l'artère utérine ; on est ainsi amené à laisser dans le ventre un utérus privé de toute vascularisation, ce qui ne paraît pas sans inconvénient.

Nous ne parlerons pas ici de l'hystérectomie totale simple ou même du Wertheim destiné à compléter une application de radium préalable ; ce procédé ne nous paraît pas devoir être retenu puisqu'il n'améliore pas l'exérèse ganglionnaire et nous n'en voyons pas l'avantage puisque les récidives, après l'application de radium utéro-vaginale correcte et complète, n'apparaissent guère sur l'utérus ou dans son voisinage ; il n'y a qu'après des applications de radium incomplètes ou arrêtées par des accidents infectieux que les récidives sur l'utérus, ou dans son voisinage immédiat, sont vraiment à craindre ; et c'est dans cette condition très spéciale de traitement radiumthérapique insuffisante que nous envisageons l'indication d'une hystérectomie consécutive à la curiethérapie.

2° Le traitement ganglionnaire peut aussi être confié aux radiations. Les radiothérapeutes ont si bien compris que la curiethérapie utéro-vaginale était insuffisamment large dans son action et qu'elle n'atteignait pas les ganglions pelviens qu'ils associent actuellement la rœntgenthérapie (ou la télécuriethérapie) de tout le bassin à la curiethérapie des cancers du col. Et l'irradiation complète du bassin par ce traitement combiné semble donner des résultats supérieurs à la curiethérapie seule. C'est à ce traitement que nous avons maintenant toujours recours quand nous irradions une malade, sauf pour les formes avancées (stade IV), où la rœntgenthérapie est seule utilisée comme traitement palliatif.

Cette irradiation combinée radium utéro-vaginal et rœntgenthérapie pelvienne est parfaitement logique quand elle s'adresse à des cas d'opérabilité douteuse, à des cas assez avancés, ou bien encore à des lésions opérables chez des malades fatiguées ou grasses, chez lesquelles les risques opératoires seraient notables ; mais cette irradiation combinée nous semble discutable quand il s'agit de traiter des lésions très peu avancées, chez des femmes maigres, en bon état, malades qui sont de bons cas chirurgicaux. En effet, le traumatisme radiothérapique de ces grandes irradiations combinées n'est pas négligeable puisqu'il s'agit de baigner tout le petit bassin par des nappes très fortes de rayonnement dont l'action est indiscutablement considérable et qui laissent des traces indélébiles dans tous ces organes et tous les tissus du bassin au point qu'en cas de récidive, il est impossible de reprendre les irradiations à fortes doses, sous peine de nécrose ou en tous cas avec de réelles chances de succès sur des tissus vaccinés par une première irradiation.

Ce traitement combiné par radium utéro-vaginal et irradiation pelvienne à distance est fatigant et coûteux, il s'étale sur un mois et demi au moins, et très souvent encore il est plus prolongé lorsque au cours

du traitement quelques accidents infectieux imposent des arrêts dans l'irradiation. Or, ne paraît-il pas exagéré de traiter par une irradiation aussi diffuse et aussi puissante une malade qui présente un cancer du col mobile et opérable et chez laquelle on suspecte une lésion aussi localisée que les petits ganglions situés en une zone étroite et très précise sur la paroi pelvienne. Nous pensons que si la radiothérapie des cancers donne des résultats magnifiques, la chirurgie reste toujours supérieure à la radiothérapie sur les lésions de début, très localisées et peu étendues car un acte chirurgical complet et bien conduit est plus précis, plus net dans son action et par là même est moins traumatisant.

Mais la gravité opératoire des larges extirpations du cancer du col de l'utérus reste encore notable ; l'opération de Wertheim est une intervention sérieuse, il est certain que la manœuvre de dissection cellulo-lymphatique conseillée par M. Leveuf, qui est infiniment plus satisfaisante du point de vue exérèse lymphatique, entraîne un élément de gravité nouveau. La gravité de ces larges interventions pelviennes tient essentiellement à deux causes :

1° Le shock opératoire immédiat qui est, en général, la conséquence de la difficulté de l'hémostase des vaisseaux postérieurs du ligament large. Dans le Wertheim, la ligature de l'artère utérine et la dissection de la partie antérieure du paramètre sont relativement faciles. Au contraire, l'hémostase des vaisseaux situés en arrière de l'uretère, c'est-à-dire des artères vaginales longues et des veines qui les accompagnent est toujours difficile à réaliser. On ne peut saisir avec certitude par le ventre ces vaisseaux qui, au lieu de se diriger, soit dans le sens antéro-postérieur, soit dans le sens transversal à proximité de la main de l'opérateur, plongent presque verticalement dans le tissu cellulaire du petit bassin, où ils n'ont pas une situation anatomique définie, car la disposition des artères vaginales longues et des branches vaginales venant des artères hémorroïdales moyennes est extrêmement variable ; lorsqu'on veut couper et lier ces vaisseaux à certaine distance du vagin, pour enlever le paramètre postérieur avec le dôme vaginal, on arrive rarement à les saisir complètement ; il se produit presque toujours un suintement sanguin parfois difficile à maîtriser, suintement sanguin qui entraîne des manœuvres répétées dans le tissu cellulaire pelvien.

2° La seconde cause de gravité des opérations pelviennes larges pour cancer du col de l'utérus tient aux accidents infectieux. Ces interventions donnent toujours un très large délabrement du tissu cellulaire pelvien au milieu duquel on ouvre à la fin de l'opération un vagin très septique. La cellulite pelvienne qui en résulte et sur laquelle ont insisté beaucoup d'auteurs semble, bien plus que la péritonite précoce, être la cause la plus fréquente des morts post-opératoires. Le drainage par un vagin étroit des espaces celluleux étranglés au-dessous d'une péritonisation serrée est très souvent insuffisant et n'empêche pas toujours le développement de cette cellulite. Il est indiscutable que l'application par

l'abdomen d'un très large Mikulicz dans la vaste zone opératoire cruentée, comme l'a conseillé M. le professeur Jean-Louis Faure, supprime la cavité close et arrête le développement de la cellulite pelvienne, mais au prix, bien souvent, de quels ennuis immédiats, secondaires ou tardifs ! Drainer un bassin infecté à travers un péritoine propre nous semble un pis-aller sur les conséquences duquel nous n'avons pas à insister.

D'autre part, notre expérience assez grande de la chirurgie des cancers du rectum nous a permis de confirmer à la suite de beaucoup d'auteurs que les causes de gravité de l'extirpation du cancer du rectum qui est, comme l'extirpation du cancer du col, une intervention qui se passe dans le tissu cellulaire pelvien, sont essentiellement les mêmes que les causes de gravité d'une hystérectomie élargie pour cancer. Et il nous paraît très intéressant de revoir la chirurgie du cancer du col de l'utérus à la lumière des enseignements que nous apporte la chirurgie du rectum dont les progrès depuis quelques années sont considérables.

Voici les causes de gravité d'une extirpation abdomino-périnéale (et peut-être encore plus, d'une extirpation abdominale) du rectum :

Certaines de ces causes sont immédiates : shock opératoire par suintement sanguin et dilacération du tissu cellulaire pelvien quand on s'obstine à lier par le ventre les artères hémorroïdales moyennes qui plongent presque verticalement dans le tissu cellulaire, artères dont la disposition anatomique est variable et qui sont impossibles à saisir de façon précise par l'abdomen.

Les autres causes de gravité sont secondaires ou tardives : cellulite pelvienne aiguë quand le drainage du tissu cellulaire pelvien est insuffisant, pértonite tardive du huitième au dix-huitième jour, quand on met un Mikulicz dans l'abdomen.

Or, tous ces incidents peuvent être en grande partie supprimés : le shock opératoire immédiat disparaît quand l'hémostase des artères hémorroïdales est réalisé au temps périnéal sur des artères tendues par l'abaissement du rectum, car, quelle que soit leur origine, ces artères tendues par le périnée deviennent alors des cordes faciles à repérer, faciles à saisir loin de l'organe malade et cela sans dilacération du tissu cellulaire de voisinage.

Les accidents infectieux secondaires ou tardifs disparaissent quand on ne fait aucune manœuvre septique par l'abdomen, quand les manœuvres septiques sont rejetées au temps périnéal, derrière une péritonisation impeccable, ou plutôt derrière un cloisonnement complet du péritoine réalisé par le ventre à points séparés sur un péritoine qu'on a su garder assez souple pour qu'il ne déchire pas sous les points de suture et quand *sous cette couverture péritonéale qui isole complètement l'abdomen, le tissu cellulaire pelvien est laissé largement béant à travers le périnée ouvert.*

Ces notions bien connues sur lesquelles insistait récemment mon ami

Charrier nous semblent devoir s'appliquer également à la chirurgie du cancer du col de l'utérus. Pour ce faire, nous avons mis au point une extirpation abdomino-périnéale de l'utérus. D'ailleurs, n'est-ce pas déjà cette opération que l'on réalise quand on enlève un utérus adhérent à un cancer du rectum ?

La sécurité que nous semble devoir donner cette opération abdomino-périnéale nous a encouragés à élargir très notablement le Wertheim classique et nous a incités à reprendre l'extirpation de la lame cellulo-ganglionnaire, à la façon de M. Leveuf, à partir de la veine iliaque externe. Il est possible, en effet, comme l'a montré M. Leveuf, d'enlever en bloc sans dilacération avec l'utérus, assez facilement, cette lame cellulo-lymphatique si on enlève en même temps les vaisseaux qui la portent, c'est-à-dire un segment de l'artère ombilico-vésicale et parfois de l'obturatrice et toute l'artère utérine. En ce faisant, on enlève non seulement le gangilon décrit par M. Leveuf, mais on enlève aussi les paramètres d'une façon bien plus large et plus satisfaisante que dans le Wertheim.

Des recherches anatomiques, qui seront publiées ultérieurement, nous ont rappelé les grandes variations d'origine des artères ombilico-vésicale, obturatrice et utérine ; ces variations ne modifient que sur des points de détail la technique mise au point par M. Leveuf, points de détail que nous ne pouvons pas exposer ici.

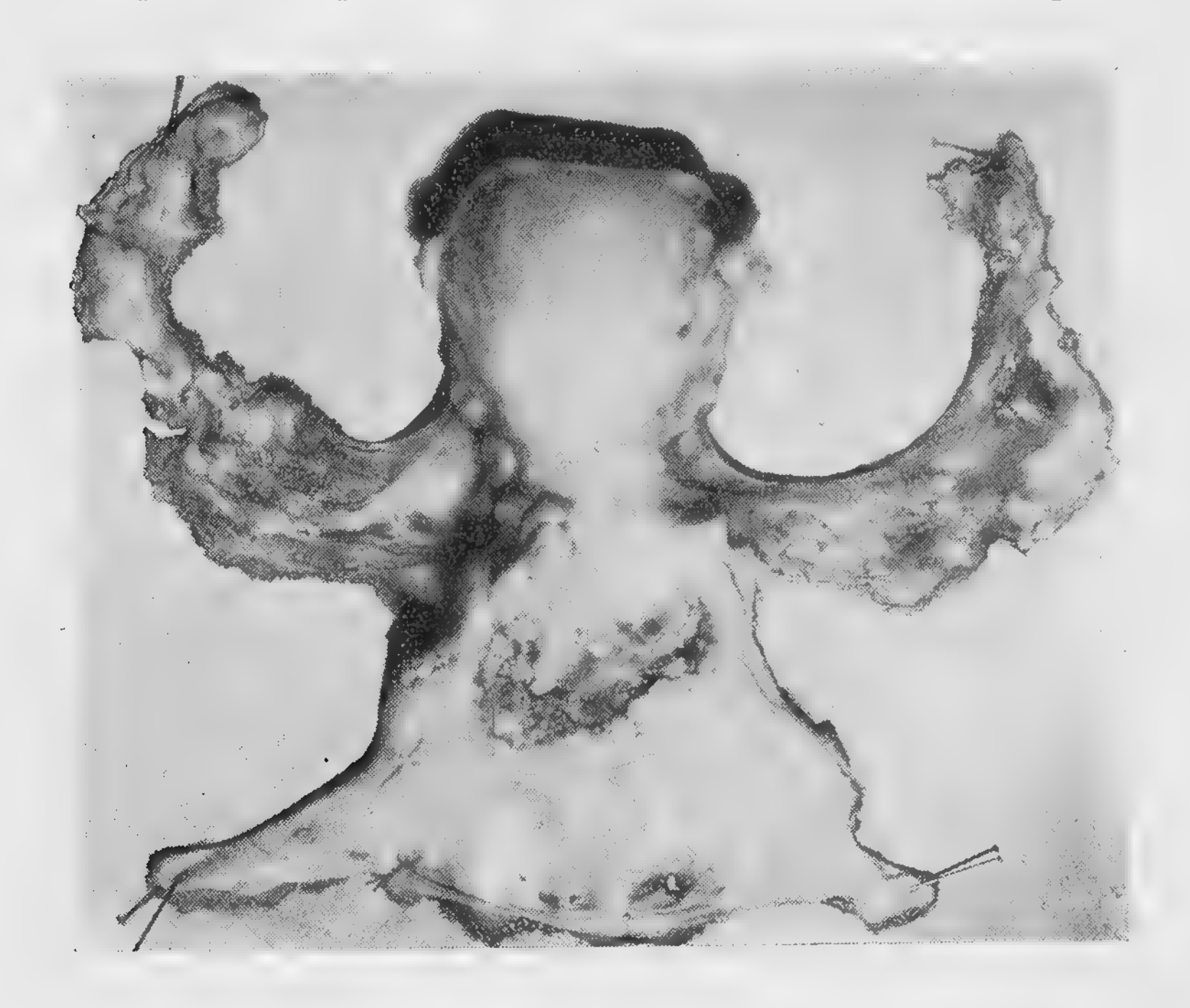
Cette hystérectomie abdomino-périnéale est très schématiquement conduite de la façon suivante : section des ligaments larges, ablation des annexes, ligature des artères utéro-ovariennes à la corne utérine, d'une part, et au détroit supérieur, d'autre part ; décollement poussé le plus loin possible en avant entre vessie, d'une part, face antérieure du col utérin et du vagin, d'autre part. Ces manœuvres préliminaires étant terminées, on passe à la partie importante du temps abdominal.

La lame cellulo-lymphatique située en avant des uretères est disséquée à la façon de M. Leveuf, relevée avec l'artère utérine et rabattue sur l'utérus ; l'uretère est bien séparé du dôme vaginal ; en arrière, on se contente de couper et de lier la partie fibreuse superficielle des ligaments utéro-sacrés, bien tendus par traction sur l'utérus ; *aucune autre manœuvre n'est faite dans la profondeur sur les vaisseaux du ligament large situés en arrière de l'uretère. Par-dessus l'utérus laissé en place et qu'on fait basculer dans le Douglas, on pratique un cloisonnement hermétique du péritoine pelvien en suturant le bord postérieur du péritoine vésical au péritoine postérieur*, c'est-à-dire, sur les côtés, au péritoine pariétal des gouttières latéro-rectales et, sur la ligne médiane, au rectum lui-même ; cette suture, faite à points séparés au fil de lin avec des aiguilles courbes très fines, nous paraît plus facile qu'une suture colo-vésicale et plus hermétique ; car, dans les gouttières latéro-rectales, le péritoine est souple et vient admirablement. *On constitue ainsi une barrière étanche qui exclut complètement la grande cavité abdominale du foyer opératoire et l'abdomen est refermé sans drainage.* Notons que

la suppression de la dissection et des ligatures en arrière de l'uretère raccourcit notablement le temps abdominal de l'hystérectomie élargie, ce qui diminue la durée de l'anesthésie et le shock opératoire.

La malade est mise en position périnéale. A partir de ce moment, l'anesthésie peut être réduite au minimum et le temps périnéal qui pourra être exécuté rapidement n'entraînera aucun shock supplémentaire.

On pratique ce temps périnéal selon les directives essentielles qu'a mises au point M. le professeur Cunéo, avec cette différence, cependant,



qu'on n'a pas à s'occuper des uretères déjà libérés par l'abdomen ; les uretères seront refoulés facilement en avant par une valve placée sous la vessie : on pratique d'abord une large périnéotomie transversale suivie d'un dédoublement inter-vagino-rectal ; puis, après avoir fendu dans sa moitié inférieure la paroi postérieure du vagin ainsi décollée, on incise le vagin circulairement au niveau de son tiers supérieur ; on suture la collerette vaginale ainsi libérée avec de fortes soies ; la partie supérieure du vagin, bien fermée, est alors fortement tendue par traction sur les soies ; on pratique un décollement vésico-vaginal du tiers supérieur de la paroi vaginale antérieure jusqu'à ce qu'on retrouve la zone décollée par l'abdomen ; en arrière, le décollement est aussi continué jusqu'au douglas qui est ouvert d'un coup de ciseau. En tirant toujours sur le vagin qui n'est plus maintenu que sur les côtés et descend facilement, on voit se tendre les cordes constituées de chaque côté du vagin par les différents vaisseaux vaginaux ; ces cordes sont liées et coupées à

distance du vagin, en toute sécurité ; l'utérus tombe dans la main de l'opérateur. *Le périnée et la paroi vaginale postérieure fendus sont laissés largement ouverts ;* les tissus cellulaires pelviens se draînant admirablement par cette énorme ouverture. Les suites opératoires nous ont paru devoir être aussi simples que celles qui suivent l'opération abdomino-périnéale du rectum pratiquée dans des conditions analogues et cela pour les mêmes raisons.

Nous vous présentons ici la photographie de pièces opératoires qui montrent l'utérus flanqué de chaque côté par une très large lame cellulo-ganglionnaire. Ces photos montrent, d'autre part, la très grande longueur de la collerette vaginale emportée avec la pièce utérine, collerette vaginale qui peut être extirpée plus largement encore si on le désire.

Evidemment, cette opération, dont nous n'avons encore qu'une expérience restreinte, doit être étudiée plus complètement avant qu'on puisse donner des conclusions définitivement. Si nous la présentons aujourd'hui, c'est parce que nous serions heureux qu'elle puisse être expérimentée par d'autres auteurs.

Mais nous ne saurions trop répéter que nous ne posons que dans des conditions très sévères l'indication d'une hystérectomie large de ce genre pour cancer du col de l'utérus, nous ne gardons la chirurgie que pour les cas vus au début, avec un utérus parfaitement mobile, sans aucun envahissement des paramètres, quand la malade est maigre et résistante ; c'est ainsi que sur une quinzaine de cas de cancers du col que nous avons eu l'occasion d'observer depuis six mois, nous avons été amenés à pratiquer cette intervention seulement deux fois ; nous pensons que dans tous les autres cas, c'est-à-dire quand il s'agit de lésions à la limite de l'opérabilité, ou quand la lésion est opérable, mais la malade âgée ou grasse, il faut renoncer à la chirurgie et utiliser les radiations, à condition de toujours faire un traitement combiné par rayons X et radium, en commençant par les rayons X. Ce traitement combiné doit s'appliquer à tous les cas et même à ceux qui, localement, sont le plus favorables. Le but de la rœntgenthérapie complémentaire du radium est exactement le même que celui du curage lympathique, si bien mis au point par M. Leveuf dans les hystérectomies, et que nous avons simplement cherché à rendre plus réalisable.

Fistule duodénale consécutive à une cholécystectomie. Guérison par aspiration continue au niveau du trajet fistuleux (1),

par M. **H. Welti.**

L'aspiration continue présente un grand intérêt dans le traitement des fistules de la partie supérieure du tractus intestinal (duodénum,

(1) Travail du service du professeur agrégé Lardennois, hôpital Laennec, Paris.

jéjunum, intestin grêle) et cette thérapeutique mérite de prendre place dans la pratique courante. En éloignant immédiatement le liquide riche en trypsine excrété par ces fistules, elle permet d'éviter l'autodigestion de la paroi. Elle procure un soulagement immédiat. Elle facilite les soins grâce à la suppression des pansements. Elle crée des conditions favorables pour la fermeture chirurgicale dans les cas où celle-ci devient nécessaire. Certes, dans un grand nombre de circonstances, l'aspiration continue n'est qu'un des éléments du traitement, mais parfois elle permet d'obtenir la guérison spontanée de la fistule. L'observation suivante en est la preuve :

Mme C... (Georgina), cinquante-cinq ans, est admise à l'hôpital Laennec dans le service du Dr Ramond, le 21 novembre 1938. Les troubles dont

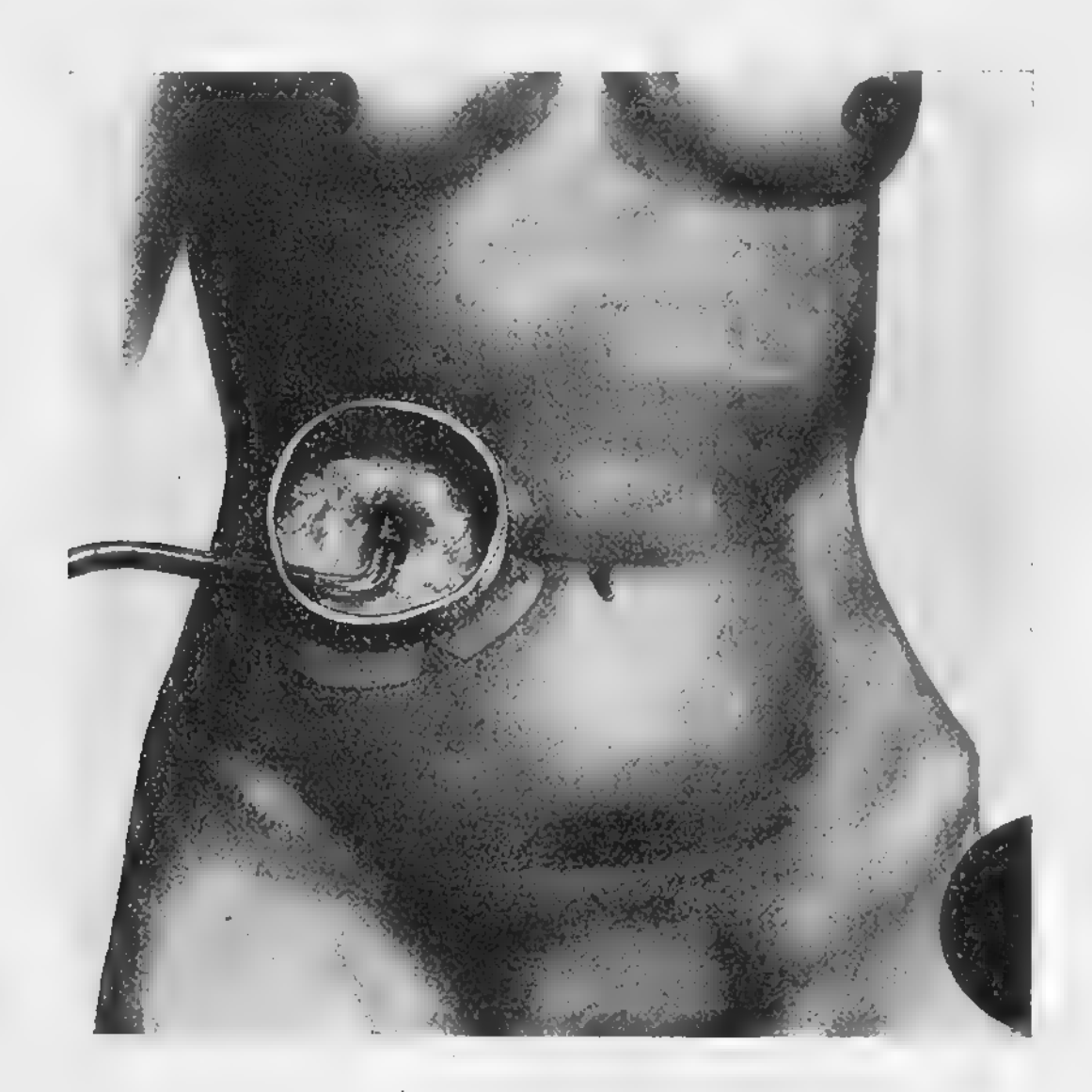


Fig. 1. — Le drain est mis en connection avec un aspirateur électrique et une bonne épaisseur de poudre de kaolin est répandue à l'intérieur de la zone limitée par un mur circulaire de leucoplaste.

se plaint la malade ont commencé le 16 août 1937 par une douleur brusque et très violente siégeant à l'épigastre. Cette crise nécessite un alitement de dix jours. Dans les mois qui suivirent, presque journellement, vers 4 heures de l'après-midi, la malade ressent des douleurs assez vives au niveau de la région épigastrique. Ces douleurs s'accompagnent d'envie d'aller à la selle. Elles durent le plus souvent une heure ou deux, quelquefois elles persistent plus longtemps et se terminent alors par un vomissement alimentaire.

En février 1938, la malade fait une crise plus violente. Elle reste alitée douze jours et présente un léger ictère sans fièvre, mais avec urines foncées et selles décolorées. En juin, une nouvelle crise survient et, en octobre, la malade doit rester alitée pendant deux semaines. A partir de cette époque, les douleurs changent d'ailleurs de siège et se localisent au niveau de la fosse iliaque droite. Depuis le début de ces accidents, la malade a maigri de 12 kilogrammes.

Examen le 21 novembre 1938 :

Malade amaigrie et fatiguée. Foie de volume normal. Il existe au niveau de l'hypocondre droit un certain empâtement.

Examen radiologique (Dr Maingot). Troubles du transit duodénal avec arrêts momentanés de la bouillie barytée à l'angle duodéno-jéjunal et régurgitations pyloriques fréquentes. Cholécystographie : absence d'injection de la vésicule. Au-dessous de la 12e côte, on note une opacité dans l'aire de projection vésiculaire.

Au cours de son hospitalisation, la malade présente de nouvelles crises douloureuses. Elle est transférée dans le service de chirurgie du professeur Lardennnois, le 12 décembre 1938.

Intervention chirurgicale : 16 décembre 1938. Cholécystectomie. Le duodénum adhère intimement au fond de la vésicule biliaire. Afin d'éviter toute éraillure de la paroi intestinale, nous avons recours à une cholécystectomie rétrograde. Dans ce but, la vésicule est incisée : elle est bourrée de concrétions calculeuses avec un calcul plus volumineux au niveau de son fond. La vésicule est alors disséquée en laissant adhérent au duodénum le segment de sa paroi qui lui est intimement adhérent. L'exploration du cholédoque montre qu'il n'est pas dilaté et qu'il ne contient pas de calculs.

Avant de suturer la paroi, nous explorons avec grand soin le duodénum. Il ne présente aucune solution de continuité et nous nous contentons d'exciser quelques débris dévitalisés de la paroi vésiculaire qui lui adhèrent. Suture de la paroi. Un drain.

Les suites opératoires pendant les trois premiers jours sont normales et apyrexiques. Le quatrième jour, l'interne nous signale l'écoulement par le drain d'une quantité importante de liquide duodénal. Malgré des changements fréquents du pansement, dès le lendemain, la peau est déjà rouge et la digestion des téguments s'étend vers la région lombaire. Il en résulte de vives douleurs. La déperdition de liquide est la cause d'une déshydratation notable. L'état général de la malade est précaire. Une nouvelle tentative chirurgicale ne saurait être envisagée.

L'aspiration continue est alors instituée et cette thérapeutique permet d'obtenir une guérison rapide. Nous pensions, grâce à ce procédé, gagner du temps et placer la malade dans des conditions meilleures pour une fermeture chirurgicale ultérieure. En réalité, l'aspiration continue permit non seulement de soulager la malade, mais encore de la guérir. 200 à 300 c. c. de liquide duodénal furent recueillis par aspiration dans les premiers jours. Simultanément, d'abondantes injections de sérum par voie sous-cutanée et rectale permettaient de diminuer l'ingestion de liquides par voie buccale. Dès le cinquième jour, l'écoulement par la fistule diminua brusquement et dix jours après l'institution de l'aspiration, celle-ci fut supprimée. L'écoulement se tarit alors progressivement et la malade quitta l'hôpital, complètement cicatrisée, le 12 janvier 1939.

La réalisation du dispositif auquel nous avons eu recours est extrêmement simple, et la figure ci-contre est explicative (fig. 1). Le drain inséré au niveau de la plaie est mis en rapport avec un tube coudé, lui-même en connection avec un aspirateur électrique. Dès que du liquide s'accumule dans le drain, l'aspirateur est actionné par l'infirmière, afin d'en assurer l'évacuation. Dans certains cas, la paroi intestinale faisant clapet au contact du drain, l'on peut concevoir que l'aspiration se trouve entravée. On pourrait alors introduire un tube de caoutchouc de plus petit calibre dans la lumière du drain et le mettre en rapport

avec l'aspirateur. Ou encore, on pourrait ne placer le drain qu'au contact de l'orifice externe de la fistule, procédé qui aurait, par ailleurs, l'avantage d'éviter toute action traumatisante sur la paroi intestinale.

Quelle que soit la méthode utilisée, il est à prévoir qu'une certaine quantité de liquide intestinal échappera à l'aspiration. Dans ce but, l'orifice fistuleux est entouré, à quelques centimètres de distance, par un mur circulaire obtenu en accolant face à face quelques épaisseurs de leucoplaste. Une pâte à l'oxyde de zinc est appliquée sur la peau dans la région ainsi isolée. Enfin, une bonne épaisseur de poudre absorbante (kaolin, par exemple) est répandue à l'intérieur de la petite cuvette délimitée par l'anneau de leucoplaste et cela afin d'absorber le liquide qui n'est pas aspiré. La poudre s'imbibe de ce liquide. Il se forme ainsi comme un gâteau qu'il est facile de changer. Lorsque l'aspiration est bien appliquée, le renouvellement de la poudre n'est pas fréquent ; il fut nécessaire deux fois par jour environ dans notre observation.

Nous insistons sur le fait que le dispositif précédent permet de supprimer tout pansement. Comme dans le traitement des brûlures, suivant l'excellente technique de notre maître Pierre Duval, la plaie est abandonnée à l'air libre. Ainsi, se trouve éliminée la macération des téguments sous l'influence des compresses imbibées de liquide intestinal, c'est-à-dire le facteur principal d'aggravation des lésions tégumentaires.

Dans notre observation, l'*aspiration continue permit non seulement de soulager la malade, mais encore elle fut suivie d'une guérison spontanée de la fistule.* Certes, il s'agissait d'un cas particulièrement favorable. Au cours de l'intervention, nous avions ménagé avec soin le segment de la paroi vésiculaire qui adhérait au duodénum afin d'éviter de traumatiser et d'érailler l'intestin. La cholécystectomie terminée, nous avions, par ailleurs, exploré méthodiquement la paroi intestinale sans pouvoir découvrir aucune lésion de celle-ci. C'est donc par suite d'une nécrose survenue secondairement, au contact du drain que nous avions placé dans la région sous-hépatique, que la fistule se produisit et il est probable que le sphacèle de la paroi intestinale était très limité.

Malgré ces circonstances favorables, la situation n'en était pas moins alarmante. L'abondante sécrétion de liquide duodénal faisait craindre une désunion étendue de la plaie opératoire et, malgré le changement fréquent de pansements, malgré l'application d'une pommade protectrice, la peau présentait déjà, vingt-quatre heures après le début des accidents, des lésions importantes. La digestion des téguments, sous l'influence du liquide duodénal doué d'un grand pouvoir tryptique, s'étendait même en arrière, vers la région lombaire. La malade, fortement incommodée, était privée de tout repos et, en raison de la gravité de son état général, une nouvelle tentative chirurgicale

se révélait comme vouée à l'échec. Le pronostic nous semblait très réservé et notre regretté maître Lecène n'a-t-il pas insisté avec raison sur l'excessive gravité de ces fistules qui provoquent une dénutrition souvent rapidement mortelle ?

L'aspiration continue permit en quelques heures de rétablir la situation. La paroi abdominale fut soustraite à l'action nocive du suc duodénal. Le liquide offensif fut écarté de la plaie au fur et à mesure de sa production et la marche extensive de la digestion cutanée fut immédiatement jugulée. Les douleurs en rapport avec l'auto-digestion des téguments disparurent. La malade put se reposer et, dès le lendemain, les téguments de la région lombaire, qui commençaient à être envahis, présentaient à nouveau un aspect normal. *Surtout, une désunion étendue de la plaie opératoire fut évitée et l'absence de digestion des parties molles au contact du trajet fistuleux créa des conditions favorables à la fermeture spontanée de la fistule.* Ainsi fut obtenu un résultat inespéré et cela grâce à une thérapeutique d'application extrêmement facile qui, en supprimant les pansements, facilita singulièrement les soins.

Ce procédé peut être appliqué non seulement dans les fistules duodénales consécutives à une cholécystectomie, mais encore dans celles qui surviennent à la suite de gastrectomies. Certes, les perfectionnements de la technique ont rendu cette complication exceptionnelle et, personnellement, au cours de ces dernières années, nous n'avons jamais eu à déplorer de fistule duodénale après gastrectomie. Mais au cas où un tel accident surviendrait, l'aspiration continue est une arme utile à connaître. Cameron (2) qui, le premier utilisa cette méthode, rapporte dès 1923 une guérison dans un cas de fistule duodénale survenue à la suite d'une gastrectomie type Polya. Il s'agissait d'un malade qui, malgré cette complication, présentait un bon état général. Cependant, sa peau était largement digérée et des douleurs brûlantes l'incommodaient fortement. Un drain fut introduit dans le trajet fistuleux et, pendant les premiers jours, l'aspiration permit de recueillir de 500 à 700 c. c. de liquide par vingt-quatre heures. Ce liquide présentait une très grande action tryptique. Onze jours après le début du traitement, tout écoulement était tari.

Dixon (3), dans un article récent, rapporte l'expérience des chirurgiens de la clinique Mayo et décrit un dispositif dont nous nous sommes inspirés. Pour Dixon, l'aspiration continue est fréquemment suivie de la guérison des fistules duodénales. Par ailleurs, dans les cas où un écoulement persiste, elle permet d'attendre de meilleures conditions pour la fermeture chirurgicale.

(2) Cameron (Angus L.). The Treatment of Duodenal Fistula with Report of a case. *S. G. O.*, **37**, novembre 1923, p. 599.

(3) Dixon (Claude F.). The Management of External Intestinal Fistula. *Jour. of A. M. A.*, **111**, n° 23, 3 décembre 1938, p. 2095.

En conclusion, plutôt que de réintervenir dès l'apparition d'une fistule duodénale, il semble préférable de recourir d'abord à l'aspiration continue. Ce procédé permet d'obtenir des guérisons spontanées et, en tout cas, il place le malade dans de meilleures conditions pour une fermeture chirurgicale ultérieure.

L'aspiration continue mérite donc de retenir l'attention et dans le traitement des fistules de la partie inférieure du tractus intestinal, cette méthode trouvera d'utiles et précieuses indications.

Ablation de la rotule pour fracture ouverte. Résultat éloigné fonctionnel parfait,

par M. **Georges Leclerc** (de Dijon), associé national.

Les rapports de M. Basset sur les cas de MM. Mialaret et Jacques Hepp m'engagent à vous rapporter une observation de patellectomie faite par moi il y a neuf ans, et dont le résultat fonctionnel contrôlé il y a quelques jours, est d'une perfection absolue.

M. H..., vingt-cinq ans, fait une chute de moto le 14 mai 1931, à 17 heures. Je le trouve le lendemain matin dans mon service. Il présente une plaie contuse sur la face externe du genou par laquelle sort du liquide synovial. Cette plaie est déjà un peu tuméfiée. La rotule est fracturée.

J'interviens de suite. Dix-huit heures se sont écoulées depuis l'accident. Résection des bords de la plaie qu'on nettoie chirurgicalement. La fracture de la rotule est transversale dans son ensemble, mais avec plusieurs fragments secondaires ; l'écart des fragments est minime car les ailerons ne sont pas déchirés. La cavité articulaire n'a donc pas été contaminée directement.

La suture de la rotule protégerait en principe l'articulation, mais elle serait probablement suivie d'ostéite, car l'accident date de dix-huit heures. C'est pourquoi je préfère l'enlever. L'articulation est fermée par suture du ligament rotulien au tendon du quadriceps. La plaie cutanée est simplement un peu rétrécie.

Les suites sont très simples et rapidement apyrétiques. La mobilisation commence au dixième jour.

Le quatorzième jour le blessé quitte le service pliant son genou jusqu'à l'angle droit. Chez lui, il semble qu'il se soit mobilisé activement.

Actuellement le résultat est remarquable. Le blessé, qui est sportif et grand marcheur, ne souffre jamais du genou, il a fait jusqu'à 35 kilomètres à pied sans fatigue ; il fait du ski, des match de foot-ball au cours desquels il donne dans le ballon des coups de pied avec sa jambe blessée. Il court sans aucune gêne. Il ne se plaint que d'une seule chose : lorsqu'il est accroupi, il ne peut se relever en s'appuyant uniquement sur le membre blessé.

A l'examen, les mouvements de flexion et d'extension se font d'une façon complète ; il n'y a pas de mouvements de latéralité.

La patellectomie peut donc être suivie d'une restauration complète des fonctions du genou et l'on peut s'étonner que l'opération ait été jugée jusqu'ici d'une façon aussi sévère.

En réalité, quand on relit les observations publiées pendant la guerre (Mocquot et Monod, Stern et Mornard, Grégoire, in *Société de Chirurgie* de 1917), on constate qu'elles sont très succinctes et que du fait des circonstances les résultats éloignés sont absents ou très vaguement indiqués. On se rend compte, en outre, que la fracture rotulienne n'était qu'un des éléments de la blessure et non le pire, car il y avait toujours contamination de l'articulation par des projectiles dont on sait la haute septicité. Et si, grâce à l'application, à la patience, à l'ingéniosité des chirurgiens du front, le foyer septique ayant pu être enlevé complètement, beaucoup de blessés guérissaient, ce n'était pas sans avoir traversé une phase de réaction articulaire plus ou moins marquée.



Fig. 1.

Ces réactions que l'immobilisation et parfois les ponctions aidaient à faire disparaître, n'en laissaient pas moins souvent derrière elles, un déficit fonctionnel et notamment une ankylose plus ou moins complète et dont, en toute justice, la conduite suivie vis-à-vis de la rotule ne pouvait être tenue pour responsable. Si l'on veut juger de la valeur de la patellectomie en soi, il faut donc tenir compte des lésions intra-articulaires qui retentissent sur le résultat ultérieur, aussi bien en cas de suture qu'en cas d'ablation.

Pour d'autres raisons, le cas de M. Mialaret, pour si intéressant qu'il soit, est peu fait, lui aussi, pour juger la patellectomie.

Celui de M. Hepp, au contraire, montre bien que la présence de la rotule n'est pas aussi indispensable qu'on l'a dit au rétablissement des fonctions du genou. Son blessé marche sans claudication et sans fatigue et parcourt aisément chaque jour de nombreux kilomètres ; il éprouve seulement quelque peine à descendre des escaliers et ne peut courir

plus de quelques mètres. C'est un résultat très beau qui, n'ayant qu'à peine un an de recul, peut s'améliorer encore ; le cerclage de la rotule, seul procédé possible dans cette fracture multifragmentaire, eut-il donné mieux ? Ce n'est pas sûr. Car si les résultats de l'ostéosynthèse rotulienne sont excellents dans l'ensemble, lorsqu'on suit les conseils aujourd'hui classiques donnés par MM. Fredet et Alglave, il existe des cas favorables où les suites éloignées sont beaucoup moins bonnes ; tels sont ceux dans lesquels la multiplicité des fragments, ou encore leur ostéoporose nuit à la perfection de la suture.

Le résultat que j'ai obtenu est parfait, comme le montre ces photo-



Fig. 2.



Fig. 3.

graphies (1). Je l'attribue surtout à ce fait que la cavité articulaire n'était pas contaminée et que les ailerons n'étaient pas déchirés. Il est probable d'ailleurs que la suture aurait également donné un résultat très bon. Ce n'est pas sûr cependant, à cause de la possibilité d'une ostéite autour des fils.

Je crois donc que la résection de la rotule n'apporte par elle-même qu'une gêne extrêmement légère aux fonctions du genou, qu'elle vaut mieux que sa réputation et que, en tout cas, comme dit M. Mialaret, il n'y a pas lieu de la redouter.

(1) Le photographe a par erreur pris le blessé se tenant uniquement sur sa jambe gauche saine. En réalité, il peut sans aucune difficulté garder la même position, en se tenant sur sa jambe droite blessée.

La continuité de l'appareil extenseur du genou doit naturellement être rétablie. On s'aidera, s'il le faut, de l'allongement par incision en accordéon du tendon rotulien ou de celui du quadriceps. Les ailerons seront soigneusement suturés. Les cas les meilleurs sont ceux où ils ne sont pas déchirés.

La patellectomie me paraît donc indiquée :

Dans les fractures ouvertes, lorsque les fragments sont multiples et lorsqu'ils sont souillés. Dans ces conditions, en effet, l'ostéite est à peu près fatale avec son cortège de suppuration prolongée et de raideur articulaire. D'autre part, l'ablation de l'os facilite le nettoyage de l'articulation qui s'effectue ainsi avec plus de certitude ; elle permet en outre de fermer la jointure plus simplement, plus rapidement, plus complètement que la suture et le cerclage. Enfin si, par malheur, l'arthrite suppurée se produisait, l'articulation serait plus facile à drainer.

Dans les fractures fermées, je ne crois pas que la patellectomie doive être complètement écartée. L'ablation habituelle de la rotule telle que la pratiquent, paraît-il, certains chirurgiens anglais (Broock, Tepped), me semble évidemment une exagération. Mais lorsque l'os ne paraît pas devoir se reconstituer de façon parfaite, lorsqu'on peut redouter la reconstitution d'une rotule trop longue ou trop volumineuse, ou de forme trop irrégulière, je me demande s'il ne vaut pas mieux l'enlever. Le cas que j'ai observé m'engagerait à le faire le cas échéant.

PRÉSENTATION DE MALADE

Résection secondaire atypique du coude. Résultat éloigné (*),

par M. **Antoine Basset.**

Il est toujours intéressant de revoir de très anciens opérés. Aussi vous ai-je amené ce jeune étudiant en médecine retrouvé ces jours-ci par hasard.

Je l'ai opéré il y a vingt ans. Il en avait cinq à cette époque.

Il s'agissait d'un accident datant de onze mois : décollement du condyle huméral et de la partie externe de la trochlée. Le bloc osseux détaché faisait une forte saillie en dehors et en avant. La flexion du coude, la rotation de l'avant-bras étaient partiellement conservées. L'extension était très incomplète.

Par une simple incision externe, j'ai enlevé le bloc osseux, détaché et formant butoir, et supprimé les obstacles fibreux jusqu'à obtenir des mouvements et surtout une extension d'étendue normale.

(*) Présentation faite à la séance du 22 mars.

Immobilisation du coude en extension par un simple pansement compressif avec une attelle postérieure.

Voici mon opéré et ses radiographies récentes. Il n'y a ni ostéome, ni déviation de l'avant-bras ; aucun valgus. Tous les mouvements sont normaux : flexion, extension, rotation de l'avant-bras. Les deux humérus sont de même longueur et volume. La musculature, sans être très forte, est très suffisante pour un membre gauche chez un droitier.

Les clichés montrent que l'accrochage du cubitus à l'humérus est normal, malgré la perte presque complète de la berge externe de la trochlée. Le condyle manque, mais, par une sorte de compensation naturelle spontanée, la tête du radius un peu irrégulière est devenue beaucoup plus volumineuse et surtout plus haute que normalement, grâce à quoi elle a comblé le vide laissé par la perte du condyle huméral externe.

En somme, résultat excellent à tous les points de vue, dû pour une part, j'en suis convaincu, à l'énergie du sujet et à son désir de récupérer la totalité de ses mouvements.

PRÉSENTATION DE PIÈCE

Pièce d'hystérectomie subtotale montrant la mortification brutale de fibromes au cours d'une infection post abortum,

par M. **G. Rouhier**.

La pièce que je vous apporte provient d'une hystérectomie que j'ai dû faire d'extrême urgence il y a dix jours pour des accidents extrêmement menaçants. Vous y voyez deux fibromes : l'un gros comme une orange, l'autre comme une grosse bille, tous deux mortifiés dans toute leur masse et tranchant par leur coloration caractéristique violacée, héliotrope, sur le tissu utérin épaissi, œdémateux, mais de coloration normale qui les sertit. Il y a quelques années, le 14 octobre 1931 (1), je vous ai déjà présenté 3 observations de fibromes jusque-là bien tolérés, frappés brusquement de mortification totale *au cours de la grippe* avec un cortège de symptômes locaux et généraux extrêmement violents et mon ami, le professeur Mondor, a jugé la plus caractéristique de ces observations digne de figurer dans la seconde édition de son beau livre : « Diagnostics urgents (2) ».

(1) Rouhier (G.). La mortification brutale des fibromes dans le cours de la grippe. *Mémoires de l'Acad. de Chirurgie*, n° 26, 14 octobre 1931, p. 1202.

(2) Mondor (H.). *Diagnostics urgents.* Abdomen, 2e édition. Masson, 1933, p. 1006.

Pour la pièce que voici, c'est au cours d'une grave infection *post abortum* que la nécrose s'est produite et l'examen attentif de cette pièce présente un certain nombre de faits intéressants. D'abord, en ouvrant l'utérus, on constate que le fibrome principal refoule par son pôle inférieur le fond de la cavité utérine et s'avance, sans se pédiculiser, refoulant devant lui une forte épaisseur de tissu utérin normal, très près de l'orifice interne du col utérin.

De ce fait, la cavité utérine se dédouble en deux diverticules latéraux, se dirigeant, de part et d'autre de la masse fibreuse, chacun vers une corne et vers la trompe correspondante. L'ouverture du fibrome le montre nécrosé en masse dans toute son étendue, de même qu'un fibrome intra-mural beaucoup plus petit. Sa masse de teinte héliotrope devient verdâtre par places dès qu'elle est exposée à l'air. Mais, en outre, en considérant le pôle inférieur du fibrome, saillant dans la cavité utérine au-dessus de l'orifice interne du col, on constate qu'il existe une fausse route qui pénètre directement dans la thèque du fibrome et qui est marquée par une traînée de pus, comme si un cathéter manié avec raideur avait été enfoncé tout droit dans le fond de l'utérus et dans le fibrome au lieu de s'infléchir vers les cavités latérales : c'est très probablement ce qui a dû se passer.

Voici d'ailleurs l'observation de cette malade :

Observation. — Mme X..., qui a dépassé la quarantaine, et qui est mère de six enfants, est hospitalisée pour un état général grave. La température, quand je la vois, dépasse 39°, sa langue est sèche, son teint terreux, son aspect profondément souffrant. Avec cela, des pertes de sang noirâtre, d'odeur fétide, mais un ventre souple, à peine douloureux. La malade avoue sans difficulté que des pratiques abortives ont été faites sur elle et qu'elles ont abouti à l'expulsion d'un fœtus de quatre mois environ ainsi que d'un placenta. Ce n'est pas d'ailleurs la première fois qu'elle aurait eu recours aux mêmes pratiques qui, toutes les autres fois, n'avaient eu aucune conséquence grave.

Cette femme était, depuis quelque temps, manifestement atteinte d'un fibrome reconnu, gros comme un poing, que l'on sent d'ailleurs fort bien à l'examen. Utérus et fibrome sont restés mobiles bien que douloureux.

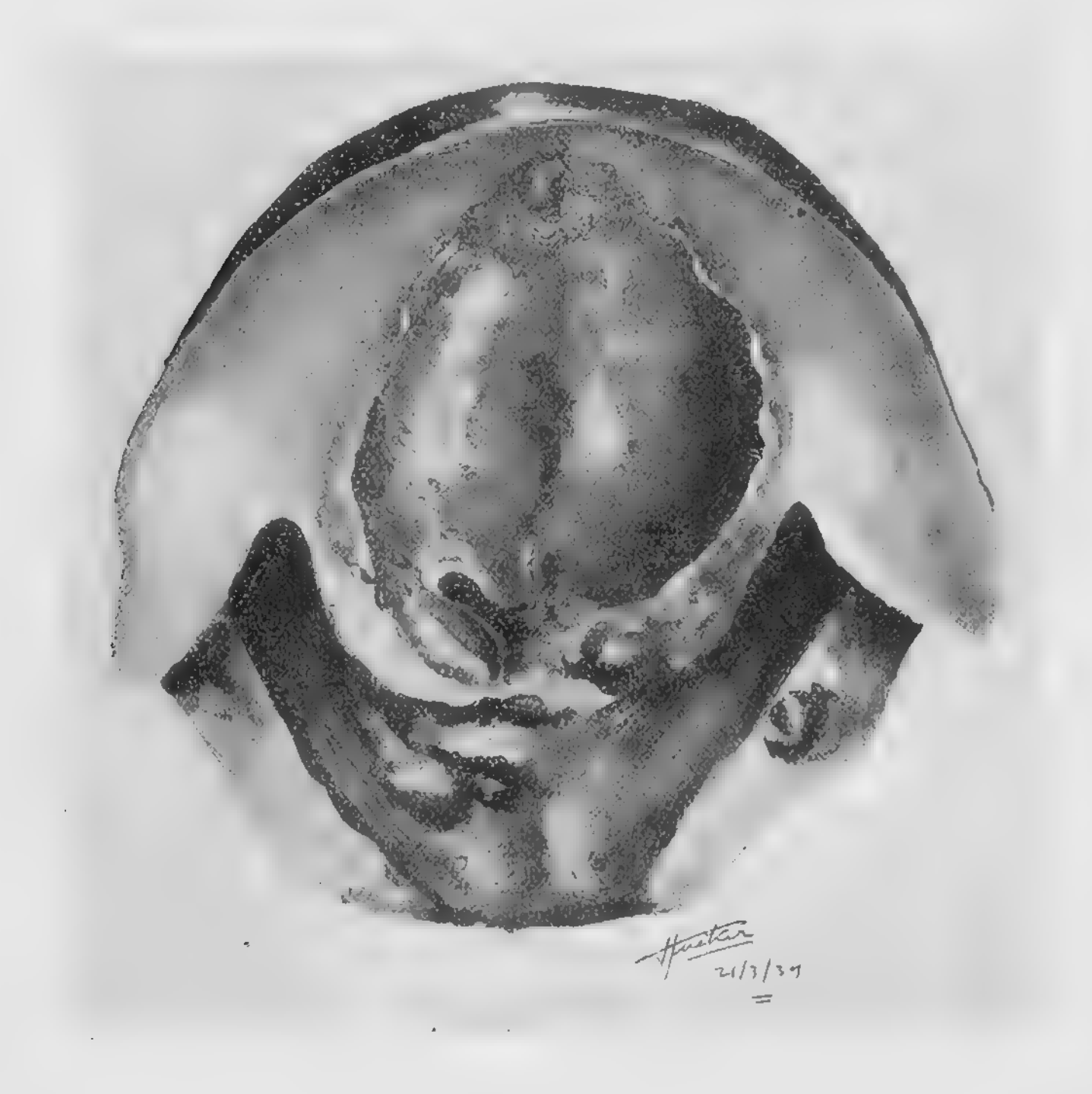
Dans l'état où se trouve cette malade, je crois indispensable de commencer par m'assurer que tous les débris de l'œuf ont bien été expulsés et cette vérification paraissant plus délicate du fait de l'existence du fibrome, je décide d'y procéder moi-même.

Le col de l'utérus est largement dilaté, la cavité utérine est extrêmement déviée par la masse du fibrome et pour y pénétrer il faut s'incliner latéralement, je fais donc avec infiniment de précautions cette révision de la cavité utérine et je retire quelques débris placentaires peu importants : pourtant, à la suite, la température baisse en lysis, elle arrive en quatre jours presqu'à la normale et je songe déjà à laisser la malade rentrer chez elle, quand brusquement le cinquième jour, la température remonte à 39°, puis à 40°, puis à 40°5 le sixième jour ; l'état général s'altère de nouveau, le ventre devient douloureux, mais les culs-de-sac restent souples, c'est l'utérus qui devient gros et douloureux, bien que toujours mobile et qu'on ne peut palper sans arracher des cris à la malade. Des frissons la secouent, des vomissements apparaissent. Pourtant l'hémoculture est négative.

Je pense à la nécrose du fibrome et d'urgence, le septième jour, je pratique l'hystérectomie abdominale subtotale. A l'ouverture du ventre, le péritoine est parfaitement sain et souple, pas de liquide dans le ventre. Les annexes sont saines, à tel point que je les respecte toutes les deux.

L'utérus, portant un assez gros fibrome du fond est rouge foncé comme un utérus de femme enceinte. Le col est sectionné après ligature des pédicules, il est très épais, mou, friable, et malgré une péritonisation rapide et facile, je crois devoir établir un drainage à la Mikulicz à cause de la sévérité de l'infection.

Dès le lendemain matin, la température tombe au-dessous de 38°



pour ne jamais remonter au-dessus. Les suites sont simples, et dix jours après l'hystérectomie, on peut considérer la malade comme hors de danger.

L'hémoculture ayant été négative, on est en droit de penser qu'à aucun moment il n'a existé chez cette malade de septicémie proprement dite, mais une simple imbibition de l'utérus par un œdème septique. Contre cette infection, le tissu normal de l'utérus, bien vascularisé, plus vascularisé même à cause de l'état de grossesse, s'est défendu, mais les noyaux fibreux, mal nourris, insuffisamment vasculaires, se sont nécrosés.

Je ne pense pas que la plaie interne, la fausse route, aient été la cause efficiente de la mortification du principal noyau fibreux dans la thèque duquel elle pénétrait, puisque le second noyau fibreux complètement

à l'écart s'est également mortifié ; je crois que cette plaie a créé seulement un foyer d'infection d'où est partie l'infiltration septique de tout l'utérus. Enfin, il est remarquable que cette mortification des fibromes, bien que l'utérus ait été fort douloureux et surtout au palper, ne s'est pas accompagnée de douleurs de distorsion, comme les premières observations de nécrose au cours de la grippe que je vous ai présentées. Peut-être, faut-il attribuer la relative absence du syndrome douloureux à ce qu'il s'agit d'un fibrome moins gros, tenant une moins grande place dans la masse totale de l'utérus, et encore à ce que cet utérus gravide, beaucoup plus mou, se laissait plus facilement distendre, enfin à ce que l'existence de la fausse route permettait en partie l'évacuation des liquides d'imbibition, comme des mouchetures sur une jambe œdémateuse. Enfin, la recrudescence infectieuse au bout de cinq jours de sédation est-elle due à la nécrose des fibromes, survenue seulement alors, ou bien à l'envahissement septique des fibromes déjà mortifiés au moment de la première atteinte d'infection utérine ? J'ai pour ma part tendance à le penser.

DÉCLARATION DE VACANCE D'UNE PLACE D'ASSOCIÉ PARISIEN

M. le Président déclare vacante une place d'associé parisien.

Les candidats ont un mois pour faire connaître leurs titres et envoyer leur lettre de candidature.

NOTE DU SECRÉTAIRE GÉNÉRAL

Les auteurs habitant Paris ou qui en font spécialement la demande reçoivent pour corrections les épreuves de leur travail en temps voulu pour qu'ils puissent renvoyer ces épreuves revues par eux, le lundi avant midi. En conséquence, les membres de l'Académie qui, par suite d'une erreur involontaire, n'auraient pas été mis à temps en possession de leurs épreuves, peuvent passer le lundi 1, rue Cassette, à l'Imprimerie Maretheux, pour indiquer leurs corrections.

La prochaine séance aura lieu le ***mercredi 19 avril.***

Le Secrétaire annuel : ROBERT MONOD.

Imprimé par l'Ancne Imple de la Cour d'Appel, A. MARETHEUX, Dir., 1, r. Cassette, à Paris (France).

MÉMOIRES

DE

L'ACADÉMIE DE CHIRURGIE

Séance du 19 Avril 1939.

Présidence de M. Raymond Grégoire, *président.*

PROCÈS-VERBAL

La rédaction du procès-verbal de la précédente séance est mise aux voix et adoptée.

CORRESPONDANCE

La correspondance comprend :

1° Les journaux et publications périodiques reçus pendant les vacances.

2° Des lettres de MM. d'Allaines, Banzet, Lance, Bréchot, Madier, s'excusant de ne pouvoir assister à la séance.

3° Des lettres de MM. Sylvain Blondin, J. Hertz, Jean Meillère, posant leur candidature au titre d'associé parisien.

4° Un travail de MM. G. Jeanneney, associé national, et G. Ringenbach (Bordeaux), intitulé : *Prophylaxie du choc transfusionnel.*

5° Un travail de MM. Yves Bourde, associé national, et Jean Lamy (Marseille), intitulé : *Gastrorragies splénogènes sans splénomégalie.*

6° Un travail de MM. J. Bengolea, associé étranger, et C. Vélasco Suarez (Buenos-Aires), intitulé : *Les angiocholites ascendantes et les anastomoses bilio-digestives.*

7° Un travail de M. Rousset, intitulé : *Sarcome du fémur, à type ostéoïde, traité par la radiothérapie. Amélioration depuis plus de trois ans.*

M. Moulonguet, rapporteur.

8° Un travail de MM. J. Meyer-May et B. Joyeux (Hanoï), intitulé : *Note au sujet de dix biopsies du pancréas.*

M. P. Brocq, rapporteur.

9° Un travail de MM. J. Meyer-May et B. Joyeux (Hanoï), intitulé : *Apoplexie de la vésicule biliaire.*

M. P. Brocq, rapporteur.

Publication périodique hebdomadaire.

PRÉSENTATION D'OUVRAGE

M. Cabanié (Tanger) fait hommage à l'Académie d'un exemplaire de son ouvrage intitulé : *Les fistules anales et leurs infections causales.*

Des remerciements sont adressés à l'auteur.

A PROPOS DU PROCÈS-VERBAL

Un cas d'occlusion du grêle au cours d'une fièvre typhoïde, compliquée de péritonite adhésive,

par M. **P. Alglave.**

Dans notre séance du 29 mars dernier, notre collègue Ockinczyc nous a fait un rapport sur « un cas d'occlusion intestinale d'origine typhique » observé par M. Etienne Curtillet, d'Alger.

A cette occasion, Ockinczyc nous a fait remarquer la rareté de cet accident. Aussi, est-ce à titre documentaire que je voudrais vous reparler d'une observation à laquelle j'ai seulement fait allusion ici en 1928 (*Bull. Soc. Chir.*, p. 820 et 875).

Je vais vous la communiquer aujourd'hui avec les détails cliniques et la remarque d'ordre technique qu'elle comporte, pour l'ajouter à celle de M. Curtillet.

Il s'agit d'une occlusion qui siégeait *sur le segment terminal de l'iléon* et qui était survenue au déclin d'une fièvre typhoïde compliquée de péritonite adhésive, sèche et diffuse. L'obstacle formé par une bride inflammatoire a été levé opératoirement et une bonne guérison a été obtenue :

La malade, jeune femme de vingt-cinq ans, était atteinte d'une fièvre typhoïde qui avait débuté le 6 avril 1928. L'infection avait été assez intense, avec une température qui s'était maintenue au voisinage de 39°, pendant près de trois semaines, pour diminuer progressivement entre le vingtième et le vingt-septième jour où elle n'était plus que de 37°8.

A ce moment-là, comme la malade, qui avait été maintenue à la diète hydrique absolue, était très déprimée et très amaigrie et que le danger de complications graves paraissait s'éloigner, le médecin traitant crut pouvoir faire une tentative prudente de réalimentation par des potages légers. Le premier de ces potages était absorbé le 4 mai, vingt-huit jours après le début de la maladie ; mais, dans les heures qui suivirent, la malade était prise de douleurs abdominales assez vives, bientôt suivies

d'un vomissement et d'un certain ballonnement du ventre, cependant que la température se maintenait à 37°8.

Devant ces symptômes, le médecin suspend l'ingestion des potages qu'il avait prescrits et n'autorise plus que l'ingestion de quelques gorgées d'eau d'Evian de temps en temps, en recommandant de veiller à l'émission des gaz par l'anus.

Malgré ces précautions, les douleurs abdominales vont persister et le ballonnement du ventre augmenter. Il n'y a pas d'émission de gaz par l'anus et des vomissements se sont produits chaque fois que la malade a absorbé une gorgée d'eau pour apaiser sa soif, qui est très vive.

C'est dans ces conditions que, quarante-huit heures après le début de ces accidents, je suis appelé auprès de la malade.

Je la trouve profondément abattue, avec un facies assez inquiétant. Le ventre est fortement ballonné, surtout au niveau et autour de l'ombilic, où les douleurs sont particulièrement vives et avec des moments d'exacerbation.

Après mon premier palper, je vois se produire, sous l'ombilic, des mouvements de reptation des anses grêles qui se manifestent sous une paroi abdominale amaigrie et mince.

Palpant de nouveau, en divers points, je n'en trouve pas qui soit particulièrement douloureux, mais, percutant le cæcum, je constate qu'il n'est pas distendu. Il s'agit bien d'une occlusion et elle siège vraisemblablement sur le grêle.

Au moment où mon examen prend fin, un vomissement très abondant se produit, composé de matières noirâtres, comme en grumeaux.

Avec ces signes, la température est à 38° et le pouls au voisinage de 120.

Dans cette situation, je décide d'abord de mettre l'intestin complètement au repos en cessant toute ingestion de liquide, d'apaiser *les douleurs abdominales* par une large poche de glace placée sur la région ombilicale et par une injection de morphine-huile camphrée. On soutiendra les forces de la malade par des injections sous-cutanées de sérum physiologique.

Après quoi, on la transportera à la Maison de Santé où je l'opérerai quelques heures après l'examen que je viens de lui faire subir et qui l'a émue et fatiguée.

Dans cette opération, je m'efforcerai de trouver et de lever l'agent de l'occlusion du grêle pour ne recourir à la fistulisation de cet intestin que si je ne peux pas faire autrement :

Sous anesthésie générale, je pratique une incision de laparotomie médiane, sus- et sous-ombilicale, de 15 centimètres de long environ, que j'étendrai, s'il le faut, vers le creux épigastrique ou vers le pubis.

En la traçant, je constate que le péritoine est épaissi et congestionné et, quand il est ouvert, je vois que les anses grêles, qui sont congestionnées et distendues dans leur ensemble, sont agglutinées les unes aux autres par de très nombreuses adhérences de coloration gris rougeâtre. Elles sont filamenteuses et friables. C'est un aspect de péritonite sèche et adhésive, et les adhérences qu'elle a formées sont comparables à des brins d'étoupe, enserrant les anses grêles ou les attachant au péritoine pariétal.

La friabilité de ces adhérences va toutefois me permettre de libérer les anses qu'elles recouvrent et de rechercher sans trop de difficultés le siège de l'obstacle qui doit être sur l'une d'elles. Pour y parvenir, je vais, à la faveur de grandes compresses humides et chaudes, éviscérer le grêle en allant de son origine vers sa terminaison.

Les adhérences filamenteuses cédant facilement, l'éviscération peut être menée avec une certaine rapidité et bientôt l'obstacle apparaît avec

évidence. Il est constitué par une bride inflammatoire, néoformée, implantée d'une part sur une des faces du mésentère et, de l'autre, au côté droit de la saillie du promontoire pelvien.

Cette bride enserre l'iléon qui est, par surcroît, comme un peu enroulé autour d'elle.

Immédiatement, au-dessus de la bride, l'iléon a presque le volume d'un avant-bras, alors qu'au-dessous il a seulement celui d'un doigt de la main.

La libération de l'iléon est poursuivie dans toute sa portion sous-jacente à cet obstacle, jusqu'au cæcum et je constate que c'est à 1 mètre environ de celui-ci que l'occlusion s'est établie.

Sur cette dernière portion de l'iléon, comme aussi un peu au-dessus du point d'étranglement, je remarque et je sens au doigt de grosses plaques de Peyer épaissies, tuméfiées et caractéristiques de l'état typhique en évolution.

Finalement, la paroi abdominale est refermée par une suture en un seul plan, *faite au fil de bronze.*

L'opération a duré vingt à vingt-cinq minutes.

La malade est replacée dans son lit avec une large poche de glace sur la région ombilicale et elle va recevoir, pendant deux ou trois jours, du sérum physiologique en injections sous-cutanées et en goutte à goutte intra-rectal, jusqu'à l'émission des premiers gaz par l'anus.

Bien que le ballonnement du ventre ait sensiblement diminué du fait de l'intervention, que toute douleur abdominale et tout vomissement aient disparu, témoignant de la levée de l'obstacle, les premiers gaz émis par l'anus n'apparurent que le troisième jour.

Dès ce moment-là, la température se rapprochait de la normale et les progrès étaient rapides, malgré l'état d'épuisement de la malade, après les épreuves qu'elle avait subies.

Encore faut-il remarquer que le neuvième jour après l'opération, à l'occasion de l'ingestion d'un bouillon de légumes, dont la malade avait peut-être absorbé un peu trop, elle était reprise de douleurs du ventre avec nausées et même avec un vomissement, en même temps que la température remontait à 39°.

Heureusement, ces nouveaux accidents allaient cesser après vingt-quatre heures de diète absolue, avec glace sur l'abdomen et injections hypodermiques de sérum physiologique. On pouvait alors revenir avec prudence au bouillon de légumes et à l'eau sucrée.

Finalement, dix-huit jours après l'opération, la température se fixait à la normale et, grâce à un régime alimentaire attentif, le rétablissement de la malade allait faire des progrès surprenants. En quelques semaines, elle reprenait 15 kilogrammes en poids et, depuis cette époque, jusqu'à ce jour, elle a joui d'une très bonne santé, sans le moindre incident intestinal.

En terminant, je ferai remarquer que cette bonne guérison m'a laissé la satisfaction d'avoir voulu essayer de lever l'obstacle intestinal, malgré l'état précaire de la malade et les difficultés qui semblaient se présenter et d'y avoir réussi, ce qui m'a permis d'éviter à cette jeune femme *la fistulisation de son intestin grêle.* Celle-ci aurait eu des conséquences probablement désastreuses, en raison même de l'importance du barrage absolu au passage du contenu de l'intestin, qui existait à 1 mètre environ du cæcum.

Sur la suture primitive des plaies articulaires,

par M. **E. Marquis,** associé national.

Je m'excuse d'aborder cette question après les brillantes discussions dont elle a fait l'objet, mais la menace d'une condamnation de la part de l'Académie de chirurgie, fait un devoir à ceux qui l'ont longuement pratiquée de venir défendre cette méthode à qui nous devons tant. Et puisque l'origine de ce débat porte sur les plaies articulaires, nous nous limiterons, dans cette immense question de la suture primitive, au traitement de ces plaies.

Nous devons cependant confesser que les adversaires de la suture primitive offrent à ses partisans un terrain favorable en situant le débat sur les plaies articulaires.

Toutes les discussions n'empêcheront pas qu'une plaie articulaire qui existe doit nécessairement, comme la porte d'Alfred de Musset, être ouverte ou fermée. Envisageons son évolution dans l'un et l'autre cas.

Plaie articulaire ouverte. — Je fais appel aux souvenirs de la grande majorité d'entre vous qui ont connu cette période de 1914 et de 1915 où toute plaie articulaire restait ouverte. Je suis sûr qu'ils conviendront avec moi que l'angoisse la plus grande du chirurgien d'alors résultait de ces genoux suppurant, drainés par des méthodes dont la variation témoignait de l'inefficacité, puis qui aboutissaient souvent à la résection, une fois sur trois à l'amputation de cuisse, et une fois sur cinq à la mort du patient. Souvenons-nous que la grande majorité de ces amputés de cuisse que nous rencontrons sont des victimes de plaies articulaires laissées ouvertes.

Je sais qu'à cette époque l'excision était imparfaite et que l'irrigation au Dakin n'existait pas. Mais, en ce qui concerne l'irrigation, nous savons tous qu'une articulation du genou ne s'irrigue pas plus qu'elle ne se draine.

Quant à l'excision, on a voulu en faire l'acte fondamental, le seul nécessaire du traitement des plaies articulaires et l'un des orateurs qui se sont succédé à cette tribune a dit : « Ce qui est important, c'est le parage de la plaie, ce n'est nullement sa suture. »

Sans diminuer l'impérieuse nécessité d'une minutieuse et scrupuleuse excision, je ne saurai souscrire à cette assertion, car les faits suivants m'ont prouvé le contraire.

En 1918, lors de la bataille de Montdidier, quand les formations sanitaires ont été refoulées loin du front, nous nous sommes trouvés avec un invraisemblable afflux de blessés. Dans ces conditions, nous n'avons pas cru, dans mon auto-chir, devoir pratiquer la suture primitive des plaies articulaires, nous les avons excisées avec le même soin

que nous y apportions quand nous les suturions, mais les avons laissées ouvertes. M. Tuffier qui était alors chirurgien consultant de notre armée, a bien voulu me tenir au courant de l'évolution de ces blessés, évacués sur l'arrière. Cette évolution se résume d'un mot : « déplorable ».

A l'armistice, chirurgien de la place de Strasbourg, j'ai eu à liquider les nombreux blessés traités par les Allemands et qu'ils avaient laissés dans leurs « lazarets ». Leurs plaies avaient été excisées, mais laissées ouvertes. J'ai retrouvé alors ce royaume de pus que nous avions connu dans toutes les premières années de la guerre et que nous avions réussi à bannir de nos formations sanitaires.

Dans ce procès dressé contre la suture primitive, les plaies articulaires laissées ouvertes semblent à l'abri de toute complication. J'admire ces résultats où l'arthrite purulente avec ses redoutables conséquences est inconnue, mais je confesse que quand, pour des raisons impérieuses, je suis contraint de laisser une articulation ouverte, malgré les pansements rares, malgré l'immobilisation, l'évolution se fait plus souvent vers l'arthrite purulente que vers la cicatrisation et je rejoins M. Moure quand il dit : « Lorsqu'une articulation est mise et reste en communication avec l'extérieur, il est impossible d'éviter son infection secondaire à l'occasion des pansements. »

Articulations fermées. — Convenons-en : condamner la suture primitive sur le vu de la plupart des observations qui ont été rapportées ici serait souverainement injuste. Un grand nombre de ces actes d'accusation ne constitue en réalité qu'une parodie de cette méthode. « Réunir les tissus sans excision préalable », « bâcler en moins de cinq minutes l'excision et la suture d'une plaie anfractueuse de l'avant-bras », « suturer des plaies étagées d'un même membre » dont nous connaissons tous la particulière gravité, « réunir des plaies multiples déchirées, contuses, inoculées par les griffes d'un fauve », ce n'est pas appliquer la méthode de la suture primitive, c'est en violer les règles primordiales.

Souvenez-vous combien tous au front nous avons, pendant de longs mois, tâtonné avant d'avoir bien en mains cette méthode. Chacun s'accordera pour condamner avec M. Braine ces interventions : « exécutées à tort et à travers, sans excision correcte préalable », et avec M. Desplas : « l'emploi inconsidéré de cette méthode ».

Mais la suture primitive a des règles condensées par ses adversaires, mêmes en des formules lapidaires « excision longue, délicate, minutieuse » (Desplas), « opération de probité » (Braine).

De ces règles, les unes concernent la technique, les autres l'organisation.

Technique. — Elle a été fort bien précisée dans des communications précédentes et sous peine de redites, je ne saurais y revenir. Je veux simplement souligner l'importance du changement d'instruments et de

gants après le premier temps de l'intervention, et ajouter que j'ai continué, dans la pratique civile, à faire ce que nous faisions au front : le lavage à l'éther de l'articulation. De plus, il est bon de se souvenir que l'articulation suturée primitivement a droit, comme l'articulation laissée ouverte, au bienfait d'une immobilisation.

Organisation. — Elle nécessite la symbiose du chirurgien et du bactériologue. Au front, après le temps d'excision, le bactériologue frottait les lèvres de la plaie avec un écouvillon stérile, l'ensemençait, et le résultat de la culture constituait pour nous un jugement sans appel. Dans tous les cas où streptocoques et anaérobies étaient associés, sans attendre les manifestations cliniques, la plaie était immédiatement désuturée et laissée très largement ouverte.

Si cette règle, base de la méthode, avait continué à être rigoureusement appliquée, il est vraisemblable que les cas malheureux qu'on rapporte n'existeraient pas.

Cette suture primitive, j'ai continué à l'appliquer dans mon service et dans ma clientèle, comme je le faisais pendant la guerre. Car ce qui est vrai pour les plaies de guerre l'est aussi pour les plaies de la pratique civile. Si les attritions musculaires peuvent parfois être plus étendues pour ces dernières, par contre les débris vestimentaires terriblement infectés y sont exceptionnellement inclus.

Dans les unes comme dans les autres, l'inobservance des règles essentielles qui doivent présider à la suture primitive aboutiront à des désastres.

J'entends bien que le titre de la communication de M. Desplas est : « Danger de la suture primitive dans les traumatismes ouverts du temps de paix », mais il serait illogique de conclure qu'une méthode désastreuse pour les plaies accidentelles de notre pratique civile fût excellente pour les plaies par armes à feu et cet anathème ne manquera pas d'atteindre la suture primitive des plaies de guerre.

De plus, dans la pratique civile, les plaies articulaires sont infiniment plus rares et la question que nous discutons est trop importante pour se juger sur quelques cas isolés. C'est pourquoi je vous présente une série de plaies articulaires du genou réalisées chez des blessés dans une période d'attaque. Aux légendes qui l'accompagnent, je voudrais ajouter que 1° la première notion à acquérir est la connaissance des indications et des contre-indications. Pratiquer systématiquement la suture primitive est de la démence dangereuse. Dans des circonstances particulièrement favorables, lors d'une attaque où la relève a été très rapide, sur 550 plaies intéressant soit des parties molles, soit des os, soit des articulations, soit des organes, 109 seulement ont été suturées primitivement et 370 secondairement. A cette époque, nous avons reçu 36 plaies de diverses articulations et en avons suturées primitivement 29. Toutes, sauf une où l'association strepto et anaérobie nous a conduit à faire sauter les fils, ont guéri *per primam* avec d'excellents résultats fonctionnels. Voici des genoux dont la

flexion, trente-cinq à quarante-cinq jours après la blessure, en témoigne ; 2° que les plaies articulaires bénéficiant de la défense de la synoviale, se prêtent mieux aux sutures primitives que les fractures ouvertes ou les vastes déchirures musculaires. Il serait donc téméraire de suturer ces dernières à une époque aussi lointaine de l'accident que l'ont été certaines de ces plaies du genou.

* * *

Si les paroles prononcées à cette tribune ont toujours un écho considérable, les conclusions que vous donnerez à ce débat, qui domine toute la chirurgie de guerre, peuvent avoir un incommensurable retentissement collectif et individuel.

Collectif. — Car, si dans le temps de paix, l'initiative de chacun n'est limitée que par sa seule conscience, pendant la guerre la technique chirurgicale peut être assujettie à des règles collectives. Nous n'avons pas oublié cette circulaire impérieuse de 1914, cause de si nombreux désastres.

Individuel. — Car de même que, dans la guerre passée, nous conformions nos techniques aux sentences rendues par notre Société de Chirurgie, de même dans la guerre possible de demain, le jeune chirurgien isolé au front, peut-être troublé par une chirurgie nouvelle, édifiera son *credo* sur les conclusions de cette discussion.

Le plus léger blâme à cette méthode de la suture primitive, qui, exécutée en symbiose chirurgico-bactériologique, effectuée à bon escient, pratiquée minutieusement, aseptiquement, a récupéré tant d'hommes et sauvé tant d'existences, serait non seulement injuste, mais diminuerait les bienfaits d'une des plus fructueuses techniques dont la chirurgie française a le droit de s'enorgueillir.

Chirurgie du temps de paix et chirurgie de guerre,

par M. **G. Métivet.**

« Il n'y a pas une chirurgie du temps de paix et une chirurgie de guerre. Il y a une chirurgie des traumatismes. » Cette règle, si souvent énoncée depuis vingt ans, vient d'être, à nouveau, formulée par M. Picot. Mais, comme toutes les règles formelles, celle-ci ne peut être d'application pratique constante.



Y a-t-il, d'ailleurs, « une » chirurgie de temps de paix ? Evidemment, il existe de grandes règles de thérapeutique chirurgicale. Elles sont, assez généralement, fixes dans l'*espace ;* et il est vraisemblable que chirurgiens américains, japonais ou français se conduisent aujourd'hui,

d'une façon sensiblement uniforme, en présence d'une crise d'appendicite. Mais ces règles sont extraordinairement variables dans le *temps* ; et c'est ainsi que le traitement idéal actuel de l'appendicite aiguë est assez schématiquement l'inverse de ce qu'il était il y a trente ans.

Pour nous, praticiens, les règles théoriques, les lois chirurgicales ne sauraient avoir la valeur qu'elles peuvent avoir pour de purs spéculatifs. Il y a, certes, des conditions optima de traitement dans lesquelles il faut, toujours, s'efforcer de se placer. Mais il faut savoir aussi adapter la thérapeutique aux conditions auxquelles on est parfois obligé de se soumettre. Il est banal de dire : que le choix d'une intervention est souvent commandé par la situation matérielle, sociale ou familiale du patient. Et, pour rester sur le terrain de la « traumatologie », la catastrophe de Lagny n'a-t-elle pas montré que la pratique d'une chirurgie orthodoxe pouvait, dans certains cas, réserver de cruelles surprises ?



A côté donc d' « une » chirurgie théorique, il y a « des » possibilités d'application pratique de cette chirurgie.

Et cela est surtout vrai pour la chirurgie de guerre.

En 1914, la théorie du « projectile humanitaire » avait force de loi. Les chirurgiens, qui avaient participé aux guerres des Balkans, avaient contribué à l'établir. Mais, peut-être, opérant trop loin des fronts, étaient-ils mal placés pour juger de la gravité immédiate des plaies de guerre.

Pendant la grande guerre, des directives techniques nous sont venues de l'intérieur. Dans certains cas, elles étaient, pratiquement, inapplicables. C'est ainsi que l'administration de l'éther, comme anesthésique, ne peut être conseillée dans une salle d'opérations installée dans une cave et chauffée par un poêle.

Un certain nombre de travaux, émanant de formations sanitaires de l'avant, n'ont pu naître que dans des conditions très particulières : guerre de position en période de calme, formations sanitaires stables et privilégiées. C'est ainsi que l'épluchage, la fermeture primitive, l'appareillage définitif et le contrôle bactériologique des gros foyers de fracture ne peuvent se concevoir qu'exécutés dans une organisation fixe, richement pourvue de personnel médical et peu alimentée en blessés.



Dès 1917, la nécessité d'adapter les indications thérapeutiques aux conditions du combat m'a préoccupé, et j'ai alors exposé mes idées dans un article de la *Revue scientifique*. Depuis, j'ai traité ce sujet dans une conférence faite à l'Ecole de perfectionnement. Il n'est peut-être pas inutile d'en parler encore.

Guerre de position en période de calme, guerre de position en période d'attaque, guerre de mouvement représentent trois conditions absolument différentes de pratique de la chirurgie de guerre.

Dans la *guerre de position, en période de calme*, le chirurgien peut — et doit — être aussi précis, aussi minutieux, aussi conservateur que doit l'être le chirurgien civil. Un petit nombre de blessés, une tranquillité morale parfaite, la possibilité de surveiller continuellement et de suivre longuement ses opérés, imposent au chirurgien le devoir de pratiquer une chirurgie ultra-conservatrice.

Dans la *guerre de position, en période d'attaque*, le problème change. L'afflux des blessés oblige le chirurgien à faire un choix parmi eux. Il ne doit pas perdre des heures précieuses à accomplir des actes opératoires de résultat incertain. Il doit exécuter une besogne chirurgicale peu glorieuse et peu spectaculaire et s'efforcer de rendre le *maximum de services*. C'est pourquoi je pense que, dans certains cas, les blessés du crâne, du thorax ou de l'abdomen doivent céder la place aux blessés des membres. Pour eux, le chirurgien pourra, dans un même temps, exécuter un plus grand nombre d'opérations, et d'opérations plus certainement salvatrices.

Dans la *guerre de mouvement*, à l'encombrement par le grand nombre de blessés se joignent les difficultés de surveillance et d'évacuation de ceux-ci. Ce serait, dans ces dramatiques conditions, faire œuvre d'opérateur et non de chirurgien, que de pratiquer une chirurgie théoriquement idéale ; laissant la responsabilité des suites opératoires aux services chargés de l'évacuation des blessés. Aussi je pense profondément que, dans ces cas, les sutures primitives des plaies doivent être formellement proscrites et que, dans le traitement des grosses fractures des membres, la chirurgie conservatrice doit souvent céder le pas à une chirurgie mutilante.

* * *

Il y a donc « des » chirurgies de guerre. En présence d'une grave fracture de cuisse, il serait aussi dangereux d'en tenter le traitement conservateur, en période d'attaque, qu'intempestif de pratiquer systématiquement une amputation, en période de calme. A mon avis, une des fonctions essentielles des chirurgiens consultants, en rapport constant avec les états-majors, devrait consister à guider les équipes chirurgicales placées sous leurs ordres ; les invitant à pratiquer une chirurgie tantôt mutilante et tantôt conservatrice, suivant les conditions du combat, dont ils doivent être informés.

A propos des sutures primitives,

par M. **Paul Masini** (de Marseille), associé national.

A la suite des communications de Gaudier, de Lemaître et de Loubat, les équipes chirurgicales de l'H. O. E. de Souilly ont fait, sous la direction de nos maîtres Chevassu et Degoutte, en 1917, des milliers de sutures primitives sans jamais avoir eu de suites fâcheuses. Chaque équipe chirurgicale avait son organisation propre, pour ne suturer que les blessés qui arrivaient dans les premières douze heures de leur blessure, et pratiquait la séro-prophylaxie anti-tétanique et anti-gangréneuse (cette dernière pour les plaies très suspectes). On faisait des prélèvements à la pipette du suintement de la plaie avant de pratiquer, sous anesthésie générale, le parage chirurgical de la plaie, et on savait, le surlendemain, à quel microbe on avait affaire. Nous fermions soigneusement, après parage, les articulations, la plèvre, les méninges, le péritoine. Dans les cas où le projectile n'avait pu être enlevé et où l'excision des parties contuses n'était pas exécutée correctement, nous ne fermions qu'incomplètement la plaie et laissions un petit drain à la partie déclive. Nous fermions toujours les séreuses, sans drainage. Les opérés n'étaient évacués qu'après une dizaine de jours, apyrétiques, et la plaie guérie ou presque.

Depuis la guerre, à la tête d'un hôpital de traumatologie, j'ai continué cette pratique qui m'a donné de si beaux résultats pendant la guerre, et j'ai eu quelquefois besoin de réouvrir une plaie qui avait été suturée primitivement. Cela a été fait dans la journée même de la poussée thermique quand la plaie présentait un mauvais aspect ; l'ouverture de la plaie, le drainage discontinu au Dakin, ont toujours rétabli la situation, et la suture secondaire a pu être faite avec succès dans la plupart des cas.

La suture primitive des plaies est une véritable opération qui doit être faite sous anesthésie générale, par un chirurgien de carrière (nécessité de la création du brevet de chirurgien). Les paquets vasculo-nerveux doivent être conservés, l'hémostase doit être absolue, les corps étrangers doivent être extraits et si on a un doute quelconque, on laissera un petit drain pendant quarante-huit heures, sinon on fermera primitivement. Le chirurgien jugera si l'état général du blessé permet cette opération, si l'état des parties molles permet leur suture, car une suture avec une peau tendue est vouée d'avance au sphacèle ; dans les fractures ouvertes, on fera au préalable une scopie qui renseignera sur l'état des esquilles.

En résumé, la suture primitive, faite et suivie comme il le faut jusqu'à la guérison, est une excellente opération ; c'est une des plus belles conquêtes de la chirurgie de guerre et elle doit être étendue à la

chirurgie civile, car il n'y a qu'une seule chirurgie, ce sont les chirurgiens qui varient. Créée en France, en 1917, elle a été adoptée dans le monde entier, elle nous a permis de récupérer rapidement des blessés qui sans elle auraient traîné indéfiniment dans les hôpitaux de l'arrière et par là, elle a contribué à la victoire finale.

J'estime cependant que dans la pratique civile ces indications ne s'imposent pas d'une façon absolue, comme en temps de guerre (l'utilisation des blessés est alors moins urgente) et j'insiste, avec Pierre Duval, sur *les dangers des sutures primitives mal faites.*

A propos de l'orchidopexie,

par M. **H. Gaudier** (de Lille), associé national.

Simple note à propos de la communication d'Abel Pellé et qui rappellera, qu'il y a près de vingt-cinq ans, je présentais à la Société de Chirurgie un procédé d'orchidopexie en deux temps, ayant pour but de créer non seulement un scrotum *capable :* mais encore de provoquer par la présence d'un corps étranger, œuf de verre introduit dans le scrotum, dilaté au doigt préalablement, par la voie haute inguinale, la formation autour du corps étranger d'une pseudo-séreuse, dans laquelle, au cours d'un second temps, en introduisait le testicule libéré et descendu ; l'œuf de verre était enlevé dans ce second temps — en moyenne trois mois après la première intervention.

Comme Pellé le disait, je ne voulais pas d'incision scrotale ; j'en avais vu un certain nombre, qui s'infectaient secondairement. De plus j'avais constaté qu'un testicule enfoui dans les tissus intra-scrotaux contractait souvent des adhérences qui nuisaient ultérieurement au développement du testicule.

Par la voie haute inguinale, aucun danger d'infection. J'ai eu l'occasion depuis de revoir un certain nombre de mes opérés, et, tout dernièrement, dix-sept ans après l'intervention, un solide gaillard présentant une hydrocèle du côté opéré. L'intervention à ciel ouvert me permit de constater une véritable séreuse, feutrage cellulaire ayant l'aspect d'une vaginale normale, et un testicule libre et de volume bien supérieur à celui constaté lors de la première intervention. Dans ma présentation, et au Congrès de Rome, j'avais douté des examens histologiques de cette membrane enveloppante, démontrant l'action utile du corps étranger. Je rappelle que dans le second temps, le testicule était introduit dans cette pseudo-vaginale, par une brèche haute ayant servi à extraire le corps étranger : et le cordon était fixé aux bords de cette brèche refermée ensuite.

Les cas que j'ai pu revoir présentaient des scrotums très suffisants, la présence du corps étranger, après dilatation digitale leur ayant donné

un volume presque normal. Le reproche que l'on peut faire à ce procédé est d'exiger deux interventions : évidemment, c'est quelque chose ; mais les deux temps sont si rapidement exécutables, demandant une anesthésie générale très courte, et même dans quelques cas remplacée par une locale, que je pense que ce n'est pas là une contre-indication sérieuse.

Avec Pellé nous nous rencontrons sur l'inutilité d'une incision scrotale : son procédé, très élégant et sûr, méritant certainement d'être adopté en même temps que celui d'Ombrédanne et le mien.

RAPPORTS

Epithélioma du jéjunum perforé en péritoine libre. Résection large. Survie.

par M. **Salmon.**

Rapport de M. SÉNÈQUE.

M. Salmon, chirurgien des Hôpitaux de Marseille, nous a adressé l'intéressante observation suivante, sur laquelle vous m'avez chargé de faire un rapport :

L. S..., cinquante-huit ans, nous est présenté le 15 août 1938, à midi, pour syndrome abdominal aigu.

Le début des accidents remonte à la veille au soir : brusquement, en pleine santé apparente, S... a ressenti, au niveau de la région ombilicale, une douleur atroce, accompagnée de vomissements.

Dans les heures suivantes, la douleur a persisté, moins violente mais empêchant tout repos pendant la nuit. Pas de selles. Emission de gaz.

Dans les antécédents, à signaler : une « vieille bronchite » et dernièrement une perte de poids de quelques kilogrammes en l'espace d'un mois.

A l'examen : Malade un peu amaigri. Facies péritonéal. Pouls à 110 Température 38°5. Contracture abdominale généralisée, plus marquée dans la région épigastrique. Ventre rétracté en bateau. Matité hépatique conservée.

Toucher rectal : rien de particulier.

Râles de bronchite diffuse avec expectoration muco-purulente.

La radiographie de l'abdomen, sans préparation, en position assise, montre l'absence de pneumo-péritoine ; néanmoins, on porte le diagnostic d'ulcère perforé de l'estomac.

Intervention immédiate.

Injection d'une ampoule de scophédal.

Anesthésie locale complétée par une bouffée de balsoforme au moment de l'exploration viscérale.

A l'ouverture du péritoine, issue d'un liquide franchement purulent,

sans odeur, répandu dans tout l'abdomen, dont l'auteur ne fait malheureusement pas de prélèvement en vue d'examen bactériologique et de cultures.

Exploration méthodique de l'estomac, du duodénum, de la vésicule, du pancréas, de l'appendice, des côlons ; on ne découvre aucune lésion.

On dévide délicatement l'intestin grêle à partir de l'angle duodéno-jéjunal :

On aperçoit sur le jéjunum, à 60 centimètres du duodénum, un rétrécissement annulaire au niveau duquel se trouve une perforation arrondie de 2 millimètres de diamètre par laquelle s'écoule librement le contenu intestinal.

L'intestin est très légèrement dilaté au-dessus du rétrécissement, lequel est masqué en partie par l'épiploon un peu adhérent. On résèque largement l'épiploon.

Gros ganglions hypertrophiés dans le mésentère.

La résection intestinale est le seul parti à prendre.

Vu la disposition des ganglions, cette résection doit être très étendue : elle porte environ sur 75 centimètres de grêle. Le sommet du coin mésentérique extirpé s'étend jusqu'au niveau des vaisseaux mésentériques supérieurs.

Après la résection, la tranche inférieure de section intestinale ne saignant pas, on fait une recoupe supplémentaire de 20 centimètres à direction oblique, afin de permettre une anastomose termino-terminale ; celle-ci est effectuée en trois plans.

Fermeture de la brèche mésentérique.

On vide par aspiration la cavité abdominale (500 c. c. de liquide).

Gros drain entouré de deux mèches dans le Douglas.

Fermeture partielle de la paroi en deux plans.

L'intervention s'est déroulée simplement.

A signaler seulement que la tension artérielle, au cours de l'opération, est passée de 12 à 15 et que l'hémostase a été particulièrement longue par suite du nombre de vaisseaux à lier.

Traitement post-opératoire : sérum anticolibacillaire (20 c. c.), sérum physiologique. Toni-cardiaques.

Le lendemain 16 août, vers 2 heures de l'après-midi, le malade est au plus mal. Il est cyanosé, respire avec la plus grande difficulté, tirage sus-sternal marqué, avec dépression inspiratoire des espaces intercostaux. Température 39°, pouls 140. On a l'impression d'une mort imminente.

De toute évidence, il existe une obstruction bronchique. On juge inutile et même dangereux, vu l'état du malade, de procéder à un examen radiologique.

Une broncho-aspiration est faite immédiatement par le Dr Appaix, chef de clinique à la Faculté de Médecine, avec l'aide du Dr Claustre.

Après anesthésie du larynx, à la novocaïne, le tube est enfoncé sans difficulté. Les grosses bronches sont encombrées par des mucosités extrêmement épaisses qui sont aspirées.

Badigeonnage des bronches avec une solution d'adrénaline.

L'arbre bronchique est exploré de chaque côté. On reconnaît la présence de bouchons muqueux qui obturent plusieurs bronches secondaires. Celles-ci sont débouchées avec de petits tampons de gazes imbibés d'adrénaline. Elles se dilatent. Chaque tampon revient chargé de mucosités épaisses.

Amélioration considérable, presque instantanée. Le soir, le malade respire avec beaucuop d'aisance. Après l'avoir fortement sanglé, on lui fait exécuter, à la commande, des exercices de toux ; expectoration muco-purulente abondante : 150 à 200 c. c. par vingt-quatre heures.

Traitement habituel : sérum glucosé rectal, alcool intraveineux.

Le drain sus-pubien est enlevé au quatrième jour.

Au huitième jour, il se produit une désunion partielle de la paroi, due aux accès de toux. La paroi est rapprochée facilement par du sparadrap.

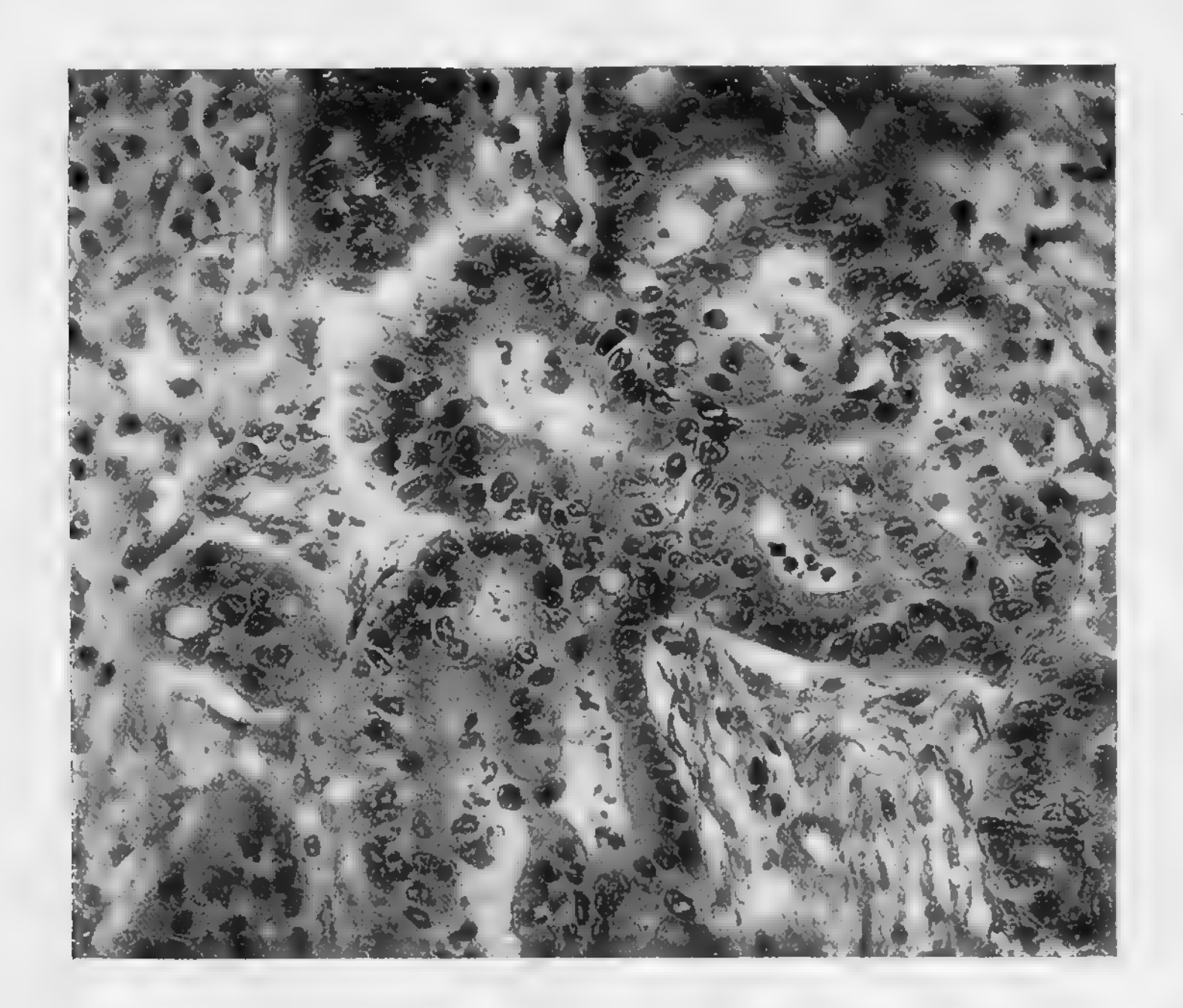
L'alimentation est reprise progressivement.

Cicatrisation secondaire en deux mois.

Un examen radiologique montre un transit rigoureusement normal (20 novembre 1938).

Actuellement (février 1939), reprise de poids. Selles régulières. Très bon état général.

Examen de la pièce : au niveau du bord libre de l'intestin, il existe une perforation de la dimension d'une tête d'épingle en verre.



A ce niveau, le conduit intestinal présente un rétrécissement annulaire, dur, ligneux.

En amont : légère dilatation de l'intestin.

A la hauteur du rétrécissement annulaire, on trouve, dans le mésentère, deux ganglions durs, ligneux, du volume d'une noix sèche. Autour de ces ganglions, il y en a d'autres plus petits, de consistance molle.

A l'ouverture de l'intestin, on reconnaît une ulcération profonde, dont le grand axe est perpendiculaire à la direction de l'intestin. Ses dimensions sont de 40 millimètres sur 12 millimètres. Elle est bordée par les valvules conniventes extrêmement développées. Elle respecte une zone d'intestin, sur 2 centimètres environ. Elle est dure au palper.

L'examen microscopique, pratiqué par le Dr Paillas dans le laboratoire du professeur Cornil, a donné les résultats suivants :

« 1° Un premier fragment d'intestin est recouvert par une muqueuse légèrement hyperplasique, à tendances adénomateuses. Chorion et musculeuses normaux.

« 2° Un deuxième fragment intestinal présente, par contre, un épithélioma cylindrique, du type canaliculaire, à cellules basophiles, avec mitoses peu abondantes. De très nombreuses cellules, remplies de balles de mucus,

sont nettement mucipares. Stroma collagène très riche en substance fondamentale, bien adaptif.

« 3° Le ganglion, volumineux, est largement envahi par l'épithélioma intestinal.

« *En résumé : épithélioma mucipare de l'intestin* qui, malgré une prolifération accusée, offre un histo-pronostic relativement favorable, en raison des mitoses peu abondantes et de la richesse du stroma. »

M. Salmon fait suivre son observation des réflexions suivantes, auxquelles je ne puis que souscrire :

Si au cours de l'évolution du cancer de l'intestin grêle, l'occlusion est très fréquente, les péritonites par propagation ou par perforation sont extrêmement rares.

Trop souvent on a mis sur le compte de l'épithélioma du jéjuno-iléon des péritonites par perforation, alors qu'aucun examen microscopique n'avait été pratiqué. L'absence de cet examen interdit de faire état de telles observations.

On en connaît à peine quelques cas : celui de Lautenschlœger, cité partout, celui de Keyser, de Déome, d'ailleurs assez douteux puisqu'on n'a pas découvert de perforation macroscopique, l'observation de Denks, publiée en 1927, et dont le malade est mort de péritonite.

La littérature de ces dernières années n'en signale aucun.

Depuis l'article de Venot et Parcellier, d'Allaines n'a pu en retrouver; cette rareté de la perforation de l'épithélioma du grêle s'oppose à sa fréquence relative dans le sarcome (8 cas sur 89) [Mondor].

Dans notre observation, la perforation a constitué le premier signe, la première manifestation du cancer. Le sujet n'avait présenté jusqu'alors aucun trouble intestinal. Seul un peu d'amaigrissement avait été constaté depuis quelques semaines.

Les lésions reconnues à l'intervention étaient caractéristiques : la grande cavité péritonéale contenait 500 c. c. de liquide purulent. L'épithélioma siégeait sur la partie supérieure du jéjunum qui était mobile.

Il s'agissait d'une tumeur en virole, sans rétrécissement marqué, ce qui explique l'absence de dilatation en amont de l'intestin.

Par contre, les ganglions situés à bonne distance du conduit intestinal, au contact des vaisseaux mésentériques, étaient déjà envahis.

Cet envahissement fait craindre que la dissémination cancéreuse ne soit plus étendue que l'examen macroscopique ne le laisse supposer.

L'examen radiologique peut apporter des précisions intéressantes à condition de ne pas retarder l'intervention.

Chez notre malade, malgré une large perforation, il n'y avait pas de pneumo-péritoine. Ce fait confirme l'opinion générale : si la présence de gaz dans le péritoine a une grande valeur, son absence ne prouve rien.

Dans les syndromes aigus de l'abdomen, le point capital (après exploration méthodique sans résultat de l'estomac, du duodénum, de

l'appendice, de la vésicule) est de rechercher ce qui se passe du côté de l'intestin grêle et de ne pas hésiter à le dévider.

Pour notre malade, la seule chance de salut, malgré la péritonite, était la résection. Les conditions anatomiques la permettaient : nous l'avons effectuée.

L'entéro-anastomose avec extériorisation, la suture de la perforation avec ou sans entéro-anastomose, n'étaient que des solutions de facilité, aussi graves que l'opération radicale, elles ne pouvaient apporter qu'un répit de quelques semaines.

Pour enlever le gros paquet ganglionnaire, nous avons rencontré certaines difficultés : il n'a pas été facile, notamment, de préserver l'artère mésentérique car le mésentère était court, au niveau de la tumeur.

Quant au pronostic, c'est celui de tous les épithéliomas du grêle : la statistique de Rankin et Mayo porte une seule survie sur 55 cas. Cave n'a jamais eu de guérison.

En conséquence, notre opéré guéri de sa péritonite par perforation risque fort de ne pas échapper à la récidive au niveau des ganglions. Le seul traitement à essayer serait alors le traitement radiothérapique conseillé par le professeur Gosset.

En terminant, insistons sur le résultat remarquable donné par la broncho-aspiration : vingt-deux heures après l'intervention, notre malade en proie à un tirage inspiratoire impressionnant, asphyxiait littéralement.

S'agissait-il d'une atélectasie pulmonaire vraie ? L'examen radiologique n'ayant pas été pratiqué, on ne saurait l'affirmer, mais la broncho-aspiration a rétabli presque immédiatement la situation.

Son mode d'action est double : elle désobstrue les bronches (action mécanique), elle permet de porter au contact de la muqueuse bronchique une solution d'adrénaline dont le rôle anti-spasmodique et broncho-dilatateur est important (action physiologique).

La broncho-aspiration, si largement utilisée en Amérique, sous l'influence de Chevalier Jackson, n'est pas encore très répandue en France, malgré les travaux de Tixier et Clavel, Monod et Kourilsky, Charrier, Jean Quénu, Claude Olivier ; et cependant, dans certaines asphyxies post-opératoires, à condition d'y recourir à temps, elle permet des sauvetages inespérés.

Je vous propose de remercier M. Salmon de nous avoir adressé cette intéressante observation, de le féliciter du résultat obtenu et d'insérer son travail dans nos *Bulletins*.

BIBLIOGRAPHIE

d'Allaines. — Sur l'épithélioma primitif du jéjuno-iléon. *Journ. de Chir.*, **33**, n° 4, avril 1929, p. 449.
Brun. — Quelques réflexions sur les tumeurs malignes primitives de l'intestin grêle, d'après 4 observations. *La Tunisie médicale*, **29**, n° 5, 1930, p. 173.
Charrier. — Action remarquable de la broncho-aspiration chez un malade opéré pour un cancer de l'estomac. *Bull. et Mém. de la Soc. Nat. de Chir.*, **61**, n° 18, p. 698.
Cave. — Tumeur de l'intestin grêle. *Annal of Surg.*, **96**, n° 2, 1922.
Denks. — *Deutsch. zeit. für Chir.*, n° 3, 1927, p. 153.
Gosset. — Cancer de la terminaison de l'intestin grêle traité par la radiothérapie profonde après anastomose iléo-sigmoïdienne. Extirpation dans un second temps. *Bull. et Mém. de la Soc. Nat. de Chir.*, **49**, n° 10, 1923, p. 458.
Monod et Kourilsky. — Action salutaire de la broncho-aspiration d'urgence dans un cas particulièrement grave d'abcès de poumon compliqué d'obstruction trachéo-bronchique post-opératoire. *Bull. et Mém. de la Soc. Nat. de Chir.*, **61**, n° 15, 1935, p. 624.
Nicherson Williams. — Tumeur maligne de l'intestin. *The Americ. Journ. of Path.*, **13**, 1937, p. 53.
Olivier. — Pneumopathies post-opératoires précoces des interventions abdominales. *Thèse de Paris*, 1937 (Arnette).
Quénu (J.). — La broncho-aspiration dans les obstructions trachéo-bronchiques post-opératoires. *Bull. et Mém. de la Soc. Nat. de Chir.*, **61**, n° 15, 1935, p. 758.
Rankin et Mayo. — Cancer de l'intestin grêle. *Surg. Gyn. and Obst.*, **50**, n° 6, p. 939.
Rohdan Hejdukz. — Deux cas intéressants d'occlusion intestinale aiguë par cancer de l'intestin grêle. *Zent. für Chir.*, **64**, n° 5, 1937, p. 295.
Venot et Parcellier. — *Rev. de Chir.*, **47**, n° 7, 1913, p. 678 et **48**, p. 436.

Facteurs étiologiques des grossesses tubaires extra-utérines,

par M. **Antonio Dias.**

Rapport de M. J. Okinczyc.

M. Antonio Dias, qui exerce dans l'Inde portugaise et qui a le grand mérite de recueillir soigneusement ses documents, et de travailler isolé, loin de tout centre, nous adresse cette observation de grossesse tubaire opérée et dont le facteur étiologique paraît être une opération antérieure ayant porté sur l'ovaire du même côté.

M... (R.), âgée de trente ans.

Entrée à notre hôpital en décembre 1937.

En mars de la même année, dans un autre hôpital, la malade *avait été opérée pour kystes* de l'ovaire gauche, qui ont été extirpés par décapsulation.

A la suite de cette opération, elle se trouvait en bonne santé, avec menstruation régulière.

Dans les mois d'octobre, novembre et décembre, aménorrhée avec état asthénique, inappétence et légères nausées. La malade se croit enceinte. Le 10 décembre, étant au travail, elle sent une poignante douleur au bas-ventre, du côté gauche, et est transportée à la maison ; dix jours

après, entrée à l'hôpital ; elle présentait, à cette date, de la fièvre, rétention d'urine et douleur au bas-ventre, du côté gauche.

Au toucher vaginal, nous trouvions, au fond du cul-de-sac postérieur, une formation tumorale adhérente à la face postérieure de l'utérus, occupant presque toute la cavité pelvienne.

Opération : Laparotomie médiane sous-ombilicale. Nous trouvons une tumeur enclavée dans le cul-de-sac de Douglas, constituée par la trompe gauche. Nous avons fait l'ovario-salpingectomie gauche et extirpé toute la masse tumorale.

Examen de la pièce. — La tumeur est sectionnée dans le sens de son grand axe et nous vérifions :

1° Que la paroi de la trompe se trouvait épaissie ;

2° Que la cavité de la trompe était occupée par un coagulum sanguin plus ou moins organisé, présentant, au centre, une cavité correspondant à la vésicule embryonnaire.

M. Antonio Dias, à l'appui de l'étiologie qu'il croit pouvoir établir dans ce cas personnel, rappelle les travaux antérieurs où cette même étiologie a été défendue.

Dans un cas publié par Mayer, en juillet 1935, il s'agissait d'une grossesse interstitielle implantée sur la cicatrice d'une grossesse tubaire ancienne, opérée. On n'a trouvé aucun vestige de lumière de la trompe à la face externe de la corne utérine, opérée postérieurement.

La statistique de Gilles dans les 125 cas étudiés et dans lesquels antérieurement fut pratiquée l'opération gynécologique conservatrice, présente un pourcentage de 5 p. 100 de grossesses ectopiques.

Norris trouve deux grossesses ectopiques dans 68 cas étudiés.

Mais les statistiques modernes, selon Litzenberg, prouvent que 10 p. 100 des cas de grossesses extra-utérines avaient été soumis à des opérations gynécologiques abdominales.

La statistique de Schumann présentait un pourcentage, dans les mêmes conditions, supérieur à 15 p. 100.

Nous vous prions de remercier M. A. Dias de nous avoir adressé cette observation en attirant notre attention sur une des étiologies possibles de la nidation anormale de l'œuf.

M. **Métivet :** J'ai pratiqué, je crois, 3 salpingostomies. Je n'ai pas obtenu de grossesses, mais une grossesse extra-utérine.

Myosite crurale,

par M. **Luzuy** (de Blois).

Rapport de M. P. Wilmoth.

Messieurs, en séance du 9 novembre 1932, M. le professeur Lenormant analysait devant vous une observation de M. Huard, professeur agrégé à l'Ecole d'application du Service de santé des troupes colo-

niales, intitulée : « Myosite staphylococcique du quadriceps fémoral à évolution froide ». L'année suivante, 8 observations de myosite vous étaient apportées. En 1936, une communication de Huard et Meyer-May, un rapport de d'Allaines sur 3 observatons de Hussenstein, concernant 3 cas de myosite pneumococcique du muscle temporal, nous prouvaient que la nosographie des myosites, grâce au rapport de M. le professeur Lenormant, devrait tenir une place plus importante que celle qui lui est assignée par les traités de pathologie chirurgicale. La thèse de Pergola (*Myosites infectieuses aiguës et chroniques. Abcès des muscles*, Masson et C[ie], Paris, 1935) est une excellente synthèse de nos rares acquisitions nosologiques de l'infection avec suppuration aiguë ou chronique des muscles striés. L'observation de Luzuy me paraît être un cas authentique de myosite chronique, elle a été soumise à votre comité de lecture, elle a été retenue, je vous demande la permission de vous l'exposer.

Un homme de quarante-cinq ans, sujet italien, vient consulter Luzuy pour une tuméfaction de la racine de la cuisse occupant sa face antérieure et sa face interne. Dans les antécédents de cet homme, on relève que, à la suite d'une blennorragie, contractée à l'âge de quinze ans, il a été alité, pendant quatre mois, avec une température élevée, atteignant parfois 40°, pour des phénomènes phlegmasiques de la racine de la cuisse droite avec douleurs intenses ; le diagnostic porté a été celui d'arthrite blennorragique de la hanche droite. Cependant, la guérison est obtenue sans qu'il y ait le moindre signe d'une atteinte de l'articulation coxo-fémorale ; le patient marche sans douleurs ni boiterie. Quinze ans plus tard, apparaît une tuméfaction de la face antérieure de cette même cuisse droite, qui s'affaisse par l'ouverture spontanée d'un abcès, au niveau du tiers inférieur de la cuisse ; une fistule s'établit et ne se cicatrise qu'au bout de plusieurs semaines et après l'élimination d'un petit séquestre osseux. Quelque temps après, cet Italien est soigné, puis opéré pour une pyonéphrose non tuberculeuse, mais on ne possède pas d'autres renseignements sur la bactériologie de cette infection rénale.

Enfin, il y a une dizaine d'années, réapparaissait progressivement une tuméfaction de cette même cuisse droite, tuméfaction indolore, puisque cet homme pouvait marcher, danser, courir, mais lorsqu'il voulait se baisser pour nouer son soulier, l'augmentation de volume de ladite cuisse gênait la flexion complète. Il éprouvait une sensation de résistance, comme s'il existait à ce niveau un ballon mal gonflé.

Lorsque Luzuy l'examine, il est frappé par l'aspect inflammatoire d'une tuméfaction siégeant dans la masse des adducteurs, près de la racine de la cuisse, et recouverte par des téguments d'aspect rose et luisant. Indolente, très dure, non fluctuante, cette tuméfaction s'enchâsse profondément dans la masse musculaire, devient mobile quand les muscles sont détendus, s'immobilise quand ils se contractent. Il n'y a ni fièvre, ni adénopathie inguinale correspondante. Par un examen approfondi, Luzuy peut mettre en évidence une fluctuation nettement perçue entre une main placée au niveau du triangle de Scarpa et une main placée juste au-dessus de la rotule. Il existe une collection sous-quadricipitale.

Une radiographie montre l'existence d'une géode de la grosseur d'une amande à la base du massif trochantérien, la corticale compacte à ce niveau est épaissie sur la face interne et sur la face externe de l'extrémité supérieure de la diaphyse fémorale.

L'articulation de la hanche est cliniquement et radiologiquement indemne. De la collection fluctuante, Luzuy évacue 600 c. c. d'un liquide sous pression, jaune ambré, trouble, qui, recueilli dans un récipient, a une surface brillante et opalescente à la fois. L'examen bactériologique a été négatif même après culture ; l'examen cytologique montre de rares polynucléaires non altérés ; l'examen chimique du dépôt, après décantation, révèle l'existence de cristaux de cholestérol.

Mais cette évacuation de plus d'un demi-litre de liquide n'a modifié en rien l'aspect, les dimensions, la consistance de la tuméfaction des muscles adducteurs.

Dans ces conditions, Luzuy intervient à l'aide de l'anesthésie générale au cyclopropane. Une incision en croissant circonscrit toute la tuméfaction qui est enlevée en masse ; elle s'insinue dans le moyen adducteur ; on enlève une partie du muscle, la face interne de la gaine des vaisseaux fémoraux ; la veine fémorale est disséquée sur une longueur de 10 centimètres, elle ne présente aucune altération. Suture cutanée sur un drain.

En coupant la pièce opératoire, on constate qu'elle est formée de deux parties : une centrale blanchâtre, brillante et opalescente de consistance pâteuse, collante, analogue au contenu d'un kyste dermoïde de l'ovaire ; une partie périphérique, coque jaunâtre, dure, adhérant intimement aux fibres musculaires saines enlevées largement avec la tuméfaction inflammatoire.

L'examen histologique par Huguenin montre « que le fragment prélevé est constitué par un tissu conjonctif très collagène, dans lequel on retrouve des nids inflammatoires, presque uniquement plasmocytaires, assez souvent centrés par des vaisseaux présentant plus de lésions de périvascularite que d'endovascularite. Néanmoins, cette topographie périvasculaire n'est pas constante, ou bien les vaisseaux entourés de ce manchon de cellules plasmatiques ne présentent pas de lésions : pour tout dire, rien n'évoque manifestement la syphilis, mais plutôt une lésion inflammatoire chronique banale. Par ailleurs, on ne retrouve absolument plus de muscles dans ce tissu fibro-graisseux, sauf en de très rares zones où existent encore des segments de fibres musculaires dégénératives, qui sont, peut-être, sans qu'on puisse le démontrer ici, à l'origine de certains aspects giganto-cellulaires, comme dans les nodules d'Aschoff du rhumatisme cardiaque. Mais, ce qui est beaucoup plus important, c'est que cette réaction inflammatoire, presque purement plasmocytaire et congestive, forme de vastes plages en certains points où abondent les cristaux lipidiques. Ceux-ci sont parfois épars dans la nappe de plasmocytes, parfois au contact de cellules géantes, comme dans les pseudo-tumeurs par corps étranger. Parfois enfin, ils forment de vastes étendues où l'on a l'impression de retrouver côte à côte le squelette de cristaux, sans plus de tissu vivant. Quelquefois, pourtant, persistent, au milieu de ces lacs lipidiques, de grêles travées de cellules conjonctives et inflammatoires que l'on voit se nécroser et s'effriter progressivement. En somme, il y a là une réaction tissulaire au contact d'un afflux d'acides gras qui ont, finalement, en certaines plages, refoulé et détruit le tissu, dont leur survenue avait d'abord suscité une réaction irritative. »

Les suites opératoires ont été des plus simples, le drain a été enlevé le troisième jour. Tout récemment, l'opéré de Luzuy accusait une guérison complète.

Messieurs, j'ai tenu à vous transcrire intégralement l'observation de Luzuy, les cas de myosite chronique vraie étant encore très peu nombreux. Dans la thèse de Pergola, 8 observations de myosite chro-

nique « à germes banaux » sont étudiées, dont 3 ont été publiées dans nos *Bulletins :* Observation I (Giès), pas d'examen bactériologique ; Observation II (Huard), staphylocoque blanc ; Observation III (Lenormant), pas d'examen bactériologique ; Observation IV (Mauclaire), pas d'examen bactériologique (blennorragie antécédente) ; Observation V (Borrey), staphylocoque ; Observation VI (Borrey), staphylocoque ; Observation VII (L. Bazy), staphylocoque doré ; Observation VIII (Picot), staphylocoque. En ce qui concerne le malade de Luzuy, on relève une blennorragie dans les antécédents et l'existence d'une géode d'ostéomyélite chronique de l'extrémité supérieure de la diaphyse fémorale, au voisinage de l'abcès musculaire.

L'observation de Luzuy soulève trois questions. S'agit-il d'une myosite chronique vraie ? Le point de départ de cette myosite est-elle bien l'ostéite chronique prolongée du fémur ? Cette lésion musculaire est-elle due au gonocoque ? S'agit-il d'une myosite chronique ? Il me semble que l'examen histologique fait par Huguenin le prouve : les fibres musculaires striées des muscles adducteurs sont attaquées, par ailleurs on ne retrouve absolument plus de muscles dans ce tissu fibro-graisseux, sauf en de très rares zones où existent encore des segments de fibres musculaires dégénératives. L'examen histologique est donc probant, le tissu musculaire est infecté et dégénéré. Discussion byzantine, dira-t-on, il peut bien s'agir d'une myosite, mais aussi il peut s'agir d'une lésion de bordure, les fibres musculaires striées des adducteurs infectées et dégénérées n'ont réagi qu'au contact de l'abcès chronique crural, ce n'est pas une myosite à proprement parler. J'estime qu'il s'agit bien d'une myosite, puisque Luzuy a dû réséquer une bonne partie des adducteurs dont le muscle moyen.

L'origine osseuse de cette myosite peut-elle être prouvée ? Après une blennorragie, le malade de Luzuy a été alité pendant quatre mois pour une arthrite blennorragique de la hanche droite. Or, son malade a une hanche libre de tous mouvements, mais la radiographie montre une géode d'ostéomyélite chronique à la base des trochanters.

Louis Bazy (*Bulletin et Mémoires de la Société Nationale de Chimie*, 1932, p. 1324) a relaté le cas d'une myosite consécutive à une ostéomyélite du tibia, en voici le résumé : antécédents lointains d'une ostéomyélite du tibia. Admission à l'hôpital pour abcès du mollet, d'allure froide, évoluant depuis deux mois. On porte le diagnostic d'abcès froid tuberculeux et ce diagnostic paraît si évident qu'on remet en question la nature de la lésion osseuse dont cette malade a souffert autrefois. Ponction et examen bactériologique du pus sont pratiqués à plusieurs reprises, chaque fois ils décèlent la présence de staphylocoque doré. Traitement : injections de bactériophages qui stérilisent progressivement le pus, mais, si les germes disparaissent, une grosse réaction scléreuse s'est constituée à la périphérie de l'abcès. L. Bazy intervient, enlève l'abcès sans l'ouvrir, comme s'il s'agissait d'une tumeur et obtient une cicatrisation de la plaie opératoire par première intention. Je crois que le malade de Luzuy

a infecté son muscle moyen adducteur au contact de la géode d'ostéomyélite chronique de son fémur droit. Mais on pourra nous objecter qu'au cours de l'extirpation de la masse inflammatoire du groupe des adducteurs, Luzuy n'a pas trouvé la preuve anatomo-pathologique de la liaison étroite entre l'infection musculaire et l'infection osseuse. Il n'a pas été conduit par la dissection de cette tuméfaction musculaire inflammatoire jusqu'au foyer osseux. J'en conviens, mais il y avait au contact de cette myosite une ostéite, cela me semble suffisant et l'observation de Louis Bazy vient corroborer ma thèse.

Cette lésion musculaire est-elle due à une infection gonococcique au contact d'une ostéite gonococcique ? Il est impossible de l'affirmer puisque les examens bactériologiques de la myosite chronique sont négatifs sur ce point, lors de l'extirpation du moyen adducteur infecté comme a été négatif l'examen de l'abondante collection (600 c. c.) crurale antérieure obtenue par ponction. L'opéré de Luzuy, après une blennorragie contractée à l'âge de quinze ans, après avoir présenté un faux syndrome d'arthrite coxo-fémorale qui n'était qu'une ostéomyélite de l'extrémité supérieure du fémur, nous montre par sa radiographie l'existence indéniable d'une géode sous-trochantérienne.

Si l'origine blennorragique de l'infection osseuse et partant de l'infection musculaire à son contact ne pouvait être prouvée, il reste qu'il s'agit bien d'une myosite chronique au contact d'une ostéomyélite chronique prolongée.

M. Mauclaire (*Bull. et Mém. de la Société Nationale de Chirurgie*, 1933, p. 272) a relaté une observation analogue : un homme de trente ans, dans les antécédents duquel on relève une blennorragie, présente une masse indurée non mobilisable située dans le quadriceps fémoral, à 15 centimètres au-dessus de la rotule ; la tumeur est dure et mal limitée ; le genou est en position d'extension permanente ; on porte le diagnostic de sarcome musculaire. Opération : le crural est induré sur 6-8 centimètres, verdâtre, collé sur l'os ; on a l'impression d'une myosite scléreuse consécutive à une myosite suppurée ancienne. Mais dans le cas de M. Mauclaire, il n'y avait pas de lésion osseuse antécédente. Reste la seule notion d'une blennorragie préalable. L'observation de Luzuy ajoute à cette notion une localisation osseuse, mais sans la preuve de l'infection gonococcique osseuse, puis musculaire. Lorsque l'infection gonococcique a dépassé la sphère génito-urinaire, il devient difficile de l'identifier, nous le savons bien en ce qui concerne les arthrites chroniques du genou. On peut supposer cette origine infectieuse pour le malade de Luzuy ; on peut, je crois, affirmer qu'il s'agit bien d'une myosite des adducteurs et qu'elle est consécutive à l'ostéomyélite du fémur.

Je vous propose, Messieurs, de remercier M. Luzuy de nous avoir adressé cette observation et de la publier dans nos *Bulletins*.

M. **Soupault :** A côté de ces *myosites* par continuité, je pense qu'on

peut placer les *abcès des muscles* par voie hématogène. J'ai observé une jeune femme qui, à la suite d'accidents abortifs pour lesquels elle était venue se faire soigner au cinquième jour seulement, et du curettage pratiqué aussitôt, présenta une série d'abcès intramusculaires successifs, jusqu'à 19 abcès s'échelonnant sur trois semaines. Or, chose remarquable, tous ces abcès évoluaient dans le tissu musculaire (pectoral, fessier, triceps, pédieux, etc.), jamais ces abcès n'ont siégé ailleurs (articulations, tissu celluleux, etc.). Il y avait là une sorte de localisation élective bien curieuse d'une infection hématogène. Le pus récolté à plusieurs reprises a montré chaque fois le même microbe, le staphylocoque.

Je ne pense pas que ce soit tout à fait comparable à la myosite par continuité, mais ce sont des abcès strictement musculaires métastatiques.

Kyste du grand épiploon,

par MM. **Brette,** chirurgien des hôpitaux de la Marine,
et **Duval,** assistant de chirurgie.

Rapport de M. Marcel Fèvre.

MM. Brette et Duval, chirurgiens de la Marine, nous ont envoyé une intéressante observation de kyste du grand épiploon, remarquable par l'allure aiguë de l'évolution clinique. Je m'en voudrais de ne pas exposer intégralement cette observation complète et les judicieux commentaires qui l'accompagnent :

Observation. — Ker... (Louis), 2e maître canonnier du 3e dépôt, âgé de vingt-sept ans, entre à l'Hôpital Maritime de Lorient, le 14 décembre 1938 au matin, avec le billet d'entrée ainsi rédigé : « Douleur dans la fosse iliaque droite, au niveau du point de Mac Burney. Pas de vomissement. »

Cet officier marinier n'a jamais été malade. Il y a quarante-huit heures, il a souffert dans tout le côté droit de l'abdomen, sans localisation précise. Il a pris ses repas comme à l'ordinaire. Il n'a même pas eu d'état nauséeux. Les selles ont été normales.

Ce matin, en se rendant à la gare où il était de service, il a eu une crise douloureuse plus violente que la veille et que l'avant-veille, toujours dans le côté droit. Il est revenu à pied à l'infirmerie du Dépôt des Equipages de la Flotte, d'où son médecin-major l'a dirigé sur l'hôpital, pensant à une appendicite aiguë.

Ce second-maître est bien constitué, vigoureux. Son teint est légèrement bronzé. Les lèvres sont cyanosées. La température est à 37°4. Le pouls bat régulièrement à 90, bien frappé. La douleur abdominale spontanée a disparu au moment de l'examen.

Ce qui frappe, dès que l'on découvre le malade, c'est une déformation asymétrique de l'abdomen. Toute la moitié droite de la paroi abdominale est soulevée par une tumeur oblongue, dont le grand axe est incliné de haut en bas et de gauche à droite. En haut, elle affleure une ligne joignant les extrémités des dernières côtes, en débordant très légèrement à gauche

de la ligne médiane. En bas, elle affleure l'arcade crurale et le pubis. Cette tumeur a des bords arrondis et présente, semble-t-il, le phénomène de la fluctuation. En tout cas, elle est mate, ne présente, à aucun moment, de mouvements péristaltiques. Sa palpation est très légèrement sensible, mais ne réveille aucune contraction ou colique. La paroi ne présente aucune défense, aucune modification de sa couleur, de sa consistance et de sa circulation veineuse.

Enfin, cette tumeur est immobile avec la respiration ; elle n'est mobilisable ni dans le sens vertical, ni dans le sens horizontal. Elle paraît située directement sous la paroi.

Une radiographie, sans préparation de l'abdomen, ne montre aucune image hydroaérique à ce niveau. Nous pensons vaguement à une grosse vésicule, ou à un kyste, sans en spécifier la localisation, à un volvulus ?

Les douleurs vives ressenties pendant quarante-huit heures, leur exacerbation du matin jointe à la constatation de la tumeur fluctuante nous autorisent à intervenir immédiatement.

Sous anesthésie générale au Balsoforme, nous pratiquons une laparotomie médiane sus- et sous-ombilicale. On trouve un kyste volumineux, qui se rompt aussitôt et déverse environ 2 litres de liquide citrin clair. Ce kyste est logé dans l'épaisseur du sac épiploïque, lequel a des dimensions anormales. En effet, les adhérences colo-épiploïques se prolongent sur tout le côlon droit jusqu'à un travers de doigt au-dessus de la valvule iléo-cæcale, ce qui fait que pour libérer toute la partie droite de l'épiploon qui contient le kyste, il nous faut pratiquer le décollement colo-épiploïque successivement : sur le transverse à partir de l'union du tiers gauche avec le tiers moyen, puis, en évitant de blesser le méso, le poursuivre soigneusement de gauche à droite sur le descendant jusqu'à 1 centimètre de l'abouchement du grêle dans le cæcum. Il ne reste plus qu'à pratiquer l'ablation des deux tiers droits de l'épiploon entre deux rangs de ligatures, le long de la grande courbure et du bord inférieur pyloro-duodénal.

La face postérieure du kyste est tapissée d'épiploon presque normal. La face antérieure conserve quelques minimes traces de franges épiploïques.

Cette face antérieure a un aspect gris translucide, comme si elle était imprégnée, imbibée de graisse fondue. Certaines parties sont gaufrées, d'autres sont parsemées de cercles réguliers ou de dessins en mosaïque. A l'intérieur du kyste, il existe, sur le revêtement interne, des plaques de cholestérine. Sur le bord gauche de l'épiploon, il y a des quantités de petits kystes aux contours dendritiques.

Après vérification de l'hémostase, on ferme la paroi en un seul plan aux crins doubles, sans drainage.

Dans les suites opératoires, qui furent très simples, il faut signaler seulement une glycosurie de 4 grammes par litre le lendemain, et de 2 gr. 5 le surlendemain de l'intervention. La glycémie était de 1 gr. 45 p. 1.000.

Pendant ces deux jours, nous avons fait 10 unités d'insuline et tout est rentré dans l'ordre.

Les réactions de Vernes sont nulles. La réaction de Wassermann est négative. Il y avait, le jour de l'intervention, 77 polynucléaires pour 100 éléments blancs.

Le médecin en chef Duliscouet, à qui nous avons adressé la pièce opératoire, nous a donné le compte rendu d'examen suivant :

« Paroi de kyste de l'épiploon formée :

« 1° D'une membrane séreuse très épaissie, fibrinoïde, injectée de nombreux amas de leucocytes et recouverte d'un épais enduit fibrineux.

« 2° D'une couche de tissu cellulo-adipeux, au centre duquel on découvre

macroscopiquement et microscopiquement des cavités kystiques annexes et qui semblent être le tissu originel de la tumeur kystique examinée. Volumineux lipome dégénéré probable. »

Considérations. — Nous présentons ce nouveau cas en considération des éléments suivants, qui nous ont paru intéressants :

1° La symptomatologie aiguë de ce kyste. En effet, le second-maître, interrogé à ce sujet, nous a affirmé qu'il ne s'était jamais aperçu d'une asymétrie quelconque de son abdomen. Il n'avait jamais vu ce ballonnement de la moitié droite de son ventre. Comme il n'avait jamais souffert de cette région et que c'est après quarante-huit heures de souffrance que ce kyste est apparu plus nettement, nous sommes autorisés à penser à une poussée brusque de liquide dans le sac épiploïque. L'œdème gélatineux, qui infiltrait le dernier pédicule épiploïque lié sous le bord duodénal, les douleurs sourdes, les lèvres cyanosées, la glycosurie, la poussée brusque de liquide, la probabilité d'une dégénérescence d'un lipome, cet ensemble autorise-t-il l'hypothèse d'une pancréatite subaiguë comme cause provocante ?

De toute façon, l'absence d'ascite, de circulation veineuse collatérale, la rupture facile, quasi spontanée, du kyste sont en faveur de sa production récente. Les bords de la perforation étaient d'une minceur extrême et il est probable que l'intervention a précédé de peu la rupture intrapéritonéale.

2° L'adhérence colo-épiploïque prolongée sur le côlon ascendant nous a fait comprendre pourquoi nous avons trouvé le kyste immobile dans tous les sens, ce qui nous a privé d'un des meilleurs signes de localisation épiploïque ou mésentérique d'une tumeur.

Cette adhérence colo-épiploïque droite était exactement semblable à l'adhérence normale de l'épiploon au côlon transverse. Ce n'était pas une adhérence inflammatoire, mais bien du tissu cellulaire lâche, facile à effondrer une fois le sommet de l'angle dièdre rayé au bistouri. Cette disposition faisait que seul le sommet de l'angle colique droit émergeait du bord gauche de l'épiploon.

Le kyste se trouve s'être développé entre les deux feuillets de l'épiploon, comme si le sac épiploïque ne s'était pas fermé dans sa moitié droite.

3° Naturellement, nous n'avons pas fait de diagnostic pré-opératoire de kyste de l'épiploon. La tumeur était beaucoup trop à droite, sa forme, ses dimensions, sa fixité ne nous y auraient pas fait penser, car ce qui nous troublait le plus, c'était le carctère de semi-urgence que présentait l'affection.

Nous pensions plutôt à une vésicule distendue, ayant subi un début de torsion. Nous avions écarté l'hypothèse d'un kyste hydatique. Nous en avons opéré plusieurs cas en Tunisie. Les kystes hydatiques ne présentent pas de fluctuation et ceux de l'épiploon sont, en général, multiples.

Dans notre cas, nous ne pouvions chercher un plan de clivage et le traitement ne pouvait consister que dans la résection pure et simple de l'épiploon atteint.

MM. Brette et Duval veulent bien rappeler que nous avions fait une étude des kystes de l'épiploon, à la séance de l'Académie de Chirurgie du 26 octobre 1938, en rapportant un travail de M. Antonio Dias. Au point de vue anatomo-pathologique, le kyste observé par ces auteurs présente quelques particularités du fait de l'association de cavités kystiques multiples, macroscopiques ou microscopiques, et de l'abondance du tissu cellulo-adipeux. Cette abondance de graisse, évoquant

l'idée d'un lipome originel, ne doit pas nous empêcher, pensons-nous, de rapprocher la pièce observée des lymphangiomes kystiques. Il est logique qu'un kyste développé dans l'épiploon soit entouré de graisse ; nous savons d'autre part qu'il est fréquent d'observer, en clinique infantile, l'association du lipome et du lymphangiome, et même la transformation lipomateuse d'un lymphangiome.

Néanmoins, il n'est pas impossible que l'augmentation brusque du kyste soit liée, comme MM. Brette et Duval le pensent, à une pancréatite atténuée. Mais ces auteurs nous paraissent sages en n'invoquant cette cause que sous forme hypothétique.

Au point de vue clinique, la rapidité d'évolution des accidents, leur caractère aigu, viennent fournir une observation de plus, à la variété, peu nombreuse, des kystes à manifestations aiguës.

L'immobilité de la tumeur se rencontre dans d'autres observations, soit du fait des adhérences, soit du fait du volume du kyste. Elle rend évidemment le diagnostic encore plus difficile. Ce manque anormal de mobilité est très bien noté, en particulier dans une observation de M. Oudard, présentée à la Société de Chirurgie le 21 décembre 1921.

M. Oudard avait obtenu dans son cas d'intéressants renseignements de l'examen radiologique. Après insufflation du côlon et repas bismuthé, il indiquait l'existence d'une tumeur abdominale avec maximum d'opacité péri-ombilicale, repoussant l'estomac, sans connexion avec cet estomac, ni avec le foie, encadrée par le gros intestin. MM. Brette et Duval, suivant les traces du brillant chef de file de la chirurgie maritime, ont également pratiqué un examen sous écran. Mais, dans leur cas d'évolution aiguë, ils se sont sagement contentés d'un examen sans préparation qui ne leur a pas apporté d'élément nouveau mais a précisé du moins qu'il n'existait pas d'image hydro-aérique au niveau de la tumeur.

MM. Brette et Duval ont parfaitement guéri leur malade par résection du kyste et des deux tiers droits du grand épiploon. Lorsque l'énucléation d'un kyste intra-épiploïque n'est pas possible, la résection épiploïque, à la demande des dimensions de la tumeur, reste en effet la meilleure technique à utiliser, la marsupialisation du kyste ne pouvant réaliser qu'un pis-aller. Mais les dimensions de la tumeur peuvent entraîner jusqu'à la résection épiploïque totale, comme l'avait remarquablement réalisée M. Oudard dans son cas exposé en 1921.

Nous vous proposons, Messieurs, de remercier MM. Brette et Duval de l'intéressante contribution qu'ils viennent d'apporter à la question des kystes épiploïques, et de les féliciter du beau résultat obtenu.

Le traitement des fractures du col du fémur par l'enchevillement sous-cutané,

par M. **Adam Gruca** (de Lwow).

Rapport de M. André Richard.

Mon ami le Pr Gruca, qui est un travailleur acharné et un très bon chirurgien, que j'ai eu l'occasion de voir moi-même à l'œuvre, lors de ma mission en Pologne en 1929, nous a adressé, accompagné de 24 observations brèves mais fort précises, le résultat de son expérience en ce qui concerne le traitement des fractures du col du fémur. Comme vous le verrez, il a évolué, puisque du traitement conservateur par le simple plâtre (méthode de Whitmann) il est passé au traitement opératoire en modifiant à trois reprises sa technique. On ne peut que rendre hommage à l'audace de ce chirurgien puisque ses deux opérés les plus âgés avaient quatre-vingt-deux et quatre-vingt-trois ans, et que tous deux avaient subi l'ostéosynthèse par le clou de Smith-Pétersen et ont eu un résultat immédiat et un résultat tardif parfaits. Par contre, si l'ensemble des résultats des deux premières séries est très bon ou parfait, on est frappé par la différence de résultat des 7 derniers cas, qui comportent 3 résultats observés insuffisamment longtemps pour que leur résultat tardif soit nettement assuré, une pseudarthrose et 2 morts par suppuration en deux mois de temps, chez des sujets de quarante-trois et soixante-deux ans : n'oublions pas qu'il s'agit d'une méthode sous-cutanée, je n'ai pas de précisions sur les conditions particulières de l'hospitalisation, des lieu et confort de l'opération, et il est certain que des éléments tout à fait étrangers à la méthode ont amené ces complications qui grèvent la statistique d'un pourcentage fâcheux, alors que les deux premières séries comprenant ensemble 17 malades parmi lesquels des sujets très âgés, ne comportent qu'une pseudarthrose par insuffisance d'enfoncement du clou et des résultats tous bons ou parfaits.

M. Gruca nous dit qu'à partir de l'année 1931 il a traité toutes les fractures récentes du col du fémur sans discernement par la réduction immédiate et l'ostéosynthèse sous-cutanée, c'est-à-dire sans incision de la peau, par simple enfoncement du matériel métallique après repérage exact.

Il avait jusqu'alors traité ses malades par la méthode de Whitmann-Loefberg, mais il y a renoncé parce que l'appareil plâtré est très mal toléré par les sujets âgés et surtout obèses, et que les variations de volume du membre amènent des déplacements secondaires des fragments dans le plâtre, enfin à cause de l'enraidissement constant de l'articulation du genou longtemps immobilisée, dont nous connaissons la très difficile mobilisation ultérieure chez les sujets ayant dépassé la quarantaine.

Dans une première série de 8 cas, de 1931 à 1933, la synthèse a été réalisée par la broche de Steinmann : la réduction des fragments était assurée au préalable par les manœuvres classiques de Whitmann puis la broche était vissée à la main à l'anesthésie locale dans l'axe du col, la tête et le cotyle, sous contrôle radioscopique pendant l'intervention. Ensuite le plâtre était fait après constatation de la bonne réduction par une épreuve radiographique, plâtre court laissant le genou libre, qui englobait la partie du clou dépassant la peau. Les premiers cas ont été ainsi traités sans l'aide d'aucun guide de direction. Plus tard, s'inspirant du travail de Judet, paru en 1927, G... a construit un guide analogue composé d'une plaquette ajustée aux contours de la région trochantérienne, soudée à un tube incliné sur elle de 50°.

Dans cette première série, les malades se sont levés au bout de huit jours en s'appuyant sur des béquilles et la broche était enlevée au bout de six semaines.

Vous verrez dans un tableau résumé ci-contre que les résultats immédiats ont tous été bons ou parfaits, et sauf le cas n° 8, qui n'a pas été revu à longue échéance, tous les malades ont eu un résultat tardif bon ou excellent. Trois avaient moins de vingt ans, un quarante-deux, un cinquante-six, un soixante-trois, un soixante-dix, un soixante-quinze ans.

Jamais il n'y eut de fracture itérative ni d'infraction, la période post-opératoire fut toujours absolument indolore, aucune complication circulatoire ne fut observée.

Lorsqu'il connut le clou de Smith-Pétersen, G... l'utilisa. Son guide était muni de 4 tubes, 3 tubes étroits destinés aux broches de Steinmann, 1 tube plus large au clou de S. P.

La tête du clou, taraudée à la filière comme dans l'outillage de Kling peut recevoir une vis de diamètre correspondant qui peut être ainsi solidarisée avec lui. L'autre extrémité de la vis est rectangulaire et une clé spéciale sert à solidariser vis et clou. Il est ainsi facile de retirer le clou s'il est mal placé ou trop enfoncé.

Autant que possible la fracture était réduite le plus près possible de l'accident (le lendemain, lorsque cela est réalisable) sous anesthésie locale, générale ou intra-veineuse à l'évipan. L'auteur utilisait la table orthopédique qu'il a fait construire.

Lors de la réduction, on pratiquait une extension assez puissante avec abduction de 30° et rotation interne (fig. 5), G... spécifie qu'il recherchait une position en coxa-valga légère avec engrènement de la partie supérieure du col dans la tête. La réduction une fois vérifiée par la simple mensuration, sans radiographie, la broche de Steinmann de 18 centimètres de longueur était vissée à la main en attaquant la face externe du fémur à 1 ou 2 centimètres au-dessous de la crête intra-trochantérienne perçue à travers les téguments. Elle pénétrait sur 9 à 10 centimètres de longueur. Grâce à son guide, G... dit qu'il n'a jamais eu de difficultés à placer correctement la broche dans le sens vertical ; dans

le sens antéro-postérieur il croit pouvoir éviter les erreurs de direction, la résistance à l'enfoncement augmentant quand la pointe du clou approche de la corticale antérieure ou postérieure. Quand la broche de Steinmann est en place, on enlève le guide et on vérifie par les mouvements et par la radiographie que les fragments sont bien solidarisés. On remet le guide et on introduit alors le clou de Smith-Pétersen solidarisé avec sa vis, à l'aide d'un marteau. Si les dimensions ont été

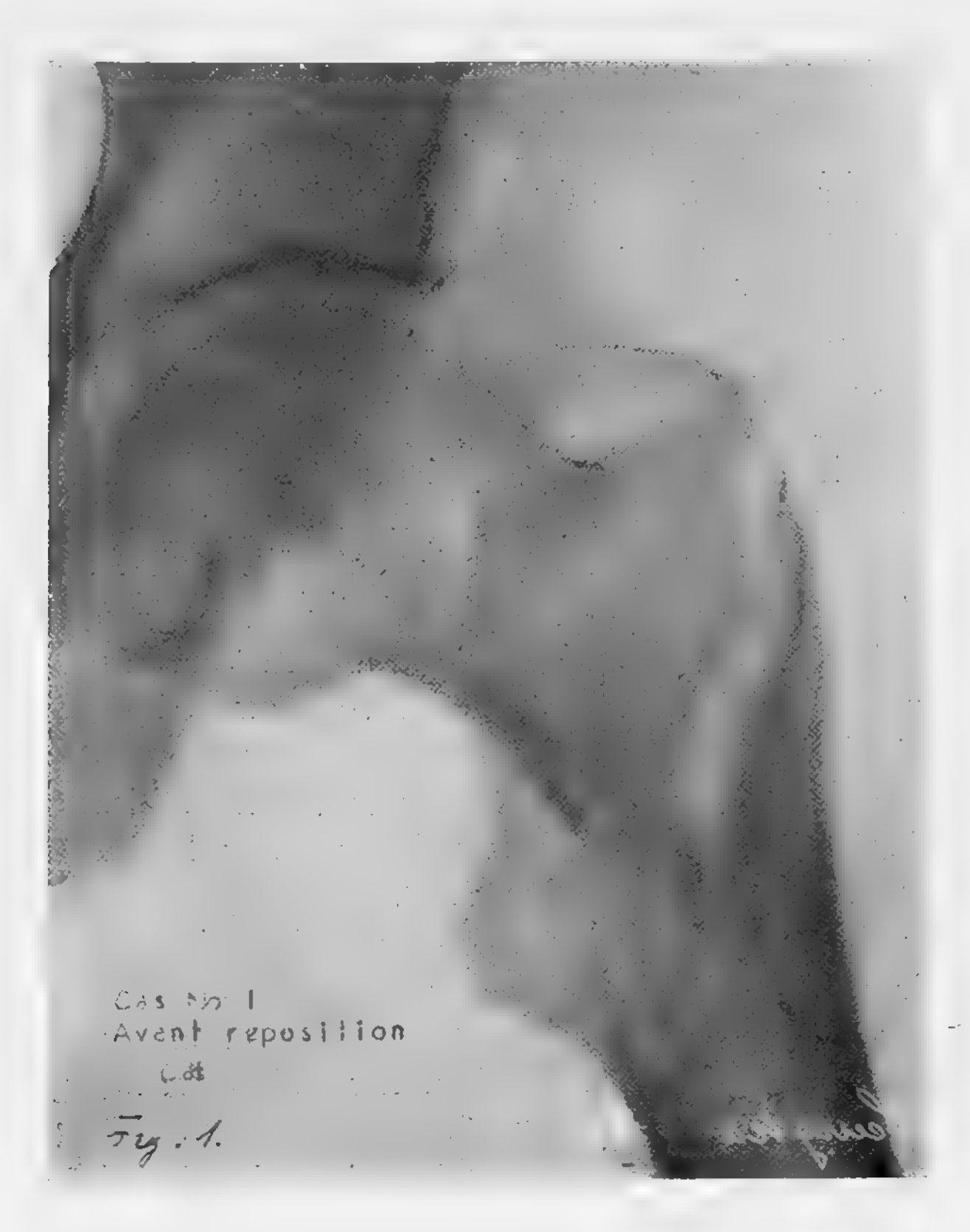


Fig. 1.

mal calculées, si le clou a dépassé le contour de la tête fémorale, à l'examen radiologique, on le retire facilement avec la clé appropriée qui est montée sur l'extrémité libre de la vis en dehors du guide. Quand tout est correct, on enlève la vis puis la broche de Steinmann. Aucun appareillage n'a été appliqué dans cette deuxième série de 11 cas. S'appuyant sur son expérience personnelle dans le traitement des pseudarthroses et sur les radiographies de Boppe publiées dans le *Journal de Chirurgie*, en 1933, G... pense qu'il est plus facile de placer le clou correctement par sa méthode que par la méthode de Smith-Pétersen à ciel ouvert.

Il a cependant à nouveau modifié sa technique pour les 7 derniers cas afin, dit-il, de supprimer le contrôle radiographique et de déterminer exactement l'angle de déclinaison du col tout en s'assurant de la réduction correcte par la simple palpation. Dans cette série il introduit une première broche de Steinmann le long de la face antérieure du col jusqu'à la tête (fig. 6). Sa direction indique la direction du col dans le sens antéro-postérieur. Sur cette broche on glisse le guide, puis on visse



FIG. 2.

une seconde broche de façon analogue à celle indiquée dans la technique n° 2 (fig. 7), et enfin on enfonce le clou de Smith-Pétersen avec sa vis. Le contrôle radiographique lui a permis de s'assurer de l'excellence de la réduction ainsi obtenue.

Voici les résultats obtenus par M. Gruca avec le très bref résumé des observations :

Première série. — Ostéosynthèse par la broche de Steinmann (1re technique) :

1. H. W., soixante-quinze ans, fracture cervico-trochantérienne : réduc-

tion après l'accident : deux jours. Résultat immédiat : parfait ; résultat tardif : parfait.

2. J. P., quarante-deux ans, fracture cervico-trochantérienne à fragments multiples ; réduction après l'accident : quelques jours. Résultat immédiat : très bon ; résultat tardif : très bon.

3. B. C., soixante-dix ans, fracture cervico-trochantérienne ; réduction après l'accident : deux jours. Résultat immédiat : très bon ; résultat tardif : très bon.



Fig. 3.

4. J. W., cinquante-six ans, fracture cervico-trochantérienne ; réduction après l'accident : deux jours ; complication : le clou pénètre dans le bassin. Résultat immédiat : bon ; résultat tardif : bon.

5. F. H., dix-sept ans, épiphysiolyse ; réduction après l'accident : cinq mois. Résultat immédiat : parfait ; résultat tardif : parfait.

6. S. K., dix-huit ans, épiphysiolyse ; réduction après l'accident : quatre semaines. Résultat immédiat : parfait ; résultat tardif : parfait.

7. S. S., treize ans, épiphysiolyse ; réduction après l'accident : six semaines. Résultat immédiat : parfait ; résultat tardif : parfait.

8. N. N., soixante-trois ans, fracture cervico-trochantérienne ; réduction après l'accident : trois jours. Résultat immédiat : parfait ; résultat tardif : inconnu.

Deuxième série. — Ostéosynthèse par le clou de Smith-Petersen (IIe technique) :

9. J. B., soixante-cinq ans, fracture cervico-trochantérienne ; réduction après l'accident : trois jours. Résultat immédiat : parfait ; résultat tardif : parfait.

10. S. F., quatre-vingt-deux ans, fracture cervico-trochantérienne ; réduction après l'accident : quatre jours. Résultat immédiat : parfait ; résultat tardif : parfait.

11. S. S., soixante-huit ans, fracture cervico-trochantérienne ; réduction

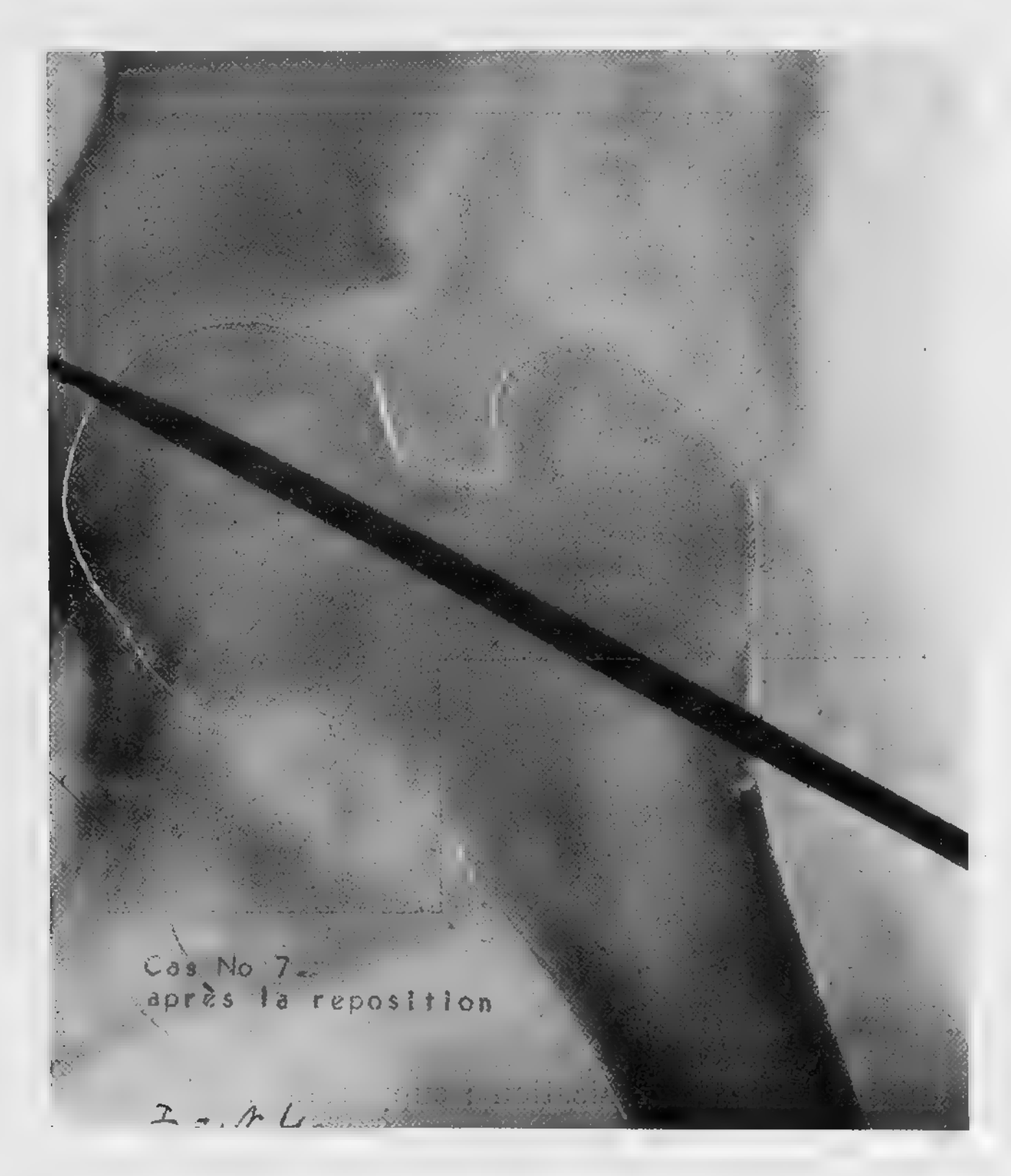


Fig. 4.

après l'accident : trois jours ; complication : os fragile ; plâtre. Résultat immédiat : bon ; résultat tardif : bon.

12. N. B., soixante-deux ans, fracture sous-capitale ; réduction après l'accident : trois jours ; complication : clou peu profond. Résultat immédiat : bon ; résultat tardif : *pseudarthrose.*

13. A. S., vingt-neuf ans, fracture sous-capitale ; réduction après l'accident : trois semaines. Résultat immédiat : très bon ; résultat tardif : très bon.

14. L. M., quarante-huit ans, fracture sous-capitale ; réduction après l'accident : trois jours. Résultat immédiat : parfait ; résultat tardif : parfait.

15. P. J., cinquante-six ans, fracture sous-capitale ; réduction après

l'accident : trois jours. Résultat immédiat : parfait ; résultat tardif : parfait.

16. S. J., quatre-vingt-trois ans, fracture sous-capitale ; réduction après l'accident : trois semaines. Résultat immédiat : parfait ; résultat tardif : parfait.

17. S. F., quarante-neuf ans, fracture cervico-trochantérienne ; réduction après l'accident : trois jours ; complication : fracture du clou. Résultat immédiat : bon ; résultat tardif : bon.

Troisième série. — Ostéosynthèse par le clou de Smith-Petersen (IIIe technique) :

18. P. R., soixante-deux ans, fracture sous-capitale ; réduction après




Fig. 5.

l'accident : quatre jours ; complication : suppuration. Résultat immédiat : bon ; résultat tardif : mort deux mois après.

19. P. M., cinquante-six ans, fracture sous-capitale ; réduction après l'accident : neuf jours. Résultat immédiat : parfait ; résultat tardif : parfait.

20. T. M., quarante-trois ans, fracture sous-capitale ; réduction après l'accident : deux jours ; complication : suppuration. Résultat immédiat : bon ; résultat tardif : mort deux mois après.

21. S. M., soixante-cinq ans, fracture sous-capitale ; réduction après l'accident : deux jours ; complication : fracture itérative ; réopération. Résultat immédiat : bon ; résultat tardif : probablement bon.

22. D. F., soixante et un ans, fracture sous-capitale ; réduction après l'accident : trois jours. Résultat immédiat : bon ; résultat tardif : probablement bon.

23. M. J., cinquante-six ans, fracture sous-capitale ; réduction après l'accident : trois jours ; complication : fracture itérative ; réopération. Résultat immédiat : bon ; résultat tardif : probablement bon.

24. G. N., cinquante-deux ans, fracture sous-capitale ; réduction après

l'accident : six semaines. Résultat immédiat : très bon ; résultat tardif : probablement pseudarthrose.

En résumé, sur les 24 cas publiés, la réduction a été parfaite chez 22 malades, l'ostéo-synthèse satisfaisante chez 21. La mortalité, nulle dans les deux premières séries, et nulle immédiatement, s'élève

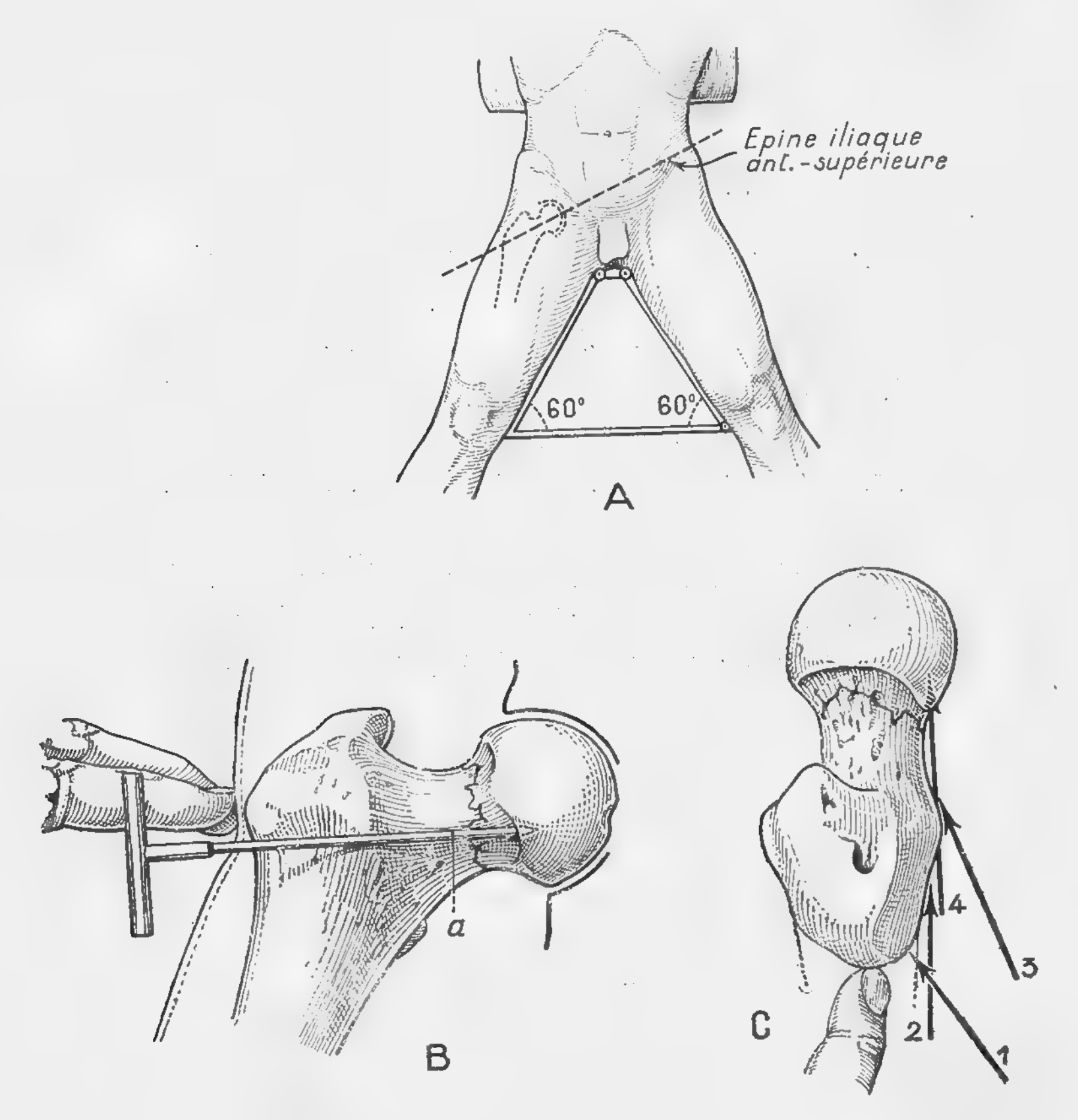


Fig. 6. — *a*) Position de l'extrémité pendant l'ostéosynthèse ; *b*) le 1er temps de l'opération (troisième technique) ; *c*) le 1er temps de l'opération (troisième technique) ; mode d'introduction du clou de Steinmann ; 1-4 les directions successives du clou pendant l'introduction.

dans l'ensemble à 8 p. 100 à cause des 2 cas de suppuration de la série 3, qui ont abouti à la mort en deux mois.

Je ne saurais mieux vous préciser l'opinion personnelle de M. Gruca qu'en vous transcrivant exactement les conclusions qu'il croit pouvoir tirer de son expérience :

1° Les fractures du col du fémur sont susceptibles de consolidation osseuse dans tous les cas, même chez les sujets très âgés, à condition que les fragments soient exactement réduits et immobilisés rigoureu-

sement pendant assez longtemps ; en plaçant la tête du fémur en légère coxa-valga, on empêchera le glissement du col sur la tête vers le haut,

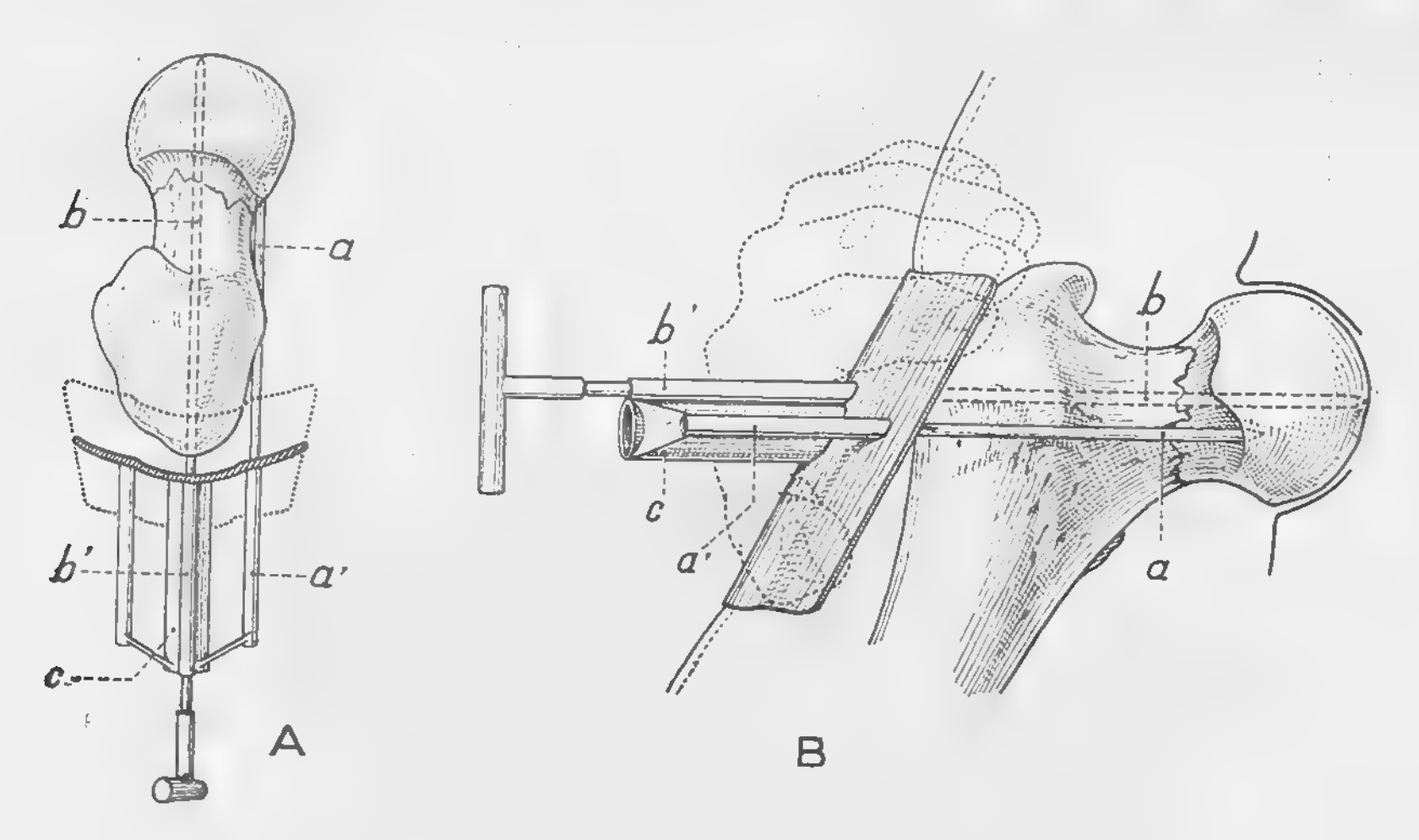


Fig. 7. — Le 2e temps de l'opération (troisième technique).

et on créera de meilleures conditions mécaniques pour la guérison osseuse, comme l'avait déjà indiqué Pauwels. Pour la même raison, il vaut mieux placer le clou un peu plus perpendiculairement que la

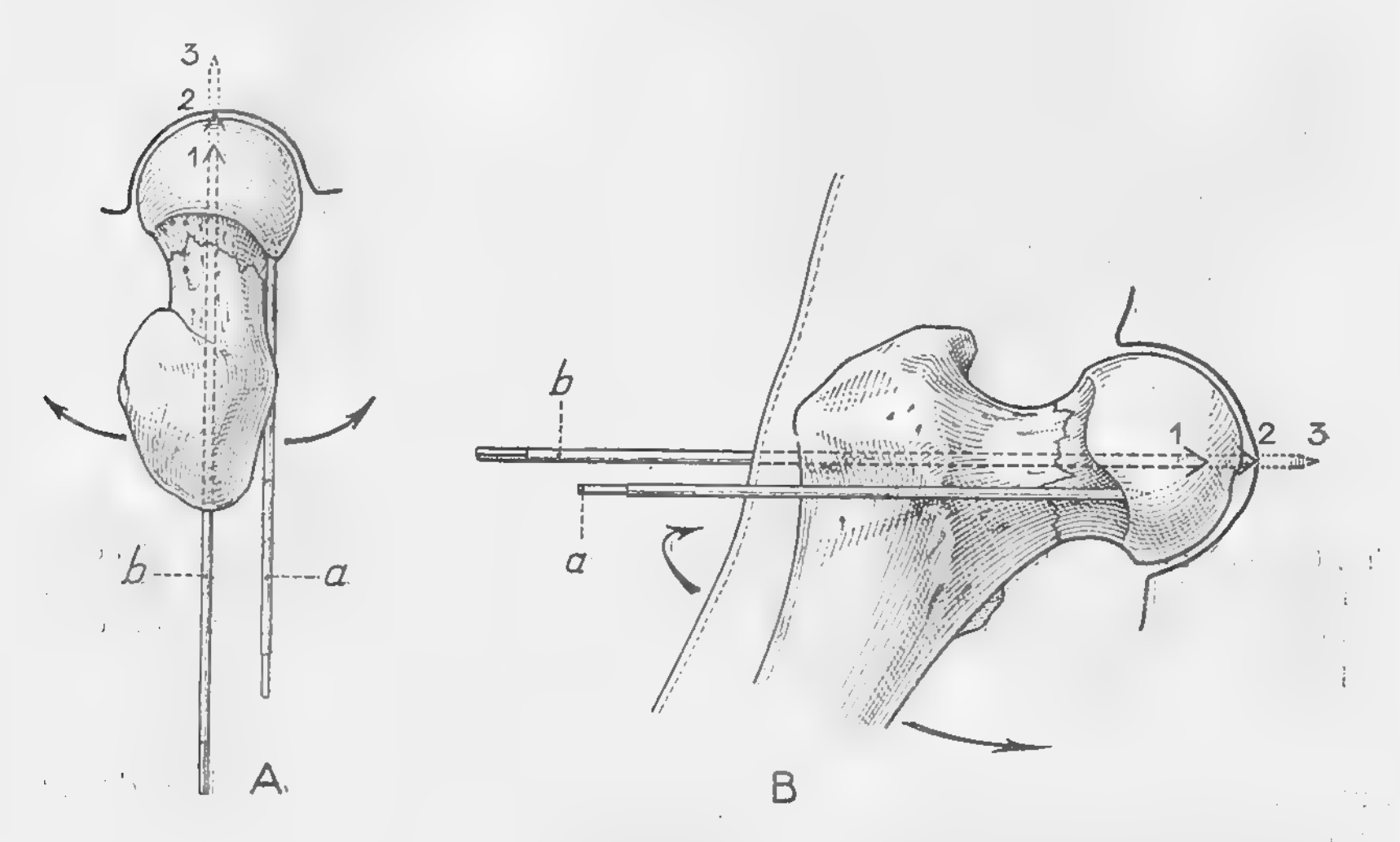


Fig. 8. — Le 3e temps de l'opération (troisième technique); contrôle de l'ostéosynthèse temporaire ; 1, 2, 3, positions respectives du clou.

direction du col afin qu'il s'appuie sur la corticale inférieure du col, évitant ainsi les déplacements secondaires dans le tissu spongieux.

2° Il faut réduire et immobiliser les fragments le plus tôt possible

car c'est la suppression de la douleur qui empêche les phénomènes de shock, lesquels sont en partie responsables des complications générales, pulmonaires en particulier.

3° La réduction correcte des fragments, de même que la mise en place de la broche de Steinmann ou du clou de Smith-Pétersen sans incision de la peau et sans contrôle radiographique permanent sont possibles, d'une exécution rapide, facile et sans risque immédiat même chez les sujets âgés ou débiles.

4° L'appareil plâtré ou autre n'est pas nécessaire après l'utilisation du clou de Smith-Pétersen, sauf lorsque la tête est très fragile ou que le clou a une position excentrique ; l'appareillage est par contre indispensable lorsqu'on utilise la broche de Steinmann, ou dans les fractures cervico-trochantériennes.

5° La mobilisation du malade doit être très prudente : libre dans son lit, il peut mouvoir son membre et s'asseoir à volonté ; après huit à dix jours, il pourra se lever avec des béquilles, mais sans s'appuyer fortement sur le membre fracturé. Lorsque les conditions mécaniques sont favorables (trait de fracture se rapprochant de l'horizontale, attitude en coxa-valga) on peut faire marcher le malade sans béquilles à la fin du deuxième mois.

Le travail de M. G... comporte de nombreuses remarques de détail fort intéressantes et qu'on pourra utiliser avec profit. En ce qui concerne sa technique, je me permettrai de préférer la deuxième manière qui, sauf une pseudarthrose, a donné des résultats vraiment magnifiques même chez deux malades ayant dépassé quatre-vingts ans. Tout en évitant l'utilisation d'un appareil plâtré, elle me paraît plus simple que la troisième manière, et on ne peut se défendre de persister à s'appuyer sur un contrôle radiologique pendant et après l'intervention, comme aussi d'être impressionné par les incidents et les deux décès de la dernière série, malgré les perfectionnements que l'auteur en attendait. Quant à la technique de la première manière, je pense qu'il faut lui reprocher, outre l'obligation d'une immobilisation plâtrée, la perforation quelque peu aveugle par la broche de Steinmann du fond du cotyle.

Je vous propose de remercier M. Gruca de son intéressant travail : il lui sera un titre, comme sa fréquentation assidue chaque année à nos Congrès de Chirurgie et d'Orthopédie, où il prend fréquemment la parole, à se présenter à vos suffrages lors de nos élections de membres étrangers.

M. **Paul Mathieu**: Aujourd'hui je crois qu'à la suite des résultats obtenus par les chirurgiens qui ont opéré de très nombreux cas de fracture du col (statistiques d'une centaine de cas opérés), il est établi que les fractures cervicales vraies doivent être, après *réduction* et contrôle, traitées sous *anesthésie locale par introduction dans l'axe du col et de la tête d'un agent d'ostéosynthèse facile à introduire* (clou de Smith-Pétersen). Aucun plâtre n'est nécessaire.

Les résultats sont bons au point de vue consolidation dans une proportion de 80 p. 100 à 90 p. 100 des cas, quel que soit l'âge du blessé (soixante-quinze ans en moyenne). Il reste donc un déchet d'insuccès de 10 à 20 p. 100 par non-consolidation et arthrite déformante. Ce sont ces insuccès qui sont surtout intéressants à étudier actuellement.

COMMUNICATIONS

De l'importance de l'examen du fond d'œil dans les traumatismes cérébraux récents,

par M. **Daniel Ferey** (de Saint-Malo), associé national.

Les symptômes qui commandent l'intervention et le côté où il faut intervenir sont si souvent frustes dans les traumatismes cérébraux qu'il me paraît utile d'insister sur l'un d'eux à propos de quelques observations personnelles récentes.

Dans les publications de ces dernières années, il m'est apparu que l'examen du fond d'œil était passé à peu près inaperçu et négligé par beaucoup, sauf dans le rapport de 1923 de MM. Lenormant, Wertheimer, Potel et dans la remarquable communication de Clovis Vinvent, où cependant il n'y est fait allusion que dans ces deux phrases (p. 295 des *Mémoires de l'Académie* de l'année 1937). « L'état de la papille nous a souvent renseigné. Avec un hématome, surtout, il ne se passe pas beaucoup de temps sans que les veines papillaires soient dilatées, puisque la stase apparaît. » Il nous a paru intéressant de revenir sur cette question et de demander que de nouvelles observations soient publiées et que les résultats en soient contrôlés. Nous sommes souvent si mal renseignés dans les traumatismes cérébraux s'accompagnant de coma sans fracture du crâne appréciable cliniquement ou radiographiquement, que tout symptôme précis qui pourrait s'offrir à nous doit être activement recherché.

Nous nous proposons désormais de recourir aussi souvent que cela sera possible à l'examen du fond d'œil. Je prendrai l'exemple de 2 cas récents pour illustrer l'intérêt de cette recherche.

Observation I. — Le 26 janvier 1939, une femme de vingt-six ans est amenée dans le coma à l'hôpital du Rosais, à Saint-Servan ; elle vient d'être renversée par une auto. L'examen ne montre pas de signes organiques de lésions cérébrales, le signe de Babinski est en extension des deux côtés. On ne trouve pas trace de fracture, ni de plaie à la surface du crâne. Une ponction lombaire, faite en décubitus latéral, évacue 10 c. c. de liquide céphalo-rachidien très sanglant, au point qu'on se

demande si l'on n'a pas piqué dans un vaisseau ; l'état très grave de la malade commande l'expectative. On a l'impression qu'une issue fatale à brève échéance est à redouter. Cependant, le lendemain, la malade peut avaler, quoique difficilement, un peu de liquide. Elle est très agitée, la température est à 39°, le pouls à 70. En secouant le tube à essai de la veille, il n'y a pas de caillot et le sang se mélange intimement au liquide. Une radiographie de face et de profil ne décèle pas de fêlure, ni d'embarrure. Une nouvelle ponction lombaire, faite dans les mêmes conditions et en ralentissant le débit, montre un liquide très sanglant.

Quelques heures après, la malade est mieux, elle commence à parler un peu et, dans l'après-midi, l'agitation disparaît. La température se maintient à 38°5, le pouls est à 65 et, dans les instants de lucidité, elle se plaint de souffrir atrocement de la tête.

Nous demandons au Dr Jourdain de bien vouloir examiner son fond d'œil, ce qui est fait le 28 janvier au matin. L'œil droit est normal, l'œil gauche montre quelques veines dilatées et un très léger flou de la pupille. Le 29, le 30 et le 31 janvier 1939, la malade se rétablit peu à peu, mais le pouls est à 60, la température à 38° et, surtout, la céphalée s'intensifie. Le 30 janvier, l'œdème du fond d'œil augmente. Le 2 février, nouvel examen des yeux ; toujours rien d'anormal à droite. A gauche, il existe une stase papillaire énorme, la vision est conservée et l'ophtalmologiste nous conseille, si nous voulons éviter la perte de l'œil, d'intervenir le plus tôt possible. En dehors de cette lésion, aucun signe de localisation, le Babinski est très difficile à apprécier, la malade étant devenue hypersensible.

Intervention le 3 *février* 1939. *C'est sur les indications de l'ophtalmologiste que nous trépanons à gauche.*

Anesthésie locale. Grand volet fronto-temporo-pariétal gauche. Lorsqu'on perfore le dernier trou de trépan, en bas sur le temporal, et surtout au moment où l'on enlève la mince lamelle osseuse sur laquelle débraye le trépan de de Martel, un jet de liquide brunâtre gicle à travers l'orifice de trépanation à une hauteur d'au moins 15 centimètres. On ouvre le volet, il n'y a pas d'hématome, mais quelques centimètres de liquide chocolat, l'on trouve la dure-mère décollée en bas et surtout au-dessous du cerveau. Elle ne bat pas, on l'incise, grosse arachnoïdite et, dans la partie haute de l'incision dure-mérienne, le cerveau est bleuâtre comme après une forte contusion. Ponction du ventricule gauche, liquide légèrement rosé, sans hypertension. Suture de la dure-mère, on rabat le volet sans suturer l'os. Dès le lendemain, la céphalée a disparu et, en quelques jours, l'état général s'améliore.

Ce qui est intéressant, c'est l'examen du fond d'œil. Le Dr Jourdain l'examine tous les huit jours, jusqu'au 24 mars 1939. L'œdème n'a commencé à diminuer que vers le 4 mars, soit environ un mois après l'opération, et ne disparaît complètement que le 24 mars 1939, soit quarante-neuf jours après l'intervention. L'acuité visuelle, le champ visuel sont normaux. Or, on peut situer approximativement l'apparition de l'œdème papillaire quatre jours avant l'intervention.

Sans examen ophtalmologique : 1° on ne serait peut-être pas intervenu aussi vite ; 2° il est probable que la malade aurait fait des accidents graves de compression ; 3° ce qui est certain, c'est que si elle avait guéri soit spontanément, soit par une opération retardée, elle aurait perdu la vision de l'œil gauche.

Obs. II. — Le blessé est tombé sur la tête, d'une hauteur de 2 mètres, le 13 mars au soir et a perdu immédiatement connaissance. Pendant mon absence, le Dr Page est appelé en consultation le 15 mars dans l'après-

midi. Le malade est toujours dans le demi-coma. On fait une ponction lombaire : liquide très sanglant. On conseille le transport à l'hôpital. Comme le malade va un peu mieux, la famille ne se décide à l'envoyer à l'hôpital que le 17. Le lendemain matin, nouvelle ponction lombaire ; le malade est très agité, la ponction lombaire donne toujours un liquide céphalo-rachidien très sanglant.

Une radiographie montre une fracture en étoile du frontal, juste sur la ligne médiane. Je le vois pour la première fois le dimanche 19 mars ; le malade, qui était agité, est toujours demi-comateux et prostré. Au moment où nous l'examinons, il a, depuis la veille au soir, de la difficulté à avaler, les paupières sont en ptosis, la température monte depuis quatre jours progressivement, il a 39°8, le pouls est à 72, mais très fort ; il n'y a pas de signe de localisation : le signe de Babinski est positif des deux côtés, les muscles sont contracturés, les réflexes exagérés. On demande au D[r] Descottes, ophtalmologiste, un examen du fond d'œil. Pas de troubles à droite ; à gauche, très gros œdème de la papille ; l'opération est refusée par la famille en raison de la gravité de l'état général.

Le lundi matin 20 mars, l'état est encore plus inquiétant, la respiration est stertoreuse, il n'a rien pu avaler depuis quarante-huit heures, la famille consent alors à l'intervention.

Nous basant sur les résultats de l'examen ophtalmologique seul, nous trépanons à gauche, sous anesthésie générale au chloroforme, le malade étant trop agité pour supporter l'anesthésie locale.

On trouve : 1° un épanchement extra-dural, mélange de caillots noirs et de liquide brunâtre ; 2° un hématome sous-dural et du liquide brunâtre sous tension qui gicle à l'ouverture de la dure-mère. Le caillot, extrêmement plat, sort en bavant par l'incision de la dure-mère. En soulevant le lobe temporal, on trouve une grande quantité de petits caillots aplatis, qui flottent comme des taches d'huile sur un liquide brun foncé. Le cerveau est très œdématié, on ne peut fermer la dure-mère qu'à sa partie supérieure. Suture sans drainage ; au niveau du temporal, on suture assez lâchement le muscle pour permettre au liquide de s'évacuer.

L'évolution s'est faite progressivement vers la guérison, malgré un état général grave pendant les trois premiers jours.

Là encore, grâce à l'examen du fond d'œil, nous avons pu prévoir une compression localisée à un lobe cérébral et surtout aborder le côté lésé, ce que la radio ne permettait pas de faire, la fracture étoilée étant strictement frontale et médiane.

Le 2 avril 1939, soit *treize jours après l'opération*, le D[r] Descottes constate que l'œdème de la papille n'existe plus.

L'intérêt de l'examen du fond d'œil nous paraît résider dans ce fait que les signes de souffrance de l'œil apparaissent très tôt, que dans bien des cas, surtout si on les fait pratiquer très vite après l'accident, un des côtés paraît seul touché au début et cette lésion strictement unilatérale peut être l'unique moyen de décider du côté où l'on doit intervenir, surtout chez un malade comateux quand il n'y a aucun signe de localisation cérébrale.

Cet examen a un autre avantage : il pose l'indication formelle d'opérer, non seulement pour éviter l'aggravation probable du malade, mais même au cas où il pourrait se rétablir par ses propres moyens, pour lui éviter la perte de la vision de l'œil atteint.

J'ai en tout, depuis l'année dernière, 3 cas semblables ; dans ces

observations, nous avons noté l'apparition toujours précoce en cas d'hématome, ou d'œdème cérébral unilatéral, de l'œdème papillaire du côté atteint. Nous sommes intervenus dans les 3 cas, nous avons trouvé la lésion du côté de l'œil atteint.

L'examen systématique du fond d'œil devrait être fait régulièrement chez tous les traumatisés du crâne, les observations publiées, et nous pourrions peut-être éviter ainsi des retards préjudiciables.

A titre documentaire, je cite les faits suivants :

Récemment, deux hommes sur la même motocyclette font une chute et sont amenés en même temps à l'hôpital, dans un état semblable.

L'un deux présente, dès le lendemain de l'accident, *un œdème papillaire bilatéral.* La ponction lombaire retire un liquide très sanglant, l'état s'aggrave et il meurt le troisième jour, sans qu'on ait pu tenter l'opération. A l'autopsie, œdème cérébral énorme bilatéral, mince couche de caillots sur les 2 hémisphères, gros caillot à l'entrée du canal rachidien. On aurait pu faire une opération d'Ody.

L'autre est vu le même jour, il est dans le coma, *les fonds d'yeux sont normaux.* Une ponction lombaire retire du liquide sanglant ; le deuxième jour, il est mieux ; le troisième jour, la ponction montre un liquide déjà moins rouge ; une semaine plus tard, il sort guéri de l'hôpital, sur sa demande.

La stase papillaire aiguë d'un côté pourrait devenir, si elle était chaque fois vérifiée, un excellent symptôme localisateur et de bon pronostic.

La stase papillaire aiguë bilatérale pourrait peut-être signifier œdème généralisé, ou blocage dans la région bulbaire, conduire à une opération d'Ody ou encore signifier très mauvais pronostic, inutilité d'intervenir.

Il est impossible, sur un nombre aussi restreint de cas, de vouloir fixer une conduite à tenir définitive. C'est uniquement dans le but de faire rechercher systématiquement l'état du fond d'œil des traumatisés cérébraux récents, de provoquer un grand nombre d'observations que je me suis cru autorisé à publier les miennes.

M. E. Sorrel : M. Ferey pourrait-il me dire si chez les blessés dont il vient de parler il existait de l'inégalité pupillaire ? C'est un signe sur lequel on a beaucoup discuté : dans les fractures du crâne que j'ai vues et dont j'ai relaté il y a quelque temps ici un assez grand nombre d'observations (1), il m'a paru d'une inconstance telle qu'il était vraiment difficile de lui accorder de la valeur.

M. Petit-Dutaillis : Ce qu'a dit M. Ferey est intéressant. Mais la stase papillaire ne constitue pas un symptôme commandant d'office l'opération car c'est un signe assez fréquent chez les blessés du crâne et qui disparaît souvent par simple ponction lombaire.

(1) *Mém. de l'Acad. de Chir.*, 10 mars 1937, p. 322.

Ce sur quoi je veux insister c'est la valeur topographique de la stase papillaire du point de vue du diagnostic de localisation dont a parlé M. Ferey. Il faut être extrêmement prudent avant d'attribuer une valeur localisatrice à la stase papillaire unilatérale, car celle-ci est souvent opposée au siège de la compression. Ce qui est vrai pour la stase papillaire l'est également pour la mydriase unilatérale ; elle est souvent du côté de la lésion, mais dans 20 à 30 p. 100 des cas et plus, on trouve une mydriase unilatérale du côté opposé. Par conséquent, pour le diagnostic de localisation je ne crois pas que ce soit un signe sur lequel on puisse se baser pour opérer.

Je me garderais, pour ma part, de faire une large trépanation du côté d'une stase unilatérale, je ferais plutôt, comme M. Clovis Vincent le recommande, de petits trous de trépan explorateurs qui permettent de se rendre compte de l'existence ou non d'un hématome. Cela ne provoque pas de dégât et si on ne trouve pas d'hématome on s'abstient : c'est une technique extrêmement prudente et dont j'ai toujours eu à me louer.

M. **Rouhier** : J'ai écouté avec beaucoup d'intérêt la communication de M. Ferey. On est en effet souvent très embarrassé pour trouver des signes de localisation chez les fracturés du crâne. La mydriase est souvent infidèle ou n'existe pas et il est extrêmement important de tenir compte des symptômes nouveaux qui peuvent être observés et d'en fixer la valeur de critère. Celui-ci me paraît d'une valeur très probable, compte tenu des réserves faites par de Martel et Petit-Dutaillis. Mais je veux insister sur un point que vient de soulever très justement de Martel, c'est qu'il faut opérer très peu de fractures de la base du crâne. Dans ma jeunesse, j'en ai opéré beaucoup, j'en ai sans doute opéré trop. J'en ai guéri un certain nombre, dont quelques-uns auraient sans doute guéri sans mon intervention, j'en ai perdu d'autres. Plus j'ai pris d'âge et d'expérience, moins j'en ai opéré et les statistiques ont été d'autant meilleures dans mon service, pour les fractures de la base du crâne, qu'on y a moins fait de trépanations, parce que j'étais moins interventionniste moi-même et que je prêchais davantage la prudence à mes assistants. A la plupart de ces blessés il ne faut pas toucher, sauf en des cas rares où on a réellement la main forcée et où personne n'hésite ; et non seulement il n'y faut pas toucher, mais j'insiste avec toute la force de ma conviction sur le fait qu'il faut les garder longtemps en observation, au repos et au lit, avec un casque de glace sur la tête, ne pas les bouger, ne pas les changer de service ou de salle, ne pas les laisser rentrer prématurément chez eux. Nous savions déjà cela pendant la guerre, et nous ne laissions évacuer les trépanés qu'à la dernière extrémité. La pratique civile n'a fait que me confirmer dans ma conviction. Dans les quelques cas pour lesquels la nécessité de l'intervention est évidente, on est sûr qu'il faut intervenir,

mais en quel point ? C'est alors que l'exploration du fond de l'œil, préconisée, par Ferey prend tout son intérêt en l'absence ou à l'appui des autres symptômes.

M. **Ferey :** Je suis en grande partie de l'avis de MM. de Martel, Petit-Dutaillis et Rouhier. Il ne s'agit pas d'opérer la plupart des traumatismes cérébraux, mais seulement les cas graves.

Je n'ai pas voulu dire que c'est le seul symptôme de la stase unilatérale qu'il faut opérer, mais tout de même quand on n'a aucun renseignement et *que l'état du malade s'aggrave, c'est un signe qui peut être utile.*

Ce n'est pas évidemment sur quelques observations qu'on peut poser des indications formelles, j'ai voulu surtout demander à ceux qui s'occupent de chirurgie cranienne ou ceux qui sont appelés à voir des fractures du crâne de nous apporter le résultat de leur expérience : *c'est la base de ma communication.*

M. Petit-Dutaillis dit que la stase siège parfois du côté opposé à la tumeur, c'est exact, mais dans les cas aigus quand l'œdème s'établit rapidement, ce symptôme n'a-t-il pas une valeur localisatrice ? Il n'en va probablement pas de même dans les cas où l'œdème évolue lentement, comme dans les tumeurs du cerveau et dans les traumatismes cérébraux où celui-ci apparaît en quelques jours, peut-être même en quelques heures.

J'ai fait également comme le conseille M. Clovis Vincent dans les fractures du crâne des trous de trépan, mais quand l'hématome est très bas situé on peut ne pas le trouver alors qu'il existe, et si on n'opère pas, la compression évolue rapidement et le malade meurt : à l'autopsie on trouve alors l'hématome.

Je demande donc à nos collègues de continuer leurs recherches, de vérifier et d'apporter leurs conclusions et c'est sur un grand nombre de faits seulement que l'on pourra établir la valeur de l'examen du fond d'œil.

A M. Sorrel je répondrai que dans les deux derniers cas, il n'y avait pas d'inégalité pupillaire.

Fermeture intra-péritonéale des anus contre nature. Statistique.

par M. **Pierre Duval.**

En 1928, j'ai communiqué à la Société de Chirurgie ma statistique de fermeture intra-péritonéale des anus contre nature et fistules coliques.

Elle était magnifique : 28 cas. 0 mort. 0 échec.

Je considère comme un devoir de la compléter aujourd'hui par tous les cas opérés de 1929 à 1939, parce que j'ai eu des accidents et que je

ne puis laisser l'impression que cette méthode est dénuée de toute complication possible.

De 1929 à 1939 je trouve 41 cas avec 2 morts et 1 fistule.

Voici les deux cas de mort.

Le premier concerne un anus iliaque gauche fait après colectomie pelvienne pour cancer, par mon assistant Merle d'Aubigné ; trois mois après la colectomie on est obligé d'ouvrir une vaste collection lombaire formée autour de l'anus iliaque.

Un mois après, fermeture intra-péritonéale de l'anus par Merle d'Aubigné, échec ; deux mois après, j'essaie à mon tour la fermeture, croyant mieux faire que mon assistant. Mon opéré fait une occlusion intestinale avec abcès lombaire itératif et une anse grêle adhérente aux plans profonds de la fosse iliaque. Fistulation du côlon et drainage lombaire. Nouvel échec. Quinze mois après, d'Aubigné essaie par laparotomie médiane une anastomose colo-colique ; l'opéré meurt au bout de quelques jours. Ce cas est donc un échec total suivi de mort.

Le second cas de mort est tout différent. Il concerne un anus iliaque gauche fait en province cinq ans auparavant pour une cause inconnue. Les examens radiologiques montrent l'absence de toute lésion recto-colique.

Je pratique la fermeture intra-péritonéale de cet anus iliaque. Tout va bien, guérison complète des sutures coliques et pariétale. Rétablissement normal du cours des matières. Mais mon opéré s'éteint le treizième jour par affaiblissement progressif.

Le cas de fistule temporaire post-opératoire concernait un anus colique transverse médian.

En additionnant mes deux statistiques, je trouve donc : 69 cas, 2 morts ; mortalité, 2,8 p. 100.

Si j'excepte le deuxième cas de mort, je trouve 69 sutures coliques avec une mort due à l'échec de la suture colique = 1,4 p. 100 et 1 fistule.

Je tenais à rectifier l'impression trop entièrement optimiste de ma première communication.

La fermeture intra-péritonéale des anus contre nature et des fistules coliques n'en demeure pas moins, à mon avis, la méthode de choix.

L'opération de Oudard pour la luxation récidivante de l'épaule. Résultats après trois ans,

par M. **P. Decker** (de Lausanne), associé étranger.

Le nombre élevé des méthodes opératoires qui ont été proposées pour le traitement de la luxation récidivante de l'épaule, fait penser que plusieurs de ces méthodes ne sont pas satisfaisantes.

Dans le service de chirurgie de Lausanne on a, depuis novembre 1932, employé, pour tous les cas, la technique imaginée par Oudard, c'est-à-

dire le raccourcissement avec suture en gilet de chasse du tendon du sous-scapulaire, combiné à l'allongement de l'apophyse coracoïde par dédoublement oblique de celle-ci.

Nous n'avons pas trouvé de statistique des résultats obtenus par cette méthode portant à la fois sur un grand nombre de cas et, d'autre part, sur des cas tous revus avec un recul important. Nous pensons qu'il peut y avoir quelque intérêt, pour aider à constituer cette statistique, à apporter nos observations. Elles sont peu nombreuses : 6 cas. Mais cette courte série présente des caractéristiques qui permettent de l'utiliser comme document.

Tout d'abord, ces 6 cas sont l'ensemble de ceux qui ont été opérés dans mon service entre novembre 1932 et juin 1935.

Tous les malades étaient indiscutablement des luxés récidivants puisque le nombre des dislocations, sans compter la première, a été de 8 au minimum, à 40 au maximum.

Tous ont été opérés par le même chirurgien et selon une technique invariable qui a été, pour autant que nous avons su la réaliser, celle proposée par Oudard.

Tous les opérés ont été revus dans le courant de juin 1938, c'est-à-dire avec un recul minimum de trois ans.

Tous ont repris, après l'opération, un travail de force, les uns comme manœuvres de construction, un autre comme mécanicien sur piste de course automobile ; le dernier est un athlète.

Enfin, 5 des 6 opérés sont assurés, et le 6e, non assuré, a repris son travail antérieur, ce qui nous permet d'apprécier le degré de récupération fonctionnelle de l'épaule.

Lors de notre révision, nous nous sommes appliqués à étudier trois points :

1° L'efficacité de l'opération ;

2° Son retentissement sur la fonction de l'épaule en ce qui concerne l'amplitude des mouvements et leur force ;

3° L'état radiologique de la nouvelle coracoïde.

Observations.

Cas I. — P... (M.), trente-neuf ans, manœuvre.

Malade gaucher.

Luxation récidivante de l'épaule gauche.

Première luxation en été 1927. Pas de nouvelle luxation jusqu'en 1931. Dès lors se luxe neuf fois la même épaule en quatorze mois.

Opération le 30 janvier 1933.

Revu en juin 1938, soit cinq ans et demi après l'intervention. N'a pas eu de récidive de la luxation. A travaillé sans interruption depuis la fin de sa convalescence et cessé d'être au bénéfice d'une rente d'invalidité trois ans après l'opération. N'a aucune diminution de force, ni d'amplitude des mouvements.

Cas II. — C... (G.), vingt-huit ans, fonctionnaire et athlète.

Malade droitier.

Champion d'athlétisme pour la Suisse romande de 1930 à 1932.

Luxation récidivante de l'épaule droite.

Première luxation en décembre 1932. De mai 1933 à septembre 1934, soit en seize mois, 10 récidives.

Opération le 8 janvier 1935.

Travaille à 100 p. 100 dès le 18 mars 1935. Reprend son entraînement d'athlétisme en avril 1935. Pendant l'été 1935, participe à plusieurs concours d'athlétisme. En avril 1936, réalise pour tous les exercices les mêmes performances qu'avant les luxations ; est sélectionné pour le concours fédéral (barres fixes, anneaux, lancer du boulet, du disque et du javelot, saut à la perche, courses, nage).

Revu en mai 1938, soit plus de trois ans après l'opération : n'a pas eu de récidive ; la force et les mouvements dans l'épaule droite sont entièrement normaux.

Cas III. — A... (B.), vingt-huit ans, ferblantier-couvreur.

Malade droitier.

Luxation récidivante de l'épaule gauche.

Première luxation en juin 1928. De décembre 1929 à fin 1934, soit en cinq ans, 16 récidives.

Opération le 7 février 1935.

A été revu en mai 1938, soit plus de trois ans après l'opération.

N'a pas eu de récidive. A cessé d'être au bénéfice d'une rente d'invalidité trois ans après l'opération. A part la projection en arrière du bras, qui est légèrement limitée, tous les mouvements sont d'amplitude normale. La force est normale et l'assuré nous dit qu'il a l'impression que son épaule gauche est plus solide que la droite. Outre son travail de ferblantier-couvreur, il fait de la lutte et du ski. A eu de nombreux accidents de sport sans inconvénient pour son épaule opérée.

Cas IV. — O... (B.), vingt et un ans, maçon.

Malade droitier.

Luxation récidivante de l'épaule gauche.

Première luxation en décembre 1932. De janvier 1933 à février 1935, soit en deux ans, 40 récidives.

Opération le 18 février 1935.

Le malade n'est pas assuré. Il reprend son travail le 10 mai 1935.

Revu en mai 1938, soit plus de trois ans après l'opération. N'a pas eu de récidive. L'amplitude et la force des mouvements sont normales. A travaillé continuellement et en plein depuis son opération. Fait du ski.

Cas V. — R... (D.), trente-deux ans, ouvrier à la Voirie.

Malade droitier.

Luxation récidivante de l'épaule droite.

Première luxation en 1930. De novembre 1930 à février 1935, soit en quatre ans et demi, 20 récidives de luxations.

Opération le 14 février 1935.

Revu en mai 1938, soit plus de trois ans après l'opération. N'a pas eu de récidive. A cessé d'être au bénéfice d'une rente d'invalidité deux ans après l'opération. A part la projection en arrière du bras qui est légèrement limitée, les mouvements sont d'amplitude et de force normales. A travaillé continuellement depuis l'opération et fait de la gymnastique aux engins.

Cas VI. — H... (P.), vingt et un ans. Mécanicien.

Malade droitier.

Luxation récidivante de l'épaule droite.

Première luxation en juin 1933. De janvier 1934 à juin 1935, soit en dix-huit mois, 8 récidives.

Opération le 17 juin 1935.

Revu en septembre 1938, soit plus de trois ans après l'opération.

N'a pas eu de récidive. A cessé d'être au bénéfice d'une rente d'invalidité un an et demi après l'opération.

Travaille en plein comme mécanicien d'automobiles de courses.



L'élévation du bras et sa projection en arrière sont légèrement limitées, sans qu'il en résulte aucune gêne pour le travail. Outre sa profession, H... (P.) fait beaucoup de gymnastique : poids, haltères, lutte, nage.

Notre révision de malades nous permet de répondre aux différentes questions que nous nous sommes posées :

L'efficacité de l'opération a été complète pour 6 malades sur 6, et ceci après un temps d'observation de trois ans au minimum. Il convient de noter que l'absence de récidive n'est pas due au fait que les opérés ont ménagé leur épaule après l'intervention : tous ont repris le travail de force qu'ils accomplissaient avant la première luxation. Le délai d'observation minimum de trois ans nous paraît suffisant pour apprécier le résultat puisque, chez tous nos malades, plusieurs luxations s'étaient produites dans la dernière année précédant l'intervention.

Pour ce qui concerne l'innocuité de l'opération, nous pouvons

conclure qu'elle a été pratiquement complète pour tous nos malades. Trois ont une réduction vraiment négligeable de la projection du bras vers l'arrière, ne diminuant pas leur capacité de travail. Les autres ont une fonction parfaite en ce qui concerne l'amplitude des mouvements. Tous ont une force égale à celle qu'ils avaient avant la première luxation.

Des 6 opérés, 5 étaient assurés à une caisse-accidents : aucun ne touche actuellement de rente d'invalidité. Le 6e, non assuré, est manœuvre de construction et maçon ; il nous a affirmé travailler aussi facilement et avec autant de force qu'avant sa première luxation.

Mais le cas le plus intéressant est celui de l'athlète. Il nous permet réellement de mesurer avec précision le degré de récupération fonctionnelle, puisque nous avons comme test de cette récupération des performances athlétiques exactement déterminées (exercices aux anneaux, aux barres parallèles, lancement du poids, du javelot, sauts, courses, nage). Or, chez cet athlète, ces performances étaient absolument équivalentes, moins d'un an après l'opération, à ce qu'elles étaient avant la première luxation.

Un autre cas, qui est aussi intéressant, sans nous permettre cependant une comparaison aussi précise, est celui du mécanicien pour automobiles. Ce mécanicien travaille pour le ravitaillement des automobiles en courses, c'est-à-dire, entre autres, pour le changement en un temps record des roues. Il s'agit là certainement d'un travail qui demande une grande habileté et une grande force. L'assuré nous affirme qu'il l'exécute aussi aisément qu'autrefois.

En résumé, l'opération s'est montrée pour nos opérés efficace 6 fois sur 6 et sans sacrifice fonctionnel notable.

Est-ce à dire que la méthode est à l'abri de toute critique ?

On a reproché à l'opération de Oudard d'être compliquée. J'avoue que ce reproche me paraît difficile à comprendre. Il est plus compliqué de faire une résection d'estomac pour ulcère que de faire une gastro-entérostomie. Personne ne soutient cependant qu'il faut toujours faire une gastro-entérostomie parce qu'elle est plus simple d'exécution. Ce que nous devons nous demander est si l'opération de Oudard est inutilement compliquée.

C'est pour examiner ce côté du problème que nous avons, chez tous nos opérés anciens, pratiqué une radiographie antéro-postérieure et une radiographie verticale de l'épaule. On a dit que l'opération de Oudard, composée de deux temps, la plastie du tendon du sous-scapulaire et l'allongement de la coracoïde, pouvait être sans inconvénient réduite au seul allongement de la coracoïde. Lenormant a apporté une série de résultats heureux, obtenus à la suite de l'opération ainsi simplifiée.

Plusieurs des publications consacrées à l'opération de Oudard parlent d'un allongement de la coracoïde de 3 centimètres. Il ne nous a pas paru que cela soit facilement réalisable. Si l'on veut demander à la coracoïde dédoublée de constituer une butée osseuse solide, il est néces-

saire que les deux fragments soient juxtaposés sur une certaine longueur pour permettre une suture correcte. Dans presque toutes nos opérations, nous avons eu le sentiment que l'allongement ne devait guère dépasser 1 cent. 1/2. Les vérifications radiologiques que nous avons pratiquées nous ont montré que tel était bien le cas. Mais pour l'un des opérés, celui qui a donné le résultat le plus démonstratif, l'observation n° II, l'athlète qui a récupéré toute sa force et toute son adresse, l'allongement de la coracoïde est pratiquement nul (voir radiographie verticale). Nous nous attendions à ce résultat parce que, à l'opération, nous avions trouvé une coracoïde exceptionnellement massive, en forme de pyramide s'élargissant très rapidement d'avant en arrière, et il nous avait été impossible de faire glisser d'une longueur importante les deux fragments coracoïdiens l'un par rapport à l'autre. Or, qu'il s'agisse des cas où l'allongement n'a pas dépassé 1 cent. 1/2 ou de celui où il a été nul, le résultat a été excellent.

Nous devons donc nous demander si l'allongement de la coracoïde est le facteur essentiel et même unique du succès. Il est bien certain que l'allongement radiologique de la coracoïde ne présente qu'une partie de la butée créée par l'opération en dedans de la cavité glénoïde. A l'allongement osseux s'ajoute une masse cicatricielle qui doit jouer un rôle. Quoi qu'il en soit, il me semble que l'intervention directe sur l'articulation, c'est-à-dire la plastie du tendon du sous-scapulaire, n'est probablement pas un élément négligeable. Peut-être n'est-ce pas tellement le raccourcissement du tendon qui est utile que le déplacement vers en dehors de son segment médian. On peut imaginer que ce déplacement vers en dehors efface la poche synoviale qui a été formée en avant de la cavité glénoïde et dans laquelle va se loger la tête humérale à chacune des luxations. Peut-être s'agit-il d'une action moins spécifique et est-ce simplement l'irritation créée dans l'articulation par l'intervention qui est utile. Ce qui donnerait quelque valeur à cette hypothèse, ce sont les résultats observés par Mandl, qui traite la luxation récidivante de l'épaule par injections intra-articulaires de sang et qui obtient de ce fait une bonne proportion de guérisons.

Quoi qu'il en soit, il me semble qu'il est prudent de conserver à l'opération de Oudard la forme que son auteur lui a donnée, c'est-à-dire de pratiquer l'intervention sur l'articulation et celle sur la coracoïde.

Peut-être qu'en le faisant nous prenons une précaution superflue. Mais puisque cette précaution, je veux dire la plastie du tendon du sous-scapulaire, ne nuit en rien à la fonction, les malades n'en souffriront pas et l'opération assurera ainsi tout ce que l'on peut demander à la meilleure des méthodes : efficacité et innocuité.

Fièvre typhoïde à début appendiculaire chez un noir,

par MM. **Solcard**, associé national, et **P. Badelon** (Marine).

Le tirailleur sénégalais Fas..., du 8e R. T. S., vingt-deux ans, entre à l'hôpital maritime de Sainte-Anne, le 13 octobre 1938, pour « douleur de la fosse iliaque droite ».

Le seul renseignement que l'on puisse recueillir, de la bouche d'un interprète, est que Fas... faisait son service la veille et que cette douleur a débuté dans la nuit.

A l'entrée : sujet lucide et ne paraissant pas prostré mais, dans son ignorance du français, ne répondant à aucune question. Température : 40°. Pouls à 100. Le ventre respire, est souple dans son ensemble ; mais il existe une douleur élective au point de Mac Burney exacerbée par la palpation. Rien d'autre à retenir à l'examen de l'abdomen. Douglas un peu sensible.

Par ailleurs, pharynx normal. Poumons normaux.

Diète, glace sur le ventre et mise en observation.

Numération globulaire et formule leucocytaire demandées d'urgence. Cette formule donne le résultat suivant :

Globules blancs	7.360
Polynucléaires neutrophiles	57
Polynuclaires éosinophiles	0
Polynucléaires basophiles	0
Lymphocytes	33
Monocytes	10

Cependant, malgré l'application de glace, la température et le pouls ne varient pas et la douleur s'accentue au point de Mac Burney. Emission d'une petite selle liquide. Cinq heures plus tard, ébauche de défense et quand la main, par pressions très douces, arrive à gagner la profondeur, la cuisse se fléchit immédiatement par contraction du psoas. Blumberg : positif. Douglas : au toucher un peu douloureux.

En présence de cette aggravation subite et en dépit de la formule leucocytaire, on décide d'intervenir.

Appendicectomie : sous anesthésie générale au balsoforme. Un peu de liquide à l'ouverture du ventre. Appendice de la dimension d'un auriculaire, rouge, tendu, prêt à éclater. Cæcum et iléon terminal normaux.

Cependant, le lendemain, la température ne tombe pas comme à l'accoutumée et le pouls reste aux environs de 100, ce que voyant, une hémoculture est demandée qui se montre positive au bacille d'Eberth.

Le malade est évacué sur le service des contagieux. Evolution favorable de son affection à apyrexie au dix-septième jour de son hospitalisation. Rétablissement complet trente jours plus tard.

Le laboratoire à qui la pièce est adressée donne le résultat suivant :

Appendice n° 3.297 : Il s'agit d'un appendice augmenté de volume.

La lumière est reconnaissable et bordée par un épithélium cylindrique, avec glandes, encore intact.

La sous-muqueuse a une épaisseur considérablement accrue. Plusieurs

follicules sont visibles, leurs centres germinatifs sont très marqués. De très nombreux éléments inflammatoires, surtout monocytaires et plasmocytaires, parsèment la zone externe de cette sous-muqueuse.

La tunique musculeuse est rejetée à la périphérie ; elle est distendue et relativement amincie. De très nombreuses nappes d'éléments inflammatoires (monocytes, plasmocytes, lymphocytes) l'ont envahie.

La sous-séreuse est très œdématiée. Ses vaisseaux sont congestionnés. Elle montre elle aussi des nappes très denses discontinues de lymphocytes, monocytes et aussi des polynucléaires. Il y a menace de perforation.

En conclusion : l'appendice montre une inflammation diffuse de toutes ses tuniques avec menaces de perforation, la mononucléose dominante apparaît comme caractéristique d'une inflammation histologiquement différente des appendicites aiguës habituellement observées.

Il n'a malheureusement été fait d'examen bactériologique ni pour l'appendice, ni pour le liquide péritonéal.

La fièvre typhoïde à début appendiculaire n'est pas une nouveauté. Il y a quarante ans que Coulomb signalait, dans sa thèse, « un certain nombre de cas de fièvres typhoïdes qui se présentèrent sous les aspects de l'appendicite » et, la même année, Moizard (*Journal de Médecine et de Chirurgie pratiques*, 10 juillet 1899) publiait un article sur : « La fièvre typhoïde à début brusque simulant l'appendicite ».

En 1914, Orticoni et Ameuille signalaient un cas semblable.

En 1915, Grenet et Fortineau (*Société Médicale des Hôpitaux*) notaient, au cours d'infections typhoïdiques, trois débuts appendiculaires.

En 1931, ici même, à propos d'une observation de Moiroud et Avierinos, Mondor écrivait de l'appendiculo-typhus, « où l'appendicite ouvre ou semble ouvrir la marche », « c'est une notion familière aux chirurgiens », et il rappelait un cas de Rosenthal où une appendicite suppurée, destructive, semblait le début d'une paratyphoïde.

En 1933, le même auteur revenait largement sur ce problème angoissant (Abdomen, diagnostics urgents).

En 1936 enfin, à la Société de Chirurgie de Marseille (séance du 6 juillet), Arnaud rapportait un cas de Pavlos Petridis, celui d'une jeune fille de dix-huit ans présentant tous les signes d'une « appendicite aiguë remontant à huit jours » et chez qui l'opération put être évitée... en présence d'une formule leucocytaire caractérisée par de la leucogénie et de l'hypopolynucléose.

Si la fièvre typhoïde à début appendiculaire est donc chose connue, elle reste néanmoins une chose rare, en particulier chez l'adulte, et, personnellement, ce cas est le premier qui se soit produit au cours d'une pratique de vingt ans et dans un service où sont annuellement hospitalisés plus de 200 malades pour appendicite ou douleurs de la fosse iliaque droite.

L'intérêt se double du fait que cette anomalie s'est produite chez un noir dont la race est également rebelle à l'appendicite et à la fièvre typhoïde.

Mais nous laissons de côté la question de race pour ne retenir que le cas clinique.

Le diagnostic était-il possible avant le résultat de l'hémoculture ?

Nous ne le pensons pas.

Evidemment, au début, il n'y avait pas la contracture pariétale sur laquelle insiste Mondor et la formule leucocytaire indiquait une absence de polynucléose.

Mais, quelques heures plus tard, cette contracture s'ébauchait et, surtout, nous trouvions un signe qui ne nous a jamais mis en défaut, même dans les appendicites postérieures. Ce signe, que nous indiquons sous le nom de « signe du psoas » consiste en une contraction de ce muscle qui apparaît dès qu'on exerce une pression sur l'appendice malade et qui se traduit par une flexion immédiate de la cuisse. C'est en somme la provocation d'une attitude spontanée assez fréquente chez les enfants atteints d'appendicite.

Ce signe, nous y insistons, ne nous a jamais trompés : impossible à rechercher quand la paroi contracturée ne se laisse pas franchir (et sa recherche est d'ailleurs inutile dans ces cas où la symptomatologie est, en général, surabondante), il se montre particulièrement précieux dans les cas douteux du début, quand la défense abdominale est absente ou à peine ébauchée, voire dans des cas de défense en étage signalés par notre maître Oudard et où la main qui palpe, après avoir apprivoisé la paroi, peut exercer la pression localisée profonde qui déclenche le réflexe.

Il nous est arrivé d'opérer sans ce signe, mais chaque fois qu'il était présent, nous avons découvert un appendice malade.

Ce signe, joint à l'impuissance du traitement par la glace, entraîna une intervention dont l'utilité fut vérifiée par l'examen macroscopique et microscopique de l'organe.

Mais nous intervenions avec un doute sur l'étiologie de l'affection puisque, dès le lendemain, devant l'absence de chute de la température, nous demandions l'hémoculture.

Avons-nous eu raison d'intervenir ?

La réponse, *a posteriori*, est facile, mais il y a là une question de principe à laquelle nous répondons par l'affirmative : devant une symptomatologie douteuse, mais qui régresse ou, tout au moins, ne s'aggrave pas, on peut avoir tendance à attendre le résultat de l'hémoculture. Mais devant une alerte appendiculaire aussi brutalement déclarée et qui s'affirme ou s'aggrave, l'étiologie importe peu et le chirurgien doit marcher à la lésion. C'est ce que nous avons fait, c'est ce que conseillent d'ailleurs tous les auteurs, Arnaud en particulier, dans un rapport auquel nous avons fait allusion.

Sur un cas de schwannome du grêle,

par M. **A. Bonniot** (de Grenoble), associé national.

L'intéressant travail de MM. Alain Mouchet et Adrien Samain sur les neurinomes solitaires de l'intestin grêle, rapporté par M. Moulonguet à la séance de l'Académie de Chirurgie du 8 février 1939, m'incite à publier une observation déjà ancienne de schwannome du grêle, qui, par suite de circonstances diverses, n'avait jamais vu le jour.

Observation. — M. G..., soixante-quatre ans, a toujours joui d'une excellente santé. Les accidents actuels débutèrent le 3 novembre 1926 par des douleurs abdominales suivies de vomissements bilieux et de coliques violentes. Le médecin consulté constata l'existence d'une petite tumeur arrondie sus-pubienne. Tout parut rentrer dans l'ordre, mais, fin novembre, le malade éprouvant une sensation de lassitude extrême, on constata une voussure arrondie, mate, fluctuante, occupant tout l'hypogastre et remontant à deux travers de doigt au-dessus de l'ombilic. Un cathétérisme montra la vessie vide et je fus appelé le 7 décembre 1926.

A mon examen : température 38,5. Pouls à 80. Douleurs dans la fosse iliaque droite. Grosse tumeur arrondie, molle, fluctuante, non mobilisable, occupant tout l'hypogastre, et perceptible avec les mêmes caractères par le toucher rectal.

Diagnostic porté par élimination : kyste du mésentère.

Intervention le 9 *décembre* 1926. Laparotomie médiane sous-ombilicale. Epanchement sanglant du péritoine. Tumeur volumineuse, molle, irrégulière, kystique, contenant environ 1 lit. 5 de liquide sanglant, implantée par un étroit pédicule sur le grêle près du bord mésentérique, à 50 centimètres de l'angle iléo-cæcal et unie par des adhérences clivables au péritoine abdomino-pelvien. Exérèse facile de la tumeur après résection de l'anse grêle sur laquelle elle est implantée. Rétablissement de la continuité du grêle par anastomose termino-terminale au bouton de Jaboulay.

Suites simples.

Pièce opératoire. La photographie ci-jointe (fig. 1) donne une idée de l'aspect de la tumeur. Il s'agit d'un volumineux kyste uniloculaire dont la paroi friable est par endroits, très mince, ailleurs très épaisse et comme lobulée sur sa surface extérieure. La zone d'implantation sur le grêle est très réduite (environ 1 centimètre carré). A ce niveau la muqueuse paraît saine, ni épaissie, ni adhérente aux plans sous-jacents, en un point seulement elle présente une petite ulcération.

Examen histologique. Coloration hématéine-éosine-safran et trichromique de P. Masson.

Deux fragments de la tumeur ont été examinés. L'un prélevé au niveau de l'implantation intestinale et l'autre à la périphérie de la tumeur, à l'extrémité opposée, sous le péritoine.

La première préparation nous montre (fig. 2) en surface une muqueuse du type intestinal, tout à fait normale, qui brusquement en un point est interrompue par une ulcération. A peine si sur le bord de cette ulcération il existe quelques éléments inflammatoires entre les formations glandulaires. Sous cette muqueuse normale à musculaire-muqueuse schématique, on trouve une sous-muqueuse parfaitement constituée. On trouve même les premières couches musculaires et au milieu de celles-ci est développée

la masse tumorale qui finit par faire disparaître dans le fond de l'ulcération les formations musculaires et venir faire saillie au niveau de la muqueuse détruite. Le fond de l'ulcération est constitué par une mince couche de polynucléaires très altérés avec au-dessous d'elle, dans une nappe d'apparence fibrinoïde, quelques vestiges chromatiniens qui sont des résidus de noyaux des cellules tumorales en voie de nécrose. La tumeur présente les caractères suivants : à un faible grossissement, elle est constituée par des cellules fusiformes orientées en aspect tourbillon-

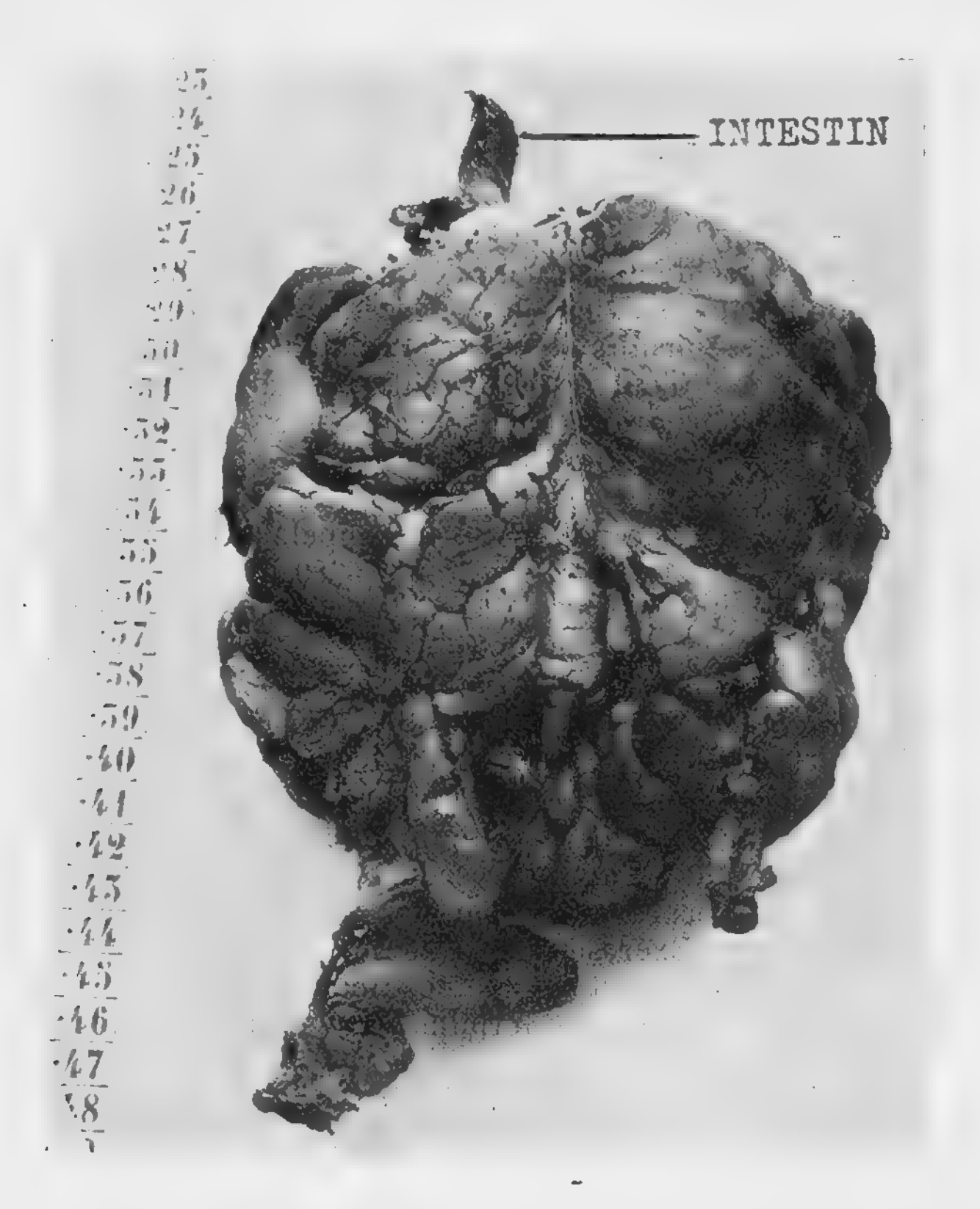


Fig. 1.

nant ; tassées les unes contre les autres. Le stroma est peu abondant. Les vaisseaux sont peu nombreux, possèdent toujours des tuniques bien différenciées. Il existe de petites nappes hémorragiques. Nous n'avons pas vu de zones de nécrose étendue, mais ce qu'il est intéressant de décrire, c'est la structure cytologique des éléments cellulaires qui constituent cette tumeur.

Comme le montre le second fragment (fig. 3) avec, à sa partie inférieure, une mince couche cellulo-conjonctive correspondant au péritoine épaissi, la tumeur est formée d'éléments cellulaires, le plus souvent fusiformes, tassés les uns à côté des autres, non séparés par une gaine collagène autour de chaque cellule. Les noyaux de ces cellules sont particuliers, avec des nucléoles parfois monstrueux, parfois vacuolaires. Le protoplasma est assez caractéristique, acidophile, il est nettement fibrillaire et

l'on voit ses fibrilles d'une façon nette dans les colorations à l'hématoxyline. Dans les points où la tumeur est dissociée, on se rend compte que les cellules ne sont pas isolées, elles sont anastomosées entre elles par leur extrémité en un vaste syncytium. Cet aspect est net là où les nappes tourbillonnantes sont coupées perpendiculairement à leur axe. Parfois, dans ces cellules, on note l'apparition de vacuoles donnant l'aspect de dégénérescence micropolykystique. Les mitoses sont exceptionnelles, pour-

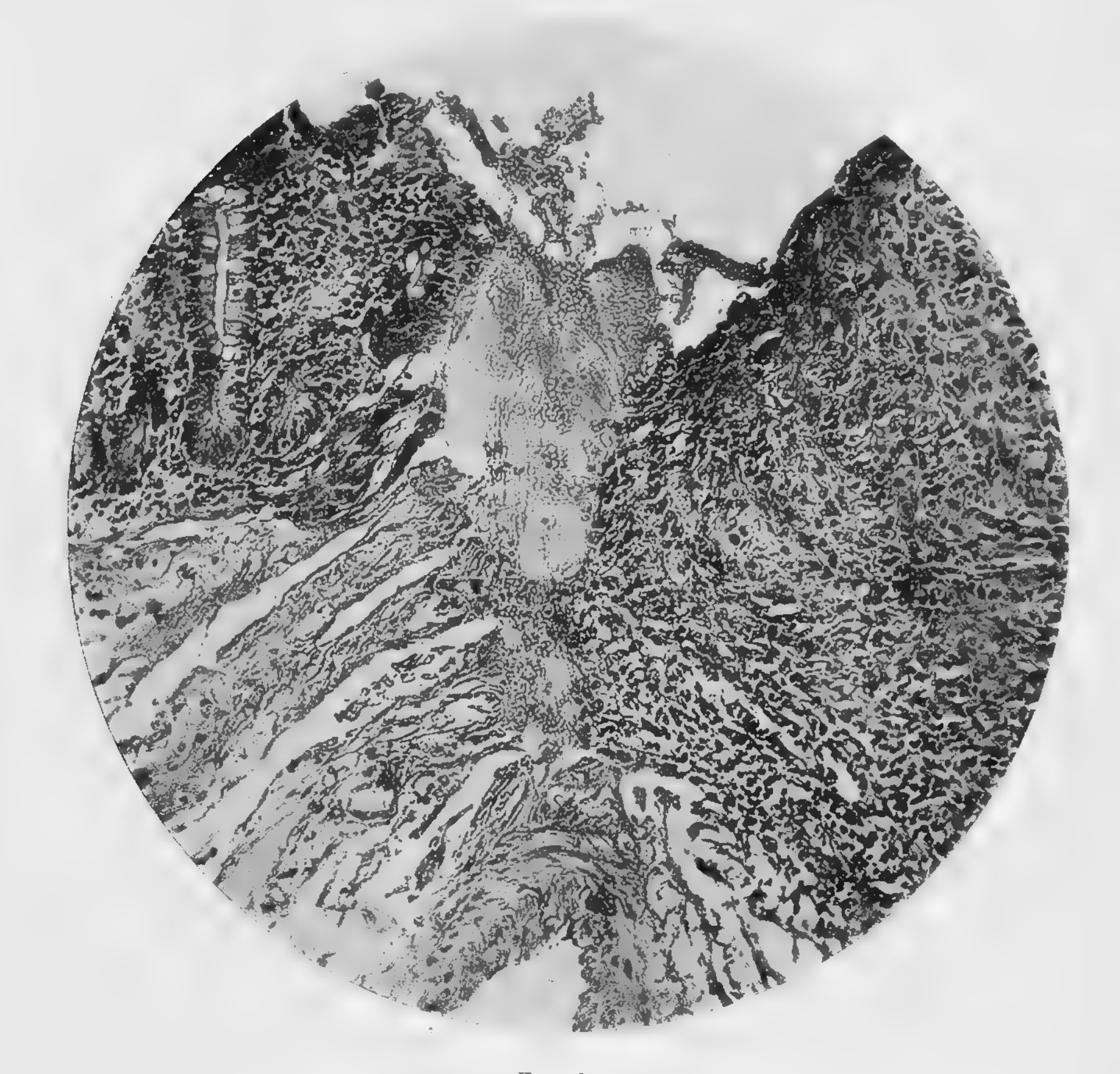


Fig. 2.

tant nous en avons rencontré plusieurs. Les cellules paraissent se cliver parallèlement à leur axe. En certains points, la tumeur change d'aspect. Les cellules s'élargissent, deviennent polyédriques et on a l'impression d'aspect épithélial. Par endroits, les cellules sont plus tassées autour des vaisseaux. Comme il existe un peu loin d'eux soit des zones nécrotiques, soit de la dissociation par de l'œdème, il en résulte un aspect pseudopérithélial. En un ou deux points de la tumeur, l'aspect est moins schématique, il existe un peu plus de tissu collagène. L'aspect fibrillaire est moins net et on pourrait se demander, si l'on n'avait vu que ce point de la préparation, s'il ne s'agit pas simplement d'un myome.

En résumé, l'examen des deux prélèvements nous permet de conclure

que cette tumeur pédiculée très volumineuse n'a pas comme point de départ l'épithélium glandulaire de l'intestin, elle est née dans l'appareil nerveux. Elle présente tous les caractères schématiques d'un *schwannome* ayant secondairement ulcéré la muqueuse d'une part, s'étant pédiculé dans la cavité péritonéale d'autre part. L'aspect myomateux entrevu en certains points peut faire se demander, comme l'a déjà signalé P. Masson, si l'appareil neuro-musculaire en entier ne participe pas à la néoplasie.

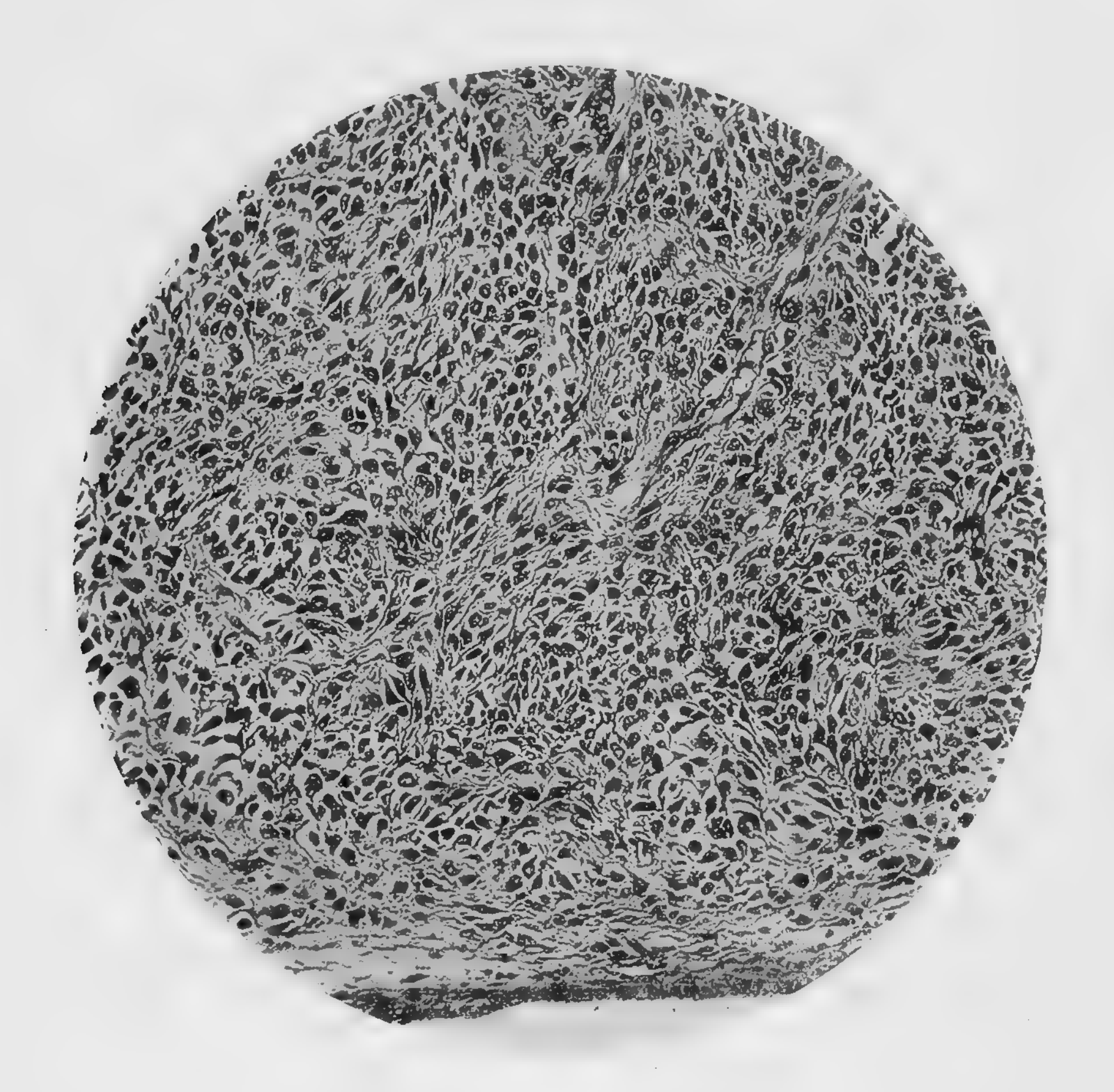


Fig. 3.

L'aspect épithélial en certains points de cette tumeur, les quelques mitoses rencontrées peuvent faire se demander, malgré la bénignité de cette tumeur, si elle n'est pas susceptible de récidive locale comme cela se voit parfois avec les mêmes caractères dans les gliomes périphériques.

En avril 1928. Récidive. Symptômes de subocclusion du transverse, météorisme cæcal et colique droit. Augmentation de volume de l'abdomen, sans ascite. Zones fixes de matité et de tympanisme. Au palper, plusieurs masses molles, mal délimitées, sans tumeur véritable.

Intervention début mai 1928. Partout sur le péritoine pariétal, sur le grêle, le côlon, sont implantées une multitude de petites tumeurs en

graines de raisin, par endroits absolument confluentes, molles et très friables. Prélèvement pour examen histologique.

Radiothérapie. Soulagement notable, mais temporaire, cachexie et mort en décembre 1928.

Examen histologique. La récidive présente des caractères voisins de ceux de la tumeur initiale. La formation tumorale n'infiltre pas le tissu




Fig. 4. — Coupe histologique de la récidive.

cellulaire, elle en est séparée par une condensation conjonctive. Les éléments cellulaires présentent parfois une disposition d'allure périthéliale autour des vaisseaux. Les cellules tassées les unes contre les autres sont coupées tantôt longitudinalement, tantôt transversalement ; quand elles sont un peu séparées, elles apparaissent alors avec leur caractère syncytial, anastomosées les unes avec les autres. Il n'y a pas de tissu conjonctif entre elles. Le protoplasme est acidophile et fibrillaire.

On a vraiment l'impression d'un schawannome ou d'un gliome péri-

phérique ; mais, et c'est ce qui différencie cette coupe des premières, il existe en plusieurs points, des cellules avec noyaux monstrueux ou bourgeonnants et même des mitoses indiquant qu'il s'agit d'une tumeur en pleine activité et en pleine évolution, sans que l'on puisse histologiquement affirmer sa malignité.

L'examen histologique des pièces opératoires ne me paraît laisser aucun doute quant à la nature de cette tumeur. Il s'agit d'un schawannome, c'est-à-dire d'une variété de chitoneuromes, terme général proposé par Martin et Dechaume pour souligner les traits communs que présentent, en dépit de grandes variations structurales, les tumeurs des enveloppes nerveuses, du chitoneure.

Cette observation ne fait que confirmer les notions mises en valeur par MM. Mouchet et Samain : aspect extérieur de la tumeur : étroitesse fréquente du point d'implantation sur le grêle ; implantation sur le bord mésentérique de celui-ci ; ulcération secondaire de la muqueuse, qui n'eut ici aucune conséquence, mais qui est souvent la cause de l'infection de la tumeur ou de la perforation de l'intestin.

Ce qui, jusqu'à l'intervention, a dominé l'histoire clinique de cette tumeur, c'est l'importance de sa dégénérescence kystique, expliquant sa croissance rapide, sa friabilité et l'abondance des hémorragies intrakystiques et intra-péritonéales. C'est là, d'ailleurs, un fait banal, cette dégénérescence kystique étant très habituelle et variant seulement d'intensité, de la simple dégénérescence micro-kystique des schwannomes massifs jusqu'à la formation des gros kystes pédiculés de Gosset, Bertrand et Lœwy.

Mais, surtout, cette observation confirme l'incertitude où l'on est quant au pronostic de ces tumeurs. L'examen histologique conclut habituellement à leur bénignité, mais souvent avec quelques réserves. Cliniquement, elles se comportent le plus souvent comme des tumeurs bénignes, susceptibles pourtant de récidives locales. Enfin, plusieurs auteurs ont attiré l'attention sur la possibilité de leur dégénérescence maligne (Ferrero, *Morgagni*, 1923, p. 154-156 ; Ritter, *American Journal of Patholog.*, septembre 1925, p. 519-527 ; Lardennois, *Société des Chirurgiens de Paris*, janvier 1928). Dans le cas présent, bien que l'examen histologique de la tumeur et des récidives n'en ait pas apporté la preuve absolue et bien que l'absence d'autopsie n'ait pas permis de constater s'il existait ou non des métastases à distance ou un envahissement des lymphatiques, la très large généralisation péritonéale, la cachexie qui l'accompagna et l'issue fatale où aboutit son évolution obligent à conclure à la malignité de cette tumeur.

Sur une cinquième série d'opérations sur les voies biliaires avec cholangiographie opératoire,

par M. **P.-L. Mirizzi** (Cordoba, Argentine), associé étranger.

Ayant mené à son terme la cinquième série d'opérations des voies biliaires, je présente à l'Académie de Chirurgie les considérations statistiques et les observations les plus saillantes des *cent cas* de cette série, sans y compter quatre opérations itératives de malades des séries antérieures ou opérés ailleurs une première fois.

Les malades de la cinquième série se répartissent ainsi :

Age.

De 10 à 20 ans	14 p. 100
De 20 à 30 ans	46 —
De 30 à 40 ans	27 —
De 40 à 50 ans	9 —
De 50 à 60 ans	4 —

Sexe.

Masculin	16 p. 100
Féminin	84 —

Obésité et Ictère.

Obésité	37 p. 100
Ictère	14 —

Mode d'anesthésie.

Rachipercaïne	91 p. 100
Rachipercaïne et locale	2 —
Rachipercaïne, locale et éther	1 —
Rachinovocaïne	1 —
Locale	2 —
Locale et cyclopropane	1 —
Locale et splanchnique	2 —

Comme pour les séries antérieures, la préférence a été donnée à la *rachipercaïne*, dont les résultats ont été hautement satisfaisants. Une seule fois, on a observé, chez une obèse ictérique, la parésie du diaphragme au cours de l'opération, accident qui fut aussitôt conjuré. Dans les suites post-opératoires, il y eut un cas de paralysie du moteur oculaire externe gauche, qui disparut en deux mois.

Lésions vésiculaires.

Cholécystite chronique calculeuse	59 p. 100
Cholécystite chronique sans calcul	2 —
Empyème calculeux	4 —
Cholécystite scléro-atrophique calculeuse	10 —
Cholécystite séléro-atrophique sans calcul	6 —
Cholécystit subaiguë calculeuse	1 —
Cholécystite calculeuse perforante	2 —
Hydropisie calculeuse	14 —
Empyème généralisé des voies biliaires	1 —
Hématocyste calculeux	1 —

Interventions vasculaires.

Cholécystectomie sous-séreuse, sans drainage	53	p. 100
Cholécystectomie sous-séreuse et drainage sous hépatique	6	—
Cholécystectomie sous-séreuse et interventions sur la voie biliaire principale	23	—
Mucoclésie sans drainage	3	—
Mucoclésie avec drainage sous-hépatique	5	—
Mucoclésie et interventions sur la voie biliaire principale	8	—
Cholécystectomie sous-séreuse avec drainage transcystique	1	—
Cholécystostomie	1	—

Lésions anatomiques et fonctionnelles de la voie biliaire principale.

Hépato-cholédoque libre d'obstacle	55	p. 100
Voie biliaire dilatée : évacuation normale	8	—
Oddite spastique (Dyskynésie)	5	—
Oddite sténosante	4	—
Pancréatite sténosante	5	—
Lithiase cholédocienne multiple	17	—
Lithiase cholédocienne et oddite	4	—
Lithiase cholédocienne et pancréatite	2	—

Interventions sur les voies biliaires.

Cholédocotomie et cholédocorraphie	21	p. 100
Cholédocotomie simple	2	—
Cholédoco-duodénostomie	3	—
Cystico-duodénostomie	11	—

Complications post-opératoires.

1 abcès sous-phrénique; 1 paralysie du moteur oculaire externe; 1 *phegmatia alba dolens.*

Mortalité opératoire (6 p. 100).

Cas I. — *Syncope mortelle au septième jour.* Il s'agissait d'une malade en état douloureux dû à sa cholécystite calculeuse. Myocardite reconnue. Cholécystectomie.

Nécropsie. Myocardite ; persistance du trou de Botal.

Cas II. — *Cellulite sous-cutanée ; hémorragie rebelle post-opératoire.* Il s'agissait d'un homme obèse, âgé de cinquante-cinq ans, paludique chronique, avec ictère plus ou moins intense depuis trois ans. Dans les derniers temps, l'ictère était devenu permanent et les attaques étaient subintrantes. Malgré l'état accusé d'insuffisance hépatique, on intervint sous rachipercaïne.

Le thorax est rigide, l'hypochondre profond, le foie, en rétroposition, est cirrhotique. Le carrefour sous-hépatique est bloqué. La vésicule a été détruite, laissant à sa place un bloc d'adhérences, et, en les dissociant, il se produit une petite déchirure par laquelle s'écoule une bile abondante, à odeur colibacillaire. Par la brèche, introduction d'un tube en L, par lequel on injecte le lipiodol. La *cholangiographie opératoire* donne une image en « cupule de tête radiale » (voir fig. 1) due à la présence d'un

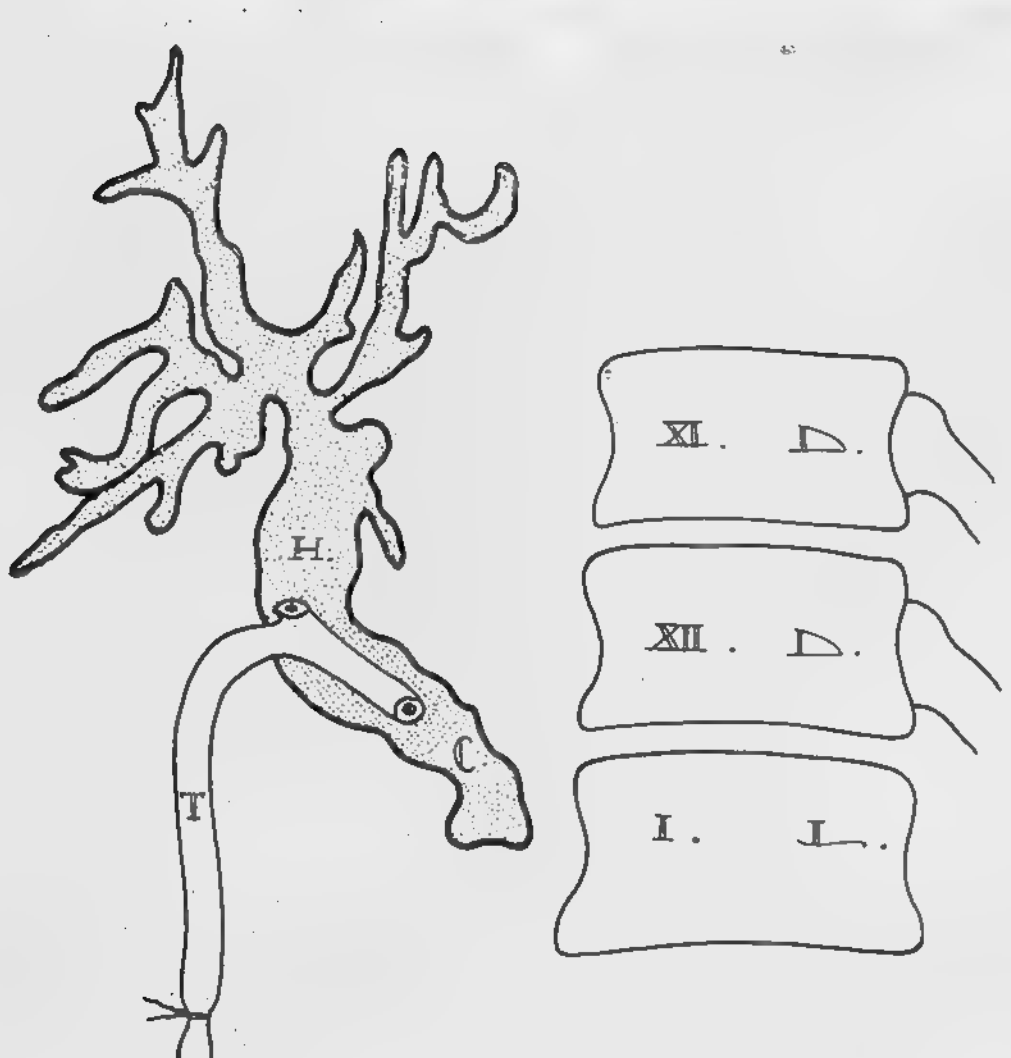


Fig. 1. — *Cholangiographie opératoire.* Le lipiodol a été injecté par le tube en 4 (T). Le système de l'hépatique (H) est dilaté.

Image en « cupule de radius » due à la présence d'un calcul de la grosseur et de la forme d'une olive, enclavé dans le cholédoque transpancréatique.

calcul, de la forme et du volume d'une olive, enclavé dans le cholédoque transpancréatique. La concrétion fut extraite par cholédocotomie sus-duodénale.

Le patient fit un phlegmon gazeux sous-cutané et, consécutivement, se produisirent des hémorragies profuses incoercibles du tissu cellulaire sous-cutané.

Cas III. — *Insuffisance hépatique. Pseudo-hémophilie.* Malade obèse pesant 115 kilogrammes. Atteinte d'ictère depuis un mois. A son entrée dans le service, elle avait un état hémorragipare (pétéchies, gingivorragies, épistaxis). Signe du lacet positif. Bilirubinémie : 300 milligrammes p. 1.000.

On institua un traitement médical pendant un mois sans résultat. En raison de coliques hépatiques notées dans les antécédents, on se résolut à intervenir, après des transfusions de sang répétées.

La vésicule, à parois épaissies, contenait de petits calculs. Foie congestif et parsemé de taches jaunes. Cholécystostomie. La cholangiographie opératoire met en évidence une pancréatite sténosante.

La malade s'améliore sensiblement sous l'influence du drainage de Terrier. La bilirubinémie tombe à 50 milligrammes, l'état hémorragique tend à disparaître :

Subitement, au douzième jour, alors que tout semblait rentrer dans l'ordre, les hémorragies multiples s'aggravent et prennent un caractère incoercible qui cause la mort.

Cas IV. — *Occlusion intestinale. Hématome péritonéal enkysté.* Il s'agit d'une femme de trente-cinq ans chez qui, à cause d'une série de coliques hépatiques, s'est installé un ictère depuis deux mois, ictère qui ne cède pas immédiatement aux sondages duodénaux. En pleine convalescence, au vingtième jour, elle meurt d'occlusion intestinale produite par un *grand hématome enkysté* de la région iléo-cæcale.

Cas V. — *Pancréatite aiguë. Péritonite biliaire.* Malade atteinte de cholécystite chronique calculeuse. Calcul enclavé dans la papille de Vater, d'extraction difficile. Le traumatisme opératoire a joué un rôle important dans l'état abdominal post-opératoire.

La nécropsie montra plusieurs foyers de nécrose pancréatique et une péritonite biliaire.

Cas VI. — *Embolie pulmonaire au seizième jour.* Il s'agit d'une femme atteinte de myocardite chronique. Intervention sous anesthésie locale, qui permet de constater la présence de calculs dans la vésicule et l'existence d'une fistule vésiculo-duodénale.

En addition à ces données statistiques, je ferai quelques réflexions cliniques et bactériologiques et je dirai deux mots de la limitation d'emploi du drainage de l'hépato-cholédoque, puis de la cholédocorraphie immédiate qui ont été mises en pratique dans cette cinquième série d'opérations.

Considérations cliniques et bactériologiques.

L'étude bactériologique de la lithiase biliaire a été déjà faite fréquemment en faisant porter l'examen sur la bile extraite de la vésicule ou

en utilisant les *parois vésiculaires* pour les cultures et les examens microscopiques directs. Ces investigations ont contribué, généralement, à faire connaître les bactéries de la bile et le rôle important que joue la paroi de la vésicule elle-même dans l'infection (Rosenow).

Quoique les diverses publications diffèrent entre elles par le nombre relatif des divers germes rencontrés, on arrive, sans contestation, à cette conclusion que le colibacille et le streptocoque sont les agents les plus fréquents des processus inflammatoires des voies biliaires.

Or, dans mon service, on a pris l'initiative d'une étude bactériologique (1) qui porte, en plus de la vésicule, *sur la bile extraite du canal cholédoque et sur le contenu du duodénum.*

La recherche a été complète dans 24 cas de cette cinquième série, c'est dire que l'on a obtenu un matériel d'examen de toutes les parties. Les résultats obtenus par l'examen de la *bile cholédocienne* offrent un intérêt spécial. *Chez 10 opérés, il y avait des calculs dans le cholédoque ;* chez 8 d'entre eux, la bile était infectée ; les 2 malades restants avaient une bile microscopiquement d'aspect normal et bactériologiquement stérile, ce qui permet de supposer que, chez eux, les calculs avaient émigré vers le cholédoque peu de temps avant l'opération ; la paroi du canal et la bile ne s'étant pas encore infectés.

Chez 8 autres opérés, la bile du cholédoque était stérile, tandis que dans la paroi de la vésicule et dans son contenu, ainsi que dans le liquide duodénal, *une même espèce microbienne pullulait.* Il convient encore d'attirer l'attention sur ce que, dans deux cas de ce groupe, la cholangiographie opératoire avait fait reconnaître une fois l'oddite sténosante et une fois une dyskynésie. Dans un troisième cas, le bacille typhique, en grande abondance, fut trouvé dans la paroi vésiculaire, dans son contenu et dans le liquide duodénal, tandis que la culture de la bile cholédocienne, sur plaques d'Agar, ne montrait que deux colonies seulement, ce qui permet de supposer une simple contamination secondaire.

On déduit de ces observations que la bile cholédocienne possède à un haut degré la capacité de se maintenir libre de germes. D'autre part, d'après les recherches faites jusqu'à présent, il apparaît que *l'ectasie* par dyskynésie ou oddite sténosante, *n'est pas suffisante*, par elle seule, à provoquer l'infection du cholédoque ; *seul le calcul* conduit à l'infection lorsqu'il a séjourné pendant un certain temps.

Cholédocotomie transversale. Cholédocotomie immédiate.

Dans les *Mémoires de l'Académie de Chirurgie*, séance du 14 décembre 1938, à propos du rôle du *canal hépatique* dans la

(1) Les examens bactériologiques ont été pratiqués par le Dr G. Elkeles, ex-directeur du Hygienisch-Bakteriologischen Untersuchungsamts de la ville de Berlin (Charlottenbourg) Westend.

physiologie de la voie excrétrice, j'ai dit que, « sous l'influence de la conviction donnée par les faits radiographiques et cliniques, il apparaît d'importance capitale de respecter son intégrité pour ne pas détruire le fonctionnement de sa contractilité. C'est dans ce but que j'ai été amené à pratiquer systématiquement, dans les cas de lithiase cholédocienne, la *cholédocotomie transversale* basse, au niveau du bord supérieur du duodénum, surtout lorsqu'il s'agit de canaux peu altérés, à parois encore minces et élastiques ». Ce type de cholédocotomie a été pratiqué dans cette 5e série 26 fois.

Disons que dans 21 cas cette cholédocotomie transversale a été suivie de *chodédocorraphie immédiate*, après extraction des calculs et vérification de la voie excrétrice au moyen de la cholangiographie opératoire, et après m'être assuré que la papille de Vater était suffisamment perméable ; en un mot, le drainage de Kehr a été supprimé. Les résultats immédiats et éloignés ont été entièrement satisfaisants, ce qui est en harmonie et complet accord avec les résultats donnés par l'étude bactériologique de la bile cholédocienne. Ces résultats permettent de déduire que le point essentiel est d'éliminer tous les calculs du cholédoque puisqu'ils sont la cause efficiente de l'infection. La voie biliaire excrétrice libre de calculs et la papille de Vater suffisamment perméable, son contenu drainé en toute liberté vers le duodénum, l'infection existante est supprimée aussitôt ; si bien que tout drainage extérieur devient inutile et même nuisible. Avec la fermeture immédiate du cholédoque, en pareils cas, on favorise la résorption de certains produits de la bile, nécessaires au fonctionnement du foie, et on maintient dans l'arbre biliaire le degré de tension demandé pour l'évolution normale de la sécrétion biliaire.

Le Secrétaire annuel : M. Robert Monod.

Imprimé par l'Ancne Impie de la Cour d'Appel, A. Maretheux, Dir., 1, r. Cassette, à Paris (France).

MÉMOIRES

DE

L'ACADÉMIE DE CHIRURGIE

Séance du 26 Avril 1939.

Présidence de M. Raymond Grégoire, *président.*

PROCÈS-VERBAL

La rédaction du procès-verbal de la précédente séance est mise aux voix et adoptée.

CORRESPONDANCE

La correspondance comprend :

1° Les journaux et publications périodiques de la semaine.

2° Des lettres de MM. Madier, Maurer, Gouverneur, s'excusant de ne pouvoir assister à la séance.

3° Une lettre de M. Fritz Albert informant l'Académie que les Journées internationales de la Société Belge de Traumatologie auront lieu à Liége du 25 au 27 juin 1939 et l'invitant à se faire officiellement représenter.

4° Des lettres de MM. Dufourmentel, Redon, Séjournet posant leur candidature à la place d'associé parisien.

5° Un travail de M. Costantini, associé national, et Benhamou (Alger), intitulé : *Abcès amibien du foie ouvert dans les voies biliaires.*

6° Un travail de M. Jean Gosset, intitulé : *Ostéosynthèse de jambe.*

M. Wilmoth, rapporteur.

7° Un travail de MM. Loussot et Dosser (Landivisiau), intitulé : *Une observation d'égagropile.*

M. Wilmoth, rapporteur.

8° Un travail de MM. Jacques Doc et Fournier, intitulé : *Un nouveau cas de péritonite encapsulante diffuse.*

M. Wilmoth, rapporteur.

9° Un travail de M. Dubois-Roquebert (Rabat), intitulé : *Double invagination intestinale péristaltique et antipéristaltique.*

M. d'Allaines, rapporteur.

10° Un travail de M. Querneau (Quimper), intitulé : *Pseudo-kyste congénital du pancréas.*

M. Okinczyc, rapporteur.

Publication périodique hebdomadaire.

A PROPOS DU PROCÈS-VERBAL

La fermeture intrapéritonéale des anus artificiels,

par M. **P. Wilmoth.**

Dans la dernière séance (19 avril 1939), M. le professeur Pierre Duval nous communiquait la statistique de son service concernant 63 cas de fermeture intrapéritonéale d'anus artificiels, avec deux échecs. Comme j'estime que cette fermeture intrapéritonéale constitue le meilleur mode de suppression de ces anus artificiels, et que la publication de deux échecs ne peut infirmer en rien la valeur du procédé, je me permets d'ajouter, à celle de M. le professeur P. Duval, une modeste statistique personnelle qui ne porte que sur 18 cas. Je n'ai pas encore enregistré d'échec ; mais, à l'occasion, j'imiterai le scrupule de conscience de M. le professeur P. Duval, persuadé que lorsqu'une technique chirurgicale est bonne, la publication des échecs ne peut que contribuer à l'améliorer.

De 1929 à 1939, j'ai suturé par une opération intrapéritonéale : 3 anus sur le cæcum, 3 anus sur le côlon transverse, 12 anus sur le côlon sigmoïde. L'anus artificiel sur l'un de ces trois segments du cadre colique avait été établi soit pour occlusion intestinale, soit pour un tuberculome hypertrophique (sur le transverse), soit pour des lésions sigmoïdiennes (sigmoïdite chronique, sigmoïdite avec diverticules, cancer du sigmoïde), soit pour un cancer du rectum (amputation périnéale). Dans un seul cas, j'ai eu un demi-échec, en ce sens qu'il s'est produit une désunion partielle de la suture intestinale, mais dans un second temps, également intrapéritonéal, j'ai pu obtenir l'étanchéité des sutures coliques. Il s'agissait d'un homme jeune, opéré dans un autre service pour troubles gastriques ; une gastro-entérostomie postérieure transmésocolique avait été faite ; puis devant un mauvais résultat l'anastomose gastro-jéjunale avait été supprimée ; mais suivirent des accidents d'occlusion intestinale sur le côlon transverse qui obligèrent à deux nouvelles interventions dont la dernière aboutit à une fistulisation spontanée post-opératoire du côlon transverse. C'est alors que j'entrepris la fermeture intrapéritonéale. Les suites opératoires furent troublées par des accidents de «psychose post-opératoire », et le malade taillada son abdomen avec un couteau. Lorsque l'équilibre mental du patient fut rétabli, je pus procéder à une nouvelle suture intrapéritonéale et cette fois le succès fut complet.

J'estime qu'en l'occurrence, le succès opératoire est le résultat d'une minutie très exacte dans les différents temps opératoires. Il faut s'astreindre à une discipline très stricte ; après chaque temps septique,

l'opérateur et l'aide changeront de gants et d'instruments, cela fait six paires de gants, trois jeux d'instruments, pour une telle opération.

J'ajouterai qu'au début je suturais les plans cutanés sur un petit drain ; depuis plusieurs années, je ne suture plus la peau, les suites opéatoires en sont encore plus faciles et la cicatrice cutanée de meilleur aspect. Parfois, dans la semaine qui suit la suture intrapéritonéale, l'opéré se plaint de coliques gazeuses. Il s'agit vraisemblablement d'un spasme de l'intestin en amont de la suture colique intrapéritonéale qui, obligatoirement, rétrécit pour un certain temps le calibre de l'intestin. Pendant la période d'adaptation du péristaltisme intestinal, au niveau de cette suture du côlon, l'administration d'antispasmodiques, notamment de teinture de belladone, permettra à l'opéré d'attendre avec patience les bienfaits de cette suture intrapéritonéale.

RAPPORTS

Un cas de plaie pénétrante de l'abdomen par empalement,

par MM. **Swynghedauw** et **Macquet.**

Rapport de M. G. Menegaux.

Vous vous souvenez peut-être que je vous ai rapporté l'année dernière une observation d'empalement due à M. Nédelec et qu'à ce propos, notre collègue Larget nous avait communiqué une observation personnelle. Celle que MM. Swynghedauw et Macquet nous envoient aujourd'hui est intéressante à plusieurs égards.

En voici un résumé d'après le texte qu'ils nous ont communiqué :

Il s'agit d'un enfant de treize ans qui, accidentellement, se blessa avec une règle en bois. Celle-ci pénétra par l'orifice anal et s'engagea dans le rectum de 20 centimètres environ.

A l'examen, l'enfant est pâle et agité ; il émet une petite quantité d'urine sanglante ; il existe une légère défense dans la partie basse de l'abdomen.

Une laparotomie sous-ombilicale est immédiatement pratiquée. On découvre une plaie du dôme vésical qui est suturée et on pratique une cystostomie de dérivation. On ne touche ni à la plaie du rectum, ni à celle de la base de la vessie.

L'enfant fut constipé plusieurs jours et guérit très simplement.

A cette observation, MM. Swynghedauw et Macquet ajoutent quelques commentaires où ils tendent à préconiser la cystostomie et la colostomie dans le traitement des plaies associées de la vessie et du

rectum. Dans leur cas particulier, il leur a semblé inutile d'établir une dérivation du cours des matières.

Je ne saurais que féliciter MM. Swynghedauw et Macquet d'avoir guéri leur malade et de nous avoir communiqué cette observation et je vous propose de verser leur travail aux archives de l'Académie.

Troubles physiopathiques d'origine traumatique. Guérison par l'acétylcholine,

par MM. **Curtillet** et **Salasc** (d'Alger).

Rapport de M. G. Menegaux.

L'observation que MM. Curtillet et Salasc (d'Alger) nous ont adressée concerne un pêcheur qui fut piqué au cinquième doigt en démaillant un poisson vulgairement appelé « cochon de mer ». Il s'en suivit un hématome sous-unguéal et peu à peu des douleurs s'installent, auxquelles fait suite une sensation de mort.

Lorsque MM. Curtillet et Salasc observent ce blessé, ils constatent qu'il existe une insensibilité totale du doigt avec hypertonicité des muscles extenseurs des doigts et de la main, avec altération trophique des téguments et vaso-constriction importante perceptible au niveau de l'artère radiale.

Ayant éliminé la possibilité d'une action venimeuse, les auteurs firent le diagnostic de trouble physiopathique et décidèrent de traiter le malade par des injections d'acétylcholine.

Dès la première injection, l'amélioration fut sensible et après la troisième injection, le blessé fut totalement guéri et reprit son métier.

A la suite de leur observation que je viens de résumer, MM. Curtillet et Salasc font quelques commentaires intéressants sur le caractère vaso-constrictif et spasmodique des troubles observés et sur les différents traitements d'ordre sympathique qui ont été tour à tour préconisés. Ils insistent sur l'intérêt que leur paraît présenter l'acétylcholine, à la lumière de leur observation.

Je vous propose de remercier MM. Curtillet et Salasc et de verser leur intéressant travail dans nos archives.

Les ecchymoses dans la fracture de l'apophyse styloïde de l'os temporal,

par M. **Sylvain Blondin.**

Rapport de M. Louis Bazy.

Les lésions traumatiques du processus styloïdien de l'os temporal semblent réellement tout à fait exceptionnelles, et il n'en est fait nulle

mention, à notre connaissance, dans les traités classiques de chirurgie ou de radiologie. Le récent rapport de M. Truffert sur une observation, intéressante à plus d'un titre, du médecin-capitaine Brunati, n'a réuni que 3 cas de fracture de la styloïde.

Mon assistant et ami le Dr Sylvain Blondin nous a adressé l'observation suivante qu'il lui a été donné de recueillir pendant son clinicat à l'Hôtel-Dieu, dans le service de son maître, M. le professeur B. Cunéo.

Un maître d'hôtel de cinquante et un ans, B... (Jean-Aimé), a été renversé par un taxi le 15 avril 1931. Le choc est violent, le blessé tombe à terre, mais, ne perdant pas connaissance, peut donner des détails sur son accident : il précise qu'il a été frappé dans la région rétro-maxillaire gauche par le compteur du taxi, et insiste sur la violence du choc produit



Fig. 1.

par l'angle de cette pièce métallique. Il n'y a ni plaie, ni otorragie, ni épistaxis. Le blessé peut rentrer chez lui, mais, le soir même, il présente des troubles dysphagiques assez intenses, il ne peut avaler sa salive et souffre, dit-il « comme d'une angine ». Devant la persistance des douleurs et l'apparition d'ecchymoses, B... se décide à venir consulter à l'Hôtel-Dieu, où il est admis le 19 avril.

La gêne fonctionnelle est à ce moment très légère, la déglutition et la phonation sont normales, il n'y a pas de trismus, mais le blessé accuse une sensation pénible dans les mouvements d'abaissement forcés de la mâchoire inférieure. La région parotidienne gauche est le siège d'une légère tuméfaction, sans ecchymose ni trace de contusion.

L'examen montre rapidement l'intégrité complète de l'articulation temporo-maxillaire, de la mâchoire inférieure, du nerf facial, il n'y a pas de douleur à la pression des apophyses ptérygoïdes, mais on est frappé par la topographie des ecchymoses. Dans la région sus-hyoïdienne latérale, depuis l'angle de la mâchoire jusqu'à la ligne médiane, se trouvent quatre raies ecchymotiques, véritables lignes épaisses de quelques millimètres, longues de 2 à 3 centimètres. Elles siègent nettement à distance du point traumatisé (fig. 1). En faisant ouvrir la bouche au blessé, on voit une tache ecchymotique, rouge violacé, des dimensions d'une pièce

de 2 francs, siégeant sur la moitié gauche du palais mou, respectant la luette et atteignant le pôle supérieur de l'excavation amygdalienne ; elle empiète plus sur le pilier antérieur que sur le pilier postérieur et laisse indemne l'amygdale (fig. 2).

La palpation réveille une douleur assez vive en arrière de la branche montante du maxillaire que l'on retrouve par le toucher pharyngien. Sur les radiographies, et très nettement sur les radiographies de profil, on voit une solution de continuité sur l'apophyse styloïde : la styloïde, longue d'environ 4 centimètres, présente à sa partie moyenne une fracture. Les deux fragments osseux, dont les bords sont irréguliers, et, à la loupe, finement dentelés, sont séparés l'un de l'autre par un espace clair d'environ 3 millimètres (fig. 3).

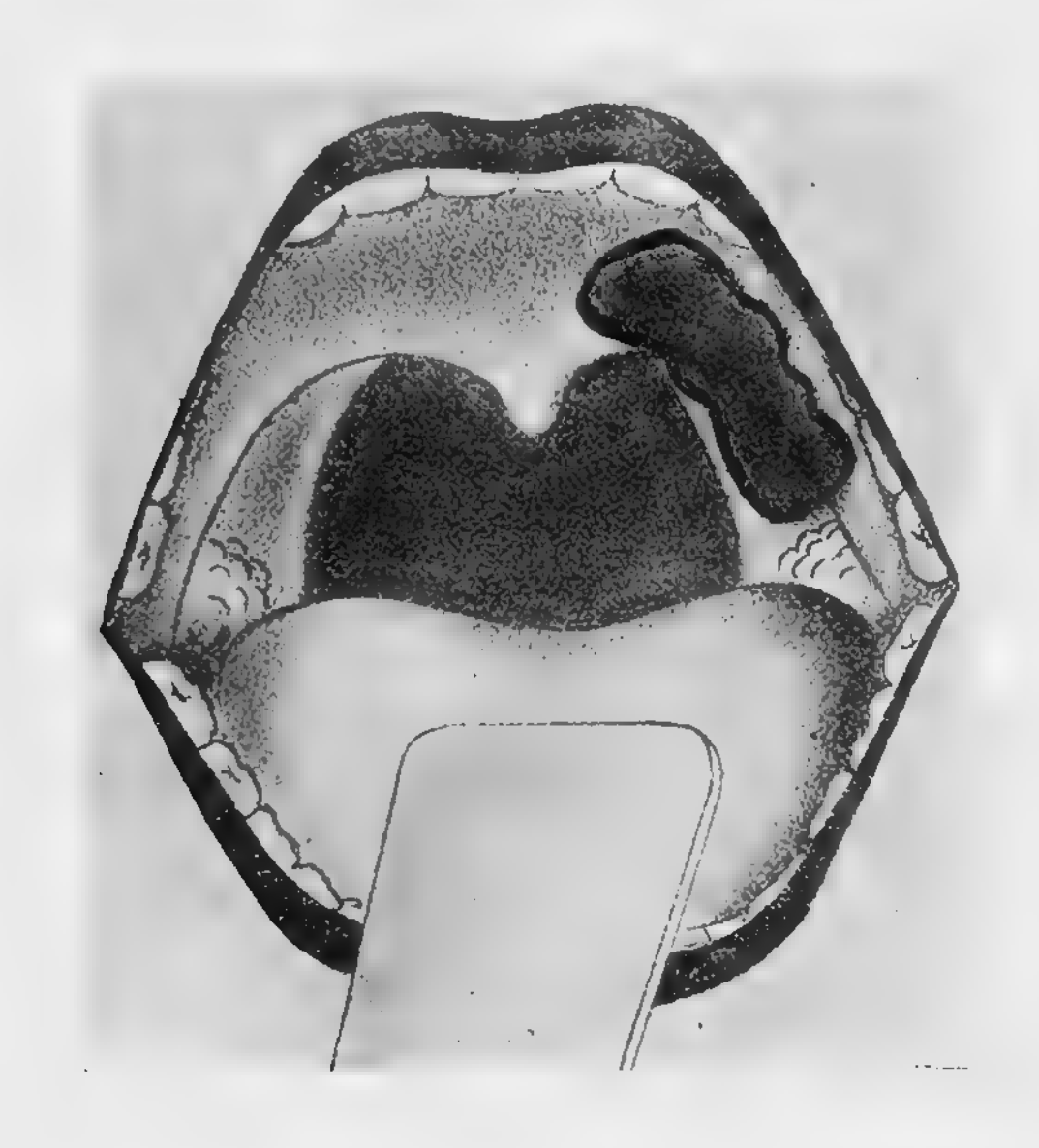


Fig. 2.

Disons que les suites furent favorables et que les troubles disparurent complètement en six semaines.

La fracture de l'apophyse styloïde est certainement très rare, bien que quelques cas puissent passer inaperçus. Le point d'application de l'agent traumatisant, qui vient, peut-on dire, s'insinuer dans la dépression rétro-maxillaire, est assez limité : dans le cas de D.-M. Ley (1), l'homme fut saisi à la gorge par son voisin dans une dispute de famille ; dans l'observation de Brunati (2), c'est un soldat qui tombe sur un

(1) Ley (D.-M.). Un traumatisme rarement rencontré. *Nederlandsch Tijdschrift voor Geneeskunde*, 26 janvier 1929, p. 440-441.

(2) Brunati (J.). Sur un cas rare de paralysie faciale périphérique par choc direct et fracture du style temporal. *Mémoires de l'Académie de Chirurgie*, **65**, n° 2, séance du 18 janvier 1939, p. 51-57. Rapport de M. P. Truffert.

fourreau de baïonnette ; dans notre observation le choc est produit par l'angle d'un compteur métallique.

Une condition très favorable à la lésion styloïdienne réside dans la longueur de l'apophyse. Hovelacque (3), tout en signalant la possibilité de variations, considère que la longueur moyenne de l'apophyse oscille entre 1 cent. 5 et 3 centimètres. Pour Harbuger (4), la moyenne est 3 centimètres, souvent un peu plus chez le vieillard. Grüber, examinant 2.000 crânes, a trouvé une longueur moyenne de 3 à 5 centimètres, 11 cas de plus de 5 centimètres, 1 seul de plus de 7. Une cause favori-



Fig. 3.

sante, assez rare, qui peut être en outre une cause d'erreur de diagnostic, consiste dans l'ossification complète de l'appareil hyoïdien : les beaux travaux d'Olivier (5), réunissant les cas publiés, concluent à l'existence de trois types d'appareils hyoïdiens complètement ossifiés. Le plus fréquent est à trois osselets (64 p. 100 des cas), et est identique à l'appareil hyoïdien des mammifères. Dans 24 p. 100 des cas, on ren-

(3) Hovelacque. Ostéologie. Crâne et face, **2**, p. 285-287.

(4) Harburger (A.). Etude anatomique, clinique et radiologique de l'appareil hyoïdien normal et anormal chez l'homme. *Archives internationales de Laryngologie*, **4**, nos 8 et 9, 1925.

(5) Olivier (E.). L'appareil hyoïdien. *Thèse de Paris*, 1923, chez L. Arnette.

Olivier (E.), Théodoresco et Moros. Deux nouveaux cas d'ossification de l'appareil hyoïdien chez l'homme. *Annales d'Anatomie pathologique*, **15**, n° 4, avril 1938, 2 fig., p. 423 à 426.

contre quatre osselets fusionnés en deux. Dans 12 p. 100 enfin, un appareil à quatre osselets, qui reproduit la disposition des poissons. Si l'appareil hyoïdien est complètement ossifié, sa fracture est certainement plus facilement réalisée ; nous n'en avons pas trouvé d'exemple, mais il faut signaler, d'après Harburger, que B. Lipschütz a proposé, dans certains cas, la fracture volontaire de l'apophyse styloïde longue, s'il existe un appareil hyoïdien complet, pour guérir les troubles de « l'angine styloïdienne » au lieu de procéder à son ablation, parfois indiquée. D'autre part, si l'appareil hyoïdien est complet, une solution de continuité au niveau de la styloïde pourrait indument être interprétée, sur les radiographies, comme une fracture. C'est un diagnostic qui peut être soulevé : mais si l'on regarde par exemple la reproduction des radiographies d'appareils hyoïdiens complètement ossifiés, tel que celui qu'a publié récemment L. Moreau (6) [d'Avignon] on constate que la solution de continuité, qui interrompt la tigelle osseuse, est régulière, constitue une sorte d'articulation plane, au niveau de laquelle les extrémités osseuses forment un léger bourrelet. Ce sont des interprétations semblables qu'il nous semble juste de donner aux cas de Rethi et de Patterson, que rejette également Harburger. Le tableau clinique des fractures de la styloïde peut, à notre avis, être formé de la réunion des éléments suivants :

Traumatisme localisé à la région d'accès de la styloïde ;
Dysphagie et signes de pseudo-angine ;
Parfois une paralysie faciale (Brunati) ;
Signes radiologiques ;
Des ecchymoses enfin.

*
* *

Les ecchymoses, que nous avons observées, sont d'une netteté et d'une topographie frappantes. Apparues tardivement, loin du point d'application du traumatisme, elles se sont extériorisées en suivant les faisceaux du muscle stylohyoïdien, l'ecchymose palato-sus-tonsillaire avec les fibres amygdaliennes du stylo-pharyngien, tel que le décrit Rouvière.

Ces ecchymoses nous semblent devoir être un appui, dans certains cas, dont il faudra fixer la fréquence, pour le diagnostic de cette rare lésion traumatique.

*
* *

Ainsi, dans une lésion exceptionnelle et, par conséquent, difficile à dépister, M. Sylvain Blondin a eu la bonne fortune de pouvoir mettre en évidence un symptôme absolument pathognomonique, les ecchymoses à distance, qui mériterait de porter son nom et qui permettra à ceux qui

(6) Moreau (L.). Appareils hyoïdiens décelés par la radiographie. *Annales d'Anatomie pathologique*, 4, n° 2, février 1927, 2 fig., p. 217-218.

auront lu ces lignes, de révéler une fracture par les seuls signes cliniques et de la confirmer par un examen radiologique méthodiquement conduit. C'est pourquoi j'ai tenu à laisser la parole à M. Sylvain Blondin. Je vous propose de le remercier de nous avoir envoyé son travail si original en espérant qu'un jour prochain il viendra prendre place parmi nous.

COMMUNICATIONS

Deux cas d'iléite terminale segmentaire chronique,

par M. **A. Bréchot.**

J'ai observé dans mon service 2 cas d'iléite segmentaire terminale chronique.

Ces faits m'ont paru pouvoir vous intéresser parce qu'ils concernent une question à l'étude et que les rares cas qui vous ont été présentés ici par MM. Capette et Lardennois concernaient les formes cliniques aiguës habituelles.

Voici mes 2 observations :

M. V... est entré dans mon service à Saint-Antoine le 11 janvier 1937. Agé de trente-huit ans, d'aspect assez robuste, se trouve parfois fatigué depuis juin 1936 et présente à certains moments une douleur abdominale vague, « de la gêne dans le ventre ».

Depuis trois mois, il a de temps à autre de mauvaises digestions avec quelques coliques et de la diarrhée.

Ces temps derniers, il a consulté un médecin qui lui a parlé d'entérite.

Ce qui nous amène le malade, ce ne sont pas des symptômes fonctionnels plus accentués, mais la constatation d'une tuméfaction dans la partie inférieure de l'abdomen.

A la palpation, l'on sent à deux travers de doigt, au-dessous de l'ombilic, sur la ligne médiane, une tumeur ayant le volume d'une grosse orange. Elle est régulière, mobile latéralement, très peu verticalement ; habituellement non douloureuse, parfois un peu sensible. Elle est dure dans son ensemble avec quelques segments plus résistants. Elle est mate.

Il n'existe, pendant dix jours où nous le gardons en observation, aucun symptôme fonctionnel, pas de constipation ni de diarrhée.

Le foie et la rate sont normaux.

Tension artérielle, 11-8 ; urée sanguine, 0,28 ; Wassermann, négatif. Le malade est apyrétique.

L'examen radioscopique par lavement baryté montre un peu de dolichocolon. La sensibilité qu'éveille cette exploration est diffuse par distension de tout le côlon, mais il n'existe aucune localisation particulière ; le lavement injecte la dernière anse grêle dont l'extrémité cæcale est rétrécie.

L'épreuve de Mayer est négative.

L'examen de sang :

Globules rouges	5.040.000
Leucocytes	8.000
Hémoglobine p. 100	90

Formule leucocytaire :

Polynucléaires neutrophiles	74
Lymphocytes	9
Moyens mononucléaires	17

Le temps de saignement est de deux minutes trente secondes.

Le diagnostic posé est tumeur du grêle.

M. Reinhold, mon assistant, intervient le 21 janvier sous anesthésie à l'éther par laparotomie médiane sus- et sous-ombilicale. Le grand épiploon adhère à la paroi, au pubis jusqu'à 3 centimètres au-dessous de l'ombilic. L'épiploon est sectionné. Le côlon transverse relevé, l'on voit la dernière anse iléale formant une tumeur longue de 40 centimètres adhérente partiellement à la paroi abdominale sus-pubienne, au côlon pelvien.

M. Reinhold résèque 50 centimètres de la terminaison du grêle, ôte l'appendice et fait une iléo-colostomie latérale.

L'anse réséquée a une consistance cartonnée. Sa section montre une paroi très épaissie rétrécissant fort le calibre de l'intestin.

La muqueuse est blanche, lisse, sans valvules conniventes. Elle est striée comme par du dessin de givre.

La sous-séreuse est épaissie ainsi que la musculeuse et la sous-muqueuse. L'épaisseur totale est de 2 centimètres. Il n'existe pas de ganglions dans le méso.

La deuxième observation est celle d'une femme âgée de cinquante-sept ans, qui est entrée dans mon service le 24 janvier dernier.

Cette femme a eu, à vingt-cinq ans, une pleurésie droite. Elle est restée bien portante ensuite jusqu'à cinquante-deux ans, âge auquel elle eut une crise de rhumatisme.

Elle a remarqué que, depuis un an, elle était fatiguée et maigrissait. Dans les quatre derniers mois, elle a eu trois crises douloureusss dans la fosse iliaque droite. Ces crises se sont accompagnées de diarrhée et de nausées. Elle dit avoir eu de la température. Une crise toute récente l'amène à l'hôpital où l'on constate une légère douleur dans la fosse iliaque droite. Il n'y a aucune température. L'on porte le diagnostic d'appendicite chronique.

Les examens de sang montrent :

Hématies	4.920.000
Leucocytes	5.100

Formule leucocytaire :

Polynucléaires neutrophiles	68
Eosinophiles	4
Monocytes	11
Moyens mononucléaires	14
Lymphocytes	3
Temps de saignement, en minutes	2,34

A la radioscopie, un sinus droit pulmonaire comblé, pas de lésions suspectes.

A l'intervention sous incision dans la fosse iliaque droite, je trouve la dernière anse iléale formant, sur une longueur de 30 centimètres, un boudin de couleur rosée avec stries vasculaires, la consistance est dure, presque régulièrement. L'épaisseur des parois cesse brusquement à deux travers de doigt de la paroi cæcale. Il n'existe pas d'adhérences. L'on sent dans le mésentère quelques ganglions assez volumineux, ainsi que dans l'angle iléo-cæcal où ils sont plus petits.

Je fais une résection de l'anse avec implantation termino-latérale iléo-colique sus-cæcale. L'examen histologique a été fait par M. Terrial, chef du laboratoire.

A la coupe, l'anse réséquée est très augmentée de volume, congestionnée, la muqueuse est avalvulaire, très modifiée. L'examen histologique de la pièce montre des lésions inflammatoires importantes, la muqueuse présente de nombreuses ulcérations ; dans la sous-muqueuse et dans le chorion de la muqueuse sont de nombreux follicules lymphoïdes isolés ou réunis en plaques.

Les vaisseaux lymphatiques sont distendus, la musculeuse est la moins modifiée des tuniques, elle est épaissie.

Dans la sous-séreuse, sont des amas lymphocytaires et des bandes de sclérose.

Enfin, il existe de petits foyers suppurés disséminés dans l'épaisseur de la paroi et s'ouvrant dans la lumière intestinale. Ainsi sont formées des ulcérations plus ou moins grandes. La muqueuse est totalement disparue dans ces places.

Les glandes sont diminuées en nombre et atrophiées.

En résumé, nombreuses ulcérations de la muqueuse avec importante réaction inflammatoire sans caractères spécifiques.

La recherche de parasites a été négative.

Voici donc deux observations d'un type clinique différent de celles qui vous ont été rapportées. Elles méritent le nom d'iléite segmentaire terminale chronique, car ces 2 malades n'ont pas été opérés au cours de crises aiguës. Ils sont venus en consultation à l'hôpital sans température, sans syndrome abdominal aigu, l'un parce qu'il avait remarqué et senti une tumeur dans la partie inférieure de son ventre, l'autre parce qu'elle avait eu une crise douloureuse.

Pour le premier, nous pensons à une tumeur du grêle ; pour la deuxième, à une appendicite chronique. Ordinairement l'affection se présente à un stade aigu, survenant souvent au cours d'un état chronique : douleurs abdominales passagères, petites crises diarrhéiques, amaigrissement, anémie. Le diagnostic habituel est : appendicite aiguë. Du reste, dans notre deuxième observation, il y avait eu quelques crises douloureuses passagères.

Crohm avait bien vu les formes cliniques différentes : iléite aiguë, iléite chronique, iléite fistuleuse, iléite sténosante.

Parmi les formes chroniques qui ont été publiées, deux observations de Kropfeld, d'Amsterdam, concernant deux frères, sont vraiment extraordinaires. Ces hommes, ayant quelques troubles vésicaux, émirent des

urines mélangées à des matières. Chez les deux, Kropfeld trouva une iléite segmentaire fistulisée.

La dénomination d'iléite chronique paraît marquer plutôt un stade évolutif qu'interrompent plus ou moins rapidement, dans l'immense majorité des cas, des accidents aigus.

Il est du reste permis de s'étonner que ces accidents puissent tant tarder lorsqu'il y a des lésions pariétales si importantes, des ulcérations muqueuses, des abcès miliaires soumis en permanence aux infections et à la toxicité de la stase intestinale.

Et cependant, avec de telles lésions, la symptomatologie était celle d'une appendicite chronique, et le laboratoire ne montrait aucune hyperleucocytose. Les iléites segmentaires sont-elles des lésions fréquentes ? Si nous n'en connaissons qu'un nombre de cas restreints, est-ce bien, ainsi que certains semblent le penser, parce nous « n'avons pas su les voir » ? Je ne le crois pas. Je crois qu'elles sont très rares. Jackson, qui a relevé les cas publiés en Amérique depuis le *Mémoire de Crohm*, 1932, jusqu'en 1937, en trouve 182. En France, elles commencent seulement à être observées.

Comment penser, quand les laparotomies sont faites pour tous les syndromes abdominaux aigus et pour tant de syndromes chroniques, quand la moindre douleur appendiculaire justifie l'appendicectomie, qu'une lésion de cette importance puisse passer inaperçue ?... et souvent !

Je pense donc que nous ne rencontrons pas cette lésion parce qu'elle est actuellement dans notre pays très rare.

Sous quelles influences peuvent se déterminer ces iléites terminales inflammatoires non spécifiques ?

Sans doute la stase intestinale chronique favorisée par des malformations congénitales : membranes de Jackson ou brides de Lane secondairement épaissies peuvent-elles intervenir dans les syndromes iléo-cæcaux, mais des lésions si banales ne peuvent être favorisantes de ces iléites exceptionnelles que dans une faible mesure... et, du reste, la constipation opiniâtre n'est guère notée dans les antécédents.

Peut-être l'incontinence relative de la valvule de Bauhin joue-t-elle un rôle plus important ? Sur la radiographie du premier malade il y a un reflux net dans la fin de l'iléon rétréci et dilaté en amont. L'on retrouve dans les examens radiographiques des iléites ce caractère. Cette lutte entre le reflux par une valvule insuffisante et le péristaltisme de l'anse iléale obligé de refouler constamment à travers la valvule ne joue-t-elle pas un rôle dans ces cas rares d'insuffisance de la valvule de Bauhin ?

Cette insuffisance, en effet, est très anormale chez le vivant. Cependant, des iléites terminales n'ont pas été signalées comme complications d'anastomoses iléo-coliques, mais les conditions physio-pathologiques ne sont pas les mêmes dans ce cas où il n'y a pas l'opposition d'une valvule même insuffisante mais communication à plein canal.

A vrai dire, je ne coris pas que les facteurs mécaniques suffisent vraisemblablement à expliquer la localisation infectieuse. Il existe en plus une hyperexcitabilité sympathique de la dernière anse iléale dans ces cas. Ces faits curieux, qui conditionnent la production des infarctus, doivent, sous l'influence d'une excitation mécanique, chimique ou toxi-infecticuse, être une cause essentielle des jéjuno-iléites segmentaires.

Il me semble que j'ai assisté au stade préliminaire de ces réactions jéjuno-iléales segmentaires, beaucoup plus fréquentes à la région iléo-cæcale, mais peut-être encore plus intéressantes à un niveau plus élevé du grêle. Je me permets de vous rappeler ces faits que j'ai déjà signalés.

Deux fois, après gastrectomie, j'ai vu les opérés avoir pendant longtemps des vomissements bilieux électifs. Les repas passaient aisément. Le transit baryté à l'écran était normal. Cependant, survenaient ensuite des vomissements abondants strictement bilieux.

Etant réintervenu pour ce symptôme qui déterminait un état général progressivement alarmant, j'ai trouvé une jéjunite segmentaire sur une longueur de 40 à 50 centimètres ; parois extrêmement épaissies dans leur totalité, œdémateuses, donnant à la main une sensation d'éponge. Dans 1 cas, j'ai réséqué 60 centimètres de jéjunum ; l'examen histologique a montré un intestin hyperplasié ; dans l'autre, je n'ai pu pratiquer qu'une dérivation par anastomose jéjuno-jéjunale. Ces 2 malades se sont trouvés considérablement améliorés.

Referont-ils de tels accidents sur une autre anse ? Pourquoi dans 2 cas sur plus 300 gastrectomies, une réaction congestive permanente se manifeste-t-elle dans de si rares cas sous l'influence chimique ou mécanique d'un chyme anormal dans sa composition et dans son transit ?

Quoi qu'il en soit, ces faits m'apparaissent comme le premier stade de ces jéjuno-iléites. Sensibilité élective de l'anse à des produits anormaux de désintégration albuminoïdes, excitabilité provoquée peut-être par le reflux trans-valvulaire peuvent vraisemblablement être incriminés.

Messieurs, je ne veux pas insister plus longtemps sur une pathogénie discutable. Ces discussions n'ont que l'avantage de retenir un instant l'esprit sur les faits. Les 2 malades ont guéri par la résection. Il est des observations où une simple anastomose suffit. Le premier traitement me paraît la méthode de choix et j'espère que les sujets dont je vous ai parlé n'auront pas de récidive comme il en est mentionné exceptionnellement. Dans 1 cas, en effet, 3 résections successives furent faites par Shœrer et Jackson.

Je terminerai en vous priant de jeter un regard sur la projection des coupes des pièces retirées.

Vous y voyez l'importance des lésions, la disparition des valvules, les ulcérations, les amas lymphoïdes inflammatoires.

Les luxations de l'épaule en haut,

par MM. **A. Ameline** et **Coldefy.**

Cette variété de luxation de la tête humérale peut être tenue pour fort rare. Certains admettent son existence ; d'autres la tiennent pour physiologiquement impossible ; la majorité pense qu'elle ne peut exister sans fracture de la coracoïde.

Quoi qu'il en soit, la terminologie elle-même varie : les uns parlent de luxation sus-glénoïdienne ou supra-glénoïdienne ; les autres simplement de luxation « vers le haut » ; d'autres de luxation sus-coracoïdienne ; Astley Cooper parle d'une « luxation incomplète en haut ». Enfin certains les assimilent à la variété extra-coracoïdienne des luxations antéro-internes.

La description de ce déplacement vers le haut tient en quelques mots dans tous les traités classiques. Elle existe néanmoins dans Hippocrate, Albucasis, Ambroise Paré, et plus près de nous dans Laugier, Malgaigne, Chassaignac, Panas, Verneuil, Denonvilliers, Le Dentu. Par contre, l'existence de cette variété est niée par Nélaton, Tillaux, Sédillot et différents auteurs.

Beaucoup se contentent de transcrire leurs prédécesseurs, et partout se retrouvent les seuls faits objectifs, *à savoir les observations détaillées de* : Laugier (1834); Malgaigne (deux cas personnels dans le *Traité des luxations*, 1849); Chassaignac (1858); Holmès (1858); Prescott Hewelt ; Denonvilliers (1868); Busch (1876); Panas (1877); Verneuil et Le Dentu qui fournisseent par deux observations le sujet d'une thèse à Pellier (1878), réunissant une quinzaine de cas ; Albert, d'Innsbruck (1879); Tuffier (1886).

A ces observations clairsemées, ajoutons les recherches expérimentales de Morel Lavallée, de Benjamin Anger et Panas, et de Pellier. Certaines non réduites ont été autopsiées (Holmès, Albert).

Pour les dernières années, et pour la France, depuis 1900, nous n'avons pu découvrir d'observation.

Le malade qu'il nous a été donné d'observer dans le service de notre Maître, M. le professeur agrégé Basset, nous a permis d'apporter des documents iconographiques et surtout radiographiques qui affirment la réalité de cette luxation si rare de l'épaule.

Observation. — B... (Pièrre), trente ans, a été accidenté, le 29 décembre 1934, dans d'assez curieuses circonstances. Couché sur le dos pour examiner l'arbre de la roue arrière droite d'une automobile, les pieds placés vers l'avant de la voiture, il vit tout à coup le cric glisser. Pour tenter de soutenir l'arbre, il porte alors le bras gauche en abduction, rotation externe, main en supination ; et il semble qu'à cet instant, pendant peut-être quelques secondes, il supporte une partie du poids de la voiture avec son seul bras gauche tendu. Puis, sentant une douleur et un « claque-

ment » au niveau du pouce, il touche le sol du coude et appuie brusquement de ce coude sur le sol afin de faire rouler son corps entier sur le côté droit et éviter ainsi l'écrasement par la voiture. C'est dans cette







Fig. 1.

Fig. 2.

brusque impulsion du coude repoussant le corps de sous la voiture qu'il sent une vive douleur dans l'épaule gauche. Il se relève avec une luxation métacarpo-phalangienne du pouce gauche et une importante déformation de l'épaule gauche.

Après de vains essais de réduction par deux médecins, le blessé est



Fig. 3.

amené à l'hôpital Beaujon où l'aspect inusité de la déformation nous frappe aussitôt.

Il existe une saillie arrondie à la partie antérieure du moignon de l'épaule qui semble remonter au niveau du tiers inférieur du cou. La

clavicule est oblique en haut, en dehors et en arrière. La largeur de l'épaule est diminuée par rapport à l'autre côté ; la tête est inclinée du côté luxé ; on note une encoche nette au niveau de l'insertion acromiale du trapèze.

De profil, l'épaule a augmenté son diamètre antéro-postérieur ; il existe un contraste entre l'affaissement de la moitié postérieure du deltoïde, et au contraire la tension de sa partie antérieure.

De dos, l'épaule est remontée en masse ; les muscles postérieurs de

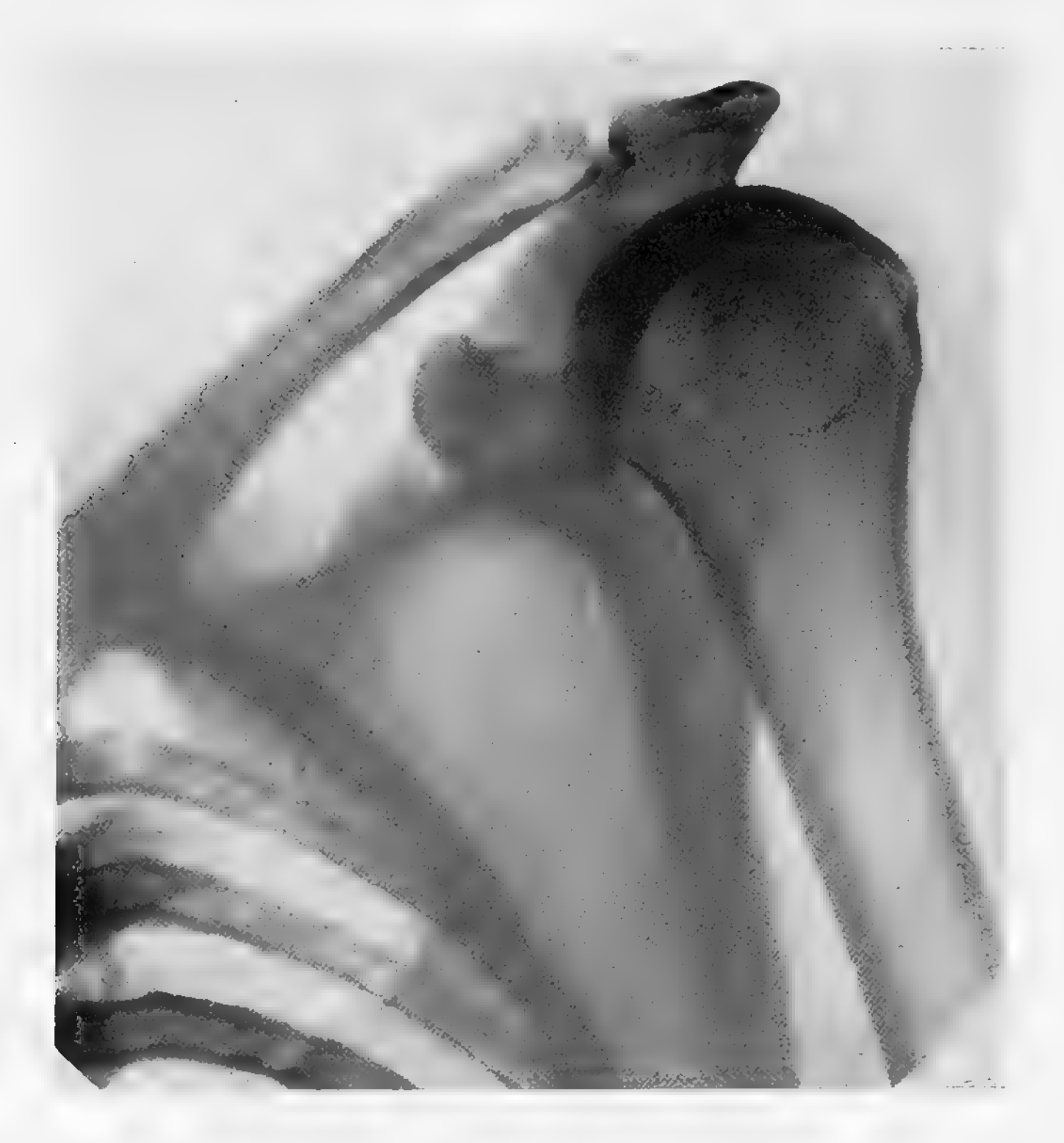


Fig. 4.

l'épaule sont nettement contractés et dessinés chez ce sujet robuste, à l'exclusion du deltoïde. Il y a incurvation rachidienne considérable.

Le bras est serré le long du corps, en légère rotation externe. Il semble non pas raccourci, mais remonté en masse.

La palpation montre la glène vide, et en avant de l'extrémité externe de la clavicule, dépassant en hauteur l'interligne acromio-claviculaire, la masse dure et arrondie de la tête humérale, suivant les mouvements de rotation imprimés au bras.

Impotence absolue ; seuls quelques mouvements d'anté- et rétropulsion sont possibles, et encore la rétropulsion est-elle douloureuse. *Première radiographie*, avant toute réduction. Intégrité du squelette, *aucune lésion de la coracoïde* ni du col de l'omoplate. La tête humérale a accompli une ascension verticale telle que la partie inféro-interne du col anatomique répond au quart supérieur de la cavité glénoïde. D'autre part, cette poussée

vers le haut, ou la contracture qu'elle entraîne, fixe une élévation permanente et associée de la voûte acromio-claviculaire, avec redressement du bord axillaire de l'omoplate.

Traitement. — Anesthésie générale. Tractions dans l'axe de l'humérus cherchant à faire refaire à la tête un trajet en sens inverse de celui qu'elle vient d'accomplir. Abaissement facile, faisant disparaître la déformation, mais contention difficile : la tête tend à remonter et à faire saillie en haut et en avant. Pour appliquer un bandage, on doit laisser une main fortement appuyée à la partie antéro-supérieure du moignon de l'épaule.



Fig. 5.

Le lendemain, 30 décembre, on enlève cette écharpe pour la radiographie de contrôle. La luxation se reproduit instantanément. Le 31, nouvelle réduction facile. Contention par bandage très serré, prenant épaule et tronc, avec un tampon appuyant à la partie antéro-supérieure de l'épaule. *La radiographie avec l'appareil est satisfaisante.* Après douze jours d'immobilisation, ablation de l'appareil. La contracture du trapèze persiste en partie et le malade redoute une nouvelle récidive. On pratique alors une *deuxième radiographie.* L'ascension de l'appareil acromio-claviculaire a disparu. L'ascension de la tête dans la glène, dans le sens vertical a nettement diminué. Nous avons l'occasion de soumettre ce cliché à M. Mouchet qui remarque cependant qu'elle n'est pas assez descendue pour être considérée comme à sa place.

On évite donc toute mobilisation, et, mieux, on adapte au coude une

extension continue (2 kilogrammes) tirant dans l'axe de l'humérus. Après six jours d'extension continue, gros progrès. Plus de contracture résiduelle ; mobilisation et massages légers. Le malade sort guéri le 10 février avec une *troisième radiographie*. Très satisfaisante. Descente complète de la tête. Le bord inférieur du col anatomique est au contact du bord inférieur de la glène.



Fig. 6.

Telle est l'histoire de cette luxation d'un type exceptionnel, dont la contention ne s'est pas avérée très facile.



C'est dans leur mécanisme et leurs lésions anatomo-pathologiques que ces luxations, fort rares, présentent quelque intérêt.

Mécanisme. — Dans notre observation (sujet couché sur le dos et donnant une forte impulsion sur le sol par son coude en abduction afin de dégager son corps), sous son apparence complexe, il est en réalité très simple, se ramenant *à une poussée de l'humérus de bas en haut et d'arrière en avant* contre la partie antéro-supérieure de la capsule. Cette position est en effet importante, car elle dégage la tête humérale

de la pointe de l'acromion, qui ne surplombe que sa moitié postérieure en position normale ; il ne s'agit en rien de la poussée verticale vers le haut qui se produit par exemple chez un sujet en équilibre sur les barres parallèles : il faut une *poussée oblique en haut et en avant, nécessitant presque toujours un choc direct sur le coude déjeté en arrière.*

Cette forte impulsion de l'humérus de bas en haut et d'arrière en avant, associée le plus souvent à la rotation externe, se trouve dans presque tous les faits publiés. Dans le cas de Verneuil, chute à la renverse, *le coude portant sur le sol.* Dans le cas de Laugier, rotation complète du corps d'un côté avec pour point d'appui la main du côté opposé. Dans une autre observation, au cours d'une crise d'épilepsie, une jeune fille étend le bras en abduction, appuyant avec force la main contre une table. Dans l'observation de Soden, chute en arrière sur le coude. Dans un grand nombre de cas, chute sur le côté. A ce propos, il convient de citer la remarque de Panas : « Lorsque l'individu tombe sur le côté externe du bras, l'avant-bras est plus ou moins fléchi, et le coude *fait saillie en arrière.* La résistance porte alors sur la face externe du coude et pousse celui-ci du côté du dos, pendant que l'individu roule généralement en sens inverse, afin d'éviter que la tête porte à terre. » Que le sujet soit couché sur le dos (comme dans notre cas), ou qu'il tombe sur le côté, le mécanisme est le même, qui fait rompre la capsule en haut et en avant.

Les expériences cadavériques, bien entendu, ne manquent pas. Panas reproduit cette luxation de la manière suivante : « en imprimant à l'humérus une forte rotation en dehors, le coude maintenu près du tronc, puis, rompant la capsule d'une forte impulsion de bas en haut et d'arrière en avant... ».

La tête humérale vient ainsi se placer en dehors, puis au-dessus de la coracoïde. Pellier fit des recherches, la capsule étant mise à nu, ce qui lui permit de vérifier que la tête qui, normalement, dépasse déjà le rebord glénoïdien, devient plus saillante à mesure qu'on exagère la rotation externe, *lorsqu'on pousse le coude en arrière.* Procédant ainsi sans déployer de force excessive, il lui suffit de pratiquer une petite incision à la partie antéro-supérieure de la capsule pour reproduire une luxation sus-coracoïdienne typique.

Pour un certain nombre d'auteurs, cette luxation ne serait pas possible sans fracture de la coracoïde. Busch, en particulier, expérimentant sur le cadavre, dut sectionner le sous-scapulaire, et d'un coup de ciseaux faire sauter « la pointe » de la coracoïde. Après quoi la tête monte se placer au-devant du ligament acromio-coracoïdien. Mais cette fracture de la coracoïde n'est pas indispensable pour tous les auteurs ; si elle existe dans l'autopsie de Holmès, elle manque dans celle d'Albert, et dans les observations de Malgaigne, Verneuil, Le Dentu, etc. Dans notre cas, la radiographie vérifie l'absence de fracture,

Anatomie pathologique. — Le glissement, directement en haut, de la tête humérale, étant rendu impossible par l'acromion, il ne peut se produire qu'en haut et en avant. Dans ces conditions, la tête,

Ou bien franchit d'un ressaut le ligament acromio-coracoïdien, comme dans le cas de Malgaigne,

Ou bien le déchire plus ou moins, se coinçant entre acromion en dehors et coracoïde en dedans,

Ou bien encore fracture sur son passage la coracoïde (peut-être lorsqu'elle est excessivement développée).

La tête, appuyée sur un ligament acromio-coracoïdien plus ou moins entamée est en position :

Partiellement sus-glénoïdienne,

Sus- et extra-coracoïdienne,

Inter-acromio-coracoïdienne.

Par quel effet reste-t-elle maintenue ? Contrairement à Morel-Lavallée, qui pense que la contracture tend à la ramener en place, la majorité des auteurs croit à l'existence de facteurs musculaires et ostéo-ligamenteux comme obstacles réels à la réduction.

1° *Le muscle sous-scapulaire* et les trois muscles de la coulisse bicipitale (grand dorsal, grand rond, grand pectoral), fortement enroulés autour du col chirurgical, forment une sorte de cravate sous la saillie de la tête. Et en effet, les muscles lésés ou déchirés sont avant tout le sous-scapulaire, au niveau de son bord supérieur ; quelquefois les muscles qui s'insèrent sur la caracoïde ; enfin le bord antérieur du deltoïde. Holmès vit le tendon du biceps luxé en arrière et entamé.

2° *Le ligament acromio-coracoïdien* joue un rôle important. C'est sur son côté externe que se fait l'ascension de la tête. Plus souple que les deux saillies qu'il réunit, oblique en haut, en dehors et en arrière, il guide en quelque sorte l'ascension de la tête. Dans le cas de Malgaigne, sa conservation semblait un obstacle tel à la réduction qu'il avait eu spontanément l'idée de le sectionner lorsque la luxation se réduisit d'un ressaut. On conçoit fort bien des luxations moins complètes où la tête reste à la hauteur d'un ligament acromio-coracoïdien plus ou moins entamé.

3° Nos photographies *montrent la contracture musculaire très intense* portant sur les élévateurs de l'épaule, et surtout sur les faisceaux supérieur et moyen du trapèze dont Duchenne de Boulogne dit qu'il n'en connaît point de plus excitable. Etendue à tous les muscles de la ceinture scapulaire, douze jours après réduction et immobilisation absolue, elle relevait encore le moignon de l'épaule à tout essai de mobilisation spontanée du bras. *Il fallut pendre à l'extrémité inférieure de l'humérus une extension continue de 2 kilogrammes pour la vaincre.* Nous avons, centimètre par centimètre, si l'on peut dire, suivi le retour en place de cette tête luxée vers le haut, et cette influence de la contracture sur une articulation à capsule lâche fait penser à la possibilité de ce que Astley Cooper appelait « les luxations incomplètes ».

Diagnostic et traitement. — Il est inutile de répéter les détails si caractéristiques de notre observation. Qu'il nous suffise de dire que dans toutes les observations une déformation importante attire d'emblée l'attention, due essentiellement à la saillie de la tête humérale. A. Paré dit que celle-ci, dans le cas unique qu'il observa, « ioignoit le dessous de la furcule ». Malgaigne dit qu'elle « confinait en haut à la face inférieure de la clavicule ». En plus de cette saillie antéro-supérieure de la tête, il est bon de noter que :

Le moignon de l'épaule est remonté en masse,

La moitié postérieure du deltoïde est flasque et aplatie,

Le bras collé au corps.

Dans aucun cas la réduction n'est apparue délicate, sauf dans celui de Malgaigne où la tête semblait accrochée en haut par le ligament acromio-coracoïdien. Par contre, la contention s'est toujours avérée difficile (à cause de la contracture), et nous avons lu que dans le cas de Verneuil, dès la fin de l'anesthésie, la reproduction s'était faite instantanément. Nous pensons que l'extension continue peut assurer la guérison et l'intégrité fonctionnelle complète de l'épaule.

BIBLIOGRAPHIE

Albert d'Innsbrück). — *Wien. med. Blat.*, 1879.
Avrart (de La Rochelle). — Observation. *Revue médico-chir.*, 1848.
Anger (Benjamin). — *Traité iconographique des maladies chir.*, 1866.
Busch. — Observation. IVe Congrès chir. allemand, 1876. in *Arch. de Clin. chir.* de Langenbeck.
Chassaignac. — *Soc. Chir.*, 1857, 58 pages, 472 observations.
Chassaignac. — Observation. *Bull. Soc. Chir.*, 1858.
Costantini. — *La Presse Médicale*, n° 5, 1922.
Cooper (A.). — *Œuvres chirurgicales*, trad. franç., 1837.
Denonvilliers. — Communication orale à M. Panas, 1868 ; in *Thèse Pellier*, p. 44.
Duplay et Reclus. — *Traité Pathol. Externe.*
Follin et Duplay. — *Traité Pathol. Ext.*, **3**, p. 252.
Hamilton. — *Traité Pathol. Ext.*
Holmès. — Observation. *Médico-Chir. Transactions*, **41**.
Laugier. — Observation. *Archiv. de Méd.*, juin 1834.
Le Dentu et Delbet. — *Nouveau Traité de Chir.*
Malgaigne. — *Gaz. Méd.*, 1835, p. 44 ; *Acad. de Méd.*, **5**, p. 143.
Malgaigne. — Observation. *Revue Méd. Chir.*, **5**, 1849.
Malgaigne. — *Traité des luxations.*
Morel-Lavallée. — Expér. *Soc. Chir.*, 1858.
Morel-Lavallée. — Rap. sur un Mém. de Bourguet, d'Aix. *Bull. de la Soc. de Chir.*, 1858.
Nélaton. — *Traité de Pathol.*
Owen. — *The Lancet*, 29 mai 1875 (lux. partielle).
Panas. — *Dict. de Méd. et Chir.*, **13**.
Pellier. — *Thèse de Paris*, 1878.
Sédillot. — *Contrib. à la Chir.*, **1**, 1868, p. 158.
Soden. — Observation d'une luxation de la longue portion du biceps. *Méd. Chir. Transactions of London*, **24**, 1841.
Tillaux. — *Traité d'Anatomie topographique.*
Tuffier. — *Soc. Anat.*, avril 1886.
Verneuil. — Observation in *Thèse Pellier.*

M. **Fèvre:** Sur les radiographies de la très belle observation de mon ami Ameline, j'ai été frappé par deux faits : la faible hauteur de la cavité glénoïde, la hauteur de la voûte acromio-coracoïdienne par rapport au bord supérieur de la glène. Ces deux dispositions anatomiques me semblent constituer des prédispositions pour la possibilité d'une luxation en haut de l'épaule.

M. **Ameline :** Je pense en effet, comme mon ami Fèvre, qu'il y a une cavité glénoïde de dimensions anormalement restreintes.

Un cas de tumeur à myéloplaxes,

par M. **P. Moulonguet.**

Le cas de tumeur à myéloplaxes que j'ai l'honneur de vous présenter est intéressant d'abord par la gravité exceptionnelle de cette lésion, mais il me paraît surtout digne d'attention comme exemple de la méthode qui doit actuellement nous guider dans le diagnostic de tumeurs osseuses. Cette méthode est la confrontation de trois ordres de renseignements : cliniques, radiologiques et histologiques. J'ai déjà insisté à plusieurs reprises sur la nécessité, où nous sommes actuellement, de tenir compte de tous ces renseignements pour ne pas errer dans le diagnostic et dans la thérapeutique des tumeurs osseuses.

Je crois l'observation que je vais vous relater particulièrement typique de la nécessité de cette méthode et de sa sécurité.

Une grande jeune femme de vingt-cinq ans m'est envoyée à l'hôpital Tenon par le Dr Guilloire parce qu'elle souffre du genou gauche quelques semaines après une entorse du cou-de-pied. Malgré l'absence de tous signes cliniques(hydarthrose, atrophie musculaire), son médecin, frappé de la persistance des douleurs ressenties dans le genou, fait faire une radiographie. Le Dr Serrand, sur la vue des clichés, craint d'être en présence d'une tumeur osseuse et d'une tumeur maligne, à cause de l'absence de limitation du processus.

La malade entre dans le service le 30 octobre 1934. Elle raconte que les phénomènes douloureux, qui ne sont pas très intenses, se produisent exclusivement dans la marche. Elle a remarqué que depuis peu le genou a augmenté de volume. A l'examen, en effet, on constate une légère saillie sus-rotulienne qu'une petite hydarthrose n'explique pas suffisamment ; les tissus mous de cette région paraissent épaissis. Il n'y a pas de chaleur locale anormale. Le genou a tous ses mouvements. Enfin, on remarque une légère hypotonie du quadriceps.

Les radiographies (fig. 1 et 2), reproduites ci-contre, montrent de profil une lésion à l'emporte-pièce de la face antérieure du fémur, juste au-dessus de la trochlée qui est même un peu entamée par en haut, mais on note, en regardant bien, qu'il existe une limite nette, en avant, à cette lésion qui a encoché l'os : du côté des parties molles, la lésion est encapsulée. Fait capital, il n'y a, au voisinage, aucune réaction périostique, si minime

soit-elle. En somme, c'est l'image typique de la *tumeur à myéloplaxes sous-périostée.*

De face, se voit une raréfaction du tissu osseux, en arrière et au-dessus de l'ombre rotulienne. Cette image montre que le processus est déjà relativement étendu.

Opération, le 5 novembre 1934, sous anesthésie à l'éther. Incision antéro-externe. Le cul-de-sac synovial du genou est refoulé par un écarteur : on trouve une soufflure de la face antérieure du fémur au-dessus de la trochlée. Elle est effondrée et on pénètre dans une grosse cavité qui occupe

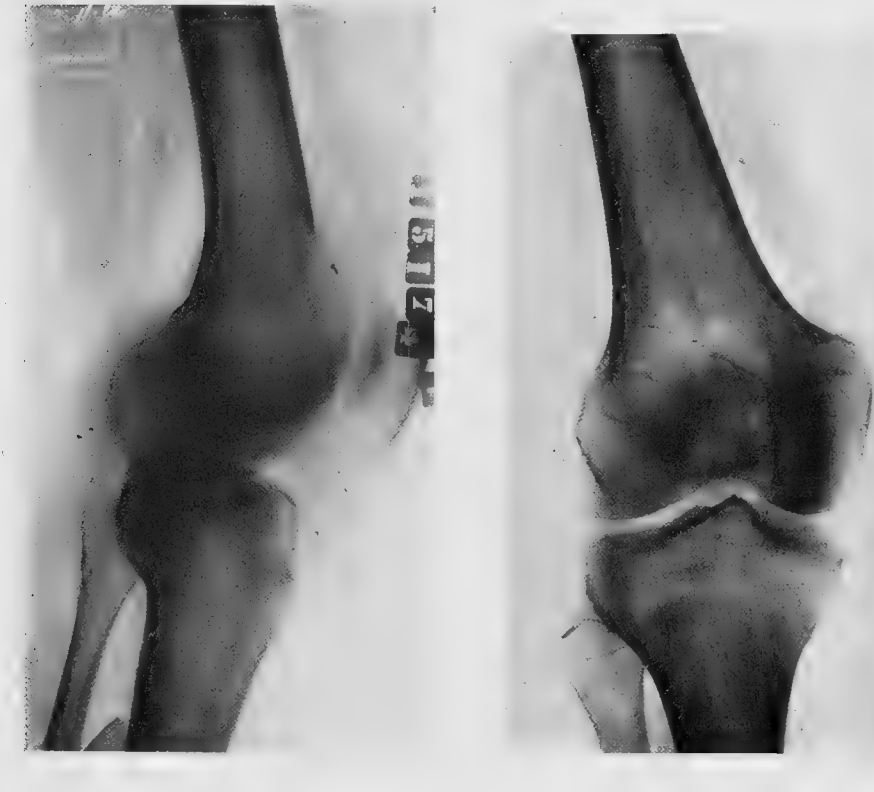


Fig. 1. Fig. 2.

Fig. 1. — Tumeur à myéloplaxes de l'extrémité inférieure du fémur ; *profil* (octobre 1934).

Fig. 2. — Tumeur à myéloplaxes de l'extrémité inférieure du fémur ; *face* (octobre 1934).

toute l'extrémité inférieure du fémur. Cavité plus vaste en somme que la radiographie ne l'avait fait prévoir. Curettage soigneux, qui n'entraîne pas d'hémorragie importante. La cavité est bourrée avec une mèche iodoformée sur laquelle les parties molles sont suturées, en attendant le résultat de l'examen histologique.

Examen histologique. — Il s'agit d'une tumeur à myéloplaxes, présentant ses éléments habituels : un stroma conjonctif sans monstruosités, analogue au tissu de bourgeons charnus, et myéloplaxes à nombreux noyaux. A noter la richesse de la vascularisation qui, par places, a un

aspect vraiment angiomateux ; en ces points, les myéloplaxes bordent les capillaires et paraissent bien appartenir au système vasculaire (cellules angio-formatives).

Opération, le 10 novembre, sous rachi-anesthésie. 1° taille d'un greffon tibial épais ; 2° réouverture de la suture fémorale, ablation de la mèche, vérification du curettage fait quelques jours avant : on note que la coque osseuse est partout nette, dure, sauf du côté du canal médullaire de la diaphyse. Mise en place des greffes, notamment de deux colonnes rigides placées verticalement et enchâssées en haut dans le canal médullaire (fig. 3). Ces greffons massifs sont entourés de lambeaux ostéo-périostés. Suture des parties molles. Suites opératoires normales.



Fig. 3. Fig. 4.

Fig. 3. — La lésion traitée par curettage et greffes (novembre 1934).

Fig. 4. — Reprise de l'évolution destructive après l'opération (février 1935).

Revue quatre mois après, la malade n'est pas guérie, le genou est gros et chaud ; la marche est douloureuse. L'articulation est toujours intacte. La radiographie démontre que le processus destructeur de l'os poursuit

son évolution (fig. 4). Il s'étend notamment en avant, refoulant le périoste et déplaçant la rotule.

La malade est alors confiée à notre collègue Mallet qui entreprend un



Fig. 5. — État de la lésion après dix-huit mois et traitement radiothérapique ; *profil* (mai 1936).

traitement radiothérapique. Dans une première série, de mars à juillet 1935, la malade reçoit, par deux champs latéraux, 4.400 r ; dans une seconde série, de janvier à mars 1936, on fait de la radiothérapie à distance et à petites doses, 25 r par séance, soit en tout 1.100 r.

Le résultat de la radiothérapie n'est pas bon. On suit sur des radios successives la marche progressive du processus destructeur qui fait dispa-

raître les condyles fémoraux en bas, et en arrière la partie corticale qui, au début, était encore intacte. Vers le haut, le procesus ne s'étend guère et se trouve limité par une zone osseuse un peu plus dense. Les greffons, qui ont été visibles pendant quelques mois, subissent eux aussi la fonte



Fig. 6. — État de la lésion après dix-huit mois et traitement radiothérapique; *face* (mai 1936).

et la destruction et finissent par disparaître. Cependant, ce processus si actif qui, en quelques mois, a complètement détruit l'extrémité inférieure du fémur, est toujours bien limité à sa périphérie du côté des parties molles. En bas, il n'envahit pas l'articulation et on voit là deux lignes en segment de cercle qui sont les derniers restes des condyles fémoraux. En arrière, du côté du creux poplité, on suit également la limite de la tumeur.

En avant, au-dessus de la rotule, elle forme une sorte de bosse dont le profil est net (fig. 5 et 6).

Dernier caractère très important : il n'y a sur la diaphyse, au voisinage de cette tumeur, aucune réaction périostique.

Naturellement, cette énorme destruction osseuse a entraîné la perte de la rigidité du membre. Il faut le maintenir constamment sur une attelle. L'état général de la malade est nettement altéré, elle a beaucoup maigri.

L'année 1935 et le début de l'année 1936 se passent ainsi. Confiant dans les caractères radiologiques que je viens de décrire, confiant dans les caractères histologiques que j'ai dits plus haut, je persiste dans mon diagnostic de tumeur à myéloplaxes et je me refuse à l'amputation. Cependant, la lésion ne montre toujours aucune tendance à la réparation. Il faut prendre une résolution : je propose à la malade de faire une résection très étendue du genou.

Opération, le 16 mai 1936, sous rachi-anesthésie ; bande d'Esmarch ; incision médiane. La tumeur est clivable ; sauf en quelques points où la dissection est plus délicate, on parvient assez facilement à la contourner et à la dégager des parties molles. Lorsque le pôle supérieur est libéré, on sectionne la diaphyse fémorale au ras de la tumeur avec une scie de Gigli. On poursuit alors les dissections latérales. En bas, les plateaux tibiaux se décollent presque spontanément de l'épiphyse atteinte d'une ostéoporose intense et viennent avec la tumeur. En arrière, enfin, on décolle assez facilement les vaisseaux fémoraux.

La résection est de 13 centimètres en hauteur. La diaphyse fémorale est amenée, autant que faire se peut, au contact de l'épiphyse tibiale. On a l'impression cependant que les parties molles résistent au télescopage et cette manœuvre n'est pas satisfaisante ; l'ostéoporose extrême du tibia n'incite pas à y tailler une greffe ostéoplastique.

Les suites de cette opération sont assez inquiétantes ; malgré une transfusion sanguine, la malade est fatiguée pendant quarante-huit heures.

La pièce opératoire montre une coque fibreuse ossifiée par places et, à l'intérieur, un tissu blanc jaunâtre, n'ayant pas l'aspect classique de la tumeur à myéloplaxes. Au milieu de ce tissu, qui paraît en partie nécrotique, il y a quelques logettes pseudo-kystiques.

L'examen histologique confirme celui qui avait été fait dix-huit mois auparavant : il s'agit d'une tumeur à myéloplaxes. On doit noter cependant la densité cellulaire du stroma qui est plus marquée. Les autres caractères sont identiques.

Le diagnostic des tumeurs à myéloplaxes paraissait donc confirmé par les constatations opératoires et par le microscope. En fait, *c'est à l'évolution de juger* et les suites opératoires, incomplètement satisfaisantes au point de vue fonctionnel, ont prouvé l'exactitude de mon diagnostic.

Au bout de sept mois, en janvier 1937, la malade vient me voir, sa résection n'est pas consolidée. L'ostéoporose s'est un peu réparée, mais le fémur n'est pas en contact avec le tibia et la consolidation ne paraît pas possible.

Opération le 27 janvier 1937. Je réinterviens sur la pseudarthrose et j'y place un greffon massif enchevillé, d'une part dans le canal médullaire du fémur, d'autre part dans l'épiphyse tibiale. Malheureusement cet os est resté très mou et le montage manifestement n'est pas solide. D'autre part, j'ai dû prendre le greffon sur le tibia du membre malade, de par la volonté formelle de la patiente.

Cette intervention n'amène pas la consolidation.

En janvier 1939, la malade marche avec un appareil moulé qui solidarise la cuisse et la jambe. Elle ne souffre pas et se déclare satisfaite.

Il n'y a aucun signe de récidive de la tumeur. *Je peux affirmer qu'il s'agissait bien d'une tumeur à myéloplaxes bénigne.*

Suivie pendant cinq ans, cette observation est un exemple du pouvoir destructeur et de la gravité de certaines tumeurs à myéloplaxes.

Je ne veux pas m'étendre sur ma conduite thérapeutique. A la lecture de l'observation, il est évident que le curettage suivi de greffes, intervention que nous considérons comme la plus efficace, a échoué. Le fait a déjà été signalé assez souvent pour que je n'insiste pas ; les statistiques disent que le pourcentage d'échecs est de 15 p. 100 (Mouchet), de 25 p. 100 (Memorial Hosp.).

Deuxième tentative thérapeutique, les Rayons X. Encouragé par la littérature américaine et par les beaux exemples de guérison que j'avais vus au Memorial Hospital à New-York entre les mains de Hereendeen, j'ai espéré que la radiothérapie arrêterait le processus ostéolytique, contre lequel l'opération avait été radicalement inefficace. Il n'en a rien été et l'échec a été caractérisé. Il est encore difficile de chiffrer les chances de succès de la radiothérapie dans les tumeurs à myéloplaxes. On a déjà publié des échecs comme le mien [Landais, Mouchet] (1), à côté de succès (Lecène, Rieffel, Lenormant, Mouchet, Clavelin, Roux-Berger et Baclesse). Je me serais reproché de n'avoir pas essayé des Rayons X : en fait, ils n'ont pas agi.

Si j'ai pris alors la décision de faire une résection très étendue, analogue à celles que Juvara nous a montrées ici, c'est bien entendu en accord avec ma malade, mais c'est aussi, je l'avoue, pour confirmer par la seule preuve qui vaille, c'est-à-dire par l'évolution clinique, le diagnostic de lésion bénigne que j'avais porté. Le résultat de la résection n'a pas été fameux, je ne sais si actuellement la malade serait mieux avec une amputation de cuisse. Elle paraît contente et me manifeste sa reconnaissance. Je suis moins satisfait qu'elle.

Encore une fois, le but de ma communication n'est pas la discussion de cette thérapeutique : il est, ce but, *la démonstration de la valeur des signes tirés des trois modes d'examen, clinique, radiologie et histologie, pourvu que l'on confronte ces signes* et qu'on les accorde pour le diagnostic des tumeurs osseuses.

Lorsque, après deux ans d'évolution, ma malade présentait une énorme tumeur de l'extrémité inférieure du fémur avec, à ce moment-là, un état général nettement altéré et un membre douloureux et absolument ballant, il paraissait paradoxal de s'obstiner à parler de lésion osseuse bénigne. Je me suis obstiné cependant, parce que, quand le doute me prenait, je revoyais les radiographies et les coupes histologiques et que, sur aucun de ces documents, à aucun moment, ne sont apparues les images de lésion maligne.

J'ai eu l'occasion, dans l'article que j'ai écrit pour le traité d'Orthopédie d'Ombrédanne-Mathieu, de montrer que les soi-disant erreurs, les soi-disant transformations de tumeurs à myéloplaxes en ostéo-

(1) Mouchet. *Soc. nat. de Chir.*, 1934, p. 435.

sarcomes étaient en réalité des observations incomplètes où le diagnostic avait été porté, tantôt sur les seuls clichés radiologiques, tantôt sur les seules coupes histologiques et que toujours dans ces cas on pouvait retrouver dans les éléments qui avaient été négligés, la correction du diagnostic. Pour n'en citer qu'un exemple, celui d'Augé et Roux, dont les coupes histologiques donnèrent lieu à de si âpres discussions devant la Société française pour l'étude du Cancer, il suffit de remarquer avec Tavernier que la vue des radiographies eut coupé court au désaccord, puisqu'elles étaient typiquement celles d'un sarcome.

Je me permets de vous montrer quelques radiographies qui, à l'inverse, pouraient être regardées comme des tumeurs à myéloplaxes, alors qu'il s'agit de sarcomes, comme l'examen des coupes microscopiques le démontre aisément. Nous trouverions dans nos *Bulletins* quelques cas analogues.

Les observations de tumeur osseuse doivent toujours comprendre les trois renseignements qui ne valent que par leur réunion : cliniques, radiologiques et histologiques. Et les observations incomplètes sont sans valeur. C'est pourquoi celle-là, longtemps suivie et déjà ancienne, m'a paru digne de vous être présentée.

M. **Paul Mathieu** : J'ai observé il y a trois ans une malade de trente-cinq ans qui présentait une tumeur de l'extrémité supérieure du tibia avec disparition de la corticale osseuse. Les limites de l'os paraissent nettement dépassées par l'ombre tumorale, ombre uniforme, sans travées de refend. La tumeur atteignait en haut le cartilage articulaire et un certain degré d'affaissement du plateau tibial était constatable. L'impression de malignité n'entraîna pas seule notre décision thérapeutique. C'est le processus destructeur, qui nous détermine à faire l'amputation de cuisse, aucune opération conservatrice ne nous parut d'ailleurs indiquée. L'examen histologique montra qu'il s'agissait d'une tumeur à myéloplaxes, présentant cette allure destructrice parfois signalée. Dans ce cas, l'examen radiologique ne nous permettait certainement pas de présumer la nature exacte de la tumeur.

M. **Moulonguet** : Je remercie MM. Mathieu et Sorrel.

Je voudrais insister sur le point que M. Mathieu a soulevé, celui de la limitation de ces tumeurs à myéloplaxes. Sur la pièce opératoire que je vous ai montrée, on voit très bien que la lésion est encapsulée ; la capsule est résistante et partiellement ossifiée ; la dissection que j'ai dû faire pour réaliser la résection large du fémur m'a permis de constater en tous points la netteté de cette limitation de la tumeur. Sur la radiographie, de même, on devine cette capsule, c'est-à-dire qu'il y a une bordure extrêmement exacte qui isole la tumeur : nulle part la tumeur n'envahit les parties molles.

Ce qui rend assez difficile la compréhension de cette question, c'est qu'on parle souvent de corticale ; ce n'est pas véritablement la corticale

osseuse qui enveloppe la tumeur, c'est plutôt le périoste, un périoste qui a réagi par une ossification partielle.

Il y a là un caractère radiologique capital pour le diagnostic radiologique de la tumeur à myéloplaxes. Quand la tumeur envahit en fusée les muscles ou les parties molles, alors il est extrêmement imprudent de parler de tumeur à myéloplaxes.

Une exception cependant : dans le cas de M. Mathieu, le malade a fait une fracture, or, à partir du moment où il y a fracture sur une lésion pathologique, il se produit une rupture de la limitante et aussi une réaction ostéogénétique de réparation, un cal, qui donne alors des images ressemblant à celles des sarcomes. Le diagnostic radiologique en devient plus difficile.

Je ne prétends, par ces remarques, redonner à la radiologie une valeur de certitude, puisque j'ai dit, au contraire, qu'elle n'a pas une valeur suffisante par elle-même. Mais les renseignements qu'elle donne sont assez importants pour que nous les précisions aussi exactement que possible.

Prophylaxie du choc transfusionnel,

par MM. **G. Jeanneney** (de Bordeaux), associé national,
et **G. Ringenbach**.

La transfusion sanguine est fréquemment suivie de réactions, légères souvent, mais qui parfois se présentent aussi comme de véritables phénomènes de choc, lesquels consistent d'ordinaire en frissons, claquement des dents, puis sueurs et hyperthermie. Suivant les techniciens, mais aussi et surtout suivant les techniques utilisées, la proportion de ces accidents varie entre 15 et 70 p. 100 des cas, et ne semble pas influencée par la nature du sang employé (pur ou citraté, frais ou conservé).

Ces réactions ne se produisent guère qu'après les transfusions médicales faites par exemple à des anémiques, biermériens ou autres, à des cancéreux, à des malades atteints de septicémie ou de splénomégalie. Nous n'avons pour ainsi dire jamais observé ces réactions chez les grands anémiques chirurgicaux ou les malades anesthésiés. Il semble que la cause en soit due le plus souvent non à une agressivité spéciale du sang d'un donneur, dont la teneur en agglutinines serait très élevée, mais bien à une susceptibilité particulière du receveur dont le milieu sanguin se trouve alors modifié.

Afin de supprimer le choc transfusionnel, certains auteurs ont préconisé soit la transfusion lente, ou perfusion (que nous pratiquons depuis octobre 1937), soit l'injection préalable ou concomitante à la transfusion, de camphramine, pressédrine, soit encore l'injection préalable de 5 c. c. de sang du donneur.

Bien qu'ayant essayé ces divers moyens anti-choc, avec toute la prudence qui s'imposait, nous avons constaté des chocs, malgré tout, par exemple dans les cas suivants :

1° Un malade de cinquante ans, appartenant au groupe II/A, atteint d'une endocardite maligne à évolution subaiguë, reçoit, en une heure trente-cinq minutes (I goutte toutes les trois secondes), 140 c. c. d'un sang de donneur universel. Dix minutes après la fin de cette transfusion, lente cependant, survient un frisson d'intensité moyenne, qui dure quinze minutes.

2° Un sujet de cinquante-sept ans, cachectique, appartenant au groupe II/A, opéré seize jours auparavant pour tuberculose intestinale, reçoit, en vingt minutes, 250 c. c. d'un sang du même groupe II/A, additionné d'une ampoule de camphramine-pressédrine. Vingt minutes après la fin de l'injection, il présente un frisson assez violent qui persiste durant quinze minutes.

3° Un troisième malade, âgé de soixante-trois ans, appartenant au groupe IV/O, cachectique comme le précédent, a été gastrostomisé trois semaines avant pour cancer de l'œsophage. On lui injecte, en vingt minutes, dans la veine fémorale, 250 c. c. d'un sang du même groupe IV/O, additionné d'une ampoule de camphramine-pressédrine. Un frisson violent survient vingt minutes après la fin de la transfusion, dure trente minutes et est suivi d'une ascension thermique à 39°5.

Ainsi donc, la perfusion sanguine ou l'injection de camphramine-pressédrine, employées séparément comme préventifs, avant transfusion ou en même temps que celle-ci, ne nous ont permis dans aucun de ces trois cas, d'éviter le choc transfusionnel. Chez le premier malade nous désirions, il est vrai, un choc, mais léger ; chez les deux autres nous espérions éviter toute réaction, nous fiant aux propriétés relatées dans les publications, touchant à la camphramine-pressédrine, et néanmoins les malades ont eu un choc d'intensité variable.

Un seul moyen, à vrai dire, nous a toujours permis d'éviter jusqu'ici les chocs transfusionnels : c'est l'*injection préalable de pantopon spartéiné* (pantopon : une ampoule, sulfate de spartéine : 5 centigrammes), *pratiquée une à trois heures avant la transfusion.* Nous avons déjà signalé ce fait (*Académie des Sciences*, 20 juin 1938). Voici deux exemples assez probants de l'efficacité de cette méthode :

1° Une femme de dix-huit ans, atteinte d'une septicémie puerpérale, présente un choc assez marqué à la suite d'une transfusion de 250 c. c. d'un sang de même groupe II/A. Il en est de même le lendemain, malgré l'injection préalable de 5 c. c. du sang du même donneur que la veille. Une semaine après, une nouvelle transfusion, toujours avec le même donneur, est faite, mais précédée d'une injection de pantopon spartéiné, pratiquée quarante-cinq minutes auparavant. *Aucune réaction ne se produit.*

2° Un malade de quarante-quatre ans, présentant un lymphosarcome cervical, avec anémie (1.300.000 hématies), reçoit 250 c. c. de sang de même groupe IV/O. *Dix minutes avant seulement*, on lui avait injecté une ampoule de pantopon spartéiné.

Vingt-cinq minutes après la fin de la transfusion, survient un frisson

violent, avec douleurs lombaires, durant trente minutes et accompagné d'une ascension thermique à 39°7.

Vingt-huit jours plus tard, on lui injecte 260 c. c. de sang du même donneur. Mais, cette fois, l'injection de pantopon spartéiné avait été faite trois heures avant. *Aucune réaction* n'est alors observée, et le malade retire de cette transfusion une grande amélioration générale.

Ces observations montrent l'importance du délai de une à trois heures devant séparer l'injection de pantopon spartéiné de la transfusion.

Nous pratiquons systématiquement cette injection anti-choc (pantopon spartéiné) chez les malades « susceptibles », atteints d'anémies médicales, cancers, splénomégalie, cachexie, pour lesquels le moindre choc pourrait être catastrophique. Nous ne la pratiquons ni chez les septicémiques, estimant qu'il est bon de provoquer chez eux un choc proportionnel à leur résistance, ni chez les anémiques chirurgicaux, ni chez les malades sous l'effet de l'anesthésie. Tous ces sujets, en effet, tolèrent bien des transfusions, même massives, et au surplus dans bien des cas, la morphine pourrait leur être contre-indiquée.

PRESENTATION D'UN FILM CINÉMATOGRAPHIQUE

Les sténoses de l'œsophage par caustique et leur traitement,

par M. **A. Soulas.**

NOTE IMPORTANTE

Le Secrétaire général demande instamment à MM. les membres de l'Académie de ne remettre pour l'impression que des travaux dactylographiés ou tout au moins parfaitement lisibles pour faciliter le travail de l'imprimerie.

Le Secrétaire annuel : ROBERT MONOD.

Imprimé par l'Ancne Impie de la Cour d'Appel, A. MARETHEUX, Dir., 1, r. Cassette, à Paris (France)

MÉMOIRES

DE

L'ACADÉMIE DE CHIRURGIE

Publiés chaque semaine par

M. Louis BAZY, Secrétaire général,

MM. Robert MONOD et ROUHIER, Secrétaires annuels.

TOME 65 - N° 14

Séance du 3 Mai 1939



MASSON ET Cie, ÉDITEURS

120, Boulevard Saint-Germain - Paris

AVIS AUX AUTEURS DES COMMUNICATIONS

Pour assurer la publication régulière des Mémoires, *les dispositions suivantes ont été adoptées :*

Les manuscrits des communications et rapports devront être remis à l'imprimerie le mercredi soir, après la séance; ceux des discussions qui n'ont pu être rédigés en séance devront être remis le jeudi, avant midi.

L'imprimerie assurera l'envoi des épreuves en placards des communications, rapports et présentations le vendredi soir au Secrétaire et le samedi matin aux auteurs, qui devront retourner les épreuves le lundi avant 9 heures du matin; passé ce délai, il ne pourra plus être tenu compte de leurs corrections, celles-ci devant toujours être exclusivement typographiques, et le texte sera publié sur le bon à tirer du Secrétaire.

Les épreuves du texte des discussions communiquées aux auteurs devront être retournées à l'imprimerie le lundi avant 9 heures, *faute de quoi elles paraîtront sur le bon à tirer du Secrétaire qui sera donné à* 10 heures.

En cas d'insertion de figures, si le cliché n'a pu être établi d'avance, le document devra être remis à la Librairie Masson et Cie à l'issue de la séance.

Les membres titulaires de l'Académie ont droit à huit *pages d'impression par communication et rapport écrit ; les associés parisiens, nationaux ou étrangers à* quatre *pages par communication envoyée au bureau et à* huit *pages par communication faite en séance.*

Pour toute communication dépassant ces limites les frais d'impression supplémentaires seront à la charge des auteurs.

TIRAGES A PART. — Les auteurs pourront obtenir des tirages à part en s'adressant à l'Imprimerie A. Maretheux et L. Pactat, 1, rue Cassette, qui, sur leur demande, leur enverra son tarif d'impression des extraits.

Il est rappelé que d'après l'article 56 du règlement il ne peut être accordé aux auteurs que cent tirages à part.

Les demandes de tirages à part doivent toujours être faites avant le tirage du numéro correspondant.

MÉMOIRES
DE
L'ACADÉMIE DE CHIRURGIE

Séance du 3 Mai 1939.

Présidence de M. RAYMOND GRÉGOIRE, *président.*

PROCÈS-VERBAL

La rédaction du procès-verbal de la précédente séance est mise aux voix et adoptée.

CORRESPONDANCE

La correspondance comprend :

1° Les journaux et publications périodiques de la semaine.

2° Des lettres de MM. Louis MICHON, SOUPAULT, ROUX-BERGER s'excusant de ne pouvoir assister à la séance.

3° Une lettre de la Société de Chimie biologique invitant l'Académie à se faire représenter au XXVe anniversaire de sa fondation qui sera célébré le vendredi 26 mai dans le grand amphithéâtre de la Maison de la Chimie. L'Académie délègue M. Pierre FREDET pour la représenter à cette cérémonie.

4° Un travail de M. Pierre LOMBARD (Alger), associé national, et G. Gros, intitulé : *Greffe d'hypophyse de singe dans un cas de cryptorchidie. Migration consécutive des testicules.*

5° Un travail de MM. Pierre LOMBARD, associé national, et G. MUNERA (Alger), intitulé : *La réalité du spasme artériel dans un syndrome de Volkmann.*

6° Un travail de MM. Pierre CHALNOT et GRUMILLIER (Nancy), intitulé : *Perforation tuberculeuse de l'intestin grêle en péritoine libre. Résection. Guérison.*

M. WILMOTH, rapporteur.

7° Un travail de M. Tasso ASTÉRIADÈS (Salonique), intitulé : *Compression filiforme du pylore par processus tuberculeux (péritonite tuberculeuse).*

M. AMELINE, rapporteur.

Publication periodique hebdomadaire.

8° Un travail de M. Jean Brunati (Shanghaï), intitulé : *Résultat d'une opération pour paralysie faciale périphérique neuf mois après l'acte chirurgical (Infiltration novocaïnique du ganglion supérieur du sympathique à ciel ouvert sous anesthésie générale)*, est versé aux Archives de l'Académie sous le n° 186.

9° Une observation de MM. Gorsse et Accard, intitulée : *Iléite terminale aiguë primitive*, et une observation de MM. Candille, Rémy et Roby, intitulée : *Iléite terminale primitive*, sont versées aux Archives de l'Académie sous le n° 187.

Des remerciements sont adressés aux auteurs.

A PROPOS DU PROCÈS-VERBAL

M. Jean Quénu : En vous présentant le 22 mars un fourreau pour le petit écraseur de de Martel, je croyais bien vous présenter un instrument nouveau. Or, j'ai appris depuis qu'il existe un instrument très analogue, imaginé par M. de Martel lui-même. Si cet instrument n'a jamais été présenté ici, il figure dans plusieurs publications récentes, et aussi, paraît-il, dans un catalogue édité en 1934 par M. Gentile. J'ai pensé qu'il était honnête de vous le faire savoir.

Sur les fractures de l'apophyse styloïde,

par M. **P. Truffert.**

A la dernière séance de notre Compagnie, M. Bazy étudiait les ecchymoses tardives accompagnant les fractures de la styloïde.

Je viens vous apporter une précision de M. Brunati concernant le signe de la mobilité hyoïdienne anormale qu'il avait signalée dans son observation. En saisissant l'os hyoïde entre le pouce et l'index et en le faisant basculer du côté lésé, on éveille une douleur vive au sommet de la pyramide cervicale et irradiée à la zone rétro-auriculaire et au trajus.

Ce symptôme auquel M. Brunati donne le nom de « signe de la bascule hyoïdienne douloureuse » permettrait de reconnaître la fracture styloïdienne, avant même l'apparition des ecchymoses cervicales.

Par ailleurs, M. Brunati nous fait parvenir la suite de l'observation rapportée par moi. Son blessé a récupéré une mobilité faciale presque complète, alors que l'examen électrique du nerf facial en montre l'inexcitabilité totale galvanique et faradique.

Il semble que le blocage du ganglion cervical supérieur du sympathique ait facilité l'établissement des réflexes contro-latéraux selon le mécanisme admis par Petit-Dutaillis.

RAPPORT

1° *Embolectomie de l'artère humérale avec guérison,*

par M. **J. Hœffel** (de Remiremont).

2° *Embolectomie de l'artère humérale. Mort au quinzième jour de la maladie causale,*

par M. **P. Mariau** (de Nice).

Rapport de M. G. Menegaux.

Vous m'avez chargé de vous rapporter deux observations d'embolie artérielle traitée par embolectomie, l'une due à M. J. Hœffel (de Remiremont), l'autre à M. P. Mariau (de Nice).

Voici tout d'abord un résumé de ces deux observations :

I. Observation (M. Hœffel). — Il s'agit d'une femme de soixante-seize ans, soignée pour bronchite avec affection cardiaque (souffle à la pointe) et congestion des bases, qui fut opérée par l'auteur d'une hernie crurale étranglée. Les suites furent tout d'abord favorables, quoique la température restât constamment entre 37°5 et 38°.

Le huitième jour après la première opération, M. Hœffel est appelé d'urgence auprès de la malade qui vient de ressentir une douleur atroce au niveau du bras gauche. Le membre est pâle et inerte ; aucun battement artériel perceptible, aucune oscillation au Pachon. Une heure après le début des accidents, M. Hœffel intervient avec le diagnostic d'embolie au niveau de l'artère humérale.

Sous anesthésie locale, découverte de l'artère à la partie haute du bras. Fil d'attente en aval et en amont ; incision de l'artère. Extraction avec la plus grande facilité d'un caillot de 11 centimètres de long. Un deuxième caillot moins long est expulsé par un jet de sang ; une traction sur le fil placé en amont suffit à arrêter l'hémorragie. Artériorraphie à la soie 000. Sympathectomie sur une étendue de 8 centimètres ; badigeonnage de l'artère avec une solution de scurocaïne sans adrénaline.

Les suites sont favorables. Les douleurs ont immédiatement disparu, le membre se réchauffe et le pouls radial est devenu perceptible. Huit jours après l'intervention, les oscillations sont normales ; la malade a récupéré tous les mouvements du membre. Elle quitte le service complètement cicatrisée trois semaines après l'embolectomie.

II. Observation (M. Mariau). — Mme P..., quarante-huit ans, est traitée pour une salpingite aiguë par vaccination au propidon. Deux semaines après le début du traitement, la masse annexielle a disparu et la température est redescendue à la normale. Elle fait alors un nouvel épisode fébrile avec diarrhée et douleur péri-ombilicale qui dure quelques jours. Puis, quelques jours après, elle ressent un violent point de côté à la base gauche en arrière. Au cours de l'examen, d'ailleurs absolument négatif, elle est prise d'une crampe très douloureuse dans le membre supérieur gauche, qui se manifeste avec une soudaineté et une brutalité frappantes et qui atteint d'emblée son maximum d'intensité.

On constate alors que l'avant-bras et surtout la main sont d'une pâleur cireuse. Le pouls à la radiale et à l'humérale a disparu ; ce n'est qu'à l'aisselle que les battements sont perçus, et ils s'arrêtent immédiatement en dessous du tendon du grand pectoral. Aucune oscillation perceptible au Pachon. Le cœur est absolument normal à l'auscultation. Tension artérielle : 10-6.

Pour éliminer la possibilité d'un spasme, M. Mariau, sur les conseils du Dr Dargelos, pratique deux injections de 10 grammes d'acétylcholine à deux heures d'intervalle ; aucune modification n'est observée et on se décide à intervenir.

Opération neuf heures après le début des accidents sous anesthésie au protoxyde. On aborde l'humérale à son origine ; on perçoit les battements à la partie supérieure de la plaie opératoire, et, à ce niveau, on passe une sonde molle sous l'artère. Sympathectomie sur une hauteur de 5 centimètres. Artériotomie de 2 centimètres sur l'embolus qui est perceptible par une palpation prudente. Un caillot de 3 centimètres sort très facilement et un jet de sang, venu du bout central, inonde la plaie opératoire. On l'arrête par traction sur la sonde préalablement passée sous l'artère. Du bout périphérique est expulsé un petit caillot de formation manifestement plus récente que le premier. L'endartère paraît absolument intacte ; sa coloration est normale, sa surface parfaitement lisse. Suture de l'artère à la soie floche par un surjet. Agrafes sur la peau.

Immédiatement après l'opération, on constate que l'avant-bras et la main sont chauds et ont repris leur coloration normale. Dès son réveil, la malade ne souffre plus ; cependant le pouls n'est pas encore perceptible en avant de l'artériotomie.

Les deux caillots ont été ensemencés, l'un en bouillon simple, l'autre en bouillon ascite, au laboratoire de M. Ronchèse. Après douze heures de séjour à l'étuve, on constate le développement exclusif d'entérocoques.

Dans les suites opératoires, le pouls réapparut dès la trente-sixième heure et le succès local fut complet. Malheureusement l'état fébrile ne cède pas. Vingt-quatre heures après l'intervention, apparaît une amaurose transitoire de quelques heures avec hémianopsie gauche.

Puis hémoculture positive à l'entérocoque le troisième jour. Malgré la thérapeutique appliquée, mort sept jours après avec ballonnement et diarrhée profuse. Les examens répétés du cœur n'ont montré jusqu'à la fin aucun signe clinique. L'autopsie n'a pas été pratiquée.

Telles sont les deux observations que nous ont envoyées MM. Hœffel et Mariau. Elles concernent toutes deux des *embolectomies*. Permettez-moi d'y joindre deux observations qui me sont personnelles et dans lesquelles l'intervention exécutée fut l'*artériectomie*.

Observation I. — Il s'agit d'une femme de quarante-sept ans que j'eus l'occasion d'opérer en juillet 1935 dans le service de M. L. Bazy à Saint-Louis.

Cette femme est atteinte de rétrécissement mitral avec arythmie et hyposystolie. A eu, en février 1935, un malaise suivi de paralysie temporaire de deux heures au niveau du bras gauche et de la jambe droite. Depuis quinze jours, est alitée pour un épisode pulmonaire fébrile qui est actuellement en voie de régression.

Depuis ce matin (4 juillet 1935), le membre inférieur gauche s'est engourdi progressivement et est le siège de douleurs modérées. Lorsque je l'examine, le membre est froid et violacé dans son ensemble, et la zone d'anesthésie remonte jusqu'à mi-cuisse. Aucun battement n'est perceptible, sauf au niveau de l'arcade crurale. Au Pachon, aucune oscillation.

Je fais le diagnostic d'embolie à l'origine de l'artère fémorale et j'interviens immédiatement (douze heures après le début des accidents).

Rachi-anesthésie. Découverte de l'artère au niveau du triangle de Scarpa. Juste sur l'arcade, l'artère bat. Le reste de la fémorale commune et la fémorale superficielle sont inertes. Résection du tronc artériel principal sur 10 centimètres environ, comprenant l'origine de la fémorale profonde. Il existe un long caillot vermiforme à cheval sur l'embranchement de la fémorale profonde. Par l'orifice supérieur de l'artère, il se produit un écoulement sanguin pauvre, nullement comparable à un jet artériel normal. Ligature des artères sectionnées. Fermeture sans drainage. Acétylcholine (20 centigrammes).

Les jours suivants, aggravation progressive de l'état local. L'aspect sphacélique remonte jusqu'au genou et le 12 juillet, sous anesthésie à l'éther, on fait une amputation basse de cuisse, par le procédé circulaire à fente externe. On laisse tout ouvert.

La malade a guéri peu à peu et est sortie de l'hôpital le 13 octobre 1935.

Obs. II. — Ma deuxième malade a été vue par moi en novembre 1936 avec mon ami le Dr Mouls.

Mme B..., âgée de quarante-huit ans, est atteinte de rétrécissement mitral avec hyposystolie, gros foie et tachyarythmie. Le 2 novembre 1936 est prise à 6 heures du soir d'une douleur vive dans le bras gauche ; sensation de froid et engourdissement progressif de tout le membre. Le lendemain matin, la main et l'avant-bras sont d'une pâleur extrême avec taches livides disséminées et cyanose des ongles. Diminution marquée de la chaleur locale. Anesthésie complète ; impotence totale. Absence de pouls radial, aucune oscillation à ce niveau. A la partie supérieure du bras au contraire, les battements de l'artère axillaire sont perceptibles et on enregistre à ce niveau des oscillations.

Intervention dix-huit heures après le début. Sous anesthésie au balsoforme, découverte de l'artère humérale qui est bleuâtre et ne bat pas jusqu'au niveau de la partie moyenne du bras. On incise l'artère dont la paroi interne paraît rouge et œdématiée. La lumière artérielle est comblée par un caillot cruorique. Résection de l'artère sur 12 centimètres de long depuis la partie moyenne du bras jusqu'à la bifurcation. La résection comprend l'origine des artères radiale et cubitale. Pas de saignement récurrent par les bouts périphériques, mais pas de caillot visible dans leurs lumières. Fermeture des parties molles.

Dès le réveil, la malade éprouve une sensation de soulagement très net. Le lendemain, les téguments ont pris une coloration sensiblement normale avec chaleur locale. L'amélioration se maintient lorsque, quatre jours après, le 7 novembre, la malade est prise brusquement d'une douleur atroce, paroxystique, dans le membre inférieur droit. En quelques minutes, le pied et la jambe deviennent froids et pâles et se couvrent de taches

livides. Au Pachon, absence complète d'oscillation à la jambe et à la cuisse. A la palpation, on a l'impression de percevoir quelques battements à la partie toute supérieure du triangle de Scarpa.

Intervention (trois heures après le nouvel accident). Balsoformé. Incision suivant la ligne classique de découverte de l'artère. On perçoit les battements artériels au niveau de la bifurcation de la fémorale. Toute la fémorale est thrombosée ; l'oblitération descend très bas et, malgré l'ouverture large du canal de Hunter, ne pourra être dépassée.

On sectionne l'artère à sa partie supérieure, immédiatement au-dessous de la naissance de la fémorale profonde. Direction progressive de haut en bas, mais au niveau de la section inférieure, l'artère est encore oblitérée par un caillot qu'on ne peut pas mobiliser.

Nouvelle incision selon la ligne de ligature de l'artère tibiale postérieure. On découvre celle-ci et l'artère péronière et on fait une résection de quelques centimètres des deux artères qui sont également thrombosées. Par une injection rétrograde de sérum physiologique, on essaye, mais en vain, de désoblitérer l'artère poplitée. Fermeture des incisions.

Amélioration post-opératoire très nette, mais moins marquée que précédemment au niveau du membre supérieur. Le lendemain de la deuxième intervention, apparition brutale d'une hémiplégie droite avec coma que l'on interprète comme une embolie cérébrale. Décès le soir même.

Je ne crois pas utile de commenter longuement ces observations ; je ne pense pas, en effet, qu'elles apportent rien qui puisse infirmer ou modifier les conclusions de MM. Fiolle et Funck-Brentano, rapporteurs au Congrès de Chirurgie de 1937.

Je me permets cependant de dire que les deux observations terminées par la mort nous montrent une fois de plus que l'embolie artérielle n'est qu'une complication, et que, par conséquent, son pronostic vital est avant tout celui de la maladie causale. En particulier, le traitement de l'embolie ne modifie en rien ce pronostic : la malade de M. Mariau, malgré l'embolectomie qui paraissait avoir réussi, est morte de septicémie ; ma deuxième malade est décédée d'embolie cérébrale après deux artériectomies itératives.

Ces observations ne me paraissent pas permettre de discuter les avantages respectifs de l'embolectomie et de l'artériectomie. Pourtant, j'ai obtenu un échec dans ma première observation, où l'amputation a été nécessaire. Peut-être ai-je mal réalisé l'artériectomie, en n'enlevant pas préalablement et complètement l'embolus et le caillot secondaire ? Le fait est possible. Quoi qu'il en soit, je verse ces documents au débat en cours. Nous ne serons fixés sur la valeur de l'artériectomie que lorsque les observations se seront multipliées. Elles sont encore trop peu nombreuses actuellement. Funck, en octobre 1937, ne pouvait faire état que de 22 cas, et, feuilletant la collection du *Journal de Chirurgie* depuis cette époque, je n'ai pu trouver que deux nouvelles observations [Loretti (novembre 1937) et Dumas, Clavel et Francillon (avril 1938)].

Je voudrais encore signaler en terminant l'intérêt que peut avoir l'injection intra-artérielle rétrograde de sérum physiologque (ou manœuvre de Lund). Quoiqu'elle ne m'ait pas permis de rétablir la

lumière de l'artère poplitée oblitérée, je la crois logique et peu traumatisante.

Je vous propose de remercier MM. Hœffel et Mariau de nous avoir adressé leurs observations et de les publier dans nos Mémoires.

M. **Louis Bazy :** Je n'ai pas besoin de souligner combien la communication de M. Menegaux est intéressante et puisqu'il a fait allusion à un cas opéré dans mon service, je voudrais lui demander s'il a fait comme moi l'examen histologique du fragment d'artère enlevé.

M. Menegaux a intitulé sa communication : « Traitement des embolies artérielles par l'embolectomie ». Or, vous vous rappelez sans doute les remarques passionnantes que M. Ameuille nous a apportées sur l'embolie pulmonaire, nous montrant que, dans nombre de cas intitulés embolie de l'artère pulmonaire, on trouvait des lésions anciennes de l'artère, qu'il s'agissait en un mot de thromboses brusquement complétées. Il me semble que l'on peut faire les mêmes réflexions à propos du cas de M. Menegaux : il ne semble pas, en effet, que l'on se trouvât en présence d'une embolie s'arrêtant dans une artère certainement saine, mais bien de la terminaison d'une oblitération artérielle ou, tout au moins, d'une artérite provoquant un épisode douloureux aigu, une véritable *crise d'angor périphérique*, avec toutes ses conséquences, semblable à la crise d'angor cardiaque ou à la crise d'angor pulmonaire qui, elle aussi, peut simuler l'embolie. L'examen histologique m'a paru, en effet, démontrer que l'artère enlevée avait déjà un caillot organisé et adhérent, fusionné à l'endartère. Le phénomène brutal observé était en réalité la terminaison d'une obstruction artérielle dont le début remontait probablement à longtemps. Ceci permet d'expliquer les difficultés de la thérapeutique chirurgicale, car s'il s'agit d'une artérite, il est évident que cette thérapeutique n'est pas aussi simple que lorsqu'il s'agit d'opérations sur une artère saine. Cela permet d'expliquer aussi les complications observées dans le second cas de M. Menegaux où il y a eu hémorragie cérébrale qu'il intitule embolie dans les vaisseaux cérébraux, mais qu'on pourrait, tout aussi bien peut-être, attribuer à un processus d'artérite cérébrale.

Je crois que la question des embolies artérielles doit être revue à la lueur de cette notion de l'état antérieur de l'artère et, dans bien des cas, les échecs s'expliquent parce qu'il ne s'agit pas d'une embolie brutale sur une artère saine, mais de la conclusion d'une artérite oblitérante qui finit par obstruer brusquement et complètement la lumière de l'artère.

M. **Moure :** Il faut, dans l'étude de l'oblitération des gros troncs artériels des membres, distinguer essentiellement la thrombose et l'embolie. Dans l'observation de Menegaux, il s'agissait, comme l'a fait remarquer M. Bazy, d'une thrombose chronique progressive avec un élément terminal aigu.

Laissant de côté le traitement de la thrombose aiguë ou chronique par artérite, je veux envisager ici le seul cas de l'embolus aseptique oblitérant brusquement un gros tronc artériel sain des membres, qui, observé précocement, pose l'indication de l'artériotomie.

Le souci de rétablir la continuité du tronc artériel, après ablation de l'embolus par artériotomie, est extrêmement légitime ; j'ai défendu cette thèse et j'ai réalisé après d'autres cette intervention.

Puis, ayant analysé mes différentes observatons à la lumière des expériences de Leriche, j'en arrive à penser que ce qui fait la gravité de l'interruption brusque de la circulation d'un gros tronc artériel, ce n'est pas l'obturation limitée de la lumière vasculaire, mais, d'une part, le réflexe vaso-constricteur périphérique qu'elle provoque et, d'autre part, l'amorce d'un long caillot prolongé qui oblitère progressivement les collatérales et l'arbre vasculaire périphérique à la façon d'une injection de suif. Ainsi, l'opération précoce a surtout pour but d'enlever rapidement l'embolus qui est un centre réflexogène et un élément de coagulation extensive.

Ceci posé, j'en arrive à penser qu'il est certainement beaucoup plus simple et vraisemblablement mieux, ayant enlevé l'embolus, de réséquer le court segment artériel embolisé, en respectant les collatérales voisines que de suturer l'artère incisée.

Cette suture artérielle, qui est une opération très réalisable sur les grosses artères, risque parfois d'amorcer une thrombose et de provoquer la formation secondaire d'un caillot prolongé.

Il faut donc réserver la suture vasculaire avec ses difficultés, ses avantages et ses risques pour les carrefours vasculaires tels que : bifurcation fémorale, poplitée, bulbe carotidien, dont la ligature fait courir des risques d'ischémie à peu près certains.

M. **Raymond Grégoire** : Je suis bien près d'être d'accord avec mon ami Moure. Les résultats d'une intervention pour embolie artérielle sont plus difficiles à interpréter que le laisseraient croire les suites de l'opération lorsque la vitalité du membre est conservée.

Il y a quelques mois, une femme d'une cinquantaine d'années entrait dans mon service d'urgence un après-midi. Elle avait été prise brusquement d'une douleur violente dans la fosse iliaque droite. Le chirurgien de garde, appelé aussitôt, pensa à une appendicite aiguë, ouvrit l'abdomen et ne constata qu'une légère suffusion sanguine qui tachetait le péritoine pariétal postérieur. La paroi fut recousue. Le lendemain matin, la malade ne souffrait plus et, dans les jours suivants, parut se remettre sans encombre de cette laparotomie en apparence inutile. Mais le quatorzième jour, qui était un dimanche, une douleur extrêmement violente se produisit à nouveau dans la fosse iliaque droite, irradiant le long de la face antérieure et interne de la cuisse. En même temps, le membre tout entier devenait blanc, inerte et insensible.

Je vis la malade vers 11 heures du matin, le membre inférieur avait un aspect cadavérique, l'extrémité en était froide et les artères ne battaient pas. Les pulsations disparaissaient brusquement à trois travers de doigt au-dessous de l'arcade crurale. Je fis immédiatement le diagnostic d'obstruction de l'artère fémorale droite par embolie, car cette femme avait déjà été soignée pour myocardite.

Il est probable que l'embolie s'était faite en deux temps. Elle s'était arrêtée dans le premier temps au niveau de l'iliaque externe et avait, sans obstruer l'artère, provoqué la première crise douloureuse ; puis, quatorze jours plus tard, cette « embolie manquée » se mobilisait à nouveau et après avoir provoqué une « colique artérielle » s'arrêtait enfin dans la fémorale, obstruait le vaisseau avec les signes habituels de l'ischémie, refroidissement, pâleur du membre, paralysie, anesthésie et disparition des pulsations artérielles. L'oscillomètre de Pachon restait immobile.

Sous anesthésie locale, on fait aussitôt une découverte de l'artère fémorale au point où s'arrêtaient les pulsations. En ce point, d'ailleurs, l'artère est distendue par un corps étranger que l'on sent fort bien et j'en retire un embolus de 15 à 16 millimètres de long et de 5 millimètres de large. Il a la forme d'un noyau d'olive. Il est dur et de coloration jaune brunâtre. Il est arrêté sur la bifurcation de la fémorale commune.

Le même jour, la malade est revue à 4 heures, soit quatre heures et demie après l'opération.

Le membre est devenu violacé. Il s'est réchauffé. On perçoit les battements jusqu'à trois travers de doigt de l'arcade crurale. Il n'existe encore aucun mouvement des orteils et la malade en souffre.

Le lendemain, la couleur du membre est redevenue normale, mais la sensibilité est vive. Il n'existe encore aucun mouvement des orteils.

Depuis la veille, il a été institué un traitement de 10 c. c. d'acécoline, qui sera continué quotidiennement pendant quinze jours.

Le troisième jour après l'opération, le membre est toujours douloureux. Les mouvements sont revenus dans la jambe et les orteils. L'aspect extérieur est normal, cependant le Pachon ne donne que quelques faibles oscillations et seulement à la cuisse et jusqu'au tiers inférieur de la jambe.

Le 10 décembre, c'est-à-dire vingt et un jours après l'embolectomie, la malade ne souffre plus de son membre. Elle commence à se promener dans la salle. Tout fait supposer cependant que l'embolectomie a été suivie d'une thrombose.

Dans le but de s'en assurer, on décide d'injecter dans l'artère une substance opaque, mais, en dénudant la fémorale, on constate qu'elle ne présente pas de cavité et qu'elle est comblée par un caillot dur qui dépasse la longueur du canal de Hunter.

L'embolectomie a donc été inutile et le sang ne peut arriver aux orteils que par la voie détournée des collatérales.

Cette observation a été publiée dans le *Paris Médical*, le 11 mars 1939, et la malade, revue depuis, continue de vivre normalement.

En somme, cette guérison physiologique était tout de même un échec anatomique. Nous cherchions à obtenir la vascularisation du membre par l'ablation de l'obstacle qui obstruait l'artère principale. En fait, l'obstruction s'était reproduite presque aussitôt. Le cours du sang s'est trouvé assuré par la suppléance que peuvent fournir les multiples collatérales. Il est fort probable que dans beaucoup d'embolectomies, supposées heureuses, le résultat est dû non pas à la perméabilité du tronc principal, mais à la suppléance des collatérales.

M. **Heitz-Boyer** : J'ai vu dans un cas d'embolie un caillot qui contenait de l'entérocoque ; je crois qu'il y a là un point intéressant : l'existence d'un syndrome entéro-phlébitique, entéro-vasculaire ; mais je crois que le syndrome entéro-artériel existe également.

M. **Moure**: Je désire confirmer ce qu'a dit M. Grégoire. Dans un rapport au Congrès français de Chirurgie, en 1922, sur les résultats de la chirurgie conservatrice des troncs artériels, je m'étais préoccupé de la façon de vérifier le résultat de ces opérations. J'étais arrivé à cette conclusion que la récupération complète des fonctions du membre n'impliquait pas la certitude du rétablissement de la circulation dans le tronc artériel dont on avait rétabli la continuité anatomique. J'avais été surpris des résultats fonctionnels excellents que j'avais constatés sur plusieurs blessés de guerre qui avaient subi la ligature ou la résection du gros tronc artériel des membres. J'ai observé en particulier un blessé qui avec une ligature de la fémorale sous l'arcade était devenu champion de saut en hauteur. C'est dire que la perfection du résultat fonctionnel n'est pas une preuve du rétablissement anatomique du tronc artériel dont on a rétabli la continuité.

Seule l'exploration directe de la suture ou l'artériographie que je déconseille absolument en pareil cas, pourraient fournir une certitude. Mais il existe un moyen indirect de très grande valeur, c'est *la recherche de l'indice oscillométrique*. Quelle que soit la qualité du résultat fonctionnel, l'indice oscillométrique reste très diminué lorsque le tronc artériel du membre est oblitéré sur une partie de son parcours.

M. **Moulonguet**: L'embolectomie ne donne pas beaucoup de succès. Il y a certainement à ces échecs des causes multiples. Bazy vient d'en évoquer une, l'altération des parois artérielles. Dans l'une des observations de Menegaux le caillot était infecté. J'ai opéré un cas analogue.

L'échec a été pour moi une surprise, parce que l'opération avait été très satisfaisante ; plus tard j'ai compris qu'il était expliqué par la septicité du caillot. Il s'agissait d'un malade fébrile depuis quelques jours qui avait fait une douleur brusque dans le membre inférieur droit.

Quelques heures plus tard j'ai incisé la fémorale sous l'arcade et j'ai trouvé un caillot en forme de molaire inférieure à deux racines, parfaitement formées et limitées. Dans la fourche était la bifurcation de la fémorale commune, une branche dans la fémorale superficielle, une branche dans la profonde. J'ai extrait ce caillot et le malade a été soulagé instantanément ; mais le membre est resté froid ; j'ai dû l'amputer quelques jours après. Les systèmes artériel et veineux étaient entièrement thrombosés.

Or, dans le caillot embolique, comme dans les thromboses artérielles et veineuses du membre amputé, j'ai trouvé par ensemencement du streptocoque et j'ai retrouvé d'énormes colonies de ce microbe sur les corps histologiques des caillots.

Le malade avait en effet une endocardite végétante qui n'avait pas encore fait sa preuve lors de l'embolectomie. Il est mort peu après d'un infarctus mésentérique.

C'est évidemment l'infection de l'arbre artériel par l'embolie qui a été, dans ce cas, la cause de la reproduction instantanée de la thrombose, alors que j'avais constaté la lésion la plus typique de l'embolie et fait l'opération prometteuse de succès.

M. **Menegaux** : Je remercie les orateurs qui ont bien voulu prendre la parole, et je remercie particulièrement M. Louis Bazy d'avoir bien voulu apporter ses précisions anatomo-pathologiques.

COMMUNICATIONS

Note sur le hile et les gros vaisseaux du poumon. Topographie radio-opératoire,

par M. **Petit de la Villéon** (de Paris), associé national.

Cette note, que je m'efforcerai de faire courte, a comme but de compléter et de fixer mieux sur certains points, les travaux que j'ai publiés pendant la guerre et après, à cette tribune et ailleurs, sur les blessures de poitrine, en particulier sur l'extraction des projectiles inclus dans le poumon par la méthode de l'extraction à la pince, sous écran, par boutonnière.

Je répéterai d'abord la loi que j'ai cru pouvoir proposer en 1915, et qui reste vraie : *un instrument de formes mousses, introduit, sans vitesse, dans un parenchyme pulmonaire vivant et sain, n'y crée point de dégâts ; à condition qu'il ne pénètre pas la région hilaire interdite.*

La question importante — et c'est sur ce point que je veux revenir —

est donc de préciser exactement les limites de la région hilaire, spécialement de la délimiter par rapport au squelette thoracique dont les ombres seront les seuls repères visibles au cours de l'acte radio-opératoire.

Pour résoudre la question, nous n'avons jusqu'ici que :

1° *Les études sur le cadavre.* — Or, chacun de nous le sait, rien ne ressemble si peu à un thorax vivant qu'un thorax mort. Au point de vue du contenu thoracique, de la situation exacte des organes, de leur volume, de leurs rapports entre eux, rien ne ressemble si peu au thorax d'un sujet qui a « expiré », qui est en état d'expiration cadavérique totale, que le thorax d'un sujet bien vivant, respirant largement, avec des inspirations de grande amplitude.

2° *Les constatations opératoires.* — Au cours de nos opérations, bien des notions ont été améliorées, redressées, mais de façon encore insuffisante.

3° *Les injections cadavériques de l'Institut anatomique.* — Elles nous ont montré les vaisseaux du médiastin, ceux du hile, ceux du poumon, mais là encore, il s'agit d'un thorax cadavérique « expiré ».

4° *Les examens radiologiques sur le vivant.* — Nous ne voyons pas les vaisseaux du hile.

Partant de données incomplètes, nous avons essayé de faire de notre mieux. Comme d'autres je m'y suis appliqué, et dans mes publications, je proposais de délimiter la région hilaire, en projection radiographique de la façon suivante : « Sur un sujet debout devant l'écran, les bras pendant le long du corps, et par rapport au squelette thoracique dont les ombres se projettent sur l'écran (rachis, côtes, omoplates) la région hilaire dangereuse est délimitée par un losange inter-omo-vertébral formé en haut par la 5e côte, en bas par la 8e côte, en dedans par le rachis, en dehors par le bord spinal de l'omoplate. » Ces données avaient quelque chose d'incomplet, de là certaines hésitations, ou même certaines erreurs.



Nous en étions là lorsqu'une acquisition scientifique nouvelle est venue d'un coup illuminer la situation. Je veux dire l'*angio-pneumographie.* Injection opaque des vaisseaux hilaires et pulmonaires, sur le sujet, bien vivant, bien respirant que nous devons à l'Ecole portugaise, aux travaux marquants d'Egas Moniz, Lopo de Carvalho et Almeïda Lima. En France, parmi les auteurs qui, après les savants portuguais, se sont attachés à la question, je citerai particulièrement M. Hinault, dont les travaux ont été publiés récemment dans les grandes sociétés savantes. M. Hinault s'est occupé surtout du côté médical et physiothérapique, mais il a bien voulu m'autoriser à me servir de ses documents, de ses travaux ; c'est à son aimable obligeance que je dois les beaux clichés que je vais vous montrer, je tiens à lui en attribuer le mérite et à lui dire ma reconnaissance.

L'angiographie pulmonaire a nécessité des recherches longues et difficiles ; elle paraissait hardie au début, elle nous paraît simple aujourd'hui. M. Hinault personnellement l'a réalisée dans 75 cas sans le moindre accident. M. Forssmann le premier tenta l'expérience sur lui-même sans en ressentir la moindre gêne. Voici comment l'on procède, je laisse la parole à M. Hinault : « Le malade est couché sur la table radio. Au niveau du pli du coude *gauche* une veine est ouverte, de préférence la plus interne ; on y introduit une sonde urétérale opaque, n° 11 ou n° 12, longue de 60 centimètres et préalablement trempée dans une solution de citrate de soude... On pousse doucement la sonde sous le contrôle des rayons jusqu'à l'abouchement de la veine cave supérieure dans l'oreillette droite... Par la sonde une injection est faite rapidement d'une substance de contraste, solution d'iodure de sodium à 140 p. 100... Immédiatement l'opérateur déclenche la prise du cliché radiographique... Les vaisseaux du poumon sont visibles (1).

Et voici quelques-uns des beaux clichés de M. Hinault. Immédiatement une chose nous frappe : sur le sujet vivant respirant, les gros vaisseaux du hile sont un peu plus bas que nous ne pensions ; vous les voyez projetant leur ombre noire de haut en bas et de dedans en dehors ; ils recouvrent non seulement la 6e, la 7e, la 8e côte, mais encore le 8e espace et la 9e côte et la 10e. Leurs premières grosses ramifications se portent aussi au delà de la verticale qui suit le bord spinal de l'omoplate, dans la position normale. La zone hilaire dangereuse doit donc être élargie en bas et un peu aussi en dehors. Si bien que, reprenant et corrigeant ce que je proposais en 1916, il me faut dire aujourd'hui : « *Sur un sujet debout devant l'écran, le bras correspondant relevé verticalement (pour rejeter en dehors l'angle inférieur de l'omoplate), la région hilaire dangereuse est délimitée, en projection radiologique, par : un losange inter-omo-vertébral formé en haut par la 5e côte, en bas par la 10e côte, en dedans par le rachis, en dehors par une ligne qui longe et prolonge par en bas le bord spinal de l'omoplate.* »

Rien de changé pour ce qui concerne la délimitation en profondeur : 4 centimètres de parenchyme en avant, 4 à 5 centimètres de parenchyme en arrière.



Telle est la région hilaire dangereuse, zone interdite à la pince. Ici, ma méthode ne joue pas, elle est formellement contre-indiquée. Je comprends mieux maintenant deux échecs qui dans ma pratique m'avaient laissé impressionné. Sur 1.000 cas d'extraction de projectiles pulmonaires par ma méthode, j'ai eu 3 décès. Tous les 3 étaient au début de mes recherches, je les ai publiés. Or, sur ces 3 décès, 2 se

(1) Hinault, Ameuil, Renaux et Desgrez. *Soc. méd. des Hôpitaux*, 8 mai 1936. — Hinault et Desgrez. *Revue de la Tuberculose*, octobre 1936. — Hinault et Desgrez. *Nouvelles médicales de Bruxelles*, janvier 1937.

sont produits par hémorragie, l'un immédiatement, l'autre dans les premières heures qui ont suivi l'opération. Dans ces 2 cas, je croyais opérer en dehors du hile, en réalité j'opérais en dedans de la limite intérieure de projection hilaire ; *la* 8e *côte, le* 8e *espace, la* 9e *côte, le* 9e *espace appartiennent à la région vasculaire hilaire*, l'artériographie pulmonaire sur le vivant nous l'a démontré.

Ici, la chirurgie thoracique normale reprend ses droits. Plusieurs techniques de thoracotomie peuvent être employées selon les préférences, les habitudes de chacun. M. Pierre Duval, M. Lefort (de Lille) en ont décrit d'excellentes. Pour ma part, j'ai employé et publié la thoracotomie postérieure, radio-opératoire, en deux temps, mais ceci sort de mon sujet actuel.

Disons cependant que dans la chirurgie de la région hilaire, l'artériographie pulmonaire sur le sujet va donner de précieux renseignements pré-opératoires : diagnostic, localisation, indications.



Existe-t-il deux chirurgies, l'une de guerre, l'autre de paix ? Pour ma part, je ne le pense pas. Je crois au contraire que les principes fondamentaux qui inspirent et régissent notre action, demeurent en toutes circonstances les mêmes.

En tous cas, les blessures de poitrine par projectiles, qu'ils soient de guerre ou de paix, doivent être envisagées sous le même angle, traitées de la même manière. Ajouterai-je qu'elles demeurent, hélas ! toujours d'actualité ?

La méthode radio-opératoire d'extraction du projectile à la pince, sous écran, par boutonnière, conserve aujourd'hui comme hier sa valeur ; sa technique est la même, ses indications sont les mêmes, ses résultats sont toujours fidèles — sous la réserve de l'observation topographique qui fait l'objet de cette note.

M. **Robert Monod** : J'ai été très intéressé par la communication de M. Petit de la Villéon, mais je ne peux m'empêcher d'être extrêmement étonné des repères qu'il nous donne du hile pulmonaire.

Les belles recherches de Heim de Balsac avec lequel j'ai fructueusement collaboré ont bien précisé par la radiographie après opacification la situation et la direction des pédicules pulmonaires ; on trouvera dans notre rapport sur les pneumonectomies deux beaux clichés démonstratifs.

Les injections opacifiantes ne sont d'ailleurs pas indispensables pour faire ce repérage sur le vivant. En regardant n'importe quel cliché normal on peut facilement voir sans injection préalable l'ombre de l'aorte qui se projette au niveau de l'extrémité sternale du 1er espace intercostal.

Ce repère a sa valeur puisque nous savons que les artères

pulmonaires passent exactement sous la lime, l'artère gauche étant étroitement fixée à l'aorte par le ligament artériel, les belles planches de Farabeuf sur la projection du péricarde sont donc parfaitement exactes.

En dehors du repérage radiographique, nous avons parfois l'occasion de vérifier directement sur le vivant la topographie des pédicules pulmonaires, lorsque nous pratiquons une thoracotomie par voie antérieure. Au cours de mes interventions, j'ai toujours constaté que le niveau des artères pulmonaires répond en avant au 2ᵉ espace intercostal, parfois au cartilage du 3ᵉ espace, ce qui correspond en arrière, à la partie interne de la 6ᵉ *côte*, parfois du 6ᵉ espace.

Ces faits admis, on est en droit de se demander si les radiographies projetées par M. Petit de la Villéon n'ont pas été prises sous une obliquité assez marquée, réalisant une sorte de vue plongeante sur le thorax et ce qui me le fait croire c'est la position extrêmement basse de l'extrémité interne des deux clavicules qui, sur les clichés, se projettent dans le 4ᵉ espace.

Quoi qu'il en soit, il ne me paraît pas possible de laisser dire que les gros vaisseaux du pédicule pulmonaire se projettent normalement en arrière, au niveau de la 10ᵉ côte et je me vois obligé de m'inscrire en faux contre cette assertion.

M. **Maurer** : M. Petit de la Villéon nous dit que certains projectiles se trouvant dans la région hilaire ne doivent pas être abordés. Cependant, M. Proust, il y a quelques années, a rapporté ici une observation de gros éclat d'obus franchement situé dans la région hilaire et qui s'accompagnait d'hémoptysies graves. Nous avons eu l'occasion de retirer ce projectile sous rayons X : nous avons fait en arrière une incision au sommet des apophyses transverses, répondant je crois aux 7ᵉ et 8ᵉ côtes, puis nous avons placé un cercle métallique. Prenant ensuite deux radiographies, de face et de profil, nous avons précisé le siège du projectile par rapport au cercle métallique. Avec une aiguille, nous sommes arrivés à sentir le corps étranger ; nous avons ruginé ce corps étranger à l'intérieur du hile, en plein paquet hilaire et nous l'avons extirpé. Cette opération a été assez impressionnante, mais elle a été suivie d'un excellent résultat. Ce n'est pas parce qu'un projectile se trouve dans la région hilaire qu'il ne faut pas en tenter l'intervention, à la condition toutefois d'employer une voie d'abord suffisamment large et bien située, et d'avoir recours à des repérages radiographiques exacts.

M. **Petit de la Villéon** : Je remercie M. Monod et M. Maurer de leur argumentation. A M. Monod, je répondrai que je suis tout à fait d'accord avec lui pour ce qu'il a dit concernant les rapports anatomiques des organes hilaires avec la paroi antérieure de la cage thoracique. Mais, dans un examen graphique, et surtout scopique, ces éléments antérieurs (côtes antérieures) sternum sont très souvent peu

visibles, tandis que l'on voit très bien les côtes postérieures dont les ombres sont toujours, même en scopie, marquées et nettes. C'est pourquoi je me suis attaché à localiser et limiter la région hilaire par rapport aux côtes postérieures seules.

Par ailleurs je dirai à M. Monod que je considère comme lui que sur le cliché principal que je vous ai montré, l'incidence n'est pas absolument normale, mais un peu oblique d'avant en arrière et de haut en bas (je l'ai dit à son auteur), si bien que l'articulation sterno-claviculaire, qui normalement se projette sur la 3e côte en arrière, se projette ici sur la 4e et même un peu en dessous. Il en résulte que les ombres vasculaires sont projetées avec une légère déviation vers le bas, peu marquée (construction géométrique).

Quand même j'ai voulu faire entrer le 9e espace dans la zone dangereuse où la seule opération possible est la thoracotomie, d'une part parce que vous avez bien vu qu'il y a encore là, sinon un gros vaisseau principal, du moins des premières ramifications, encore grosses, très visibles à l'artériographie, et qui peuvent être dangereuses. D'autre part, parce que si on me reproche d'agrandir d'un espace en trop par en bas la région hilaire et d'être trop prudent, j'accepte délibérément ce reproche puisque mon intention aujourd'hui est de mieux et bien préciser la « zone de sécurité ».

A M. Maurer je répondrai que son attention a certainement été distraite au moment où j'ai insisté sur certain paragraphe de ma communication au sujet des projectiles hilaires. Je répète que, et là je suis pleinement d'accord avec M. Maurer, les projectiles hilaires doivent être opérés ; je dirai même que ce sont presque ceux-là surtout qui doivent être opérés. Les projectiles du hile saignent et tuent le blessé sur le champ de bataille, ou bien ils sont par la suite, et dans la plupart des cas, les causes d'hémorragies graves qui peuvent être formidables. Mais ces projectiles doivent être opérés par thoracotomie. J'ai opéré 18 cas de projectiles hilaires par thoracotomie postérieure radio-opératoire. Je me souviens en particulier de 2 cas que j'eus l'honneur d'opérer dans le service du professeur Gosset. Il n'y a pas longtemps, j'opérais une femme qui avait reçu dans le cabinet du juge d'instruction trois balles de revolver, l'une dans le hile. Elle eut des accidents hémorragiques répétés et formidables qui désespérèrent médecins et chirurgiens. J'ai pu profiter d'une accalmie pour l'opérer, par thoracotomie, bien évidemment ; elle guérit définitivement. J'ai publié l'observation.

En conclusion, et à mon avis : dans la région hilaire dangereuse, opérer, mais par thoracotomie. Partout ailleurs dans le poumon, opérer, par la méthode de la pince sous écran.

Gastrorragies splénogènes sans splénomégalie,

par MM. **Yves Bourde**, associé national et **Jean Lamy**.

En dépit des moyens les plus modernes d'investigation et de diagnostic, l'opérateur qui intervient chez un malade ayant présenté une ou plusieurs hématémèses ne rencontre pas toujours l'ulcère gastrique ou duodénal incriminé.

L'ulcère n'est, en effet, trouvé comme cause certaine d'une hémorragie gastrique que dans 17,6 p. 100 des cas (Demole).

Si l'on a la quasi-certitude que l'hémorragie est bien d'origine ulcéreuse, la conduite chirurgicale est assez souvent aisée et de nombreux exemples récents nous montrent que les techniques actuelles de gastrectomie permettent, même en période « aiguë », chez des malades fortement anémiés, de remédier radicalement à cet accident angoissant et à la maladie qui l'a causé.

Par contre, si au cours de l'opération, l'ulcère présumé n'est pas décelé à l'examen minutieux des parois gastriques et duodénales, certains ont procédé à une *gastrotomie exploratrice*.

Or, cette gastrotomie que nous avons nous-même essayée ne montre en général pas avec netteté la source du saignement.

Le chirurgien, perplexe, agit alors suivant des règles imprécises, dictées plus par son tempérament ou ses habitudes que par des notions de physio-pathologie bien établies.

A l'heure actuelle la majorité des opérateurs pratiquera une large gastrectomie qui satisfait mieux l'esprit que toute opération palliative (telle que gastro-entérostomie ou ligatures vasculaires) espérant découvrir sur la pièce, une fois l'opération terminée, soit la classique « exulcératio simplex » de Dieulafoy, soit l'antrite hémorragique diffuse qu'un piqueté hémorragique semblera démontrer assez souvent.

En cours d'opération, il aura été facile de vérifier que la vésicule biliaire ou le foie n'étaient pas en cause, parce qu'ils sont dans le champ opératoire.

Quant à la rate, elle est en pratique bien rarement explorée et encore plus rarement incriminée. Nous ne voulons pas dire bien entendu qu'une rate un peu volumineuse, déjà sortie de sa loge et indurée pourra être facilement méconnue. Il est même fort vraisemblable qu'en pareil cas le diagnostic aura été fait avant l'opération de ces *hématémèses au cours des splénomégalies* si bien connues depuis les travaux de P. E.-Weill et Grégoire.

Nous voulons attirer par contre l'attention sur la possibilité (pour ne pas dire la fréquence) d'hématémèses simulant l'ulcère et trouvant leur origine dans une affection splénique n'ayant pas encore provoqué de splénomégalie.

Sans doute ces faits sont déjà connus. Ils ont été mis en lumière par Caroli en 1930, par Chabrol (1932), par Abrami. Penez, en 1933, étudie dans sa thèse les « périviscérites hémorragiques avec splénomégalie modérée » et il incrimine dans le déterminisme de certaines hémorragies les « petites grosses rates » (Caroli). Papin et Wilmoth y consacrent quelques lignes dans leur rapport au Congrès de 1933.

Tout récemment à la Société médicale de Bordeaux (1937), Dupérié, Grey, Dubarry ont apporté des conclusions similaires. Ces auteurs pensent que dans beaucoup de cas, les hématémèses surviennent avec le maximum de fréquence et d'abondance alors que la rate n'a pas encore de bien grandes dimensions, voire même alors qu'elle est d'apparence normale.

En dépit de tous ces travaux, nous pensons que l'origine splénogène (sans splénomégalie) de nombreuses hématémèses n'est pas encore un fait familier aux chirurgiens.

Nous en avons eu récemment une nouvelle preuve. Nous avons splénectomisé pour grosse rate scléreuse accompagnée de gastrorragies un malade de trente-cinq ans, dont l'observation paraîtra dans la thèse de Mme Dumon-Legré (Obs. La Ri...). Les hématémèses remontaient à plusieurs années et ce malade avait longtemps été soigné pour affection gastrique. On lui avait, bien entendu, proposé à deux reprises de l'opérer. Un chirurgien avait conseillé, il y a six ans, une gastro-entérostomie, un autre il y a quatre ans une gastrectomie. La rate s'était ensuite peu à peu démasquée et le Dr Jean Olmer, un jour consulté, fit enfin le bon diagnostic.

Faut-il rappeler ici la célèbre observation de Balfour où un malade de quarante-cinq ans, ayant subi successivement une cholécystectomie, une gastro-entérostomie, puis une thermocautérisation de la bouche anastomotique, et une entéro-anastomose entre les deux branches en même temps qu'une jéjunostomie, ne fut définitivement soustrait à ses hémorragies qu'après la splénectomie ?

Tous ces faits montrent que toute opération, même la plus large gastrectomie (comme nous en avons fait il y a peu de mois la triste expérience), ne mettent pas le malade à l'abri de nouvelles hémorragies, lorsque la lésion causale n'aura pas été supprimée.

Cette lésion causale extra-gastrique, il faut la rechercher avec soin, au niveau de la rate en particulier.

Si la rate a subi un début d'hypertrophie, si la consistance de son parenchyme est nettement modifiée, la question est jugée et cet organe peut être tenu pour responsable.

Mais il y a plus :

On peut rencontrer dans ces conditions une rate dont l'atteinte n'est pas extériorisée d'une façon indéniable, qui ne présente pas d'hypertrophie, mais dont l'examen histologique montrera, après son ablation, des signes d'atteinte certaine, prélude probable d'une de ces *splénomégalies gastrorragipares* bien connues actuellement.

En voici deux exemples :

Observation I. — Mme M..., quarante-cinq ans, entre dans mon service pour hématémèses graves avec léger syndrome douloureux épigastrique.

Le début de la maladie remonte à neuf mois : il s'est effectué par l'apparition de troubles digestifs vagues ; pesanteurs gastriques, nausées, anorexie, digestions pénibles, avec douleurs post-prandiales tardives. Ces troubles paraissent même revêtir une ébauche de périodicité : Mme M..., tous les vingt jours environ, se plaint de malaises plus accentués. Une semaine avant son entrée à l'hôpital, douleurs plus précises à type constrictif au niveau de la base du thorax et, brutalement, sans vomissements alimentaires, ni aucun signe préalable, se déclenche une hématémèse très importante de plus d'un demi-litre de sang rouge et de caillots. La malade est pâle, son ventre est souple, et respire bien. Il existe un léger clapotis gastrique ; on ne peut mettre aucun point douloureux en évidence. Le foie est normal, la rate n'est ni palpable, ni percutable. Le temps de saignement, le temps de coagulation, sont normaux. Le signe du lacet est négatif. L'azotémie est à 0,35, la glycémie normale. On institue pendant une huitaine de jours le traitement médical des grandes hémorragies et on pratique un examen radiographique : l'estomac est de forme normale, il évacue bien et ne présente aucun accident de contours. Cependant, des examens répétés permettent de mettre en évidence une vague image en plateau sur la petite courbure et la portion vestibulaire.

A cause du syndrome clinique d'une part, de ce résultat radiographique d'autre part, on porte le diagnostic d'ulcère gastrique et l'intervention est décidée :

Le 20 mai 1938 : intervention (Dr Léna) ; anesthésie locale à la syncaïne. Incision médiane sus-ombilicale. Anesthésie des splanchniques. Examen soigné de l'estomac et du duodénum (face antérieure et face postérieure) que l'on trouve absolument normaux. Le foie est gros, mais d'aspect sain. La portion horizontale de la petite courbure, qui s'était montrée suspecte à la radiographie, est tout spécialement examinée : elle est bien souple et aucune anomalie n'y est découverte. Au cours de l'exploration, on constate l'existence d'une adhérence du grand épiploon à la capsule de la rate, elle-même fixée au niveau de son pôle supérieur aux parois de la loge splénique. A l'examen de la glande, on remarque que, bien qu'elle soit normale de dimension, elle est le siège de périsplénite et de sclérose sous-capsulaire. On pratique la splénectomie. Les adhérences se libèrent facilement, il n'y a aucune hémorragie. L'opération se termine par un drainage minima de la loge splénique. Les suites opératoires sont simples : 38°5 le lendemain de l'intervention et, au huitième jour, la malade est devenue apyrétique.

Formule sanguine :

	VEILLE de l'opération	5 JOURS APRÈS	1 MOIS APRÈS
Globules rouges. . . .	1.340.000	2.600.000	3.460 000
Globules blancs	6.600	7.600	9.000
Poly. neutro.	68	67	67
Poly. éosino.	3	9	2
Poly. baso.	0	0	0
Mono.	6	3	3
Lympho.	18	16	25

Nous avons revu cette malade depuis son opération, elle nous a déclaré

ne plus avoir d'hématémèses, ne plus avoir eu aucun trouble digestif, elle a bon appétit. Elle est en excellent état général.

Examen histologique de la rate (exécuté dans le laboratoire d'anatomie pathologique de M. le professeur Cornil, par M. le Dr Paillas). — Macroscopiquement, elle est de volume normal, paraissant un peu petite. Sa capsule a semblé épaissie.

Microscopiquement, il existe une augmentation très nette du squelette splénique avec sclérose capsulaire et intra-lobulaire certaine : les artérioles sont petites, sclérosées et contractées. La congestion est très marquée, aussi bien au niveau de certains vaisseaux distendus, qu'au niveau des sinus pulpaires. L'infiltration rouge est absolument généralisée ; elle forme de vastes dépôts pigmentaires au contact desquels se disposent des macrophages. La trame réticulaire est aussi hyperplasique et les cellules réticulaires sont mobilisées. Les corpuscules de Malpighi sont réduits de volume et certains présentent encore des centres lymphoblastiques. La réaction myéloïde est importante au niveau des sinus.

En résumé : Sclérose splénique légère, mais surtout réticulose splénique au niveau d'une rate congestive myéloïde avec érythrophagie marquée.

Obs. II. — M. Van G..., quarante-deux ans, navigateur hollandais, entre dans mon service de clinique chirurgicale à l'Hôtel-Dieu, le 2 juin 1938, d'urgence, pour hématémèse brutale grave.

Le début de la maladie remonte environ à un an, au moment d'une appendicectomie. A cette époque, le malade se plaint de douleurs épigastriques survenant après les repas, durant environ une heure, ne s'irradiant pas et de faible intensité. Ces douleurs s'accompagnent de vomissements alimentaires et bilieux, elles revêtent le type de crampes avec aigreurs et brûlures. Enfin, au point de vue général : inappétence, nausées, céphalées, asthénie. Après l'appendicectomie, une amélioration se produit pendant trois ou quatre mois, mais les douleurs réapparaissent et se déplacent un peu vers l'hypocondre gauche. Il y a six mois, le malade a fait une première hématémèse de sang rouge, brutalement alors qu'il était à son travail. Un repos de quelques jours a tout fait rentrer dans l'ordre. Mais deux mois après, une nouvelle hématémèse se produit. Un mois avant son entrée à l'hôpital, nouveau saignement gastrique inquiétant. La dernière hémorragie, quoique moins grave que les précédentes, décide le malade à se faire traiter sérieusement. Le lendemain de son arrivée, mélæna. Il faut noter qu'il présente une tendance à l'urticaire après ingestion de poisson, de charcuterie, de graisse. Il urine normalement, il tousse un peu et aurait fait quelques petites hémoptysies. Il se plaint d'un point douloureux au flanc gauche ; il a un peu de dyspnée d'effort et des bourdonnements d'oreilles. Ses *antécédents* personnels ou héréditaires sont banaux. Cependant, il fume beaucoup, ne boit pas, a fait de longs séjours aux colonies ; il a eu du paludisme il y a quatre ans et une pleurésie gauche.

L'*examen* de cet homme, pâle et anémié, est absolument négatif : le ventre est souple, non douloureux. Le foie et la rate sont normaux.

Le temps de saignement, le temps de coagulation ne révèlent aucune affection sanguine. Le signe du lacet est négatif. Dans les urines, pas de sucre, pas d'albumine. Le Bordet-Wassermann est négatif.

Radiographie thoracique : accentuation légère des ombres hilaires remontant jusqu'aux clavicules. Pas de condensation importante. Culs-de-sac libres.

Radiographie gastrique : estomac de forme et de situation normales,

évacuant bien ; sans accident de contour. La portion pylorique est suspecte : de nombreux examens ont été pratiqués, dont la conclusion est la suivante : les accidents apparus sur la portion verticale de la partie basse de l'estomac sont dus à la première portion duodénale ; les parois gastriques sont souples ; cependant, la portion prépylorique a une imprégnation non homogène, avec contours irréguliers, juste avant un bulbe qui n'est pas encore rempli. Donc, partie prépylorique très suspecte, à vérifier.

C'est ce qui est fait le 23 juin 1938.

Intervention : Anesthésie générale à l'éther ; laparotomie médiane sus-ombilicale ; à l'ouverture du péritoine, on explore :

1° *L'estomac :* il ne présente aucune lésion à la vue et au toucher ; suivi très minutieusement sur la face postérieure après décollement le segment duodéno-pylorique est complètement libre. L'examen est poursuivi très minutieusement sur la face postérieure après décollement colo-épiploïque.

2° *La vésicule biliaire :* elle présente seulement une petite adhérence qui la réunit de très loin au *genu superius.* On la sectionne.

3° *La rate :* pour l'explorer, on exerce une très légère traction sur le ligament gastro-splénique. Cette traction détermine un éclatement de la capsule splénique et une petite déchirure du pôle inférieur de la rate. L'hémorragie, qui en résulte, est facilement jugulée. On explore la loge splénique et l'on constate une péri-splénite diffuse qui fixe le pôle supérieur de la rate au diaphragme. On branche, sur l'incision médiane, une incision transversale de 10 centimètres de long. On libère la rate de ses attaches, splénectomie. Drainage, avec une longue mèche en gaze, de la loge splénique ; fermeture en deux plans, sans drainage cutané. A la fin de l'intervention, la tension artérielle est de 11,5-6,5. Le malade guérit très simplement. Au bout de huit jours, son temps de coagulation est de trois minutes et demie, son temps de saignement de quatre minutes. Le signe du lacet est négatif. Le caillot est bien rétractile.

Voici les différentes formules leucocytaires et numérations globulaires qui furent pratiquées pendant son séjour à l'hôpital :

	VEILLE de l'opération	3e JOUR	7e JOUR	12e JOUR	18e JOUR	27e JOUR
Globules rouges .	2.820.000	3.380.000	3 560.000	3.980.000	3.420.000	3.120.000
Globules blancs .	8.400	5.000	6.200	6.800	7.000	7.400
Poly. neutro. . .	66	74	79	68	65	63
Poly. éosino.. . .	3	2	1	1	2	1
Poly. baso. . . .	1	0	1	1	0	0
Mono..	3	3	3	5	7	8
Lympho..	24	16	13	22	22	22
Plaquettes	180.000	»	250.000	280.000		

L'examen histologique de la rate (examen du Dr Paillas). — L'ordination générale est assez homogène par suite de la disparition à peu près totale de la pulpe blanche. Les travées spléniques ne sont pas toujours très augmentées, mais la trame réticulaire est très hyperplasique, ce qui transforme la région sinusale en un feutrage collagène sur lequel se disposent de façon irrégulière les cellules spléniques et les cellules libres.

Celles-ci sont essentiellement constituées par des myélocytes et des polynucléaires qui alternent avec de petits dépôts d'hématies. Cette congestion n'est pas systématisée, mais diffuse dans l'ensemble de l'organe. Les artérioles sont scléreuses, autour d'elles se disposent de rares lymphocytes ; il existe de petits dépôts de rubigine extra-cellulaires ou phagocytés par les macrophages.

En résumé : Réticulose splénique avec réaction myéloïde et érythrophagique (stade de sclérose au début).

Le sang splénique a été examiné : il ne contient aucun germe à la culture et après ensemencement.

Ce malade a été revu : il est complètement guéri, il n'a plus d'hémorragies et se déclare satisfait de la disparition de tous les troubles digestifs qu'il présentait avant son opération ; il a engraissé et a repris son travail.

Nous n'insisterons pas ici sur les possibilités de *diagnostic préopératoire* de ces gastrorragies splénogènes sans splénomégalie.

Rappelons seulement les données extraites de la thèse de l'un de nous (J. Lamy. Thèse de Marseille, 1939).

Il s'agit de malades ne présentant aucune atteinte évidente hépatique ou biliaire, sans antécédents circulatoires (pas d'hypertension, pas d'artériosclérose, taux normal du cholestérol sanguin), sans stigmates de troubles de la crase sanguine (les différentes épreuves sanguines sont négatives). La rate n'est pas hypertrophiée.

Toutes les recherches en vue de déceler un ulcère gastrique ou duodénal restent négatives. Il ne s'agit pas non plus d'une gastrite aiguë.

C'est alors qu'après avoir parcouru ces diverses étapes du diagnostic on hésitera entre les hypothèses suivantes : l'exulcératio-simplex, trop souvent invoquée, le petit ulcus hémorragique, impossible à déceler par les moyens cliniques et ainsi que nous le proposons, les gastrorragies d'origine splénique présplénomégaliques.

Les *hémorragies* sont ici d'apparition soudaine, sans prodrômes, frappant le malade en pleine santé apparente. Elles sont abondantes, parfois foudroyantes. Leur évolution est capricieuse ; leur répétition imprévisible.

Ces signes sont donc trop vagues pour qu'on puisse espérer avant opération autre chose qu'une présomption.

On conçoit ainsi la nécessité, une fois le ventre ouvert, d'une investigation minutieuse de l'estomac et des organes voisins, la rate en particulier.

Cette exploration de la rate nous a montré :

L'existence d'une périsplénite plus ou moins intense.

Une modification, appréciable au palper, de sa consistance (induration spéciale, irrégularités de la surface). La consistance des vaisseaux spléniques est parfois modifiée, mais nous ne l'avons pas constaté.

Il est difficile à l'heure actuelle d'avoir des certitudes sur la *pathogénie* de ces hémorragies d'origine splénique.

Pour Fiessinger, la sclérose splénique favorise les coups de pres-

sion rétrograde sur les vaisseaux courts d'où congestion de la muqueuse gastrique et hémorragie.

D'autres (Rommelaere, Dévé, Cauchois, Léobardy, Frugoni) ont incriminé une thrombo-phlébite créatrice d'hypertension portale. On retrouverait des lésions d'endophlébite des veines sous-muqueuses de l'estomac.

Enfin, faits mieux en accord avec les lésions minimes que nous avons constatées, plusieurs auteurs (Reilly, Rivalier, Laplane, Compagnon, Du Buit) ont pu réaliser des hémorragies gastriques en irritant le splanchnique et même le sympathique splénique. La sclérose que Paillas et Lamy ont décrite dans certaines coupes histologiques peut réaliser au niveau de la rate cette irritation sympathique et déclancher ainsi la gastrorragie.

Toutes ces explications sont intéressantes, mais nous ne saurions en discuter dans ce travail.

Notre communication avait seulement pour but d'inviter chirurgiens et médecins à porter toute leur attention sur la rate lorsqu'une gastrorragie ne fait pas la preuve qu'elle a son origine dans un ulcère de l'estomac ou du duodénum.

Une périsplénite discrète rencontrée au cours de l'exploration, une consistance anormalement ferme du parenchyme, même en l'absence de toute splénomégalie nous paraissent constituer des signes de présomption assez certains pour que l'opérateur n'hésite pas à enlever une telle rate au cours d'une exploration abdominale pour gastrorragie.

Il mettra ainsi très probablement son opéré à l'abri du développement d'une splénomégalie ultérieure, d'une maladie de Banti, dont on connaît le retentissement nocif sur le foie.

Abcès amibien du foie ouvert dans les voies biliaires,

par MM. **Costantini,** associé national, et **Benhamou.**

La pathologie de l'abcès amibien du foie est étroitement calquée sur celle du kyste hydatique. Qui connaît l'une est forcément initié à l'autre.

Le parallèle est constant.

Pour les deux un parasite (embryon exacanthe ou amibe) part de l'intestin, traverse la muqueuse, suit le système-porte jusqu'au moment où le réseau capillaire du foie l'arrête.

Il est vrai que si l'embryon exacanthe augmente sa taille en formant un kyste, l'amibe se distingue de lui en se multipliant. Mais le résultat est le même. D'un côté, une collection kystique ; de l'autre côté, une collection purulente sont enchâssées dans le parenchyme hépatique.

Autres points communs : le kyste hydatique est en règle générale unique. Il a repoussé devant lui le parenchyme hépatique qui, se con-

densant, l'enveloppe d'une paroi fibreuse connue sous le nom de membrane périkystique, encore qu'elle n'ait rien d'une membrane.

Mais, précisément, la paroi qui emprisonne la collection amibienne se distingue elle aussi du reste du parenchyme. Elle fourmille, en effet, d'amibes, si bien que Fontan avait proposé de la cureter, tout comme les auteurs russes actuels proposent d'enlever systématiquement la membrane périkystique hydatique.

Les deux propositions, remarquons-le en passant, ont subi un sort commun. Le curettage de la paroi amibienne fut abandonné avant qu'on connût l'émétine. Quant à la résection de la membrane périkystique, elle n'a pas trouvé d'adeptes dans les pays où les chirurgiens ont l'expérience de la maladie hydatique.

Notons que si, comme nous l'avons dit, en règle générale le kyste hydatique du foie est unique, il en est de même pour l'abcès amibien longtemps appelé abcès solitaire.

Cette règle assez stricte peut souffrir des exceptions mais si le foie peut abriter plusieurs kystes, on y peut aussi trouver plusieurs abcès.

Encore un détail commun aux deux affections. Le parasite hydatique demeure longtemps aseptique, nous voulons dire amicrobien. Cela nous permet de le fermer aussitôt vidé et de réduire le temps de cicatrisation à quelques jours au lieu de plusieurs semaines ou plusieurs mois nécessaires après marsupialisation.

Précisément, il en est de même pour l'abcès amibien. Tout au moins dans les pays non tropicaux comme l'Algérie, le pus des abcès dysentériques est dépourvu de microbes. Il est facile de s'en rendre compte par un simple examen microscopique extemporané. L'amicrobisme du pus amibien s'observe dans la proportion de 9 cas sur 10.

Cette disposition a permis à Rogers de proposer la simple ponction évacuatrice pour guérir l'abcès amibien à condition qu'on attaque l'amibe par l'émétine.

On n'agissait pas autrement autrefois pour traiter les kystes hydatiques dans la cavité desquels on injectait après ponction un liquide parasiticide.

Cette méthode de ponction étant aveugle l'un de nous put proposer et réaliser la guérison des abcès du foie par ouverture large suivie de fermeture immédiate sans drainage lorsque la preuve est faite que le contenu de l'abcès est amicrobien (examen extemporané du pus). C'est, nous l'avons vu, la même méthode qui est universellement adoptée pour le kyste hydatique du foie.

Reste l'évolution des deux affections.

Abandonnées à elles-mêmes, elles finissent par suppurer.

Le kyste hydatique comme l'abcès sont tôt ou tard envahis, infectés par des microbes. Se développant, les collections parasitaires ou amibiennes vont s'ouvrir vers les bronches ou dans le péritoine, la plèvre, le péricarde.

On sait depuis les travaux déjà anciens de Quénu, puis de Lecène

et Mondor, que le kyste hydatique du foie peut aussi s'ouvrir dans les voies biliaires. Ce faisant, il tente de s'évacuer par les voies naturelles si bien qu'on retrouve des vésicules dans les selles tamisées. Mais les membranes trop épaisses finissent toujours par obstruer le cholédoque, d'où ictère par rétention.

L'abcès du foie s'ouvre-t-il lui aussi dans les voies biliaires ? Si oui, les obstrue-t-il ?

Des nombreuses études que nous avons conpulsées sur l'amibiase hépatique aucune n'envisage ce processus.

Un des meilleurs mémoires consacrés ces dernières années à l'évolution naturelle des abcès amibiens abandonnés à eux-mêmes, a été signé par MM. Vergoz et Hermangeat.

Il est question d'ouverture dans le péritoine, dans le péricarde, à la peau, etc.

L'ouverture dans les voies biliaires n'est pas signalée.

Dans leur important mémoire basé sur l'étude de 252 abcès du foie, MM. Lacaze et Melnotte paraissent ignorer ce mode de vidange naturelle de l'abcès hépatique.

Tout au plus indiquent-ils succinctement et, comme par hasard, à l'occasion de rupture de gros vaisseaux dans la cavité et d'hémorragies graves, qu'on peut trouver des canaux biliaires thrombosés après ces complications.

Dans une seule observation il est question d'un subictère, ce qui fait admettre comme possible par ces auteurs la cholécystite amibienne (1928).

Plus près de nous, Huard et Meyer-May, qui comptaient, en 1936, 170 observations personnelles d'amibiase hépatique, négligent de nous dire si l'ouverture de l'abcès dans les voies biliaires est possible.

Cependant, l'exploration lipiodolée d'un abcès fistulisé à la peau dessina les voies biliaires chez un de leurs malades.

Les auteurs ne paraissent pas accorder d'importance à ce détail, car ils ne nous disent pas s'il y avait écoulement abondant de bile par le drain, si les selles étaient décolorées.

Quant à M. Petridis, dont on connaît les importants travaux sur l'amibiase, il admet la réalité de la cholécystite amibienne dont il démontre l'existence.

Pour lui, les amibes, parvenues dans le foie, franchissent la barrière des capillaires pour tomber dans le courant des canaux biliaires et, de là, dans l'hépato-cholédoque et la vésicule.

Nous ne savons s'il faut retenir cette conception de migration canaliculaire des amibes, mais nous avons noté une magnifique observation de Petridis où un ictère témoignait de l'ouverture d'un abcès dans les voies biliaires, ouverture qui dut hâter la guérison du malade.

Enfin nous avons trouvé dans la littérature une observation où la preuve fut faite de l'ouverture de l'abcès dans les voies biliaires, devenue pour la collection un drain naturel.

En 1928, Ude (W. H.), observant un amibien dont l'abcès du foie était fistulisé à la peau, eut l'idée d'injecter par la fistule de l'iodure de sodium.

Non seulement l'abcès du foie apparut, mais encore on put voir se dessiner les canaux hépatiques, la vésicule, le cholédoque avec déversement dans le duodénum.

Le malade n'ayant ni ictère ni selles décolorées, la preuve était faite que non seulement l'abcès pouvait s'ouvrir dans les voies biliaires, mais encore que le pus était drainé vers le tube digestif par l'hépato-cholédoque.

Cette observation comblait une lacune.

La nôtre donne encore plus de force à la démonstration.

On y verra, en effet, qu'elle apporte la preuve que non seulement une collection amibienne du foie peut s'ouvrir dans les voies biliaires, mais encore que, tout comme les débris de membrane hydatique, les grumeaux du pus sont capables d'obstruer temporairement la voie biliaire principale.

Il est d'ailleurs probable que l'ouverture de l'abcès amibien dans les voies biliaires est beaucoup plus fréquente qu'on ne le dit. Il s'agit même d'un processus naturel de guérison. Si l'heureuse complication passe habituellement inaperçue, c'est qu'au contraire des débris de membrane hydatique qui obstruent obligatoirement la voie cholédocienne, d'où ictère par rétention, le pus amibien habituellement fluide passe dans le cholédoque devenu pour la circonstance une voie de drainage efficace.

Du reste, chez notre malade nous n'avons pas vu apparaître l'ictère par rétention caractéristique de l'obstruction cholédocienne. Ce n'est qu'au cours de l'intervention que nous fûmes frappés par un mélange de pus et de bile.

Ayant drainé au point déclive, nous ne fûmes pas peu surpris de constater l'issue par le drain de la totalité de la bile en même temps que les selles se décoloraient. La preuve était par conséquent bien établie de l'obstruction cholédocienne.

L'appui décisif d'une exploration lipiodolée donnait à cette preuve une valeur indiscutée. Forts de l'expérience que nous avions de l'ouverture des kystes hydatiques dans les voies biliaires, nous annoncions que cette obstruction cholédocienne ne pouvait être que temporaire, car un grumeau de pus a vite fait de se ramollir. Il suffisait donc d'attendre pour voir le cours de la bile se rétablir.

C'est ce qui se produisit.

On notera avec intérêt que notre malade présentait un syndrome de compression cave avec œdème du foie, de la vésicule et aussi des membres inférieurs et des bourses. Cet œdème disparut dès le lendemain de l'intervention, laquelle vidant l'abcès décomprimait du même coup la veine cave.

Voici du reste notre observation :

Observation. — Européen, trente ans, est évacué de la salle Laveran à la Clinique chirurgicale le 29 novembre 1938. Il s'agit d'un malade très fatigué dont le foie est gros et douloureux. La vésicule biliaire se détache du bord inférieur du foie. Elle est douloureuse, si bien que nous portons le diagnostic de cholécystite.

Le début de l'affection remonte à un mois environ. Les douleurs de l'hypochondre droit sont d'emblée très vives, la température dépasse 38°. On note une diarrhée post-prandiale avec selles glaireuses. Il y a des nausées qui ne s'accompagnent pas de vomissements. Pas d'ictère franc. Dans les urines, il y a des sels biliaires, le taux d'urée est normal.

Anémie globulaire rouge, 3.200.000. Hyperleucocytose à 12.000. Pas d'éosinophilie.

Le malade a vécu au Maroc où il a eu de la dysenterie. Pas d'examen des selles.

Deux choses frappent : 1° L'état général qui est très mauvais.

2° L'augmentation de volume du foie qui est douloureux.

Tout en discutant l'hypothèse d'un abcès amibien, nous nous demandons s'il ne s'agit pas d'une cholécystite parce que la vésicule douloureuse se détache du bord inférieur du foie.

On note une circulation collatérale sous-cutanée en face de l'hypochondre droit.

Les poumons paraissent normaux. Mais nous sommes frappés par un œdème mou des membres inférieurs et du scrotum. Nous interprétons cet œdème comme un signe de cachexie.

D'ailleurs, le temps presse et nous décidons d'intervenir aussitôt. Anesthésie N20. Le 1er décembre 1938, comme nous ne sommes pas sûrs de la localisation strictement vésiculaire et que nous nous méfions d'un abcès amibien, nous adoptons une incision qui nous permettra l'exploration du foie en entier et naturellement de la vésicule.

Incision sous-chondrale qui sera prolongée verticalement vers le bas.

On évacue d'abord du liquide d'ascite. Le foie découvert est œdématié. Le doigt marque un godet sur le parenchyme. La vésicule est de volume à peine supérieur à la normale. Mais sa paroi est molle et curieusement œdématiée.

Le foie étant bien découvert, nous parvenons à sentir une masse profonde qui occupe le lobe droit en bas et en arrière contre le rein, contre la veine cave inférieure.

Avant de ponctionner, nous notons en passant un œdème des mésos surtout à droite.

Nous nous décidons à ponctionner en avant avec un trocart à kyste. Aspiration de 1.250 c. c. de liquide purulent couleur chocolat caractéristique du pus amibien. Au pus est mêlé de la bile. De plus, nous percevons une odeur douteuse qui nous fait admettre la présence de colibacilles. Pour cette raison, nous décidons de drainer.

Contre-incision en arrière, ce qui nous permet de glisser un gros drain qui est insinué dans l'orifice de ponction un peu élargi.

Nous faisons sur la table d'opérations notre première injection d'émétine.

Les suites opératoires sont bonnes.

La température atteint 37° le quatrième jour. Mais, dès le lendemain, nous sommes frappés par un écoulement abondant de bile par le drain. L'œdème des bourses et des membres inférieurs a disparu.

Le troisième jour, on note que les matières sont décolorées.

L'écoulement de bile est si important qu'il dépasse le litre.

Nous faisons le diagnostic d'obstruction de la voie cholédocienne par des grumeaux purulents et nous décidons d'attendre.

Dans les premiers jours de janvier, les selles commencent à se recolorer.

Nous changeons le drain que nous remplaçons par un tube de plus petit calibre.

Dans les premiers jours de février, nous faisons une exploration lipiodolée de la fistule biliaire.

Le lipiodol va colorer deux gros canaux hépatiques du lobe hépatique droit.

Notre malade sort le 4 mars 1939, entièrement cicatrisé. Son état général est parfait.

Naturellement, pendant tout ce long séjour à l'hôpital nous avons poursuivi un traitement émétinien contre l'amibiase.

ÉLECTION D'UNE COMMISSION CHARGÉE DE L'EXAMEN DES TITRES DES CANDIDATS A LA PLACE D'ASSOCIÉ PARISIEN

MM. Mauclaire, Thiéry, Veau, Moulonguet, Ameline.

AVIS IMPORTANT

Pour que l'impression des *Mémoires* puisse se faire en temps utile, il est indispensable que les manuscrits soient remis à l'imprimerie le jeudi au plus tard à 10 heures et les corrections le lundi suivant à 8 heures, le bon à tirer étant donné par le Secrétaire général le lundi dans la matinée. Tous les travaux parvenus hors des délais ainsi fixés ne pourront être insérés. Le Secrétaire général s'en excuse par avance.

Le Secrétaire annuel : M. Robert Monod.

Imprimé par l'Ancne Imple de la Cour d'Appel, A. Maretheux, Dir., 1, r. Cassette, à Paris (France).

MÉMOIRES

DE

L'ACADÉMIE DE CHIRURGIE



Séance du 10 Mai 1939.

Présidence de M. Raymond Grégoire, *président.*

PROCÈS-VERBAL

La rédaction du procès-verbal de la précédente séance est mise aux voix et adoptée.

CORRESPONDANCE

La correspondance comprend :

1° Les journaux et publications périodiques de la semaine.

2° Des lettres de MM. Charrier, Roux-Berger, d'Allaines, R.-Ch. Monod, Braine, s'excusant de ne pouvoir assister à la séance.

3° Une lettre de M. J. Leveuf sollicitant un congé d'un mois.

4° Un travail de MM. Eugène Ferron et Jean Torlet, intitulé : *A propos d'un cas de tétanos d'origine utérine. Discussion thérapeutique.*

M. Mocquot, rapporteur.

5° Un travail de MM. Baudin et Desvaux (Chartres), intitulé : *Tumeurs de nature et d'origine indéterminées de la région lombaire.*

M. J.-L. Roux-Berger, rapporteur.

Publication périodique hebdomadaire.

A PROPOS DU PROCÈS-VERBAL

A propos des embolies artérielles,

par M. **G. Menegaux.**

Dans la dernière séance, je vous ai communiqué, à la suite d'un rapport sur des travaux de MM. Hœffel et Mariau, deux observations personnelles d'artériectomie, et vous vous rappelez peut-être qu'à propos de l'une d'entre elles l'opinion a été émise qu'il s'agissait probablement d'une thrombose aiguë et non d'une véritable embolie artérielle.

Or, je vous apporte aujourd'hui une interprétation toute différente des coupes histologiques de l'artère réséquée. Celles-ci, qui m'ont été très obligeamment confiées par M. Louis Bazy, ont été remises par moi à M. Perrot, chef du laboratoire d'anatomie pathologique à la clinique de mon maître M. le professeur Lenormant. Et voici la petite note que Perrot a rédigée :

Sous toutes réserves, et en raison de l'intégrité de l'endartère et du « collage » plutôt que de la soudure du caillot, je crois qu'il s'agit d'un embolus en cours de fixation plutôt que d'une thrombose. Lésions très discrètes de l'adventice : début d'inflammation aiguë banale, réaction secondaire probable.

Je ne me permettrai pas de prendre parti entre deux interprétations aussi diamétralement opposées et que je n'ai pas la compétence de discuter ; j'ai désiré seulement vous faire part de cette discordance.

Je tiens naturellement les coupes à la disposition de ceux d'entre vous qui désireraient se faire une opinion personnelle, et je les remercie d'avance des interprétations de ce cas difficile qu'ils voudront bien me communiquer.

RAPPORTS

Cancer du côlon droit perforé en péritoine libre. Colectomie d'urgence. Guérison,

par MM. **Guillermo** et **Dupuy** (de l'Armée).

Rapport de M. G. Menegaux.

Il s'agit d'un homme de trente-huit ans qui fit un syndrome abdominal aigu. On fait une laparotomie médiane six heures après le début sous anesthésie locale. Celle-ci montre l'existence d'un cancer perforé au niveau de la partie droite du côlon transverse. Colectomie segmentaire après décollement de l'angle droit. Anastomose termino-latérale. Drainage sus-pubien. Guérison. L'examen histologique de la pièce a confirmé la nature maligne de la tumeur (épithélioma cylindrique).

Tel est le résumé de l'observation de MM. Guillermo et Dupuy. Elle se rapproche de celle de M. Pergola que je vous ai rapportée au début de cette année (p. 139 de nos *Mémoires*), et qui avait trait à une opération d'Hartmann réalisée pour une perforation d'un cancer sigmoïdien.

L'heureuse terminaison de ces observations montre, une fois de plus, que, lorsqu'elle est possible, l'exérèse immédiate d'un cancer digestif perforé est l'intervention idéale.

Je vous propose de remercier MM. Guillermo et Dupuy de nous avoir envoyé leur intéressante observation et de la classer dans les Archives de l'Académie (n° 190).

Un cas de maladie de Madelung,

par MM. **J. Bouquier** (de Berck) et **P. Macquet** (de Lille).

Rapport de M. Marcel Fèvre.

MM. Bouquier et Macquet nous ont envoyé une intéressante observation de maladie de Madelung. Nous avons tout intérêt à les suivre dans l'exposé de leur cas et dans leurs considérations :

Observation et commentaires (MM. Bouquier et Macquet). — Mme D... vient nous consulter en juillet 1937. Son poignet gauche est immobilisé dans un appareil plâtré depuis le début de mai, pour une tumeur blanche au début.

Le premier symptôme, la douleur, a fait son apparition en mars, à la suite de travaux de ménage fatigants et prolongés. Rapidement, les

phénomènes douloureux augmentent d'intensité ; ils entraînent une gêne fonctionnelle assez marquée. Une légère tuméfaction du poignet aurait existé à cette époque.

Une radiographie, mal interprétée, fait penser à l'existence de lésions osseuses carpiennes intéressant le grand os et l'os crochu, et d'un foyer dans l'épiphyse radiale.

L'articulation fut alors immobilisée dans la position de fonction par

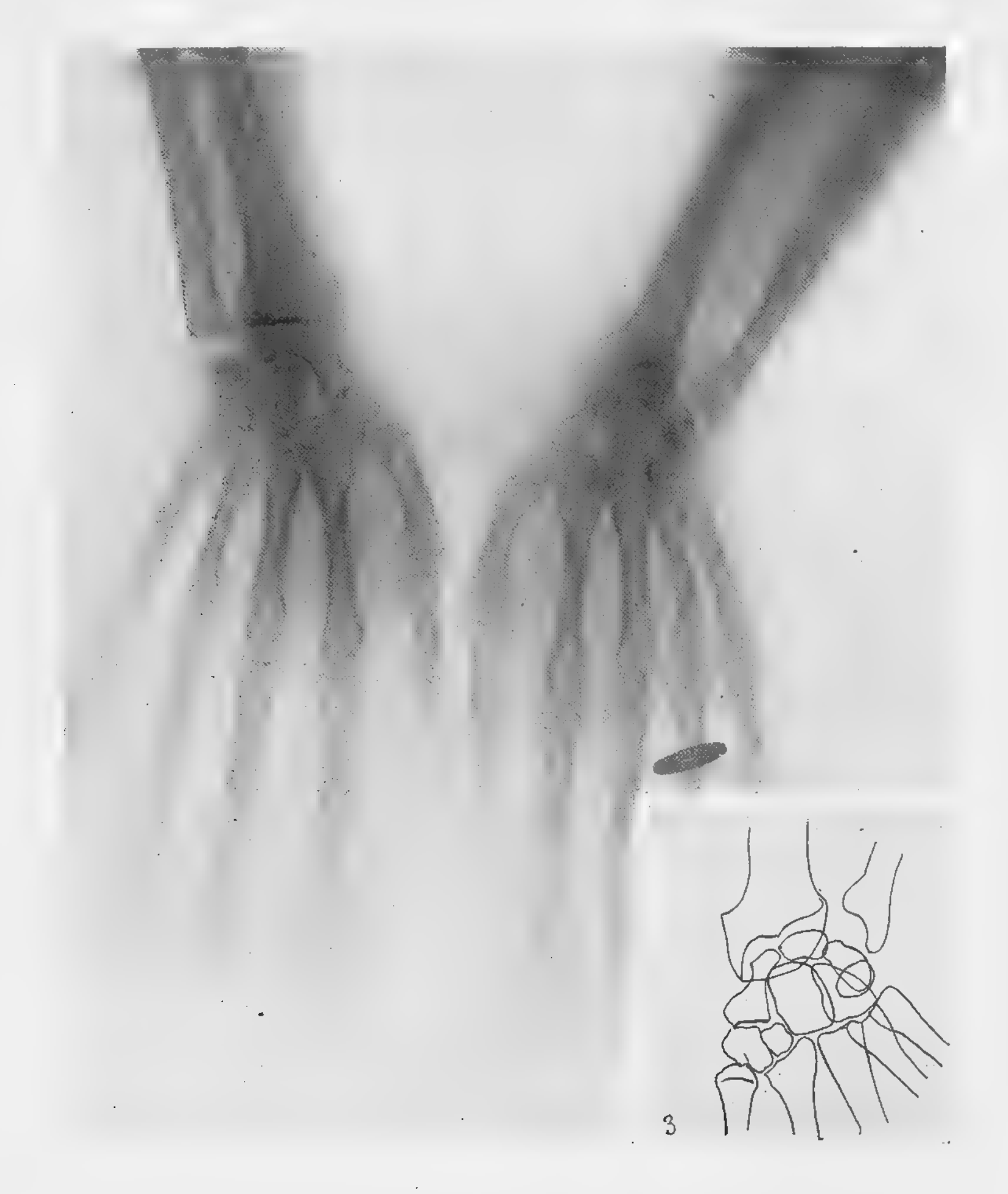


FIG. 1. — Maladie de Madelung : noter l'atrophie du scaphoïde du côté lésé.

un appareil plâtré allant de la moitié de l'avant-bras au pli de flexion des doigts.

Les antécédents héréditaires ou collatéraux ne présentent aucun intérêt particulier.

Mme D..., dans son enfance, a eu : rougeole, varicelle, coqueluche.

Sa fillette, âgée de quatre ans, est bien portante.

Lui faisant remarquer la différence d'aspect qui, le plâtre enlevé, apparut évidente, entre les deux poignets, en particulier la saillie pro-

noncée à la face dorsale de l'apophyse styloïde du cubitus gauche, elle nous dit que sa mère l'avait observée depuis longtemps.

Elle-même se souvient que, vers l'âge de dix à douze ans, l'extrémité inférieure du cubitus gauche faisait « une bosse ». Elle n'en souffrait jamais, d'ailleurs ; en appuyant légèrement, l'os se remettait en place avec un léger claquement, pour revenir en arrière, aussitôt lâché.

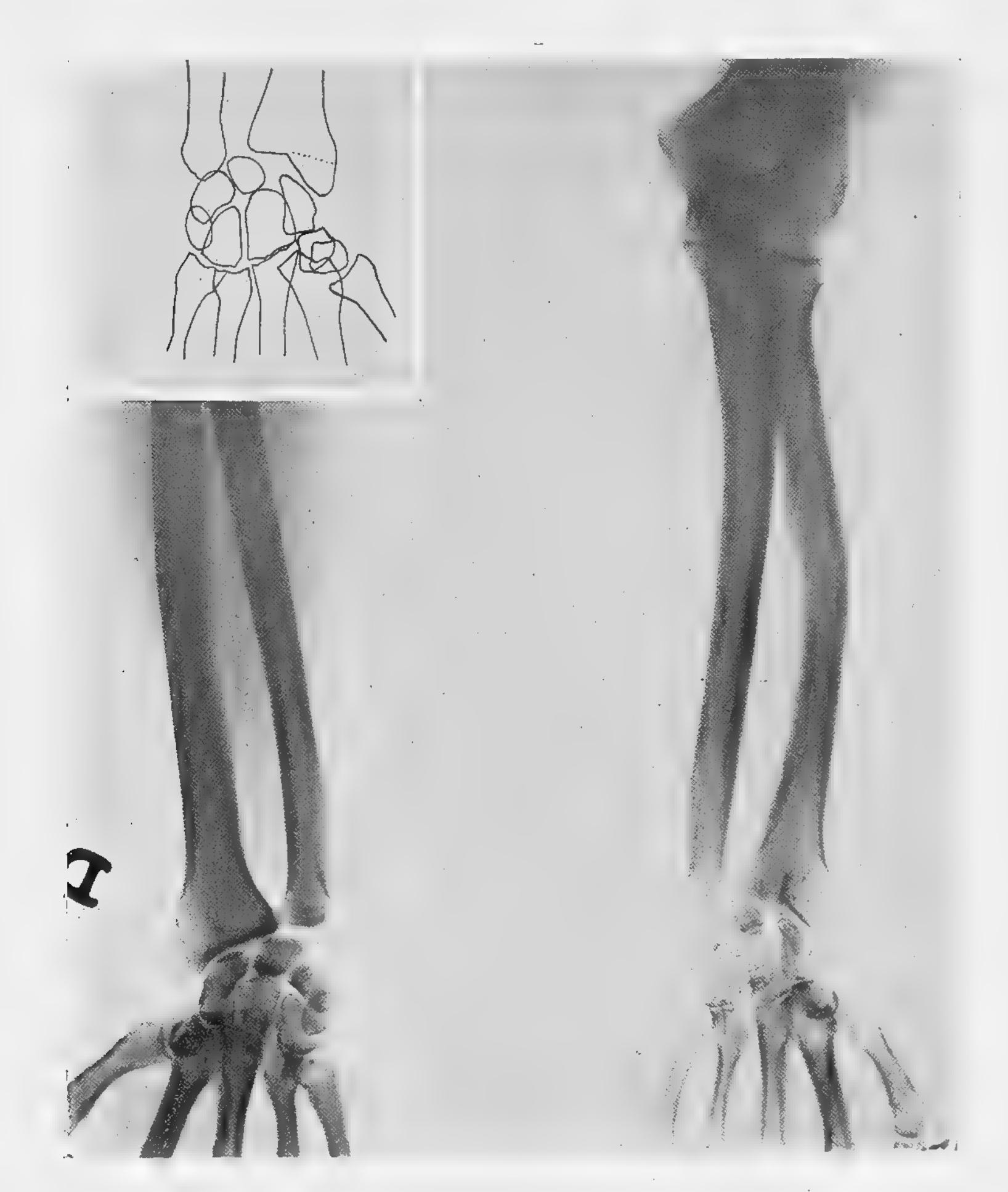


Fig. 2. — Maladie de Madelung : noter l'hémiatrophie interne de l'épiphyse radiale inférieure.

Le poignet est froid et sec. La déformation cubitale, surtout marquée de profil, se corrige à volonté, mais la réduction ne se maintient pas.

La peau de la face antérieure du poignet, au-dessus du pli de flexion supérieur, en dehors de la gouttière radiale, présente une cicatrice verticale de 1/2 centimètre de long. Mme D... nous raconte alors qu'à l'âge de dix-huit mois elle aurait eu plusieurs abcès, entre autres celui du poignet. Nous retrouvons, en effet, d'autres cicatrices sur les cuisses, les mollets. Elles ressemblent à celles que déterminent les gommes

multiples d'origine staphylococcique observée dans le premier âge. Nous reviendrons sur cette pyodermite à propos de l'origine de l'affection articulaire.

Les mouvements provoqués d'extension, d'abduction, de supination sont très légèrement douloureux et limités. La flexion, par contre, est un peu plus étendue que du côté sain.

La force musculaire se révèle moins puissante. Il est vrai que la malade se sert de sa main droite habituellement et que, depuis deux mois, la main gauche est immobilisée.

A la palpation du poignet, il n'existe pas de points douloureux. La malade nous déclare que, depuis qu'elle porte son plâtre, les douleurs spontanées ont disparu. Le ganglion sus-épitrochléen n'est pas perceptible.

En comparant les deux membres supérieurs, on est frappé par leur différence de longueur. De l'acromion à l'épicondyle, la distance est de 31 cent. 5 à droite et de 30 centimètres à gauche ; de l'olécrane à l'apophyse styloïde cubitale, de 25 à droite et de 21 à gauche ; du pli inférieur du poignet à l'extrémité du médius, de 18 à droite et 17,5 à gauche.

La circonférence du poignet droit est de 16 centimètres, celle du gauche de 15. A la hauteur des têtes métacarpiennes, la différence est également de 1 centimètre : 19 et 18.

La radiographie montre une image typique de radius curvus atténué.

La malformation radiale, primordiale sur laquelle le professeur Rocher a le premier attiré l'attention, est nettement visible. La trace du cartilage de conjugaison de l'épiphyse aboutit à la limite interne de la facette scaphoïdienne. La partie interne de l'épiphyse est atrophiée et c'est cette hémiatrophie qui caractérise la maladie de Madelung.

Dans le plan antéro-postérieur, il n'existe qu'une légère inflexion de la zone bulbo-épiphysaire radiale ; cependant le développement de la partie postérieure de l'épiphyse radiale, ainsi que l'a signalé le professeur Ombrédanne, apparaît nettement sur l'épreuve de face.

L'incurvation dans le plan transversal s'accompagne d'élargissement de l'espace interosseux. Le diastasis radio-cubital par aplasie de la petite cavité sigmoïde de l'épiphyse radiale est manifeste. L'apophyse styloïde cubitale descend plus bas que normalement ; elle est concave en dehors et en bas, déformée, elle aussi.

Le condyle carpien n'offre plus l'aspect de l'arc roman habituel, il est devenu ogival et le semi-lunaire occupe le sommet. Mais, devenu pierre angulaire, cet osselet s'enfonce comme un coin entre les deux os de l'avant-bras.

Par suite de l'ascension du semi-lunaire, le scaphoïde est déformé par l'appui du radius sur sa face externe.

Cette déformation du scaphoïde a retenu notre attention. Nous ne croyons pas qu'elle ait été signalée dans l'étude des dysmorphoses congénitales du poignet.

Si on compare, en effet, les deux scaphoïdes droit et gauche, on est frappé par l'aplasie de ce dernier qui apparaît grêle, aplati et comme étranglé.

Cette aplasie, jointe à l'ascension du semi-lunaire, contribue à donner au massif carpien son aspect ogival.

Le pyramidal, plus petit que normalement, présente la trace de la pression de la styloïde cubitale.

L'atrophie du radius, du cubitus et des osselets du carpe est évidente. Il existe, en outre, une exostose légère sur le côté externe de la styloïde radiale.

Le diagnostic, primitivement porté d'ostéo-arthrite tuberculeuse du poignet, est donc erroné. Il s'agit d'une poussée d'arthrite mécanique

secondaire à une série d'efforts inaccoutumés et survenant sur un poignet, siège d'une dyschondroplasie.

Quelle est l'origine de cette malformation observée chez Mme D... ?

Peut-on incriminer l'infection du premier âge ? Il n'est pas douteux que la malade a présenté, parmi plusieurs autres, un abcès du poignet gauche. S'agissait-il d'une ostéomyélite atténuée ? Nous ne le croyons pas. Il est infiniment probable qu'il s'agissait d'une collection superficielle, sous-cutanée, n'atteignant pas le squelette.

L'existence de l'atrophie du membre supérieur gauche, portant surtout sur l'avant-bras et sur le carpe, fait songer à une *dysmorphose congénitale.*

C'est une dysharmonie de croissance qui a touché seulement le membre supérieur gauche. (Les membres inférieurs sont égaux.) Elle a surtout porté sur le cartilage de conjugaison du radius (Ombrédanne).

Ainsi, chez Mme D... s'est trouvée constituée, comme l'écrit magistralement le professeur Rocher : « Une dyschondroplasie radio-cubitale inférieure, conditionnée essentiellement par l'hémiatrophie épiphysaire radiale interne. L'avortement plus ou moins complet du noyau épiphysaire et du système conjugal dans leur zone interne, va entraîner la dislocation de l'articulation radio-cubitale inférieure et, par suite, la luxation dorsale de l'extrémité inférieure du cubitus qui n'a plus son appui normal : la petite cavité sigmoïde absente ou aplasiée. »

Le traitement a consisté à faire porter un appareil en celluloïd, face palmaire, et, en cuir, face dorsale, avec compression cubitale caoutchoutée.

La malade a été revue un an après, le résultat est excellent, le cubitus est en partie réduit. Elle ne souffre plus et ne met son appareil que si elle est obligée d'effectuer des travaux un peu fatigants.

Aux commentaires des auteurs nous ajouterons seulement quelques remarques. En apparence l'observation de MM. Bouquier et Macquet présente deux particularités cliniques atypiques : elle concerne une femme adulte, le début de l'affection se traduit cliniquement par une arthrite. Mais, en réalité, la lésion existait déjà dans le jeune âge, puisque la malade se souvient que vers dix ou douze ans il existait déjà une bosse à son poignet, et ce début réel chez une fillette devient tout à fait classique. Quant à l'arthrite révélatrice, elle ne fut que l'aboutissant, à l'âge adulte, d'une dislocation articulaire existant depuis le jeune âge. Néanmoins, ce début apparent de l'affection explique que les premiers médecins traitants n'aient pas su reconnaître la maladie de Madelung, et qu'ils aient envoyé la malade à Berck avec le diagnostic de tumeur blanche du poignet. La sagacité de MM. Bouquier et Macquet leur a permis de rectifier ce diagnostic.

Lorsque ces auteurs nous disent qu'ils ne croient pas que la lésion ait été déterminée par une atteinte ostéomyélitique, nous devons être entièrement de leur avis. En effet, une des particularités intéressantes de leur observation est la véritable aplasie présentée par tout le membre malade : raccourcissement de l'humérus, du radius, du cubitus gauches par rapport aux os correspondants du bras droit. Elle ne s'explique que par une atteinte congénitale, ou une lésion systématisée de croissance. MM. Bouquier et Macquet insistent sur l'atrophie du scaphoïde,

observée dans leur cas, et qu'ils n'ont pas vue signalée dans la littérature. S'il n'est pas illogique de considérer cette déformation comme secondaire à une longue subluxation du carpe, il est également permis de penser qu'elle ne représente peut-être qu'un des éléments de cette aplasie régionale qui atteint le membre supérieur, et particulièrement son rayon radial, dans le cas particulier de l'observation étudiée.

Dans le cas de MM. Bouquier et Macquet d'incurvation radiale, le radius curvus, à concavité antérieure, est réellement très discret. La lésion épiphysaire, avec atrophie du segment interne de l'épiphyse radiale, est, par contre, tout à fait nette. C'est d'ailleurs cette hémiatrophie interne, sur laquelle a insisté Rocher, qui conditionne selon lui la déformation de Madelung.

Il serait intéressant que les cliniciens qui auront l'occasion d'étudier des cas de maladie de Madelung s'attachent à déterminer très exactement la longueur respective du radius et du cubitus. En effet, si le cubitus était raccourci primitivement, on concevrait parfaitement la lésion du radius curvus, si fréquente dans la maladie de Madelung, comme une lésion secondaire, un essai d'adaptation à la brièveté du cubitus aplasique. La brièveté cubitale devrait d'ailleurs être observée précocement, car une fois le cubitus luxé, il doit se développer anormalement en longueur, suivant les données de la loi de Delpech, puisqu'il n'existe plus de contre-pression carpienne pour entraver sa croissance en longueur.

Inversement, on pourrait concevoir une seconde variété de maladie de Madelung, sans radius curvus, déterminée par une aplasie radiale, un raccourcissement du radius. Dans ce cas, en effet, le cubitus, trop long, devrait repousser le carpe en déterminant une main bote à inclinaison radiale, ou s'échapper derrière le carpe et se luxer. Dès lors, il repousserait le carpe en avant et celui-ci déterminerait une pression sur le segment antérieur de la cavité articulaire de l'épiphyse radiale. A partir de ce moment, toujours en suivant les données de la loi de Delpech, le cartilage d'accroissement de l'épiphyse radiale se trouverait freiné dans sa croissance en avant, tandis que son segment postérieur, privé de contre-pression, présenterait une hyperactivité, qui ne tarderait pas à modifier la direction de la surface articulaire du radius, et à produire un degré plus ou moins accentué de radius curvus. Ainsi s'expliquerait l'hypergénèse aux dépens du segment postérieur de l'épiphyse radiale, qui, explique le radius curvus, par un mécanisme analogue à celui qui produit le *genu valgum* (Ombrédanne).

Nous venons d'exposer deux hypothèses contradictoires qui permettraient de comprendre certains cas différents de la maladie de Madelung, celle-ci pouvant s'expliquer par une brièveté initiale du cubitus, ou au contraire par une brièveté initiale du radius (brièveté congénitale, ou brièveté par inégalité de croissance). Si nous attirons l'attention sur ces hypothèses contraires, c'est pour inciter les cher-

cheurs à mesurer très attentivement la longueur du radius et du cubitus dans la maladie de Madelung.

Nous devons féliciter MM. Bouquier et Macquet d'avoir judicieusement pratiqué les mensurations nécessaires. Dans leurs cas, il existe une brièveté de tous les os du membre supérieur du côté lésé. Mais cette atrophie paraît porter surtout sur le rayon radial, et sur deux de leurs radiographies le cubitus est anormalement long par rapport au radius. La brièveté du radius aurait donc pu jouer son rôle dans la détermination de la lésion cubitale. Mais dans cette observation l'hémiatrophie interne de l'épiphyse radiale est manifeste et la théorie pathogénique de M. Rocher paraît s'appliquer pleinement.

Je vous propose, Messieurs, de remercier MM. Bouquier et Macquet pour leur intéressante contribution à l'étude de la maladie de Madelung.

COMMUNICATIONS

Le repérage du récurrent par dissection d'un segment du nerf au cours des thyroïdectomies. Technique et indications éventuelles de la méthode (1),

par M. **H. Welti** *.

La chirurgie thyroïdienne est actuellement établie sur des bases solides et rationnelles. Le myxœdème post-opératoire, la tétanie, la paralysie des cordes vocales, complications redoutables des thyroïdectomies totales d'autrefois sont devenues exceptionnelles. La conservation d'une lame continue de tissu thyroïdien à la partie postérieure de chaque lobe — et cela du pôle supérieur au pôle inférieur — permet en effet de ménager avec une grande sécurité, dans ces thyroïdectomies subtotales, parathyroïdes et récurrent. Mais ces organes peuvent occuper des situations qui les rendent vulnérables et cela principalement au cours de l'ablation de certains goitres rétro-trachéaux et plongeants, ainsi qu'au cours des thyroïdectomies subtotales très larges qu'il est nécessaire de pratiquer dans le traitement de la maladie de Basedow.

Les positions anormales des parathyroïdes ont été étudiées dans de nombreux travaux. Nous nous sommes nous-mêmes attachés à préciser la situation de ces glandules dans notre rapport au XLII[e] Congrès Français de Chirurgie. Sans rechercher systématiquement les parathyroïdes pendant une thyroïdectomie, il importe de ménager tous les amas graisseux suspects au cours de l'extériorisation du goître et il est

(1) Travail du service du professeur agrégé Lardennois. Hôpital Laennec, Paris.
(*) Communication faite à la séance du 3 mai.

capital avant de le réséquer, de s'assurer qu'aucune parathyroïde ne sera extirpée avec lui. Grâce à une grande prudence opératoire et à une connaissance exacte de la topographie des parathyroïdes, il est possible — sauf circonstances exceptionnelles — d'éliminer la tétanie des statistiques opératoires.

En ce qui concerne le récurrent, le problème a été rarement envisagé dans les travaux récents. La paralysie des cordes vocales, lorsqu'elle est bilatérale, est cependant une véritable calamité car par suite de la position médiane des cordes paralysées, le larynx se trouve obstrué. Il en résulte des accidents asphyxiques extrêmement graves et même si une trachéotomie est pratiquée en temps utile, de redoutables complications pulmonaires sont habituelles. Lorsque le malade survit, le tube trachéal doit être maintenu en permanence et la séquelle est détestable. La paralysie uni-latérale des cordes vocales a des conséquences moins graves. Une seule corde se trouvant en position paramédiane, la perméabilité de la voie respiratoire ne se trouve pas compromise et les accidents asphyxiques sont exceptionnels. Au point de vue vocal, les troubles sont transitoires. Les malades restent aphones pendant quelques semaines, voire quelques mois, mais peu à peu, grâce à un mouvement de compensation de la corde vocale opposée, la voix redevient normale. Cependant, malgré le retour de la phonation, la paralysie récurrentielle persiste. Elle constitue une séquelle regrettable qu'il serait utile de pouvoir éviter.

Le récurrent, lorsqu'il a été sectionné, pincé, ou inclus dans une ligature, est, en effet, difficile à réparer. Les sutures du nerf sont délicates car, dans la majorité des cas, le récurrent est traumatisé au voisinage immédiat de sa pénétration dans le larynx et l'étoffe manque. D'autre part, au cours d'une suture du récurrent, il est difficile de bien mettre en contact les fibres abductrices et adductrices des cordes vocales qui sont contenues dans chaque segment du nerf. Enfin, la suture nerveuse est en général envisagée tardivement lorsqu'après quelques semaines il devient évident que la paralysie est définitive et, à ce moment, les articulations crico-arythénoïdiennes ont déjà perdu toute mobilité. En cas de paralysie bilatérale, la résection sous-muqueuse des cordes vocales a donné quelques résultats. Elle permet de rétablir la perméabilité du larynx, mais le résultat est obtenu au prix de la perte définitive de la voix. Et des opérations plus complexes telles que celle décrite récemment par King, de Seattle et qui consiste à insérer sur la corne externe du cartilage arythénoïde le tendon intermédiaire de l'omo-hyodien, sont d'exécution délicate.

Il est donc essentiel au cours d'une thyroïdectomie, de s'entourer d'un maximum de précautions afin de ménager le récurrent. C'est pourquoi il est utile de discuter la valeur des méthodes classiques de protection du nerf et d'envisager les avantages éventuels, dans certaines circonstances, de son repérage direct par dissection.

*
* *

Les précautions généralement utilisées pour sauvegarder le nerf sont les suivantes :

1° *La conservation à la partie postérieure de chaque lobe d'une épaisseur suffisante de tissu thyroïdien ;*

2° *Une hémostase parfaite en cours d'intervention afin d'éviter les manœuvres aveugles et dangereuses ;*

3° *Le contrôle de la voix qui est possible grâce aux interventions faites sous anesthésie locale.*

Ces mesures donnent une grande sécurité. Ainsi, de 1927 à 1939, nous avons pratiqué 1.976 thyroïdectomies chez 1.715 malades. Nous n'avons jamais eu à déplorer dans cette statistique de paralysies bilatérales du nerf. Chez aucun de nos opérés nous n'avons été dans l'obligation de pratiquer une trachéotomie. Nous n'avons même jamais été amené à envisager une telle intervention. Les paralysies unilatérales du nerf ont également été exceptionnelles et en aucun cas elles n'ont eu de conséquences graves. En particulier, tous nos opérés ont récupéré au cours de la convalescence une voix normale (2).

Malgré ces constatations satisfaisantes, les faits que nous avons observés au cours de voyages d'étude et à l'occasion de consultations médicales nous incitent à attirer l'attention sur le problème du récurrent. D'ailleurs, si tous nos opérés ont une phonation en apparence normale, l'examen méthodique des cordes vocales montre chez certains, qui avaient été aphones pendant quelques jours ou quelques semaines à la suite de l'intervention, malgré le retour de la voix, l'existence d'une paralysie récurrentielle définitive. Le retour de la phonation n'implique donc pas la disparition d'une paralysie récurrentielle, et souvent, lorsqu'une paralysie unilatérale a été constatée à la suite d'une thyroïdectomie, c'est par suppléance de la corde vocale du côté opposé que les troubles disparaissent. Est-il donc possible, avec les procédés classiques, d'éviter avec certitude un traumatisme opératoire du récurrent ?

En ce qui concerne le volume des moignons, il est certain qu'en diminuant l'étendue de l'exérèse la sécurité devient absolue. Une telle technique n'est pas toujours réalisable et cela est particulièrement vrai pour les thyroïdectomies faites chez des malades présentant de l'hyperthyroïdie.

(2) La mortalité opératoire pour l'ensemble de cette statistique est de 0,6 p. 100. Pour 1.049 thyroïdectomies subtotales, pour *maladie de Basedow*, la mortalité a été de 0,8 p. 100. Dans 261 cas la thyroïdectomie subtotale ayant été faite en 2 lobectomies successives, le nombre des résections thyroïdiennes chez les basedowiens a été de 1.310 et la mortalité par rapport au nombre d'interventions a été de 0,6 p. 100. Pour 621 thyroïdectomies pour *goitre simple* la mortalité a été de 0,3 p. 100. Enfin, 45 thyroïdectomies pour *cancer et lésions diverses* ont été suivies d'une mort dans un cas de cancer.

Afin d'obtenir une hémostase parfaite, de Quervain a insisté sur l'intérêt, en ce qui concerne la protection du récurrent, de la ligature méthodique dès le début de l'intervention des artères thyroïdiennes inférieures. Mais avec cette technique pour éviter le myxœdème et la tétanie, il est nécessaire de ménager des moignons thyroïdiens assez importants et ceux-ci chez les hyperthyroïdiens pourront être le point de départ de récidives. Les ultra-ligatures d'Halsted nous semblent infiniment préférables car avec ces ligatures, il est possible de réséquer très largement le corps thyroïde. A condition de disposer d'un nombre suffisant de pinces, les ultra-ligatures permettent d'ailleurs d'avoir constamment un champ opératoire absolument exsangue. Les traumatismes du récurrent que nous avons observés en utilisant cette méthode n'ont pas été en rapport avec des manœuvres aveugles par suite d'hémorragies mal contrôlées : elles furent la conséquence de traumatismes directs du nerf. Signalons cependant que, lorsque des hémorragies surviennent dans une région dangereuse pour le récurrent, il peut être utile de lier l'artère thyroïdienne inférieure en cours d'intervention.

Le contrôle de la voix sous anesthésie locale est une manœuvre excellente. Mais cette méthode permet surtout d'éviter les traumatismes bilatéraux du nerf. En effet, lorsque la suppression de la voix indique une blessure du récurrent au cours de l'ablation d'un premier lobe, il est facile de s'entourer de grandes précautions pour l'ablation du lobe opposé et même il est parfois logique de renoncer à celle-ci. En dehors de cette éventualité, le contrôle de la voix a surtout une valeur négative, car, lorsque le nerf est pincé et lorsque le malade invité à parler se révèle brusquement aphone, il est déjà trop tard pour réparer le dégât. Malgré l'ablation de la pince, cause du traumatisme, même lorsque cette pince n'était que partiellement serrée, la paralysie sera définitive. Nous avons fait cette constatation à plusieurs reprises en contrôlant l'état des cordes vocales dans les mois et les années qui suivirent l'intervention.

Les renseignements fournis par le contrôle de la voie n'ont d'ailleurs pas une valeur absolue. Ainsi, des aphonies peuvent survenir pendant une thyroïdectomie, alors que le récurrent n'a pas été traumatisé. L'aphonie, dans ces cas, est souvent en rapport avec un œdème des arythénoïdes. Elle est parfois la conséquence de l'encombrement du larynx ou de la trachée par des mucosités. La ligature de l'artère crico-thyroïdienne nous a semblé prédisposer à ces incidents. De même, pour expliquer certaines aphonies transitoires, la section du nerf laryngé supérieur mérite d'être envisagée. Ce nerf innerve le crico-thyroïdien et la paralysie de ce muscle tenseur des cordes vocales est une cause possible d'aphonie. Dans toutes ces circonstances, la phonation est troublée malgré l'intégrité du récurrent.

L'éventualité inverse est également possible. Ses conséquences risquent d'être plus graves. Dans certains cas, en effet, malgré un traumatisme unilatéral du récurrent, la voix peut rester normale au cours de

l'intervention et même dans les heures suivantes. Ce n'est que dans la soirée ou le lendemain que l'aphonie survient et que le traumatisme devient manifeste. Ainsi, le contrôle de la voix ne permet pas d'éviter dans tous les cas un traumatisme uni- ou bilatéral du nerf. Lorsque des doutes surviennent quant à l'intégrité de la phonation, il est utile de demander au malade de faire un effort, de pousser et s'il ne peut y parvenir, ce symptôme doit être interprété comme la preuve d'une lésion récurrentielle. Mais cette manœuvre n'est pas toujours démonstrative. Berlin, en 1935, étudiant le problème de la préservation du récurrent au cours de thyroïdectomies totales, note également que la qualité de la voix ne permet pas toujours de déceler une paralysie récurrentielle unilatérale. Pour éviter avec certitude les erreurs dues à la persistance de la phonation, il propose de faire, après l'ablation d'un premier lobe, un examen laryngoscopique de contrôle sur la table d'opération et de ne risquer le côté opposé que si le résultat de cet examen est satisfaisant. Cette technique est complexe et si elle permet d'éviter des lésions bilatérales, elle ne fait qu'enregistrer les traumatismes unilatéraux.

En conclusion, l'étude des méthodes classiques nous montre que, malgré une grande sécurité, la protection du récurrent n'est pas assurée d'une manière absolue. Les avantages éventuels de la découverte du nerf en cours d'intervention méritent donc d'être envisagés.



Déjà Stierlin, en 1907, décrivait les différentes situations du récurrent à la suite de 150 dissections opératoires. En réalité, Lahey, le premier, a préconisé la dissection du nerf en cours d'intervention. Il a montré les avantages de cette méthode à laquelle il conseille de recourir systématiquement pour toutes les thyroïdectomies subtotales En 1938, Lahey rapporte les résultats obtenus dans une série de 3.000 thyroïdectomies. D'après cette statistique, la découverte du nerf permet d'éliminer les paralysies récurrentielles post-opératoires. A l'occasion d'une visite que nous avons faite en septembre 1938, sur le conseil de notre maître Lardennois, à la clinique de Lahey et grâce à l'amabilité de notre collègue, nous avons pu constater les avantages de cette méthode et nous nous sommes décidé à y recourir afin d'en préciser les indications éventuelles.

Nous avons disséqué et démontré systématiquement le récurrent d'octobre 1938 à mars 1939 au cours de 250 thyroïdectomies. Ces 250 thyroïdectomies comprennent 169 thyroïdectomies pour Basedow, 70 pour goitres simples, 5 pour goitres plongeants, 4 pour cancer du corps thyroïde et 2 pour thyroïdite chronique. Au cours de thyroïdectomies plus récentes, en avril, tout en ayant recours à la méthode de Lahey, nous nous sommes contenté de rechercher le nerf dans les cas où son repérage nous semblait justifié.

Nous envisagerons successivement :

1° La technique de repérage du nerf ;
2° Les avantages et les inconvénients de la méthode ;
3° Ses indications.

1° Technique de repérage du récurrent. — Il est facile, dans la

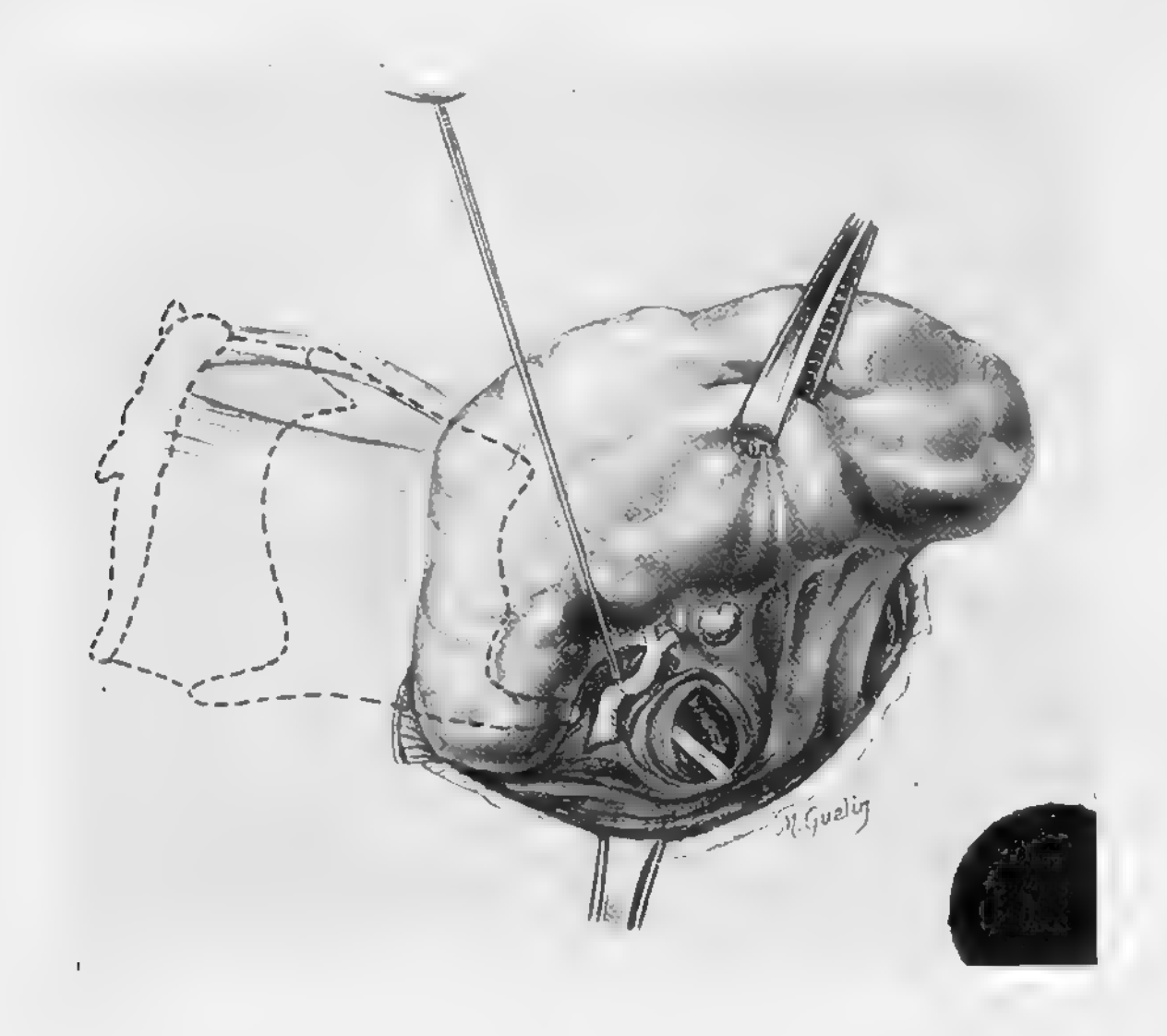


Fig. 1. — *Repérage du récurrent suivant la technique de Lahey.* Un fil d'attente est placé provisoirement sous l'artère thyroïdienne inférieure afin de faciliter la découverte du nerf.

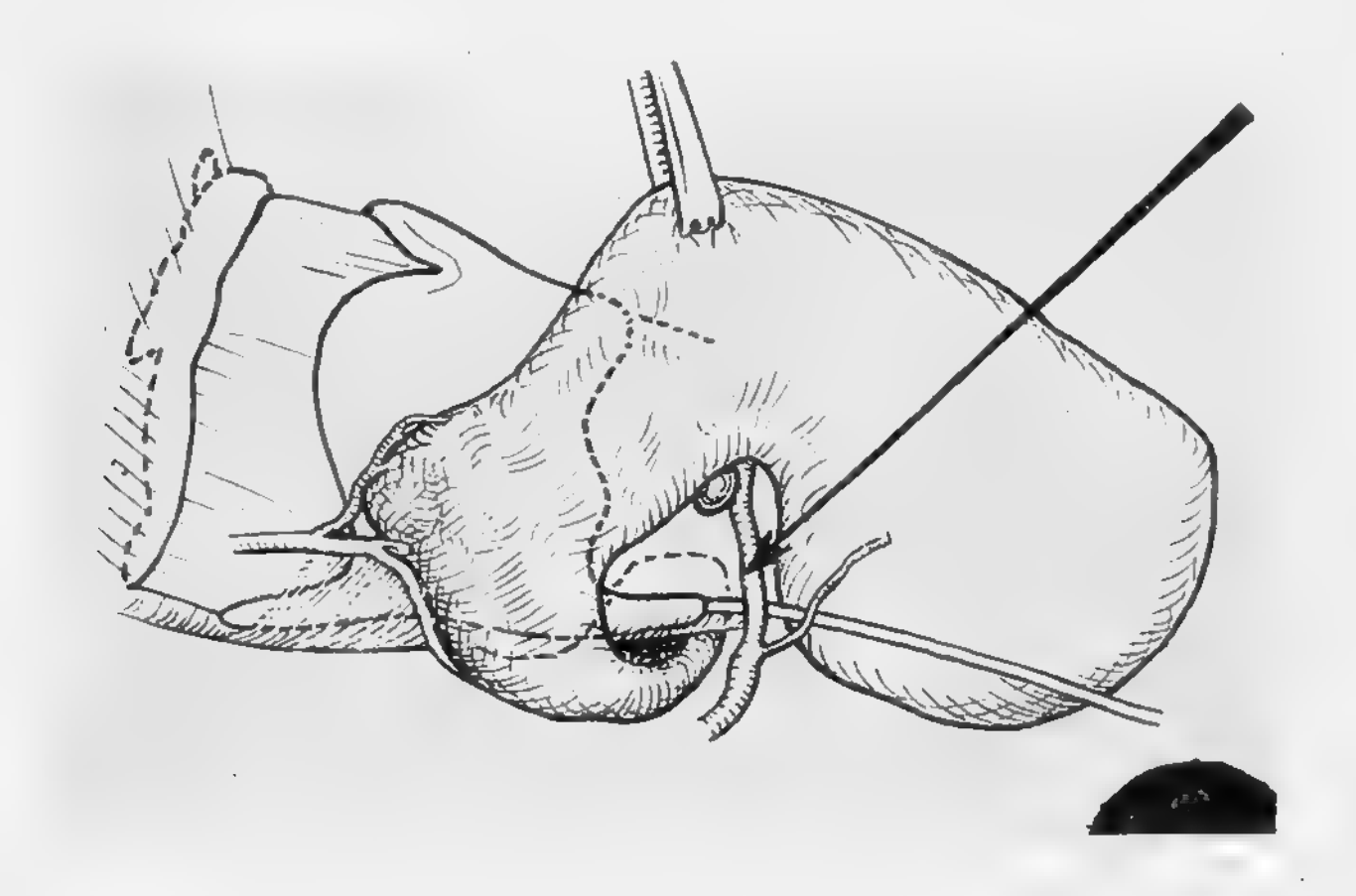


Fig. 2. — *Disposition anatomique dangereuse pour le récurrent et la parathyroïde supérieure.* Dans une thyroïdectomie subtotale pour maladie de Basedow, il est nécessaire, après extériorisation du lobule rétro-pharyngé, de respecter une lame continue de tissu thyroïdien afin de ne pas traumatiser la zone qui est indiquée par une flèche.

grande majorité des cas, de repérer la position du récurrent au cours

d'une thyroïdectomie (fig. 1). Ce repérage se fait successivement de

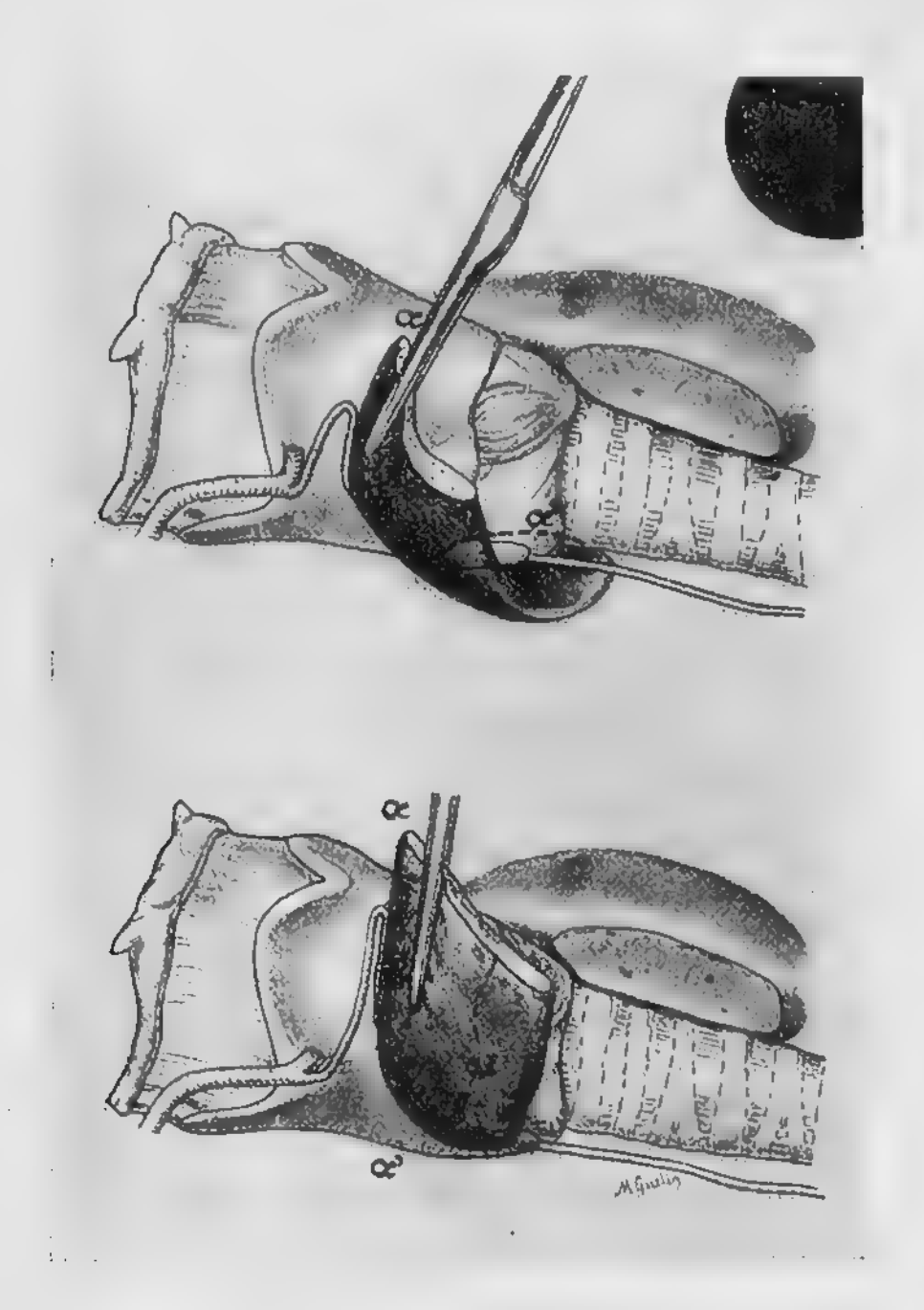


Fig. 3. — *Extériorisation du lobule rétro-pharyngé.* Dans une thyroïdectomie subtotale pour maladie de Basedow, il est nécessaire, afin de préserver le récurrent, de libérer la face superficielle de ce lobule en évitant de disséquer sa face profonde. Dans les thyroïdectomies moins radicales, il est préférable de respecter ce prolongement dont les rapports sont dangereux.

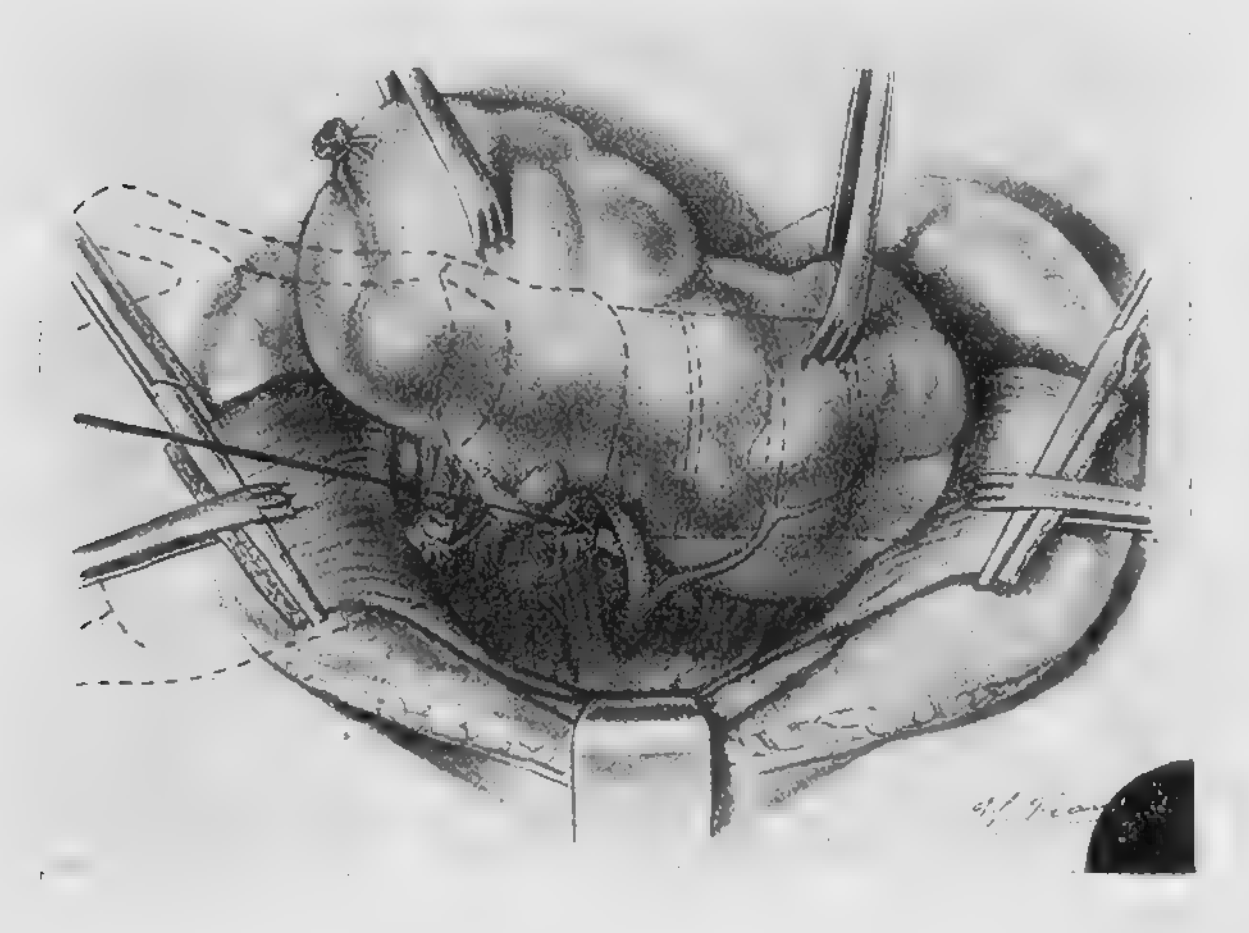


Fig. 4. — *Le récurrent peut être traumatisé de haut en bas dans son segment terminal après extériorisation du pôle supérieur.*

chaque côté après extériorisation du lobe latéral. Pour faciliter la découverte du nerf, il est nécessaire de se donner un jour suffisant. Dans ce

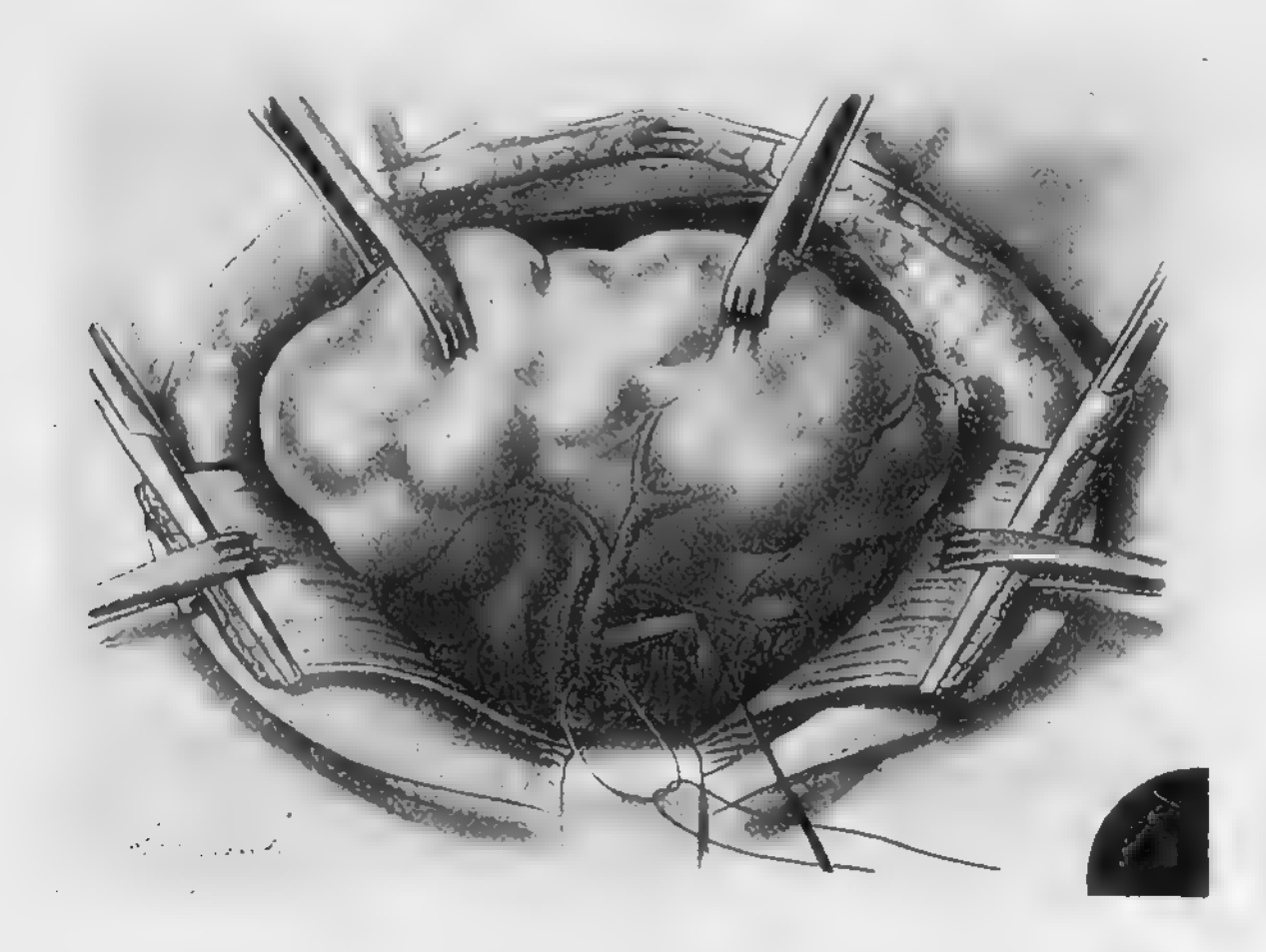


Fig. 5. — *Le récurrent peut être traumatisé lorsque les pinces sont placées trop en arrière sur la face externe du lobe latéral.* Dans la région indiquée par une flèche, le nerf est parfois pincé en cherchant à contrôler une hémorragie de la branche ascendante de la thyroïdienne inférieure. Par suite, en cas de difficultés, la meilleure technique consiste à lier le tronc de l'artère thyroïdienne inférieure.

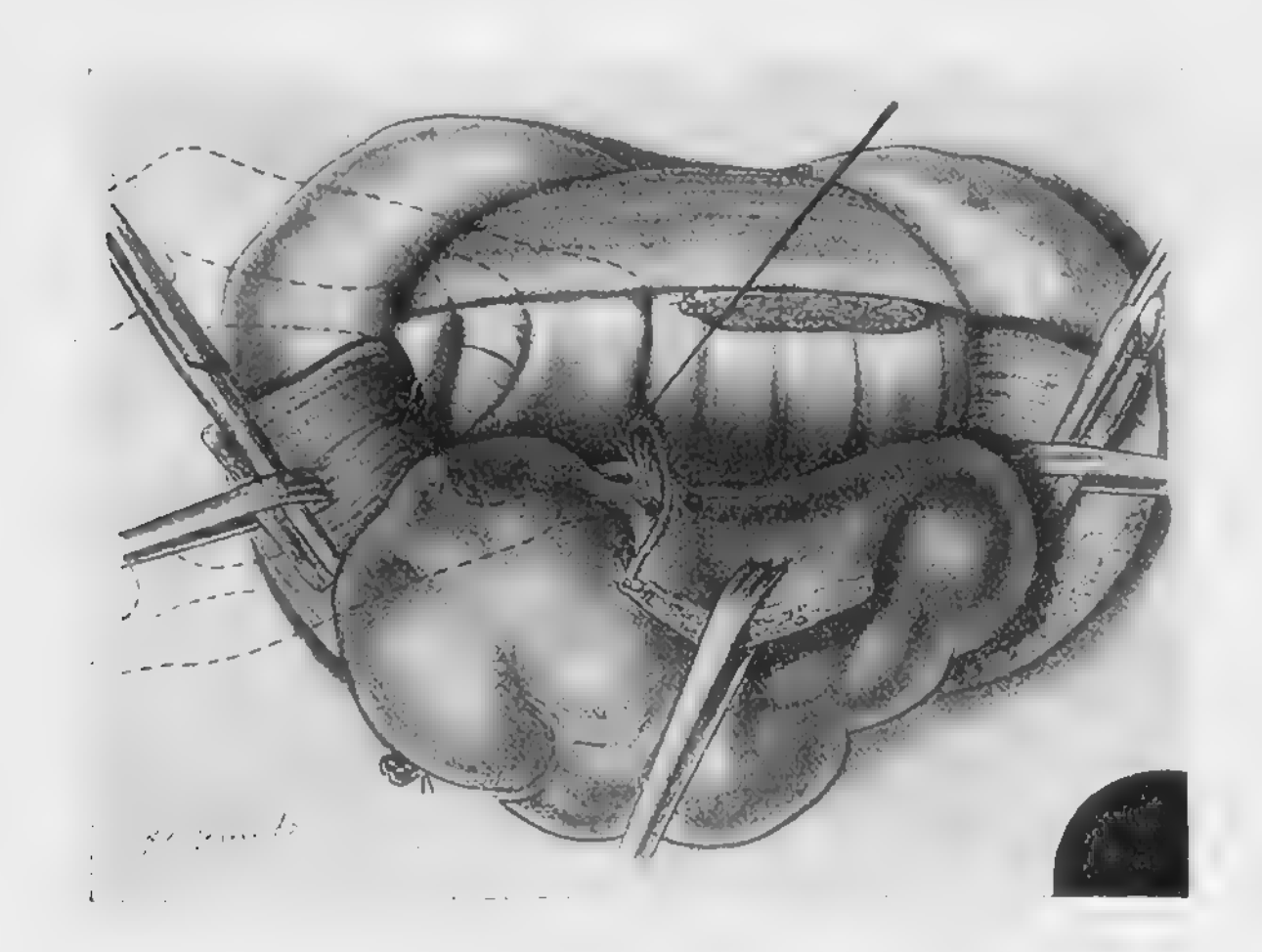


Fig. 6. — *Le récurrent peut être traumatisé au cours de la libération de la face profonde du corps thyroïde.* La flèche indique l'artère dont les hémorragies sont dangereuses pour le nerf (3).

(2) Ce dessin a été exécuté d'après une dissection faite dans le laboratoire du professeur Rouvière par notre assistant M. Xavier da Silveira. Il serait, en effet, difficile et dangereux pour le nerf de le découvrir à ce niveau au cours d'une thyroïdectomie.

but, les muscles sous- hyodiens sont non seulement incisés longitudinalement sur la ligne médiane, mais encore sectionnés transversalement. Cette section transversale permet d'obtenir une exposition parfaite. Elle n'a pas d'inconvénients au point de vue esthétique, à condition de reconstituer très exactement en fin d'intervention le plan musculaire.

Lorsque l'on se propose de découvrir le nerf, les manœuvres d'extériorisation ne présentent aucune particularité. Les veines thyroïdiennes moyennes sont sectionnées en dehors. En haut, les branches antérieure et externe de l'artère thyroïdienne supérieure sont liées pour dégager le pôle supérieur et le lobule rétro-pharyngé lorsqu'il existe. En bas, la section des veines thyroïdiennes inférieures facilite l'extériorisation

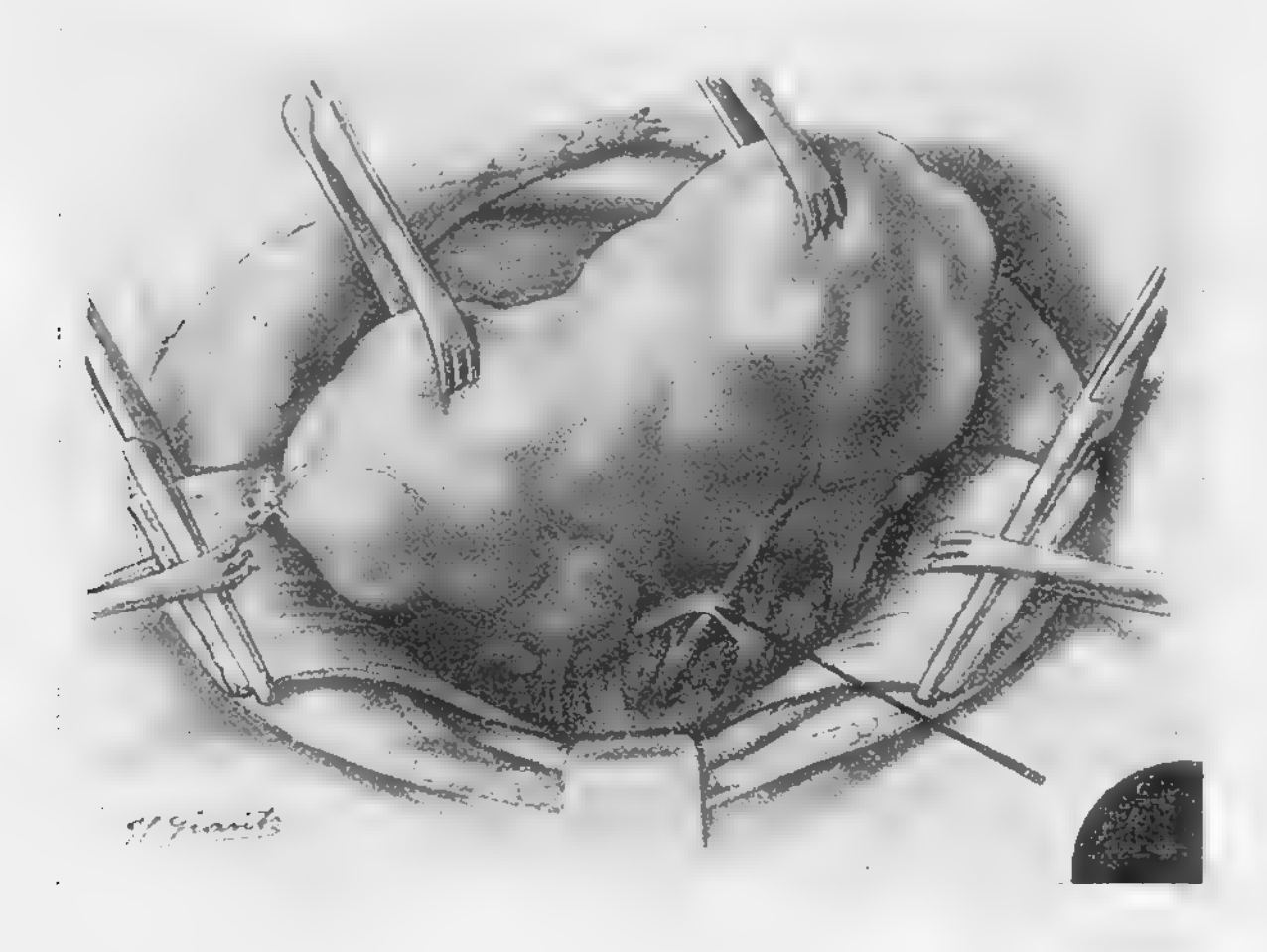


Fig. 7. — *Le récurrent peut être traumatisé de bas en haut au niveau de son croisement avec l'artère thyroïdienne inférieure et de la crosse qu'il décrit à ce niveau.*

du pôle inférieur. Enfin, en dedans, la section de l'isthme et la dissection de sa face profonde libère le goitre de la trachée. Au cours de ces manœuvres, qui sont faites avant de repérer le récurrent, il est nécessaire de ne pas s'insinuer trop loin en arrière. Ainsi, au pôle supérieur, il ne faut pas s'engager jusqu'au voisinage de la corne inférieure du cartilage thyroïde. Cette corne thyroïdienne est souvent beaucoup plus proche qu'il ne paraît et le récurrent pénètre à son niveau dans le larynx. De même, en bas, il ne faut pas s'engager trop loin à la face profonde du pôle inférieur. Et en dedans, lorsque l'on parvient au niveau de la zone d'adhérence que constituent les ligaments trachéo-thyroïdiens, il est nécessaire d'éviter une dénudation trop étendue en arrière de la face latérale de la trachée et il est indispensable de pénétrer en temps utile dans le parenchyme thyroïdien.

Pour repérer le récurrent après extériorisation du goitre, le segment postérieur du lobe latéral est exposé. Dans ce but, un écarteur est

placé en dehors afin de récliner le pédicule carotidien et, en dedans, le corps thyroïde est maintenu extériorisé en évitant les tractions excessives qui pourraient être la cause d'hémorragies regrettables. A condition de disposer d'un bon éclairage, il est alors facile de bien reconnaître le bord postérieur du lobe latéral, en effondrant au besoin quelques tractus fibreux avasculaires et, dans un grand nombre de cas, sans qu'il soit nécessaire de recourir à aucune dissection, il est possible d'identifier une ou deux parathyroïdes. Il est utile de penser à ces glandules pour ne pas les traumatiser dans les manœuvres de découverte du nerf.

Le nerf est repéré en deux points : supérieurement au niveau de la pénétration dans le larynx ; inférieurement, là où il croise l'artère thyroïdienne inférieure. Ces deux repères étant connus, il est facile de situer le trajet du nerf sans avoir à recourir à des dénudations étendues qui seraient dangereuses.

Supérieurement, la palpation de la corne inférieure du cartilage thyroïde permet de repérer le récurrent d'une manière extrêmement simple et sans aucune dissection. Le plus souvent il n'est pas possible de voir le nerf à ce niveau car, recouvert par les ligaments trachéo-thyroïdiens, il se trouve sous la face profonde du lobe latéral. Sa dénudation serait d'ailleurs là, non seulement difficile, mais encore dangereuse, d'autant que la parathyroïde supérieure, appliquée sur le cartilage cricoïde, est proche. La simple palpation de la corne inférieure du cartilage thyroïde permet de repérer le récurrent avec certitude. Nous ne saurions trop insister sur l'intérêt de cette manœuvre.

Inférieurement, le récurrent est mis en évidence là où il croise l'artère thyroïdienne inférieure. Dans ce but, le tissu celluleux est effondré avec douceur dans la zone présumée où se trouve l'artère. Celle-ci est facilement découverte. Suivant le conseil de Lahey, un fil d'attente peut être placé sous elle, ce qui permet d'exercer une traction utile. En effet, principalement à droite, en mettant en tension l'artère, la saillie du nerf peut apparaître. Dans tous les cas, le nerf est découvert en dissociant avec prudence le tissu celluleux. Il serait dangereux de libérer le récurrent sur une longue distance, car cette dénudation risquerait de troubler son fonctionnement. Il suffit pour l'identifier de disséquer sa face superficielle sur un ou deux centimètres.

Le nerf se reconnaît à sa couleur blanc nacré. Il est en général aplati. Quelquefois, il est même déprimé en son milieu, cette dépression étant l'amorce de sa division en deux branches terminales. Plus rarement le nerf est déjà dédoublé et une de ses branches de division peut être superficielle et l'autre profonde, par rapport à l'artère thyroïdienne inférieure. Une petite artériole semblable à un capillaire chemine souvent sur la partie médiane du nerf. Cette artériole est parallèle à sa direction. Elle est appliquée directement sur la gaine très fine et transparente du récurrent. Elle contraste avec la blancheur du nerf et en facilite l'identification. Le plus souvent, le récurrent n'est pas absolument rectiligne, mais légèrement sinueux. On a dit qu'il était trop petit

pour être individualisé, en réalité c'est un nerf relativement volumineux. La seule erreur consisterait à le confondre avec une artère, en particulier, avec la branche ascendante de la thyroïdienne inférieure dont les pulsations peuvent ne pas apparaître, en raison de tractions exercées sur elle. Avec de l'expérience, il est facile d'éviter cette méprise et nous avons pu identifier le récurrent dans la presque totalité des 250 interventions au cours dequelles nous l'avons systématiquement recherché. Il est aussi aisé de découvrir un récurrent dans une thyroïdectomie que de découvrir un uretère dans une hystérectomie ou une artère cystique dans une cholécystectomie.

Le récurrent ayant été repéré supérieurement au niveau de la corne thyroïdienne inférieure, inférieurement, là où il croise l'artère thyroïdienne inférieure, il est très facile de déterminer son trajet et sa situation par rapport au corps thyroïde. Grâce à ce repérage, le goitre peut être réséqué largement sans aucun risque et cela même dans les cas où le récurrent occupe une position anormale. *Insistons sur le fait que cette grande sécurité en ce qui concerne la protection du récurrent ne doit pas entraîner à faire des résections trop larges qui pourraient être dangereuses pour les parathyroïdes et principalement pour la parathyroïde inférieure.*

2° Avantages et inconvénients de la méthode. — *Le repérage du récurrent par dissection d'un segment limité du nerf ne présente aucun inconvénient en ce qui concerne le fonctionnement ultérieur des cordes vocales.* Les constatations laryngoscopiques que nous avons faites chez nos opérés sont démonstratives. Nous n'avons observé ni paralysie immédiate, ni paralysie tardive, ni modification de la voix à la suite de l'intervention. Notre collègue, le Dr Le Jemble, qui a examiné laryngoscopiquement nos malades, est également affirmatif. Le seul changement qu'il ait noté depuis que nous avons eu recours à cette méthode, est la disparition des rares paralysies récurrentielles unilatérales qu'il observait autrefois chez certains de nos malades dans les jours qui suivaient l'intervention. Mais, bien entendu, la dénudation ne doit être faite que sur un petit segment et il faut qu'elle soit exécutée avec une grande prudence. En particulier, il ne faut ni pincer le nerf, ni le tirailler, ni troubler sa vascularisation. Il est inutile de disséquer sa face profonde, il suffit de soulever le tissu celluleux qui le recouvre. Et une grande douceur est indispensable sinon la méthode serait pleine de dangers.

Le repérage du récurrent montre que dans la majorité des cas le nerf ne court aucun risque avec la technique classique. Les schémas que nous vous présentons sont démonstratifs. *Mais, dans certaines circonstances, il n'en est pas de même et, en particulier, dans les thyroïdectomies très larges c'est par miracle que le récurrent n'est pas plus souvent traumatisé.* Cette constatation a été pour nous un précieux enseignement. Nous nous sommes d'ailleurs rendu compte que certaines

paralysies du récurrent que nous cherchions à expliquer autrefois par l'apparition d'œdème, par le développement d'hématomes au voisinage du nerf, étaient très certainement des paralysies en rapport avec un traumatisme direct. Il en est de même pour les paralysies que l'on explique en invoquant des tractions anormales exercées sur le nerf au cours de l'extériorisation. Même lorsque la glande thyroïde est complètement extériorisée et que le récurrent se trouve attiré avec elle, nous ne l'avons jamais vu mis en état de tension dangereuse. Ce n'est que lorsque le nerf se trouve accolé à la paroi d'un adénome qu'il peut apparaître en quelque sorte distendu, mais, même dans ces cas, là où il aborde la glande, il garde un certain degré de laxité. Ainsi les paralysies qui apparaissent dans les heures qui suivent l'intervention sont, dans la grande majorité des cas, des paralysies dues à un traumatisme direct et c'est à tort qu'elles sont considérées comme tardives. Cette constatation n'exclut pas la possibilité de paralysies en rapport avec des dénudations étendues. De même, nous avons observé, une seule fois d'ailleurs, une paralysie temporaire et tardive qui semblait la conséquence de l'englobement du nerf dans un tissu de cicatrice. Ces éventualités sont rares et elles n'entraînent que des paralysies transitoires. Lorsque la paralysie est définitive, dans la majorité des cas, c'est que le nerf a été traumatisé en cours d'intervention.

Le nerf est vulnérable dans toute l'étendue de son trajet juxta-thyroïdien, mais le danger est particulièrement important dans son segment terminal qui est compris entre son croisement avec l'artère thyroïdienne inférieure et sa pénétration dans le larynx. A ce niveau, en effet, le nerf est en contact immédiat avec le bord postérieur du corps thyroïde.

Le récurrent dans son segment dangereux court des risques des deux côtés. A droite, en raison de la situation plus postérieure du lobe latéral et de la situation plus antérieure du nerf, le rapport est souvent intime. C'est d'ailleurs de ce côté que la glande présente plus fréquemment un lobule rétro-pharyngé dont l'ablation mal conduite est pleine de danger pour le nerf, car la partie inférieure de ce prolongement s'insinue derrière le pharynx, à la face profonde du segment terminal du récurrent (fig. 2 et 3). A gauche, malgré sa situation postérieure, le nerf se rapproche également peu à peu de la thyroïde. Par ailleurs, comme il se trouve d'emblée dans la gouttière trachéo-œsophagienne, cette disposition augmente le risque.

Le récurrent peut être traumatisé de différentes manières :

1° *De haut en bas*, lorsqu'après extériorisation du pôle supérieur les pinces sont placées trop en arrière, à la face profonde du lobe latéral (fig. 4). La zone vulnérable pour le nerf répond à la partie moyenne d'un lobe latéral en place. Mais, après ligature de l'artère thyroïdienne supérieure et luxation du pôle supérieur, le segment vulnérable répond à ce qui semble être la partie supérieure de ce bord posté-

rieur et la pénétration du nerf dans le larynx se fait souvent beaucoup plus près du pôle supérieur qu'il n'apparaît.

2° *De dehors en dedans*, lorsque les pinces sont placées sur le lobule rétro-pharyngé avant que celui-ci ne soit bien extériorisé (fig. 5). Parfois, le récurrent est pincé à ce niveau à l'occasion d'une hémorragie de la branche ascendante de la thyroïdienne inférieure.

3° *De dedans en dehors*, lorsque au cours de la libération de la face profonde du goitre, la trachée est dénudée trop en arrière. Le nerf est souvent traumatisé à ce niveau en cherchant à tarir une hémorragie de la branche profonde de l'artère thyroïdienne inférieure qui chemine comme incrustée dans la trachée, au contact des ligaments trachéo-thyroïdiens et du cartilage cricoïde (fig. 6). Dans cette éventualité, le mieux est d'assurer l'hémostase en liant à distance le tronc de l'artère thyroïdienne inférieure.

4° *De bas en haut*, le nerf peut être traumatisé au niveau de l'épanouissement de la thyroïdienne inférieure (fig. 7). En effet, lorsque le goitre est extériorisé, le récurrent, principalement à droite en raison de sa situation préartérielle, se trouve entraîné avec le goitre. Soulevé par les branches de division de l'artère thyroïdienne inférieure, il décrit une crosse artificielle et ascendant jusqu'à son croisement avec l'artère, il semble plonger à partir de ce point dans la profondeur pour pénétrer dans le larynx au-dessous de la corne inférieure du catilage thyroïde. Ainsi, lorsque les pinces sont placées trop en arrière, elles risquent d'intéresser le nerf au niveau de cette crosse.

Si le récurrent est particulièrement vulnérable dans son segment terminal, il n'en est pas moins exposé, dans toute une série de cas, au niveau du pôle inférieur du corps thyroïde. Le risque dans cette région est particulièrement grand lorsque la glande présente des prolongements latéraux ou thoraciques. Signalons d'ailleurs que le récurrent gauche, qui se trouve dans la gouttière trachéo-œsophagienne, est plus exposé au pôle inférieur que le récurrent droit.

3° Indications de la méthode. — Pour Lahey, le récurrent doit être disséqué et démontré systématiquement au cours de toutes les thyroïdectomies subtotales. Ainsi, la technique mériterait d'être envisagée comme une routine.

En faveur de cette conception, signalons que dans certains cas, grâce à la dissection du nerf, nous avons pu constater qu'il était vulnérable alors que rien ne semblait l'indiquer. Par ailleurs, les constatations faites au cours de 250 dissections nous permettent d'affirmer que celles-ci ne présentent aucun inconvénient pour le fonctionnement ultérieur des cordes vocales. La méthode, bien au contraire, nous a permis d'éliminer dans ces circonstances le risque de paralysie récurentielle. *A priori*, il semblerait donc logique d'en étendre les indications.

Il n'en est pas moins vrai que, dans la majorité des cas, les techniques classiques permettent de préserver le récurrent avec certitude.

En particulier le contrôle de la voix, malgré les quelques restrictions que nous avons signalées, présente une grande valeur et reste utile, même dans les cas où le nerf est disséqué. C'est pourquoi, si nous concevons que les chirurgiens qui opèrent leurs malades sous anesthésie générale préconisent le repérage systématique du nerf, le contrôle de la voix reste, à notre avis, parmi bien d'autres arguments, une raison importante pour préférer l'anesthésie générale.

La dissection du nerf comporte, par ailleurs, de petits inconvénients. Ainsi, chez une cantatrice, malgré nos constatations favorables en ce qui concerne le fonctionnement ultérieur des cordes vocales, nous préférerons éviter dans tous les cas une dissection faite au voisinage du nerf et cela, au besoin, au prix d'une résection moins étendue du goitre. Par ailleurs, la dissection du récurrent si elle permet de réséquer avec rapidité et sécurité le corps thyroïde, dès que le nerf a été repéré, n'en prolonge pas moins souvent la durée totale de l'intervention. La dénudation du nerf est enfin la cause d'un traumatisme opératoire qui, s'il est minime, doit être pris en considération. Malgré une grande douceur, elle peut provoquer de petits hématomes dans la région des parathyroïdes et même, à deux ou trois reprises nous avons, au cours de nos dissections, traumatisé accidentellement une de ces glandes. Ces incidents n'ont pas eu de conséquences fâcheuses, mais le fait qu'ils se sont produits au cours d'interventions exécutées dans d'excellentes conditions, mérite de retenir l'attention.

En conséquence, la dissection du récurrent si elle constitue un grand progrès ne doit pas être systématique. Souvent elle est inutile et elle ne doit être envisagée que dans des circonstances bien déterminées.

La découverte du nerf mérite d'être envisagée dans les deux éventualités suivantes :

1° *Pour les thyroïdectomies très larges et*, a fortiori, *pour les thyroïdectomies totales.* La découverte du nerf donne alors une sécurité absolue. Elle permet d'exécuter l'opération avec une technique parfaite. Elle met à l'abri de toutes surprises.

2° *Pour les thyroïdectomies faites lorsque la palpation de la corne inférieure du cartilage thyroïde et la topographie du bord postérieur du lobe latéral semblent indiquer un risque pour le récurrent.* La palpation de la corne inférieure du cartilage thyroïde est une manœuvre extrêmement simple qui constitue dans toutes les thyroïdectomies un temps opératoire important. Cette palpation ne comporte aucune difficulté. Elle renseigne avec une grande exactitude sur le point de pénétration du nerf dans le larynx. Quand au repérage du bord postérieur du lobe par la palpation, voire par l'exploration directe, il est extrêmement utile non seulement pour protéger parathyroïdes et récurrent, mais encore pour éviter des résections soit incomplètes, soit excessives. Et le récurrent sera repéré dans tous les cas où les rapports du goitre semblent indiquer un risque particulier.

Les observations que nous avons faites nous montrent qu'en dehors

des thyroïdectomies totales pour cancer ou thyroïdite, la dissection du nerf est particulièrement utile dans certaines thyroïdectomies subtotales pour maladie de Basedow ainsi que dans les thyroïdectomies pour goitres thoraciques.

Dans le traitement de la maladie de Basedow, les thyroïdectomies subtotales doivent être très larges afin d'obtenir une guérison complète et d'éviter les récidives. Elles comportent ainsi un risque plus grand. Le nerf est particulièrement vulnérable lorsque le corps thyroïde est peu volumineux. C'est au cours de la résection de petits corps thyroïdes que non seulement les parathyroïdes mais encore le récurrent ont le plus souvent été traumatisés. Petit-Dutaillis a attiré avec raison l'attention sur cette notion à laquelle nous attachons depuis longtemps une grande importance. Le risque est d'autant plus grand que le chirurgien, habitué à resséquer des goitres plus volumineux, a tendance à s'insinuer trop en arrière. Si le nerf est alors vulnérable c'est qu'il est plus superficiel qu'il ne semble. Par là même, il est facile à identifier. Le récurrent est également exposé chez les malades dont les lobes latéraux présentent des prolongements postérieurs étendus. Parmi ceux-ci signalons à nouveau le lobule rétro-pharyngé souvent développé au cours de la maladie de Basedow et dont la résection s'impose pour éviter les récidives. Les prolongements latéraux situés au niveau de l'épanouissement de la thyroïdienne inférieure et les prolongements thoraciques du pôle inférieur présentent également parfois des rapports intimes avec le nerf.

Dans les thyroïdectomies pour goitres thoraciques, le nerf est souvent vulnérable et il risque d'être traumatisé lorsqu'après extériorisation de la masse thoracique, le chirurgien entreprend la résection. Il est, en effet, facile de s'insinuer trop loin à la face profonde du pôle inférieur de ces goitres lorsqu'ils ont été extériorisés et le nerf est pincé là où il décrit sa crosse en croisant l'artère thyroïdienne inférieure. Le nerf est particulièrement vulnérable, car s'il ne présente — principalement à droite — que des rapports distants avec le segment médiastinal des goitres thoraciques, il se met souvent en rapport intime avec leur extrémité supérieure cervicale. En effet, en se rapprochant de la trachée et en croisant l'artère thyroïdienne inférieure, le récurrent passe parfois en avant du pôle supérieur de la masse goitreuse thoracique et seul un repérage exact permet alors de le ménager avec certitude. La disposition précédente montre d'ailleurs que si la libération du segment cervical de la thyroïde, par section de l'artère thyroïdienne supérieure et dissection de la trachée, facilite l'extériorisation, cette manœuvre devient dangereuse lorsqu'elle est poussée trop loin en arrière et en bas. C'est pourquoi, lorsqu'après libération de son pôle supérieur le goitre ne se laisse pas extérioriser, le mieux est de l'aborder directement et de réduire son volume en le ponctionnant et en le morcelant.

D'après nos dissections du côté droit, le récurrent est, en général, externe par rapport aux goitres thoraciques. Ceux-ci, de ce côté, sont

d'ailleurs dans toute une série de cas rétro-trachéaux. A gauche, au contraire, le récurrent est refoulé tantôt en dehors, tantôt en dedans de la masse goitreuse. Dans cette dernière éventualité, le nerf se trouve entre le goitre et la trachée. Et lorsque celle-ci subit un mouvement de rotation par suite du développement du goitre, le récurrent peut occuper une situation très superficielle.

*
* *

En conclusion : 1° Le repérage du récurrent au cours d'une thyroïdectomie, à condition d'être fait avec douceur et de ne dénuder le nerf que sur un petit segment de son trajet, ne trouble pas le fonctionnement ultérieur des cordes vocales. Il est parfois très utile, car il permet d'éliminer le risque de certaines paralysies récurrentielles.

2° La découverte du récurrent n'est pas, à notre avis, une méthode de routine à appliquer systématiquement au cours de toutes les thyroïdectomies car dans la majorité des cas il est possible, grâce aux précautions classiques, de ménager le nerf. Mais, dans certaines circonstances, le repérage par dissection d'un segment limité du récurrent est la seule méthode qui permette d'éviter avec certitude un traumatisme opératoire du nerf. Cette notion est extrêmement importante et, en raison de la sécurité que donne la démonstration directe du récurrent, il faut savoir y recourir.

3° Les constatations faites au cours de dissections opératoires du nerf permettent de mieux connaître les manœuvres dangereuses pour lui dans la thyroïdectomie classique qui demeure pour nous la technique de routine.

BIBLIOGRAPHIE

Lahey (Frank H.). — (Lahey Clinic). Routine dissection and demonstration recurrent laryngeal nerve in subtotal thyroïdectomy. *S. G. O.*, **66**, april 1938, p. 774-777.

Injuries to the recurent laryngeal nerve. *Journal A. M. A.*, 19 novembre 1938, p. 1938.

Higgins (Charles C.) [Cleveland Clinic]. — Surgical Anatomy of the recurrent laryngeal nerve with especial reference to thyroïd surgery. *Annals of Surgery*, june 1927, p. 827.

Berlin (David D.). — The recurrent laryngeal nerves in total ablation of the normal thyroïd gland. *S. G. O.*, **60**, january 1935, p. 19-26.

King (Brien T.). — A New and Function. Restoring Operation por Bilateral Abductor Cord Paralysis. *Journal A M. A.*, **112**, n° 9, 4 march 1939, p. 814.

Jaboulay et Villard. — In A. Hovelacque. *Anatomie des nerfs craniens*, p. 231. Doin et Cie, éditeurs. Paris.

Welti (H.). — Les indications des différentes techniques de la thyroïdectomie. *Mém. Académie Chirurgie*, **63**, n° 34, 15 décembre 1937.

M. **Moure** : Je veux féliciter M. Welti de sa très intéressante communication et aussi m'associer à ses conseils de prudence. Repérer le

nerf récurrent pour être certain de ne pas le couper, est une précaution judicieuse, mais il ne faut pas que ce souci de perfection soit l'occasion de traumatiser le nerf, si fragile qu'il suffit parfois de le regarder pour le paralyser. Il faut avoir une très grande habitude de cette opération, car, entre des mains non expérimentées, elle est dangereuse et cette mise à nu du récurrent peut aller à l'encontre du but cherché.

J'aimerais, d'autre part, qu'on ne dise pas que lorsqu'un récurrent est coupé, le malade est *aphone :* il a simplement une *voix bitonale.*

M. **J. Ch.-Bloch :** Je crois que la découverte et la libération du récurrent ne sont pas sans danger, et je pense que c'était l'avis de Welti lorsqu'il a inspiré la très intéressante thèse de son élève Barraya.

Du reste, cette dissection ne me paraît pas indispensable si la libération du goitre est faite méthodiquement, si la libération extracapsulaire du pôle supérieur ne dépasse pas vers le bas le cartilage cricoïde, et surtout si aucune traction trop violente n'est faite sur le goitre.

Je crois que l'élongation est une cause assez fréquente de paralysie récurrentielle, surtout si la traction détermine une coudure du nerf au niveau du point où il pénètre dans le larynx. A ce point de vue je me sépare de Welti quand il prétend que le récurrent est exposé au cours de la dissection des prolongements rétropharyngiens ; au niveau du pharynx, en effet, le nerf est situé sous le constricteur et ne risque rien.

Pour ma part, je n'ai jamais observé de paralysies définitives du nerf, et les quelques cas de paralysies temporaires ont cédé dans un délai de quelques jours à quelques mois. L'examen laryngoscopique a été fait dans les cas où la voix était altérée, dans les autres cas la paralysie récurrentielle est quelquefois peut-être diagnostiquée, mais si elle existe sans occasionner de trouble de la voix, sa gravité ne paraît pas très grande.

M. **Braine :** Au nom de l'Anatomie, je tiens à faire remarquer qu'une erreur a dû se glisser dans le dessin de la coupe transversale du larynx que M. Welti vient de nous projeter. Sur cette coupe, qui intéresse le cartilage aryténoïde, le nerf est représenté en arrière de la coupe de la cavité pharyngée : en réalité, le nerf a abordé beaucoup plus bas la paroi postérieure du larynx, en se glissant sous le bord inférieur du muscle constricteur inférieur du pharynx ; le nerf, à ce niveau très ténu (car il a donné déjà plusieurs branches), est situé au contact de la face postérieure des cartilages cricoïde et aryténoïde. Il ne saurait donc être lésé en ce point au cours de la ligature du pédicule thyroïdien supérieur.

M. **H. Welti :** Le repérage par dissection d'un segment limité du récurrent doit être exécuté avec douceur et il nécessite une connaissance exacte de l'anatomie de la région thyroïdienne. Mais, contrairement à une opinion classique, le récurrent présente une assez grande résis-

tance aux petits traumatismes qui se produisent au cours d'une intervention. En particulier les lésions qui seraient consécutives à son élongation sont peu vraisemblables. Une certaine laxité du récurrent est d'ailleurs nécessaire par suite des mouvements étendus dans la déglutition du segment initial de la trachée et du larynx. Pour ces différentes raisons les paralysies récurrentielles constatées à la suite de thyroïdectomies semblent dans la majorité des cas la conséquence de traumatismes directs du nerf.

Par ailleurs l'aphonie semble être la manifestation habituelle des paralysies unilatérales récentes du récurrent. Quelquefois, cependant, malgré une paralysie unilatérale, la phonation est peu modifiée. Quant à la voix bitonale, qui est caractérisée par la présence d'éclats vocaux sur une base d'aphonie, il s'agit d'une manifestation classique mais inconstante. Enfin, nous insisterons à nouveau sur le fait que le retour à une voix normale, après quelques semaines d'aphonie, n'est pas la preuve de la disparition d'une paralysie. Et ainsi, avant de pouvoir affirmer l'absence de paralysies récurrentielles dans une statistique opératoire, des examens laryngoscopiques systématiques et répétés sont indispensables.

Synovite du genou de type histologique granulo-xanthomateux,

par M. **Paul Mathieu.**

J'ai donné à ma communication un titre qui préjuge plus de l'aspect clinique que de la nature des lésions observées chez ma malade. Voici, résumée, l'observation de cette dernière.

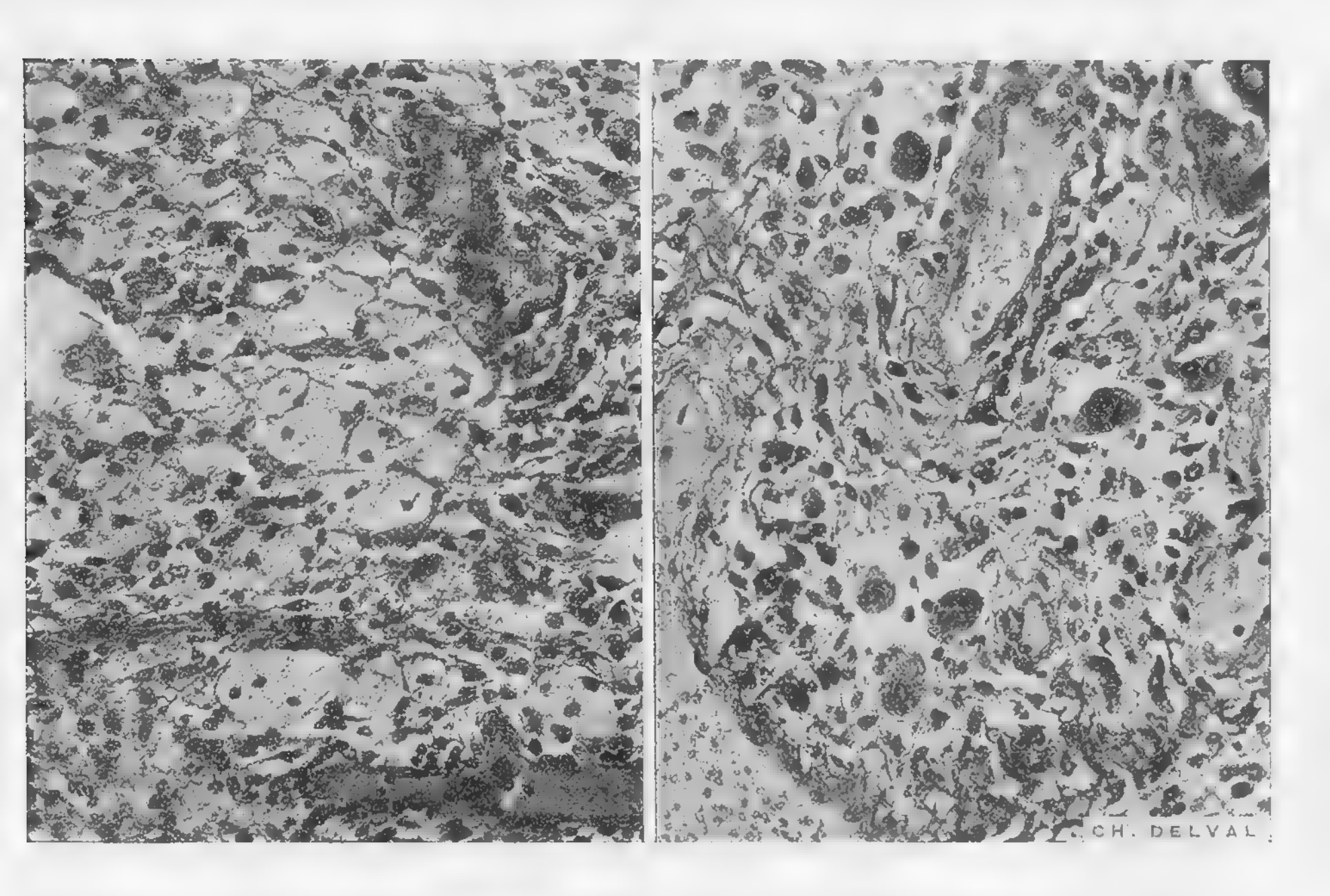
Il s'agissait d'une jeune fille de vingt-cinq ans, présentant une lésion du genou droit. Jusqu'en février 1936, ce genou était indemne. A cette époque, la malade fit une chute, le genou droit replié sous son corps ; le genou fonctionna normalement dans les jours suivants, il persistait simplement une douleur à la face interne du genou droit, en somme traumatisme à noter, mais traumatisme discret. En mai 1936, le genou augmenta de volume, spontanément et progressivement, la gêne fonctionnelle était légère, il y avait fatigue à la marche. En Juillet 1936, des radiographies furent pratquées dans un service de chirurgie d'un hôpital de Paris. Aucune lésion ne fut constatée. Le genou était distendu par une hydarthrose qui semble avoir cédé à onze jours de repos. La marche fit reparaître l'épanchement. En septembre 1935, devant la persistance de l'hydarthrose, la malade consulte de nouveau. Il semble que les mouvements étaient alors un peu gênés. Une ponction fut faite. L'examen n'y montra aucun micro-organisme, pas de bacilles de Koch, inoculation aux cobayes négative.

Les radiographies ne montrent pas de lésion. Après sept jours d'immobilisation, on pratiqua des massages. L'hydarthrose reparaît dès octobre 1936, la synoviale était épaissie. Tels sont les renseignements que nous

avons pu recueillir dans le service qui observa alors cette jeune fille. Celle-ci n'entra dans mon service que le 7 janvier 1937.

A l'examen, le genou droit est globuleux, les méplats sont effacés, la peau est normale, il existe une grosse atrophie musculaire. Le genou est chaud, présente un choc rotulien net, la synoviale est nettement épaissie au niveau du cul-de-sac sous-quadricipital. Les mouvements sont d'étendue normale, un peu gênés dans l'hyperflexion. Pas de points douloureux, pas d'adénopathies.

La recherche des antécédents est peu fructueuse : un frère a eu une hydarthrose soignée à Berck et guérie. Aucun antécédent personnel pul-



Coupe histologique de la synovite à type granuloxanthomateux.

monaire ou génital. A l'examen radiologique, pas de décalcification notable, pas de froissement articulaire. Une ponction le 12 janvier 1937 retire un liquide hémorragique, sans micro-organismes, ne devant rien donner à la culture même sur milieu de Lœwenstein. L'inoculation des cobayes est négative. Une immobilisation plâtrée est instituée du 15 janvier au 1er mars 1937. Le genou est resté gros (synoviale épaissie). La malade reprend son travail pendant presque un an. Le genou redevient gros et douloureux, et la malade rentre dans le service en mars 1938, avec une tuméfaction de la synoviale analogue à celle des lipo-arthrites ; le genou est chaud, douloureux au palper (sans points osseux nets toutefois) ; il y a peu de liquide dans le genou, les mouvements de flexion sont un peu limités. La radiographie est toujours négative. Je décide dans ces conditions d'intervenir, pensant pratiquer soit une synovectomie, soit une résection suivant l'aspect des lésions.

Le 28 mars 1938, j'ouvre le genou ; la synoviale est très épaissie, infiltrée d'une sorte de pigment ocre ; le cartilage fémoral est érodé

au niveau d'une zone étendue située à la partie interne du condyle externe. Je pratique une résection dont les suites furent très simples.

Examen histologique d'un fragment de synoviale (Dr Moulonguet).

Le revêtement synovial est épais et extraordinairement vascularisé. En un point, il existe une formation polypeuse pédiculée, qui a d'ailleurs la même structure générale que les autres parties de la synoviale.

1° Le revêtement interne, partout bien visible, est constitué par deux ou trois couches de cellules endothéliales qui ont un protoplasma assez important.

2° La couche celluleuse sous-jacente est caractérisée, comme il a été dit plus haut, par l'important développement des vaisseaux (qui leur donne par endroits un aspect angiomateux). Nous y remarquons en outre une importante infiltration par des cellules de différents types (histocytes, plasmocytes et quelques polynucléaires). Cette infiltration n'est pas absolument diffuse et forme quelques amas où elle est très dense ; entre ces amas, le stroma apparaît très œdémateux.

3° Deux sortes d'éléments plus spéciaux se remarquent au milieu de ces lésions d'infiltration et d'œdème : des cellules géantes multinucléées et des cellules spongiocytaires lipoïdiques.

Les cellules géantes ont les caractères des éléments dits myéloplaxes, qui sont tantôt groupés, tantôt isolés dans les infiltrats où d'ailleurs on retrouve des éléments de transition dont les histocytes à protoplasma abondant et les cellules géantes à plusieurs noyaux.

Les cellules spongiocytaires lipoïdiques forment dans certaines régions des amas pseudo-xanthomateux.

En résumé, il s'agit d'une *synovite inflammatoire chronique*. Aucun des caractères ci-dessus énumérés n'évoque l'idée d'un processus néoplasique.

Cette observation m'a paru présenter de l'intérêt : 1° au point de vue anatomo-pathologique ; 2° au point de vue clinique.

Au point de vue anatomo-pathologique, je serai bref ; j'ai utilisé, pour désigner la lésion que présentait ma malade, le terme de « synovite » à type granulo-xanthomateux du genou, voulant exprimer qu'il s'agissait dans ce cas d'une lésion chronique inflammatoire où la présence d'éléments histologiques : tels que cellules géantes multinucléées et spongiocytes lipoïdiques ne suffisait à créer aucun rapprochement avec les tumeurs à myéloplaxes des synoviales ou les xanthomes des synoviales. Il s'agit, d'autre part, d'une lésion très localisée, tout à fait différente des maladies xanthomateuses par exemple liées à des troubles du métabolisme des lipides et pouvant se présenter sous la forme de xanthomatose osseuse ou articulaire, tels qu'on en a décrit récemment à la Société médicale des Hôpitaux.

D'ailleurs ces synovites articulaires avec caractères histologiques un peu particuliers ont déjà été étudiées en particulier par notre collègue Moulonguet qui a inspiré la thèse de Tran Quang Do (Paris, 1935). Moulonguet a tenté de reproduire expérimentalement ces lésions fréquemment décrites par erreur sous le nom de tumeurs à myéloplaxes, parce qu'on y découvre cellules géantes, cellules lipoïdiques et dépôts de pigment ocre. L'action irritative spéciale qui donne naissance à ces synovites n'est pas connue.

En Allemagne, un auteur, Max Biebl, a récemment publié dans les *Archives f. klin. Chir.*, mars 1938, un article où il fait état de constatations anatomiques analogues : qu'il décrit sous le nom de « synovite lipophagique et granulome lipogène » : maladie lipophagique de l'articulation du genou.

Au point de vue clinique : la question est d'un très grand intérêt pour les malades. Il s'agit de sujets qui présentent une synovite récidivante progressive, désespérante par sa ténacité, avec épaississement de la synoviale ; gêne plus ou moins marquée des mouvements, sans lésions radiographiques caractéristiques. Le genou est chaud, il y a atrophie du quadriceps. Le repos peut amener une rémission, la marche fait reparaître la tuméfaction de la synoviale. Pas d'adénopathie, pas d'antécédents caractéristiques. Quelquefois un traumatisme léger est noté dans les antécédents.

La ponction retire souvent un liquide clair, mais parfois un liquide hémorragique. Rien de caractéristique dans le liquide au point de vue cytologique (mononucléose ou polynucléose discrète). L'inoculation au cobaye est négative.

On comprend qu'une telle lésion de la synoviale constatée cliniquement pose certains diagnostics différentiels. Au premier plan on pense à la tuberculose. C'est en général le diagnostic le plus préoccupant.

La biopsie articulaire a été défendue dans des cas de ce genre par notre regretté collègue Paître en particulier. Sorrel, Mondor, Moulonguet en ont été ici les défenseurs. Il est certain que les renseignements tirés de la biopsie peuvent être d'un grand intérêt, et c'est à sa pratique qu'il faut recourir dans nombre de cas, mais il n'est pas inutile d'en rappeler certains inconvénients sinon certains dangers.

La biopsie prélève un fragment de synoviale qui, même étendu, ne présente pas toujours les lésions qui peuvent décider du diagnostic. Dans mon cas, j'ai recueilli toute la synoviale, un fragment donné à des histologistes distingués n'a révélé qu'une inflammation banale avec quelques aspects empêchant de rejeter l'idée d'une tuberculose. Un autre fragment donné à deux histologistes montrait les lésions que je vous ai décrites.

D'autre part, il faut bien ajouter que la remise d'un fragment sans observation clinique à un histologiste peut l'exposer à une interprétation défectueuse : lorsqu'il découvre une abondance de cellules à myéloplaxes, et c'est là encore la qualité de l'histologiste qui prend de l'importance.

Si l'histologie n'était pas suffisante à elle seule pour permettre d'affirmer que la lésion n'est pas tuberculeuse, la biopsie perdrait une partie de son intérêt, car il faudrait non seulement faire l'examen histologique de la synoviale, mais encore faire son inoculation précoce à des cobayes, et l'attente pendant deux mois après une biopsie arti-

culaire n'est pas sans danger. J'ai observé 2 cas où l'évolution de l'arthrite tuberculeuse s'est trouvée accélérée après la biopsie, nécessitant dans 1 cas chez une personne âgée une amputation, chez une plus jeune, une résection immédiate, conclusion moins regrettable.

Je n'ai pas hésité à rappeler ces cas, non pour exclure la biopsie articulaire de notre pratique (je la crois inoffensive en cas d'arthrite non tuberculeuse), mais pour recommander de ne la faire que dans les cas douteux où elle est indispensable et de la faire rarement chez les personnes âgées ; aussi pour demander que la biopsie large soit confiée à des histologistes très compétents, capables d'orienter le diagnostic vers une lésion inflammatoire chronique non spécifique, sans qu'il soit nécessaire d'inoculer un cobaye. Sous ces réserves la biopsie articulaire présente en des cas analogues au nôtre un intérêt pratique indiscutable.

M. **Moulonguet**: Je suis heureux que M. Mathieu ait apporté cette importante contribution à la question, maintes fois discutée ici, des pseudo-tumeurs blanches du genou.

On avait démontré, et notamment Sorrel, que fréquemment des résections sont pratiquées pour des lésions considérées comme tuberculeuses et qui, en réalité, ne le sont pas. La nature de ces synovites pseudo-tuberculeuses restait cependant assez imprécise. Voici des précisions sur un type bien défini, la synovite xantho-granulomateuse à cellules géantes. C'est une lésion anatomo-clinique désormais reconnaissable. Le fait me paraît très important.

Au point de vue pratique, je crois, comme M. Mathieu, que la biopsie est surtout intéressante si on l'utilise pour poursuivre l'identification de la lésion, simultanément, par l'inoculation et par l'examen histologique. En effet, les images histologiques peuvent être difficiles à interpréter : certaines tuberculoses ne montrent pas des images absolument typiques, et, à l'inverse, les synovites non tuberculeuses peuvent donner par endroits des images microscopiques tout à fait folliculaires. Je compte revenir sur ces faits.

L'inoculation au cobaye donne au contraire des renseignements certains. Elle a l'inconvénient, sur lequel insiste M. Mathieu, de faire attendre assez longtemps le résultat. Je signale à ce point de vue que l'inoculation du produit suspect peut être faite dans un des ganglions cervicaux du cobaye, découvert par une incision ; en recherchant ce ganglion quinze jours plus tard, et en en faisant l'examen histologique, on aurait une réponse valable. C'est le procédé de Ninni qui, d'après ceux qui l'ont employé, donnerait des résultats excellents dans un délai très bref.

L'intérêt qu'il y a à reconnaître ces pseudo-tuberculoses synoviales est évident, puisqu'on peut ainsi éviter les opérations mutilantes et le long traitement qu'impose le diagnostic de tuberculose.

M. **E. Sorrel :** La communication de M. Mathieu soulève un certain nombre de questons qu'il est utile de discuter.

La première est celle de la *biopsie* dans les arthrites dont le diagnostic reste indécis. Elle a été déjà abordée ici, et j'ai dit tout le bien que j'en pensais.

Il est bien entendu qu'il ne faut pas se contenter d'un *examen histologique* des fragments prélevés : leur *culture* sur milieux appropriés, et leur *inoculation au cobaye* sont habituellement indispensables puisque, dans la règle commune, on cherche à savoir si la lésion est ou n'est pas de nature tuberculeuse.

Il est bien évident, par ailleurs, qu'il ne faut avoir recours à ces biopsies que si les signes cliniques et radiologiques ne permettent pas de préciser le diagnostic. Mais dans ces cas, il ne faut pas hésiter à les faire ; je crois qu'on ne fait vraiment courir aucun risque au malade, car j'en ai fait un très grand nombre tant chez des enfants que chez des adultes, et je n'en ai pas vu d'inconvénients ; elles m'ont très fréquemment rendu de grands services. Un de mes anciens internes, M. Derieux, qui fut également l'interne de M. Moulonguet, vient de faire sur ce sujet une thèse où il rapporte des observations fort intéressantes du service de M. Moulonguet.

La deuxième question est celle du *traitement* à faire dans les cas de *lésion granulo-myxomateuse* d'une synoviale. Si j'ai bien entendu la lecture de l'observation, M. Mathieu a fait une résection du genou parce que l'affection était de date fort ancienne et que les lésions osseuses qui s'étaient produites à la longue étaient trop importantes pour espérer une conservation des mouvements du genou. Mais, en présence d'un cas dont on aurait fait le diagnostic en temps utile, une synovectomie aurait sans doute pu suffire. Comme vient de le dire M. Moulonguet, il est permis de supposer que certains résultats heureux de synovectomie, dans des cas publiés comme *arthrites tuberculeuses* sans confirmation histologique ou bactériologique, concernaient précisément des lésions de ce genre.

M. **Moulonguet :** Je me permets de reprendre la parole pour répondre à Sorrel. Mon maître Gernez et moi-même avons fait plusieurs synovectomies pour synovite chronique hyperplasique du genou. J'ai même fait, dans 1 cas, une synovectomie bilatérale. Les résultats ont été parfaits avec *restitutio ad integrum* des mouvements du genou. La synovectomie du genou par une grande incision trouve donc une indication absolument parfaite dans ces pseudo-tuberculoses, quand le diagnostic est fait.

J'ai publié ces observations dans la thèse récente de mon élève Derieux.

M. **Paul Mathieu :** La résection dans mon cas était justifiée

par la découverte à l'opération d'érosions cartilagineuses étendues.

Je ne suis pas adversaire de la biopsie articulaire, mais recommande de ne pas en exagérer les indications, en particulier chez les sujets âgés.

Tomographie de la colonne vertébrale,

par MM. **E. Sorrel, A. Delahaye** et **P. Thoyer-Rozat.**

La tomographie qui a été très souvent pratiquée depuis quelques années pour le diagnostic des lésions pulmonaires n'a été jusqu'ici, semble-t-il, que fort peu employée pour le squelette. Nous ne connaissons pas d'articles ou de communications dans lesquels figurent des radiographies osseuses prises par ce procédé : il paraît cependant devoir donner parfois des renseignements que la radiographie simple et même la radiographie stéréoscopique ne peuvent donner.

La tomographie permet en effet d'obtenir l'image d'un plan de l'organisme déterminé à l'avance en supprimant l'image des plans situés en avant et en arrière de lui : sur le film apparaît nettement le plan que l'on désire étudier et les autres n'apparaissent pas.

Sur une image tomographique de la colonne vertébrale, seuls les corps vertérbaux sont visibles. Les côtes, le sternum, les parties supérieures des humérus, les clavicules, les ailes iliaques, etc., dont l'ombre se projette souvent si malencontreusement sur les corps vertébraux, sont supprimés.

L'une des raisons pour lesquelles la tomographie vertébrale n'a pas ou a été très peu pratiquée jusqu'ici, est que les appareils tomographiques étant presque exclusivement destinés à des radiographies pulmonaires sont verticaux et qu'on a plutôt l'habitude de radiographier les malades atteints de lésions de la colonne vertébrale en position horizontale. C'est d'ailleurs ce qu'il y aura lieu de faire lorsque la tomographie sera assez répandue pour qu'il y ait en service des appareils horizontaux à côté des verticaux. En attendant, il nous a semblé que l'on pouvait tirer des renseignements utiles des tomographies vertébrales prises en position verticale et nous en avons fait quelques-unes. Nous voudrions vous en montrer trois, concernant trois affections différentes.

Voici tout d'abord une tomographie de profil de mal de Pott multifocal chez un adulte. Le diagnostic clinique, nous nous empressons de le dire, ne faisait ici aucun doute, et l'image radiographique ordinaire montrait par ailleurs, d'une façon parfaitement suffisante, la lésion, pour qu'aucune hésitation ne soit permise. Mais la tomographie de profil est intéressante quand même, car elle montre d'une façon impressionnante et avec une netteté infiniment plus grande que ne le fait la radiographie ordinaire la caverne qui creuse deux corps vertébraux dorsaux moyens, les érosions profondes des vertèbres sus- et

sous-jacentes et enfin la soudure des deux vertèbres dorsales inférieures.

Et l'on se dit que dans les cas douteux, vus tout à fait au début de leur évolution par exemple, au moment où souvent le diagnostic clinique reste encore hésitant et où l'image radiographique permet aussi le doute, une tomographie pourrait rendre grand service.



Cyphose par ancienne épiphysite vertébrale de l'adolescence. Tomographie de la colonne dorsale (profil). On voit avec une netteté beaucoup plus grande que sur une radiographie « Standard » l'allongement et la déformation en coin des corps vertébraux, les crénelures de leurs faces supérieure et inférieure, traces des hernies nucléaires qu'a permis le ramollissement osseux au moment où l'affection a évolué... toutes lésions caractéristiques de l'épiphysite vertébrale douloureuse des adolescents décrite par Sorrel et Delahaye. (*Cliché Thoyer-Rozat.*)

Dans les 2 cas suivants, une tomographie a précisément été fort utile.

Un adulte de trente-cinq ans, employé aux chemins de fer, avait eu un accident, un tamponnement, au cours de son travail. Trois mois plus tard, il se plaignit de douleurs persistantes de la région dorsale.

L'examen clinique montrait une cyphose qui, aux dires du malade, se serait produite ou, tout au moins, se serait beaucoup accentuée à la suite de l'accident. Les radiographies de face n'étaient pas très démonstratives, une radiographie de profil faite de façon banale montrait des vertèbres dorsales moyennes (D 7, D 8, D 9) légèrement cunéiformes. Leurs contours étaient irréguliers, leur structure paraissait anormale, et, étant donné les commémoratifs, on pouvait très bien se demander s'il ne s'agissait pas d'un syndrome de Kummel-Verneuil. Une tomographie leva tous les doutes. Elle montre d'une façon absolument évidente qu'il s'agit simplement d'épiphysite ancienne. Les encoches qui entaillent les faces supérieures et inférieures des corps vertébraux, les ondulations de ces faces, l'amincissement légèrement cunéiforme des parties antérieures des corps vertébraux sont tout à fait caractéristiques de cette lésion que, jadis, deux de nous ont décrite. La comparaison de la radiographie de profil ordinaire et de celle faite par tomographie, où toutes les côtes ont été effacées, montre quel parti on peut tirer de ce dernier procédé.

Le troisième cas n'est pas moins intéressant. Une jeune fille de trente ans ressentait depus quelques semaines des douleurs assez vives dans la région dorsale moyenne. Un médecin fit faire des radiographies de face et de profil et sur la vue de ces radiographies n'hésita pas à conclure à l'existence d'un mal de Pott et à préconiser une ostéosynthèse vertébrale. Voici les radiographies. Nous reconnaissons bien volontiers qu'elles sont loin d'être démonstratives et qu'un médecin qui aurait eu quelque habitude des radiographies vertébrales n'aurait sans doute pas admis sans discussion le diagnostic de Pott. Mais enfin le doute pouvait peut-être être permis ; avec la tomographie, il ne peut plus l'être. Il est évident qu'il s'agit d'une simple scoliose. La radiographie de face montre la déformation caractéristique en coin des corps vertébraux au niveau des angles d'inflexion de la scoliose avec conservation des espaces intervertébraux. Une radiographie de profil montre les épaufrures et les coulées qui se sont produites au moment où l'os était malléable, ainsi que les crochets qui se calcifient maintenant et qui sont les uns et les autres très typiques de l'affection. Il s'agit manifestement d'une scoliose de l'adolescence devenue douloureuse à l'âge adulte, comme il arrive si souvent lorsque les articulations vertébrales en porte-à-faux depuis le jeune âge commencent à présenter des lésions d'arthrite sèche.

Ces trois tomographies vertébrales (de mal de Pott, d'épiphysite vertébrale et de scoliose), qui sont peut-être les premières qui sont publiées, nous ont paru assez intéressantes pour vous être présentées. Elles deviendront sans doute fort banales dans quelque temps, car nous ne doutons pas que l'usage de la tomographie se répande et que l'on apprenne à en tirer parti.

Une observation de dilatation temporaire du bassinet et de l'uretère après colique néphrétique,

par MM. **Bernard Fey** et **Pierre Truchot.**

Mme de O..., âgée de soixante ans, souffre depuis cinq ans de troubles intestinaux ; en octobre 1938, elle présente une violente colique néphrétique droite et expulse un petit calcul urique. Quelques jours après cette colique, on pratique une urographie intraveineuse, qui montre une importante dilatation du bassinet, des calices et de l'uretère ; celui-ci est allongé, dilaté et présente une coudure des plus nettes. Une fois remise de ces accidents, la malade vient à Paris et, munie de son urographie, elle va consulter deux urologues qui, tous deux, conseillent formellement une néphropexie dans le but de supprimer la coudure uretérale et d'empêcher la dilatation de s'exagérer. Un troisième urologue est alors consulté ; il demande un nouvel examen et celui-ci est pratiqué, vers le 15 décembre, par Truchot qui fait une nouvelle urographie intraveineuse. Elle montre un bassinet normal, à peine massué, des calices normaux et un uretère fin et rectiligne. En position debout, le rein s'abaisse légèrement mais aucune coudure n'est visible. Depuis lors, la malade va bien et, ajoutons en passant, que ses troubles intestinaux semblent considérablement améliorés.

Voici donc, prises à deux mois d'intervalle, deux images d'un même bassinet et d'un même uretère. En octobre, grosse dilatation, aspect d'urétéro-hydronéphrose déjà volumineuse ; en décembre, voies excrétrices normales. J'ai cru intéressant de vous montrer ce cas pour sa netteté peut-être plus que pour sa rareté ; on trouve de temps en temps de semblables réductions de volume, mais il est rare d'en observer de spontanées ; pour ma part, c'est le troisième cas que j'observe depuis cinq ans, tous trois à la suite d'une expulsion spontanée de calcul.

Le premier cas concernait un confrère suivi par notre collègue Lavenant ; nous avons publié son observation au Congrès d'Urologie d'octobre 1934. Je vous demande la permission de vous projeter les films du second cas, publié avec Truchot à la Société d'Urologie, le 18 mars 1935. Il s'agissait d'un malade fatigué, fébrile et porteur d'un gros rein douloureux, que je vois en juillet 1934, au retour d'un long séjour colonial. La radiographie montre un tout petit calcul du calice inférieur et l'urographie révèle des cavités rénales dilatées ; les calices notamment ont perdu leur morphologie habituelle ; ils sont remplacés par des opacités circulaires et globuleuses correspondant à de véritables poches et indiquant une perte complète de la tonicité musculaire. Je conseillai au malade une intervention : extraction du calcul et, surtout drainage, du bassinet ; j'insistai en disant que même s'il expulsait son calcul, son rein était définitivement compromis et continuerait à se

dilater. J'avais tort ; le malade refusa l'intervention, suivit un traitement homéopathique, rendit son calcul à la fin de juillet et... revint nous trouver en février 1935, en excellent état, avec un bassinet et des calices revenus à des dimensions normales et un rein complètement désinfecté.

A ces cas personnels, il convient d'ajouter un cas encore plus extraordinaire que M. le professeur Marion nous a montré à la Société



Fig. 1. — Urographie intraveineuse prise en octobre 1938 quelques jours après expulsion d'un petit calcul.

d'Urologie, au mois de mars 1939. Il concerne un malade du Dr Baron, de La Preste, dont le bassinet s'est désinfecté et a repris des dimensions normales, malgré que le calcul, uretéral, soit resté en place.

Encore une fois, je ne pense rien apporter de nouveau, mais je crois intéressant d'attirer l'attention sur ces retours *spontanés* à des dimensions normales, de cavités antérieurement dilatées. Ces faits ont un intérêt au point de vue de la pathologie pyélique et, aussi, au point de vue pratique.

Au point de vue théorique, ces faits nous invitent à une certaine prudence dans l'interprétation des pyélographies. Nous avons insisté, autrefois, avec notre maître le professeur Legueu sur les erreurs d'interprétation qui pouvaient résulter des variations de forme et de contour du bassinet au cours de ses contractions physiologiques. Ici, il s'agit d'un autre aspect de la question ; il s'agit des variations plus lentes qui dépendent, non plus de la motricité, mais de la tonicité du muscle



Fig. 2. — Urographie intraveineuse prise chez la même malade deux mois après.

pyélique. Depuis que la pyélographie nous révèle les dilatations de l'hydronéphrose, nous avons pris l'habitude de considérer ces dilatations comme définitives et fatalement progressives. C'est souvent une erreur. Lorsque nous lisons une pyélographie et que nous voulons l'interpréter, il ne faut pas considérer l'image qu'elle nous donne comme celle d'une chose inerte que nous avons baptisée « les cavités rénales », mais bien comme celle d'un « *muscle creux* » qui possède une motricité et une tonicité, l'une et l'autre sujettes à variations.

Dès lors, nous nous souviendrons que les hydronéphroses ont des

causes multiples, que toutes les dilatations n'ont ni la même signification ni le même pronostic. Il y en a d'aiguës et passagères alors que d'autres sont chroniques et définitives et ceci doit nous rendre circonspects dans nos indications opératoires.

Au point de vue pratique, il y a un premier intérêt déontologique. Je vous ai rapporté tout à l'heure l'histoire de mon malade qui revenait des colonies ; j'insiste fortement pour l'opérer ; il refuse et guérit ; je vous laisse à penser l'opinion qu'il aurait pu avoir de moi. De fait, ce n'est pas moi qui l'ai revu mais Truchot, chez qui il est retourné pour vérification radiologique et qui me l'a renvoyé.

Dans l'observation que je vous apporte aujourd'hui, les circonstances m'ont donné un beaucoup plus joli rôle et voici pourquoi. La malade est venue me voir, moi, quatrième, parce que les autres ne lui avaient pas dit ce qu'elle voulait qu'on lui dise. Elle est donc arrivée chez moi en ne me montrant que la radiographie la plus récente ; je lui conseillai naturellement un traitement purement médical ; et c'est alors seulement qu'elle me montra la première radio et me parla des avis qu'elle avait reçus avant le mien.

Ces cas doivent donc nous rendre circonspects dans nos indications opératoires ; ils doivent aussi nous inciter à la prudence lorsqu'il s'agit de juger les résultats de nos interventions. Supposons que notre malade ait accepté les avis reçus et que, au mois de décembre après la première urographie, on ait pratiqué chez elle une néphropexie. Un mois après l'intervention, on faisait une urographie de contrôle, on trouvait un bassinet absolument normal. Quel triomphe pour le chirurgien et quel triomphe pour la néphropexie !

Les angiocholites ascendantes et les anastomoses bilio-digestives,

par MM. **A.-J. Bengolea,** associé étranger
et **C. Velasco Suarez** (de Buenos-Aires).

Dans la séance du 10 mars 1937, l'un de nous (Bengolea) présentait à l'Académie deux intéressantes observations d'infection ascendante des voies biliaires consécutives à des interventions de dérivation bilio-digestive. Les deux thèmes — indications opératoires et infection ascendante — ont continué à figurer, de temps en temps, à l'ordre du jour. Beaucoup d'opinions ont été données, les unes en faveur de nos conclusions et les autres contre. Comme suite à la communication qu'a faite dernièrement le chirurgien viennois Finsterer, nous désirons apporter de nouveaux faits et établir notre position à ce sujet.

Des différentes thèses soutenues, il semblerait surgir une tendance à étendre les indications des anastomoses bilio-digestives comme traitement de presque toutes les affections des voies biliaires, de sorte que

ce que l'on réservait il y a peu de temps encore, pour quelques cas très limités de cancer de la voie biliaire et du pancréas et sténose cicatricielle des dites voies, s'appliquerait aujourd'hui à la lithiase du cholédoque, aux angiocholites suppurantes et aux abcès du foie, aux pancréatites et aux « *oddites* » *radiologiques*.

Dès à présent, nous pouvons avancer que nous sommes diamétralement opposés à cette manière d'agir, que nous considérons, non seulement comme dangereuse, mais en franche opposition avec la physiologie des voies biliaires. Ce fait doit être considéré comme fondamental, étant donné que la chirurgie moderne s'oriente de plus en plus vers le respect des fonctions normales de l'organisme, ou tout au moins, quand certaines mutilations sont indispensables, s'efforce de rétablir, dans le domaine du possible, la physiologie troublée par l'affection.

Dans le cas particulier des voies biliaires, nous savons, aujourd'hui — malgré l'ignorance pathogénique — que c'est une branche de la médecine dans laquelle on a réalisé les plus grands progrès, particulièrement en ce qui concerne la physiologie normale et pathologique. Il est nécessaire de rappeler les noms de de Doyon, Einhorn, Meltzer, Lyon, Brulé, Chiray et tant d'autres, qui, en différentes parties du monde, ont contribué à son étude, pour ne pas implanter des conduites chirurgcales « contre nature » qui constitueraient, en se généralisant, la décadence d'une des plus grandes conquêtes de la médecine actuelle.

Aux deux observations cliniques mentionnées, dont les histoires pourraient être consultées dans ces Mémoires, nous désirons en ajouter trois autres qui mettent en évidence l'importance de l'infection ascendante dans ces dérivations bilio-digestives.

Observations cliniques.

I. — Une des malades rentre dans notre Service de l'Hôpital Rivadavia avec une jaunisse très accentuée, qui apparaît consécutivement à une cholécystectomie pratiquée dans un autre hôpital. Un an de maladie : Premièrement bilirragie abondante qui prend fin après plusieurs mois et consécutivement : jaunisse, crises douloureuses, fièvre, frissons. Elle est opérée et l'on constate l'existence d'une sténose totale du cholédoque au milieu d'un magma fibreux. On arrive à pratiquer une *hépatico-duodénostomie*. L'état de la malade s'améliore d'une manière appréciable, son teint s'éclaircit et on vérifie le bon passage de la bile au duodénum au moyen des sondages duodénaux. Une chose attire l'attention : la bile que l'on pouvait extraire était toujours d'une couleur *vert bouteille*. Or, la survie de cette femme fut brève : une année. Les symptômes d'infection ascendante ne se firent pas attendre et elle en mourut. Comme il s'agissait d'une malade de la campagne, la nécropsie ne put être effectuée.

II. La seconde observation correspond à un étudiant en médecine qui fut opéré d'une péritonite biliaire, sûrement consécutive à une pancréatite œdémateuse, avec cholécystite filtrante. A cette occasion, on lui pratiqua une cholécystostomie et une cholédochostomie à la manière de Moynihan. L'évolution post-opératoire fut excessivement grave et compliquée, laissant comme solde une fistule du canal hépatique ; la fistule vésiculaire s'étant

fermée. Dans une réintervention effectuée peu de mois après (année 1933), on lui pratiqua une *hépatico-duodénostomie* sur tube en T.

Après une amélioration qui dure presque un an, le malade recommence à présenter des phénomènes d'infection ascendante : jaunisse, frissons, fièvre bilioseptique, crises douloureuses. Le tubage duodénal permettait toujours d'extraire une abondante quantité de bile de couleur *vert bouteille* contenant d'abondants globules de pus. Les mois suivants se passent dans des alternatives d'amélioration et d'aggravation jusqu'en 1935, date à

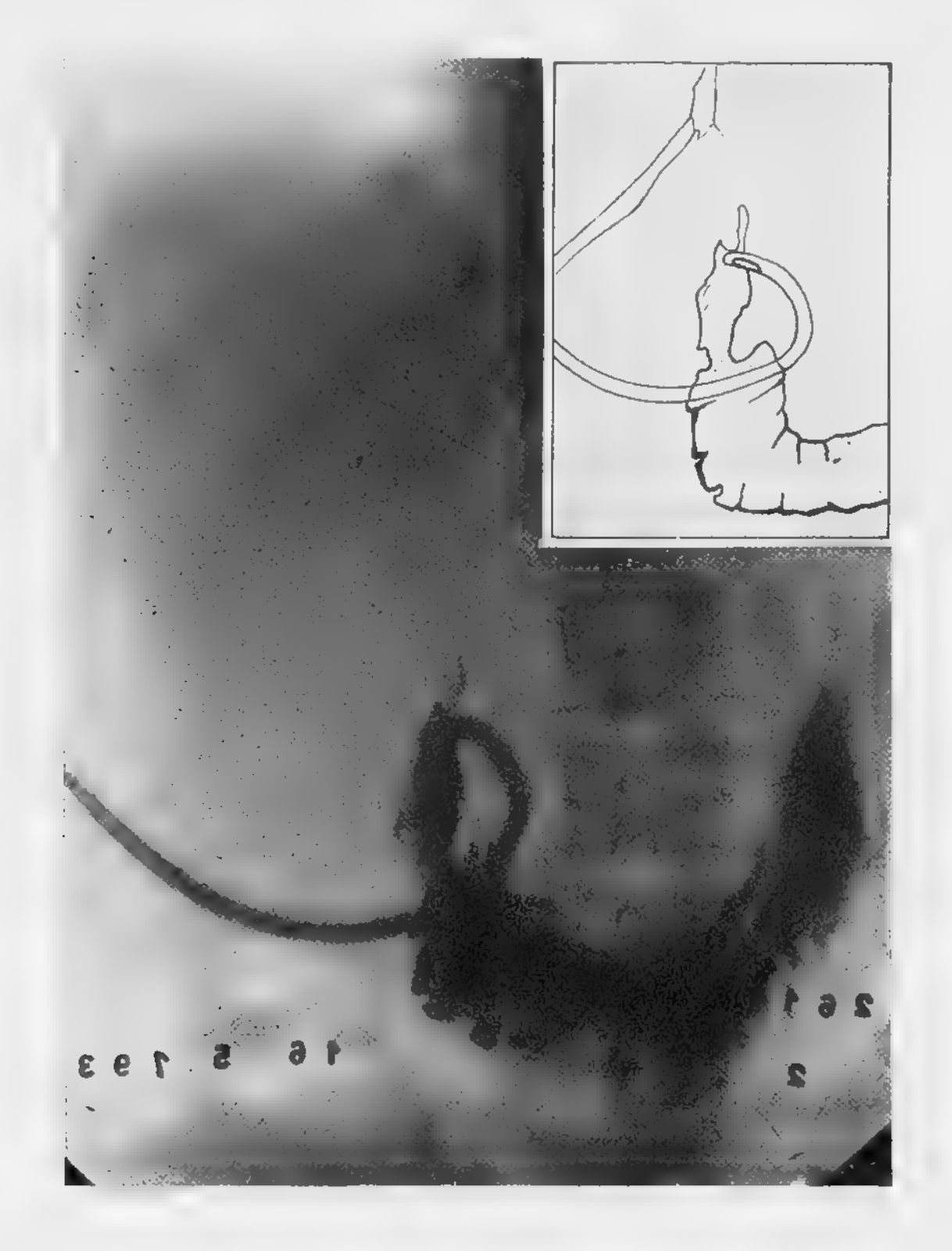


Fig. 1. — Fistule biliaire et fistule duodénale avec exclusion du cholédoque.

laquelle l'état général du malade s'aggrave progressivement. Amaigrissement, jaunisse, crises douloureuses et grands accès fébriles à 40°. Le tubage duodénal donnait toujours le même résultat. Le malade, désespérant de guérir, consent à être opéré de nouveau. On décide d'utiliser la vésicule pour effectuer une cholécysto-duodénostomie. On réalise une nouvelle intervention et, bientôt, après une recherche minutieuse, on individualise le fond vésiculaire au milieu d'un magma d'adhérences, très près de la seconde portion duodénale. On pratique alors une ample cholécysto-duodénostomie. Les suites post-opératoires immédiates furent très bonnes ; tous les phénomènes d'infection biliaire disparaissant rapidement. Près de quatre ans ont passé et, jusqu'à présent, l'état général du malade se maintient bon.

III. La troisième observation correspond à une malade qui fut opérée

en août 1938 dans notre service de l'Hôpital Rivadavia, en présence du professeur Pierre Duval, de Paris.

Il s'agit d'une femme de quarante-deux ans. Opérée dans un autre hôpital au mois de mars 1937 d'une lithiase vésiculaire. On lui pratique une cholécystectomie et en même temps le chirurgien, inexpérimenté, dissèque un grand morceau du cholédoque. Fistule biliaire consécutive et, au bout de trois mois, tentative de réfection dans le même hôpital sans aucun résultat. Après plus de douze mois, de graves symptômes biliaires



Fig. 2. — Exclusion pyloro-duodénale et gastro-jéjunostomie transmésocolique

apparaissent, le duodénum ayant été perforé dans un des pansements réalisés dans cet hôpital. La malade se retire à son domicile avec une fistule biliaire et une fistule duodénale qui s'ouvrent vers l'extérieur par le même orifice. Dans ces conditions, une partie de la bile s'infiltre dans le duodénum à travers l'orifice fistuleux sous-cutané et les matières fécales se recolorent. Cependant, les phénomènes d'infection biliaire s'accentuent, aggravant d'une manière remarquable l'état de la patiente. Elle rentre à notre salle de l'Hôpital Rivadavia le 9 mai 1938 : poids 34 kilogrammes. Franche jaunisse. 39° de fièvre. Prurit. A l'examen clinique on constate l'existence d'une cicatrice opératoire transversale sur l'hypocondre droit et une cicatrice d'incision à travers le muscle droit ; à l'union des deux, un orifice fistuleux d'où afflue une petite quantité de bile.

On prend des radiographies après instillation de lipiodol par le trajet

fistuleux. Sur les pellicules, on constate que le trajet communique directement avec la seconde portion duodénale. Quoique ayant insisté plusieurs

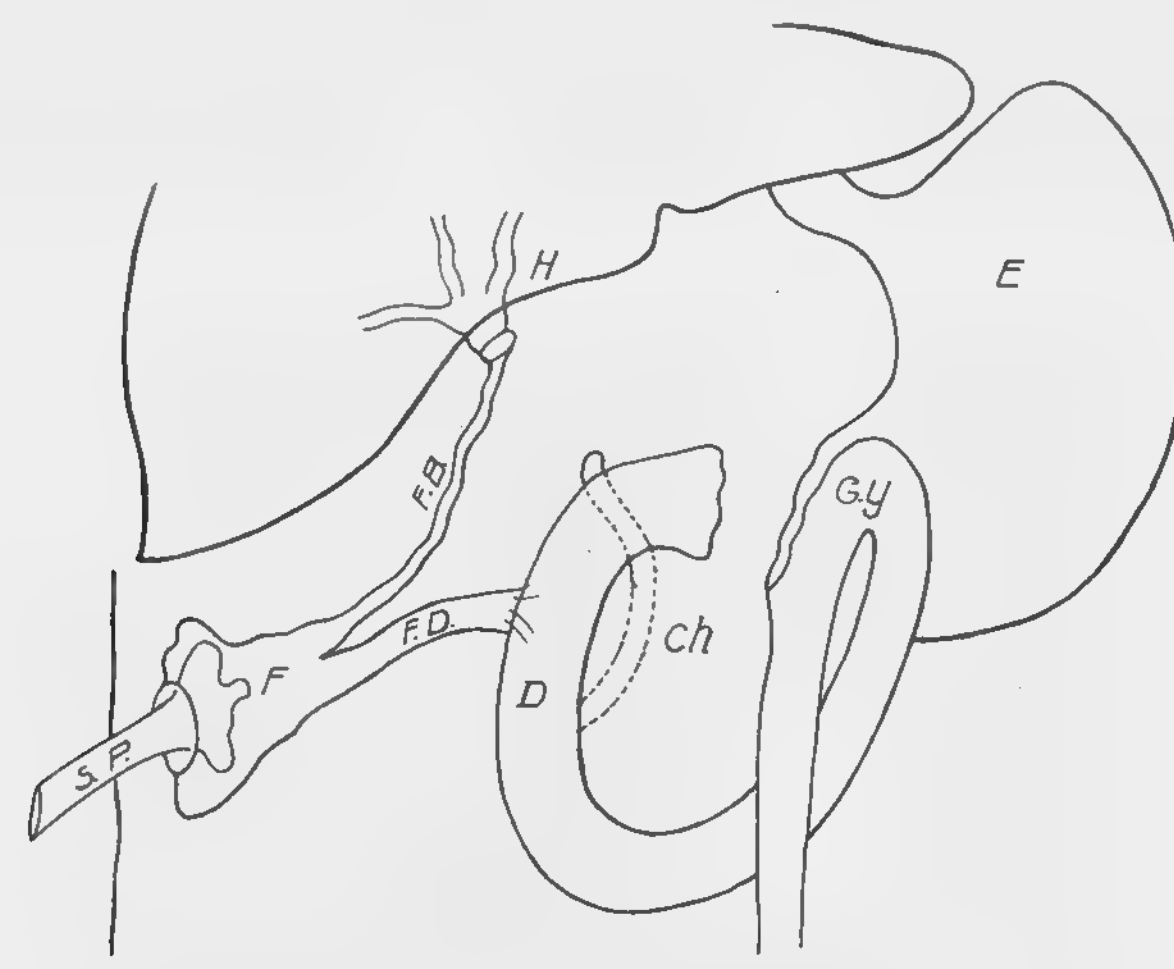


FIG. 3. — H, conduit hépatique; F. B., fistule biliaire; F. D., fistule duodénale; Ch., canal cholédoque; F., fistule pariétale; D., duodénum; E., estomac; G. J., gastro-jejunostomie; S. P., sonde de Pezzer.

fois et avec des substances différentes, il n'est pas possible d'effectuer le remplissage des voies biliaires intra-hépatiques. Seulement après instilla-

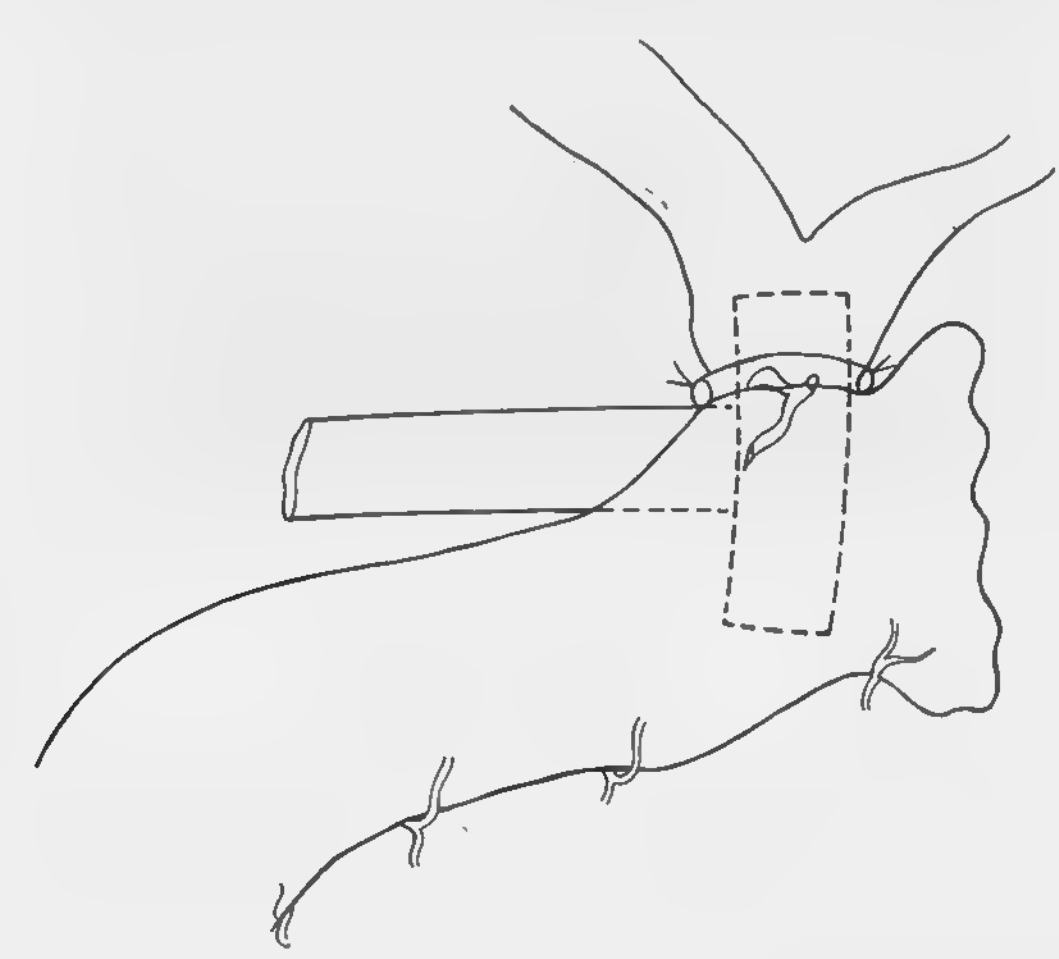


FIG. 4. — L'anastomose sur tube de Kehr entre le cul-de-sac du conduit hépatique et le moignon pyloro-duodénal. Le tube de Kehr pénètre à travers la paroi postérieure du pylore.

tion d' « Abrodyl » à 20 p. 100 on parvint à distinguer une partie du conduit hépatique sur un des clichés (voir fig. 1).

On arriva à la conclusion que le trajet fistuleux suivait une voie étroite et anfractueuse pour arriver depuis le hile hépatique jusqu'au duodénum.

Dans ces conditions, nous essayâmes de favoriser la formation spontanée d'une fistule hépatico-duodénale. Pour cela on plaça une sonde de Pezzer avec le vertex du capuchon découpé, dans une cavité qui se trouvait immédiatement au-dessous de la peau, communiquant avec la fistule duodénale et la fistule biliaire. Grâce à ce procédé, on arriva à recueillir de la bile et du liquide duodénal, améliorant remarquablement l'état d'obstruction



Fig. 5. — Résultats post-opératoires après trente jours. Cholangiographie avec « Abrodyl ». Remplissage des voies biliaires du duodenum et du jejunum à travers le tube de Kehr.

biliaire. La fièvre cède, la jaunisse diminue et la malade récupère un peu de son poids.

Convaincus que malgré ce résultat la communication bilio-digestive était insuffisante, car de nouvelles tentatives de cholangiographie furent infructueuses, nous nous décidâmes à procéder dans ce cas, en suivant la suggestion de Mallet-Guy, effectuant préalablement une exclusion pylorique et une gastro-jéjunostomie.

Première opération : 24 mai 1938. Laparotomie moyenne supérieure. Estomac, pylore et duodénum se trouvent fixés à la région sous-hépatique. Sans détacher ces adhérences qui défendent la grande cavité des trajets fistuleux, on isole partiellement l'antre pylorique, on sectionne et on ferme le bout duodénal. Ensuite, gastro-jéjunostomie transmésocolique. Fermeture par plans (voir fig. 2 et 3).

Suites post-opératoires : Rien de particulier ne se produit. La fièvre disparaît dès les premiers jours, la malade reprend peu à peu son poids. La jaunisse diminue progressivement et par la fistule on recueille exclusivement du liquide bilieux, en quantités qui varient entre 120 et 500 c. c. Il s'agit de nouveau d'obtenir une hépatico-duodénostomie spontanée profitant de la fistule duodénale ; mais, décidément, le trajet de communication est très étroit et l'on se trouve devant l'impossibilité d'arriver aux voies biliaires intra-hépatiques, avec les substances de contraste. Vers le milieu du mois d'août 1938, les crises fèbriles recommencent et la rétention biliaire augmente. On se résout alors à effectuer le second temps opératoire et à essayer d'anastomoser l'hépatique au duodénum.

Seconde opération : Le professeur Pierre Duval (de Paris) est présent. Chirurgien : le Dr Bengolea. Aide-chirurgien : le Dr Velasco Suarez, 23 août 1938. Anesthésie rachidienne à la percaïne 0,003. On incise sur l'ancienne cicatrice moyenne. On arrive à la zone infra-hépatique qui est constituée par un véritable magma d'adhérences. Il est nécessaire d'amplifier le champ opératoire avec une incision transversale. Le duodénum est fixé au foie et à la paroi abdominale antérieure. Il est nécessaire de disséquer soigneusement pour individualiser les deux organes. On arrive à l'hiatus de Winslow. Il n'existe aucun vestige du canal cholédoque. Un gros vaisseau sillonne la région et l'on peut vérifier qu'il s'agit de la veine porte et de l'artère hépatique. Le noyau fibreux continue jusqu'au fond du hile hépatique. Dans ces conditions, on réalise une duodénostomie pour réviser le cholédoque en sens rétrograde. On le cathétérise et l'on peut constater que le conduit se termine à quelques centimètres au-dessus de l'ampoule ; mais il est impossible d'arriver avec le cathéter jusqu'à l'hiatus. Devant ces résultats, nous décidons de fermer le duodénum et de rechercher le fond des voies biliaires en plein hile hépatique. Pour cela on sectionne une veine de certain calibre qui se trouvait devant le hile. Une ponction permet d'identifier l'hépatique en obtenant en abondance de la bile vert foncé. On agrandit l'incision de l'hépatique ayant ainsi accès aux voies biliaires intra-hépatiques. On rabat ensuite, vers le haut, le moignon pyloro-duodénal et, au moyen d'une incision sur sa face postérieure, on introduit un tube de Kehr ; une branche du T dans l'hépatique et l'autre dans le moignon pyloro-duodénal. On fixe l'anastomose au moyen de plusieurs points de catgut. Drainage de la région sous-hépatique avec tube de caoutchouc et rubber-Dam. Suture de la paroi avec des fils métalliques en un plan (voir fig. 4).

Suites post-opératoires : Immédiates. Très bonnes. Le drainage fonctionne dans d'excellentes conditions, la bile affluant en abondance. La jaunisse disparaît de façon rapide et progressive. L'état général s'améliore rapidement, la malade augmente de plusieurs kilogrammes dans le premier mois. L'étude cholangiographique nous montre comment se réalise le passage de la substance opaque depuis le tube de Kehr jusque vers les voies biliaires intra-hépatiques et vers le duodénum. La première cholangiographie est obtenue au troisième jour de l'opération ; un peu d' « abrodyl » passe à l'extérieur par le trajet fistuleux. Postérieurement, la blessure opératoire se cicatrise complètement, la bile ne refluant plus. Les cholangiographies montrent que le passage, depuis le foie jusqu'à l'intestin, se réalise en parfaites conditions. Plus de cinq mois se sont écoulés déjà depuis la seconde opération ; la malade a augmenté de plus de 14 kilogrammes. La jaunisse et les crises fébriles ont disparu totalement. Les matières fécales sont colorées (voir fig. 5).

COMMENTAIRES.

Ces observations cliniques doivent nous faire réfléchir sur plusieurs des points en discussion ; nous devons élever une critique, basée sur des faits concrets d'observation, contre les arguments divers avancés par les partisans des dérivations bilio-digestives.

I. *Les indications.* — Il existe un chaos indéniable parmi les partisans de ces opérations de dérivation sur leurs véritables indications. Il y en a, comme Finsterer — qui résolvent le problème en forme très simple ; *toutes les affections des voies biliaires* sont tributaires de la *cholédoco-duodénostomie* ; de la lithiase du cholédoque à la néoplasie des voies biliaires, en passant par les pancréatiques et par le groupe diffus des diskinésies, *toutes se guérissent*, sans en excepter les *hépatites suppurées*, concomitantes des angiocholites suppurées diffuses, avec la simple dérivation biliaire. D'autres chirurgiens subordonnent les indications chirurgicales aux résultats de la cholangiographie opératoire. D'après eux, il convient d'effectuer soit une cystico-duodénostomie. Tout dépend de l'état des voies biliaires et de l'existence ou non d'*obstacles fonctionnels* que ceux qui opèrent ont l'impression d'observer pendant l'acte opératoire.

Il faut reconnaître, cependant, que la plupart des chirurgiens qui, actuellement, dirigent les écoles chirurgicales dans les principaux pays du monde, considèrent ces opérations de dérivations bilio-digestives, comme des opérations d'exception.

Quant à nous, nous comptons parmi eux. *Nous soutenons, avec raison, que de telles conduites chirurgicales doivent être réservées exclusivement pour les cas où la voie biliaire principale a été obstruée ou détruite de façon définitive.* Nous en tenant aux observations cliniques, nous devons dire que ce sont les néoplasies des voies biliaires et les *sténoses cicatricielles d'origine chirurgicale*, qui nous paraissent les seules susceptibles de mériter une telle conduite. Et quant à ce qui se rapporte aux *pancréatites chroniques scléreuses*, particulièrement les pancréatites concomitantes aux lithiases cholédociennes, elles se guérissent dans une proportion élevée avec le simple drainage externe. Notre expérience clinique est concluante à ce sujet. Les observations des pancréatites concomitantes, qu'on a guéries dans d'excellentes conditions sont nombreuses, quoique nous ayons pu démontrer par nos cholangiographies que des trajets presque filiformes dans la partie terminale du cholédoque, dus à l'infiltration pancréatique redevenaient, au bout d'un certain temps, des conduits de calibre normal.

En ce qui concerne les résultats de la cholangiographie, réalisée pendant l'acte opératoire, nous les avons déjà commentés à cette même tribune. S'il est vrai qu'elle est capable de nous montrer des images de calculs dans les voies biliaires, il ne faut pas la considérer comme un élément exempt d'erreurs. Notre expérience se base sur plus d'un millier de cholangiographies, obtenues par différents moyens de

contraste. Actuellement, nous sommes arrivés à être très réservés quant à l'interprétation de ces cholangiographies. Nous avons démontré expérimentalement que le lipiodol, substance de poids spécifique, très différent de la bile, a de sérieux inconvénients pour le passage des voies biliaires et est capable d'exposer le chirurgien à des *erreurs d'interprétation*. Il ne faut pas oublier en outre que pendant l'acte chirurgical, le patient est soumis à tous les effets du choc opératoire, à l'anesthésie rachidienne, aux maniements des viscères et à la séparation de la vésicule de ses connexions vasculaires et nerveuses, bref, à une *accumulation si grande d'agents perturbateurs de la physiologie normale*, que, quiconque pense sensément ne peut prétendre faire des déductions sur la physiopathologie des voies biliaires d'après les résultats d'un cliché — *pris pendant l'opération* — surtout, aujourd'hui, que nous connaissons quelque chose de sa complexe innervation et de son fonctionnement.

II. *Les résultats.* — Les résultats des anastomoses biliodigestives sont excellentes, d'après leurs défenseurs. Ils présentent des statistiques qui, naturellement, comparées à celles d'autres époques où l'on pratiquait le drainage, sont incontestablement meilleures — meilleures en ce qui concerne la mortalité. Mais si nous analysons un peu lesdites statistiques, nous verrons qu'en réalité, elles sont loin d'avoir dépassé celles de ceux qui pratiquent systématiquement le drainage externe. C'est le cas de rappeler ici ce qui a été dit par les frères W. et C. Mayo, à propos d'une statistique de 30.000 opérations sur les voies biliaires : « *Les statistiques peuvent être faites pour dire n'importe quoi, même la vérité.* » A Rochester, où le drainage externe est le pain quotidien, la mortalité globale pour ces opérations est descendue progressivement, du 30 p. 100 des premières époques, à moins de 5 p. 100 actuellement, mais en réalité, tous les chirurgiens obtiennent ces résultats ; les malades maintenant sont mieux étudiés, ils vont mieux préparés à la table d'opération, on opère plus tôt, grâce à l'action du *drainage médical des voies biliaires*, extraordinaire méthode de guérison que nous devons aux géniales études des Américains Meltzer et Lyon et dont l'application à la lithiase du cholédoque a été étendue par nous depuis une quinzaine d'années. Les méthodes opératoires et la suppression de l'anesthésie générale au chloroforme et à l'éther sont une des causes de l'amélioration dans les résultats. Nos études expérimentales sur la réserve glycogénique du foie et des muscles, pendant l'opération, et l'action des différents anesthésiques, démontrent de manière remarquable que l'anesthésie rachidienne respecte presque entièrement la réserve glycogénique, laquelle disparaît, par contre, avec une anesthésie éthérée d'une heure de durée.

Les partisans de la cholédoco-duodénostomie se glorifient de la survivance de beaucoup de leurs opérés. Nous croyons, à ce sujet, que l'homme est un animal d'expérience qui résiste à beaucoup d'épreuves. Il n'y a pas à douter que ses défenses sont très grandes, quand, si

impunément, on laisse de côté des principes de physiologie d'une telle importance.

Le calibre de l'anastomose : D'après Finsterer et Ralph Colp, les anastomoses bilio-digestives doivent être très amples pour donner un résultat et pour ne pas exposer à l'infection ascendante. Selon eux, celle-ci survient dans les cas d'anastomoses insuffisantes. Voilà un des inconvénients de ces opérations quand on les pratique systématiquement dans toutes les affections. Il est prouvé et reconnu par les partisans mêmes de la dérivation, que souvent l'anastomose s'oblitère. Cela a été démontré également par Mallet-Guy.

Mais ce que ne disent pas les partisans des dérivations, c'est que dans des cas où il a existé des anastomoses amples et suffisantes, l'infection ascendante a été cause d'angiocholites et d'hépatites suppurées mortelles. Nos observations cliniques sont *irréfutables à ce sujet.* Nous possédons les radiographies d'une angiocholite suppurée, consécutive à une *papilloplastie*, opération qui consiste en une suppression totale du mécanisme sphinctérien de la partie terminale du cholédoque ; il s'établit ainsi une véritable *cholédoco-duodénostomie interne.* Dans celle-ci la *duodénographie avec sonde* (méthode de Bérard) nous montre un reflux qui comble les plus fines ramifications intra-hépatiques. La malade mourut en pleine angiocholite et hépatite suppurée, malgré cette ample communication. La première observation que nous présentons maintenant, confirme également ce qui a été dit ci-dessus et la seconde, les résultats du tubage duodénal, en nous montrant un ample drainage biliaire, mais de la bile couleur vert bouteille, c'est-à-dire avec *la bilirubine transformée en biliverdine par l'infection microbienne.*

A nos observations doivent s'ajouter toute la série des cas présentés par différents auteurs, parmi eux Mallet-Guy. Et nous ne doutons pas que ces observations vont se multiplier à mesure que les chirurgiens novices se trouvent tentés de suivre les traces des « *anastomosistes* ». Nous connaissons déjà, pour avoir été présentées à cette Académie, les complications consécutives à certaines cholécysto-duodénostomies et cholécysto-gastrostomies, cholécystites gangréneuses et pancréatites nécrotiques, qui ne sont certainement pas des perspectives très agréables pour aucun chirurgien qui se vante de prendre soin de ses malades.

En lisant les histoires cliniques des dérivations biliaires, nous trouvons aussi d'autres complications dignes d'être *redoutées.* Tout d'abord, la *péritonite biliaire*, causée par un défaut de suture, est une contingence notée dans les observations de M. Finsterer. Les calculs oubliés dans une portion quelconque de la voie biliaire, sont une autre contingence notée dans les mêmes observations. Cependant, il est curieux de constater le peu d'importance que cet auteur accorde à la *lithiase résiduelle du cholédoque*, préoccupation constante de la plupart des chirurgiens d'expérience et de beaucoup d' « anastomosistes » distingués. Nous croyons aussi à la *lithiase résiduelle*, mais, contrairement à quelques-

uns, nous sommes persuadés qu'elle est un résultat de *l'insuffisante exploration chirurgicale* et du manque d'une *bonne étude clinique*. Avec les moyens actuels, il doit être bien difficile que les calculs du cholédoque passent inaperçus ; il faut les chercher, *mais il faut savoir les chercher.*

III. *Le tube de Kehr. Le drainage externe — versus — dérivation interne.* — Il existe une tendance parmi les « *anastomosistes* » à exclure de plus en plus le tube de Kehr dans les opérations des voies biliaires. Les arguments mis en avant pour justifier la conduite « *anastomosiste* » sont de deux ordres : 1° les sténoses cicatricielles ; 2° les cachexies acholiques.

1° *Les sténoses cicatricielles :* On veut attribuer au tube de Kehr l'apparition de cicatrices sténosantes post-opératoires des voies biliaires. Rien de plus injuste et contraire à la réalité. Nous effectuons depuis l'année 1927 *la cholangiographie post-opératoire* de manière systématique dans tous les drainages des voies biliaires. Nous pouvons assurer que la sténose cicatricielle des voies biliaires n'arrive jamais après un draînage réalisé avec le tube de Kehr. Au contraire, un tube placé dans la voie biliaire principale détermine *la dilatation du dit conduit.* La sténose, quand on l'observe, est consécutive à une lésion accidentelle chirurgicale de la voie biliaire. Il est parfaitement connu que les lésions cicatricielles des voies biliaires sont occasionnées par des mains inexpérimentées pendant une cholécystectomie laborieuse. Il est courant que le chirurgien ne s'aperçoive pas de cette lésion s'il n'a pas le soin d'effectuer une dissection minutieuse, en isolant bien le conduit cystique. C'est qu'il est peut-être plus commode, quand, dans le post-opératoire immédiat ou éloigné apparaissent la bilirragie et la jaunisse, de parler d'anomalies, ou de décharger nos fautes sur l'innocent tube de drainage. Nous n'acceptons, en aucune façon, cette critique du tube de Kehr.

2° *La cachexie acholique :* On parle beaucoup des résultats néfastes d'une dérivation totale du courant biliaire vers l'extérieur, surtout quand cette dérivation se maintient pendant longtemps. Personne ne pourrait nier, qu'en réalité, il en est ainsi, et nous ne saurions insister sur ce point sans tomber dans la répétition. *Mais on doit reconnaître que, pour que la dérivation biliaire détermine fatalement ces altérations, il est indispensable que la dérivation soit totale, c'est-à-dire qu'il ne passe pas une seule goutte de bile vers l'intestin.*

Or, qu'arrive-t-il avec le tube de Kehr ? Toute la bile dérive-t-elle vers l'extérieur ou seulement en partie ? Celui qui a l'expérience des drainages avec le tube de Kehr sait fort bien que la quantité de bile qui dérive vers l'extérieur diminue considérablement de façon progressive dans le post-opératoire, *spontanément*, et il sait aussi que lorsque la dérivation est très abondante et très persistante on doit soupçonner une lithiase de la partie terminale du cholédoque. Quand le conduit se trouve libre d'obstacles, il est très facile de régler le drainage. Les Américains

nous ont appris dernièrement à *régler ce drainage* par un procédé très simple, consistant à lever le tube à une certaine hauteur pour éviter une aspiration très active, due au siphonnage. Tout cela est très connu et facile à pratiquer. Comment est-il possible, alors, qu'on nous parle de *deux cas de mort* par cachexie acholique chez des drainés avec le tube de Kehr. Nous devons conclure que ces malades n'ont pas été explorés radiologiquement ni fonctionnellement, comme on doit le faire, car nous ne connaissons aucune cause qui justifie une mort dans ces conditions. Les fistules biliaires se maintiennent, ou parce qu'il y a un calcul dans l'ampoule de Vater, ou parce qu'il existe une néoplasie au pancréas ou aux voies biliaires ; *mais ce n'est jamais dû au hasard. Sine causa.*

3° *La cholédococlyse.* — Dans notre salle de l'Hôpital Rivadavia, nous pratiquons depuis quelques années *la cholédococlyse* ou alimentation duodénale transcholédocienne. Ce procédé, qui fut proposé il y a longtemps par Mc Arthur, chirurgien américain, avait été complètement oublié, même dans l'Amérique du Nord. Dans un travail présenté par nous l'année dernière, nous faisions voir les avantages de ce procédé. Il ne peut être appliqué aux malades que par le drainage de Kehr ou dans les cholécystostomies. Ces résultats extraordinaires dans certains cas doivent faire méditer les ennemis du drainage externe. La cholédococlyse, qu'on peut installer dès les premiers jours du post-opératoire, est une façon d'éviter la cahexie acholique qui est si redoutée par les partisans des *anastomoses*, et qui est, d'un autre côté, la voie la plus physiologique pour fixer le glucose dans le foie.

4° *L'essai de la perfusion de solution colorée* (étude fonctionnelle de la partie terminale du cholédoque). — Le drainage externe nous permet, en plus, de réaliser l'étude fonctionnelle du cholédoque, moyennant l'essai de la perfusion des solutions colorées. Dans cette dernière année, dans notre salle de l'Hôpital Rivadavia, nous avons réglé et perfectionné cet essai, et nous avons pu établir la manière dont s'évacuent les liquides depuis le cholédoque jusqu'au duodénum. Grâce à elle nous avons contrôlé, en forme *graphique et élégante*, le fonctionnement du sphincter de Oddi, pouvant diagnostiquer cliniquement l'existence de calculs résiduels dans l'ampoule de Vater.

5° *L'étude de la pression intracholédocienne.* — Depuis les travaux de Glisson et Oddi, on savait que la portion terminale du cholédoque disposait, conjointement avec le conduit de Wirsung, d'un mécanisme sphinctérien. En vérité, malgré les études de ces premiers investigateurs, c'est récemment, de nos jours, que nous connaissons, avec plus de détails, la structure anatomo-histologique de cette petite et complexe région qui réunit la portion terminale du conduit du cholédoque et du conduit de Wirsung. Les études que nous avons réalisées avec notre collaborateur, le Dr A. Negri, nous ont éclairés au sujet de l'intime structure de toutes les voies biliaires, confirmant ce qu'avaient déjà trouvé d'autres investigateurs américains. En résumé, le conduit hépato-

cholédoque est un *tube conjonctif élastique* qui contient une structure musculaire dans sa portion terminale seulement. Là, il y a évidemment un sphincter propre au cholédoque, une esquisse, dans quelques cas, du sphincter de Wirsung et un sphincter commun, le sphincter de la papille de Vater. Toutes ces fibres musculaires, totalement indépendantes de la musculature duodénale, remplissent un rôle propre. Leur innervation est sûrement complexe, et peut-être que ces fibres interviennent de telle manière que tous les sphincters ne se contractent pas toujours simultanément. Cela s'explique, car une chose est l'élimination pancréatique et une autre la biliaire. L'évident est que ce mécanisme, non seulement règle l'élimination des deux liquides biliaire et pancréatique, mais aussi *qu'il empêche de façon absolue le reflux des liquides duodénaux vers les voies biliaires*. L'évident aussi est que la suppression de ce mécanisme sphinctérien, par dérivation ou par section, est suivi immédiatement par le reflux du mélange opaque vers les voies biliaires intra-hépatiques.

C'est que les différents sphincters qui constituent ce que, communément, on désigne comme sphincter d'Oddi, maintiennent un tonus constant dans la portion terminale du cholédoque. Cette fonction est très importante, car c'est grâce à elle que la vésicule se remplit et que la bile hépatique se concentre. En maintenant un tonus déterminé, on détermine logiquement l'apparition d'une pression positive intracanaliculaire. Cette pression peut être facilement constatée chez les malades qui on été drainés, spécialement ceux qui sont porteurs d'un tube de Kehr. Depuis plus d'un an, nous étudions systématiquement les variations de la pression intracanaliculaire. Aujourd'hui nous pouvons dire qu'elle a une grande importance, tant au point de vue spéculatif de la physiopathologie qu'au point de vue pratique. A l'occasion nous y reviendrons. A l'heure actuelle, où nous essayons de défendre le tube de Kehr, nous devons dire qu'une des causes qui justifient son emploi est justement la facilité avec laquelle nous pouvons réaliser toutes ces études dans le post-opératoire, étude qui nous donne une sûreté réelle au sujet de ces voies biliaires et de leur fonctionnement. Nous possédons des tableaux graphiques très intéressants sur les variations normales et pathologiques de la pression intra-canaliculaire et qui justifient amplement nos conclusions.

C'est à cause de tous ces faits que nous nous opposons fermement aux tendances de certains auteurs qui, actuellement, prétendent généraliser *de dangereuse manière* les opérations de dérivation du courant biliaire normal.

Nous ne mettons pas en doute que les « *Oddites sténosantes* » les « Diskinésies » et autres affections qui ont commencé à se répandre, souffriront opportunément la sanction avec laquelle l'expérience et le temps — grand niveleur — punissent les innovations dépourvues de sens réel et de logique. Il n'est pas possible que nous admettions, sans discussion, tout ce groupe énorme et confus d'affections qu'on est en

train de créer, confus autant dans la conception physiopathologique, que dans le cadre clinique et dans la conduite thérapeutique qu'on prétend imposer. Surtout maintenant qu'une expérience de plusieurs décades, renforcée par l'étude de physiologues, de cliniciens et de chirurgiens de grande valeur, nous a laissé une technique presque parfaite pour arriver à l'amélioration et à la guérison des affections des voies biliaires principales, avec l'application intelligente du drainage externe, à l'aide du tube en T, on prétend détruire toute cette œuvre en adoptant des procédés totalement contraires à la nature.

Conclusions.

Nous allons résumer nos opinions en synthétisant finalement : 1° les désavantages et inconvénents des anastomoses bilio-digestives ; 2° les avantages du drainage externe.

1° *a*) Ce sont des opérations « *Contre Nature* » parce qu'elles suppriment le mécanisme sphinctérien absolument nécessaire pour le bon fonctionnement des voies biliaires.

b) Elles favorisent, dans une proportion qui n'est pas encore déterminée, mais indéniable, l'infection ascendante des voies biliaires. L'angiocholite suppurée ascendante, mortelle, est sa terrible complication signalée déjà par de nombreuses observations.

c) Elles n'excluent pas la possibilité de laisser des calculs oubliés dans les voies biliaires et, tout au contraire, elles les favorisent, car le chirurgien en prétendant s'appuyer sur l'anastomose dérivatrice, négligera l'exploration correcte.

d) Dans quelques cas, on a signalé la fermeture et l'oblitération spontanée de l'anastomose.

e) Dans d'autres cas, les sutures cèdent et la redoutable péritonite biliaire se présente d'autant plus grave qu'on prétend ériger l'anastomose en un argument pour la fermeture sans drainage.

f) On a décrit déjà des cas de pancréatites nécrotiques consécutives à ces anastomoses.

g) Quand les voies biliaires ne sont pas drainées vers l'extérieur, on favorise la persistance des cercles vicieux de Lyon avec la réabsorption consécutive d'incalculables quantités de toxines et micro-organismes, surtout dans les cas où leur évacuation vers l'extérieur est le plus nécessaire.

h) Elles empêchent l'étude cholangiographique et d'autres méthodes d'exploration des voies biliaires dans le post-opératoire et toutes les manœuvres tendant à démontrer le fonctionnement des voies biliaires.

2° *a*) Le drainage externe permet l'élimination vers l'extérieur des biles infectées tout le temps que le chirurgien le désire.

b) En utilisant le tube de Kehr, le drainage externe est contrôlé et n'est *jamais total*, une partie de la bile passant dans l'intestin. On peut

le contrôler et le supprimer à n'importe quel moment, augmentant à volonté avec des manœuvres très simples la quantité de bile qui doit passer à l'intestin.

c) Son utilisation nous permet d'établir la « *Cholédococlyse* », c'est-à-dire l'alimentation duodunale transcholédocienne, élément thérapeutique d'inestimable valeur, qui ne pourrait pas s'employer autrement.

d) Il nous permet de réaliser les preuves du fonctionnement de la partie terminale du cholédoque au moyen de la perfusion des solutions colorées, de grande valeur pour l'étude et le diagnostic des lithiases résiduelles et d'autres troubles de l'élimination biliaire.

e) Il nous permet de prendre la pression intracanaliculaire, de suivre ses variations et de les inscrire en tableaux graphiques.

f) Il nous permet, en dernier lieu, de réaliser l'étude radiologique des voies biliaires, tant au moyen de la cholangioscopie qu'au moyen de la cholangiographie, dernière analyse que nous devons réaliser avant de retirer définitivement le drainage des voies biliaires.

g) Dans les cas possibles de lithiase résiduelle du cholédoque, il facilite énormément la réintervention qui peut se réaliser, en peu de minutes, avec une simple anesthésie locale.

BIBLIOGRAPHIE

BENGOLEA. — *Mém. de l'Acad. de Chir.*, **63**, 1937, p. 333.

BENGOLEA et VELASCO SUAREZ (C.). — La « Cholédococlyse » alimentation duodénale transcholédocienne. *Arch. des Mal. de l'app. digestif*, **28**, n° 3, mars 1938.

BENGOLEA et VELASCO SUAREZ (C.). — Les résultats du tubage duodénal dans la lithiase du cholédoque. *Lyon Chirurgical*, **34**, n° 5, septembre 1937.

BENGOLEA et VELASCO SUAREZ. — L'intervention chirurgicale dans la lithiase biliaire compliquée d'ictère. *Bull. et Mém. de la Soc. de Chir.*, **54**, 1928, p. 1430-1437.

BENGOLEA et VELASCO SUAREZ. — Le eliminacion provocada de los calculos biliares. *Rev. Medico Quirurgica de Patologia Femenina*, Buenos Aires, **3**, n° 20, 1934.

BENGOLEA et VELASCO SUAREZ. — Los resultados alejados en la cirugia plastica de las vias biliares (la infeccion ascendente en las anastomosis bilio-digestivas). *Rev. de Patologia Femenina*, Buenos Aires, **9**, n° 54.

BENGOLEA et VELASCO SUAREZ. — Las fistulas biliares internas. *Rev. de Pato. Feme.*, **7**, n° 2, 1936.

BENGOLEA et VELASCO SUAREZ. — Sobre un nuevo procedimiento de exploracion de la porcion terminal del coledoco. *Boletines de la Societad de Cirugia de Buenos Aires. La Presse Médicale*, **20**, n° 24, 1936-1937.

BENGOLEA et VELASCO SUAREZ. — Der chirurgische Eingriff bei Gallenstein-krankheit in Verbindung mit Gelbsucht. *Mitt. aus den Grenz. der Mediz. und Chir.*, 1929, p. 612-626.

BENGOLEA et VELASCO SUAREZ. — Considérations médicales et chirurgicales sur les affections de la vésicule et des voies biliaires. *Arch. de l'appareil digestif*, **18**, n° 9, novembre 1928.

BENGOLEA et VELASCO SUAREZ. — Importance du sondage duodénal dans le diagnostic et le traitement des syndromes d'obstruction cholédocienne. *Arch. des Mal. de l'app. digestif*, **22**, n° 2, février 1932.

BENGOLEA et VELASCO SUAREZ. — *La lithiase biliaire compliquée d'ictère. Valeur du tubage duodénal pour son traitement.* Livre jubilaire du professeur Henri Hartmann, Paris, p. 55-61.

Le Secrétaire annuel : ROBERT MONOD.

Imprimé par l'Ancne Impie de la Cour d'Appel, A. MARETHEUX, Dir., 1, r. Cassette, à Paris (France).

MÉMOIRES

DE

L'ACADÉMIE DE CHIRURGIE





Séance du 17 Mai 1939.

Présidence de M. Henri Hartmann, *ancien président.*

PROCÈS-VERBAL

La rédaction du procès-verbal de la précédente séance est mise aux voix et adoptée.

CORRESPONDANCE

La correspondance comprend :

1° Les journaux et publications périodiques de la semaine.

2° Des lettres de MM. Raymond Grégoire, président, et P. Mocquot, vice-président, s'excusant de ne pouvoir assister aux séances pendant la durée du concours de l'agrégation de chirurgie dont ils sont juges.

3° Des lettres de MM. Charrier, Oudard, Heitz-Boyer, Maisonnet s'excusant de ne pouvoir assister à la séance.

4° Un travail de MM. René Leriche, associé national, et Fritz Frœlich (Strasbourg), intitulé : *Stérilisation de deux ulcères de jambe invétérés par injections intra-artérielles de novocaïne.*

5° Un travail de MM. du Bourguet et Mabille (Armée), intitulé : *Une observation de péritonite encapsulante d'étiologie tuberculeuse. Intervention. Libération partielle des anses. Fistulisation tardive.*

M. Wilmoth, rapporteur.

6° Un travail de M. Jean Chavannaz (Bordeaux), intitulé : *Etiologie et prophylaxie du tétanos. Réflexions basées sur 50 observations inédites.*

M. Menegaux, rapporteur.

7° Un travail de M. Polony (Belfort), intitulé : *Traitement des artérites des membres inférieurs par l'artériectomie limitée.*

M. Louis Bazy, rapporteur.

8° En vue de l'obtention du prix Duval-Marjolin, M. Michel Ballivet (Lyon) adresse à l'Académie un exemplaire de son travail intitulé : *La chirurgie radicale du cancer de l'œsophage thoracique.*

Publication périodique hebdomadaire.

PRÉSENTATION D'OUVRAGE

M. Harvey Cushing (New-Haven) fait hommage à l'Académie de son ouvrage intitulé : *Meningiomas.*

M. Guillaume-Louis (Tours) fait hommage à l'Académie de son ouvrage intitulé : *Leçons de clinique chirurgicale.*

Des remerciements sont adressés aux auteurs.

A PROPOS DU PROCÈS-VERBAL

Résultat éloigné (cinq ans) d'une thymectomie pour Basedow,

par MM. **H. Gaudier** (de Lille), associé national, et **Decoulx.**

J'ai publié dans les *Bulletins de la Société Nationale de Chirurgie* (numéro du 7 mars 1934, p. 460) une observation intitulée : « Thymus et maladie de Basedow. » Il s'agissait d'une femme alors âgée de trente-quatre ans, qui m'avait été adressée par le professeur Minet pour un Basedow à évolution progressive. J'en rappelle l'histoire brièvement :

D... (Camille), âgée de trente-huit ans, entre dans mon service le 2 janvier 1934. Pas d'antécédents héréditaires. Rhumatisme articulaire à l'âge de quatre ans, a été réglée à douze ans, à quinze ans apparition du goitre après un arrêt des règles de six mois. Mariée à vingt-huit ans, deux grossesses normales ; à la troisième, glycosurie importante qui cède au traitement. Le goitre, qui avait diminué sous l'influence de l'iode et de la thyroïdine, subit une nouvelle poussée lors de l'accouchement ; apparaissent alors à cette occasion les troubles nerveux et cardiaques, tremblements, agitation, tachycardie à 120-130 au moindre effort, légère dilatation cardiaque ; troubles généraux, bouffées de chaleur, angoisse, modification du caractère, amaigrissement, exophtalmie.

Un traitement institué à ce moment : iode et opothérapie, n'amène aucune amélioration.

A son entrée à l'hôpital, on constate, outre les symptômes signalés ci-dessus, des *troubles moteurs* (crampes, faiblesse musculaire), *sensitifs* (névralgies), *vaso-moteurs* (sueurs profuses, œdèmes), *psychiques* (cauchemars, insomnies), *dyspeptiques* (anorexie, boulimie), *respiratoire* (coryza spasmodique, dyspnée au moindre effort). Le goitre est peu volumineux, élastique, non douloureux au palper, il ne dévie ni ne comprime la trachée. L'examen du thorax ne décèle aucune déformation, pas d'adénopathie perceptible. Poumons intacts, rien dans les urines, urée sanguine normale. Le dosage du potassium sanguin et du chlore plasmatique et globulaire n'a pas été fait. Temps de saignement et de coagulation normaux ; tension artérielle 13-8. Métabolisme de base +24. Depuis quelques mois la malade

a maigri de 7 à 8 livres. Grande faiblesse, travail ordinaire impossible en raison de la fatigue extrême.

L'examen complet du sang n'a pas été fait, une simple numération globulaire indiquant un très léger degré d'anémie.

Pas de trouble de la phonation. Aucun trouble oculaire. Pas de trouble du système nerveux, sauf une certaine myasthénie surtout locomotrice.

L'intervention chirurgicale est décidée (parathyroïdes) et pratiquée le 10 janvier 1934.

Anesthésie locale à la scurocaïne, incision en cravate, le goitre est excessivement vascularisé ; en soulevant le lobe droit pour rechercher parathyroïdes et vaisseaux thyroïdiens, on découvre une masse allongée, pyramidale, grisâtre, lobulée, peu vascularisée superficiellement, du volume du pouce et ayant près de 10 centimètres de longueur, descendant sur la ligne médiane, passant derrière la fourchette sternale. Sa consistance est élastique. C'est certainement le *thymus persistant et hyperplasié.*

Dissection de haut en bas ; la traction sur le pôle inférieur, qui descend jusqu'à la crosse aortique, provoque une alerte cardiaque qui n'a heureusement pas de suites. Hémostase, drainage rétro-sternal, sutures.

Les suites opératoires furent absolument normales.

Le pouls tombe à 90 le troisième jour, remonte à 100 le quatrième jour, date à laquelle réapparaissent les règles absentes depuis six mois, puis redescend à 70-80 d'où il ne bouge plus.

La malade sort le 22 janvier : plus de palpitations, d'essoufflement, amélioration de l'état général, reprise de l'appétit et des forces, plus de troubles vaso-moteurs ni sensitifs.

Revue un mois après, cette femme se dit complètement guérie, elle a repris son travail, mange et dort bien, plus de bouffées de chaleur, elle dit avoir engraissé, mais n'a pas été pesée.

L'examen de la pièce, fait par mon ami le professeur Debeyre, montre qu'il s'agit bien d'un thymus hyperplasique avec de nombreux corpuscules de Hassal, du groupe II. Le poids de ce thymus est 32 grammes. Le parenchyme représente 70 p. 100 du thymus.

L'examen n'a pas permis de constater d'éléments parathyroïdiens dans l'épaisseur de la masse ; il aurait fallu couper méthodiquement toute la pièce, pour affirmer qu'il n'en existait aucune trace. Pas d'adénome thymique. Chez cette malade on n'avait pas touché aux parathyroïdes, qui d'ailleurs ne furent pas trouvées ; il n'avait pas été fait de ligature des vaisseaux thyroïdiens.

Nous n'avions pas eu de nouvelle de cette malade, ni Minet ni moi, lorsqu'il y a un mois mon ami Decoulx eut l'occasion de la retrouver, et voici le résultat de son nouvel examen en avril 1939 :

Disparition complète de la tachycardie, même après des efforts violents et prolongés. Disparition de l'exophtalmie. Disparition du tremblement Règles régulières depuis l'intervention.

Corps thyroïde à peine perceptible, donc fort diminué de volume.

Etat général très bon. Poids avant l'intervention : 33 kilogrammes. Poids en avril 1939 : 47 kilogrammes. Métabolisme le 1er mai 1939 : 4.

Cette femme a repris sa vie normale, ne connaît plus la fatigue apparaissant avant l'opération, au moindre effort, même léger. Cœur normal, poumons normaux. Tension artérielle : 13-10. Depuis son opération, la malade se vante de ne plus avoir jamais consulté un médecin.

Cette femme n'avait jamais présenté, avant l'intervention, de déformation ni de lésions du squelette, elle s'était développée normalement, et sa taille en 1934 était de 1 m. 65.

Voici donc un résultat très intéressant et qui probablement sera

durable. Il est difficile de conclure et de préciser quel fut dans ce cas l'agent de la guérison. Ablation du thymus ou inclusion dans cette glande d'éléments thyroïdiens ou para-thyroïdiens ?

Dans la seconde hypothèse, la guérison rentrerait dans le cadre des améliorations et guérisons dues à l'ablation des para-thyroïdes ou de la thyroïde. L'examen anatomo-pathologique affirme « thymus » et sur les coupes examinées pas d'éléments para-thyroïdiens. Mais tout n'a pas été coupé, donc le doute peut subsister, comme le pense Leriche.

Dans les 10 cas de thymectomisés que Leriche présenta à l'Académie de Chirurgie, le 1er mars dernier, il avait affaire à des sujets squelettiques aux troubles de croissance variés.

Ici ces troubles étaient inexistants. Symptomatologie d'un pur Basedow et intervention limitée à la seule thymectomie.

Ne concluons pas et considérons cette observation et le résultat obtenu au bout de cinq années, comme un fait rare et pouvant ouvrir une voie à d'autres interprétations sur la pathogénie du goitre exophtalmique.

RAPPORTS

Empalement recto-vésical. Cystostomie. Mickulicz périnéal. Guérison,

par M. **André Morel** (de Lyon).

Rapport de M. Louis Michon.

Le Dr André Morel (de Lyon) nous a envoyé une observation d'empalement recto-vésical que je vous résumerai rapidement.

Un homme de vingt-huit ans, se trouvant sur une meule de paille, se laisse glisser sur le dos jusqu'au sol, mais, rencontrant le manche d'un râteau appuyé contre la meule, le manche de l'outil perfore le pantalon et pénètre par l'anus. Le blessé est projeté en avant, percevant une douleur atroce dans le bassin. Il est transporté aussitôt à l'hôpital, où il est vu dans un état de shock prononcé. L'anus est béant, laissant écouler matières et urines. Gros gonflement du périnée en avant de l'anus. Le toucher rectal permet de sentir la brèche de la face antérieure du rectum. Légère contracture abdominale sous-ombilicale avec prédominance à droite. Le blessé n'a pas uriné par la verge ; un cathétérisme avec une sonde de Nélaton ramène quelques gouttes d'urine sanglante et sale.

L'intervention d'urgence est immédiatement décidée.

1° Vérification de la cavité péritonéale, qui est indemne.

2° Cystostomie sus-pubienne en isolant bien la cavité péritonéale.

3° Le blessé étant mis en position de la taille, décollement recto-vésical. La plaie rectale est trop vaste et trop haut située pour qu'il soit facile d'en faire la suture.

Mise en place d'un Mickulicz et d'un drain.

Suites opératoires simples, le Mickulicz étant enlevé le seizième jour. Fermeture spontanée des plaies rectales et vésicales. La cystostomie ferme spontanément par mise en place d'une sonde urétrale à demeure.

M. André Morel nous dit avoir songé à nous envoyer son observation à la suite de la lecture du rapport de mon ami Menegaux sur une observation de Nédelec (d'Angers). Le 25 mai 1938, Menegaux nous rapportait, en effet, un très beau succès opératoire de Nédelec qui, dans un cas d'empalement rectal, avait pratiqué une résection abdomino-périnéale du rectum avec abaissement. En réalité, les cas de Nédelec et de Morel ne sauraient être comparés tant les lésions sont différentes, et si Nédelec a fait dans un cas difficile une opération audacieuse — et d'ailleurs fort bien réussie —, il ne pouvait être question de suivre ici pareille technique. M. Morel nous paraît avoir parfaitement satisfait aux diverses exigences de la situation en pratiquant l'opération minima que recommandait Menegaux.

Il a tout d'abord fait une laparotomie exploratrice pour s'assurer de l'intégrité du péritoine et de son contenu ; c'est là, nous semble-t-il, une règle qui ne peut être discutée.

Il a fait ensuite une cystostomie préconisée par tous ceux qui ont étudié cette question des empalements recto-vésicaux. En 1923, Edouard Michon, faisant un rapport sur une observation d'empalement recto-vésical envoyée à la Société de Chirurgie par M. Bellot, s'étonnait que l'auteur n'ait pas pratiqué un drainage vésical par cystostomie ; M. Lenormant avait déjà insisté sur l'intérêt de ce mode de drainage ; il est certainement supérieur au drainage par sonde à demeure, cette dernière ayant presque toujours un fonctionnement défectueux en raison du passage de matières fécales. Elle a cependant donné un bon résultat à Larget, dans l'observation qu'il nous relatait en mai 1938, à la suite du rapport de Menegaux.

Dans la récente observation d'empalement recto-vésical de Swynghedauw et Macquet, également rapportée par Menegaux, les auteurs ont guéri leur malade en pratiquant une cystostomie sans toucher aux plaies vésicale et rectale.

Cette dernière observation est donc tout à fait proche de celle de M. Morel, qui, lui aussi, n'a pas touché aux plaies vésicale et rectale, comme il n'a pas fait de dérivation des matières et son malade a guéri simplement. Par contre, il a tenu à établir à l'aide d'un Mickulicz un large drainage du tissu cellulaire sous-péritonéal après avoir pratiqué un décollement recto-urétro-vésical. La colostomie généralement préconisée, parallèlement à la cystostomie, apparaît comme une mesure de prudence. Ne pas l'avoir fait n'a pas nui ni au blessé de M. Morel ni à celui de MM. Swynghedauw et Macquet. Cela ne nous paraît pas suffisant pour en déconseiller l'emploi qui devra, semble-t-il, être la règle.

De la lecture des diverses observations, il semble sage de pratiquer un drainage des espaces cellulaires sous-péritonéaux, et cela paraissait particulièrement indiqué dans un cas comme celui de M. Morel où il existait un important gonflement du périnée en avant de l'anus.

La guérison simple des blessés de M. Morel d'une part, de MM. Swynghedauw et Macquet d'autre part, semble justifier la méthode de ne faire aucune suture des plaies vésicale et rectale. Le large décollement vésico-rectal pratiqué par M. Morel a certainement bien facilité la guérison de la large communication vésico-rectale.

Je vous propose de remercier M. Morel de nous avoir envoyé son intéressante observation et de verser son travail dans nos archives (n° 191).

Sarcome du fémur, à type ostéoïde, traité par la radiothérapie. Guérison depuis plus de trois ans,

par M. **Rousset** (de Ploërmel).

Rapport de M. P. Moulonguet.

La question du traitement des sarcomes des os longs, à type ostéoïde, est encore en discussion ; et, dans l'analyse des rares succès thérapeutiques, la part n'est pas encore faite de ce qui revient à la chirurgie ou à la radiothérapie.

Comme l'indique le titre de cette observation, il ne s'agit que du traitement rœntgenthérapique des sarcomes des os longs à type ostéoïde, car il est de notion courante, actuellement, qu'en présence d'un endothéliome ou d'un myélome, la radiothérapie doit entrer en action d'abord.

Le cas rapporté est un argument en faveur de la radiothérapie dans la discussion du traitement des sarcomes à type ostéoïde des os longs. Voyons d'abord les faits, avant d'en discuter.

Observation. — Mlle M..., quinze ans, présente, depuis plusieurs semaines, une douleur au niveau du genou gauche. Ayant consulté un médecin dès le début de son affection, elle est considérée comme rhumatisante.

Dans les jours qui suivent, le genou augmente de volume, et l'on parle de tumeur blanche.

Je vois la malade le 17 août 1935. Les douleurs se sont quelque peu atténuées, mais la marche reste gênée, se faisant le genou légèrement fléchi. A l'examen, on se rend compte qu'il s'agit d'une tumeur extra-articulaire, gênant les mouvements du genou par sa masse, occupant la partie inféro-externe de la cuisse. L'inspection permet de voir une saillie, large comme la main, située au-dessus et en dehors de la rotule, qu'elle a légèrement refoulée. La peau qui la recouvre est normale. A la palpation on a la sensation d'une tumeur dure, indolente et mal limitée, attenante à l'os. Il n'existe aucune adénopathie inguinale.

La radiographie faite aussitôt montre l'ébauche d'une géode sus-condy-

lienne, avec éperon périostique sur la partie basse de la diaphyse ; de plus, en regard de la géode, comme s'échappant par un cratère, on note un aspect de néo-ossification, dont l'interprétation, quant à la malignité, ne laisse pas de doute (voir fig 1).

Les parents de l'enfant refusant le verdict que comporte le diagnostic dès lors posé, et doutant de la valeur des arguments cliniques et radiologiques, je propose, comme pièce à conviction, une biopsie qui me permettra de convaincre la famille de la malignité de l'affection.

Le 29 août 1935, le laboratoire d'analyse pathologique de Rennes

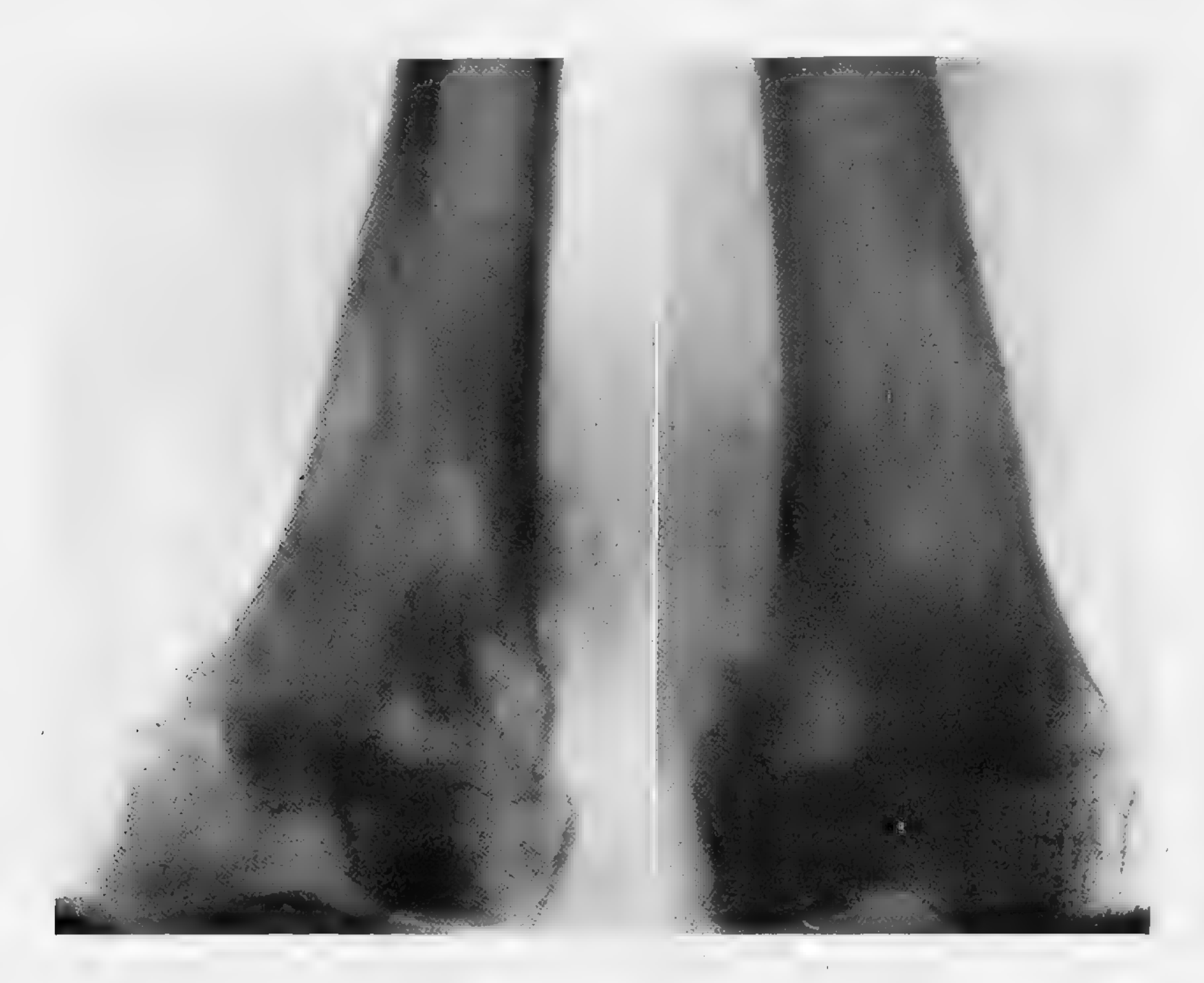


Fig. 1. — Ostéosarcome du fémur avant traitement (août 1935).

(Dr Chevrel) me donne le résultat suivant : Le prélèvement examiné montre l'image d'une tumeur maligne, dont l'origine ne peut être précisée.

Désirant avoir des précisions quant à la nature exacte de la tumeur, je fais parvenir la coupe à mon maître, M. Moulonguet, qui me confirme qu'il s'agit d'un sarcome ostéoïde : « Tumeur à cellules volumineuses, pauvre en substances intercellulaires. Cependant, en certains points, travées de substance ostéoïde absolument indiscutable » (fig. 2).

Malgré la lecture, devant la famille, du résultat de l'examen histologique, la famille refuse tout traitement mutilant. Et je ne puis, moi-même, donner de garantie quant à la certitude de la guérison après l'amputation.

C'est alors que, poussé davantage par un sentiment d'humanité que par l'espoir d'un résultat favorable, j'ai proposé un traitement radiothérapique. J'ai confié la malade au Dr Griffon, de Vannes, qui a eu l'obligeance de me communiquer les détails de sa thérapeutique par les radiations. Contrairement à mes appréhensions, l'évolution s'est faite favorablement, et voici ce qu'il advint de ma malade :

Traitement : 23 septembre 1935, première séance de radiothérapie ; deux champs, un antérieur, l'autre latéral externe.

$$\text{Filtre } \frac{2}{10} \text{ Cu} + \frac{3}{10} \text{ Al}$$

150 kilovolts, 30 centimètres, 200 r internationaux sur chaque champ.
Le 27 septembre 1935 : mêmes doses, même localisation.
Le 2 octobre 1935 : mêmes doses, même localisation.

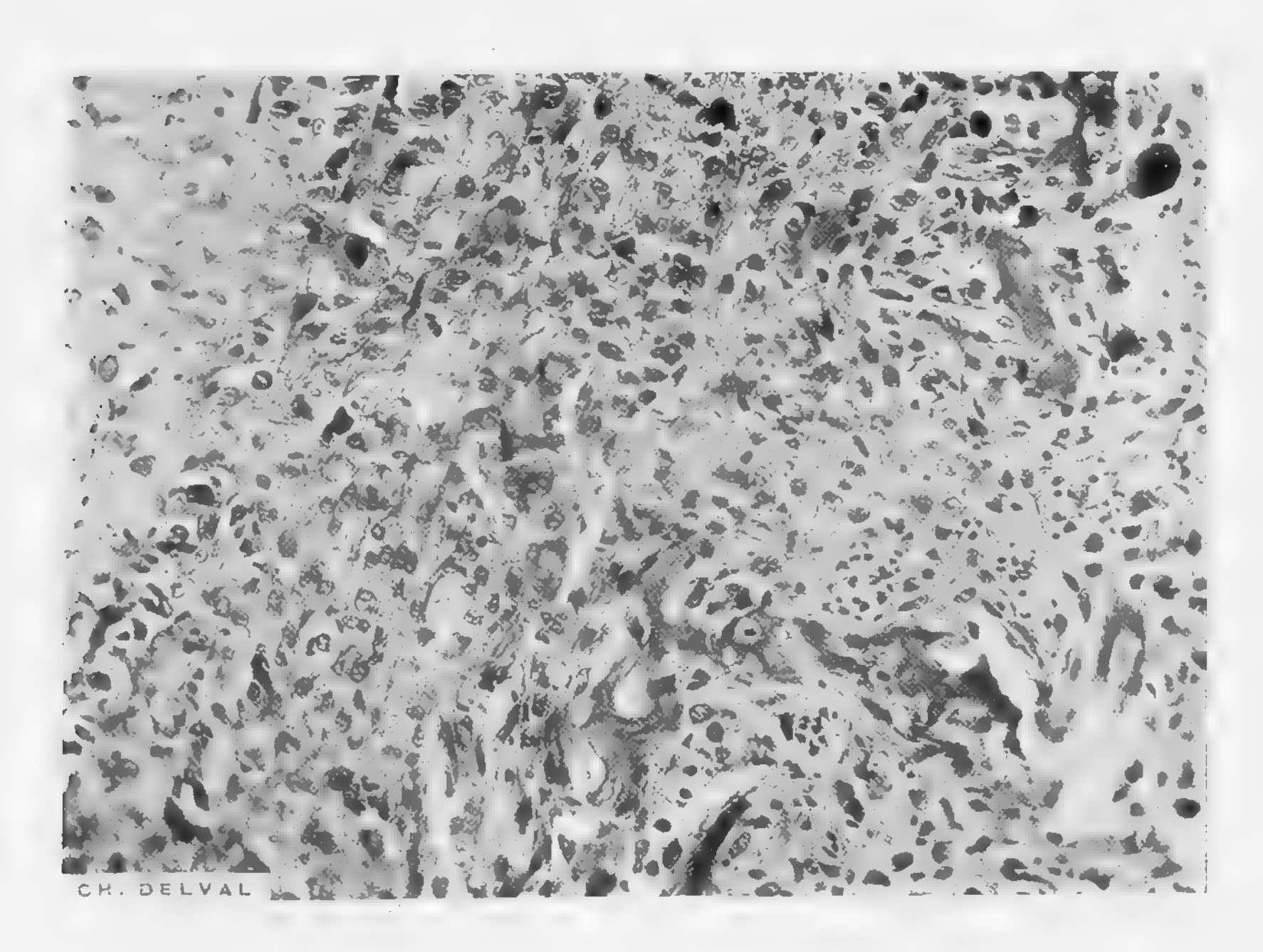


Fig. 2. — Sarcome ostéoïde, radiosensible.

Le 5 octobre 1935 : mêmes doses, même filtration, 200 r sur trois champs : antérieur, latéral externe, postérieur.

Le 12 octobre 1935 : mêmes doses, trois mêmes champs.

Le 19 octobre 1935 : mêmes doses, deux champs : antérieur et latéral externe.

Le 26 octobre 1935 : mêmes doses, deux champs.

Le 2 novembre 1935 : mêmes doses, deux champs.

Le 16 novembre 1935 : mêmes doses, deux champs.

A la sixième séance, amélioration très nette dans la fonction du genou ; la malade marche plus facilement chaque jour et commence à faire de la bicyclette.

La Première radiographie, du 16 *novembre,* de face et de profil, montre une amélioration des lésions qui deviennent moins floues ; l'aspect de la trame de l'os se précise ; la réaction périostée et sous-périostée constatée en avant, deux mois auparavant, a rétrocédé d'une façon très notable.

Traitement poursuivi : Le 30 novembre 1935, mêmes doses avec même double localisation.

Le 23 décembre 1935 : mêmes doses avec même double localisation.

Le 29 février 1936 : mêmes doses avec même double localisation.

Le 21 mars 1936 : mêmes doses avec même double localisation.

La deuxième radiographie, du 21 *mars* 1936, montre une amélioration soutenue avec diminution des formations fongueuses. La réaction périostée de la partie antérieure de la diaphyse fémorale a complètement disparu et on ne remarque qu'une perte de substance osseuse à contours nets. En arrière, sur la face postérieure de l'os, réaction périostée légère avec perte de substance et présence de petits ponts osseux.



Fig. 3. — Ostéosarcome du fémur en cours de traitement par les rayons X (octobre 1936).

Traitement poursuivi : Le 31 mai 1936, nouvelle application de radiothérapie avec mêmes doses et même technique de deux champs.

Le 11 juillet 1936, nouvelle application de radiothérapie avec mêmes doses et même technique de deux champs.

La troisième radiographie, du 11 *juillet* 1936, montre encore une amélioration : les pertes de substance osseuse semblent vouloir se combler ; en avant, notamment, la récupération est presque totale. On remarque toujours une réaction périostée sur les faces externe et postérieure de l'extrémité inférieure de l'os.

Traitement terminé le 23 octobre 1936, avec mêmes doses et même technique.

La cinquième radiographie montre que l'os, le 23 octobre 1936 est sensiblement dans le même état qu'en juillet (voir fig. 3).

En résumé, au point de vue traitement, la malade a reçu, du 23 juillet au 23 novembre 1935, 10 séances de radiothérapie avec deux et trois portes d'entrée. Elle a reçu, sous filtration de 2/10 Cu + 3/10 Al, pendant cette période, 2.000 r. sur la face antérieure de l'extrémité inférieure du fémur, 2.000 r. sur la face externe et 400 r. sur la face postérieure.

Du 23 décembre 1935 au 21 mars 1936, la malade a reçu une application à peu près mensuelle, toujours aux mêmes doses.

Du 21 mars au 23 octobre 1936, elle a reçu une application trimestrielle.

Ce qui représente un total, en un peu plus d'un an, de 3.200 r. sur les



Fig. 4. — Ostéosarcome du fémur après traitement par les rayons X (janvier 1939).

faces antérieure et externe et 400 r. sur la face postérieure ; au total, 6.800 r.

Aucune réaction cutanée n'a été observée en dehors d'une légère pigmentation brune de la peau à la fin du traitement principal (juillet-novembre 1935).

J'ai eu, en 1937, des nouvelles indirectes de la malade, qui allait bien. Elle avait repris intégralement ses occupations.

En mars 1938, l'état continue à se maintenir intégralement. Etat général excellent. Localement : légère atrophie de la partie inférieure de la cuisse ; les téguments restent encore colorés ; la cicatrice de la biopsie est souple. Quant aux mouvements du genou l'extension est bonne, mais la flexion reste légèrement incomplète, entraînant, à la marche, une légère claudication. L'examen radioscopique du thorax révèle une image pulmonaire normale.

La radiographie du genou montre une progression dans la réapparition de la structure normale de l'os ; néanmoins, on note : une légère clarté

persistante au point de l'ancienne géode, une corticale externe encore irrégulière. Enfin, de profil, existe, sur la face postérieure de la diaphyse, un éperon à contours nets, précis et réguliers, semblable — si l'on ignorait l'histoire de la malade — à une image ostéogénique banale et bénigne.

Enfin, je viens de revoir tout récemment, le 16 janvier 1939, la malade. C'est aujourd'hui une très forte jeune fille. Localement, la cicatrice de biopsie reste légèrement déprimée, mais souple. Les téguments ont repris leur teinte normale. Les mouvements du genou sont normaux et se font dans toute leur amplitude. Il existe cependant une légère atrophie de la cuisse et du mollet (la circonférence a 1 centimètre de moins que du côté sain). L'examen clinique et radiologique du thorax ne révèle rien d'anormal.

La radiographie du genou montre la progression de l'amélioration : de face, les contours externes de l'os restent irréguliers ; la trame de la diaphyse conserve un aspect légèrement pommelé et il semble que l'on devine encore quelque peu l'ancien emplacement de l'image géodique initiale ; de profil, l'amélioration est encore plus marquée, la corticale est nette ; on ne retrouve cependant pas encore un état de *restitutio ad integrum* parfait (voir fig. 4).

Signalons que l'examen somatique complet ne permet de rien révéler d'anormal.

Conclusions. — L'observation est celle d'un ostéosarcome du fémur, dont la structure histologique est celle des sarcomes ostéoïdes. Il a été traité exclusivement par la radiothérapie.

Entre le jour où j'ai vu la malade, et celui où j'ai pratiqué la dernière radiographie, il s'est écoulé trois ans et cinq mois. Actuellement, la malade est en très bonne santé et présente un excellent état tant général que local.

Peut-on aujourd'hui parler de guérison ? J'ai inscrit, en tête de l'observation, « amélioration » et non « guérison ». En effet, deux notions doivent nous servir de base pour parler de guérison : notion de temps et notion radiologique.

Notion de temps ? Le délai de trois ans et demi est trop bref. Il me revient donc de suivre encore plusieurs années l'évolution de cette amélioration. Néanmoins le succès immédiat de la radiothérapie mérite, je pense, cette « prise de date ».

Notion de radiologie ? Les images successives ont montré la fonte progressive de la tumeur. Il reste cependant des traces de la lésion ancienne. L'image de prolifération sur la corticale est-elle le résultat d'une réaction du périoste devant la radiothérapie, ou bien un reliquat de l'ostéogénèse déclenchée par le sarcome ?

Il reste que la géode n'est pas intégralement comblée. Il en était de même dans les radiographies publiées par Tavernier pour une observation analogue (*Lyon Chirurgical*, 1933, p. 696).

Cette géode va-t-elle rester ainsi inactive et encastrée dans la barrière que lui forme la nouvelle reconstruction de l'os ? Peut-elle laisser espérer un enclavement de la tumeur dont la puissance s'épuisera à la longue ? Ou reste-t-elle, au contraire, une menace de reprise d'évolution ?

L'avenir montrera, clichés par clichés, l'évolution de l'image. Il apportera, peut-être un jour, la preuve de la guérison définitive de ce redoutable sarcome.

* * *

La communication de M. Rousset me paraît très intéressante parce qu'elle est complète et ne prête à aucune critique. L'observation clinique a été suivie de bout en bout par le même chirurgien. Les radiographies sont nombreuses (et je n'en ai reproduit que quelques exemples) ; enfin, il y a une biopsie qui nous renseigne sur la nature et sur le type de la lésion néoplasique.

Il est donc démontré, par un fait indiscutable, qu'un sarcome ostéogénique peut être modifié dans son évolution par les rayons X, et la lésion amenée à un état qui, depuis plus de trois ans, équivaut à une guérison.

Je ne dis pas que ce soit là un fait nouveau, mais rares sont ceux, déjà connus, qui comportent toutes les garanties d'authenticité. Ou bien la biopsie manque, comme dans les deux belles observations que nous a présentées ici M. Reynaldo dos Santos (*Bull. Acad. de Chir.*, 1934, p. 99) ; ou bien le type histologique prête à discussion et peut être rangé par certains histologistes dans le cadre des tumeurs endothéliales d'Ewing, ou dans les tumeurs supposées développées aux dépens du système vasculaire. Ici il n'y a aucun doute ; l'image que vous venez de voir est bien celle d'un sarcome ostéogénique : ce sont les cellules néoplasiques qui jouent le rôle d'ostéoblastes et différencient à leur contact les lamelles d'os jeunes, le tissu ostéoïde. Il s'agit d'un sarcome ossifiant, d'un ostéoblastome, d'un sarcome ostéoblastique, comme l'on voudra ; bref, d'un ostéo-sarcome vrai.

Je voudrais, à propos de cette observation, passer en revue trois points :

Les résultats du traitement radiothérapique des ostéo-sarcomes.

Les exemples de guérison d'ostéo-sarcomes.

La légitimité de la biopsie dans les tumeurs osseuses.



La radiothérapie est généralement déconseillée contre les sarcomes ostéogéniques. Dans un article tout récent, Struther Fulton (*Royal Soc. of Med.*, mars 1939, p. 473) dit qu'elle n'est pas indiquée contre cette forme de néoplasie osseuse ; il ne peut citer qu'un exemple de résultat favorable, qui n'est d'ailleurs pas une guérison complète puisque la lésion, qui avait régressé, recommence à évoluer deux ans plus tard.

On sait que Tavernier a été, il y a quelques années, chaud partisan du traitement des ostéo-sarcomes par les rayons X. Il n'a pas confirmé, dans ses plus récents écrits, la confiance qu'il avait fait naître. Il suffit de citer cependant sa statistique récente, publiée par G.-Cl. Leclerc (1938),

pour reconnaître que, même très inconstants, les résultats ne sont pas nuls. A cette date, il avait fait traiter 14 cas : 3 cas peuvent passer pour guéris : 1 perdu de vue après quatre ans ; 1 récidivé au bout de dix mois, amputé, resté guéri douze ans ; 1 amputé pour troubles trophiques, resté guéri neuf ans. Trois autres cas, malgré l'action très heureuse des rayons X sur la lésion, ont récidivé et sont morts au bout de quelques mois ou années.

Dans le beau livre de Geschickter et Copeland, on trouve quelques exemples de guérisons par la radiothérapie associée à un traitement chirurgical non mutilant, mais trop peu nombreux pour que les auteurs conseillent ce traitement.

Moi-même, j'ai fait traiter quelques sarcomes ostéogéniques par les rayons X ; je n'ai constaté qu'un seul résultat intéressant : la fonte d'une tumeur osseuse du fémur, qui avait tous les caractères radiologiques d'un ostéo-sarcome, mais qui n'a pas été biopsiée. La jeune fille, qui en était porteuse, m'avait été montrée par notre collègue Lamy. Elle est actuellement en parfait état au bout de deux ans. Je n'ose pas affirmer qu'il s'agissait d'un ostéo-sarcome et cependant j'en suis à peu près sûr.

Le cas de Rousset démontre que, dans certaines circonstances, en présence d'un sarcome ossifiant, nous pouvons conseiller la radiothérapie, sans que ce soit de notre part un acte impuissant de commisération ou de réconfort moral. Il y a quelques rares exemples de la radiosensibilité de ce type néoplasique.

Est-il nécessaire de refaire cet aveu, désolant pour l'anatomopathologiste, que rien ne permet, à la lecture des coupes, de reconnaître les formes radio-résistantes, de beaucoup les plus fréquentes, des formes complètement ou incomplètement radio-sensibles ? Je suis contraint de le répéter une fois de plus : nos connaissances histo-pathologiques actuelles ne nous permettent cette prévision qu'en gros et les cadres qui ont été tracés de néoplasmes radio-résistants et de néoplasmes radio-sensibles ne sont pas étanches. Ils comportent des exceptions imprévisibles, des cas qui ne rentrent pas dans la règle. Ces cadres peuvent être utiles en pratique ; ils n'ont certainement pas la valeur de loi scientifique ; ils devront être retouchés, peut-être reconstruits avec d'autres matériaux.



Notre collègue Sorrel, dans la séance du 2 novembre 1938, nous a présenté une fillette opérée d'un sarcome du fémur et en bonne santé après dix-huit mois. Il voulait par cette communication ranimer le courage des chirurgiens qui, trop désolés par leurs échecs dans cette chirurgie des sarcomes osseux, étaient prêts à abandonner les malades à leur malheureux sort. « Il suffit, disait-il, qu'on ait quelques bons souvenirs de cette sorte pour penser qu'il ne faut pas *a priori* déclarer

cette opération inutile. » Je suis de son avis et je veux profiter de ce rapport pour dire à mon tour qu'il y a quelques exemples de guérisons prolongées d'ostéo-sarcomes traités, et que, par conséquent, notre devoir est de faire contre chacun d'eux tout ce qui est possible, tout en sachant que nous n'en sauverons que quelques-uns.

Une observation magnifique, publiée par Lamy et Herrenschmidt dans le *Bulletin du Cancer* de février 1929, relatait une guérison après amputation de cuisse pour sarcome ostéogénique du tibia. Je sais par M. Lamy que son opérée, fillette devenue jeune fille, est en parfait état de santé treize ans plus tard. Il avait été fait d'abord de la radiothérapie et la famille avait résisté pendant dix mois à l'amputation, malgré la preuve apportée par une biopsie, et malgré l'évolution rapide de la tumeur qui avait fini par s'ulcérer. Voici néanmoins un cas indiscutable de guérison. Il prouve, entre autres, que la règle d'urgence, qui est formelle dans les épithéliomas, ne vaut pas pour ces sarcomes : « l'épreuve du temps », qui nous a été recommandée ici même par mon maître Roux-Berger, est justifiée par l'observation de Lamy et Herrenschmidt. J'y trouve aussi, comme l'observation de Rousset, la légitimité de la biopsie ; je vais y revenir.

Malgré que n'ayant pas tout à fait l'ancienneté requise de trois ans, je veux citer une observation d'ostéo-sarcome (ostéo-chondro-sarcome) de la tête tumérale, que j'ai opéré par désarticulation de l'épaule un peu élargie en juillet 1936. J'avais montré la malade avant de l'opérer à mon maître Lenormant ; je l'ai revue tout dernièrement, elle est parfaitement bien portante. Elle avait suivi un traitement radiothérapique sous la conduite du Dr Huet, et j'avais fait une biopsie avant de me décider à cette grave mutilation.

Il est impossible de se baser sur les statistiques anciennes pour fixer le pourcentage de guérisons dans les ostéo-sarcomes traités. Elles sont toutes entachées d'erreurs parce que confondant des lésions bénignes avec les sarcomes, et mêlant les ostéo-sarcomes vrais avec les tumeurs du tissu hématopoïétique développées dans les os, dont le pronostic est différent. Je ne veux retenir que deux statistiques récentes qui paraissent indiscutables.

Tavernier (in G.-Cl. Leclerc), sur 32 sarcomes ostéogéniques, a 4 survies de plus de cinq ans : douze, douze, neuf et cinq ans.

Geschickter et Copeland ont une statistique énorme, tirée des archives du John Hopkin's ; elle est basée sur une étude histologique approfondie, richement illustrée et par conséquent vérifiable (Tumors of Bone, 1936). Dans leurs 350 cas de sarcomes ostéogéniques, ils ont fait des subdivisions, et voici leurs chiffres :

Sur 77 chondromes myxo-sarcomes primitifs, 6 guérisons de plus de cinq ans, 2 guérisons de trois ans.

Sur 75 ostéo-sarcomes éburnants, 17 guérisons de cinq ans.

Sur 115 ostéo-sarcomes et chondro-sarcomes ostéolytiques, 12 guérisons de plus de cinq ans.

Sur 45 fibro-sarcomes osseux, 12 guérisons de plus de cinq ans.

Sur 80 chondro-sarcomes secondaires à des exostoses ostéogéniques ou à des chondromes, 16 guérisons de plus de cinq ans, 3 guérisons de trois ans.

Ces chiffres sont étonnants pour nous par leur optimisme et cependant, je le répète, ce travail présente toutes les garanties de contrôle histologique. Même si l'on veut admettre que les ostéo-sarcomes sont plus graves chez nous qu'en Amérique, il faut bien conclure que nous n'avons pas le droit de ne pas traiter ceux qui se confient à nous.



J'ai déjà eu l'occasion de parler de la biopsie. Je ne reviendrai pas sur les arguments que j'ai donnés. Il faut reconnaître que, lors de notre discussion de 1936 sur ce sujet, une communication avait fait sensation, celle de mon ami Huet. Parmi les 21 observations que Lecène lui avait confiées pour sa thèse, il ne relevait qu'une seule guérison de onze ans et, précisément, chez un malade de Métivet désarticulé de l'épaule sans qu'il ait été fait de biopsie. J'ai retrouvé une autre guérison dans sa statistique : il s'agit de l'observation XVIII. La malade, après plusieurs opérations locales, faites par Jaboulay, puis en Amérique, puis à Paris par M. Trêves, après traitement radiothérapique, fut amputée de cuisse par Lecène. Il s'agissait d'un sarcome, d'abord fibro-sarcome, puis sarcome ostéogénique ayant donné lieu à des néoformations osseuses considérables dans les parties molles. J'ai eu récemment des nouvelles de cette malade par notre collègue Cain, elle est en bonne santé.

Je rappelle que la malade de Rousset a subi une biopsie, celle de Lamy et Herrenschmidt également, que la malade dont j'ai parlé plus haut, guérie depuis trois ans, a été biopsiée avant de subir la désarticulation de l'épaule. Tous ces cas corrigent l'impression que pouvait donner l'observation de Métivet : la biopsie n'est pas un obstacle à la guérison prolongée des ostéo-sarcomes. Les statistiques américaines démontrent le même fait : Campbell a 14 cas de guérison, parmi lesquels 7 ont subi des opérations préalables ; Bowmann Crowell, sur 74 guérisons du *Bone Sarcoma Register*, trouve 20 explorations biopsiques.

Je pense donc que pour traiter correctement nos malades, pour éviter, dans l'hypothèse de lésion bénigne, une mutilation inexcusable, pour avoir des observations *valables* enfin, nous devons continuer à faire des biopsies osseuses quand elles apparaissent utiles.

Je vous propose, messieurs, de remercier M. Rousset de nous avoir adressé cette très remarquable observation.

M. **Jean Quénu** : J'ai suivi pendant une douzaine d'années deux malades amputés par moi pour des tumeurs malignes de l'extrémité

inférieure du fémur. La biopsie avait été faite dans le premier cas : il s'agissait d'un sarcome. Dans le second cas, l'étude de la pièce opératoire montra qu'il s'agissait d'un chondrome malin.

Je vais tâcher de retrouver la trace de ces deux opérés, pour pouvoir vous en donner des nouvelles à la prochaine séance.

Les fistules dérivatives de l'intestin grêle sont-elles cachectisantes ?

par M. **Neculaï David** (de Jassy).

Rapport de M. ALGLAVE.

Sous le titre que je viens d'énoncer, le Dr Neculaï David, de Jassy, assistant de la clinique chirurgicale du professeur Cosacesco et de l'institut d'anatomie du professeur Popa, nous a fait parvenir un travail pour lequel vous m'avez fait l'honneur de me demander un rapport.

Après vous avoir fait remarquer que le titre « fistules dérivatives du grêle » comprend les *fistules dérivatives partielles*, que dans la pratique nous appelons simplement fistules du grêle et les *fistules dérivatives totales* auxquels convient le nom d' « anus du grêle », je m'empresse de dire que le travail de M. Neculaï David n'envisage que cés dernières.

Notre correspondant commence en effet son exposé en écrivant « que le problème de la cachexie consécutive aux fistules dérivatives totales, ou presque totales, de l'intestin grêle (ce qui correspond à l'anus contre nature de l'iléon) a fait l'objet de débats animés dans les séances du 14 et du 28 novembre 1934 de la Société nationale de Chirurgie de Paris et que de ces discussions, deux thèses contradictoires se détachent :

D'une part, dit M. Neculaï David, M. Ferey et M. Alglave croient à l'action cachectisante de l'anus contre nature sur le grêle, tandis que M. Rouhier et M. Lardennois soutiennent une thèse contraire.

Aussi, est-ce en raison de l'importance de la question qu'il nous communique trois observations d'anus contre nature de l'intestin grêle, pouvant contribuer à son étude. Il y ajoute des documents d'ordre expérimental.

Je vais d'abord résumer les observations :

La première a trait à un malade âgé de dix-huit ans, cultivateur, atteint d'une hernie inguinale droite étranglée depuis plusieurs jours et qu'il s'agit d'opérer sans retard, après avoir fait au patient des injections de sérum physiologique et de toni-cardiaques pour relever ses forces.

L'opération montre, dans le sac herniaire, un fragment d'épiploon et une anse intestinale sur laquelle il y a *une tache nécrotique* dès dimensions d'une pièce de 1 franc. Cette anse s'ouvre d'elle-même et laisse échapper,

sous pression, des matières qui souillent le champ opératoire, malgré les précautions prises pour le protéger.

Dans ces conditions, le chirurgien se borne à fixer dans la plaie qu'il a nettoyée l'anse intestinale qu'il vient de libérer et qui se trouve ouverte.

Mais, dans les jours qui suivent, des matières liquides et de la bile s'écoulent abondamment par cette fistule intestinale et, après quatre jours seulement, la déperdition des forces du malade paraît déjà telle que la question se pose de rétablir le plus tôt possible le transit normal de l'intestin, si l'on veut éviter la mort du patient.

Sous anesthésie locale, on parvient à dégager l'intestin de la plaie et à en réséquer 20 centimètres environ pour faire, en tissu sain, une suture bout à bout qui va très bien réussir et donner une bonne guérison, cependant que l'examen radiologique post-opératoire va montrer un transit normal.

Dans la deuxième observation, il s'agit d'une malade dont notre correspondant n'indique pas l'âge. Il nous dit seulement qu'elle était atteinte d'une hernie crurale étranglée depuis deux jours. L'état général paraissait bon ; néanmoins, à l'opération, on trouvait une anse nécrosée sur une certaine étendue. On se bornait à la fixer dans la plaie, créant ainsi un anus contre nature.

Par cet anus contre nature, les matières s'écoulaient en totalité pendant les premiers jours, car rien n'est éliminé par l'anus normal.

C'est seulement le septième jour que la malade a une selle par la voie naturelle, cependant que les forces ont déjà tellement diminué qu'elles ne permettent plus une nouvelle intervention.

La mort a lieu le dix-septième jour, sans qu'il y ait eu de fièvre appréciable, ni d'accidents pulmonaires ou autres dans l'économie.

Quant à la troisième observation, elle a trait aux suites d'une intervention faite pour un cancer du cæcum, chez un homme de cinquante-six ans.

La tumeur a été extirpée, une anastomose iléo-colique a été pratiquée, mais la suture intestinale, qui a été termino-latérale, a permis la formation d'une fistule stercorale et cette fistule va persister, malgré une tentative de fermeture faite trois semaines après son apparition.

Sous l'influence de cette fistule et de la déperdition constante de matières liquides dont elle est le siège, l'état général s'altère beaucoup et c'est la raison pour laquelle une nouvelle intervention est tentée : une suture latéro-latérale iléo-transversale est pratiquée en tissu sain, avec résection des portions intestinales sur lesquelles la fistule s'était produite.

Cette opération réussit, un transit normal se rétablit et le malade ne tarde pas à retrouver un très bon état général.

Voilà donc 3 cas de fistules dérivatives, presque complètes de l'intestin grêle, nous dit M. Neculaï David, qui ont donné lieu à de graves phénomènes de cachexie.

Ces phénomènes sont survenus rapidement dans les deux premiers, sans doute parce que les fistules étaient assez haut situées sur le grêle, comme paraissait en témoigner l'abondant écoulement de bile qui s'y produisait. Ils ont été moins rapides dans le troisième cas, vraisemblablement parce que la fistule était à la terminaison de l'iléon, mais aussi, peut-on dire, parce que, grâce à l'anastomose iléo-colique, une certaine quantité de matériaux alimentaires était déversée dans le gros intestin.

De ces trois malades, deux ont pu être sauvés, le premier et le troi-

sième, parce qu'ils ont pu être opérés en temps voulu, tandis que la deuxième est morte parce que les accidents de la cachexie ont évolué très rapidement chez elle et que des conditions locales très défavorables rendaient toute intervention impossible.

Dans le troisième cas, l'intervention a réussi malgré le mauvais état des téguments autour de la fistule, et l'état général du malade s'est immédiatement amélioré. C'est pourquoi M. Neculaï David croit pouvoir soutenir que l'anus contre nature, reconnu manifestement haut situé, sur le grêle, grâce à la présence de bile dans les matières qui s'en écoulent est cachectisant et qu'il est bon d'intervenir dès que la cachexie se manifeste et persiste. Il croit aussi que le même traitement doit être appliqué aux fistules bas situées quand les mêmes signes de dénutrition apparaissent.

A l'appui de son opinion, notre correspondant nous apporte également le compte rendu d'expériences qu'il a faites sur le chien.

Il a, chez cet animal, créé *des fistules dérivatives totales* de l'intestin grêle à différents niveaux entre le pylore et le cæcum.

Il a opéré plus de 30 chiens et il a vu que ces animaux succombaient en un laps de temps de quatre à onze jours après l'intervention, selon la portion du grêle où était pratiquée la fistule. Les fistules haut placées étant les plus dangereuses.

Il se propose de rechercher, dans l'avenir, quels sont les éléments qui entraînent la dénutrition qu'on peut observer avec ces fistules.

Telles sont les données essentielles de la communication de M. Neculaï David sur les suites graves que peuvent avoir les « *fistules dérivatives totales* » de l'intestin grêle.

Si je me reporte maintenant à nos débats de ces vingt dernières années sur la question, j'y retrouve un ensemble de faits que je vais résumer pour les ajouter à ceux de M. Neculaï David et en dégager les enseignements qu'ils comportent.

En parcourant nos *Bulletins*, je vois qu'en 1922 (*Bull. Soc. Chir.*, p. 578), M. Roux-Berger nous parlait d'une fistulisation simple du grêle, faite pour remédier à une occlusion post-opératoire après appendicite gangréneuse, chez une jeune femme.

Dans les jours qui suivent, l'état de la malade est redevenu satisfaisant , mais, peu à peu, tout le contenu intestinal sort de la fistule et abîme les téguments qui l'entourent. Craignant qu'un tel écoulement n'entraîne rapidement un trouble grave de l'état général, notre collègue décide de réintervenir sans différer pour fermer la fistule et il y réussit avec des suites opératoires heureuses.

En 1924 (*Bull Soc. Chir.*, p. 387), M. Paul Mathieu nous faisait remarquer que dans certaines conditions d'occlusion intestinale, survenant après opération d'appendicite, il pouvait être nécessaire de créer une fistule sur le grêle, mais que cette fistule pouvait être grave, surtout si elle portait sur une partie haute de cet intestin. Et notre collègue fait allusion à un cas où l'opéré est mort d'inanition consécutive à une entérostomie faite dans ces conditions.

En 1927 (*Bull. Soc. Chir.*, p. 878), Chifoliau nous faisait un rapport sur un travail de M. Voncken (de Liége), intitulé : « Les occlusions intestinales consécutives à l'opération pour appendicite aiguë. »

Dans 7 cas M. Voncken a fait 4 cæcostomies et 3 iléostomies. Il a eu 6 résultats heureux et 1 mort chez une malade où l'iléostomie avait été faite à gauche et sans doute, pensait-il, en un point assez haut placé sur le grêle.

Dans la discussion ainsi soulevée, Cunéo émet l'opinion que la fistulisation du cæcum ou du grêle, faite dans les occlusions après opération d'appendicite, donne habituellement de bons résultats et sans risques pour les malades.

Anselme Schwartz a vu deux fistules du grêle guérir spontanément et croit qu'on a exagéré la gravité de ces fistules.

Arrou et Fredet recommandent que les fistules pour occlusion du grêle soient faites aussi petites que possible.

Mais Okynczyc pense comme Mathieu, que les fistules iléales ne vont pas toujours sans inconvénients.

En juin 1928 (*Bull. de la Soc. Chir.*, p. 816), la même question se retrouve posée à l'occasion d'un rapport de Lardennois sur une observation de Maisonnet, où il s'agissait d'une occlusion intestinale consécutive à une appendicectomie faite d'urgence.

Ce cas est particulièrement instructif :

Trois semaines après une opération d'appendicite aiguë faite sur un soldat, un chirurgien militaire de garde se trouve en présence d'accidents d'occlusion pour lesquels il fait une ouverture du grêle, sur une anse distendue qui est dans la fosse iliaque gauche.

Les accidents d'occlusion cèdent, mais l'état général du malade ne tarde pas à s'altérer.

Les liquides digestifs s'écoulent sans cesse sur la paroi abdominale, où ils ont créé une large ulcération peptique.

Il s'agit d'un homme jeune et robuste qui résiste, mais deux mois après la création de la fistule, son poids est tombé à 37 kilogrammes et, devant son état de plus en plus précaire. Lardennois et Maisonnet ont décidé d'intervenir pour tenter de fermer la fistule.

Ils y réussissent et le patient retrouve bientôt un bon état de santé.

A cette occasion, Sauvé nous parle également d'un malade en état d'occlusion, après appendicectomie, chez qui les accidents cessèrent grâce à la fistulisation du grêle, *faite à 30 à 40 centimètres de sa terminaison*, mais chez qui, quatre semaines après, il existait un tel état de dénutrition, avec ulcération cutanée autour de la fistule, que le malade parut en danger et qu'on décida d'intervenir en vue de fermer celle-ci. On y réussit et une bonne guérison s'ensuivit.

En juin 1928 également (*Bull. de la Soc. de Chir.*, p. 872), Georges Labey nous rapportait une observation de M. Baranger où ce chirurgien, pour remédier à des accidents d'occlusion survenus quinze jours après une opération d'appendicite, avait fait une fistulisation du grêle, à la

faveur d'une petite incision médiane. Mais, par cette fistule, vont sortir des matières alimentaires, mal digérées, qui sont très corrosives pour la peau, cependant que rien ne passe par l'anus naturel. *La fistule est devenue dérivative totale.*

Après trois semaines, l'état général étant de plus en plus mauvais et l'issue fatale paraissant prochaine, M. Baranger décide de faire une laparotomie pour lever l'obstacle qui persiste sur l'intestin et fermer l'anus qu'il a créé sur le grêle.

Par cette seconde opération, il résèque *des brides de péritonite plastique réparties sur l'intestin* et il fait une anastomose latéro-latérale entre l'anse sus-jacente et l'anse sous-jacente à la fistule qu'il avait établie. Deux jours après, son malade rendait des gaz et une selle par l'anus naturel et il était sauvé.

En 1930 (*Bull. de la Soc. de Chir.*, p. 265) et dans un autre ordre de faits, Auvray nous faisait un rapport sur un travail de M. Duboucher, d'Alger, à propos de l'occlusion par calcul biliaire ; laquelle siège le plus souvent vers la terminaison du grêle. Dans ce travail, il est fait mention d'un cas, où, après ablation du calcul, l'orifice d'entérotomie, par lequel on l'avait extrait, fut abouché à la paroi abdominale.

L'opérée survécut, mais, dans les jours qui suivirent, l'état général s'altérait rapidement par dénutrition et la mort survenait, en moins de quinze jours, sans qu'on ait pu rétablir la continuité du grêle. Dans un autre cas, la boutonnière faite à cet intestin, pour l'extirpation du calcul, ayant pu être fermée, en raison du bon état relatif de sa paroi, la guérison avait été parfaite.

Ces deux observations de M. Duboucher, d'Alger, sont intéressantes à opposer l'une à l'autre pour montrer combien il est important, dans l'opération faite pour iléus biliaire, de s'efforcer d'éviter la fistulisation du grêle, après extraction du calcul.

Et j'en arrive à notre discussion de novembre 1934 : à laquelle je vais m'arrêter en raison de tout l'intérêt qu'elle présentait.

Elle s'est établie à l'occasion d'une communication de M. Ferey, de Saint-Malo (*Bull. de la Soc. de Chir.*, p. 1202), par laquelle il nous proposait « *la fermeture précoce* » *des anus* qu'on a dû pratiquer sur l'intestin grêle pour des raisons diverses.

Dans la conduite *qu'il avait suivie*, M. Ferey avait été guidé par le souvenir d'une observation de hernie crurale étranglée qu'il avait recueillie quelques années auparavant et où il avait vu l'ouverture à la peau d'une anse grêle, sphacélée par étranglement herniaire, entraîner la mort en un mois, par dénutrition rapide de la malade.

Aussi, s'étant trouvé, en 1927, en présence d'un enfant qu'il avait opéré d'appendicite et à qui il avait dû, quelques jours après, faire une fistule du grêle pour des symptômes d'occlusion post-opératoire, il n'avait pas hésité à essayer de fermer cette fistule, dès qu'il avait eu l'impression que cet enfant dépérissait au lieu de se remonter.

Comme après cette opération de fermeture, qui avait réussi, la santé de l'enfant s'était rapidement relevée, M. Ferey avait décidé que désormais il agirait de même, si des conditions analogues se représentaient.

Et c'est ainsi, qu'en 1934, il nous apportait « *Huit observations de fermeture précoce et intra-péritonéale d'anus contre nature portant sur le grêle, avec huit guérisons* ».

A l'occasion de la communication de M. Ferey, plusieurs d'entre nous ont pris la parole et nos remarques ont porté sur trois points de la question :

1° Sur la dénomination qu'il convient de réserver aux ouvertures opératoires ou accidentelles de l'intestin grêle, suivant l'importance de l'écoulement de matières qui s'y opère ;

2° Sur les avantages des petites ouvertures à pratiquer en cas d'occlusion et sur la manière de les obtenir ;

3° Sur le degré de gravité que ces ouvertures peuvent présenter.

En ce qui concerne le premier point, le professeur Pierre Duval a fait remarquer que l'expression « anus contre nature » dont M. Ferey s'était servi pour sa communication, risquait de créer une confusion dans l'interprétation des faits, puisque, sauf pour l'une de ses huit observations, il s'agissait non pas d'anus contre nature, mais de fistules du grêle.

Sur le deuxième point, MM. Picot, Basset et Lardennois nous rappelaient les avantages des petites ouvertures qu'il faut s'efforcer d'obtenir après qu'on a fixé le grêle au péritoine.

Préparées, comme le proposaient nos collègues, ces ouvertures sont précisément celles que nous qualifions habituellement du nom de fistules. Elles doivent être en principe « *dérivatives partielles* ».

Pratiquées, par exemple, en vue de remédier aux symptômes d'occlusion ou de parésie du grêle qui peuvent survenir après une opération d'appendicite et résulter d'un état de péritonite plastique et adhésive, localisée ou diffuse, ces fistules doivent laisser s'échapper une partie des gaz et des matériaux qui distendent l'intestin dans le territoire péritonéal intéressé, cependant que l'autre partie de ces mêmes éléments peut encore s'acheminer vers le côlon et l'anus naturel.

Que la poussée inflammatoire péritonéale vienne à s'apaiser, que les fausses membranes qui l'accompagnent viennent à se résorber et que l'intestin retrouve peu à peu sa contractilité pour un transit normal de ses matériaux et la fistule pourra se fermer spontanément.

Mais il n'en est pas toujours ainsi et il convient de remarquer que telle ouverture du grêle, préparée en manière de fistule dérivative partielle, devient spontanément une fistule dérivative totale quand, par l'effet d'un obstacle sous-jacent qui persiste ou qui s'accentue, elle donne bientôt issue à la totalité ou presque, du contenu intestinal.

Nous avons vu le fait se produire dans les observations de Roux-Berger, de Maisonnet, de Sauvé, de Baranger...

Il y a, en particulier, dans les péritonites adhésives des tractus

inflammatoires qui s'organisent rapidement et qui résistent à la poussée des contractions de l'intestin et il y a des brides épiploïques solidement amarrées en des points enflammés qui créent des agents d'occlusion tenaces que le chirurgien ne peut ni voir, ni prévoir, quand il se borne *à fistuliser d'emblée* la plus distendue des anses grêles qui se présente à lui. Ce sont là des considérations qui doivent nous inciter à éviter le plus possible la fistulisation faite d'emblée, sans avoir cherché à mettre à découvert l'agent de l'occlusion ; mais je ne saurais m'y arrêter davantage, puisque c'est la gravité possible des *ouvertures dérivatives totales*, opératoires ou accidentelles, qui doit surtout faire le fond de mon rapport.

Sur le troisième point de notre discussion de novembre 1934, je dois rappeler les arguments invoqués par Rouhier, Lardennois et moi-même, à l'appui des thèses contraires que nous avons soutenues et auxquelles M. Neculaï David a précisément fait allusion au début de son travail.

Rouhier nous a dit qu'il avait eu l'occasion de pratiquer un certain nombre d'iléostomies terminales, qu'il avait faites minuscules, pour parer à des signes d'occlusion paralytique post-opératoire. Parfois même, il avait, dans un premier temps, abouché l'iléon à la peau, après l'ablation d'une tumeur cancéreuse ou tuberculeuse du cæcum, remettant à plus tard la fermeture de cette iléostomie.

Il lui a semblé que d'une façon générale, ces fistules pouvaient être bien supportées, même quand elles entraînent une dérivation totale des matières chez des malades pourtant déprimés par leur maladie.

A l'appui de ses réflexions, Rouhier apportait deux observations instructives.

De son côté, Lardennois émettait « l'affirmation absolue » qu'une longue survie était possible avec l'iléostomie terminale, *à dérivation totale*, et aussi bien chez l'enfant que chez l'adulte ou l'individu âgé.

Il citait le cas d'une fillette de cinq ans qui, depuis quinze mois, portait *dans le flanc gauche*, une large perte de substance iléale intéressant plusieurs anses et qui était survenue à la suite d'une péritonite appendiculaire. Cette enfant, qu'il allait opérer bientôt, avait pu vivre et augmenter de poids, bien que le travail digestif parût s'arrêter à l'iléon.

Cette observation de Lardennois était des plus rassurantes.

Cependant que, dans son rapport de 1928, il nous avait parlé d'une observation de Maisonnet qui l'était moins. Il s'agissait, nous l'avons vu, d'un soldat jeune et robuste, chez qui, après une fistulisation de l'iléon, faite également dans le flanc gauche, pour occlusion après appendicite, l'état général était devenu tellement précaire, après deux mois, qu'il avait cru, avec Maisonnet, devoir se hâter de chercher à fermer la fistule pour sauver le malade et il y avait réussi, nous l'avons vu.

Donc, à côté des suites qu'on peut considérer comme rassurantes

pour l'avenir des fistulisés du grêle, il y en a qui ne laissent pas que d'être inquiétantes à plus ou moins brève échéance.

Et précisément, en ce qui me concerne, voulant dans cette discussion de novembre 1934, souligner toute la portée de la communication de M. Ferey, je reprenais les faits cliniques et expérimentaux de ma pratique, dont j'avais déjà parlé ici à différentes reprises (1927, p. 882 ; 1928, p. 819 ; 1928, p. 874 ; 1930, p. 212) pour faire remarquer (voy. *Bull.* 1934, p. 1208) que les malades dont l'état général m'avait paru pouvoir être rapidement compromis après la fistulisation de leur intestin grêle étaient ceux dont le contenu de cet intestin s'échappait bientôt complètement ou presque par la fistule. De ce fait, ces malades n'ont bientôt plus de selles naturelles, comme si les fonctions de leur gros intestin étaient supprimées et il y a par l'ouverture du grêle une déperdition de matériaux nutritifs qui peut être capable d'entraîner une cachexie plus ou moins précipitée et profonde.

Parmi les faits cliniques les plus démonstratifs que j'ai observés, il y en a quatre dont j'ai déjà parlé ici et que je vais regrouper brièvement, en vue aussi des conclusions de ce rapport.

J'ai recueilli le premier en 1899, au cours de mon internat. Il s'agissait d'un nouveau-né, bien constitué et vigoureux qu'on amenait à l'Hôpital des Enfants-Malades, vingt-quatre heures après sa naissance, avec des signes d'occlusion intestinale.

A l'examen, l'anus et le rectum étaient normaux, aussi une laparotomie est faite par Albarran, qui était chirurgien de garde. Elle permet de constater que le cæcum est complètement affaissé alors que l'iléon terminal est distendu. Dans ces conditions, une petite fistule est pratiquée sur cet iléon au voisinage du cæcum.

A partir du lendemain l'enfant va s'alimenter avec appétit pendant vingt jours, mais il ne rend pas de matière par l'anus normal. Tout sort par la fistule et l'enfant dépérit malgré la suralimentation normale. Le vingt et unième jour, il refuse le biberon qu'il avait accepté jusque-là avec un empressement évident, il se refroidit et meurt le lendemain, vingt-deuxième jour après la fistulisation du grêle.

A l'autopsie, on trouve un tube digestif normalement conformé dans toute son étendue, mais avec une imperforation de la valvule iléo-cæcale. Il n'y a pas dans toute l'économie d'autre lésion appréciable et cet enfant est vraisemblablement mort parce que privé des fonctions de son gros intestin.

Ce premier fait, qui m'avait vivement frappé, me donnait l'idée des recherches expérimentales dont je parlerai tout à l'heure.

Dans ma deuxième observation, il s'agit d'une jeune fille de vingt-deux ans, de bonne santé antérieure, venue à l'hôpital fin septembre 1920, pour une appendicite aiguë à grand foyer que j'opère six semaines plus tard, en novembre, après refroidissement apparent des lésions. L'adhérence de l'appendice au cæcum est cependant telle, que celui-ci

se trouve ouvert au niveau de l'angle iléo-cæcal, à la faveur d'un petit foyer de suppuration qui reste interposé.

Je ferme la brèche cæcale par deux plans de suture au catgut et je draine.

Deux jours après, il y a issue d'un peu de matières fécales et de pus à la faveur du drain.

Mais cet écoulement va augmenter de jour en jour, à tel point qu'après deux semaines la déperdition des matières par la fistule est devenue presque totale, en même temps que la malade a perdu l'appétit, se plaint de fréquentes nausées et dépérit. Il n'y a pour ainsi dire pas de matières émises par l'anus naturel. L'état général et l'état local sont très défavorables et j'hésite à intervenir. Ce fut une erreur d'attendre, car vingt jours après l'apparition de la fistule, cette malade de vingt-deux ans mourait, véritablement cachectique, sans avoir présenté d'autre symptôme que la déperdition complète et constante du contenu de son intestin grêle par la fistule voisine.

Dans ma troisième observation, recueillie en 1923, j'ai vu mourir en quelques semaines une femme d'âge moyen que j'avais opérée d'iléus biliaire et chez qui j'avais été contraint d'aboucher à la peau l'ouverture faite à l'iléon, pour extraire le calcul.

Par cette ouverture, qui se trouvait à 60 centimètres environ du cæcum, se produisit un écoulement de matières de plus en plus abondant, en même temps que la peau s'ulcérait et que les forces diminuaient.

Il y avait seulement de temps en temps une selle naturelle. Peut-être aurais-je dû chercher sans retard à fermer cette fistule, malgré le mauvais état des téguments qui l'entouraient, mais ce qui est certain, c'est que cette malade succombait moins de deux mois après la fistulisation de son iléon terminal, et par l'effet de celle-ci. Nous avons vu plus haut que le même fait s'était produit en quinze jours chez une opérée de M. Duboucher, d'Alger. Et, comme notre collègue, j'avais, au contraire, vu guérir rapidement, en 1912, une femme de soixante ans, chez qui j'avais pu fermer l'orifice d'entérostomie après l'extirpation du calcul.

Enfin, dans une quatrième observation qui date de 1928, il s'agissait d'une femme de soixante-trois ans opérée dans mon service de Beaujon par le chirurgien de garde, pour une hernie crurale étranglée. L'étranglement portait sur une anse grêle qui présentait en un point une tache sphacélique au voisinage de laquelle l'aspect de l'intestin était douteux. Dans ces conditions, l'anse avait été fixée à la peau et ouverte au thermocautère au point sphacélé.

Le lendemain de l'opération, la malade était très bien, mais déjà le contenu de l'intestin s'écoulait en abondance par la fistule. Il y passait bientôt en totalité, pour inonder le pansement qu'on était obligé de renouveler plusieurs fois par jour, car les matières étaient très fluides. Rien n'était émis par l'anus naturel, cependant que le taux des urines s'abaissait à 200 grammes et au-dessous, par vingt-quatre heures.

Dans ces conditions, la déperdition des forces était rapide et la malade mourait le dixième jour, en état de cachexie complète.

L'autopsie permit de constater que l'iléon était ouvert à 40 centimètres environ de la valvule iléo-cæcale, cependant qu'au niveau et autour de la fistule, la peau était ulcérée et décollée des plans profonds.

Le segment d'iléon sus-jacent à l'ouverture de l'intestin contenait des matières, le segment sous-jacent et le côlon étaient complètement vides.

Il n'y avait pas d'autres lésions appréciables qu'une légère congestion des bases pulmonaires et il était évident que c'était cette fistulisation du grêle, à dérivation totale, qui avait précipité la mort de cette femme encore robuste avant l'étranglement de sa hernie. A ces faits cliniques, assez impressionnants, qui témoignent du danger des fistulisations du grêle, *à dérivation totale ou presque totale*, j'ajoutais à l'appui de la communication de M. Ferey les enseignements que j'ai retirés des expériences que j'ai faites dans le passé, à l'Ecole d'Alfort et que j'ai suivies de 1905 à 1907 sur des animaux d'espèces différentes : carnivores, omnivores, herbivores.

Je les avais entreprises en vue d'étudier la valeur fonctionnelle du gros intestin et aussi les suites possibles des opérations principales qu'on peut avoir à lui faire subir.

Ces expériences, dont j'ai publié les résultats (*Revue de Gynécologie et de Chirurgie abdominale*, Paris, février 1907 et *Bull. Soc. anat.*, Paris, mars 1907), m'ont permis de constater, en particulier, que si, chez des chiens vigoureux de poids moyen, on crée une « *fistule dérivative totale* » à la terminaison du grêle, après ligature de cet intestin un peu en amont du cæcum, on voit la mort de l'animal survenir en huit à dix jours avec une perte de son poids d'environ un tiers.

Chez un jeune porc, animal résistant, d'espèce dite omnivore, la même opération a entraîné la mort en trente jours, avec une perte de poids de moitié. Ces animaux s'alimentent jusqu'aux approches de la mort, mais ils meurent plus vite que s'ils étaient soumis à l'inanition simple.

La privation complète des fonctions de leur gros intestin et la déperdition constante des matériaux nutritifs contenus dans leur intestin grêle avaient eu chez eux, malgré toute leur vigueur, les mêmes conséquences fatales que chez certains de nos malades, porteurs, comme eux, de fistules dérivatives totales du grêle.

Et je répète qu'ils s'étaient pourtant alimentés jusqu'au dernier jour comme l'avait fait l'enfant nouveau-né atteint d'imperforation iléo-cæcale dont j'ai parlé plus haut et dont le grêle était fistulisé immédiatement au-dessus du cæcum.

Si nous nous reportons maintenant aux expériences que notre correspondant Neculaï David a faites sur des chiens, en abouchant l'intestin grêle à la peau, à différentes hauteurs entre le pylore et le cæcum, nous constatons qu'il a vu lui aussi ces animaux mourir en un laps de temps

de quatre à onze jours. Ils meurent d'autant plus vite que l'anus est plus haut placé.

Avec ces ouvertures hautes, on voit à la perte fonctionnelle de tout le gros intestin s'ajouter celle d'un segment important de l'intestin grêle, cependant que la déperdition de bile et de matériaux nutritifs est considérable.

Aussi, en conclusion, je crois que les enseignements essentiels qui se dégagent de l'ensemble des faits cliniques et expérimentaux que je viens de rassembler pour le rapport sont les suivants :

Les fistules de l'intestin grêle pouvant être ou devenir cachectisantes, il faut, en principe, en présence d'une occlusion qui porte sur le grêle et quel qu'en soit le mécanisme, chercher à lever l'agent de l'occlusion et à éviter de fistuliser cet intestin. Que si on a été contraint, pour des raisons impérieuses, de créer une fistule et que la dérivation intestinale établie à la faveur de cette ouverture, *devient totale ou menace de l'être*, en même temps que des signes de dénutrition progressive apparaissent, il faut se hâter de réintervenir pour chercher à la fermer, *quel que soit l'état des téguments qui l'entourent.* Il faut d'autant plus se hâter de le faire, *qu'un abondant écoulement de bile*, associé aux matériaux alimentaires, fera penser qu'elle se trouve haut placée sur l'intestin grêle.

En terminant, je vous propose de remercier M. Neculaï David de nous avoir adressé son très intéressant travail.

M. **Picot** : Dans les observations que vient de rapporter Alglave, il y a des faits très divers.

Je ne discuterai pas les extériorisations du grêle qui se terminent par une fistule iléale totale.

Je ne retiendrai que l'entérostomie pratiquée pour occlusion intestinale. Ainsi que l'a rappelé Alglave, je pratique toujours cette opération, comme M. Cunéo m'a appris à la faire, en fixant simplement le grêle au péritoine pariétal par quelques points de soie non perforants et en l'ouvrant de suite d'un coup de thermo. Je me garde bien d'extérioriser le grêle comme on fait pour le côlon car, lorsque la muqueuse intestinale vient s'unir à la peau, une fistule définitive est constituée et elle est d'autant plus cachectisante qu'elle siège plus haut sur le grêle.

J'ai gardé le souvenir de n'avoir jamais eu un échec après cette opération que je considère comme une acquisition admirable. Aussi suis-je enclin à en poser les indications si facilement que si j'en possède un grand nombre d'observations.

Il va de soi, si la fistule ne se ferme pas spontanément et que l'obstacle qui l'a nécessitée persiste, qu'on doit intervenir à nouveau sans attendre que le malade se cachectise.

M. G. **Lardennois** : Je demanderai à mon ami Alglave s'il peut nous donner un nombre de cas démonstratifs et convaincants de libération d'adhérences chez des sujets en occlusion, et en forte difficulté.

De quoi s'agit-il ?

Il s'agit, dans un cas déterminé, d'occlusion intestinale post-opératoire inflammatoire subfébrile grave avec chute de la tension artérielle, de savoir si on peut se passer de l'aide précieuse que nous apporte l'iléostomie, si nous devons nous en passer par crainte d'accidents de dénutrition aiguë ?

Ce serait renoncer à un des moyens les plus précieux que nous ayons pour remédier à une occlusion iléale inflammatoire aiguë.

Je considère que l'iléostomie faite comme elle doit être faite constitue une des plus utiles acquisitions de la chirurgie d'urgence.

Est-elle aussi néfaste qu'on l'a dit ?

Non, même quand elle est à dérivation totale, si elle n'est pas placée trop haut.

Les iléostomies que nous pratiquons doivent être aussi basses que possible.

Comme exemple d'iléostomie à dérivation totale longtemps tolérée, je vous ai montré ici une petite fille qui, de trois ans à huit ans, s'est trouvée, du fait de 16 fistules iléales post-appendiculaires, en état de dérivation totale de l'iléon et que nous avons pu mener *cinq ans*, jusqu'à une intervention d'anastomose, en bon état général.

Je citerai le grand nombre d'opérés qui, en Amérique du Nord, vivent avec une iléostomie basse à dérivation totale pour colite ulcéro-hémorragique. Si la fistule est proximale et si l'alimentation n'est pas menée comme il faut, l'iléostomie totale fatiguera le patient ; mais, en général, on peut dire qu'elle l'aura sauvé d'une mort rapide en trois ou quatre jours.

Qu'adviendra-t-il ?

S'il s'agit d'une poussée inflammatoire transitoire, ayant simplement agglutiné les anses iléales, il y a bien des chances pour que, l'obstacle atténué, la dérivation latérale sur l'iléon se ferme spontanément. En fait, si l'intervention première, à la suite de laquelle s'est produite l'occlusion, a été bien conduite, avec libération méthodique des adhérences et brides menaçantes, c'est ce qui se produira, surtout si l'on a eu soin d'empêcher la formation au niveau de la fistule d'un éperon interrompant le courant.

Tout récemment encore, après une intervention très laborieuse pour colectomie gauche dans un ventre rempli d'adhérences, mon opérée a présenté un syndrome rapidement aggravé d'occlusion grêle. En mon absence, mon assistant, M. Gérard Marchand, a pratiqué d'urgence une iléostomie en quelques minutes. La malade a été sauvée. La fistule grêle s'est fermée au huitième jour spontanément et j'ai pu, depuis, fermer sans incident la colostomie.

Si les adhérences occlusives sont très serrées, il faudra évidemment, et d'autant plus tôt que le malade se fatigue plus vite, les supprimer avant de fermer la fistule, comme nous l'avons fait avec M. Maisonnet.

En me résumant, je veux affirmer que l'iléostomie faite dans de bonnes conditions et compensée par une alimentation bien adaptée, peut être tolérée longtemps. Il n'est pas de cas particulier ni d'expérimentation de chirurgie porcine qui puisse prévaloir contre les constatations faites en chirurgie humaine tant de fois.

Il ne faut pas détourner les chirurgiens qui se trouvent en face de cas difficiles, aux limites de la résistance du patient, de recourir à ce merveilleux moyen de sauvetage.

M. **Rouhier**: J'ai suivi avec le plus grand intérêt le beau rapport de mon maître M. Alglave et les observations judicieuses de mon ami Lardennois. Comme lui, je crois que l'iléostomie est une conquête de la chirurgie qui permet très souvent, particulièrement dans les occlusions paralytiques, de sauver des vies humaines et qui doit être conservée et répandue, tout en restant, bien entendu, une opération de *nécessité*.

Comme je fais des iléostomies d'urgence pour occlusion paralytique depuis 1912, j'en ai vu un assez grand nombre de cas provenant de ma pratique ou de celle de mes assistants, j'ai perdu des malades malgré une iléostomie trop tardive, à laquelle je ne m'étais pas décidé assez vite, mais jamais l'iléostomie elle-même n'a été regrettable, jamais je n'ai perdu, à la suite d'une iléostomie temporaire, un malade de cachexie.

Bien entendu, je pratique la fistulisation du grêle, à l'anesthésie locale et le plus bas possible sur l'iléon, si les circonstances me permettent d'apporter dans le choix de l'anse grêle à fixer un certain discernement. Enfin, j'ai soin, comme Picot, de n'extérioriser le plus souvent qu'une bulle intestinale et de ne la fixer qu'au péritoine par une couronne de points de catgut. Enfin, je ne fais qu'une toute petite ponction pour introduire une sonde de Malécot de petit calibre, sur laquelle je serre une soie fine faufilée dans l'intestin avant la ponction. Malgré cette technique, je dois dire que j'ai été moins heureux que Picot, mais plus heureux que Jean Quénu. Moins heureux que mon ami Picot, en ce sens que je ne me rappelle pas avoir vu se fermer spontanément aucune de mes iléostomies. J'ai souvent vu disparaître d'elles-mêmes les fistulisations spontanées qui se font quelquefois dans la profondeur des plaies drainées, jamais celles que j'avais faites chirurgicalement. Je crois bien que j'ai toujours dû les fermer opératoirement et j'y suis d'ailleurs toujours arrivé assez facilement.

J'ai été plus heureux, par contre, que mon ami Jean Quénu, en ce sens que je n'ai jamais vu mes iléostomies partielles devenir spontanément des dérivations totales comme il nous dit l'avoir vu ; je pense que cela doit se produire presque exclusivement quand il existe un obstacle au-dessous de la fistule.

Je puis dire à mon maître Alglave, cependant, que, actuellement, je ferme ces fistules beaucoup plus tôt que je ne les fermais autrefois, d'abord parce que nous disposons maintenant de pâtes à base huileuse qui sont beaucoup plus adhérentes que les anciennes et qui forment un

enduit protecteur de la paroi beaucoup plus efficace, et puis parce que je me suis rendu compte que ces peaux tellement abimées autour de la fistule par le suc entérique ne sont généralement que très peu septiques et que j'ai pu souvent fermer la fistule et suturer la peau encore ulcérée avec une cicatrisation *per primam.*

M. **Jean Quénu** : Je ne partage pas entièrement l'optimisme de MM. Picot et Lardennois quant à la constante bénignité de l'iléostomie. J'ai toujours eu le souci de faire des iléostomies aussi petites que possible. Malgré les précautions techniques les plus minutieuses, j'ai assisté, dans deux cas, à l'élargissement progressif de l'orifice, à la transformation de la fistule en anus. Les deux malades sont mortes de dénutrition au bout de plusieurs semaines. L'iléostomie avait été faite chez l'une pour combattre des accidents post-opératoires d'occlusion survenus à la suite d'une appendicite gangreneuse. Chez l'autre, il s'agissait d'une occlusion par bride à la suite d'une hystérectomie faite plus de dix ans auparavant. Je sectionnai très simplement la bride pelvienne et, comme les anses grêles étaient surdistendues de liquide, je crus, après avoir levé l'obstacle, devoir faire en plus l'iléostomie complémentaire de vidange. Je le regrettai amèrement, car cette iléostomie s'élargit, entraîna la dénutrition, la cachexie et la mort.

L'iléostomie n'est pas le seul moyen de dérivation dont nous disposions, dans le cas d'occlusion aiguë. La dérivation interne, l'entéro-anastomose est un autre moyen, très précieux, qui ne présente pas les mêmes inconvénients. J'y ai recouru plusieurs fois avec succès, et y recourrai de plus en plus volontiers.

J'ajoute que chez mes deux malades j'ai naturellement recouru à tous les moyens possibles pour lutter contre la dénutrition. Dans le premier cas, j'ai même fait appel à la compétence de notre collègue Léon Binet, mais nos efforts sont restés vains et la mort est survenue par cachexie progressive.

M. **P. Brocq** : Je suis de l'avis de ceux d'entre vous qui ont vanté les bienfaits de l'iléostomie dans les occlusions post-opératoires. Je procède habituellement par la technique de Witzel.

Mais je pense également, avec Jean Quénu, que l'entéro-anastomose peut donner des succès. Sur les conseils de mon ami J. Leveuf, chez un enfant de cinq ans, qui, après une appendicectomie avec péritonite généralisée, au cinquième jour, présentait une occlusion post-opératoire, j'ai fait, à l'anesthésie locale, une anastomose iléo-sigmoïdienne au bouton dans un bassin plein de pus et j'ai eu la chance de guérir mon petit malade.

M. **Jean Quénu** : Je ne voudrais pas qu'on puisse croire que je n'ai obtenu de l'iléostomie que des échecs. Je n'ai cité que mes insuccès parce qu'il m'a semblé que ces cas malheureux étaient les plus instructifs.

Pour la technique de l'iléostomie, le procédé de Witzel n'est pas sans inconvénient. Dans mon second cas, la sonde s'est trouvée rapidement bouchée par des débris cellulosiques d'origine alimentaire, très consistants ; le liquide intestinal a passé autour de la sonde, les points d'enfouissement de la sonde ont été déchirés, il en est résulté de petites ulcérations et finalement une vaste plaie intestinale, un véritable anus.

L'emploi du drain en T pour obtenir la fermeture des anus ne me semble pas recommandable. Parce que, si on l'enlève, on élargit la fistule et on perd le bénéfice de l'application ; et si on le laisse, en coupant la partie verticale du T au ras de l'intestin, le gros drain abandonné dans l'intestin peut devenir lui-même une cause d'obstruction. Dans cet ordre d'idées, les chirurgiens américains ont imaginé des dispositifs plus ingénieux, constitués par des disques de caoutchouc, obtenant l'orifice intestinal et faisant pression sur ses bords, mais je n'en ai aucune expérience personnelle (1).

M. **Cadenat** : Pour nous en tenir à la question du traitement des anus siégeant sur l'iléon et entraînant un état marqué de dénutrition, nous pouvons nous trouver en présence de deux ordres de malades.

Les uns sont encore résistants et supporteront l'anastomose de dérivation nécessaire ; les autres sont très fatigués : on hésite à les opérer à cause de cette faiblesse et de l'état de la peau. Chez ceux-ci, j'ai pu dans plusieurs cas obtenir un résultat favorable en mettant d'abord dans la fistule un drain en T qui, en refoulant l'éperon, permettait un passage du bout supérieur au bout inférieur. Lorsque l'orifice cutané s'est resserré autour de ce drain, j'enlève celui-ci et le remplace par un drain ordinaire fendu dans sa longueur et maintenu au centre par un fil de soie. Ce drain peut être roulé en cigarette pour en faciliter l'introduction.

Cet artifice a été sans doute utilisé par d'autres chirurgiens, mais je ne l'ai jamais vu décrit. Un de mes anciens internes à qui je l'ai indiqué alors qu'il était très ennuyé d'un de ses malades, s'en est très bien trouvé.

Il n'est pas infaillible, bien entendu, mais peut rendre des services, et c'est à ce titre que je le rappelle.

M. **Bréchot** : J'ai entendu notre collègue Rouhier affirmer qu'il n'avait jamais vu de fermeture spontanée de fistules iléales. Il n'est pas contestable que ces fermetures spontanées existent.

Récemment encore, j'en ai observé une chez le fils d'une surveillante de Saint-Antoine auquel j'avais fait, pour une occlusion post-appendiculaire, une fistule sur le grêle, type Vitzel. Pendant quinze jours, la totalité des matières s'évacua par la fistule, puis, progressivement, leur cours normal se rétablit et l'orifice fistuleux s'oblitéra.

Cette discussion est vaste. Il ne faut pas y énoncer d'opinions exces-

(1) Voir à ce sujet Sénèque, *La Presse Médicale*, 26 décembre 1925.

sives parce que le résultat que l'on peut obtenir est dépendant d'une quantité de facteurs, dont le niveau de la fistule et essentiellement l'état de tractus intestinal au-dessous de celle-ci. Or, ces faits ne sont appréciables que dans les cas où une intervention exploratrice complète peut être faite.

Dans ces derniers cas, si cette exploration est estimée possible, l'on peut envisager une dérivation iléo-transverse ou sigmoïdienne. C'est également ceci qu'il faut faire sans trop tarder si une fistule iléale ne se ferme pas ou cachectise le malade.

Quant au procédé du drain, je n'en ai pas obtenu satisfaction. Là aussi, l'état de l'intestin sous-jacent demeure la condition d'un succès.

M. **Pierre Duval :** Il semble que la discussion se soit singulièrement égarée ; nous en venons à discuter l'iléostomie dans l'occlusion intestinale et M. Neculaï David a pourtant posé simplement cette question : les fistules dérivatives du grêle sont-elles cachectisantes ? Dans son très beau rapport, Alglave n'a répondu qu'à cette question.

Il convient tout d'abord d'établir la différence fondamentale qu'il y a entre la fistule du grêle, agent de dérivation incomplète du contenu intestinal, et l'anus grêle, agent de dérivation totale.

La gravité d'une dérivation externe du contenu de l'intestin grêle dépend uniquement de deux facteurs :

a) L'importance de sa dérivation partielle ou totale ;

b) La hauteur du lieu de dérivation sur le tractus grêle.

De la combinaison de ces deux facteurs dépend la gravité de la dérivation, et le facteur le plus important paraît sans conteste la hauteur sur le grêle.

Un anus grêle haut situé entraîne rapidement la mort, une fistule importante est de très grande gravité. Inversement, un anus sur la terminaison du grêle peut être compatible avec l'existence dans de nombreux cas, une simple fistule est bien tolérée.

Mais dans l'évolution des fistules et anus grêles chez l'homme, il faut toujours tenir compte de la digestion de la paroi abdominale par les sucs intestinaux, et des lésions septiques qu'elle provoque qui par leur allure aiguë ou chronique peuvent entraîner des complications locales très graves avec une cachexie plus ou moins rapide. Aussi paraît-il absolument indiqué de fermer ces fistules le plus vite possible.

Quant à l'iléostomie dans l'occlusion intestinale, nous ne saurions oublier qu'elle est discutée depuis Nélaton. Je crois qu'à l'heure actuelle tout le monde est d'accord. Il faut faire tout le possible pour l'éviter et tâcher de lever l'obstacle intestinal ou faire une opération palliative, en l'espèce une anastomose intestinale quelconque de dérivation interne.

Mais dans certaines occlusions, en particulier dans celles qui, précoces, compliquent une appendicite aiguë, l'iléostomie est l'opération salvatrice, et ses succès ne se comptent plus, à condition que la dérivation soit partielle et porte sur la fin du grêle.

M. **Alglave** : Je remercie ceux d'entre vous qui ont bien voulu, à l'occasion de mon rapport, nous faire part de leur expérience et m'aider à répondre à l'importante question qui nous était posée par le travail de M. Neculaï David.

A mes remerciements, j'ajouterai seulement deux mots pour rappeler à mon ami Lardennois l'observation de Maisonnet (juin 1928), et lui faire remarquer quand il me demande si je suis jamais intervenu pour remédier à une occlusion du grêle par péritonite adhésive, que précisément, j'ai apporté à cette tribune, le 19 avril dernier, une observation d'occlusion de cet intestin, au cours d'une fièvre typhoïde compliquée de péritonite adhésive diffuse, chez une toute jeune femme. Je le prie de bien vouloir s'y reporter et d'y lire la conclusion qui la termine.

COMMUNICATIONS

Le fibrome diffus du muscle grand droit de l'abdomen, véritable entité clinique chez l'enfant.

Communication suivie de deux rapports (1).

1° Tératome du muscle grand droit gauche opéré à l'âge de deux ans, enfant revu sans récidive à quatorze ans,

par M. **P. Grisel.**

2° Fibrome du muscle grand droit de l'abdomen chez une fillette de vingt-deux mois,

par M. **Y.-J. Longuet.**

par M. Marcel Fèvre.

Le fibrome diffus envahissant des muscles grands droits de l'abdomen doit être érigé, chez l'enfant, au rang d'une véritable entité clinique. Le tableau en est assez fréquent et suffisamment typique pour que le clinicien puisse le reconnaître, pour que le chirurgien sache comment l'opérer en effectuant une ablation totale, nécessaire pour éviter la récidive, et en terminant par une fermeture efficace de l'énorme brèche pariétale consécutive à l'ablation de la tumeur.

Ce fibrome diffus envahissant des muscles grands droits est cependant totalement ignoré, aussi bien de nos livres et traités de pédiatrie les plus classiques que de nos ouvrages chirurgicaux de base. Ceux-ci nous

(1) Travail présenté à la séance du 10 mai 1939.

parlent bien du fibrome envahissant des muscles grands droits, mais pour le faire rentrer dans le cadre général des fibromes de la paroi abdominale, *affection atteignant essentiellement les femmes, à la suite de distensions abdominales par la grossesse.* Dans son *Traité de thérapeutique chirurgicale*, Lecène écrit à ce sujet : « On sait que ces fibromes de la paroi abdominale s'observent presque uniquement chez des femmes, pendant la période active de la vie génitale, de vingt à quarante ans. » Dans le *Précis de Pathologie chirurgicale*, MM. Gosset et Petit-Dutaillis expriment une opinion analogue : « Peu fréquents, les fibromes des parois abdominales se rencontrent presque exclusivement chez les femmes en période d'activité sexuelle. Sur 100 observations, 4 seulement concernent des hommes. Les effets de l'accouchement, agissant par des éraillures aponévrotiques semblent jouer un rôle important dans la production de ces tumeurs, d'après la plupart des auteurs. »

A cette question générale des fibromes de la paroi abdominale, nous devons ajouter aujourd'hui une forme clinique particulière quant à sa pathogénie, quant à son âge d'apparition (vers deux, trois ans). C'est le fibrome envahissant des muscles grands droits de l'abdomen du jeune enfant.

En une dizaine d'années, dans le service de notre maître le professeur Ombrédanne, nous avons observé quatre cas de cette véritable entité clinique du jeune enfant, deux de ceux-ci ayant été opérés par nous.

L'exposé de notre premier cas suffira à nous montrer les divagations diagnostiques auxquelles donne lieu l'ignorance de la lésion :

Observation I. — Une fillette de deux ans et demi entre aux Enfants-Malades, le 13 janvier 1936, pour une tumeur de la paroi abdominale. L'enfant ne souffrait pas, mais, depuis quelque temps, son état général déclinait et les parents, inquiets, venaient de découvrir une tuméfaction siégeant au niveau du segment inférieur du muscle grand droit gauche. Cette fillette a été examinée par une série de nos maîtres les plus éclairés ; un de nos meilleurs urologistes a émis l'hypothèse d'un myome vésical ; d'autres spécialistes ont pensé à un sarcome d'origine pubienne ayant envahi le muscle grand droit ; l'origine aux dépens de l'ouraque a été discutée. Avec notre maître et ami Cathala, nous avons posé le diagnostic de tumeur du muscle grand droit gauche, mais sans oser émettre de précision complémentaire, sans même nous hasarder à prévoir si la tumeur était bénigne ou maligne.

Les raisons de ce diagnostic relevaient des examens clinique et radiologique. L'enfant étant couchée, on constatait l'existence d'une tumeur soulevant la paroi abdominale au niveau du segment sous-ombilical du muscle grand droit gauche. Au palper, il s'agit d'une tumeur en forme de raquette, à sommet arrondi, remontant en haut jusqu'à hauteur de l'ombilic, à pointe inférieure s'effilant vers le pubis gauche, s'étendant transversalement de la ligne médiane à plusieurs travers de doigt en dehors, paraissant occuper la gaine du muscle grand droit gauche dans son segment sous-ombilical.

Cette tumeur est ferme, ligneuse, fibreuse. Ses limites sont assez imprécises et ne tranchent pas nettement sur les plans environnants. Lorsqu'on fait asseoir l'enfant, la tumeur ne s'efface pas. Il ne s'agit donc pas d'une tumeur profonde sous-pariétale. Par contre, elle ne durcit

pas, mais ceci n'écarte pas l'idée d'une tumeur intra-musculaire devenue non contractile. Prise en masse entre les doigts, la masse est mobile lorsque le muscle est relâché.

Au toucher rectal, on parvient à sentir le prolongement inférieur de cette tumeur.

Les radiographies de face ne donnent pas de renseignements utiles. Mais une radiographie de profil, après injection lipiodolée de la vessie, permet de vérifier la présence de la tumeur dans la paroi abdominale, sous forme d'une ombre densifiée, et l'indépendance de la tumeur et de la région vésicale.

Intervention le 14 janvier 1936 (opérateurs : Fèvre et Petit), anesthésie à l'éther : Incision médiane sous-ombilicale ne remontant pas tout à fait jusqu'à l'ombilic. On sent la tumeur dans la gaine du grand droit gauche, dont elle semble faire partie. On décide son ablation, en passant largement autour. En dedans, sur la ligne médiane, la gaine du muscle se laisse mal cliver de la tumeur. On incise donc franchement la ligne blanche épaissie pour laisser la tumeur en dehors. En arrière, on clive le péritoine du feuillet postérieur de la gaine du droit. En dehors, près du bord externe du muscle, la gaine du droit paraît saine et se laisse inciser et cliver : à ce niveau, les fibres musculaires continuent la tumeur, à laquelle elles sont adhérentes, mais ne semblent pas envahies. On coupe en plein muscle pour aller traverser le feuillet postérieur de la gaine du muscle droit, au delà duquel on retrouve un plan de clivage prépéritonéal.

En haut, la section porte au-dessus de la tumeur, sur le muscle sain en apparence et sur les deux feuillets de la gaine.

En bas, on redescend jusqu'au pubis. Bien qu'il ne semble pas exister d'adhérences entre la tumeur et le pubis, par précaution on enlève la tumeur en bloc, avec un petit segment pubien cartilagineux.

L'épigastrique a dû être liée au cours de la dissection. Le repli graisseux situé le long de l'épigastrique paraît œdémateux.

La vaste brèche créée par l'intervention a été fermée plus aisément qu'on ne pensait, en suturant en un seul plan le reliquat de la ligne blanche et la gaine du muscle grand droit aux quelques fibres externes du muscle grand droit gauche restées intactes et aux muscles larges de la paroi.

Fermeture cutanée aux crins.

A l'examen macroscopique, la pièce a bien été enlevée en un bloc. En bas, il n'existe pas d'adhérence de la tumeur au pubis. La tumeur, adhérente aux parois de la gaine, envahit le corps musculaire et se termine progressivement en continuité avec les fibres musculaires. Elle est gris bleuté, formé à la coupe d'un tissu fibreux piqueté de points jaunes. La diffusion des lésions, le manque de limites nettes, l'absence totale d'encapsulement auraient pu faire craindre une tumeur maligne.

Il n'en était rien, comme l'a prouvé l'examen histologique pratiqué par le professeur agrégé Huguenin : « La tumeur n'est pas limitée et envahit progressivement le muscle. Elle est constituée de fibroblastes, au sein d'une substance collagène dense. Ces fibroblastes sont, en certains points, très abondants et parfois présentent la morphologie de cellules conjonctives jeunes. Mais on n'y trouve pas de monstruosités cellulaires et pas de mitoses. Le fragment examiné présente donc l'image du fibrome envahissant de Lecène et Delamare. »

Un traitement radiothérapique a suivi l'intervention. Nous avons suivi régulièrement la petite malade, et venons de la revoir plus de trois ans après l'intervention. Il n'existe pas trace de récidive. Quant à la paroi, elle est constituée par une masse indurée, résistante. Elle ne présente aucune saillie à la toux et aux efforts, aucun point faible et s'est donc reconstituée, ou mieux adaptée, au delà de toute espérance.

Notre second cas personnel concerne un garçon de deux ans, et ce fait vient donner une nouvelle entorse à la doctrine étiologique établie pour les fibromes de la paroi de l'adulte, suivant laquelle la lésion serait exceptionnelle dans le sexe masculin. Instruit par notre premier cas, nous avons su poser le diagnostic exact.

Obs. II. — S... (Lucien), deux ans, présente une tumeur pariétale remarquée, voici trois mois, par les parents. Il s'agit d'une tumeur ovalaire, s'effilant en pointe à ses deux extrémités, située dans le muscle grand droit, à hauteur et au-dessous de l'ombilic. On arrive, en déprimant les muscles larges, à insinuer les doigts derrière la tumeur dont l'origine pariéto-musculaire ne fait pas de doute. Cette tumeur nous rappelle de très près le fibrome envahissant que nous avions observé un an auparavant. Mais elle présente un caractère spécial, son extrême dureté, qui nous fait discuter un moment, pour l'écarter d'ailleurs, le diagnostic d'ostéome. C'est donc le diagnostic de fibrome envahissant du muscle grand droit que nous posons fermement avant l'intervention.

Opération, le 25 avril 1937 (opérateur : Fèvre), sous anesthésie à l'éther. Incision verticale en regard de la tumeur. On laisse, plaquée sur elle, une partie de l'aponévrose antérieure du muscle grand droit qui adhère à la tumeur musculaire. Cette tumeur n'est nullement clivable. Elle est extirpée en masse, en passant au large de ses limites. Une partie de la gaine postérieure étant très adhérente, le péritoine a dû être ouvert en un point lors de la dissection. Finalement, malgré l'exérèse à distance, on a pu garder beaucoup de l'aponévrose postérieure, quelques fibres musculaires externes du muscle grand droit, une partie de l'aponévrose antérieure. On peut rapprocher assez facilement, au catgut chromé, le segment restant musculo-aponévrotique du muscle grand droit et la ligne blanche. Les suites opératoires furent simples et correctes.

A l'examen macroscopique, il s'agit d'une tumeur fibreuse, avec, dans l'ensemble, une sorte de capsule mal limitée, un centre extrêmement dur, des prolongements envahissant le muscle.

L'examen microscopique, pratiqué par le professeur agrégé Huguenin, montre encore l'existence d'un fibrome diffus.

L'enfant fut soumis à un traitement radiothérapique post-opératoire à l'Institut du cancer, à Villejuif. Nous venons de le revoir tout récemment, deux ans après l'opération. Son état général est excellent. Localement, il n'existe aucune trace de récidive. La paroi est bonne, mais, cependant, bombe légèrement dans la région cicatricielle aux efforts de l'enfant. Il s'agit d'une sorte de soulèvement en masse de tout le grand droit, sans éventration localisée. L'ensemble est solide et il ne peut pas être question de soulever l'utilité d'une opération de consolidation pariétale.

Outre nos deux cas personnels, nous avons pu prendre connaissance de deux autres observations analogues dans le service du professeur Ombrédanne. L'observation de Y. Longuet, que nous rapportons plus loin, est typiquement évocatrice de ces tumeurs fibreuses diffuses, mais manque malheureusement du contrôle histologique. Quant à la quatrième observation, elle se résume malheureusement dans une donnée clinique et un examen histologique : « L'enfant M... (André), dix-neuf mois, entre dans le service du professeur Ombrédanne le 19 décembre 1932. Opéré le 23 décembre 1932, il sort guéri le 5 janvier 1933. Il présentait

une tumeur du muscle grand droit du côté droit. » A l'examen histologique : « La pièce présente des capsules fibreuses nettes. Le tissu fibreux est disposé en tourbillons et les cellules sont très peu nombreuses. Les vaisseaux sont normaux. Il s'agit d'un fibrome. »

Malgré l'insuffisance des renseignements sur ce dernier cas, nous sommes autorisés à dire que *quatre cas* de fibromes des muscles droits de l'abdomen ont été observés dans le service du professeur Ombrédanne *en sept ans*.

L'âge des enfants est remarquablement identique : dix-neuf mois, vingt-deux mois, deux ans, deux ans et demi. Sur ces quatre cas, deux concernent des garçons, deux autres des filles. Ces quelques notions étiologiques nous transportent bien loin des données classiques sur les fibromes de la paroi abdominale.

Nous nous croyons donc autorisé à étudier et individualiser une forme clinique particulière du fibrome des muscles droits, celle du jeune enfant.

La littérature nous apporte sur ce sujet quelques observations intéressantes et beaucoup d'autres imprécises. Le travail de Mankin (*Archives für klinische chirurgie*, 1932) porte sur 629 cas de tumeurs de la paroi abdominale. Sur ce total, Mankin signale 10 cas observés entre zéro et dix ans, 7 filles et 3 garçons. Mais cet auteur a rassemblé toutes les tumeurs de la paroi aussi bien bénignes que malignes, qu'elles siègent dans les muscles larges ou dans les muscles grands droits. Sur les 3 cas d'Abels, 2 sont suivis de récidive après extirpation, et de mort, mais concernent, semble-t-il, des tumeurs des muscles larges. Par contre, d'autres cas semblent bien correspondre à des tumeurs du muscle grand droit, tel celui de Mason, observé à la clinique Mayo chez une fillette de deux ans et demi, et un cas analogue de Stewart et Mouat chez une fillette de dix-huit mois. En 1931, Grenet et Mézard ont présenté à la Société de Pédiatrie un cas de fibrome pur, encapsulé, développé dans l'épaisseur de la ligne blanche chez une fillette de deux ans. Dans les cas de Kramer, une fillette était âgée de quatre ans et demi, et si l'autre avait quatorze ans, son affection datait de l'âge de deux ans. Nous n'avons pu retrouver l'observation ou les observations de Témoin, chez une fillette nous disent les uns, chez un garçon de sept ans, « cas unique dans la littérature » pour Petresco et Novleano nous disent les autres. La tumeur observée par Marcel Bertrand et qui lui a donné l'occasion de sa thèse (Montpellier, 1910) concernait un jeune garçon de vingt-deux mois. Mais s'il s'agissait d'une tumeur fibreuse, peut-être contenait-elle par places des cellules sarcomateuses. Ces cas de littérature ont été étudiés en ordre dispersé, souvent incomplètement. Néanmoins ils viennent nous confirmer la fréquence des tumeurs du muscle grand droit de l'abdomen vers l'âge de deux ou trois ans, et si la majorité des observations concernent des filles, le nombre des garçons porteurs de ces lésions est proportionnellement très supérieur à celui des hommes pour les fibromes observés chez l'adulte.

Ces observations semblent nous montrer toute une gamme de lésions, allant du fibrome pur, parfaitement encapsulé de Grenet et Mézard, jusqu'au fibrome suspect de dégénérescence sarcomateuse de Bertrand. Nous pensons que le cas de Grenet et Mézard, concernant un fibrome uniquement de la ligne blanche, purement aponévrotique, tient peut-être à ce siège son encapsulement absolu, qui paraît exceptionnel pour les fibromes du muscle proprement dit, qui prennent en règle l'aspect du fibrome diffus tel que l'ont décrit Lecène et Delamare.

Macroscopiquement, il s'agit de tumeurs du muscle grand droit, adhérentes à ses aponévroses, siégeant électivement semble-t-il dans la région sous-ombilicale, totalement ou partiellement. Le segment interne de la gaine était plus adhérent que l'externe, du moins dans nos 2 cas, sans qu'il existât d'envahissement de la ligne blanche. Nos deux observations personnelles, celle de Y. Longuet, viennent nous répéter le caractère habituellement diffusant de la tumeur, qui pousse dans le muscle des prolongements non encapsulés.

Histologiquement, le type de nos tumeurs réalisait celui du fibrome diffus de Lecène et Delamare, poussant des prolongements infiltrants et destructeurs dans les éléments musculaires et aponévrotiques. Ces auteurs, dans leur article primitif, Lecène dans sa *Thérapeutique chirurgicale*, n'emploient nullement le terme de « fibro-sarcome », que nous retrouvons accolé à leur nom dans de nombreux articles. Il s'agit en effet de tumeurs infiltrantes, envahissantes, mais en règle bénignes, ne récidivant pas après ablation complète, ainsi qu'en font foi les résultats du service.

Un point particulièrement intéressant est l'existence dans ces tumeurs de cellules multinucléées qu'on rencontre par places. Lecène et Delamare insistent sur ces « curieuses altérations de régression du tissu musculaire strié, que Durante a si bien décrit sous le nom de *fausses cellules géantes*, ou *cellules géantes musculaires*. Les noyaux se multiplient, s'accumulent en un point ou se répartissent inégalement sur le pourtour d'une masse protoplasmique qui conserve encore les réactions colorantes du sarcoplasma, ce qui permet de les distinguer facilement d'une vraie cellule géante. Ces faits montrent d'une façon indiscutable que dans une partie au moins de son étendue, le fibrome de la paroi abdominale s'infiltre dans les muscles et les détruit en se substituant progressivement aux fibres musculaires striées ». Stewart et Mouat signalent également l'existence de plasmodes multinucléées ressemblant aux cellules géantes. Et c'est pourquoi nous nous demandons si dans le cas de Marcel Bertrand, volontiers considéré comme présentant une dégénérescence sarcomateuse, nous ne pouvons pas émettre quelques doutes sur la malignité. Voici d'ailleurs les termes dubitatifs du professeur Bosc dans son examen histologique : « Enfin, en de très rares points, on trouve des espaces remplis de très grosses cellules à noyau volumineux ou multiples ressemblant à des cellules sarcomateuses ou à des cellules syncytiales peu développées. »

Il est bien évident que les pathogénies proposées pour les fibromes de la paroi abdominale de la femme adulte sont à rejeter chez l'enfant et qu'il ne peut être question d'éraillures aponévrotiques provoquées par l'accouchement.

L'origine de la lésion peut être franchement aponévrotique, aux dépens de la ligne blanche, comme dans le cas de fibrome pur de Grenet et Mézard. Mais elle paraît souvent située en plein muscle. Nous devons songer, devant la prédilection de ces fibromes pour les muscles grands droits, à l'existence d'intersections aponévrotiques dans ces muscles, qui pourraient être le point de départ du fibrome diffus.

L'évolution élective de l'affection chez de jeunes enfants de deux à trois ans fait évidemment penser à une origine congénitale de la tumeur, et c'est un point que nous reprendrons en détail dans notre rapport sur le beau cas de M. Grisel qui concernait une tumeur mixte, en partie seulement fibreuse.

En clinique, c'est la tumeur qui finit par alerter les parents. Il n'existe pratiquement pas de douleurs. Dans un de nos cas, le développement de la tumeur semblait coïncider avec une altération de l'état général.

Cette tumeur siège en règle latéralement, dans la gaine d'un muscle grand droit, allongée verticalement comme ce muscle, occupant la région sous-ombilicale de préférence, parfois située en regard de l'ombilic. Sa forme est discoïde, ovalaire, en raquette. Elle tend à s'effiler à ses extrémités. Les bords sont peu nets, assez imprécis. La consistance de la tumeur est ferme, dure, pouvant même faire penser à une constitution cartilagineuse ou osseuse. La peau est mobile sur la tumeur. La tumeur siège bien dans le muscle, ce que trois faits peuvent mettre en évidence : 1° la tumeur est mobilisable lorsque la paroi abdominale est relâchée ; 2° la tumeur se fixe lors de la contraction musculaire (signe de Bouchacourt) ; 3° il est parfois possible d'insinuer les doigts sous le bord externe de cette tumeur, lorsque la paroi est souple, et de s'assurer ainsi qu'on la mobilise avec la paroi devant les plans profonds. Par contre, dans nos cas du moins, la tumeur ne durcissait pas lors de la contraction musculaire. Le fait s'explique par la consistance fibreuse de la tumeur, qui crée un segment rigide, devenu incontractile, dans le muscle atteint.

Le toucher rectal peut permettre parfois de sentir, dans la paroi, le pôle inférieur de la tumeur. L'ombre que forme la masse se dessine parfois dans le muscle grand droit sur une radiographie de profil bien exécutée.

Si l'affection est connue du clinicien, le diagnostic en est facile. Sinon, il peut divaguer largement. Rappelons que notre premier cas, vu par plusieurs praticiens éminents, avait donné lieu à bien des hypothèses erronées : myome développé aux dépens de la vessie, tumeur provenant de l'ouraque, ostéo-sarcome périostique d'origine pelvienne, se prolongeant dans le muscle grand droit.

Si le siège de la tumeur est bien précisé, il ne reste qu'à discuter la nature de cette tumeur du muscle grand droit. L'*hématome simple*, qu'il se développe après traumatisme ou chez un hémophile, a pour lui son étiologie particulière et détermine souvent, d'ailleurs, une irritation péritonéale qui n'existe pas dans le fibrome envahissant.

Le *kyste hydatique* inclus dans la gaine du grand droit peut se voir même chez l'enfant, comme le prouve une observation de MM. Négrié et Rolland concernant une fillette de neuf ans. La tumeur, progressivement développée depuis deux ans, siégeait à gauche de l'ombilic, mais donnait une impression kystique à la palpation, ce qui fit immédiatement penser au kyste hydatique. Les épreuves biologiques positives confirmèrent ce judicieux diagnostic.

Certaines inflammations avec réaction conjonctive autour de la lésion, certains abcès froids bacillaires, certaines myosites suppurées et localisées peuvent prêter plus facilement à erreur. Tout récemment encore, Desjacques, Boudet et Despierres ont discuté la possibilité d'un sarcome à propos d'un cas d'abcès staphylococcique de la paroi abdominale à type d'abcès froid chez un enfant de quatre ans. Plus typique encore est cette observation de Moiroud et Arnaud concernant un abcès froid non tuberculeux du muscle grand droit, formant une véritable tumeur qui siégeait en plein muscle et fut enlevée sous anesthésie locale, chez un garçon de dix-sept ans il est vrai.

Il existe un certain nombre de cas d'*angiomes* du muscle grand droit chez l'enfant, dont un cas assez récent d'Angeletti. Mais ces tumeurs d'origine vasculaire présentent en règle deux caractéristiques : une certaine sensibilité, une diminution de volume à la pression.

Le traitement de ces fibromes diffus du muscle grand droit est dominé par la nature envahissante de la tumeur.

Les principes directeurs de l'extirpation ont été admirablement formulés par Lecène pour les fibromes de l'adulte et conservent toute leur valeur pour ceux de l'enfant : « Il faut les enlever largement, en dépassant nettement les limites apparentes de la tumeur... Il n'existe pas, à la périphérie de ces néoplasmes, de véritable plan de clivage net : ce n'est donc pas un fibrome encapsulé, et par conséquent énucléable... La tumeur étant largement extirpée par une incision suffisante, il faut couper hardiment autour d'elle, à 1 ou 2 centimètres de distance, en tissu macroscopiquement sain, les muscles et les aponévroses ; on réalise ainsi une véritable excision de la tumeur ; l'énucléation anatomiquement impossible, qui laisse forcément en place des parties jeunes de la périphérie de la tumeur, amorcerait ainsi une récidive fatale... De même, lorsque le péritoine adhère à la partie profonde du fibrome, il faut en enlever une partie suffisante et ne pas essayer de le cliver. »

La technique locale d'extirpation du fibrome diffus du muscle grand droit peut aller jusqu'à la résection totale d'un segment du muscle avec les aponévroses et le péritoine correspondant. Notre rapport sur une

intéressante observation d'Yves Longuet nous permettra de développer ce point de technique et d'étudier l'*utilité de la radiothérapie post-opératoire* qui fut utilisée dans nos deux cas.

M. P. Grisel a eu la très grande amabilité de nous envoyer une observation de tumeur du muscle grand droit gauche chez un enfant. Il s'agit d'un cas tout à fait remarquable, opéré à l'âge de deux ans, et suivi sans récidive jusqu'à quatorze ans. Mais, surtout, l'observation de M. Grisel vient nous donner, par une heureuse forme de transition, l'explication pathogénique des fibromes de la paroi abdominale de l'enfant, que nous devons considérer comme de véritables inclusions embryonnaires.

Voici l'observation de M. Grisel :

L'enfant N... a été vu une première fois, à l'âge de neuf mois, pour une hernie ombilicale et une hydrocèle droite. Huit mois plus tard, l'état général de l'enfant est devenu bon ; la hernie ombilicale ne fait plus qu'une légère saillie ; l'épanchement vaginal est résorbé. Mais l'enfant est présenté cette fois pour une tumeur du volume d'une grosse noix, située dans l'épaisseur du muscle grand droit de l'abdomen, à gauche, à hauteur de l'ombilic. Cette tumeur est dure, sans fluctuation perceptible. Il existe quelques ganglions inguino-cruraux. Cette tumeur a été constatée quatre mois auparavant, au cours d'un séjour de l'enfant dans une pouponnière. Le diagnostic de probabilité, sans certitude, est celui d'abcès froid en voie de formation. Cet examen datait du 18 mai 1923. Un an plus tard, le 3 juin 1924, il s'agit manifestement d'une tumeur de la paroi abdominale, et cette tumeur, dont l'apparition date maintenant de près d'un an et demi, s'est beaucoup développée. D'un diamètre de 8 centimètres, elle fait corps avec le muscle grand droit gauche, un peu au-dessous de l'ombilic ; elle a la forme d'un disque à surface lobulée, très dure, elle adhère à la peau dans sa partie supérieure. Le réseau veineux sous-cutané est anormalement développé à son niveau.

Opération le 11 juin : Ablation en masse, qui entraîne une perte de substance de tous les plans de la paroi, sur une étendue qui égale presque celle d'une paume de main. Le péritoine n'est pas ouvert ; il est blanchâtre et épaissi sur quelques points. La paroi est reconstituée par simple rapprochement à points séparés, au catgut et aux crins, des bords de la perte de substance, ce qui cause une forte dépression de la paroi. Evolution sans incident.

L'enfant est revu le 25 octobre. Il n'y a pas d'éventration ; la cicatrice cutanée est à plat dans sa partie sus-ombilicale et soulevée par une infiltration graisseuse au-dessous, avec épaississement chéloïdien marquant l'emplacement des deux points de suture inférieurs.

Le 26 mars 1926, vingt et un mois après l'opération, l'enfant revu est en bon état général ; aucun signe de récidive, la cicatrice est un peu soulevée par une masse adipeuse sous-cutanée.

Enfin, le 7 mai 1936, douze ans après l'opération, le malade, maintenant âgé de quatorze ans et demi, est présenté pour une série d'anomalies qui inquiètent les parents : l'enfant se plaint d'avoir les membres inférieurs lourds et d'y ressentir parfois des douleurs ; il est incapable de prendre part aux exercices de gymnastique de son école. On constate de la myopie, une cyphose dorsale avec cypho-scoliose modérée dorso-lombaire droite, une adiposité générale avec glandes génitales peu développées. Mais

l'examen de la cicatrice opératoire montre l'absence de toute récidive et même d'éventration.

Ce résultat est d'autant plus intéressant que l'examen histologique de la pièce conclut à une évolution vraisemblablement maligne. La pièce a été examinée par le D[r] Bauer : La pièce examinée est formée de deux fragments, qui ont une structure entièrement différente et qui répondent à deux lésions distinctes : une tumeur conjonctive, qui siège évidemment dans un muscle, et une tumeur épithéliale, dont l'origine ne peut être déterminée par le seul examen histologique.

La tumeur musculaire est un fibro-sarcome qui contient encore quelques faisceaux striés provenant du muscle détruit. Le tissu est constitué par des trousseaux nattés de cellules très allongées, à noyau en bâtonnet, situées dans un stroma assez lâche de fibrilles collagènes fines.

La tumeur épithéliale est de structure complexe. Le stroma conjonctif, qui est abondant et très variable suivant les points, contient un grand nombre de fibres musculaires lisses. L'élément épithélial est constitué par des cellules assez volumineuses, qui peuvent être aplaties, cubiques ou cylindriques et qui sont disposées en lames et en tubes difformes. Le protoplasma est abondant, finement granuleux, basophile ; les noyaux contiennent un nucléole assez gros et des grains de chromatine formant un pointillé très fin. Dans les tubes les mieux constitués, les cellules ont un plateau strié. On observe aussi, mélangés dans le revêtement de cavités étendues, des îlots de cellules caliciformes et des îlots de cellules qui semblent appartenir à un épithélioma pavimenteux.

Le stroma est formé de tissu conjonctif qui a soit l'aspect fibreux adulte, soit l'aspect muqueux embryonnaire ; ses cellules prennent par places un développement qui rappelle l'aspect du sarcome.

Il s'agit vraisemblablement d'un tératome en évolution maligne.

L'observation de M. Grisel concerne un cas exceptionnel : un tératome du muscle grand droit de l'abdomen chez un enfant de deux ans.

L'examen histologique mis à part, cette tumeur présentait les caractères des fibromes diffus du muscle grand droit. L'apparition insidieuse chez un enfant de deux ans, la nécessité d'une très large dissection, une réfection pariétale relativement aisée immédiatement, excellente comme résultat éloigné, un examen histologique parlant d'une suspicion de malignité alors que la tumeur reste sans récidive douze ans plus tard, sont autant d'analogies rapprochant les fibromes diffus des muscles grands droits et les tératomes de cette région.

Mais c'est au point de vue pathogénique surtout que la belle observation de M. Grisel nous apporte des éléments essentiels. Evidemment, il n'était pas possible, pour les fibromes diffus de l'enfant, d'invoquer des distensions pariétales par des grossesses, des éraillures de la paroi. Il était logique de considérer ces tumeurs survenant chez de jeunes enfants comme le développement d'inclusions embryonnaires. Le cas de M. Grisel vient nous fournir la preuve qu'il en est bien ainsi. Il s'agit d'une tumeur embryonnaire, présentant dans un de ses segments l'aspect du fibrome, et dans l'autre celui d'une tumeur épithéliale. Ces faits viennent à l'appui de la théorie que Grätzer a proposé pour expliquer les fibromes de la paroi chez l'adulte. Grätzer applique à ces

tumeurs la théorie de Conheim : « Ces néoplasmes proviennent de dépôts embryonnaires qui n'ont besoin que de certaines excitations pour croître, se développer, apparaître. » Chez l'adulte, ces excitations proviennent de la distension pariétale par la grossesse, d'éraillures de la paroi, de traumatismes. Pour le cas particulier de l'enfant, dont les tumeurs se développent très électivement dans le grand droit vers la deuxième année, nous pouvons juste invoquer deux faits pour expliquer cette croissance : le plein essor de développement du muscle grand droit dans les premières années de la vie, les traumatismes abdominaux provenant des premières chutes de l'enfant qui commence à marcher entre un et deux ans. Insistons d'ailleurs sur le fait que, dans l'observation de M. Grisel, l'enfant présentait une série de lésions congénitales ou de prédispositions congénitales anormales : hernie ombilicale et hydrocèle dans sa première année ; ultérieurement myopie, cyphoscoliose, adiposité générale, glandes génitales peu développées. Son embryome, comme bien des tumeurs de l'enfant, réalise donc une sorte de malformation congénitale, une « malformation tumorale » selon une expression que nous employons volontiers.

Messieurs, je vous propose de remercier très vivement M. Grisel de nous avoir envoyé cette observation aussi intéressante que complète, et de le féliciter du beau résultat obtenu.

M. Y. Longuet a eu l'occasion d'opérer un cas de fibrome diffus dans le service du professeur Ombrédanne. Il s'agissait d'une fillette de vingt-deux mois. Cette tumeur a donc été observée et opérée à l'âge électif auquel elle est découverte chez l'enfant. L'aspect clinique, par la diffusion de la tumeur, évoquait l'idée d'un sarcome au premier abord. Ce cas est particulièrement intéressant, par suite de l'ampleur de l'exérèse pratiquée et par le bon résultat obtenu, qui se maintient sept ans plus tard, bien que l'enfant n'ait pas eu de traitement radiothérapique post-opératoire.

Voici cette intéressante observation :

L'enfant T... (Jeannine), vingt-deux mois, entre aux Enfants-Malades, le 23 février 1932, pour tumeur de la paroi abdominale. Cette tumeur forme, à l'inspection, une voussure en verre de montre siégeant au-dessous et en dehors de l'ombilic, voussure assez régulièrement arrondie, de 4 à 5 centimètres de diamètre. Pas de chaleur locale, pas de circulation collatérale, pas de modification de couleur de la peau.

A la surface de cette tumeur, la peau est tout à fait mobile, peut être plissée facilement, le tissu cellulaire sous-cutané n'est pas infiltré. Cette surface est assez régulière, légèrement polylobulée cependant. Au palper, la tumeur a une consistance uniformément ferme, sans aucun point ni induré, ni ramolli. Elle fait corps avec le grand droit, dans la gaine duquel elle est manifestement développée. Parfaitement limitée en surface, elle est au contraire mal limitée au niveau de ses bords, qui se perdent insensiblement en dégradé dans les plans musculo-aponévrotiques de la paroi. Cette absence de limitation nette est surtout manifeste en dedans et en haut, les limites de la tumeur se rapprochant de la ligne médiane d'une

part, du rebord chondral d'autre part, sans les atteindre. Pas d'adénopathie inguinale, ni axillaire. Etat général intact.

Intervention le 24 février 1932, sous anesthésie à l'éther (opérateurs : Longuet et Saboureau) : Après dissection des bords de la plaie cutanée, on met à nu la surface de la tumeur, qui est constituée par le feuillet antérieur de la gaine du droit, infiltrée par la tumeur, et qui a perdu son aspect aponévrotique normal pour prendre une coloration gris blanchâtre, terne.

A 2 centimètres environ au-dessous de la limite inférieure apparente de la tumeur, on fait une petite boutonnière verticale sur la gaine du droit. A ce niveau, qui répond à peu près à la hauteur de l'ombilic, le muscle paraît normal. On fend alors horizontalement le feuillet antérieur de la gaine sur toute la largeur, on isole les deux bords du muscle et l'on sectionne transversalement celui-ci. Hémostase des branches de l'artère épigastrique. On cherche s'il existe un plan de clivage entre la face postérieure de la tumeur, qui infiltre en masse la partie supérieure du droit, et, d'autre part, le feuillet postérieur de la gaine ; il n'y en a pas. On sectionne transversalement le feuillet postérieur de la gaine au même niveau que l'antérieur et l'on cherche un plan de clivage devant le péritoine. Très vite, on est obligé d'ouvrir celui-ci, à la fois à cause de sa minceur, normale à ce niveau, et aussi parce qu'il adhère à la face profonde de la tumeur.

Deux pinces à traction sont placées sur le bord inférieur de la tumeur et l'on poursuit la libération en masse de toute la partie supérieure du droit avec les deux feuillets de sa gaine, libération qui est poursuivie d'abord en dedans, par section au niveau des plans aponévrotiques le long de la ligne médiane, puis en dehors. Section dernière du grand droit et de sa gaine, en zone apparemment saine, le long du rebord thoracique, sans raser celui-ci de près.

Fermeture au catgut de la brèche péritonéale, qui a les dimensions d'une pièce de 5 francs. On s'attache enfin à reconstituer une paroi musculaire aux dépens des muscles larges de l'abdomen du même côté. Un vaste lambeau quadrilatère à pédicule externe, taillé dans le grand oblique, est libéré loin en dehors, par dissection de sa face profonde. On l'amène, par traction, dans la brèche et l'on suture son bord interne au bord supérieur et interne de la brèche. Les sutures sont faites au fil non résorbable. Suture cutanée sur petit drainage au crin.

Examen macroscopique de la pièce : la tumeur, d'aspect fibreux, infiltre le muscle grand droit et les deux feuillets de sa gaine, sans aucune capsule d'enveloppe. Aspect homogène de la coupe.

Le cahier opératoire porte : Examen histologique : tumeur fibreuse, mais aucun renseignement plus précis n'a pu être retrouvé à ce sujet.

Les suites opératoires furent normales. Réunion *per primam.* L'enfant sortit du service le 8 mai 1932. Elle a été revue en 1935 par le professeur Ombrédanne et récemment encore dans le service. L'état général est parfait. L'état local est excellent. La paroi forme une sorte de plaque fibreuse dans la région opérée. Il n'existe aucune trace de récidive.

Cette belle observation de M. Y. Longuet est particulièrement intéressante du fait de l'ampleur nécessitée par la diffusion des lésions. Se conformant aux principes directeurs de l'opération pour ces fibromes diffusants, M. Longuet est passé en tissus sains au pourtour de la tumeur. Il lui fallut pratiquement supprimer tout un segment du muscle grand droit dans le sens transversal, y compris la gaine du

muscle et un segment péritonéal postérieur. Cette véritable résection segmentaire transversale d'un grand droit avec sa gaine, et le péritoine correspondant adhérent, a forcément ouvert dans la paroi une brèche formidable. Dans nos opérations personnelles, nous avions pu garder en dehors quelques fibres musculaires et un segment de la gaine du droit, disposition facilitant la fermeture pariétale par suture de cette bande résistante verticale à la ligne blanche. M. Longuet, devant l'énorme brèche causée par l'exérèse nécessairement large de la tumeur, a dû recourir à une mobilisation du grand oblique et à une véritable myoplastie par glissement de ce muscle. Ce procédé opératoire lui a donné un succès complet, l'enfant ayant été revue trois ans et sept ans plus tard sans éventration.

Les résultats éloignés de l'opération de M. Longuet, l'absence de récidive, ont d'autant plus d'intérêt que l'enfant n'avait pas eu de traitement radiothérapique post-opératoire. Nous aurions eu tendance à accorder à ce traitement une certaine valeur devant l'absence de récidive dans nos deux cas personnels. L'observation de M. Longuet vient nous prouver qu'en l'absence de tout traitement par irradiation post-opératoire, on peut également obtenir des succès complets. sans récidive ultérieure. Nous pensons cependant sage de pratiquer un traitement radiothérapique après l'intervention.

Nous vous proposons, Messieurs, de remercier M. Longuet de nous avoir communiqué cette instructive observation, qui vient à l'appui de notre thèse qui tend à individualiser en une forme spéciale digne d'intérêt le fibrome diffus de la paroi abdominale de l'enfant.

A propos des périodes cycliques de la lithiase biliaire (note préliminaire),

par M. **Yves Delagenière** (du Mans), associé national.

D'assez curieuses opinions se sont fait jour récemment sur l'indiscutable diminution du nombre des interventions pratiquées sur les voies biliaires, diminution qui a été constatée depuis deux ou trois ans en particulier en France et aux Etats-Unis. Alors que nous assistons à un phénomène que je crois pour ma part seulement psychologique, différents auteurs ont voulu y voir les conséquences de modifications plus tangibles d'ordre soit diagnostic, soit même thérapeutique.

Ayant depuis quelque temps entrepris un important travail portant sur les voies biliaires — travail que je vous apporterai quand il sera terminé, — j'ai cru intéressant d'élargir un peu le cadre de ce travail pour vérifier les assertions de nos collègues. J'ai donc étudié le « mouvement » des opérations sur les voies biliaires de 1909 à nos jours à la clinique Delagenière ; même région, même clientèle, et (sauf sur un point) mêmes idées diagnostiques et thérapeutiques donnent à ces

trente années d'observations un intérêt que je crois réel. J'aurais pu remonter vingt ans plus haut, mais alors il apparaît bien que diagnostic et surtout indications du traitement eussent été, de 1890 à 1910, beaucoup moins précis et encore purement à l'étude.

De 1909 à nos jours, cette étude a donc porté sur un total de *258 cas opérés ;* par ailleurs, mon père et moi-même avons eu l'occasion d'observer d'autres malades lithiasiques, mais qui n'ont pas eu besoin d'intervention. C'est ainsi, pour donner un exemple, que j'ai opéré récemment pour un gros fibrome utérin enclavé du volume d'une tête fœtale et à hémorragies répétées, une femme qui avait été examinée six mois auparavant radiologiquement avec emploi du tétraiode : celui-ci avait révélé la présence de calculs biliaires ; à la fin de l'intervention pour hystérectomie, j'explorai directement par palpation la vésicule : il était facile d'y sentir 10 à 20 calculs du volume d'un très gros pois, sans une seule adhérence périvésiculaire et sans tension de la vésicule. Dans ces conditions, et étant donné les difficultés d'exérèse du fibrome, j'ai jugé prudent de ne rien faire du côté de la vésicule au cours de ce même temps opératoire : la malade sera seulement surveillée, et n'aura peut-être plus jamais recours à la chirurgie ; ce cas est loin d'être isolé.

Sur les 258 cas opérés, *184* concernent des lithiasiques et *74* des non-lithiasiques. Nous allons voir se dérouler dans le temps un curieux balancement entre la fréquence de ces deux catégories de malades.

De 1909 à 1914, la *moyenne* annuelle des interventions pour lithiase est de 8 cas ; les interventions pour lésions non lithiasiques sont exceptionnelles, on n'en trouve que 2 pour toute cette période. Pendant la période de guerre, le nombre des interventions pour lithiase baisse d'abord fortement (2 par an) pour remonter en 1918-1919 au chiffre de 9 par an. Après la guerre, le chiffre reste entre 5 et 7 pendant six ans — notons cette continuité — pour monter brusquement à 10 et même à 16 par an en 1928, baisser à nouveau entre 4 et 7 par an de 1929 à 1935, pour s'abaisser nettement depuis 1936.

Il est enfin particulièrement instructif de construire en même temps la courbe des interventions sur la vésicule non-lithiasique : rarissimes avant et pendant la guerre, ces interventions se développent à partir de 1919 ; elles sont aussi nombreuses que les interventions pour lithiase en 1925, mais sont en nette régression au moment de la grosse poussée lithiasique de 1928. En 1931, les deux courbes se rejoignent, puis, *pendant cinq ans* (1932-1936), *j'ai eu à opérer plus de cholécystites sans lithiase que de cholécystites lithiasiques.* Enfin, depuis l'arrêt observé en 1937-1938, les interventions pour cholécystites non lithiasiques sont également devenues rares.

A ces variations si curieuses, et contrairement aux idées récemment émises un peu partout, je ne vois qu'une cause possible, et cette cause est à la fois d'ordre *économique* et *psychique ;* ce facteur psychique est

sans aucun doute déterminant, mais il trouve lui-même ses raisons d'être dans des raisons économiques comme nous allons le voir.

Le phénomène de la raréfaction des cas chirurgicaux des affections biliaires a été signalé un peu partout par divers auteurs, en France et même à l'étranger. Que ce phénomène soit sans grand intérêt dans les grands centres est facile à concevoir : là, en effet, il peut s'agir de simples déplacements de clientèles, comme le fait est fréquent. Beaucoup plus importants sont les faits signalés par des auteurs placés dans des conditions d'une variabilité très faible, et dont la stabilité et la fidélité caractérisent nettement la clientèle.

Il n'est cependant pas sans intérêt d'étudier certaines des raisons invoquées qui, *a priori*, paraissent plausibles. Une des plus intéressantes est celle qui attribue à l'emploi beaucoup plus fréquent du tubage duodénal la raréfaction des interventions pour lithiase biliaire. En fait, je ne crois guère à la valeur de cet argument. Le tubage duodénal, après une vogue due un peu au vent de la mode, a vu dans nos provinces ses indications se restreindre ; là, du moins, il est loin d'être devenu un simple geste de routine. Indiscutablement, dans notre série de faits personnels, ce n'est pas à ce procédé — non plus qu'à nul autre examen qui permettrait un diagnostic plus sûr et plus facile — qu'est due la raréfaction des interventions pour lithiase. Cet argument ferait d'ailleurs une place bien exagérée dans le passé aux erreurs de diagnostic : or, celles-ci se sont montrées extrêmement rares, je pourrais dire tout à fait exceptionnelles. Il est dans ces conditions très normal que le tubage duodénal ait peu modifié le nombre des interventions pour lithiases, contrairement à ce qui a pu se produire ailleurs.

A mon sens, la raréfaction des interventions relève essentiellement de deux facteurs d'ailleurs connexes, et qui évoluent parallèlement, un facteur *physiologique* qui est la rareté plus grande de la lithiase elle-même par la diminution quantitative et qualitative de l'alimentation ; un facteur *psychologique* qui restreint en même temps le nombre des malades qui s'adressent au chirurgien.

Reprenons, en effet, les courbes évolutives que je résumais tout à l'heure. La première période de grande raréfaction de la lithiase biliaire fut celle de la guerre avec, en 1918-1919, deux années compensatrices plus élevées ; mais il est essentiel de noter que cette dernière augmentation est due aux *accidents aigus*, plus fréquents pendant ces deux années. En somme, sauf en 1918-1919, où les accidents aigus de la lithiase biliaire ont été plus nombreux, la fréquence de celle-ci baisse considérablement au début de la guerre, puis garde un taux moyen faible jusqu'en 1924. C'est dire que le facteur purement psychologique a joué sans aucun doute au début de la guerre pour empêcher nombre de malades de se faire opérer. Et on peut se demander si cette abstention volontaire n'est pas la cause première et directe de l'augmenta-

tion de fréquence des accidents aigus qui se produit brusquement quatre et cinq ans plus tard.

A quoi peut être due par contre la très nette augmentation de fréquence observée de 1925 à 1928 ? Aucune cause locale n'existant ici, il faut bien encore admettre une cause d'ordre général. Les quatre années indiquées sont celles où la crise mondiale commence son évolution ; en France, rien n'est encore sensible. C'est donc au contraire le moment de l'épanouissement maxima du bien-être dans toute une catégorie sociale qui n'était pas auparavant habituée à une alimentation si copieuse. Tout particulièrement, en effet, la lithiase biliaire touche à ce moment dans notre région des classes sociales plus moyennes que d'habitude ; elle atteint avec prédilection les couches populaires qu'elle semblait plutôt épargner autrefois. A l'augmentaion nette du bien-être, à l'extension considérable de l'alimentation carnée dans certaines classes sociales, correspond pour ces classes une recrudescence très évidente de la lithiase biliaire. Ici le facteur psychologique et le facteur physiologique marchent de pair pour aboutir à une nette augmentation de la fréquence opératoire.

Dans les années qui suivent — années de régression du bien-être général et de « crise » monétaire — il y a très naturellement une diminution considérable du nombre des interventions. Reprenant, en l'inversant, ce que nous venons de dire, nous ne serons pas étonnés de voir que le facteur moral (dépression psychique) et le facteur physiologique (diminution de la consommation générale et de celle de la viande en particulier) viennent agir tous deux dans le même sens et conduire à une très nette diminution de la fréquence opératoire en matière de lithiase.

Pour ceux qui resteraient sceptiques sur la valeur, à mon sens primordiale, du facteur psychique dans le déterminisme opératoire, je tiens à rapprocher ce fait d'un autre identique. Dès 1935 (*Archives franco-belges de Chirurgie*, mars 1936, p. 278), je signalais les répercussions de la « crise » sociale sur l'extirpabilité des cancers du rectum. Depuis lors, la proportion des cas *extirpables* s'était améliorée notablement en 1936-1937 — près de 70 p. 100 de cancers rectaux extirpables — pour retomber presque à zéro depuis l'an dernier.

Je conclurai que *le facteur psychologique, par son influence directe sur le moment choisi par les malades pour l'intervention est le facteur essentiel* et peut-être même le seul facteur des variations observées dans la fréquence des interventions pour lithiase biliaire.

PRÉSENTATION DE MALADE

A propos des ménisques discoïdes et de quelques lésions atypiques des ménisques du genou,

par M. **J. Braine.**

A l'occasion de la présentation qu'a faite récemment ici M. Mathieu (séance du 11 janvier 1939, n° 1, p. 43 de nos *Mémoires*), j'ai recherché dans mes documents sur les lésions des ménisques et j'ai recueilli l'intéressante observation de ce malade. J'ai pu le retrouver et je puis vous le présenter aujourd'hui.

M. V..., vingt-cinq ans, dessinateur, était atteint d'une lésion du *ménisque externe* du genou gauche, pour laquelle je l'ai opéré à l'âge de vingt ans et demi, en mai 1934. *L'extrémité postérieure de son ménisque présentait une déformation discoïde* (je l'avais qualifiée de « *nummulaire* » sur mon compte rendu opératoire) : *le fibro-cartilage était, en outre, rompu transversalement ;* cette rupture d'apparence récente, siégeait à l'union de l'extrémité postérieure discoïde et du reste du fibro-cartilage, à l'union de la tête et de la queue de la grosse *virgule* à laquelle ressemblait assez bien ce ménisque congénitalement déformé (fig. 1). L'histoire clinique peut être brièvement résumée comme suit :

Ce jeune homme pratiquait le foot-ball depuis l'âge de seize ans. Jamais il n'avait eu, en jouant, d'accident traumatique violent. Il ressentit une gêne progressivement croissante et de la limitation des mouvements de flexion, apparues environ un an avant la date de l'opération ; *cette entrave à la flexion était bilatérale ;* elle était toutefois *beaucoup plus marquée au genou gauche, au niveau duquel, en dernier lieu, la flexion à angle droit ne pouvait être atteinte.* Après une partie de foot-ball, la limitation de la flexion était plus marquée durant une quinzaine de jours, elle s'amendait d'elle-même peu à peu. Etant ainsi handicapé, ce malade fit, à la suite d'un *faux pas,* une *chute dans un escalier ;* elle fut suivie de *blocage immédiat et momentané,* avec une *accentuation très marquée de l'entrave à la flexion* qui dura environ une dizaine de jours (il me paraît très vraisemblable que c'est de cette chute que provenait la *rupture transversale de ce ménisque préalablement déformé et, de ce fait, prédisposé à une rupture*). Le genou n'a jamais présenté d'épanchement liquide à la suite des accidents de blocage ; ceux-ci se faisant de plus en plus fréquents et devenant presque continuels, le jeune V... fut contraint, pratiquement d'abandonner le foot-ball.

J'ai opéré ce malade en mai 1934, à l'hôpital Saint-Antoine : ablation totale du ménisque externe du genou gauche ; vous voyez l'aspect de ce ménisque, fidèlement reproduit par Frantz le jour même de l'opération (fig. 1).

Quatre mois après l'intervention, mon opéré était incorporé au service



Fig. 1. — *Ménisque discoïde ou nummulaire, fracturé.* (M. V..., vingt-cinq ans, ménisque externe, genou gauche.)

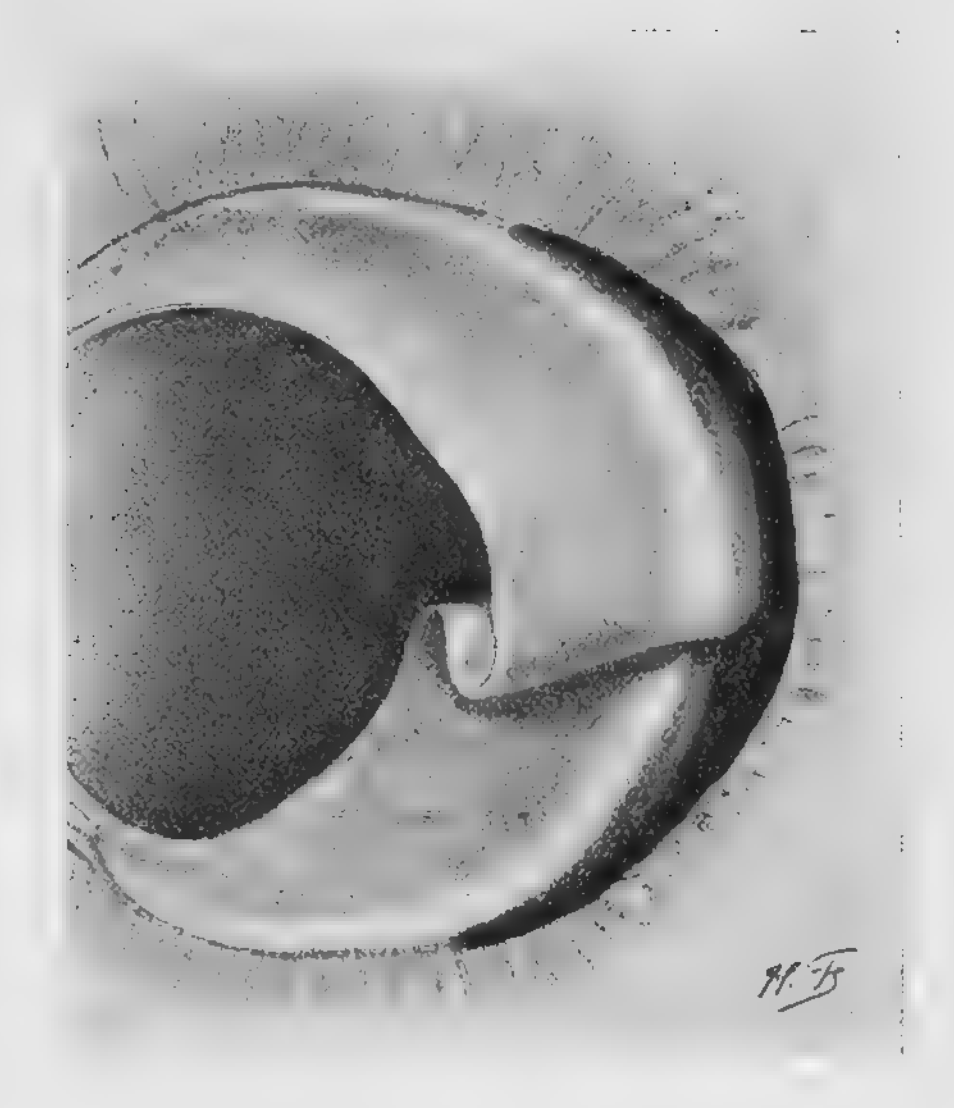


Fig. 2. — *Ménisque plicaturé transversalement*, après désinsertion capsulaire. (Sœur H..., quarante-quatre ans, ménisque interne, genou droit.)

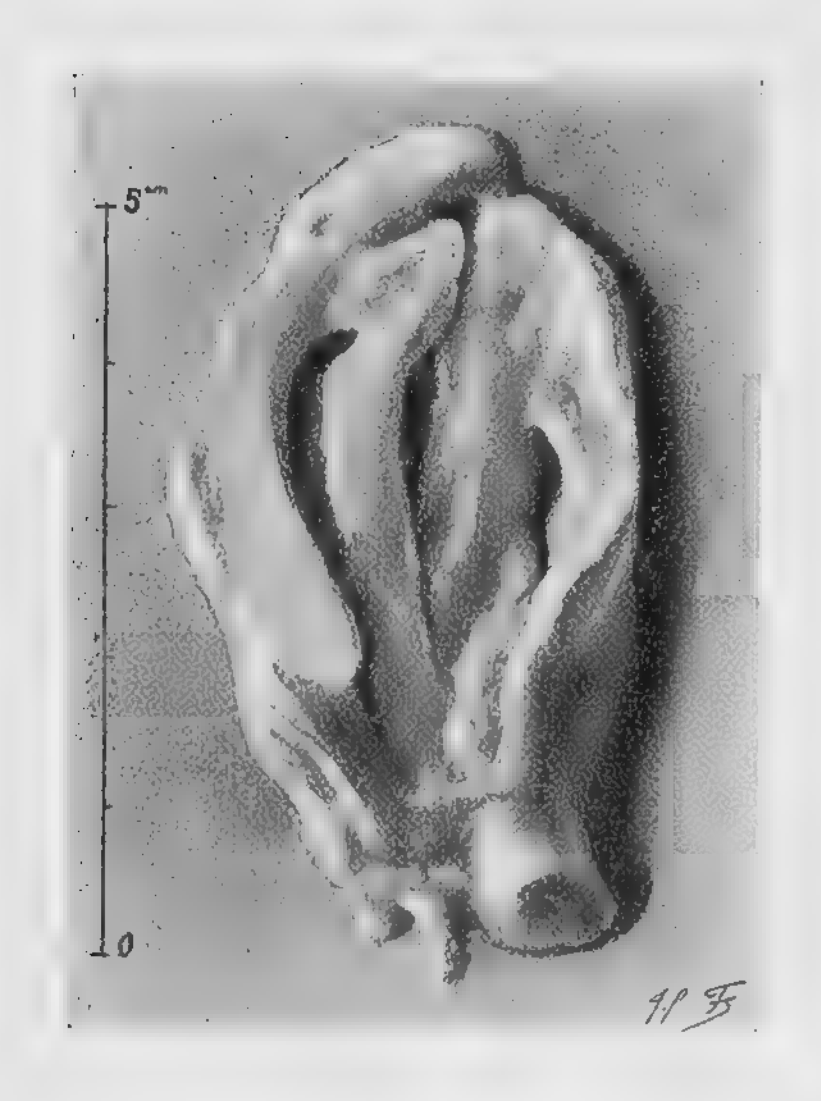


Fig. 3. — *Ménisque à triple fissure longitudinale.* (M. P..., vingt ans, ménisque interne, genou gauche.)



Fig. 4. — *Reconstitution fibro-adipeuse partielle d'un ménisque*, après ablation incomplète pratiquée antérieurement. (M. B. H..., trente ans, ménisque externe genou droit.)

militaire ; il fit deux ans de service, de septembre 1934 à septembre 1936, sans le moindre accroc à son genou. Il a repris, au régiment et depuis, la pratique du foot-ball.

Reste pendante la question de son genou droit : jamais, de ce côté, il n'a éprouvé de gêne fonctionnelle comparable à celle qu'il avait eue du côté gauche ; toutefois, il existe, nous l'avons dit plus haut, un certain degré de limitation de la flexion, variable suivant les examens : elle atteint parfois tout juste l'angle droit ; à deux reprises, il y a trois et un an, il a présenté des accidents de blocage brusque, de la limitation plus marquée de la flexion et de la douleur que le malade a localisée avec précision au niveau du ménisque externe. Si les accidents se renouvelaient, la question de l'opportunité d'une méniscectomie de ce côté pourrait se poser.

Cette histoire clinique nous paraît caractéristique. Il est plus que probable qu'il existe aussi, chez cet homme, du côté droit, une déformation ancienne, congénitale, du ménisque externe. *Nummulaire, discoïde, en virgule*, peu importe l'appellation par laquelle nous désignerons cette lésion, cette malformation très spéciale paraît siéger exclusivement sur les *ménisques externes ;* sa *bilatéralité* ne paraît pas exceptionnelle ; son existence nous a été révélée par des travaux récents : Fairbanks, en Angleterre, en aurait rencontré une douzaine de cas ; Middleton, Mac-Murray, également en Angleterre ; Zahradnicek, en Tchécoslovaquie ; Mouchet, Mathieu, en France, etc., en ont rapporté des exemples probants.

Nous profiterons de cette occasion pour faire figurer dans nos *Mémoires* les images de *trois autres lésions méniscales assez exceptionnelles* que nous avons rencontrées. Les figures 1, 3 et 4 ont été dessinées par Frantz d'après des pièces fraîches, aussitôt après l'opération ; la figure 2 est semi-schématique : ce ménisque plicaturé dans le sens transversal a été représenté en place tel qu'il apparaissait au cours de l'arthrotomie.

La figure 2 représente une *plicature transversale* d'un ménisque interne du côté droit, que j'ai enlevé en octobre 1931 à Boucicaut, chez une religieuse de quarante-quatre ans, qui avait été plâtrée et envoyée pendant plus de deux ans au bord de la mer comme étant atteinte d'une tumeur blanche. L'accident initial remontait à 1917 (chute de sa hauteur, avec torsion de la jambe). Il y eut jusqu'à 40 accidents de blocage en 1931, survenant à la suite du moindre faux pas. Il s'agissait d'une désinsertion capsulaire du ménisque à sa partie moyenne, ce qui rendait possible cette plicature du fibro-cartilage. L'articulation étant ouverte, en imprimant des mouvements de flexion et d'extension au genou, on pouvait voir le ménisque partiellement désinséré qui se pliait et se dépliait à volonté. C'est le seul cas de ce genre que j'aie rencontré.

MM. Mouchet et Tavernier, dans leur rapport au Congrès français de Chirurgie de 1926 (p. 36, fig. 9), ont rapporté et figuré un cas analogue ; au niveau de sa plicature, leur ménisque était « très aminci, aplati et dépoli » ; le nôtre ne l'était pas.

La figure 3 représente une *triple fissuration longitudinale* du

ménisque interne du genou gauche chez un homme de vingt ans que j'ai opéré en mars 1938 à Saint-Antoine. L'accident initial remontait à trois ans : accident de bicyclette avec violente torsion du genou. Les blocages n'apparurent qu'un an après ; ils se répétèrent, de plus en plus rapprochés, jusqu'à devenir incessants ; le malade ne pouvait plus faire 10 mètres sans que son genou se bloquât. La pièce montre un ménisque fendu longitudinalement de bout en bout et dont les deux segments étaient eux-mêmes fissurés dans le sens de la longueur, d'où trois fentes longitudinales séparant quatre lanières fibro-cartilagineuses.

La figure 4 représente la pièce opératoire que j'ai enlevée en février 1930 à Saint-Antoine à un homme de trente ans, marchand de vins, qui avait été opéré une première fois en 1924, dans une ville du Midi, de *méniscectomie partielle* (2/3 antérieurs du ménisque externe du genou droit) par une incision verticale juxta-rotulienne. L'accident initial remontait à 1923 : brusque glissade sur du pavé gras, en soulevant un objet lourd, chute avec flexion et torsion du genou.

A partir de 1926, des accidents articulaires reparurent, avec *blocages « mous »* et *limitation de la flexion* qui ne pouvait dépasser l'angle droit, douleur locale nette, léger épanchement articulaire ; il y avait en outre quelques mouvements de latéralité et une hernie de la capsule. On voyait nettement sur la pièce opératoire que j'ai enlevée la *formation d'une sorte de néo-ménisque* (fig. 4) qui prolongeait en avant le tiers postérieur du ménisque primitif qui avait été laissé en place. C'était une manière de reconstitution assez grossière, d'apparence irrégulière et boursoufflée, de la partie antérieure du ménisque, aux dépens du tissu fibro-adipeux juxta-articulaire. Le tiers postérieur du vrai ménisque laissé en place était seul fibro-cartilagineux, le « néo-ménisque » n'était que fibro-adipeux.

J'estime qu'une des causes essentielles qui ont favorisé cette manière d'invagination secondaire des tissus péri-articulaires dans l'hiatus fémoro-tibial, resté béant par suite de l'ablation partielle du ménisque, était l'insuffisance de la suture des divers plans traversés (synoviale, surtout fibreux) ; leur suture m'était apparue comme ayant été faite d'une manière rudimentaire et fort imprécise, lors de la première intervention. Une réunion hermétique correcte, plan par plan, se serait très vraisemblablement opposée à cette sorte de succion, d'aspiration, des parties molles vers la cavité articulaire, partiellement déshabitée après l'extirpation incomplète du fibro-cartilage.

Je crois qu'il doit y avoir là l'explication d'un certain nombre de soi-disant *régénérations ou reconstitutions des ménisques* après méniscectomie, qui ont été signalées et rapportées dans divers travaux étrangers récents.

M. **Albert Mouchet** : La *plicature du ménisque interne* que nous a montrée Braine est une lésion anatomique que je crois très rare ; j'en ai opéré un cas en 1916 qui est reproduit (fig. 9, p. 36) dans le

rapport que nous avons présenté, M. Tavernier et moi, sur la Pathologie des Ménisques au *Congrès de Chirurgie français* d'octobre 1926. L'image de mon cas est identique à celle du cas de Braine.

En ce qui concerne le *ménisque externe discoïde*, je ferai remarquer qu'en général, dans cette malformation congénitale, le ménisque occupe une surface beaucoup plus étendue du plateau tibial externe ; il le recouvre entièrement. En même temps, il présente en son milieu une crête, une sorte de dos d'âne, légèrement oblique d'arrière en avant et de dedans en dehors.

NOTE DU SECRÉTAIRE GÉNÉRAL

Les auteurs habitant Paris ou qui en font spécialement la demande reçoivent pour corrections les épreuves de leur travail en temps voulu pour qu'ils puissent renvoyer ces épreuves revues par eux, le lundi avant midi. En conséquence, les membres de l'Académie qui, par suite d'une erreur involontaire, n'auraient pas été mis à temps en possession de leurs épreuves, peuvent passer le lundi 1, rue Cassette, à l'Imprimerie Maretheux, pour indiquer leurs corrections.

Le Secrétaire annuel : M. ROBERT MONOD.

Imprimé par l'Ancne Imple de la Cour d'Appel, A. MARETHEUX, Dir., 1, r. Cassette, à Paris (France).

MÉMOIRES

DE

L'ACADÉMIE DE CHIRURGIE

Séance du 24 Mai 1939.

Présidence de M. Henri Hartmann, *ancien président.*

PROCÈS-VERBAL

La rédaction du procès-verbal de la précédente séance est mise aux voix et adoptée.

CORRESPONDANCE

La correspondance comprend :

1° Les journaux et publications périodiques de la semaine.

2° Des lettres de MM. Gatellier, Girode, Maisonnet, Maurer, Soupault, Welti, Wolfromm, s'excusant de ne pouvoir assister à la séance.

3° Un travail de MM. Marcel Arnaud, Jean Pervès, associés nationaux ; Albert Caire (Marseille) et François Morvan (Marine), intitulé : *Remarques sur le traitement des plaies des membres. A propos d'observations recueillies sur des blessés de la guerre d'Espagne.*

4° Un travail de MM. Vergoz, associé national, et Ezes, intitulé : *Astragalectomie pour fracture du pilon tibial avec luxation de l'astragale ; résultat fonctionnel défectueux. Arthrodèse tibio-tarsienne.*

5° Un travail de M. Joseph Fiévez (Malo-les-Bains), intitulé : *La réduction sanglante des fractures de la clavicule ; à propos de 2 cas à résultat anatomiquement parfait sans ostéosynthèse.*

M. Boppe, rapporteur.

6° Un travail de M. Olry (Douai), intitulé : *Embolie de l'origine de l'artère humérale. Embolectomie. Guérison immédiate se maintenant après sept années.*

M. Menegaux, rapporteur.

7° Un travail de MM. du Bourguet, Tanguy et Mabille (Armée), intitulé : *Un cas de fractures isolées des cinq apophyses transverses.*

Publication périodique hebdomadaire.

lombaires du côté droit, traité par l'infiltration à la novocaïne, est versé aux Archives de l'Académie sous le n° 192. Des remerciements sont adressés aux auteurs.

PRÉSENTATION D'OUVRAGE

MM. A. Bernou, H. Fruchaud et H. d'Hour font hommage à l'Académie d'un exemplaire de leur ouvrage intitulé : *Traitement médico chirurgical des pleurésies purulentes tuberculeuses.*

Des remerciements sont adressés aux auteurs.

A PROPOS DU PROCÈS-VERBAL

Les fistules du grêle d'origine tuberculeuse,

par M. **André Richard.**

A la suite du rapport de notre collègue Alglave, et sur son aimable insistance, je vais vous rapporter brièvement l'histoire de deux de mes malades, il y en a un troisième semblable mais, n'ayant pu voir le malade ces derniers jours, je ne veux parler que de ce dont je suis certain.

M. Alglave a mentionné, au cours de la discussion, la gravité particulière des fistules du grêle dans la tuberculose intestinale, quel que soit leur niveau, et ceci me paraît une exception à la règle très sage que rappelait mon maître Pierre Duval, à savoir : fistule sur le jéjuno-iléon incompatible avec l'existence, fistule sur la partie basse de l'iléon, même prolongée, compatible avec la survie.

Dans les 2 cas que je vais vous rapporter, la fistule sur la partie terminale de l'iléon avait entraîné un dépérissement, un amaigrissement et une asthénie tels que je n'ai pu pratiquer l'anastomose salvatrice qu'en prévenant l'entourage du malade des risques considérables que faisait courir au malade l'intervention, même pratiquée sous anesthésie locale ; et pourtant, dans les 2 cas et aussi dans le troisième analogue auquel je faisais allusion, il y eut une véritable résurrection et si rapide qu'il n'est pas possible de mettre la gravité de l'état antérieur de la malade sur un autre compte que celui de la fistule du grêle.

Observation I. — M... (Geneviève), vingt ans. Etudiante, atteinte depuis plusieurs mois de fatigue, amaigrissement, puis d'un abcès de la fosse iliaque droite pour lequel on fait le diagnostic d'ostéite du bassin. La malade est adressée au Dr Calvé (de Berck), mais rapidement l'abcès s'ouvre et bientôt on voit apparaître une fistule pyo-stercorale. L'état général décline ensuite très rapidement, malgré l'immobilité, le traitement climatique et les diverses thérapeutiques essayées. En septembre 1931, le Dr Calvé m'appelle en consultation et me dit que ses derniers examens permettent d'éliminer toute lésion osseuse. Après un examen complet, nous tombons d'accord sur le diagnostic de tuberculose iléo-cæcale, l'affaiblissement est tel (et le Dr Calvé insiste sur son aggravation rapide dans les derniers jours) que j'expose à la famille la nécessité de faire sans délai sous anesthésie locale une anastomose de dérivation tout en insistant sur l'incertitude du résultat et sur les mauvaises conditions où se trouve la malade pour supporter une intervention même rapide et sous anesthésie locale.

Je pratique, le lendemain, une laparotomie médiane sous-ombilicale et je constate que les 10 derniers centimètres de l'iléon et le cæcum constituent un magma dur solidement fixé à la fosse iliaque et qu'il est impossible de chercher à dissocier. Je pratique une section de l'iléon à une dizaine de centimètres de la tumeur, j'enroule le bout inférieur selon la technique que m'avait apprise mon maître Cunéo et qui avait fait à l'époque le sujet de la thèse d'un de mes collègues de son service et je pratique avec le bout supérieur une anastomose iléo-transverse termino-latérale en deux plans au fil de lin. La malade paraît avoir assez bien supporté l'intervention, tous les moyens sont mis en œuvre pour la remonter et améliorer sa tension dont la maxima atteignait bien juste 7 avant l'intervention. Au bout de trois jours, la transformation est déjà évidente, la malade, qui avait à peine la force de parler la semaine précédente, s'intéresse à nouveau à la vie qui l'entoure, se fait expliquer par des schémas l'intervention qu'elle a subie, s'alimente rapidement et reprend un tel état général que quinze jours après l'intervention elle est assise sur son lit, cause avec animation et plaisante ; six semaines après l'intervention, elle a repris 10 kilogrammes ; quatre mois après, alors qu'elle est levée depuis longtemps, a engraissé au total de 23 kilogrammes et ne présente plus qu'un suintement insignifiant de son ancienne fistule, elle accepte la colectomie droite sous rachi-anesthésie, un peu difficile à cause des adhérences extrêmement serrées du cæco-côlon à la fosse iliaque et à la paroi antérieure, mais suivie d'une guérison rapide et d'une paroi solide, grâce à la réfection sous anesthésie locale de la toute petite éventration au niveau du drainage.

En juillet 1932, soit dix mois après l'intervention presque désespérée d'urgence, cette jeune fille, qui a repris 31 kilogrammes au total, a développé son système musculaire par une gymnastique progressive, fait de l'athlétisme sur la plage et nage dans la mer.

En 1933, je l'opère de rétro-flexion utérine qui occasionne des règles douloureuses ; l'hiver suivant, elle exerce sa profession de professeur de sciences, elle pratique le ski en montagne : c'est une belle athlète.

En fin de 1937 elle se marie, et j'ai pu la voir il y a trois mois avec un magnifique bébé, ayant conservé elle-même un état général et un fonctionnement intestinal tout à fait satisfaisants.

L'examen de la pièce avait montré qu'il s'agissait d'une tuberculose iléo-cæcale à forme ulcéro-caséeuse et que la fistule siégeait sur la face antérieure de l'iléon à environ 3 centimètres de la valvule de Bauhin.

Obs. II. — F... (Madeleine), trente et un ans. A subi, en 1929, un

pneumothorax thérapeutique pour caverne tuberculeuse du poumon gauche.

En 1937, elle a présenté depuis le début de l'année des troubles intestinaux avec maximum des phénomènes douloureux dans la fosse iliaque droite ; un de nos collègues l'opère le 16 mars 1937, pensant qu'il s'agit d'une appendicite chronique.

Le 28 mars, après modification de la paroi et ascension thermique, une fistule stercorale apparaît (j'ai su par notre collègue qu'à l'ouverture du péritoine il avait trouvé un peu de liquide et des granulations disséminées sur l'iléon et le cæcum).

La fistule stercorale augmente d'abondance et l'état général décline au point que le 8 mai notre collègue estime nécessaire de pratiquer une laparotomie médiane pour tenter une anastomose : il tombe sur des lésions de tuberculose si étendues avec des adhérences de tout le grêle et de l'épiploon qu'il referme sans avoir jugé possible aucune anastomose. La malade arrive le 1er août 1937 dans le sanatorium pour tuberculeux mixtes des Escaldes (Pyrénées-Orientales), car elle a présenté récemment quelques symptômes de réveil au niveau de son poumon gauche. Elle est soumise à l'insolation progressive, mais malgré une bonne pigmentation de la peau et une alimentation nettement améliorée, sa fistule est si importante que l'amaigrissement atteint 16 kilogrammes au début de décembre, depuis huit mois. Je pratique, le 7 décembre 1937, sous anesthésie locale, une iléo-colostomie termino-latérale par une technique identique à celle de l'observation I, mais sur le côlon gauche faute de pouvoir amener l'anse au transverse. En huit jours, il ne s'écoule plus du tout de liquide intestinal au niveau de l'ancienne fistule, la malade pesée régulièrement reprend 5 kilogrammes en trente jours. Son état pulmonaire s'étant beaucoup amélioré, je peux faire une colectomie droite le 22 avril 1938 sous rachi-anesthésie, sans drainage, avec fermeture *per primam.* J'avais cependant encore constaté sur les anses grêles de nombreuses granulations tuberculeuses. La malade se lève vingt et un jours après ; elle présente de la diarrhée intermittente jusqu'en août 1938 (soit quatre mois). A la fin de l'année, la malade n'a plus de signes sthétoscopiques pulmonaires, la radiographie montre une bonne cicatrisation, son état général est parfait, elle est colorée, active, son poids qui, avant ma première intervention était de 43 kilogrammes, est maintenant stabilisé à 55 kilogr. 700. J'ai pu revoir cette malade avec une guérison maintenue vendredi dernier 19 mai.

L'examen de la pièce avait montré une tuberculose iléo-cæcale à forme ulcéro-caséeuse avec deux perforations se déversant dans la cavité pyo-stercorale, une sur l'iléon, l'autre sur le cæcum.

Je ne crois pas que l'assertion de M. Alglave, et que j'ai faite mienne soit discutable, à savoir la gravité particulière des fistules de l'iléon chez des tuberculeux intestinaux présentant ou non par ailleurs une tuberculose pulmonaire, et chez lesquels la dénutrition est un facteur particulièrement fâcheux au cours du traitement de leurs lésions en évolution.

RAPPORTS

Perforation tuberculeuse de l'intestin grêle en péritoine libre. Résection. Guérison,

par MM. **Chalnot** et **Grumillier** (de Nancy).

Rapport de M. P. Wilmoth.

L'intérêt de l'observation de MM. Chalnot et Grumillier réside dans ce fait qu'il s'agit d'une perforation en péritoine libre d'un tuberculome hypertrophique de l'iléon, chez un homme de quarante-deux ans, alcoolique, atteint de cirrhose du foie.

La perforation, en péritoine libre, d'un tuberculome de l'intestin s'oppose, par sa rareté, à la perforation de l'intestin tuberculeux des phtisiques avérés ; ceux-ci font, le plus souvent, leur perforation au stade ultime de l'évolution de leurs tuberculoses viscérales ; elle passe presque toujours inaperçue, révélée à l'autopsie comme l'a montré P. Ameuille, parce que la cavité péritonéale est cloisonnée par des adhérences entéro-entériques et entéro-péritonéales et parce que, arrivés au degré extrême de la cachexie, les patients ne réagissent que très peu ou pas du tout, c'est la forme classique de la perforation tuberculeuse, forme dite asthénique. Egalement rares, pour ne pas dire exceptionnelles, sont la forme hypertrophique de la tuberculose de l'intestin grêle et la coexistence d'une cirrhose hépatique dite alcoolique, qui, chez le malade en question, a été certifiée par l'examen du foie au cours de l'intervention et par la ponction évacuatrice de 4 litres d'ascite citrine, deux mois après l'intervention.

M. Chalnot, devant l'impossibilité de suturer la perforation du tuberculome hypertrophique du grêle, a été contraint de faire une résection segmentaire de l'iléon. Son opéré a guéri sans autre incident qu'une banale suppuration de la cicatrice opératoire. La nature tuberculeuse de la lésion du grêle a été certifiée par les examens histologiques et bactériologiques de notre collègue Moulonguet. Je vous propose de féliciter M. Chalnot du succès de son intervention et de remercier les auteurs de nous avoir adressé une observation aussi intéressante. L'observation est versée aux Archives sous le n° 194.

Tumeur maligne du rein chez un nourrisson de cinquante jours. Néphrectomie. Guérison depuis un an dix mois,

par M[lle] **Jeanne Delon** et M. **Maurice Gandy.**

Rapport de M. Maurice Chevassu.

Le 26 octobre de l'année dernière, notre collègue André Martin nous a présenté une petite fille de vingt-sept mois qu'il avait guérie d'une tumeur du rein en la néphrectomisant au soixante-seizième jour. L'étude histologique faite par M[lle] Jeanne Delon, ancien interne de nos hôpitaux, qui a consacré, en 1935, sa thèse à l'*Etude des tumeurs malignes du rein chez l'enfant*, montrait que la tumeur, qu'on eût jadis appelée sarcome, était en réalité une tumeur d'origine embryonnaire rappelant le blastème rénal. Ce très beau succès opératoire était surtout exceptionnel par l'extrême jeunesse de l'opérée : deux mois, cinq jours.

L'observation que nous a confiée M. Maurice Gandy, mon ancien interne, concerne une petite fille néphrectomisée pour cancer à un âge plus tendre encore, puisqu'elle n'avait que cinquante jours au moment où M. Gandy lui enleva le rein gauche. Le nourrisson a été vu d'abord par M[lle] Delon, qui a fait ensuite une étude détaillée des caractères histologiques de la tumeur extirpée. Il s'agit ici d'une tumeur dans laquelle la prolifération de l'élément conjonctif joue un rôle absolument prépondérant. De toute façon, il s'agit d'une tumeur maligne et la guérison de la petite malade, qui se prolonge actuellement depuis un an dix mois, fait que cette observation remarquable méritait bien d'être présentée à cette tribune.

Observation. — L'enfant C... (Annie) est amenée à la consultation des nourrissons de l'hôpital de Neuilly-sur-Seine le 26 juin 1937, où l'un de nous (J. Delon) la voit pour la première fois, parce qu'elle vomit.

Il s'agit d'une enfant née le 13 juin 1937, après un accouchement spontané.

Elle pesait 3 kilogr. 250 et le placenta 570 grammes.

Après une chute de poids de 175 grammes, elle reprit rapidement son poids de naissance et, depuis, la croissance est normale : elle pèse alors 3 kilogr. 985.

Elevée d'abord au sein (une tétée) et au lait Nestlé (six biberons), elle est entièrement nourrie au lait Nestlé depuis quelques jours.

Les vomissements, qui constituent le seul trouble fonctionnel, sont apparus dès les premiers jours, presque quotidiens, sans horaire fixe et d'abondance variable. Selles et urines ont toujours été normales.

L'histoire de sa famille est lourdement entachée de tuberculose tant du côté de sa mère (âgée de vingt-quatre ans, primipare elle a dû faire en 1936 une cure de repos et a perdu sa propre mère et trois oncles de tuberculose pulmonaire ou méningée), que du côté de son père (âgé de vingt-huit ans, il est soigné depuis trois ans pour tuberculose pulmonaire par pneumothorax artificiel et a perdu sa mère de lésions pulmonaires).

Aussi C... (Annie) a-t-elle ingéré les cinquième, septième et neuvième jours après sa naissance trois doses de BCG.

A l'examen, on découvre dans le flanc gauche une tumeur arrondie, dure, se perdant en haut sous le rebord costal, atteignant en dedans presque la ligne ombilicale, mais n'ayant pas nettement de contact lombaire.

On pense à une splénomégalie et on propose un traitement d'épreuve antisyphilitique bien qu'il n'existe pas d'antécédents de cette nature.

Nous revoyons l'enfant le 11 juillet : elle est toujours en excellent état et pèse maintenant 4 kilogr. 400, mais les vomissements persistent avec les mêmes caractères et sans autre trouble.

Le traitement d'épreuve proposé n'a pas été tenté.

La tumeur a nettement augmenté de volume, elle atteint la crête iliaque et il semble exister un contact lombaire.

Mais le diagnostic reste hésitant entre splénomégalie et tumeur du rein.

Pour l'établir, et ne disposant pas d'une instrumentation urinaire appropriée, on pratique :

Le 26 juillet, *une radiographie de profil sans préparation* : elle permet de délimiter une volumineuse tumeur arrondie, postérieure ;

Le 27 juillet, *une urographie intraveineuse* avec 5 c. c. de ténébryl à 30 p. 100 par voie sinusale, mais les clichés ne sont pas démonstratifs ;

Enfin, le 30 juillet, *un examen radioscopique après lavement opaque*, qui montre un angle colique gauche en position haute et situe la tumeur rétro-colique.

Dès lors, le diagnostic de tumeur du rein est le seul à retenir et les caractères cliniques de la masse perceptible doivent faire penser à une tumeur maligne.

La famille, prévenue, accepte l'intervention que nous proposons, malgré sa gravité étant donné l'âge de l'enfant.

Le 2 août, l'enfant reçoit 50 c. c. de sérum physiologique et on donne III gouttes d'adrénaline *per os*.

L'opération est pratiquée le 3 août 1937 (Maurice Gandy).

L'enfant a été solidement fixée en position latérale droite après enveloppement ouaté des quatre membres et une alèze pliée fait saillir l'espace costo-iliaque gauche.

Anesthésie légère au chloroforme à la compresse (5 c. c.) pendant l'incision pariétale ; eau sucrée sur une compresse pour le reste de l'opération.

Incision lombaire de 10 centimètres environ allant de l'épine iliaque antérieure et supérieure à l'angle costo-vertébral.

Après la traversée musculaire, on poursuit le décollement péritonéal le plus loin possible en arrière. Dans l'angle supérieur on blesse alors le cul-de-sac pleural et la fissure produite, bien que minime, détermine un shock momentané qui cède à l'injection de 2 c. c. de solucamphre et à l'adjonction de II gouttes d'adrénaline à l'eau sucrée.

La lame postérieure du fascia périrénal ouverte en arrière, on entreprend la libération de la tumeur. Cette libération, délicate en raison de l'extrême minceur du péritoine, est poursuivie sans difficulté, mais l'extériorisation de la tumeur libérée est plus difficile.

On y parvient finalement en s'aidant d'une poussée abdominale avec la main gauche. On n'a pas rencontré d'uretère et le pédicule filiforme se rompt au moment de l'extériorisation. On le reprend et on le lie au catgut 00. A ce moment l'enfant pâlit de nouveau et respire à peine. Après une nouvelle injection de 2 c. c. de solucamphre et de 0 c. c. 5 de spartéine, le rythme respiratoire reprend peu à peu.

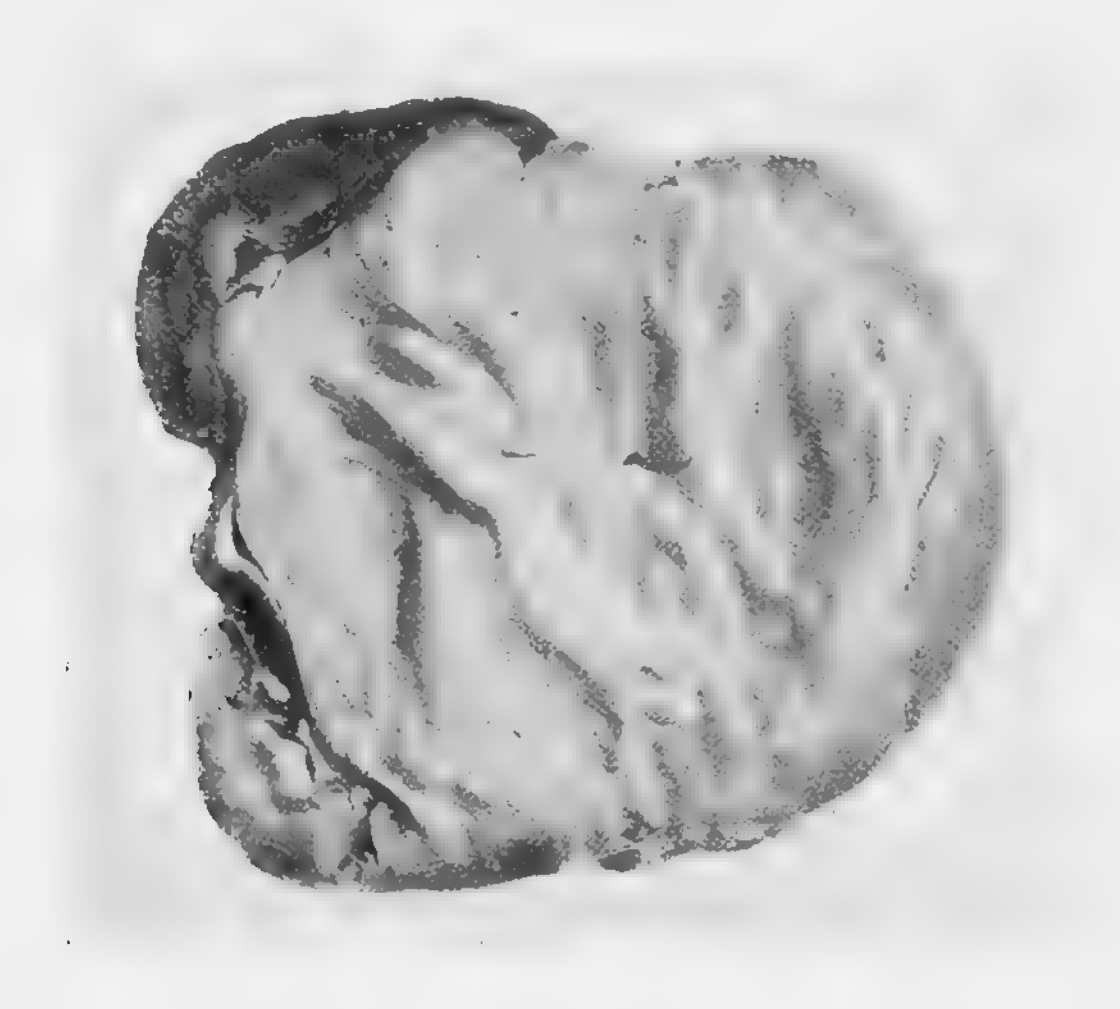
On s'assure qu'il n'existe pas de ganglions visibles ou palpables dans la

loge rénale et on ferme la paroi en deux plans sans drainage : catgut n° 1 sur les muscles et lin n° 0 sur la peau à l'aiguille de couturière.

Le jour de l'opération, l'enfant reçoit 50 c. c. de sérum physiologique et on donne des biberons toutes les trois heures. Le soir même, la température atteint 41° mais, dès le lendemain, elle retombe à 39° puis à 38° le soir, et, le 5 août (quarante-huit heures après l'opération), elle retombe définitivement à 37°.

Dès lors les suites sont très simples : les mictions persistent normales, les vomissements cessent définitivement et la courbe du poids continue son ascension. L'enfant quitte le service le quatrième jour.

Les fils sont enlevés par moitié le huitième et le dixième jour. Un catgut s'élimine spontanément le neuvième jour. Le 13 août, soit dix jours après



Coupe du rein néoplasique (grandeur naturelle).

l'opération, le poids atteint 5 kilogrammes, déduction faite du poids du pansement.

Le 23 août, l'enfant est adressée au Dr Huguenin qui commence un traitement télé-curiethérapique.

La pièce opératoire pèse 120 grammes, elle mesure 6 centimètres de long, 7 centimètres de large et 4 centimètres d'épaisseur.

Macroscopiquement, elle se présente sous forme d'une tumeur arrondie du volume d'une grosse orange avec deux portions distinctes : sur la face antérieure, près du bassinet, il existe un peu de parenchyme rénal d'aspect normal, de couleur rouge sombre, de même sur la face postérieure ; mais émergeant du bord convexe de ce rein, qu'elle allonge et épaissit, se trouve la tumeur proprement dite, formée d'un tissu blanc nacré, dur.

Il existe une capsule propre assez épaisse. Le bassinet est petit et surtout il n'existe pas d'uretère mais seulement un bourgeon uretéral nettement visible à la loupe.

A la coupe, on constate qu'il n'existe aucune limite entre les deux tissus : le parenchyme rénal est réduit à une mince couche sur le bord interne de la tumeur d'où naît le bassinet.

Histologiquement (J. Delon) on retrouve par endroits du tissu rénal normal, bien reconnaissable avec glomérules, tubes sécréteurs et excré-

teurs. Mais sans aucune démarcation avec le tissu rénal, apparaît le tissu néoplasique. Il est formé essentiellement de fibroblastes sans collagènes, serrés les uns contre les autres en faisceaux denses, tourbillonnants ; ces cellules présentent de nombreuses anomalies nucléaires. Au milieu de cet aspect de sarcome fuso-cellulaire apparaissent quelques très rares amas de cellules épithéliales disposés en tubes plus ou moins anormaux, voire même en formations glomérulaires ébauchées.

Il s'agit donc d'un néphrome malin embryonnaire à prédominance conjonctive et dont les éléments épithéliaux sont très évolués.

M. Gandy a bien voulu me faire don, pour le musée du pavillon Albarran, de cette pièce exceptionnelle. Grâce au microtome puissant dont je dispose, j'ai pu obtenir une coupe totale de ce petit rein en un bloc unique. Cela permet de particulièrement bien étudier la topographie des lésions, comme vous pourrez vous en rendre compte sur la coupe elle-même que je fais projeter.

La partie interne, hilaire, est analogue à celle d'un rein normal. On y voit très nettement un bassinet de structure normale prolongé par ses deux grands calices. Une épaisse couche de parenchyme rénal surplombe le bassinet de part et d'autre du hile. La structure en est si normale, et donne si bien l'image d'un rein en fonctionnement, que j'ai peine à penser que l'uretère de ce rein ait été oblitéré, comme M. Gandy croit l'avoir constaté au cours de son opération.

Quant à la tumeur, elle est de structure remarquablement homogène.

Formée de tourbillons cellulaires que le Van Gieson colore d'une teinte rosée, parsemée de vaisseaux sans paroi autre que l'endothéliale, elle donne l'impression du plus typique des sarcomes fuso-cellulaires.

J'ai cherché en vain à retrouver dans cette masse néoplasique des éléments d'aspect épithélial. Si l'on en rencontre à la périphérie de la tumeur, intriqués avec des pointes que pousse le néoplasme dans la coque du parenchyme rénal conservé, il s'agit sans discussion possible d'éléments appartenant au rein que la tumeur envahit. Rien ne permet de penser qu'ils fassent partie du néoplasme.

Cette tumeur d'aspect sarcomateux est-elle dérivée du blastème rénal ? C'est probable. Mais elle ne ressemble en rien aux néphroblastomes habituels. Elle n'a par ailleurs rien d'une tumeur mixte. Je crois donc qu'elle mérite jusqu'à nouvel ordre d'être rangée parmi les vrais sarcomes du rein, ce qui n'est certes pas meilleur au point de vue du pronostic.

M. Gandy a fait suivre son observation de quelques réflexions que je vous communique :

1° *L'enfant n'avait que cinquante jours au moment de l'intervention* et nous avons eu la chance cependant de pouvoir la pratiquer avec succès.

Si l'observation d'une tumeur du rein chez le nouveau-né constitue déjà par elle-même une rareté, la possibilité de pratiquer l'opération avec succès en est une encore plus grande. Nous n'avons retrouvé

qu'une observation de tumeur du rein reconnue et opérée chez un nouveau-né plus jeune que le nôtre : celle de Deming, chez un enfant de vingt-neuf jours.

2° *Cliniquement les premiers symptômes en date furent des vomissements* et c'est un examen fortuit qui permit de découvrir la tumeur. L'absence de tout signe urinaire, d'hématurie en particulier, devait s'expliquer aisément par l'examen de la pièce opératoire puisqu'il s'agissait d'un rein sans uretère, c'est-à-dire sans intérêt fonctionnel.

3° *Le siège de la tumeur dans le flanc gauche fit penser à une splénomégalie.* Pour éliminer cette hypothèse, l'urographie par voie intraveineuse au ténébryl nous rendit moins service que l'examen sous l'écran radioscopique de la situation de l'angle colique gauche : l'existence d'une tumeur postérieure arrondie, dure, indolore, n'abaissant pas l'angle colique nous fit porter le diagnostic de tumeur du rein.

4° *La découverte opératoire et l'ablation de la tumeur rénale furent faites par la voie lombaire extrapéritonéale.* Voie d'abord classique pour la découverte du rein chez l'adulte, elle nous a paru réunir ici deux avantages importants :

Absence d'ouverture du péritoine, donc pas de danger d'éviscération, éviscération qui n'est pas toujours évitable lorsque l'incision pariétale est longue et l'anesthésie générale réduite au minimum ;

Excellent jour sur le pôle supérieur de la tumeur, un écarteur de Farabeuf ou une petite valve permettant sans difficulté de récliner le rebord thoracique mobile de l'enfant et ainsi d'exposer le bord interne et le pédicule de la tumeur.

Ces deux avantages font mal comprendre que la voie antérieure ou latérale transpéritonéale soit considérée comme la voie de choix pour aborder le rein pathologique chez l'enfant.

Il est, certes, encore un peu tôt pour que l'on puisse affirmer que l'opérée de M. Gandy est définitivement guérie. Mais la plupart des récidives connues se produisant dans la première année et même dans les premiers mois, tant sont graves habituellement ces tumeurs rénales infantiles, on a des raisons d'espérer ici que la guérison est définitive.

Les tumeurs du rein de l'enfant ont eu, pendant longtemps, la réputation d'être d'une effroyable gravité. Dans leur livre de 1903 sur les tumeurs du rein, Albarran et Imbert ont réuni 122 observations de néphrectomies pour cancer infantile faites entre 1890 et 1902. La mortalité opératoire est de 24 p. 100. Chez les sujets qui ont survécu à l'opération, la proportion des récidives est de 81 p. 100, ce qui donne au total l'effrayante mortalité générale de 86 p. 100.

Notons qu'à cette période le plus jeune néphrectomisé connu avait été opéré à l'âge de six mois.

Dans les statistiques modernes, le pronostic est devenu moins sombre. En 1933, notre collègue Ombrédanne a confié pour sa thèse, au Dr Israëlovici, 5 observations de son service dans lesquelles un seul

sujet a succombé, alors que les quatre autres ont pu être suivis pendant plusieurs années :

1° Garçon de dix-sept mois. Néphrectomie par le Dr Fèvre. Guérison de trois ans huit mois.

2° Fille de trois ans et demi. Néphrectomie par le Dr Aurousseau. Guérison de quatre ans.

3° Fille de cinq ans. Néphrectomie par le Dr Aurousseau. Guérison de deux ans trois mois.

4° Garçon de neuf ans. Néphrectomie par le Dr Asselin. Guérison de deux ans six mois.

Tous ces petits opérés ont été, après leur opération, confiés au Dr Gally pour un traitement radiothérapique et M. Ombrédanne voit dans l'association de la chirurgie et de la radiothérapie la raison principale des bons résultats obtenus.

La thèse de Mlle Jeanne Delon permet des conclusions beaucoup moins optimistes. Sur 9 enfants âgés de quinze mois à sept ans, un seul a survécu, qui est justement l'opéré de notre collègue Fèvre déjà cité dans la statistique précédente. Tous les autres sont morts : deux dans les premiers jours, les autres dans les premiers mois. Celui qui avait survécu le plus longtemps n'avait survécu que sept mois.

Les observations assez brèves de Mlle Delon ne signalent pas s'il a été fait, chez ses malades, ou non un traitement radiothérapique. Mais le nourrisson qu'elle a soigné avec Maurice Gandy a été confié au Dr Huguenin pour traitement télécuriethérapique. La radio ou radiumthérapie post-opératoire est-elle donc indispensable ? Pour avoir vu, il n'y a pas très longtemps il est vrai, chez une femme adulte, une récidive galopante se produire chez une néphrectomisée qui jusqu'alors paraissait en bon état, et que j'avais eu beaucoup de peine à décider à subir ce traitement, je suis aujourd'hui très hésitant sur les indications du traitement radiothérapique après ablation des cancers du rein.

Je vous présenterai en tous cas tout à l'heure un beau garçon de dix-neuf ans, à qui j'ai enlevé, il y a plus de onze ans, un cancer du rein du type blastème rénal et que j'ai toutes raisons de croire définitivement guéri, bien qu'il n'ait subi, après l'opération, aucun traitement radiothérapique.

Il me reste à féliciter M. Maurice Gandy du très beau succès qu'il a obtenu pour cette néphrectomie de nourrisson qui est bien près de constituer un record, puisqu'elle vient immédiatement après l'observation américaine de Deming qui a guéri — guérison constatée au bout d'un an — un enfant qu'il a néphrectomisé vingt-neuf jours après sa naissance.

COMMUNICATIONS

Traitement chirurgical des pleurésies purulentes tuberculeuses,

par MM. **H. Fruchaud,** associé national,
et **A. Bernou** (de Châteaubriant).

La plupart des pleurésies purulentes que nous avons l'occasion de traiter sont des épanchements purulents qui viennent compliquer un pneumothorax thérapeutique. Quelques-uns apparaissent spontanément.

La gravité de ces épanchements est extrêmement variable ; les indications thérapeutiques sont par là même, elles aussi, essentiellement variables et le traitement de ces épanchements doit reposer sur une classification très poussée des pleurésies purulentes.

Nous ne reprendrons pas ici la mise au point de cette classification, que nous avons exposée longuement ailleurs (1). Nous ne voulons envisager ici que les épanchements les plus graves ; ceux pour lesquels la thérapeutique dite « médicale » a échoué et qui sont alors confiés au chirurgien. Bien souvent d'ailleurs, c'est cette épreuve thérapeutique médicale qui a fait le partage entre différentes formes d'apparence sévère des épanchements tuberculeux : fréquemment, en présence d'une pleurésie purulente tuberculeuse d'allure sévère, on ne peut pas d'emblée dire qu'il s'agit d'un épanchement infectant de gravité moyenne ou d'une forme vraiment maligne. Ce ne sont pas les examens bactériologiques qui donnent la clef du problème ; ce ne sont pas les associations microbiennes dans le liquide pleural, ce ne sont pas les liquides les plus fétides, qui répondent toujours aux formes les plus redoutables. Mais lorsque la thérapeutique par les ponctions suivies de lavages aura été utilisée dans des conditions convenables et qu'elle aura échoué, c'est alors que l'on peut véritablement affirmer que l'épanchement tuberculeux auquel on a affaire est malin et qu'il doit être traité chirurgicalement.

Les auteurs et les chirurgiens, en particulier, qui se sont intéressés jusqu'ici au traitement des pleurésies purulentes tuberculeuses, ont attaché une importance de premier plan à l'infection de la cavité pleurale elle-même. Et ils estiment que le devoir du chirurgien auquel sont confiées les pleurésies purulentes graves est de drainer et de désinfecter,

(1) Bernou (A.), Fruchaud (H.) et d'Hour (H.). *Traitement médico-chirurgical des pleurésies purulentes tuberculeuses.* Doin, éditeurs, Paris, 1939. — Burnou (A.), Fruchaud (H.) et d'Hour (H.). *Rapport sur les exsudats puriformes et purulents du pneumothorax thérapeutique et leur traitement.* LXe Congrès National de la Tuberculose, Lille, 1939, Masson, éditeurs.

puis d'affaisser et de supprimer chirurgicalement la cavité pleurale septique et béante.

Il y a pour eux deux catégories de malades : d'abord, les cas où la lésion pleurale est pure, où le poumon collabé doit être considéré comme guéri et où il faut uniquement traiter la plèvre ; ensuite, les malades pleuro-pulmonaires chez lesquels persiste, à côté de la suppuration pleurale, une grosse lésion pulmonaire qui se manifeste par des signes radiologiques évidents, par des signes cliniques grossiers tels que des vomiques, traduction d'une large perforation pleuro-plumonaire ; mais même chez ces malades pleuro-pulmonaires, l'élément pleural reste très important et s'il convient de faire chez eux d'abord une thoracoplastie d'indication pulmonaire, sur la lésion parenchymateuse du sommet, il ne convient pas moins de faire suivre cette première opération d'indication pulmonaire d'opérations d'indication pleurale.

Cette importance de la lésion pleurale a pris récemment une place doctrinale de premier plan, puisqu'est apparue la notion de pleurite septique : quand les accidents infectieux ne cèdent pas chez ces malades malgré une pleurotomie de drainage bien exécutée ou même malgré une large thoracoplastie, c'est que dans la cavité pleurale, et surtout dans la plèvre pariétale très épaissie, persisterait une infection virulente qui ne céderait qu'à un traitement dirigé sur la plèvre elle-même ; et dans ces conditions, l'affaiblissement de la cavité pleurale serait insuffisant pour désinfecter le malade : il faudrait, non seulement ouvrir de plus en plus largement cette plèvre malade pour la mieux drainer, pour la désinfecter à ciel ouvert, mais il faudrait surtout extirper cette plèvre ; et les pleurectomies très étendues représenteraient un élément très important, souvent essentiel du traitement des pleurésies tuberculeuses.

La mise en application de ces notions théoriques crée pour le chirurgien une tâche souvent considérable et quelque peu effrayante. Dans le traitement des pleurésies purulentes tuberculeuses, réalisé sur ces indications, le chirurgien doit alors, en effet, tout faire : drainer la plèvre, désinfecter la cavité pleurale, d'abord, affaisser les lésions pulmonaires résiduelles, puis effacer la cavité pleurale et enfin extirper la plèvre.

La tâche est considérable parce que la cavité pleurale est, en général, très grande (le poumon étant, en général, rétracté au ras du médiastin) et profondément infectée, et parce que la paroi thoracique est rigide, très épaissie et s'affaisse mal. La thoracoplastie, bien souvent, ne suffit pas à mobiliser jusqu'au poumon l'énorme coque pleuro-pariétale, quand bien même la thoracoplastie paravertébrale totale est complétée par des thoracoplasties antérieure et axillaire, c'est-à-dire par un désossement complet de l'hémithorax ; la cavité pleurale, bien souvent, persiste encore et il faut, pour la mettre à plat, réaliser des pleu-

rectomies très larges, mais comme au niveau du sommet du thorax, la pleurectomie complète est impossible, et qu'il persiste souvent en ce point des récessus pleuraux, il est parfois nécessaire de faire suivre les pleurectomies par des résections osseuses portant sur la moitié inférieure de l'omoplate et sur la clavicule.

De plus, ce programme chirurgical si étendu doit bien souvent être exécuté à chaud, selon un rythme accéléré et d'autant plus accéléré que les accidents infectieux cèdent moins aux interventions premières ; les actes chirurgicaux prennent l'aspect d'opérations d'urgence, réalisées chez des malades fatigués, avec tous les risques qu'une pareille façon de faire comporte.

Cette façon de faire, nous la connaissons bien, puisque nous l'avons conseillée dans notre livre sur le traitement chirurgical de la tuberculose pulmonaire et l'avons appliquée dans un nombre important de cas ; nous en avons eu indiscutablement de beaux succès, mais il faut en connaître aussi les dangers et les inconvénients :

1° Répétition des opérations qui font courir des risques répétés à des malades fatigués, leur imposent des souffrances morales et physiques prolongées pendant des mois et des années : les malades opérés quatre, cinq, six, huit fois, ne sont pas rares ; une de nos malades fut opérée douze fois ;

2° Risques infectieux considérables, car il s'agit bien souvent d'opérations réalisées en milieu septique, surtout quand elles sont faites à chaud. Si on a souvent, à la suite de ces interventions, le plaisir de voir la fièvre tomber, l'état général remonter, les accidents infectieux disparaître, il ne faut pas oublier non plus les cas où le but cherché n'est pas atteint et où même les phénomènes septiques redoublent : rappelons dans nos observations personnelles les cas de morts par anurie, par septicémie à streptocoques, par suppurations prolongées entraînant une cachexie, progressive, par hémorragies pariétales répétées, etc. ;

3° Retards imposés par les suppurations pariétales post-opératoires, fréquentes dans ces opérations à chaud, suppurations qui empêchent l'exécution des temps opératoires ultérieurs, parce qu'il faut presque toujours attendre la guérison de la première plaie avant de passer au temps suivant ; ces retards peuvent être tels que, malgré la formolisation des lits périostés, après résections costales, des ossifications se produisent et compromettent le résultat final ;

4° Enfin, malgré ces énormes délabrements pariétaux et les mutilations qu'ils laissent, il y a encore des résultats incomplets : l'épidermisation totale, la disparition de toute la cavité pleurale résiduelle, ne sont pas la règle ; les épaississements, la rigidité de la paroi thoracique, d'une part, la rétraction considérable du poumon, d'autre part, sont tels que dans un nombre important de cas, il persiste encore de larges processus pleuraux, de profondes fistules, des suppurations pariétales.

Nos conceptions personnelles du traitement des pleurésies purulentes tuberculeuses s'écartent notablement de ce schéma classique. Les deux idées directrices sur lesquelles nous basons notre thérapeutique sont les suivantes :

1° *La notion de la lésion pleurale, quelle que paraisse être son importance, doit passer au deuxième plan, dans tous les cas derrière la notion de la lésion pulmonaire qui existe toujours*, même quand cette lésion pulmonaire ne donne pas de symptômes cliniques ou radiologiques évidents, même quand les manifestations en sont larvées, même quand le poumon semble guéri par le collapsus, même quant le malade semble un pleural pur.

Dans toutes les pleurésies purulentes tuberculeuses graves, il persiste dans le fond de la cavité pleurale une lésion pulmonaire qui a conditionné l'infection et qui l'entretient ; le plus souvent, il s'agit d'une perforation pulmonaire, souvent petite et dans ce cas, la minuscule communication broncho-pleurale ne donne que des symptômes extrêmement frustes et doit être recherchée au cours d'un examen particulièrement soigné ; plus rarement, il s'agit d'un foyer caséeux cortico-pleural ouvert dans la plèvre, qui ne donne lieu à aucun symptôme.

Cette notion de la persistance ou non d'une lésion pulmonaire conditionne toutes les indications thérapeutiques : s'il n'y a pas de fissuration pleuro-pulmonaire, ou plutôt si cette fissuration a été transitoire et s'est cicatrisée rapidement, on conçoit très bien qu'un traitement médical, et en particulier des lavages de la plèvre, puissent donner des résultats brillants, et il ne s'agit pas d'une forme grave de pleurésie purulente ; c'est pourquoi certains épanchements d'apparence clinique grave à leur début, et classés au premier abord dans la catégorie des pyothorax malins, cèdent à quelques lavages pleuraux. *Au contraire, le caractère essentiel de l'épanchement malin, celui qui nécessitera l'utilisation de la chirurgie, c'est la tendance à la persistance des accidents, à leur aggravation en dépit de tout traitement médical, car la cause qui a été à l'origine de l'infection de la plèvre persiste et la guérison ne surviendra pas tant que cette cause n'aura pas disparu*, de même qu'une fistule abdominale ne guérit pas tant que persiste dans l'abdomen le calcul stercoral du moignon appendiculaire laissé en place.

2° *Le deuxième point sur lequel notre façon d'agir se distingue des procédés classiques est que le chirurgien n'a presque plus à envisager d'opérations d'indication strictement pleurale.* Nous pensons que par la méthode de l'aspiration forcée avec fortes dépressions intra-pleurales, on peut presque toujours faire revenir à la paroi thoracique le poumon rétracté au ras du médiastin et ainsi combler la cavité pleurale ; il ne faut pas émettre contre cette possibilité l'argument théorique de la plèvre trop épaisse et trop rigide pour être ainsi mobilisée : car la plèvre viscérale, même dans les cas très avancés, reste toujours bien moins épaisse que la plèvre pariétale et surtout parce qu'il faut s'incliner devant les faits qui montrent la constance de la mobilisation de la plèvre viscérale par l'aspiration.

Ce sont les auteurs italiens : Redaelli, Monaldi et Morelli qui ont fait connaître la méthode de l'aspiration et qui ont étudié les premières techniques ; mais cette méthode a été perfectionnée de façon considérable par Bernou qui, en utilisant des dépressions de plus en plus fortes, l'a réellement mise au point et lui a donné toute sa valeur. L'aspiration forcée est presque toujours réalisée au travers d'une pleurotomie très étroite, elle peut être associée à des lavages de la plèvre, à des injections décapantes qui ont non seulement une action de désinfection, mais aussi une action de détersion sur les dépôts fibrineux, et une action d'assouplissement des épaisses coques pleurales.

Si la chirurgie n'a plus guère à envisager les opérations destinées à faire disparaître la cavité pleurale, il lui reste les opérations d'indication pulmonaire qui consistent, soit à affaisser le poumon malade et la perforation au moyen de la thoracoplastie, soit à agir directement sur la perforation grâce à une pleurectomie limitée.

En ce qui concerne les pleurectomies, *il convient de signaler, en effet, que lorsque nous faisons des pleurectomies, ce sont des pleurectomies tardives*, sur des malades désinfectés et non fébriles et *ce sont des pleurectomies à minima*, réalisées sur des plèvres depuis longtemps mises en aspiration et en grande partie resoudées. Dans ces conditions, la fente pleurale persistante est un trajet résiduel entretenu par une perforation pulmonaire ou un nodule caséeux cortical ; et ce trajet, s'il peut rester assez long, n'est jamais bien large. Et la pleurectomie n'a pas pour but de mettre à l'air le trajet résiduel, mais de faire découvrir dans le fond la lésion pulmonaire qui l'infecte à répétition. La perforation ou le nodule caséeux cortical étant alors mis à nu, il conviendra, dans une séance ultérieure, de détruire par des cautérisations chimiques la zone de tissu pulmonaire malade qui l'entoure et d'en obtenir la cicatrisation par du tissu fibreux.

Nous voyons donc que le traitement chirurgical des pleurésies purulentes tuberculeuses n'est plus un traitement autonome ; le malade n'est plus adressé par son médecin au chirurgien en priant celui-ci de drainer, puis d'affaisser la plèvre ; la chirurgie doit essentiellement être associée à une méthode médicale : celle de l'aspiration forcée ; c'est cette association « chirurgie-aspiration forcée » qui nous semble la caractéristique du traitement chirurgical des pleurésies purulentes tuberculeuses, tel que nous l'envisageons actuellement. C'est cette association dont nous voulons montrer d'abord les avantages et ensuite les diverses modalités.

Les avantages de cette association sont les suivants :

1° Elle évite presque toutes les opérations faites d'urgence sur des malades fragiles, infectés, fébriles, car la pleurectomie avec aspiration donne un bien meilleur drainage, une bien meilleure désinfection de la cavité pleurale que la pleurectomie simple ; seuls, le premier ou les deux premiers temps de thoracoplastie destinés à effacer une large perforation pulmonaire ou un sommet pulmonaire contenant de grosses

lésions en activité seront encore quelquefois pratiqués à chaud et ceci est rare. Les autres actes opératoires, s'ils sont nécessaires, seront faits à froid dans des conditions bien moins dramatiques, chez des malades reposés, désintoxiqués, remontés.

2° Elle supprime ou diminue beaucoup les accidents infectieux post-opératoires, locaux ou généraux, car elle permet d'agir sur des parois thoraciques dont le drainage avec aspiration a modifié heureusement l'état septique.

3° En supprimant les opérations d'indication pleurale, elle diminue considérablement l'étendue des thoracoplasties : non seulement les désossements complets du thorax (thoracoplasties antérieures et axillaires) ont disparu, mais même la thoracoplastie paravertébrale totale est exceptionnelle et presque toujours une thoracoplastie paravertébrale moins étendue sera insuffisante pour traiter la lésion pulmonaire.

4° Elle modifiie complètement la question des pleurectomies : la pleurectomie large, faite après thoracoplastie ou parfois même avant thoracoplastie sur une cavité pleurale très étendue et très infectée, a pratiquement disparu ; quand une cavité pleurale résiste à l'aspiration, il s'agit, en général, d'une cavité bien plus petite pour laquelle sera indiquée une pleurectomie limitée, pleurectomie *a minima*, faite chez un malade non fébrile, opération qui n'est ni grave, ni mutilante.

5° Enfin, elle permet souvent de récupérer le parenchyme sain de la base du poumon, ce qui n'est pas sans avantages chez ces malades gravement atteints et exposés à des bilatéralisations.

Cette méthode aurait-elle des inconvénients, à savoir : fâcheuse réexpansion d'un parenchyme pulmonaire malade, hémorragies provoquées par l'aspiration sur une plèvre tomenteuse et friable ? Nous estimons que ces inconvénients n'existent pratiquement pas.

La réexpansion du parenchyme malade ne se conçoit pas quand, sur les lésions pulmonaires évidentes du sommet, on commence par faire une thoracoplastie ; et quand on surveille les malades douteux par des examens radiologiques répétés ; et qu'on se tient prêt à faire la thoracoplastie nécessaire ou à étendre une thoracoplastie déjà commencée. Nous n'avons pas vu de cas où nous ayons pu regretter d'avoir fait de l'aspiration.

Quant aux hémorragies, elles n'existent pas quand on utilise les aspirations forcées avec beaucoup de progressivité. Dans notre statistique, nous n'avons trouvé qu'une seule malade que les aspirations très fortes faisaient saigner ; et cela à un stade où la malade avait déjà beaucoup profité de l'aspiration et où elle put subir une pleurectomie limitée. Ce seul incident sans gravité doit-il nous faire abandonner une méthode qui nous a donné tant de satisfactions ?

Quelles sont les différentes modalités possibles de cette combinaison traitement chirurgical-aspiration ?

1° Si le malade a une lésion pulmonaire évidente du sommet, on pratique une thoracoplastie paravertébrale du sommet assez étendue pour affaisser cette lésion pulmonaire · l'aspiration est reprise aussitôt pour faire revenir à la paroi le poumon sain de la base et combler la cavité pleurale.

2° Si la lésion pulmonaire n'est pas révélée comme certaine par l'exploration radiologique, mais si on en découvre l'existence parce que l'aspiration ne tient pas, ce qui indique l'existence d'une perforation qui ne cède pas à l'aspiration, éventualité moins exceptionnelle qu'on ne pourrait l'admettre *a priori*, on pratique également une thoracoplastie paravertébrale de haut en bas en deux ou trois temps, de plus en plus étendue (5 à 8 ou 9 côtes), jusqu'à ce que l'aspiration fonctionne. L'aspiration est alors reprise comme plus haut.

3° Il peut se faire, bien que beaucoup plus rarement, qu'on fasse aspiration d'abord et thoracoplastie ensuite ; il peut en être ainsi si la réexpansion du poumon provoquée par l'aspiration révèle radiologiquement une lésion pulmonaire ou encore si l'on veut rapprocher de la paroi une caverne assez basse rétractée sur le médiastin, dans le but de la mieux affaisser ensuite par la thoracoplastie.

4° Quand après l'association thoracoplastie-aspiration il persiste une fente pleurale résiduelle, une fistule pleurale persistante, et cela malgré une aspiration prolongée et forte, c'est que la plèvre continue à être infectée par une lésion pulmonaire résiduelle, la question d'une pleurectomie « a minima », faite pour traiter cette lésion pulmonaire, se pose alors et non pas celle d'un nouveau désossement thoracique qui serait inefficace. Il s'agit ici d'une pleurectomie faite chez un malade ayant subi au préalable une thoracoplastie paravertébrale plus ou moins étendue.

5° Dans d'autres circonstances, on a fait l'aspiration seule, car il n'existait pas une des raisons que nous venons d'indiquer pour pratiquer une thoracoplastie ; l'aspiration a donné une excellente réexpansion du poumon et, cependant, la guérison totale ne se produit pas ; il persiste une fente pleurale ; la pleurotomie ne se ferme pas et conduit dans une fistule assez profonde ; cette persistance de la fistule pleurale nous indique qu'il existe là encore une petite perforation pleuro-pulmonaire ou un foyer caséeux pulmonaire cortical. Une pleurectomie est indiquée, mais il s'agit ici d'une pleurectomie faite sur un thorax n'ayant pas subi de thoracoplastie.

Si après ces opérations, il persiste une brèche cutanée ou un petit couloir pleural, on peut envisager de supprimer la brèche par suture des berges cutanées mobilisées, ou même, exceptionnellement, de combler la cavité résiduelle par un plombage réalisé avec du muscle pédiculé. Ces opérations d'oblitération dont l'indication est exceptionnelle ne se conçoivent que si vraiment la perforation pulmonaire est cicatrisée ; si, au contraire, on n'avait pas pu guérir la lésion pulmonaire (lésion étendue et évolutive, perforation trop haut située sous la

clavicule, à l'apex pulmonaire pour être bien découverte par pleurectomie), il serait illusoire de chercher à combler la fistule résiduelle dans le fond de laquelle persisterait la cause de réinfection à répétition.

En résumé, nous voyons que le traitement chirurgical des pleurésies purulentes tuberculeuses sera conduit selon les modalités suivantes :

Le plus souvent, on fera :

Soit thoracoplastie paravertébrale partielle ou subtotale, plus aspiration ;

Soit thoracoplastie plus aspiration, plus pleurectomie à minima.

Bien plus rarement, on sera amené à faire :

Soit aspiration plus thoracoplastie, plus aspiration, et parfois plus pleurectomie à minima ;

Soit aspiration plus pleurectomie autonome à minima ;

Et enfin, il ne faut pas oublier que dans un nombre important de cas, l'aspiration seule aura été suffisante.

Nous ne pouvons envisager ici tous les problèmes de technique chirurgicale que pose l'exécution de ces opérations chez les malades porteurs de pleurésies purulentes tuberculeuses.

Rappelons, cependant, l'importance de l'infection si fréquente de ces parois thoraciques sur laquelle nous avons insisté après Maurer, infection que le chirurgien doit redouter avant tout. Quand des accidents infectieux pariétaux viennent compliquer les suites opératoires, ils peuvent parfois être mortels ; en tout cas, toujours ils fatiguent gravement le malade, retardent les temps opératoires ultérieurs, laissent à la paroi le temps de s'indurer et compromettent le résultat final ; c'est pourquoi nous devons avant tout chercher à les éviter.

Aussi les incisions et les techniques opératoires ne doivent pas être systématiques et uniques : la meilleure technique de thoracoplastie n'est pas ici celle qui permet l'opération la plus brillante, la plus facile, mais celle qu'on exécute par des incisions éloignées des orifices de pleurotomie, ou des régions infectées par des ponctions répétées. Quand des temps opératoires multiples sont néecssaires, il faut toujours exécuter d'abord les opérations que l'on pourra conduire en zone propre. On terminera, si on ne peut faire autrement, par l'opération septique, celle qui traverse une zone infectée, et à la fin de cette opération, on laissera tous les plans pariétaux ouverts. Pratiquée la dernière sur un malade déjà désintoxiqué par des opérations précédentes d'affaissement et sur un thorax en partie effondré, cette opération en milieu septique sera moins grave et ne retardera pas la marche du traitement.

C'est également pour éviter les infections des foyers de thoracoplastie que nous attachons la plus grande importance à reporter très en avant, sur la ligne axillaire antérieure, l'origine de pleurotomie ; pratiquée en ce point, la pleurotomie, à condition d'être combinée à l'aspiration, donne un très bon drainage et elle permet de faire ultérieurement les incisions de thoracoplastie paravertébrale en terrain propre.

STATISTIQUE [BERNOU, FRUCHAUD] (2).

Sur les 183 pleurésies purulentes tuberculeuses que nous avons eu l'occasion de suivre, 95 cas ont été traités par aspiration ou chirurgicalement (c'est-à-dire par thoracoplastie ou par pleurectomie, après échec des méthodes médicales, lavages, etc...). (Nous n'envisageons pas ici les quelques cas de pleurotomie palliative pratiquée chez des bilatéraux étendus, chez des moribonds.) Ces 95 cas doivent être divisés en deux groupes :

Premier groupe : cas anciens, chirurgie isolée sans aspiration ;

Deuxième groupe : cas récents, chirurgie associée à l'aspiration ou aspiration seule.

1° *Première période : Malades traités par thoracoplastie avec ou sans pleurectomie, sans association avec l'aspiration :*

Cette catégorie comprend 40 cas de pyothorax ayant résisté aux ponctions, à l'oléothorax et *aux lavages de plèvre.* Il s'agissait de pyothorax infectants ou malins (selon notre classification) et quelques abcès froids pleuraux anciens et fortement enkystés (type Rolland, considérés par cet auteur comme étant incurables, même par la thoracoplastie).

A. THORACOPLASTIES SEULES : *29 cas.* — Ces 29 thoracoplasties ont donné :

13 guérisons, 1 cas très amélioré qui garde une fente pleurale à traiter par aspiration ou pleurectomie, 15 décès. Voici les causes de ces 15 décès : 6 sont survenus chez des malades ayant de larges infections pariétales, 4 sont décédés à la suite d'accidents cardiaques après un premier ou un deuxième temps de thoracoplastie chez de vieux suppurants, 2 présentaient une pleurite caséeuse massive pneumolysante (Derscheid et Toussaint, Bernou et Vicaire), une pleurite caséeuse massive avec fistule vertébro-pleurale, 2 sont décédés par essaimage opératoire du côté opposé par pleurotomie différée.

B. THORACOPLASTIES PLUS PLEURECTOMIES : *11 cas. — 5 avec pleurectomies larges ont donné :*

Une guérison et 4 décès dont voici les causes : 1° F..., qui parut d'abord guérir complètement, mais chez lequel une fistule broncho-cutanée reparut sous le pectoral un an plus tard et qui, six ans plus tard, fit une caverne du côté opposé, décès au bout de huit ans ; 2° O..., qui succomba au bout de huit ans à une bilatéralisation sans avoir jamais réussi à cicatriser complètement sa plaie de pleurectomie ; 3° G..., qui fit une « maladie pleurale » avec poussées infectieuses répétées et qui succomba à une septicémie après une tentative de greffe ; 4° J..., qui succomba à une néphrite, deux mois après une intervention particulièrement septique.

6 avec pleurectomies moins étendues ont donné :

4 guérisons, 1 très amélioré qui sera bientôt guéri, 1 décès : ce malade refusa de laisser compléter l'intervention et succomba à une anémie pernicieuse par streptocoques hémolytiques.

Ce qui fait pour les 11 *pleurectomies larges* ou *partielles :* 5 guérisons, 1 très amélioré, 5 décès.

C. AU TOTAL, POUR CETTE PREMIÈRE FAÇON DE FAIRE (40 cas : 29 thoracoplasties simples, 11 thoracoplasties plus pleurectomies) a donné :

(2) Nous ne rapportons pas ici les cas opérés par l'un de nous (Fruchaud) et traités en collaboration avec d'autres phtisiologues : une partie de ces cas, d'ailleurs, a été publiée par nos confrères ou par nous-mêmes.

20 bons cas, soit 50 *p.* 100, *et 20 décès (précoces ou tardifs), soit* 50 *p.* 100.

Cette statistique ancienne paraît déjà très favorable si on la compare aux statistiques de l'époque.

2° *Deuxième période : Malades traités par aspiration seule — ou thoracoplastie plus aspiration — ou thoracoplastie plus aspiration, plus pleurectomie — ou encore aspiration plus pleurectomie :*

Il s'agissait de porteurs de pyothorax infectants assez souvent malins et de nombreux pyothorax très anciens, fortement enkystés et fistulisés à la paroi et dans les bronches (type abcès froid devenu incurable d'après Rolland).

Notre statistique compte actuellement :

20 aspirations (7 discontinues, 13 continues) ; 25 thoracoplasties plus aspiration ; 7 thoracoplasties plus aspiration, plus pleurectomie ; 3 aspirations plus pleurectomie (sans thoracoplastie), soit 55 cas.

A. 20 ASPIRATIONS FORCÉES ont donné .

7 discontinues : 4 guérisons, 3 décès · 13 continues : 9 guérisons, 4 très améliorés, soit : 13 guérisons, 3 décès et 4 très améliorés.

B. 25 THORACOPLASTIES PLUS ASPIRATION ont donné :

15 guérisons, 6 cas très améliorés, 4 décès : l'un par évolution du poumon sous-jacent qui présentait d'énormes lésions ulcéreuses ; un autre par hémorragie cérébrale, alors qu'il semblait devoir être prochainement guéri ; l'un à la suite d'une pleurésie survenue du côté opposé, trois mois après une opération, chez une malade qui avait déjà été opérée et sans succès dans un autre service : ce petit épanchement suffit à entraîner une insuffisance aiguë du cœur, l'autre poumon étant *complètement collabé ;* un autre malade qui avait été très amélioré par thoracoplastie et aspiration serait décédé d'une affection hépatique sur laquelle nous n'avons pas eu de précisions.

C. 7 MALADES TRAITÉS PAR THORACOPLASTIE, ASPIRATION ET PLEURECTOMIE « A MINIMA » ont donné :

2 sont guéris, 3 sont améliorés, 1 amélioré, 1 décédé.

D. 3 MALADES TRAITÉS PAR ASPIRATION PLUS PLEURECTOMIE (SANS THORACOPLASTIE) ont donné :

1 très amélioré paraît devoir être guéri dans quelques semaines ; 1 très amélioré devra reprendre l'aspiration sur un petit trajet résiduel, 1 malade bilatéral avec thoracoplastie du côté opposé, amélioré d'abord, a présenté récemment des phénomènes d'insuffisance cardiaque grave, à pronostic réservé (on le classera *en aggravé*).

E. SI NOUS RÉCAPITULONS CES 55 CAS, ILS NOUS ONT DONNÉ :

30 guérisons, 15 très améliorés, dont beaucoup paraissent devoir guérir complètement, 1 amélioré, 1 aggravé, 8 décès, c'est-à-dire : *46 cas sur 55 de bons résultats, soit* 83,6 *p.* 100 *au lieu de* 50 *p.* 100 *dans la première période et : 9 cas sur 55 de mauvais résultats, soit* 16,3 *p.* 100 *au lieu de* 50 *p.* 100.

Résultats d'autant plus sensibles que le choix des malades admis a été plus grave encore que pour ceux de la première période. *A signaler, parmi eux, 5 qui présenatient des pariétites graves et étendues,* 4 sont guéris (1 par aspiration, 3 par thoracoplastie prudente et aspiration), 1 seul est décédé après un premier temps de thoracoplastie haute, faite dans le but de masquer une perforation pleuro-pulmonaire permanente, par septicémie

et anurie — l'intervention n'ayant pu éviter des fusées purulentes de la paroi, l'aspiration n'étant prévue que comme devant intervenir après cette plastie, dès que la perforation eût été masquée.

Cette statistique nous semble militer fortement en faveur des notions que nous avons exposées et montrer l'avantage de l'associaton de l'aspiration forcée et des méthodes chirurgicales dans le traitement des pleurésies purulentes tuberculeuses.

M. **Robert Monod** : Je pense que M. Fruchaud est trop absolu dans sa condamnation du traitement chirurgical des empyèmes tuberculeux et qu'il réserve à la thoracoplastie et à la pleurectomie une place trop étroite.

Que MM. Bernou et Fruchaud aient eu raison d'attirer notre attention sur la méthode de l'aspiration forcée et de nous engager par les résultats qu'ils ont eux-mêmes obtenus à profiter de ses avantages, je n'en disconviens pas. Mais ce serait à mon sens une erreur d'en conclure que l'aspiration forcée va en quelque sorte résoudre le difficile problème du traitement des empyèmes du pneumothorax.

Il existe des malades très infectés qui n'auront pas le temps d'attendre les effets éloignés de l'aspiration forcée et qui ne devront leur guérison qu'à des interventions précoces et à des drainages suffisants comme on les obtient avec la pleurectomie en gueule de fond que j'ai décrite dans mon rapport et à laquelle nous devons de nombreux succès. Il n'est pas question pour ces malades de récupération fonctionnelle — il s'agit de leur sauver la vie — comme seules peuvent le faire des interventions opportunes et prudemment graduées, qu'il s'agisse d'une thoracoplastie ou d'une pleurectomie suivant la technique qui est suivie dans mon service.

M. **Fruchaud** : Les deux opinions qui se sont affrontées au récent congrès de Lille sur ce sujet s'affrontent de nouveau ici. Mais je garde sur M. Monod la supériorité d'avoir utilisé les deux procédés : puisque nous avons publié jadis un nombre important de cas de pleurésies purulentes tuberculeuses traitées avec succès par des interventions chirurgicales très larges et M. Baumgartner nous fit l'honneur de présenter quelques-unes de ces observations devant la Société de Chirurgie ; par contre, nous possédons aussi 95 cas d'aspiration, ce qui nous donne une certaine expérience et nous permet d'affirmer que l'aspiration bien conduite et bien surveillée, dans un milieu spécialisé, n'est pas justifiable des critiques théoriques que l'on fait d'elle. Or, je persiste à croire que si on guérit bien des malades par les opérations très larges, il est plus intéressant de les guérir par des opérations limitées, et que la statistique globale est meilleure par la combinaison chirurgicale-aspiration.

Je ne puis accepter, d'autre part, l'affirmation de M. Monod que nous ne parlons pas des mêmes cas, car notre service de chirurgie thoracique reçoit les plus mauvais cas d'infection pleurale chez les tuber-

culeux dans l'Ouest, et il suffira de parcourir notre statistique détaillée pour qu'on se rende compte de la gravité des cas auxquels nous avons eu affaire.

Et je reste persuadé que chez ces malades gravement infectés, il est plus agréable de faire tomber la fièvre et les accidents septiques par une toute petite pleurotomie essentiellement complétée par l'aspiration que par une large pleurectomie en gueule de four.

Il est évident, d'autre part, que nous ne faisons pas l'aspiration d'emblée sur les malades ayant un sommet adhérent contenant une large caverne ; nous pratiquons d'abord une pleurotomie et très rapidement une thoracoplastie partielle du sommet et dans les cas de ce genre, l'aspiration n'est commencée qu'une fois le poumon malade affaissé par thoracoplastie ; au contraire, quand la radio ne montre pas de lésions pulmonaires, l'aspiration est commencée d'emblée, mais le malade est surveillé très étroitement à la radio et les cas tout à fait exceptionnels où il nous a semblé que la réexpansion du poumon révélait des lésions pulmonaires une thoracoplastie plus ou moins étendue d'indication pulmonaire est aussitôt pratiquée et l'aspiration n'est reprise qu'ensuite.

Je ne voudrais pas non plus que M. Monod puisse croire que nous voulons guérir par des cautérisations au nitrate d'argent des lésions parenchymateuses importantes ; il s'agit seulement de détruire au fond d'une plaie de pleurectomie à minima, par ce procédé, des lésions très superficielles, des lésions cortico-pleurales, des petites fistules broncho-pleurales résiduelles persistant après aspiration ou après thoracoplastie-aspiration, chez des malades chez lesquels des examens radiologiques répétés confirment la disparition des lésions du parenchyme pulmonaire lui-même ; en cette matière, la collaboration médico-chirurgicale étroite, la surveillance constante des opérés à l'écran pendant tout le cours de leur maladie reste à la base du succès.

La voie vagino-périnéale appliquée à la cure des fistules vésico-vaginales haut situées,

par M. **Picot.**

J'ai eu à traiter, il y a quelques mois, une fistule vésico-vaginale consécutive à une hystérectomie faite dans un hôpital de la banlieue. L'échec total que j'ai obtenu après une intervention transvésicale a été pour moi l'occasion de revoir la question et d'y réfléchir.

Je n'ai pas l'intention de reprendre l'étude de ces fistules, ni de passer en revue toutes les opérations qui ont été décrites ou proposées pour guérir cette infirmité. On trouvera dans le rapport d'André au X[e] Congrès de l'Association des gynécologues et obstétriciens français (1937) une revue générale très complète sur ce sujet. Je rappellerai

seulement qu'il est d'usage d'opérer par la voie vaginale les fistules obstétricales qui sont bas situées et par la voie transvésicale celles qui sont secondaires aux hystérectomies et qui siègent toujours très haut, au fond du vagin.

Lorsqu'on parcourt dans le détail les différents procédés opératoires proposés, on acquiert la conviction que les opérateurs ont assez souvent rencontré des difficultés avec l'une ou l'autre voie :

Le vagin est souvent étroit, profond, quelquefois sclérosé et l'opération vaginale ne peut être entreprise qu'après dilatation du vagin par des tampons ou des ballons, quelquefois après des débridements.

Malgré les artifices employés, les statistiques que rapporte André montrent que la guérison n'est pas toujours obtenue du premier coup : Pinsan, par exemple, n'accuse que 58 p. 100 de guérisons après la première tentative opératoire.

L'intervention par voie transvésicale a donné de très beaux succès, surtout entre les mains de Marion. Mais tous les chirurgiens ont signalé les difficultés opératoires et les échecs fréquents lorsque la fistule affleure un des orifices urétéraux : le décollement risque d'intéresser l'uretère dans sa traversée vésicale et ne peut être poursuivi assez loin ; l'espace entre l'orifice urétéral et la fistule est aussi trop étroit pour qu'on puisse passer des fils qui aient quelque solidité. André, enfin, a signalé les accidents graves qui ont été observés lorsque, par suite de son adhérence à la vessie, une anse intestinale est intéressée par le décollement.

La première observation que je rapporte concerne justement une de ces fistules juxta-urétérales. J'ai échoué par manque d'étoffe et c'est pour guérir ce cas difficile que j'ai eu l'idée d'intervenir par voie périnéo-vaginale.

Familiarisé avec l'hystérectomie périnéale que j'ai pratiquée plus de soixante fois, je me suis souvenu du jour énorme qu'elle donne sur la face inférieure de la vessie et les régions urétérales et j'ai pensé qu'un si large accès me faciliterait beaucoup la cure de la fistule.

J'ai été stupéfait de la facilité de l'opération, qui se pratique au grand jour, sous les yeux, sans avoir recours à aucun artifice. Les suites en sont si simples, que la malade chez laquelle j'avais échoué par voie transvésicale a été guérie complètement en quinze jours.

J'ai employé le même procédé dans un cas que Roger Couvelaire, que je suis heureux de remercier ici publiquement, a bien voulu me confier. Il s'agissait d'une fistule consécutive à une résection de la vessie pour tumeur. Cette malade a guéri aussi simplement que la première.

Le jour considérable que donne la voie vagino-périnéale, l'étendue de la vessie, qui peut être amenée sous les yeux, me permettent de penser que cette voie pourrait être employée pour la cure de toutes les fistules vésico-vaginales lorsque leur siège est élevé ou que le vagin étroit ou cicatriciel s'oppose à leur accès facile.

Une sonde de Pezzer mise à demeure suffit à évacuer la vessie et point n'est besoin de placer un drainage sus-pubien.

Les premiers temps de cette opération sont ceux de l'hystérectomie périnéale que mon maître Cunéo a décrite avec moi en 1921 : Incision pré-rectale et décollement recto-vaginal poussé jusqu'au fond du vagin.

On met alors les deux releveurs bien en évidence sur leurs deux faces et on les sectionne à mi-hauteur.

La paroi postérieure du vagin est alors tendue et sectionnée sur la ligne médiane jusqu'à 2 centimètres du fond. Un catgut solide est passé dans chaque lèvre et assez haut. La traction sur ces fils amène le fond du vagin sous les yeux.

L'orifice vésical est alors bien exposé. On le circonscrit par deux incisions transversales et le lambeau ovalaire ainsi circonscrit, habituellement cicatriciel et rétracté est réséqué.

Il est ensuite très simple, avec le dos de ciseaux mousses de décoller le vagin de la vessie. Ce décollement peut être poussé aussi loin qu'il est nécessaire pour que la vessie puisse être amenée largement à travers le vagin.

La fermeture de la vessie est effectuée transversalement par deux plans de suture superposés. Les catguts non perforants sont passés à l'aiguille sertix ou à l'aiguille de Reverdin avec la plus grande facilité : l'uretère se trouve refoulé dans la cavité vésicale et ne risque pas d'être atteint. Le vagin est alors refermé par-dessus et ce triple plan de suture constitue une fermeture hermétique et très solide.

L'opération se termine par la réfection du vagin, la réunion des muscles releveurs, la fermeture de l'incision périnéale à ses angles en gardant au milieu un espace suffisant pour glisser une petite mèche dans le décollement recto-vaginal.

La sonde à demeure introduite avant l'opération, est maintenue en place ouverte pendant dix jours. Pour être sûr que du sang ne la bouchera pas, on se contente tous les jours d'injecter quelques centimètres cubes de sérum de la vessie.

La mèche est changée et raccourcie le quatrième jour et la guérison est obtenue entre quinze et vingt-cinq jours.

Comme je l'ai dit, j'ai eu l'occasion de faire cette opération deux fois. Il s'agissait dans les deux cas de malades difficiles à traiter.

Elles ont guéri très simplement. Chez ma première opérée, qui remonte à cinq mois, il est à peu près impossible de deviner l'opération qui a été faite : la réfection du vagin est impossible à voir, seule persiste une petite cicatrice périnéale.

Les deux malades, qui sont des femmes encore jeunes, sont ravies du résultat obtenu.

Voici ces deux observations :

Observation I. — Mme B..., quarante-deux ans, entre d'urgence à Saint-Louis le 19 novembre 1937 pour une occlusion intestinale.

Elle a été opérée, en 1935, dans un service de la banlieue pour un

fibrome compliqué d'annexite. Une hystérectomie totale a été pratiquée.

Mme B... présente une occlusion portant sur le grêle, qui aboutit rapidement à la production d'une fistule entéro-vaginale.

Une laparotomie montre qu'une anse grêle est incarcérée dans le bassin : le cloisonnement colo-vésical a été incomplet et une anse grêle s'est engagée vers la droite sous la racine du mésocolon pelvien et s'y est étranglée. Résection intestinale d'une trentaine de centimètres, rétablissement de la continuité intestinale par anastomose large latéro-latérale. Guérison.

Durant le séjour à l'hôpital, Mme B... se plaint de cystite qu'on met sur le compte de la sonde vésicale qui a été mise à demeure lors de son hystérectomie.

La malade rentre dans le service le 16 mars 1938, elle se plaint de perdre ses urines par le vagin. On voit, au spéculum, une soie assez grosse, longue de 3 centimètres, qui pend au fond du vagin et à l'extrémité de laquelle est fixé un petit calcul gros comme un pois. Dès qu'on tire sur ce fil, l'urine s'écoule avec abondance. Au cours d'une traction, ce fil se détache et la pince le ramène.

Son ablation ne modifie pas l'écoulement. Le vagin, la vulve sont bientôt le siège d'une irritation très douloureuse.

Le 22 mars, tentative de suture par voie transvésicale ; ouverture large de la vessie, extériorisation avec des fils. La fistule est vue facilement, elle siège à moins d'un 1/2 centimètre de l'orifice urétéral droit. Les bords de la fistule sont libérés avec difficulté et la vessie séparée du vagin dans la mesure du possible. Suture au catgut avec de petites aiguilles courtes. Suture difficile car on manque d'espace pour bien placer les fils, l'orifice urétéral étant extrêmement proche.

Drain sus-pubien.

Pendant les premiers jours, le résultat paraît favorable, mais, dès le sixième jour, les urines passent à nouveau par le vagin. Une sonde de Pezzer coudée est maintenue dans l'orifice de cystostomie pendant un mois, sans résultat. On décide d'enlever la sonde sus-pubienne et de la remplacer par une sonde vésicale. L'orifice sus-pubien finit par se cicatriser et la malade quitte Saint-Louis, le 25 mai 1938, dans le même état qu'à son entrée.

Mme B... est suivie à la consultation du service. Il est difficile d'apercevoir la fistule au fond du vagin en raison de la profondeur et de l'étroitesse de celui-ci.

Je décide d'opérer cette malade par voie vagino-périnale et Mme B..., assez découragée, entre à nouveau à Saint-Louis le 25 novembre 1938. Pendant une semaine, on met une sonde de Pezzer à demeure et on combat la rougeur et l'inflammation du vagin par des injections fréquentes de bicarbonate de soude et d'ichthyol.

Opération le 3 décembre 1938.

Elle est pratiquée exactement selon la technique que je viens de décrire.

Les suites opératoires sont des plus simples.

La mèche est enlevée le quatrième jour, les fils le septième, la sonde de Pezzer le dixième et la malade quitte le service, complètement guérie, le 18 décembre, quinze jours après son opération.

La malade est revue trois mois plus tard. Elle reste bien guérie. On a peine à retrouver la cicatrice vaginale qui se confond avec la saillie médiane postérieure du vagin.

Obs. II. — Roger Couvelaire a eu la très grande gentillesse de m'adresser la malade qui fait l'objet de l'observation suivante et de m'aider à l'opérer. Je l'en remercie très cordialement.

Mlle D..., trente-deux ans, a été hystérectomisée en juin 1935 pour kystes ovariens bilatéraux.

Trois ans plus tard elle se plaint de cystalgie très pénible et plusieurs services d'urologie ne peuvent en déterminer la cause.

Lorsque Roger Couvelaire la voit, il remarque la présence d'une tumeur siégeant au-dessus du col, restant soudée à la face postérieure de la vessie. Il opère cette malade et enlève d'un bloc le col utérin et la face postérieure de la vessie. Le fragment vésical réséqué est triangulaire et aboutit, en bas, entre les deux uretères. Couvelaire suture alors la vessie, rapprochant ainsi l'un de l'autre les deux orifices urétéraux.

La malade guérit facilement et l'examen histologique de la pièce révèle qu'il s'agit d'un endométriome de la vessie.

Mais quelque temps plus tard, la malade perd un peu ses urines par le vagin, la cystoscopie permet de localiser la fistule, juste au-dessus de l'orifice urétéral droit.

J'opère cette malade le 3 mars 1939. Incision prérectale transversale. Décollement recto-vaginal très poussé, mise en évidence des releveurs de chaque côté sur leurs deux faces, on les sectionne à mi-hauteur. Section médiane postérieure du vagin jusqu'à 2 centimètres du fond. On passe un fil de traction dans chacune des lèvres de l'incision, près du fond et par traction on abaisse ce dernier jusqu'à la vulve.

La fistule est si petite qu'on ne peut la voir. La malade étant placée en position périnéale inversée, l'urine ne s'écoule pas par le vagin de façon visible.

On incise alors transversalement le vagin dans la région présumée de la fistule. On résèque tout le tissu cicatriciel. Mais, en raison de l'opération faite antérieurement, l'espace décollable vésico-vaginal est effacé et l'isolement de la vessie est rendue difficile.

En décollant la paroi vésicale, on entre dans une cavité qui n'est autre chose que le fond du douglas isolé de l'abdomen par le cloisonnement colo-vésical. Il faut tenir compte que la face postérieure de la vessie ayant été réséquée, les rapports anatomiques se trouvent modifiés. L'orifice de la fistule reste invisible. On le repère en injectant dans la vessie du bleu de méthylène qui ressort aussitôt par un pertuis situé au milieu de tissus cicatriciels.

On enfouit alors ce pertuis sous deux plans successifs de sutures au catgut non perforants et on referme la brèche vésicale après avoir glissé dans la cavité rétro-vésicale un faisceau de crins.

Réunion de la face postérieure du vagin au catgut. Réparation des releveurs.

Petite mèche médiane dans le décollement, réunion partielle, par les angles, de l'incision pré-rectale. Sonde de Pezzer à demeure.

Légère complication pulmonaire post-opératoire pendant cinq jours.

Ablation du faisceau de crin le cinquième jour. Ablation de la mèche le même jour. On la remplace par une mèche plus courte.

Légère suppuration qui nécessite des pansements quotidiens pendant huit jours.

La sonde à demeure a été enlevée le dixième jour.

La malade sort guérie, le 4 avril, un mois après son opération.

Elle a été revue en parfait état.

M. **Cadenat** : J'ai été d'autant plus intéressé par la communication de mon ami Picot que j'ai moi-même réussi, par voie vaginale élargie, une fistule du bas-fond vésical consécutive à une opération de Wertheim que j'avais manquée par voie transvésicale. Mais j'avoue ne pas com-

prendre l'utilité du décollement recto-vaginal que pratique Picot pour une fistule siégeant sur la paroi antérieure. Je me suis contenté de faire un double débridement latéral vulvo-vaginal comme pour une opération de Schauta. Le jour ainsi obtenu me permit de décoller très facilement le vagin de la vessie, de suturer celle-ci sans risquer de blesser les uretères, puis de fermer par large endossement la tranche vaginale. La guérison fut rapide.

Un de mes anciens internes, Marchak, fait actuellement sa thèse sur les avantages de la voie vaginale élargie, en particulier dans les cas de fistule vésico-vaginale.

M. **J. Charrier :** J'ai eu l'occasion de traiter une dizaine de cas de fistules vésico-vaginales hautes, en général d'origine chirurgicale : je l'ai toujours fait par la voie haute et je ne puis laisser dire que cette voie ne donne pas un jour suffisant ; si quelquefois la voie transvésicale pure oblige à travailler au fond d'un puits, il n'en est pas de même de la voie transvésico-péritonéale que m'a enseignée mon maître le professeur Leguen quand j'étais son interne : elle permet, par la section vésicale médiane postérieure, d'arriver directement sur la fistule et d'avoir un large jour sur la région interureterale. Et c'est là son principal avantage : par la voie vagino-périnéale que préconise M. Picot, on n'a aucun repère pour rechercher les uretères ; au contraire, par en haut on voit leurs orifices, on peut les cathétériser par un stylet courbe et au besoin les disséquer si la fistule est à leur contact ; on arrive ainsi à se donner de l'étoffe vésicale et vaginale et c'est cela qui importe pour le succès : il faut que les sutures ne tirent pas. J'ai utilisé ce procédé une dizaine de fois et toujours avec un succès immédiat, bien que plusieurs de ces malades eussent déjà été opérées plusieurs fois par la voie basse sans résultat : l'une, qui avait une large fistule par nécrose à la suite d'un Wertheim, guérit immédiatement, opérée un an après l'accident. Une autre ayant eu une fistule obstétricale haute avait subi, on ne sait trop pourquoi, une hystérectomie secondaire pour traiter la fistule sans succès. Une dernière enfin avait deux fistules symétriques au contact des uretères, après hystérectomie abdominale totale : guérison immédiate par voie transvésico-péritonéale. Dans ces 10 cas, aucun échec. Je persiste à penser que cette voie décrite par M. Leguen a, dans le traitement des fistules vésico-vaginales hautes de très gros avantages et ne laisse subsister aucune mutilation périnéale.

M. **Maurice Chevassu :** Depuis le jour lointain — c'était en juillet 1911 — où j'ai présenté ici l'observation d'une fistule vésico-vaginale guérie par opération transvésicale, remettant en honneur (1) un procédé ancien bien oublié, au moins à Paris, je crois avoir toujours opéré les fistules vésico-vaginales par la voie transvésicale.

(1) La chirurgie vésicale des fistules vésico-vaginales. *Thèse* de Gourvitch, Paris, 1912.

Je ne pourrais pas dire que je n'ai jamais échoué, mais j'ai guéri ainsi un certain nombre de fistules opérées et réopérées sans succès par la voie basse.

Plusieurs de ceux qui viennent de prendre la parole ont prétendu que la voie transvésicale obligeait à opérer au fond d'un puits. Que non pas. Car il y a la manière de se donner du jour dans une vessie, il y a la nécessité de passer des fils de traction à distance de la fistule, il y a la possibilité de refouler celle-ci vers le haut en enfonçant dans le vagin un gros tube à essai en verre, du genre de ceux qui nous servent à conserver nos bistouris dans le chloroforme.

Un des grands principes de la chirurgie est de voir le danger, quand danger il y a. Ici, le danger, c'est l'uretère. C'est parce que la voie haute permet toujours de bien voir les uretères qu'elle me paraît, par principe, préférable à la voie basse.

M. **R. Gouverneur** : Parmi les fistules vésico-vaginales, les fistules post-opératoires, qui sont en règle générale des fistules haut situées, ne sont pas les plus difficiles à traiter et à guérir, tout au contraire ; ce sont par contre les fistules obstétricales, fistules basses, situées plus ou moins près du col vésical, mordant souvent sur l'urètre, qui sont d'une guérison opératoire délicate.

Pour les fistules haut situées, deux voies d'abord me paraissent indiquées, la voie transpéritonéo-vésicale de Legueu et la voie transvésicale recommandée par Marion. Dans la première, après laparotomie, la face postérieure de la vessie est délibérément ouverte et on peut, en repérant les deux orifices urétéraux, suturer la vessie sans craindre d'étrangler un uretère dans un fil. Vessie et vagin sont suturés séparément et les deux parois vésicale et vaginale ne restent plus au contact et n'ont plus tendance à se fistuliser. J'ai de la sorte, et avec succès, opéré sept malades qui présentaient une fistule vésico-vaginale haut située et dont deux avaient déjà subi d'autres interventions.

La voie transvésicale défendue par Marion est également pour les fistules vésico-vaginales, à l'exclusion des fistules basses, une méthode excellente. Si on sait ouvrir largement la vessie et l'étaler, on ne travaille pas au fond d'un puits et on aperçoit parfaitement les orifices urétéraux, qu'on peut éviter ; il suffit de se faire refouler la paroi inférieure de la vessie par le vagin, grâce à un aide, pour rendre la région opératoire plus accessible ; j'ai encore eu tout récemment l'occasion de guérir par voie transvésicale deux fistules d'une façon très simple.

Par contre, les fistules vésico-vaginales vraiment difficiles à opérer et à guérir sont celles qui siègent près du col de la vessie et qui doivent être opérées par voie vaginale ; pour cette variété, je comprends que si le dôme du vagin se laisse mal exposer, il faille un débridement pour voir plus clair, mais la voie vagino-périnéale que conseille M. Picot me paraît inutile et compliquée. Comme vient de le

dire Cadenat, un large débridement vulvo-vaginal fait sur les côtés, comme le conseillait déjà Michaux, suffit ; le vagin sera incisé sur le côté et en arrière pour exposer le cul-de-sac antérieur. Il n'est pas nécessaire de pratiquer le décollement recto-vaginal avec incision de la paroi vaginale postérieure pour avoir du jour.

Mais je veux dire à nouveau que les fistules, de beaucoup les plus difficiles à guérir, sont les fistules basses cervico-vésicales et que pour les fistules hautes les deux voies transpéritonéo-vésicale et transvésicale remplissent avec succès toutes les indications.

M. **Hartmann** : J'ai été très heureux en entendant M. Picot revenir à la voie basse un peu trop délaissée dans la cure des fistules vésico-vaginales. Il y a plus de trente ans, lorsque j'étais à la tête du service Civiale, j'ai eu l'occasion d'opérer un certain nombre de fistules vésico-vaginales consécutives à des hystérectomies. Ces fistules, qui siégeaient au fond du vagin, m'ont toujours paru faciles à fermer. Ce qui rend la cure de certaines fistules vésico-vaginales difficile, ce n'est pas leur siège élevé, c'est la présence dans le vagin de masses scléreuses qui quelquefois se sténosent et résultent de la chute d'eschares à la suite d'accouchements. *Le siège n'a aucune importance ;* lorsque l'orifice vulvaire est trop étroit pour permettre de manœuvrer facilement dans le vagin,je crois, comme notre collègue Cadenat, qu'un simple débridement vulvo-vaginal, oblique en arrière et en dehors, est très suffisant et beaucoup plus simple que l'opération un peu complexe que vient de décrire M. Picot.

Pour oblitérer facilement les fistules situées au fond du vagin, il ne faut pas pratiquer l'avivement classique, il faut employer le procédé de Braquehaye. Tendant la muqueuse avec 4 petites pinces de Museux, on fait, à une petite distance de la fistule, une incision circulaire qui l'encercle, puis on dédouble la paroi vésico-vaginale, s'arrêtant à 2 ou 3 millimètres de la fistule ; comme on avance de la partie la plus accessible vers la profondeur, on fait très facilement ce dédoublement. On a ainsi une collerette de muqueuse adhérente à la fistule, on la rebrousse dans l'orifice fistuleux, la suturant à elle-même, et par-dessus on place des fils vaginaux. L'opération, ainsi conduite, est, je le répète, tout à fait simple.

M. **Picot** : Je remercie les collègues qui ont bien voulu prendre part à cette discussion.

Je n'émettrai pas la prétention de dire qu'on ne savait pas jusqu'ici traiter les fistules vésico-vaginales. J'ai voulu seulement insister sur la difficulté du traitement de certaines d'entre elles et, à l'occasion de deux opérations très faciles et suivies d'une guérison complète et très rapide, proposer une voie d'accès nouvelle et plus commode.

Je ne suis pas surpris que M. Chevassu ait obtenu des résultats aussi satisfaisants que ceux de M. Marion. Mais lorsque la fistule est

si voisine d'un orifice urétéral qu'on ne peut pas libérer la vessie assez loin et qu'on manque d'étoffe d'un côté pour donner aux fils tout l'appui nécessaire, je pense qu'il vaut mieux intervenir par voie basse.

M. Charrier a obtenu par voie transvésico-péritonéale deux beaux succès. Tout le monde sait que la cure des fistules vésico-vaginales par cette voie constitue une opération grave et c'est sans doute à cette gravité que l'opération de M. Leguen doit d'avoir fait si peu d'adeptes. La voie basse est au contraire d'une bénignité remarquable et je pense qu'elle doit lui être préférée.

Lorsque le vagin est large et peu profond, on peut intervenir par voie vaginale sans être obligé de se donner du jour. M. Hartmann a rappelé justement les excellents résultats que le procédé de Braquehaye lui a donnés. Mais il y a des cas où le vagin, étroit ou sclérosé et très profond, empêche tout accès sur la partie haute du vagin. J'ai rappelé les procédés qui ont été utilisés en pareil cas.

Je connais pour l'avoir employée, l'incision de décharge vulvo-vaginale de Schauta. C'est après avoir constaté avec M. Cunéo combien cette incision est mutilante et la façon dont les tissus sectionnés à l'aveugle se réparent mal que nous avons abouti à l'hystérectomie périnéale. Dans l'opération très anatomique que je viens de décrire, la réparation est faite de façon très précise, très solide et le résultat final est bien supérieur à celui que donne l'incision de Schauta.

La question de réparation mise à part, je désire insister surtout sur l'avantage de la voie vagino-périnéale : la section des releveurs, l'incision médiane postérieure du vagin permettent d'abaisser au périnée le fond du vagin, d'extérioriser la vessie et de la fermer au grand jour avec n'importe quelle aiguille et sans le secours d'aucune valve.

A propos de la sérothérapie curative du tétanos (*),

par M. **G. Rouhier**.

Depuis le 18 novembre dernier, j'ai vu à l'hôpital Beaujon trois cas de tétanos, trois femmes jeunes : trente et un ans, vingt-trois ans, trente ans. Toutes les trois ont été soumises à une sérothérapie intensive, et toutes les trois sont mortes très peu de jours après leur entrée à l'hôpital : cinq jours, cinq jours encore et six jours, sans qu'à aucun moment l'action du sérum étiqueté curatif n'ait provoqué une sédation véritable dans la marche inexorable de la maladie, qui cependant, à ses débuts, ne s'annonçait pas par des symptômes d'une violence particulière.

Ce sont là des faits répétés, qui ne m'auraient pas autrement étonné à l'époque où l'on n'utilisait le sérum antitétanique qu'à titre préventif,

(*) Communication faite à la séance du 10 mai 1939.

mais qui m'ont profondément surpris et péniblement déçu, parce que, depuis la première fois où j'ai utilisé le sérum antitoxique à dose suffisante pour le rendre curatif, j'ai observé 5 cas de tétanos qui s'échelonnent de 1917 à 1926 et ils avaient tous guéri, en sorte que j'étais fondé à croire que nous étions en possession d'une arme très efficace, même contre le tétanos déclaré, à condition de l'employer vite et hardiment, à doses massives et répétées. J'étais sans doute trop optimiste, mais la succession et la constance de mes cas heureux m'y autorisaient, ainsi que les nombreuses guérisons analogues, publiées depuis un peu partout.

Mes trois premiers succès ont fait l'objet d'un mémoire que j'ai présenté à la Société de Chirurgie dans la séance du 9 mai 1923 où il a été régulièrement inscrit et annoncé sous le titre suivant : « *Trois observations de tétanos déclaré, guéri par des injections massives et répétées de sérum antitétanique* ». Mon mémoire a été confié à un rapporteur, mais le rapport n'a jamais été fait. Pourtant, les guérisons de cette nature étaient encore fort rares à cette époque et ma première observation surtout en valait la peine, car elle était, à ma connaissance, et d'assez loin, la première en date des observations de tétanos déclaré obtenues par la sérothérapie purement sous-cutanée, puisqu'elle remontait à septembre 1917, quelques semaines avant la bataille de la Malmaison. Je vous demande la permission de résumer brièvement cette observation, car elle est nécessaire à mon argumentation, et ce n'est pas, je vous assure, pour réclamer rétrospectivement une priorité, de laquelle, ainsi que vous le verrez, je ne puis me flatter que bien modestement, puisque c'est le hasard ou plutôt l'erreur, qui me parut d'abord catastrophique, d'une infirmière étrangère comprenant mal le français, qui a presque tout fait, en me permettant d'observer pour la première fois les effets de doses massives, que je n'aurais jamais eu l'audace d'employer délibérément (1).

Observation. — N..., ancien marin, engagé dans l'infanterie pour la durée de la guerre, blessé par éclats de grenade au Chemin des Dames, au début de septembre 1917, est amené au groupement d'ambulances de Chassemy où il est laparotomisé immédiatement. Je dois réséquer une

(1) Il importe d'ailleurs de ne pas réclamer à la légère des priorités, quand il s'agit d'un agent thérapeutique si universellement répandu, que tant d'hommes de science et de conscience se sont ingéniés à employer de leur mieux, et surtout quand il ne s'agit pas de priorité de publication. M. Robineau, en 1925, en même temps qu'il rapporte un beau cas de tétanos tardif de Petridis, d'Alexandrie, chez un enfant de douze ans guéri par 1.000 grammes de sérum antitétanique par injections de 50 et de 100 c. c., cite 20 observations de Pierre Teissier avec 19 guérisons. Ces observations concernent des blessés de la Marne *en 1914*, tous atteints de tétanos grave et dont 19 ont guéri par des injections intra-rachidiennes de sérum antitétanique renouvelées deux et trois jours de suite à la dose de 60 c. c. chaque fois, après évacuation aussi complète que possible du liquide céphalo-rachidien par ponction lombaire (*Bull. et Mém. de la Soc. de Chirurgie*, p. 753). Dans ce même domaine, les travaux des vétérinaires, principalement de l'Ecole d'Alfort, très nombreux et très importants peuvent nous échapper plus facilement.

anse intestinale déchiquetée avec anastomose bout à bout et faire en outre la suture de plusieurs perforations disséminées. Le blessé est également atteint aux deux jambes, mais à la fin de la laparotomie il est dans un tel état de dépression, avec un pouls imperceptible, qu'il paraît à bout de résistance et que je dois renoncer, pour le moment, à vérifier l'état de ses jambes.

Le lendemain, gangrène gazeuse de la jambe gauche et désarticulation du genou. Le pied droit, fortement blessé lui aussi, est inondé de poudre de Vincent, toujours à cause de l'état de défaillance du blessé qui empêche de poursuivre la mise en état de toutes ses plaies. Cependant, les jours suivants tout s'arrange, l'état général se relève, le ventre est aussi satisfaisant que possible, le moignon de la désarticulation du genou se désinfecte. Seule, la blessure du pied droit continue à suppurer, quand tout à coup survient l'ordre d'évacuation immédiate de tous les blessés, dont les moins transportables doivent être évacués sur l'H. O. E. de Vasseny, à quelques kilomètres en arrière. Momentanément inoccupé, je me rends tous les jours à Vasseny pour soigner mes grands blessés. Ils ont été logés dans une baraque dépendant du service de Marquis, de Rennes, qui me donne pour cela toutes facilités. Voilà que, le douzième jour après sa blessure, alors qu'il paraissait tiré d'affaire, débute le tétanos par des secousses dans le membre inférieur droit, puis très vite du trismus, de la raideur de la nuque et du dos, enfin des crampes du diaphragme avec suffocation. J'ordonne le traitement de Bacelli, alors en usage et que, d'ailleurs, j'ai toujours vu complètement inefficace. Il comporte, jusqu'au lendemain matin, 8 injections sous-cutanées de chacune 20 c. c. de la solution phéniquée de Bacelli. Le lendemain, à mon arrivée, on m'apprend, non sans confusion, que l'infirmière étrangère qui soigne mon blessé a mal compris ma prescription et a fait 8 injections sous-cutanées de 20 c. c. de sérum antitétanique, en tout 160 c. c. ! Il faut se rappeler qu'on ne faisait alors jamais plus de 10 c. c. renouvelés au plus tôt au bout d'une semaine, on ne faisait pas d'ailleurs beaucoup davantage de sérum antidiphtérique et on avait une crainte extrême des accidents toxiques. Je m'attends donc à trouver mon blessé à l'agonie avec des reins bloqués. Au contraire, il est très amélioré : respiration plus facile, trismus nettement diminué. Mon seul mérite fut d'avoir sur-le-champ modifié mes idées, et prescrit la continuation de doses massives (150 c. c., le jour suivant). Guérison.

Les deux autres observations relatées dans ce mémoire de 1923 étaient celles de deux malades de l'Hôpital Boucicaut. L'un, écrasement de l'avant-pied, injecté préventivement. Je détache l'avant-pied par un Chopart sans lambeau. Néanmoins, tétanos tardif, dont le blessé guérit par des injections quotidiennes de 40 c. c. de sérum antitétanique, en tout 270 c. c.

Le troisième cas, plus tenace, concernait un blessé par écrasement des doigts, ayant reçu également une injection préventive. Le tétanos paraît céder à des injections quotidiennes de 40 c. c., à tel point qu'on interrompt le traitement, croyant la partie gagnée. Mais le trismus reprend, on fait aussitôt, alors, des injections quotidiennes de 100 c. c. et le blessé guérit. Il a reçu en tout 540 c. c. du sérum antitétanique préventif d'alors.

A la suite des 3 cas qui ont fait l'objet de cette communication, j'ai vu,

jusqu'en 1926, deux autres cas de tétanos ; ceux-ci développés chez des blessés légers qui n'avaient pas reçu d'injection préventive et qui firent des tétanos graves et tenaces ayant nécessité pour la guérison : l'un, 800 grammes de sérum et l'autre plus de 1 litre.

Messieurs, le premier cas de tétanos dont je me souvienne remonte à 1899. C'était à l'Hôpital Lariboisière, dans le service de Duguet, où j'étais bénévole. Depuis, presque tous les ans, j'en ai vu quelques cas. J'ai vu se généraliser l'emploi du sérum préventif à la suite de son introduction à ce titre dans la pratique des hôpitaux par P. Bazy, en 1895, je l'ai vu devenir une règle absolue pour tous les blessés dont les plaies pouvaient être souillées, malgré bien des résistances. J'en ai constaté les bienfaits, *mais le tétanos une fois déclaré*, sans doute n'ai-je vu que des cas graves, car je n'en ai jamais vu guérir *un seul*, avant mon blessé de 1917. Chez Dugnet, Borrel, de l'Institut Pasteur, venait leur injecter de très petites doses (4 c. c. 2 de chaque côté) d'antitoxine directement intracérébrales par une couronne de trépan, *mais sans succès* (2).

Mon maître Edouard Quénu, en 1906, m'a fait injecter 20 c. c. de sérum antitétanique dans le canal céphalo-rachidien par ponction lombaire en même temps qu'il me faisait supprimer le foyer tétanigène par l'amputation du membre blessé (il s'agissait d'un jardinier blessé au pied par une décharge de plomb de chasse) : *encore sans succès.*

En 1914, pendant la retraite qui a précédé la bataille de la Marne, quand on ramenait comme on pouvait des blessés sans pansement, qui, pour échapper à tout prix aux Allemands, montaient avec leurs plaies à nu dans des wagons de remonte qui venaient de transporter des chevaux, bien entendu sans injection préventive, j'ai vu à ce moment de nombreux cas de tétanos à l'Hôpital militaire Bégin, dans le service de Reynier et dans celui de Capitan. Tous les traitements alors en usage étaient naturellement tentés et je supprimais chirurgicalement le foyer, toutes les fois que la chose était matériellement réalisable. *Là encore, je n'en ai pas vu guérir un seul.*

Après de pareilles expériences, il est facile de comprendre combien j'ai été frappé et heureux de mes 5 cas de guérison successifs, sans échec, et des nombreux cas publiés un peu partout par la suite.

En réalité, le sérum antitétanique de cette époque, que l'on considérait comme seulement préventif à la dose de 10 c. c., une fois pour toutes, on bien répétée au bout d'une semaine comme l'usage s'en était établi aux armées et comme nous l'avons conservé pour les plaies très suspectes, devenait curatif à doses massives et répétées : c'est une question de quantité. Mes observations établissaient d'autant mieux ce fait que, contrairement à celles d'Etienne et Beneck dans la *Revue Médicale de l'Est*, à la fois sous-cutanées, intraveineuses et intrarachi-

(2) M. Robineau cite cependant un cas de guérison obtenu par le professeur E. Quénu alors qu'il était son interne, par l'injection intracérébrale. *Bull. et Mém. de la Soc. de Chirurgie*, 1925 p. 757.

diennes, les miennes ne comportaient que des injections sous-cutanées ; dans aucune d'elles il n'y avait eu d'amputation visant à supprimer le foyer, mais seulement mise à plat et imbibition sérique de ce foyer, la guérison avait été obtenue sans mutilation, par le seul effet du sérum, c'était donc bien une question de doses massives, et répétées aussi longtemps qu'il avait fallu.

Pendant des années je n'ai plus vu de tétanos. Mais les cas de guérison par la sérothérapie devenaient nombreux et presque banals. De nouveau voici 3 tétanos et, malgré la sérothérapie : 3 décès. Voici ces trois observations :

Observation I. — Mme M..., trente et un ans, se pique en nettoyant un plat avec de la paille de fer : piqûre sous-unguéale qui donne lieu à un panaris péri-unguéal et sous-unguéal. Ce panaris est soigné par des bains chauds, mais il ne guérit pas, il traîne pendant quinze jours, sans que la malade se soit arrêtée dans ses occupations habituelles et, au bout de ce temps, le 16 novembre, apparaît du trismus qui augmente les jours suivants et s'accompagne de fièvre. On consulte un médecin qui dirige la malade sur l'hôpital et elle entre dans mon service, à l'Hôpital Beaujon, le 18 novembre 1938. L'examen, à son entrée, montre un trismus assez fort, mais incomplet encore et compatible avec l'alimentation. La nuque ne présente que peu de raideur, la malade peut s'asseoir. Elle supporte la lumière et les examens. En dehors des mâchoires, la raideur prédomine aux membres supérieurs, sans toutefois empêcher les mouvements actifs et passifs. Crises paroxystiques rares et discrètes.

Dès l'entrée de la malade à l'hôpital, on procède à l'ablation de l'ongle malade, au nettoyage et à la mise à plat de tous les trajets suppurés. En même temps, je prescris 150 c. c. de sérum antitétanique pour les vingt-quatre heures, en trois injections de 50 c. c. chacune, et 8 grammes d'hydrate de chloral par lavements successifs de 2 grammes.

Le lendemain, 19 novembre, l'état ne s'est pas aggravé, le trismus permet encore l'alimentation, la température est à 38°, on continue le chloral et le sérum antitétanique, Mais j'apprends que pour cette seconde journée, la pharmacie de l'hôpital a délivré, au lieu du sérum antitétanique ordinaire, des ampoules de sérum fort correspondant à 10.000 unités. On n'a donc injecté que 10.000 unités ce deuxième jour (sérum purifié).

Le troisième jour, 20 novembre, le trismus augmente notablement, l'alimentation devient beaucoup plus difficile, on injecte 20.000 unités de sérum curatif purifié (20 c. c. en deux ampoules), la température monte à 38°6.

Le 21 novembre, la nuque et le dos deviennent extrêmement raides, la malade ne peut plus s'asseoir, le trismus est complet, l'alimentation est impossible. Température 38°8. On injecte 40.000 unités (40 c. c.).

Le 22 novembre, enfin, la température monte en flèche à 41°2, le facies sardonique est typique, on injecte encore une fois 40.000 unités, mais la mort survient.

Obs. II. — T... (Yvonne), vingt-trois ans, serveuse, entre dans mon service à l'Hôpital Beaujon le soir du 23 avril 1939, se disant paralysée. Après un retour de règles de vingt jours, elle dit avoir fait une fausse couche le mercredi 12 avril. A son entrée, elle présente un trismus assez marqué. Elle ne peut écarter les arcades dentaires de plus de 1 cent. 5. Elle a de la difficulté à s'exprimer, de la raideur de la nuque, de la flexion des jambes. Température : 38°8. Au toucher vaginal, l'utérus ne semble pas gros, le col est fermé. Appelé dans la nuit comme chirurgien de garde,

M. Jean Gosset pratique un curettage très soigneux qui reste négatif, en sorte que l'on peut se demander s'il s'agit bien d'une fausse couche ? On fait 100 c. c. de sérum antitétanique fort, c'est-à-dire 100.000 unités par voie sous-cutanée et 12 grammes de chloral, par lavements de 4 grammes, au cours de la journée. La température monte à 38°6. Ce jour-là je songe à faire une hystérectomie vaginale rapide pour enlever le foyer tétanigène, j'hésite, parce que le curettage de Jean Gosset n'ayant ramené aucun débris, on peut se demander s'il s'agit bien d'une fausse couche, et si le foyer est bien l'utérus. D'autant plus que la malade nie violemment toute manœuvre abortive ; ce n'est que le lendemain que son entourage fera des aveux. Finalement, je m'abstiens.

Le lendemain, 25 avril, on constate une légère amélioration, la température est retombée à 37°, la malade peut écarter davantage les arcades dentaires et même boire un peu. On injecte encore 100 c. c., soit 100.000 unités en deux fois et on continue les lavements de chloral. 1.000 grammes de sérum physiologique.

Le 26 avril, l'état de nouveau s'est aggravé, le trismus s'accentue, la déglutition est impossible, la température monte progressivement à 38°4, on continue le même traitement : 100.000 unités antitétaniques en deux fois et 16 grammes d'hydrate de chloral en quatre fois.

Le 27 avril, la contracture est généralisée, la température atteint 40°, l'état paraît si grave qu'après la première injection sous-cutanée de 50.000 unités le matin, on fait 40.000 unités intrarachidiennes et enfin 10.000 unités intraveineuses. La malade, maintenue sous l'effet du chloral, ne cesse pas de somnoler, ce qui permet sa ponction lombaire sans qu'il soit nécessaire de recourir à l'anesthésie générale (3). Il y a, par contre, un shock très manifeste après l'injection intraveineuse.

La malade s'éteint dans la journée, sans souffrance, sans être sortie de la somnolence due au chloral.

Obs. III. — Cette malade est amenée dans mon service pour un tétanos *post abortum* le même jour que la précédente, mais elle ne peut y être admise faute de place et elle est reçue à la maternité de Beaujon, dans le service de notre collègue Levant, à l'obligeance duquel je dois cette observation. Mme X..., trente ans, entre à l'hôpital le 23 avril 1939. Dernières règles au début de février. Elle avoue qu'il y a eu, le 6 avril, introduction dans l'utérus d'une sonde laissée en place douze heures. L'avortement aurait eu lieu en ville le 7 avril. Le 22 avril, gêne de la mastication. Le 23 avril elle entre à l'hôpital avec trismus irréductible, dysphagie, contracture dorso-lombaire. Elle est curettée tout de suite : quelques débris placentaires. La malade a reçu :

Le 23 avril : 50 c. c. intrarachidiens ; 50 c. c. sous-cutanés ; 20 c. c. intraveineux.

Le 24 avril : 50 c. c. intrarachidiens ; 50 c. c. sous-cutanés.

Le 25 avril : 50 c. c. intrarachidiens ; 20 c. c. intraveineux ; 50 c. c. sous-cutanés.

Les 26, 27 et 28 avril, chaque fois : 50 c. c. intrarachidiens ; 50 c. c. sous-cutanés.

En plus : chloral, somnifène et rectanol.

Légère amélioration le 27 et le 28 avril, puis accidents respiratoires le 28, mort le 29 avril, après vingt-deux heures de poumon d'acier.

(3) Mon ami Louis Bazy insiste, en rapportant une intéressante observation de la fin de la guerre, sur la nécessité de faire sous anesthésie générale toutes les manœuvres thérapeutiques pour ne pas provoquer d'excitation nerveuse. *Bull. et Mém. de la Soc. de Chirurgie*, 1925, p. 756.

Voici donc, en quelques mois, trois observations terminées constamment par la mort, alors que vingt-deux ans, seize ans, quatorze ans auparavant, un autre bloc de cinq observations s'étaient terminées non moins constamment par la guérison. Pourquoi cette régression ? On peut me dire que j'aurais dû pour commencer supprimer le foyer tétanigène, sinon le foyer utérin des tétanos *post abortum* que ni Jean Gosset, ni moi, ni Levant n'avons cru devoir hystérectomiser bien que nous étant tous les trois posé la question, dans les conditions où ces malades se sont présentées à nous, mais au moins le doigt portant le panaris de mon observation de novembre dernier. Je le sais. Mais je n'avais pas non plus supprimé le foyer pour les 5 malades qui ont guéri et, si je n'ai pas sacrifié le doigt de la première de mes trois dernières malades, c'est que je croyais pouvoir me fier assez résolument à la sérothérapie pour la guérir sans mutilation.

Je sais aussi que trois de mes guéris anciens avaient reçu du sérum préventif alors que les trois morts récentes n'en avaient pas reçu, mais mes deux derniers malades guéris étaient eux aussi des tétanos inattendus et non traités préventivement. Enfin, si certaines de mes observations anciennes concernent des tétanos tardifs, donc relativement atténués dans leur début, les trois morts récentes sont des tétanos à début non moins tardif : quinze jours, onze jours pour mes deux observations, seize jours pour l'observation de Levant. Leur début n'a rien de foudroyant. il s'annonce par un trismus discret avec des contractures limitées et des crises paroxystiques espacées, cédant facilement au chloral. Néanmoins la mort survient, et très vite, après les premières manifestations du tétanos déclaré, en dépit d'un traitement extrêmement intensif, au moins comme nombre d'unités thérapeutiques et qui, au moins pour la malade de Levant, ont été portées directement dans le torrent circulatoire et au contact des centres nerveux.

Pour mes deux malades, j'avais cru pouvoir me contenter des injections sous-cutanées qui m'avaient jusque-là réussi.

En bref, je ne disconviens pas qu'il ne soit possible de trouver une explication relative de ce passage du succès au désastre dans les différences cliniques et évolutives de mes deux groupes d'observations ainsi que dans les variations de la thérapeutique que j'ai suivie, mais il y a quelque chose qui a changé bien plus encore : c'est le sérum lui-même !

Dans mes cas anciens, c'était le sérum ordinaire, le sérum faible mais non purifié, non désalbuminé, tel qu'il était livré par l'Institut Pasteur depuis le début de la sérothérapie antitétanique, dans une seule variété de flacons, celui que nous utilisions à titre préventif. Maintenant, l'Institut Pasteur nous fournit actuellement des sérums purifiés et il nous en fournit deux sortes : la première, dite *sérum préventif*, dont les 10 c. c. correspondent à 3.000 unités internationales ; la seconde, dite *sérum curatif*, dont les 10 c. c. correspondent à 10.000 unités internationales, 1.000 unités par centimètre cube, en sorte que ma dernière malade a reçu 400.000 unités thérapeutiques et la malade de Levant

440.000 ! Les prospectus parlent bien d'une troisième variété d'ampoules de 20.000 unités qui ne paraît pas désalbuminée ; en fait les ampoules mises couramment à notre disposition par l'A. P. sont les ampoules de sérum purifié de 3.000 et de 10.000 unités. *En fait, l'ancien sérum préventif non purifié guérissait le tétanos déclaré : c'était une question de quantité et de répétition ; le nouveau sérum curatif purifié n'a pas guéri les 3 cas consécutifs pour lesquels je l'ai employé* (4).

Messieurs, j'ai beaucoup réfléchi avant de vous apporter ces faits. La chirurgie moderne est la fille de Pasteur. Je sais tout ce que nous devons quotidiennement à l'Institut Pasteur, aussi n'est-ce en aucune façon dans le but d'une *critique qui serait pleine d'ingratitude* que j'apporte aujourd'hui à votre tribune les observations qui m'ont ému, mais dans un but de *collaboration*. Les savants qui se sont efforcés devant les succès obtenus par les doses massives et répétées d'un sérum que, bien qu'il ait été à son début inventé pour être curatif, ils croyaient seulement préventif, de nous donner un nouveau sérum vraiment curatif, plus riche et plus actif à des doses plus facilement maniables, et de le purifier pour éviter autant que possible les accidents anaphylactiques ou simplement toxiques de la maladie du sérum, ont droit à toute notre reconnaissance. Mais ils ont droit à quelque chose de plus, c'est que nous venions leur dire, nous les praticiens, chaque fois que c'est nécessaire : « Cette fois, votre but n'est pas atteint ! ou tout au moins, il ne l'est pas constamment. Nous comptons sur vos patientes recherches dans la sérénité de vos laboratoires, pour nous apporter l'arme curative constamment efficace comme nous avons déjà les armes préventives : celle d'urgence et de nécessité, mais d'action peu durable, qui est le sérum, celle d'action prolongée, mais d'effet moins rapide et demandant une prévision délibérée qui est la vaccination par l'anatoxine.

M. **Louis Bazy** : Si je comprends bien le sens de la communication que vient de nous faire mon ami M. Rouhier, celle-ci aurait pour but de nous démontrer que les sérums antitétaniques qui nous sont actuellement livrés par l'Institut Pasteur n'auraient pas les mêmes vertus thérapeutiques que ceux que nous pouvions utiliser, pendant la dernière guerre en particulier. Accessoirement, il me semble que M. Rouhier ne serait pas loin de revendiquer, bien qu'avec beaucoup de discrétion, l'idée d'avoir démontré les vertus curatives d'un sérum antitétanique qui n'aurait été imaginé que pour l'usage préventif. Je crois, au contraire, que lorsque le sérum antitétanique vit le jour il était, dans l'esprit de ses auteurs, destiné, tout comme le sérum antidiphtérique, pour la diphtérie, à guérir le tétanos. Mais, à ses débuts, il était loin d'avoir la valeur qu'il possède actuellement. Employé trop timidement, à doses insuffisantes et souvent trop tard, ce qui le rendait sans action sur la toxine déjà fixée sur les centres nerveux, il se montra peu efficace dans la cure du tétanos

(4) Il est juste de reconnaître que les tétanos d'origine viscérale ont toujours été considéré comme particulièrement graves.

déclaré. Cette maladie était particulièrement redoutée des éleveurs de chevaux à qui elle coûtait — surtout quand il s'agissait de chevaux de prix — des sommes considérables, parce qu'elle compliquait très fréquemment les opérations à faire sur les animaux, en particulier la castration. C'est alors que Nocard eu l'idée, non plus d'attendre l'apparition du tétanos pour pratiquer l'injection de sérum antitétanique, mais de la faire préventivement de façon systématique, comme complément nécessaire de toutes les opérations pratiquées sur les grands animaux. La mortalité post-opératoire par tétanos, jusqu'alors très élevée, tomba à zéro dans des statistiques portant sur des milliers de cas. Faut-il vous rappeler que, de son côté, mon père eut le mérite de montrer l'utilité chez l'homme de la sérothérapie préventive du tétanos et vous savez quels services cette pratique a rendus pendant la dernière guerre. Je ne crois donc pas qu'il soit exact de dire qu'il existât autrefois un sérum antitétanique uniquement destiné à la prévention et non à la cure. On peut seulement déclarer que l'on avait reconnu, par expérience, que les vertus préventives du sérum antitétanique étaient très supérieures à ses vertus curatives. Pour mettre celles-ci mieux en évidence, n'avait-on pas tenté d'ailleurs d'introduire le sérum par d'autres voies que la voie sous-cutanée, et pour n'en citer qu'une, rappellerai-je la tentative de Roux de porter l'antitoxine tétanique du sérum, au contact même des centres nerveux, au moyen d'une petite trépanation.

Mon ami M. Rouhier, ayant observé coup sur coup trois morts chez des tétaniques traités par le sérum à hautes doses en vient à se demander si les qualités des sérums actuels ne sont pas moins bonnes que celles des sérums qui lui avaient, au contraire, permis autrefois de guérir successivement 5 de ses malades. Il ne m'appartient pas évidemment de démontrer que la fabrication actuelle des sérums thérapeutiques représente un très grand progrès sur les procédés anciens. D'autres que moi sont plus qualifiés pour le faire. Mais en restant sur le seul terrain chirurgical, je voudrais dire ce que nous pensons tous, j'en suis sûr, que s'il est vrai qu'il existe non pas des maladies mais des malades, cette formule est surtout pleine de sens quand on parle de tétanos. Il suffit d'avoir eu l'occasion, que m'offrit si souvent mon maître et ami Vallée, de cultiver des bacilles tétaniques — comme d'ailleurs d'autres germes à spores qui peuvent avoir, éventuellement, une fonction toxique — pour voir combien sont profondément différentes les aptitudes pathogènes des diverses races microbiennes. Certaines races de bacilles tétaniques ne sécrètent qu'une toxine atténuée, en quantité minime. Il est clair qu'il est facile de saturer de telles toxines par des doses même minimes d'antitoxines. A l'opposé, d'autres races émettent en grande quantité des toxines d'une telle virulence qu'il devient illusoire de compter les neutraliser à coup sûr. Non seulement les races de germes tétaniques ne sont pas comparables, mais encore les conditions dans lesquelles apparaît le tétanos. Deux des trois cas signalés par M. Rouhier concernent des tétanos *post abortum* dont la gravité est

généralement reconnue. Dans les deux cas, le foyer tétanigène était resté en place, un foyer particulièrement anfractueux et propice à la pullulation des germes. Je crois donc que mon ami M. Rouhier aurait grand tort de vouloir tirer des conclusions quelconques d'une expérience, certes malheureuse, mais, à mon sens, beaucoup trop limitée. J'estime d'ailleurs que son trop grand optimisme d'autrefois n'était pas plus justifié scientifiquement. Nous devons nous astreindre, surtout en matière de maladies infectieuses, et notamment de tétanos, à ne conclure qu'après étude de statistiques étendues. Sinon, le hasard risquerait de fausser notre jugement (1).

M. **Cadenat** : Un simple mot pour dire que je viens d'avoir dans mon service de Lariboisière un cas de tétanos qui a parfaitement guéri par le sérum antitétanique. Mon ami Rouhier peut donc être parfaitement rassuré sur l'efficacité du sérum actuel.

Stérilisation de deux ulcères de jambe invétérés par injections intra-artérielles de novocaïne,

par MM. **René Leriche,** correspondant national et **Fritz Frœhlich.**
(Clinique chirurgicale de Strasbourg.)

La grande affaire du traitement des ulcères de jambe n'est pas d'obtenir leur cicatrisation, ce à quoi on parvient presque toujours et par toutes sortes de procédés. C'est, si l'on veut que le résultat soit durable, de les stériliser d'abord, et de les couvrir de greffes ensuite.

Il faut en somme remplacer la perte de substance cutanée par une peau saine sur sol stérile.

L'ulcère chronique de la jambe représente toujours, en effet, une perte de substance cutanée plus large que l'ulcère, et comme elle siège dans un endroit où il n'y a pas assez de peau pour permettre un glissement, la cicatrisation spontanée est presque toujours assez précaire. Il est bon, pour assurer la guérison à longue échéance, d'apporter de la peau sur place. Et pour pouvoir greffer, il faut que la surface de l'ulcère soit stérile.

Or, la surface d'un ulcère chronique a toujours une flore microbienne très riche. Les examens bactériologiques de Fontaine l'ont montré en 1926 (1). Il y a trouvé à l'infini des staphylocoques, des streptocoques, du *Bacillus cuti-communis*, etc.

(1) Au moment où cette discussion avait lieu, j'étais appelé auprès d'une jeune femme qui, dix-sept jours après un accident d'automobile ayant entraîné une plaie superficielle du mollet et malgré une injection préventive de sérum, se trouvait en pleine crise tétanique. J'ai excisé très largement la plaie. La blessée traitée par le sérum sous-cutané et intra-musculaire a guéri simplement. Je n'en conclurai pas que l'on peut guérir tous les tétaniques.

(1) Leriche (R.) et Fontaine (R.). De la stérilisation des plaies infectées et des ulcérations chroniques par la sympathectomie périartérielle. *Bull. de la Soc. de chir.*, 8 mai 1926.

La première étape du traitement des ulcères chroniques doit donc viser *la stérilisation de la plaie*. Pour cela, la sympathectomie périartérielle fait merveille. Il y a quatre ans, les résultats éloignés obtenus



Fig. 1. Fig. 2.

Fig. 1 et 2. — Les deux ulcères à l'arrivée.

grâce à elle dans un assez grand nombre de cas à la Clinique de Strasbourg ont été publiés (2).

Ce moyen n'a rien perdu de sa puissance. Mais, dans ces dernières



Fig. 3. Fig. 4.

Fig. 3 et 4. — Aspects des anciennes ulcérations après la greffe.

années, nous avons cherché des procédés plus simples : il nous est arrivé de stériliser rapidement des ulcères à l'aide de quelques infiltrations lombaires, puis nous avons essayé le mercurochrome intra-

(2) Leriche (R.), Fontaine (R.) et Maître (R.). Résultats éloignés du traitement des ulcères de jambe par les opérations sympathiques combinées aux greffes cutanées, d'après 52 observations. *Journal de Chirurgie*, n° 5, mai 1935.

artériel qui a été très efficace ; enfin, dernièrement, la novocaïne intra-artérielle.

Au mois de janvier dernier, chez une femme de quarante-cinq ans ayant un ulcère rebelle sur chaque jambe, en rapport au moins d'un côté avec une veine variqueuse, et qui avaient résisté à toute une série de traitements faits avec persévérance depuis quinze ans, y compris un traitement arsénobenzolé qui fut très mal supporté, nous avons essayé des injections intra-fémorales quotidiennes d'abord de mercurochrome, puis de novocaïne à 1 p. 100.

La novocaïne eut un effet étonnant.

Dès deux côtés, les ulcérations étaient sanieuses, violacées, à bords surélevés. Leur base était indurée, rougeâtre, pigmentée, sans souplesse. Des examens bactériologiques y montrèrent de nombreux bacilles et cocci prenant le Gram ou ne le prenant pas. A la culture, il s'agissait surtout de staphylocoques dorés hémolytiques, de bacilles pseudo-diphtériques.

Le traitement fut commencé le 25 janvier : on fit ce jour-là une injection intra-artérielle de mercurochrome (6 c. c.) dans la fémorale droite et une infiltration de scurocaïne du 2e ganglion lombaire à gauche.

Le 26, une intra-artérielle de mercurochrome à gauche et une infiltration lombaire de scurocaïne à droite.

Le 27, injection intra-artérielle de mercurochrome à droite, infiltration lombaire à gauche. Les ulcérations avaient déjà sensiblement changé d'aspect, lorsque nous songeâmes à essayer la novocaïne intra-artérielle.

Le 28, deux injections intra-fémorales de 5 c. c. de novocaïne à 1 p. 100 furent faites à droite et à gauche.

Le 29, la transformation était considérable. Les ulcérations furent trouvées complètement changées d'aspect.

Les 30 et 31, même traitement.

Le 1er février, les surfaces étaient stériles, sauf en un point où il y avait encore une tache jaunâtre. Nouvelle injection intra-artérielle.

Le 2, les plaies étaient uniformément rouges et couvertes de granulations de bon aloi.

Le 3, greffes de Halsted-Davies.

Le 6, premier pansement : toutes les greffes ont pris. Par prudence, on fait encore des intra-artérielles le 8, le 10 et le 13.

Puis la malade est considérée comme guérie et l'on permet le lever.

Pour la première fois depuis quinze ans, les plaies sont fermées.

La malade a été revue au milieu de mars en parfait état.

En somme, la novocaïne intra-artérielle a, en peu de jours, stérilisé deux vieux ulcères de jambe et a permis la greffe dans d'excellentes conditions.

*
* *

Il nous a semblé que ce fait devait être signalé, moins pour qu'on répète ce mode de désinfection, puisqu'il en est de plus simples, comme l'infiltration lombaire, mais pour poser le problème du mécanisme d'action de l'injection intra-artérielle de novocaïne.

L'effet de ces injections a été manifeste. Il nous a paru identique à celui de la sympathectomie périartérielle et aussi rapide. Il semble que l'injection intra-artérielle de novocaïne déclenche les mêmes phénomènes locaux de vaso-dilatation tissulaire que la sympathectomie.

L'injection intra-artérielle de novocaïne produit une sensation immédiate de chaleur (3), qui descend du lieu de l'injection jusqu'aux extrémités dominant le trajet artériel, ce qui est bien curieux du point de vue de la sensibilité tissulaire.

Expérimentalement, l'injection de 3 c. c. de novocaïne dans l'artère fémorale d'un chien est suivie de trois phénomènes circulatoires :

1° D'une légère baisse tensionnelle, la maxima de 14 tombe à 13 ;

2° D'une accélération considérable des pulsations ;

3° D'un réchauffement considérable des extrémités.

La température étant avant l'injection de 23°4 des deux côtés à la face dorsale des pattes (mesurée au couple thermo-électrique), est aussitôt après l'injection de 23°2 du côté non injecté et *de 28° du côté injecté*, et cette élévation thermique persiste quinze minutes.

Ses effets leucocytaires mériteraient d'être étudiés en détail, étant donné qu'elle agit heureusement dans nombre d'états infectieux périphériques à leurs débuts, comme la lymphangite qu'elle arrête instantanément. Au niveau d'un ulcère, il serait possible aisément d'en examiner le mécanisme, comme Fontaine l'avait fait autrefois pour celui de la sympathectomie péri-artérielle. Nous en avons malheureusement laissé passer l'occasion : la guérison a été si rapide que quand nous y avons songé il n'était plus temps.

La réalité du spasme artériel dans un syndrome de Volkmann,

par MM. **Pierre Lombard**, associé national et **G. Munera.**

L'état du système artériel, dans le syndrome de Volkmann, est encore sujet de discussion. Nous apportons la relation d'un fait, qui nous paraît établir, de façon très précise, l'existence d'une contracture spasmodique des tuniques vasculaires : *le spasme*, permanent, susceptible, sous certaines influences, de s'exagérer et d'aboutir à l'ischémie grave, durable et menaçante du membre.

Observation. — Un garçon de cinq ans entre dans notre service, en décembre 1938, pour une impotence fonctionnelle de la main gauche, consécutive à une fracture de l'avant-bras survenue en octobre.

Le membre aurait été soumis pendant huit jours à l'extension continue, puis immobilisé dans un appareil plâtré. La fracture, consolidée avec un certain degré d'angulation, siégeait un peu au-dessus de la partie moyenne des deux os.

Le syndrome est typique : l'avant-bras diminué de volume, la main fléchie à angle droit, à peu près inerte, nettement atrophiée, éminences thénar et hypothénar nivelées ; le pouce, figé en adduction forcée ; des autres doigts, les 1res phalanges étendues, les 2e et 3e fléchies à 45° ; le tégument lisse, légèrement bleuâtre ; sa température abaissée, les ongles intacts, le pouls bien frappé.

L'articulation du coude libre, la pronation et la supination sont

(3) Nous ne l'avons vue manquer que chez un ancien cordotomisé.

réduites par l'angulation des fragments. De la main et des doigts, les mouvements actifs sont à peu près nuls : l'écartement des 1res phalanges seul possible, l'extension interdite même passivement.

Les réactions électriques (Dr Tillier) normales, à l'avant-bras, sont modifiées au niveau de la main ; dans le domaine du cubital (hypothénar et interosseux), hypoexcitabilité forte, simple, sans R. D.

Dans le domaine du médian, R. D. partielle, mais très accentuée, sur le court fléchisseur et le court abducteur du pouce, où quelques fibres, très externes, sont seules intactes.

Le 30 janvier, sous anesthésie locale, on découvre au *p*H du coude l'artère humérale gauche ; le vaisseau est petit, sans battements et on a quelque peine à l'identifier ; on le ponctionne avec une très fine aiguille : jet de sang rouge. On injecte, lentement, dans la lumière 10 c. c. de pérabrodil. On prend 3 clichés radiographiques, au fur et à mesure que l'injection est poussée. A peine est-elle achevée qu'on est frappé de la pâleur et du refroidissement de la main et des doigts ; le pouls radial a disparu.

Dans l'après-midi, l'abaissement thermique persiste, considérable : l'avant-bras, la main, les doigts, complètement décolorés, cireux, sont glacés et par moment très douloureux.

Des bains chauds renouvelés n'améliorent pas la situation.

Le lendemain, 31 janvier, les douleurs ont cessé, mais la main reste blanche et aussi froide, le pouls toujours absent, la pression artérielle à peu près nulle : quelques très faibles oscillations entre 8 et 9, alors qu'elles sont amples à droite entre 8 et 12.

Le 1er février, l'avant-bras s'est réchauffé, mais l'état de la main est sans changement, le pouls non perceptible.

Ce n'est que le 2 février, c'est-à-dire trois jours pleins après l'injection, que les pulsations de la radiale peuvent être à nouveau senties, la main restant nettement plus froide que la main saine.

Les trois clichés radiographiques, pris au cours de l'injection, ne présentent pas la moindre traînée opaque.

Dans les jours qui suivent, l'amélioration s'accentue.

La situation revenue à son état antérieur, je décide de faire une épreuve similaire sur le membre sain.

Suivant la même technique, l'artère humérale est facilement découverte au pli du coude, et on injecte la même dose de pérabrodil en prenant également trois clichés. A la fin de l'injection le pouls disparaît, la main se refroidit très légèrement, le pouls reparaît ensuite, pour s'effacer à nouveau, mais dès la quatrième heure, il est perçu ample, bien frappé, la main reste chaude. Sur les trois clichés, le réseau artériel est parfaitement distinct : radiale, cubitale, interosseuse, bien apparentes.

La netteté de cette double épreuve nous paraît décisive : le résultat négatif de l'injection poussée dans l'humérale gauche n'est donc fonction ni de la qualité du liquide, ni d'une faute de technique, mais bien du calibre extrêmement réduit du vaisseau qui ne donne qu'un jet trop mince pour être apparent.

L'opération va nous permettre la contre-épreuve, et le 15 février, sous anesthésie générale, nous découvrons à nouveau l'humérale gauche, mais cette fois, à la partie inférieure du bras : le vaisseau est retrouvé, sans aucun battement, on ne l'identifie que par la présence de la veine humérale. On l'isole et on se met en devoir de pratiquer une sympathectomie : l'artère se dilate alors jusqu'à doubler de volume, et ses battements deviennent visibles à distance. Redescendant vers la biffurcation, il nous faut traverser la zone opérée : il y a là, une gangue cicatricielle qui gêne l'isolement, une collatérale coupée au ras de la paroi dénudée, donne un jet puissant : il faut renoncer à la ligature, même à la suture latérale, et

nous devons nous résoudre à la résection du tronc : elle porte sur 2 centimètres environ.

Le pouls radial disparaît, la main se refroidit, et ce refroidissement, sans décoloration tégumentaire n'est aucunement comparable à celui qui a suivi l'injection de pérabrodil.

Nous vérifions qu'à hauteur du foyer de fracture il n'y a aucune lésion musculaire, aucune cicatrice, et que les vaisseaux traversent une zone d'aspect absolument normal.

A 7 heures du soir, l'enfant endormi, les deux mains sous les draps sont à température égale, peut-être même, la main gauche est-elle plus chaude que la droite. On extériorise les deux membres supérieurs, la main gauche se refroidit lentement.

Le lendemain 16 — les mouvements de la main et des doigts sont améliorés et l'enfant s'en rend parafaitement compte ; le pouls est toujours absent, la tension artérielle nulle, mais le refroidissement n'est que peu marqué.

Dans la soirée, vers 20 heures, les deux mains exposées à l'air sont également chaudes.

L'amélioration fonctionnelle, constatée après l'opération, n'a pas sensiblement progressé, les doigts sont soumis à une extension continue dans un appareil à tourniquet (1).

Ainsi, au cours d'un syndrome de Volkmann, typique et grave, consécutif à une fracture haute des deux os de l'avant-bras, l'artère humérale très au-dessus du foyer traumatique est manifestement spasmée. L'injection opaque, difficilement mais exactement poussée, ne laisse aucune trace sur les films successifs. Tout se passe comme si la pénétration du liquide, au contact de l'endothélium, exagérait encore la contracture des tuniques. Le spasme aboutit, en fait, à une véritable oblitération, le pouls s'efface, la pression artérielle tombe à 0, et pendant près de trois jours, l'ischémie, tout à fait inquiétante, menace vraiment la vitalité du membre.

La sympathectomie modifie totalement l'aspect du vaisseau qui se dilate et bat vigoureusement.

Ainsi se trouvent éclairés les accidents, dramatiques, dont Leveuf a été témoin après des injections renouvelées à courts intervalles. Ainsi se trouve justifiée l'opération préconisée par Leriche.

Greffe d'hypophyse de singe dans un cas de cryptorchidie. Migration consécutive des testicules,

par MM. **Pierre Lombard,** associé national et **G. Gros.**

En juin 1934, l'un de nous, montrait, ici même (1), la nécessité de réviser nos conceptions sur le mécanisme de la migration testiculaire,

(1) L'examen histologique de fragments musculaires prélevés au niveau de l'avant-bras montre des lésions dégénératives typiques. L'examen du vaisseau réséqué révèle des lésions d'endartérite qui doivent être rattachées à la pénétration de l'aiguille au moment de l'injection opaque.

(1) Lombard (P.). La migration testiculaire est un phénomène hormonal. *Bull. de la Soc. de Chir.*, 1934, p. 878.

et de faire la part la plus large aux actions hormonales, singulièrement aux actions hypophysaires. Les travaux publiés depuis cette époque, surtout à l'étranger, ont montré que la descente des testicules pouvait, en effet, être influencée, accélérée, par l'injection d'hormones gonadotropes. Les produits que le commerce nous livre sous cette étiquette sont, malheureusement, loin d'avoir la pureté désirable et l'inconstance de leur action trouve là, sans doute, son explication pertinente.

Nous avons pensé que, pour éclaircir vraiment la question, il fallait réaliser la greffe d'hypophyse chez l'enfant cryptorchide. Le professeur Courrier a bien voulu nous prêter son appui et mettre à notre disposition des singes de son beau laboratoire du centre anticancéreux d'Alger. Nous avons fait connaître, au Congrès de Chirurgie de 1937, notre première tentative ; elle avait été suivie d'un succès si rapide qu'il laissait l'impression d'une simple coïncidence. Voici, brièvement résumée, une seconde observation :

Pasc... (Laurent), né le 22 août 1926, nous est amené le 19 novembre 1937, pour des douleurs abdominales et inguinales liées à une double ectopie testiculaire. De petite taille, malingre, chétif, il est atteint d'énurésie. Au-dessous d'une verge rudimentaire, il n'y a pas trace de bourses : la peau du scrotum est dans le plan du tégument périnéal. Les deux testicules, véritables haricocèles, sont, tantôt cachés dans le ventre, tantôt perceptibles dans les trajets inguinaux, dont ils ne franchissent *jamais* l'orifice externe : l'exploration la plus soigneuse, les pressions prolongées n'arrivent point à les repousser au delà. *Ces constatations à maintes reprises renouvelées, la brièveté du cordon indiscutablement établie,* j'interviens le 17 décembre 1937.

Pendant que l'un de nous, sous anesthésie locale, trépane la diaphyse tibiale gauche, à 5 centimètres au-dessous du cartilage de conjugaison, l'autre, dans une pièce voisine, découvre et enlève l'hypophyse d'un singe mâle (magot d'Algérie) dont l'activité génésique a été contrôlée. Transportée à la salle d'opérations entre deux lames de tissu nerveux, la glande est introduite, tout entière, et intacte, dans la loge tibiale. Suture totale.

Les suites opératoires sont d'une simplicité parfaite, sans l'ébauche d'une réaction locale ou générale.

Le 30 décembre 1937. On note que la mobilité du testicule est sensiblement accrue.

Le 27 janvier 1938. Le testicule *droit,* qui a nettement grossi, peut être amené jusque dans la bourse, où il demeure assez longtemps, le gauche est franchement abaissable, mais il remonte dès qu'on cesse la traction.

En mai 1938. Le testicule gauche, dont le volume s'est également accru descend, quelquefois, spontanément dans la bourse mais il n'y séjourne que très peu de temps.

En décembre, c'est-à-dire un an après l'opération, le testicule *droit* qui, à différentes reprises, a subi des modifications de siège, remontant dans le canal, puis redescendant, se trouve *actuellement de façon permanente dans une bourse bien développée.* A gauche, la glande demeure haute, au-dessous de l'anneau, mais elle peut être aisément amenée jusqu'au fond du sac scrotal.

Le 16 février 1939. Les deux testicules ont achevé leur migration, le gauche, de temps en temps, remonte, passagèrement, jusqu'à l'anneau.

La verge, en revanche, reste petite, courte et grêle, il n'y a pas l'ombre d'un duvet pré-pubien.

L'allure générale du sujet, ne s'est pas modifiée, la taille ne s'est pas sensiblement accrue, l'énurésis ne serait plus qu'intermittente. La radiographie du tibia opéré ne montre, sous deux incidences, aucune modification de structure, aucun remaniement osseux, en dehors d'une minuscule aiguille périostique.

Bref, pratiquée au début de la douzième année, chez un enfant cryptorchide, dont l'hypoplasie génitale est manifeste, la greffe d'hypo-



physe de singe, est suivie *rapidement* de modifications dans l'élasticité du cordon, en même temps que dans le volume des glandes, qui s'alourdissent. La migration d'un testicule s'achève en quelques semaines, celle de l'autre tarde davantage, comme si la dose d'hormone absorbée n'avait pas été suffisante.

Les modifications constatées sur le cordon et le testicule s'opposent à la persistance d'un état gracile de la verge. Il y a là, semble-t-il, la preuve d'une action dissociée, élective, sur l'appareil glandulaire.

De cette observation, si comparable à la première, nous ne voulons tirer encore aucune conclusion formelle, il nous a seulement paru nécessaire de l'enregistrer.

PRÉSENTATION DE MALADE

Cancer du rein (néphro-blastome) opéré chez un enfant de sept ans et guéri depuis onze ans et demi,

par M. **Maurice Chevassu.**

Voici le beau garçon dont je vous parlais tout à l'heure. Il a dix-huit ans et demi. Je l'ai néphrectomisé le 23 décembre 1927, il y a donc onze ans et cinq mois.

Il m'avait été amené à l'époque par le Dr Jean Besançon et par Mme Taesch, la fondatrice du prix Etienne-Taesch. Il était en hématurie depuis quelques jours et présentait une volumineuse tumeur rénale gauche qui descendait jusqu'à la crête iliaque. La néphrectomie, faite par voie lombo-abdominale sous-péritonéale, fut facile et les suites opératoires des plus simples.

Je vous fais passer la pièce qui forme une masse arrondie semblant encapsulée dans le centre du rein dont les deux pôles sont respectés.

Les coupes histologiques, dont je vous fais projeter deux photographies microscopiques en couleur, dues au talent de M. de Reuter, sont absolument caractéristiques de la structure d'un néphro-blastome.

PRÉSENTATION DE FILM

Réparation des pertes de substances viscérales par la transplantation placentaire,

par M. **Jean Chavannaz** (de Bordeaux).

M. Raymond Grégoire, rapporteur.

PRÉSENTATION DE RADIOGRAPHIES

Abcès biloculaire du poumon,

par M. **Pierre Goinard** (d'Alger).

M. P. Wilmoth, rapporteur.

Le Secrétaire annuel : ROBERT MONOD.

Imprimé par l'Ancne Impie de la Cour d'Appel, A. MARETHEUX, Dir., 1, r. Cassette, à Paris (France)

MÉMOIRES

DE

L'ACADÉMIE DE CHIRURGIE

Séance du 31 Mai 1939.

Présidence de M. Henri Hartmann, *ancien président.*

PROCÈS-VERBAL

La rédaction du procès-verbal de la précédente séance est mise aux voix et adoptée.

CORRESPONDANCE

La correspondance comprend :

1° Les journaux et publications périodiques de la semaine.

2° Des lettres de MM. d'Allaines, Banzet, Desplas, Picot, Lance, Richard, Sorrel, Mathieu, Bréchot, Oberlin, Welti, Wilmoth s'excusant de ne pouvoir assister à la séance.

3° Une lettre de M. Oudard sollicitant un congé d'un mois.

4° Un travail de M. Vassitch (Belgrade), intitulé : *A propos des dangers de la suture primitive dans les traumatismes ouverts du temps de paix.*

M. J. Okinczyc, rapporteur.

Décès de M. Charles Mayo (de Rochester), associé étranger de l'Académie,

Allocution de M. Henri Hartmann.

Nous avons à déplorer la perte d'un de nos associés étrangers, le Dr Charles Mayo, qui vient de mourir à soixante-treize ans, des suites d'une pneumonie.

J'ai fait la connaissance de Charles Mayo en avril 1914, époque à laquelle je me suis rendu à Rochester, désireux de voir cet endroit,

Publication périodique hebdomadaire.

qu'on désignait comme La Mecque de la chirurgie. A mon arrivée, j'ai été étonné de voir une petite ville n'ayant aucun rapport avec les grande villes de New-York ou de Chicago. Les rues assez larges étaient bordées d'arbres, de gazon, de maisons peu élevées. C'est là que les deux frères Mayo ont créé un Centre chirurgical que l'on peut, je crois, dire unique au monde. Les frères Mayo représentaient la seconde génération des Mayo. Le père était né à Manchester, c'était un médecin anglais. Il s'installa à Rochester ; il y eut deux fils qui tous deux furent chirurgiens et qui créèrent un Centre chirurgical, aujourd'hui connu du monde entier.

Ils avaient tous les deux des qualités d'organisation considérables. Il est certain que l'aîné William publia davantage et c'est le plus connu. Mais Charles Mayo avait des qualités d'organisation aussi grandes que son frère. Ce qui me le fait penser, c'est que si les deux frères ont collaboré à la création de la clinique de Rochester, il est un endroit où Charles Mayo agissait tout seul, c'est dans ses fermes, car en même temps qu'il faisait de la chirurgie, il s'intéressait au métier de fermier. Sa maison était située à vingt minutes environ de Rochester, la vallée lui appartenait presque en totalité. Il y avait une centaine de vaches. La traite s'y faisait au moyen d'un moteur électrique. Tout y était d'une propreté extraordinaire. Les seaux étaient toujours pesés après la traite et on notait sur une feuille les résultats de chaque traite, cette feuille était placée derrière la vache et faisait penser à une feuille de température. On se rendait compte de la quantité de lait fournie par chaque animal ; si la quantité diminuait, on en recherchait la cause. Partout se révélait l'esprit organisateur de Charles Mayo.

Charles Mayo était de plus un opérateur merveilleux en même temps qu'un homme d'une simplicité et d'une amabilité exquises.

Aussi est-ce une grande perte pour la chirurgie que la disparition d'un tel homme.

A PROPOS DU PROCÈS-VERBAL

Sur le traitement des fistules vésico-vaginales,

par M. **F. M. Cadenat.**

Quelques mots pour développer ce que j'ai dit à la dernière séance, à propos de la communication de mon ami Picot sur le traitement des fistules vésico-vaginales.

Heureusement, on n'a pas souvent à opérer ces fistules, mais j'avais le souvenir d'opérations pénibles se passant au fond d'un vagin plus

ou moins étroit et obligeant à une instrumentation particulière. Aussi lorsque j'eus à traiter la malade à laquelle je faisais allusion, utilisai-je d'abord la voie transvésicale.

Observation I. — Mme C..., quarante-deux ans, opérée de Wertheim, présente une fistule siégeant au niveau du bas-fond vésical. J'essayai à deux reprises de la traiter par voie transvésicale. L'orifice, de 4 millimètres de diamètre environ, siégeait près de l'orifice urétéral gauche. Malgré une exposition très satisfaisante de la fistule et une suture en trois plans (deux profonds au fil de lin, un superficiel au catgut sur la muqueuse), l'échec fut complet. J'en discuterai plus loin les raisons. J'intervins alors par voie vaginale élargie avec double débridement vulvo-vaginal. Malgré les conditions aggravantes de la double opération antérieure, je pus dédoubler sans grande difficulté la cloison vésico-vaginale, faire un plan vésical au catgut et deux plans vaginaux au fil de lin. Je profitai de l'orifice de cystostomie de l'opération précédente pour laisser un drain dans la vessie.

Les urines furent recueillies par ce drain, la malade restant couchée sur le ventre sur un rond de caoutchouc pendant trois semaines, puis sur le côté pendant encore huit jours. J'enlevai alors le drain de cystostomie. La malade ne se mouillait plus, mais par surcroît de précautions, dans ce cas particulièrement laborieux, je laissai encore quinze jours une sonde urétrale de Malécot.

La guérison fut complète.

Je refis une seconde fois cette opération avec les mêmes facilités et le même succès, mais plus rapide cette fois (dix-sept jours).

Obs. II. — Mme R..., quarante-neuf ans ; opérée d'un Wertheim. La cystoscopie montre, à un 1/2 centimètre au-dessus de l'orifice urétéral gauche, une sorte de diverticule assez large. On hésite à le cathétériser par crainte d'augmenter les dégâts, mais du bleu de méthylène injecté par la vessie ressort par le vagin. Opération le 10 mai 1938. Double débridement vulvo-périnéal. On parvient sans difficulté sur l'orifice fistuleux qui est cependant très haut situé, contre la cicatrice vaginale. Dédoublement de la cloison recto-vaginale en circonscrivant l'orifice. On constate alors que du côté vésical l'orifice est double. On le suture au catgut avec une aiguille courbe montée et l'on renforce par un second plan vésical par-dessus lequel est suturé, au fil de lin, le vagin. On complète par une cystostomie pratiquée par une incision abdominale minima en se guidant sur un petit béniqué introduit doucement par l'urètre. La malade est couchée à plat ventre dans son lit, la sonde vésicale passant par un orifice pratiqué dans le matelas.

Les suites furent compliquées du fait d'une hémorragie qui se produisit par la plaie abdominale et boucha la sonde. On fit des lavages et l'on plaça une sonde urétrale de complément, la malade restant toujours couchée sur le ventre. La sonde urétrale fonctionne seule, aussi enlève-t-on, le quatrième jour, la sonde abdominale. La fistule était guérie le dix-septième jour, la malade étant restée couchée treize jours sur le ventre et quatre sur le dos.

Loin de moi l'intention, d'après ces seules observations, de décider quelle voie, transvésicale ou vagino-périnéale, est la meilleure.

Bien des facteurs peuvent agir dans ce choix : tout d'abord, le siège

même de la fistule, sa proximité de l'uretère visible à la cystoscopie lorsque celle-ci est possible et surtout les habitudes du chirurgien. Il est naturel que les urologues attaquent la fistule par son versant vésical.

Mais les ratés de la voie vaginale ne sont-ils pas dus souvent au jour insuffisant qu'on a de ce côté, si on ne s'aide pas par des débridements périnéaux. Je le croirais volontiers. Mon ami Picot élargit suivant la technique qu'il a décrite avec notre maître Cunéo, ceci est parfaitement normal encore, qu'on soit *a priori* un peu surpris de voir commencer par une attaque postérieure et un dédoublement recto-vaginal. Personnellement, je préfère le débridement vulvo-périnéal simple ou double, suivant la largeur du vagin. Ce qui importe surtout dans ce débridement, c'est de superficialiser la région opératoire et il suffit souvent de fendre latéralement le vagin (en arrière du bulbe et de la glande de Bartholin) et de sectionner le constricteur de la vulve (bulbo-caverneux) pour voir le col apparaître largement. Suivant les cas, on prolongera l'incision en arrière et en dehors, vers l'ischion, on mordra plus ou moins sur le bord des releveurs, mais parfois cela sera parfaitement inutile. L'hémorragie est en général assez peu abondante (quelques branches des vaisseaux périnéaux superficiels et bulbaires). En procédant ainsi, le jour est certainement aussi bon que celui d'une cystostomie, même lorsqu'en pareil cas on s'aide d'un écarteur vésical et des artifices techniques qui permettent d'extérioriser le bas-fond vésical. Et l'on peut, ce fut mon cas, rattraper par voie vaginale élargie des ratés de la voie transvésicale.

Dans le double échec que j'eus de ce côté, j'incrimine moins mes sutures, qui m'avaient donné complète satisfaction, que le mauvais drainage vésical. La condition essentielle de la réussite est évidemment que la vessie ne soit pas distendue et que les sutures soient au sec. Sachant l'importance de ce drainage, et craignant la présence du bouchon d'une sonde de Pezzer au voisinage ou au contact des sutures, j'ai fait coucher la malade sur le ventre en drainant par cystostomie. Elle n'a pas supporté la position malgré les précautions prises. Elle s'est mise sur le dos et les sutures ont lâché. Cette position plus ou moins appuyée sur une plaie récente et assez longue doit être pénible, même sur un rond de caoutchouc. Chez ma seconde malade, je me contentai d'un orifice minime de cystostomie. Le decubitus ventral fut, cette fois, facilement accepté, mais des caillots bouchèrent la sonde. Une seconde sonde introduite par l'urètre fonctionna efficacement ; aussi, je ne crois pas que la cystostomie de dérivation soit indispensable ; une sonde de Malécot, que ses faibles dimensions rendent peu offensante même au voisinage des sutures, suffit à drainer la vessie. La fistule guérit en une quinzaine de jours.

Mon impression est donc que, même dans les cas difficiles, la voie vaginale élargie, sans cystostomie de dérivation, donne d'excellents résultats et c'est certainement elle que j'utiliserais tout d'abord si j'avais à opérer une fistule du bas-fond vésical.

Résultats éloignés de deux amputations pour tumeurs malignes des os des membres,

par M. **Jean Quénu.**

Voici, très résumées, les deux observations auxquelles j'ai fait allusion dans l'avant-dernière séance. Vous les trouverez *in extenso* dans la thèse de Babok (1).

OBSERVATION I. — Mme B..., cinquante-neuf ans, vue le 15 novembre 1926 pour une tumeur de la partie inférieure de la cuisse gauche *apparue en mai.*

Douleurs modérées, peau chaude, grosse masse arrondie, dure, immobile, sans signe de compression, sans adénopathie, sans métastase apparente.

Radiographie : une masse ovoïde de 14 × 10 centimètres ; sur la corticale du fémur, quelques encoches et quelques petites lames osseuses perpendiculaires.

Le 20 novembre, après une consultation avec Lecène et M. Regaud, *biopsie* (d'ailleurs suivie d'une réaction locale et générale inquiétante) : « tumeur du tissu conjonctif (sarcome) intermédiaire entre le myxome et le sarcome fascicule ». Signé : Gricouroff.

Le 29 novembre : amputation sous-trochantérienne de cuisse suivant la technique de E. Quénu et E. Desmarest (2). Suites très simples.

Pièce opératoire confiée à Lecène : « *Sarcome du type fuso-cellulaire : on note sur la préparation de très nombreuses altérations nucléaires, monstruosités, divisions indirectes. La malignité de cette tumeur ne fait aucun doute.* »

A la date du 23 mai 1939, *l'opérée est en parfaite santé.*

OBS. II. — M. Ch..., vingt-six ans, vu le 6 décembre 1926 pour une tumeur de la partie inférieure de la cuisse droite reconnue *depuis un an* et grossissant rapidement depuis quelques semaines.

Dans le creux poplité, masse grosse comme le poing, dure, immobile. Peau chaude. Pas de signe de compression, pas d'adénopathie ni de métastase décelable.

Radiographie : tumeur partiellement ossifiée, implantée sur la face postérieure du fémur, au-dessus des condyles, par une large surface au niveau de laquelle la corticale semble véritablement éclatée, image classique du « feu d'herbe ».

Le 16 décembre, amputation comme précédemment. Suites simples.

Le 12 février, l'opéré sortait de l'hôpital. En juin, il reprenait son emploi de vendeur dans un grand magasin.

Pièce opératoire confiée à Lecène : « *Chondrome malin ; les coupes montrent du tissu cartilagineux pur, avec des atypies cellulaires et nucléaires extrêmement marquées. Pronostic très réservé, tumeur de haute malignité, métastases pulmonaires à craindre.* »

(1) Babok (David). Diagnostic radiologique des tumeurs malignes du squelette. *Thèse de Paris*, 1927.

(2) Quénu (E.) et Desmarest (E.). Désarticulation de la hanche pour sarcomes du fémur. *Revue de Chirurgie*, **27**, mai 1903, p. 561.

J'ai revu cet opéré le 25 *mai* 1939 *en parfaite santé,* je pense avoir le plaisir de vous le présenter tout à l'heure.

Voilà mes deux observations. Pour compléter cette modeste statistique, il faut que je vous parle d'un troisième cas, moins heureux.

Obs. III. — M. D..., vingt-deux ans, vu en novembre 1930 : grosse tumeur battante, presque ulcérée de l'extrémité inférieure du tibia, traitée depuis trois mois comme tumeur blanche, envoyée à Berck, plusieurs fois ponctionnée... Après consultation avec M. Albert Mouchet, amputation basse de cuisse. La pièce est confiée à Moulonguet : « Tumeur d'Ewing ». Mort quelques mois après de métastase pulmonaire.

Je m'excuse de publier une série aussi courte : elle constitue toute mon expérience personnelle de l'exérèse des membres pour tumeurs osseuses. Il m'a semblé que les deux premiers cas méritaient d'être pris en considération, puisque l'un et l'autre concernent des malades opérés depuis plus de douze ans. Je ne prétends pas qu'ils soient guéris, mais ils sont vivants et bien portants au bout de douze ans et demi, sans aucun signe de récidive ni de métastase. C'est déjà un résultat appréciable et, semble-t-il, assez exceptionnel.

Les opérations mutilantes, amputations et désarticulations pour tumeurs malignes des os des membres n'ont pas une très bonne réputation. Les conclusions des travaux consacrés à ce chapitre de thérapeutique chirurgicales sont absolument décourageantes. Les mots de courte survie, de récidive rapide, de métastase presque fatale reviennent à toutes les pages. Le sacrifice du membre finit par apparaître comme une mutilation cruelle et inutile et l'on peut se demander, avec Broca, si vraiment on a le droit de l'infliger à de malheureux « condamnés à mort ».

C'est l'impression que m'ont laissée ces lectures classiques qui m'a décidé à vous présenter mes deux observations. Si l'on admet que ces deux cas sont suffisamment identifiés par l'étude clinique, radiographique et histologique qui en a été faite, on doit admettre également que non amputés, ces deux malades ne seraient plus vivants aujourd'hui.

On en arrive à se demander comment ces deux opérés ont échappé au sort commun. On a le choix entre deux hypothèses : ou bien toutes les cellules néoplasiques se trouvaient précisément dans la partie qui a été enlevée, et il n'en existait pas ailleurs ; ou bien il en restait ailleurs, qui n'ont pas proliféré de façon apparente. Dans les deux cas, mes opérés ont bénéficié d'une disposition particulièrement heureuse, qu'il doit être rarement donné de rencontrer, surtout pour des tumeurs déjà si évoluées. Mais le seul fait que cette disposition puisse se rencontrer me semble suffisant pour justifier le sacrifice du membre.

Si la première hypothèse est la bonne, la technique n'est évidemment pas étrangère au résultat obtenu. Edouard Quénu attachait une grande importance à l'ablation de tous les muscles en rapport avec la tumeur, sur toute leur longueur. C'est sur ce principe qu'il a établi

une technique d'amputation sous-trochantérienne de la cuisse avec désinsertion des adducteurs à leurs attaches pelviennes et grand lambeau interne uniquement cutané. Dans mes deux cas, j'ai suivi cette technique à la lettre. Vous verrez tout à l'heure que, même au point de vue prothétique, le procédé donne un résultat satisfaisant. Mon opéré n'a jamais écorché son moignon. Il fait, par agrément, des promenades de 5 à 6 kilomètres.

Sur l'utilisation de la prothèse caoutchoutée dans le traitement des fistules intestinales,

par M. **J. Sénèque.**

Dans la discussion qui a suivi le rapport de M. Alglave sur les fistules du grêle, plusieurs membres de notre Société, MM. Quénu, Cadenat et Bréchot, ont fait connaître leur point de vue sur l'utilisation de la prothèse caoutchoutée dans le traitement de ces fistules. Ainsi que l'a rappelé mon ami J. Quénu, j'ai écrit en 1925 dans *La Presse Médicale* (n° 163, p. 1705, 26 décembre 1925) un mouvement chirurgical sur le traitement des fistules intestinales haut situées au moyen de prothèse caoutchoutée temporaire. Dans ce court travail, j'exposais les diverses méthodes d'utilisation des drains : drain en T, drain ordinaire fendu longitudinalement, avec ses différents procédés de fixation. Il s'agit d'une méthode connue depuis très longtemps en Allemagne, puisqu'en 1901, Lilienthal en a fait, à Fribourg, l'objet de sa thèse inaugurale et que ce procédé est exposé avec tous ses détails dans le traité allemand de Chirurgie de Billroth et Luecke. Nous signalerons sur cette même question les travaux de Max Kappis, de Kachler, de Pamperl, de Ahrens qui se trouvent résumés dans notre travail.

Depuis 1925, j'ai eu l'occasion d'employer un certain nombre de fois cette prothèse caoutchoutée et voici ce que j'en pense :

Cette méthode ne trouve bien entendu son application que dans les fistules directes, sans trajet intermédiaire, c'est-à-dire quand on peut placer aisément et sûrement le tube dans l'intestin.

S'il s'agit d'une petite fistule qui ne montre pas de tendance à la guérison spontanée, l'utilisation d'un petit tube en T dont on coupera ensuite la partie verticale au ras de l'intestin suffira souvent pour amener la guérison. Il ne s'agira jamais d'un gros drain, comme le suppose J. Quénu, et il n'y a donc pas à craindre la possibilité d'une obstruction intestinale par ce corps étranger.

S'il s'agit d'une fistule de plus grandes dimensions, l'utilisation d'un drain en T de plus gros calibre est alors très utile : ce drain permet d'éviter l'irritation cutanée provoquée par l'écoulement continu du suc intestinal au contact de la peau, en dérivant cet écoulement à distance dans un bocal. La prothèse caoutchoutée permet ainsi non seulement

la guérison des lésions cutanées, mais encore le plus souvent un rétrécissement notable dans les dimensions de la fistule. Le drain en T sera ensuite remplacé par un autre drain en T de plus petites dimensions ou par une simple lame de caoutchouc. Pour éviter que l'ablation du premier drain ne vienne à élargir la fistule, et pour que cette ablation soit aidée, il est souvent indiqué de couper la moitié inférieure de la partie horizontale et de n'introduire ainsi dans la fistule qu'une lame horizontale sur drain en T. Toutefois, s'il s'agit d'une fistule importante, la prothèse caoutchoutée donnera rarement une guérison complète.

Ce procédé mérite néanmoins d'être toujours utilisé avant de recourir à l'intervention chirurgicale, car il amènera le plus souvent la guérison dans les petites fistules lorsque celles-ci refusent de se fermer spontanément ; dans les fistules plus importantes, en permettant la cicatrisation des lésions cutanées, en diminuant l'importance de la fistule l'utilisation de cette prothèse facilitera secondairement l'acte chirurgical.

RAPPORTS

Les trajets ascendants trans-musculaires des fistules anales,

par M. **G. Cabanié** (de Tanger).

Rapport de M. Jean Madier.

M. Cabanié, chirurgien de l'Hôpital français de Tanger, a l'occasion d'observer et de traiter dans le milieu indigène de nombreuses fistules anales. Depuis 1927, il les opère toutes par excision complète suivie de suture partielle et vous devez vous rappeler que ses résultats nous ont été comuniqués ici même, par M. Grégoire, le 6 mars 1935.

Il a publié depuis cette époque plusieurs articles et a condensé ses observations et ses travaux dans un livre paru l'année dernière. Il y expose en particulier avec beaucoup de minutie les rapports entre le trajet fistuleux et les formations musculaires péri-ano-rectales (musculature longitudinale du rectum et les deux sphincters lisse et strié). Il y insiste notamment sur ce fait, qui ne paraît pas avoir été jusqu'ici mis en lumière, que la direction de certains diverticules dans les fistules anales à trajet complexe, est commandée par la disposition des faisceaux ou fascicules musculaires abordés par le trajet principal.

C'est ainsi qu'il a pu mettre en évidence des trajets diverticulaires en fer à cheval qui cheminent entre les fascicules du sphincter strié et qu'il a pu en poursuivre un sur 230° de la circonférence anale.

Il nous envoie aujourd'hui une note sur un cas opéré plus récem-

ment, dans lequel il a trouvé un diverticule ascendant bifurqué en « Y ». L'une des branches suivait sur une hauteur de 6 centimètres la musculeuse rectale, l'autre branche s'écartait en dehors et était contenue dans le releveur, car elle a été disséquée sans qu'à aucun moment on n'ait vu ni la graisse ischio-anale, ni l'espace pelvi-rectal supérieur.

C'est donc un exemple encore plus net de trajet dirigé parallèlement à des fibres musculaires. Alors qu'il s'agissait tout à l'heure de trajets circulaires, il s'agit maintenant de trajets ascendants.

M. Cabanié pense qu'ici c'est la musculature longitudinale du rectum qui conduit le pus. Il a observé plusieurs fois déjà un trajet ascendant sous-muqueux plus ou moins facile à isoler de la muqueuse, mais nettement entouré par des fibres musculaires longitudinales.

En revanche, c'est la première fois qu'il trouve et poursuit un trajet dans le releveur. D'après lui, c'est une disposition peu fréquente, mais il n'y a aucune raison anatomique pour qu'elle n'existe pas, étant donné les échanges et la continuité entre les fibres du releveur et celles de la musculature du rectum.

Il conclut de ses dissections, et en particulier de ce dernier cas, que « les fistules anales, au niveau où leur trajet principal croise le plan des fibres verticales du sphincter, peuvent présenter des trajets ascendants qui suivent généralement les fibres de la musculature rectale, mais peuvent aussi, exceptionnellement peut-être, s'étendre dans le plan musculaire du releveur. Cette disposition, associée aux trajets descendants et aux trajets en fer à cheval déjà signalés dans des travaux antérieurs, donne à ce plan musculaire une place importante dans l'anatomie et la pathogénie des fistules anales ».

J'ai moi-même disséqué et extirpé près de 80 trajets fistuleux, dont la majorité étaient des trajets trans-sphinctériens simples. Ma proportion de trajets complexes est moindre que celle de M. Cabanié. J'ai rencontré quatre fois des diverticules qui se dirigeaient soit en avant, soit en arrière, dans l'épaisseur du sphincter strié. J'ai fait, en les disséquant, la même remarque que M. Cabanié et je ne peux que confirmer le rôle attribué par lui à la direction des faisceaux musculaires dans les diverticules en fer à cheval.

J'ai rencontré, d'autre part, trois fois, des diverticules ascendants intrapariétaux. J'avoue que je n'ai guère pensé à leurs rapports avec la musculature longitudinale, ni au rôle possible de celle-ci. Je me suis contenté de penser que ces trajets ascendants, dans une paroi rectale sclérosée, étaient assez difficiles à extirper complètement et qu'il serait impossible, à moins d'exciser une bande de paroi rectale, de pratiquer la suture de la plaie d'extirpation ; et de fait, dans ces cas, je n'ai pas suturé complètement.

Dans deux cas, ces diverticules ascendants venaient buter par leur extrémité supérieure borgne, sur la face inférieure du releveur, mais ne le pénétraient pas. Je n'ai donc jamais observé la disposition signalée dans son cas par M. Cabanié.

Il reconnaît lui-même que « situer anatomiquement un trajet inflammatoire dans un plan aussi mince qu'une musculeuse intestinale présente quelque aléa ». Mais il fait remarquer que « les couches musculeuses du rectum, plus épaisses que la musculeuse d'autres segments du tube digestif, constituent une formation relativement volumineuse. Après avoir permis de situer le début du trajet dans l'espace intersphinctérien entre sphincter lisse et sphincter strié, la dissection ne cesse de détacher du trajet les fibres longitudinales qui l'accompagnent jusqu'à sa terminaison borgne ».

Je n'ai pu vérifier personnellement le rôle joué par la musculature longitudinale du rectum dans la direction des trajets fistuleux, mais je suis tout disposé à l'admettre. C'est d'ailleurs une chose habituelle que de voir les suppurations à marche lente se frayer un chemin dans les interstices des faisceaux musculaires, parallèlement à eux.

Je ferai, en terminant, une remarque. M. Cabanié donne à ces trajets le nom de trans-musculaires. Cela évoque l'idée de traversée du muscle et non de cheminement parallèle à ses fibres. Je préfèrerais celui d'intra-musculaires.

Ceci dit, je vous propose de remercier M. Cabanié de nous avoir fait part de ses intéressantes remarques qui viennent apporter des précisions nouvelles à l'anatomie pathologique des fistules anales.

Tumeur de nature et d'origine indéterminées de la région lombaire,

par MM. **Baudin** et **Desclaux** (de Chartres).

Rapport de M. J.-L. Roux-Berger.

MM. Baudin et Desclaux nous ont apporté la curieuse observation que voici :

Au mois de novembre 1938 entrait dans le service pour une pesanteur dans l'hypocondre droit et des douleurs irradiant vers les flancs et l'hypogastre M. Dem..., employé de chemins de fer, âgé de soixante ans.

Ces troubles le gênaient dans la marche sans toutefois présenter un caractère alarmant d'acuité.

L'examen abdominal ne fournissait aucun renseignement particulier, pas de point douloureux localisé, vésiculaire, cholédocien ou pancréatique. On ne notait pas d'augmentation de volume de l'abdomen ; en bref, un examen totalement négatif.

Il présentait, par ailleurs, des lésions de rhumatisme chronique au niveau des mains, des pieds et du rachis.

Dans l'hypothèse de déformations rachidiennes importantes suffisantes à expliquer cette gêne de la marche et ces signes fonctionnels discrets, une radiographie de la région lombaire fut pratiquée le 16 novembre 1938. Elle montrait des déformations de rhumatisme vertébral chronique avec ostéophytes, becs-de-perroquet et synostoses de corps végétaux.

Mais surtout elle montrait la présence d'une masse ovoïde parfaitement limitée aux contours tracés au compas à grand axe supéro-inférieur dont le pôle supérieur atteignait la 11e côte et le pôle inférieur descendait jusqu'à la 3e costoïde lombaire.

Cette tumeur présentait des zones de calcification éparses réalisant une image mouchetée.



Devant une telle découverte radiologique, plusieurs diagnostics pouvaient se discuter quant à la nature et à l'origine de cette tumeur.

S'agissait-il d'une tumeur rénale, intestinale, mésentérique ou, étant donné sa situation sous-costale basse, d'un kyste hydatique pédiculé de la face inférieure du foie, kyste ancien et partiellement calcifié ?

Aucun renseignement clinique ne pouvait plus spécialement fournir d'arguments en faveur de l'une ou l'autre hypothèse. Il s'agissait, en effet, d'une découverte radiologique, les signes d'examen étaient nuls et les signes fonctionnels des plus discrets.

L'étude des antécédents éliminait cependant un contage infectant d'hydatide, tant par la profession que par l'habitat du malade.

Dans ces antécédents, une notion importante était à retenir : *un traumatisme lombaire* survenu il y a une quinzaine d'années.

Le 17 octobre 1923, au cours de son travail, le sujet avait, lors d'un accident de chemin de fer, subi un traumatisme très important de la région lombaire qui le fit hospitaliser dans le service. Il présenta alors une *hématurie* importante qui dura quelques jours, et des douleurs assez vives pendant une semaine. Il fut traité par le simple repos au lit et les phénomènes s'amendèrent rapidement.

Cependant il présenta à nouveau, trois semaines après le traumatisme, une hématurie de faible abondance qui disparut à nouveau en quelques jours.

Depuis, le malade n'a jamais présenté le plus léger trouble urinaire. Il n'a ni sucre, ni albumine dans les urines. Toutefois, étant donné cet antécédent, plusieurs examens furent pratiqués le 18 novembre 1938.

L'urée sanguine était de 0,38.

Le cathétérisme des uretères et l'examen des urines séparées ne montraient aucun déficit ni à drote, ni à gauche.

L'épreuve de la phénolsulfonephtaléine donne 0,50 p. 100 comme élimination.

Une urographie intraveineuse montrait un dessin normal des calices et du bassinet, l'uretère normalement injecté et l'absence de rapports avec la tumeur dont le bord interne est en dedans de l'uretère.

Cette image tendait à éliminer une tumeur rénale ; en effet le rein était nettement au-dessus de la masse calcifiée et le bord interne de celle-ci passait en dehors de l'uretère.

Cliniquement, d'ailleurs, on ne pouvait mettre en évidence le contact lombaire.

Un lavement baryté fut pratiqué afin de préciser les rapports de la masse avec l'angle sous-hépatique du côlon. Celui-ci se trouvait légèrement au-dessous et sa mobilisation n'entraînait aucun déplacement de la tumeur.

L'examen des appareils digestif, pulmonaire, cardiaque et nerveux était normal.

La tension artérielle au Vaquez était normale : de 15-9.

Devant cet ensemble clinique, et par suite des troubles fonctionnels présentés par le malade, une *intervention* fut décidée et pratiquée le 25 novembre afin d'enlever la tumeur.

On fit une incision lombaire deux travers de doigt plus bas que pour une néphrectomie et l'on trouva au-dessous du pôle inférieur multilobé du rein droit une masse arrondie du volume d'un œuf d'autruche régulière et très adhérente.

Après une intervention pénible du fait de l'absence de plan de clivage et de l'adhérence de la masse aux plans voisins, on put retirer une tumeur ovoïde dont le plus grand diamètre mesurait 11 centimètres et le plus petit 9 cent. 5.

Elle était dure, calcifiée par endroits, régulière et lisse. La ponction montra qu'elle contenait un liquide renfermant de l'urée, la quantité de liquide recueilli n'a pas permis d'en faire le dosage.

La coupe la montrait divisée en vacuoles, assez peu cloisonnée dans l'ensemble.

L'examen histologique mettait en évidence : une coque fibreuse avec infiltrations calcaires en certains points, mais sans éléments histologiques reconnaissables permettant de dire qu'il s'agissait d'un rein.

Ainsi, l'examen histologique, sans permettre le diagnostic, éliminait cependant l'hypothèse d'un kyste hydatique ou d'un kyste du mésentère.

On pouvait, d'autre part, difficilement penser à l'exclusion d'une partie du rein : pôle inférieur ou portion du bassinet due au traumatisme ancien.

Nous croyons qu'il s'agit là d'un fait rare. MM. Baudin et Desclaux nous ont communiqué une préparation histologique de la tumeur : on y trouve un tissu fibreux partiellement ossifié, mais ni tissu hépatique, ni tissu rénal.

Les auteurs insistent sur les deux faits suivants : la présence d'urée dans le liquide contenu dans cette tumeur, et l'antécédent d'une forte contusion dix-sept ans auparavant, compliquée d'hématurie. Ils sont donc portés à penser que l'origine de cette tumeur doive être recherchée dans un hématome traumatique rénal secondairement enkysté et calcifié. Mais l'absence de tissu rénal reconnaissable et de dosages du liquide contenu ne permet pas la certitude.

Je vous propose de remercier MM. Baudin et Desclaux pour l'envoi de leur intéressante observation.

Douze observations d'anastomoses bilio-digestives,

par M. **Hertz.**

Rapport de M. R. Soupault.

C'est une question qui fera couler encore beaucoup d'encre. La littérature de tous les pays abonde en articles riches de commentaires de toutes sortes. Malheureusement, les opinions contradictoires et souvent également séduisantes s'affrontent sans apporter les *preuves* désirables. Une observation précise de quelques lignes vaudrait pourtant mieux qu'une longue dissertation. C'est à ce titre que le travail de M. Hertz, essentiellement constitué par douze observations, que je vous demande la permission de reproduire dans nos *Bulletins*, prend une réelle valeur.

Observations.

I. — B..., femme, quarante-huit ans, 28 avril 1928. Ictère progressif depuis deux mois. Mayer-Weber positifs, sang dans le liquide duodénal ; coagulation : quatorze minutes ; urée du sang : 0,38.

Opération le 3 mai 1928 (éther) : énorme vésicule biliaire, voies biliaires non distendues, décollement duodénal, on sent un noyau pancréatique dans la tête de l'organe, juxta-cholédocien ; ganglions multiples rétro-pancréatiques, cholédociens et cystique.

Cholécysto-gastrostomie : paroi en trois plans.

Saigne à partir du troisième jour ; transfusion ; décès le cinquième jour par hématémèses.

II. — M. C..., homme, soixante-dix ans, 1er février 1933. Ictère progressif depuis quinze jours. Selles décolorées.

Opération le 4 février 1933 : énorme vésicule, bile noire, tumeur de la tête du pancréas.

Cholécysto-antrostomie. Mort deux mois après, cachexie progressive.

III. — Gl..., homme, cinquante-cinq ans, 17 décembre 1934. Ictère progressif depuis cinq semaines, sang dans les matières.

Opération le 18 décembre 1934 (Schleich) : vésicule distendue par une bile noire, rien à l'ampoule de Vater ; noyau de pancréatite chronique au niveau de la tête du pancréas.

Cholécysto-gastrostomie : rétablissement rapide ; engraisse ; reste guéri en 1939.

IV. — L... (M.), femme, quarante-neuf ans, 8 octobre 1937. Ictère progressif depuis trois mois.

Opération le 9 octobre 1937 (Schleich) : énorme vésicule ; bile noire, rien à lampoule de Vater ; tumeur très dure de la tête du pancréas de chaque côté du cholédoque, cholédoque énorme (pouce), vert.

Cholécysto-gastrostomie : suites normales, rétablissement rapide ; engraisse et mange ; en avril 1938, douleurs épigastriques violentes ; mort en mai 1938. Pas d'autopsie.

V. — B..., femme, cinquante-huit ans, 27 septembre 1933. Souffre du foie depuis plusieurs années.

Opération le 28 septembre 1933 : très grosse vésicule pleine de calculs et de pus. Cholécystectomie d'arrière en avant, fistule biliaire complète.

Deuxième opération le 30 décembre 1933 : dissection du trajet fistuleux jusque sous le foie. *Fistulo-gastrostomie* sur un petit drain fixé dans le trajet fistuleux par un point au catgut. Enfouissement sous trois plans dans les tuniques gastriques. Epiplooplastie et greffe épiploïque libre, suites simples : a éliminé le drain dans une des premières selles.

Revue le 30 mai 1934, cinq mois après : ictère sans température, selles blanches qui se recolorent et l'ictère disparaît, n'a plus eu d'ictère depuis. Les nouvelles reçues à la fin de 1938 sont bonnes.

VI. — O..., femme, vingt-trois ans. Malade depuis cinq ans ; crises douloureuses de l'hypocondre droit qui se multiplient et se rapprochent, ictère.

Première opération le 11 février 1927 : Vésicule calculeuse *très adhérente*, 3 gros calculs, fistule cholécysto-duodénale, séparation, fermeture duodénale, section du cystique qu'on cathélérise ; une sonde filiforme s'engage dans le duodénum ; ligature du cystique ; de la bile vient au-dessus : probablement blessure de l'hépatique, on y met un petit drain qu'on fixe ; drain et mèche, paroi aux bronzes.

Deuxième opération le 25 mai 1927 (Schleich) : dissection de l'orifice cutané de la fistule biliaire et de tout le trajet fistuleux jusqu'à la région sous-hépatique très adhérente. On sectionne le tiers superficiel du trajet ; introduction d'un tube de caoutchouc dans le segment restant ; on sent un ressaut quand, du trajet fistuleux, on entre dans l'hépatique.

Fixation du tube au canal fistuleux par deux points de catgut fin. Enroulement de l'épiploon autour du tout en fixant l'épiploon au catgut.

Incision séro-musculaire de l'antre sur 4 centimètres. Ouverture punctiforme de la muqueuse, on y introduit le drain et on ferme par-dessus à la Witzel, aux points séparés. Fixation du néo-canal par deux points à la paroi gastrique au niveau de la petite courbure (le drain pénètre dans l'antre gastrique par 4 centimètres, un drain et une mèche au contact).

On a choisi l'antre et non le duodénum parce que ce dernier forme un bloc adhérent sous le foie ; parois en deux plans. Crins et agrafes.

Suites : en novembre 1927, recoloration complète des matières, a engraissé de 5 kilogrammes.

En janvier 1928 : subictère pendant quelques jours.

En février 1928 : pendant huit jours, crise de prurit, subictère, 38,5 ; puis tout rentre dans l'ordre et les selles se recolorent.

En mars 1928 : nouvelle crise de huit jours.

En juin 1928 : le D[r] Cotard, de Vichy, écrit qu'elle rend son drain par la bouche. L'ictère s'installe ensuite plus marqué.

Mort en octobre 1928. Ictère de plus en plus marqué.

VII. — L... (Caroline), femme, soixante et un ans. Ictère progressif depuis trois mois avec périodes de légère rémission. Grosse vésicule ; urée : 0,61 ; cholestérinémie : 29,97 ; pas de sang dans les selles ; radios négatives.

Opération le 21 octobre 1927 : vésicule distendue sans calculs.

Cholédoque moyennement distendu, cholédocotomie. Issue d'un flot de bile foncée, l'exploration ne montre aucun calcul dans le cholédoque, mais le passage dans le duodénum est impossible.

Le décollement duodénal permet de sentir une tumeur intrapariétale du duodénum ; *fermeture de la cholédocotomie.* Duodénostomie sur la face antérieure de D 2. On trouve un épithélioma vatérien (mirabelle).

Cholécysto-duodénostomie sous deux plans aux catguts collargolés, fixation du duodénum à sa place ; un drain au contact du cholédoque ; paroi aux bronzes.

Suites normales : morte un an après, chez elle.

VIII. — B... (Fortuné), homme, vingt-deux ans. En octobre 1930, ictère par rétention ; opéré le 3 février par le D[r] Brun, de Tunis, ne trouve pas de calcul et fait une *cholécysto-gastrostomie ;* guérison provisoire.

En août 1931, de nouveau ictérique, tantôt plus tantôt moins, mais ictère à chaque fois plus foncé ; urée : 0,35 ; coagulation : neuf minutes ; cholestérinémie : 29,06.

Réopéré le 9 octobre 1931 (Hertz), D[r] Brun présent. La vésicule est surdistendue par la bile.

Libération progressive. L'anastomose ne paraît pas perméable. Bassinet cystique et cholédoque sont énormes.

Cholédocotomie : issue d'au moins 300 c. c. de bile noire. La palpation du cholédoque rétropancréatique permet de sentir une induration en flamme de bougie dont la partie la plus large est la plus proche du duodénum. Dans l'état actuel du malade, je préfère ne pas faire plus de ce côté.

1° Tube de Kehr dans le cholédoque ;

2° Incision du fond de la vésicule, près de l'anastomose, à l'estomac : la muqueuse très rouge, finement granuleuse, *présente un cul-de-sac complètement oblitéré* au niveau de l'ancienne anastomose sans le moindre pertuis.

Sonde de Pezzer dans la vésicule, drain et mèche sous-hépatiques.

Paroi en un plan aux bronzes, hémorragie secondaire. Auto-hémo (quatre fois), 2 transfusions, guérison.

Deuxième opération le 8 janvier 1932 (éther) : libération de l'orifice de cholécystostomie et de la vésicule ; on décolle le duodénum et on trouve le même noyau induré juxta-duodénal, avec une induration en flamme de bougie sur 4 centimètres de long qui accompagne le cholédoque, extrêmement dure sur toute sa longueur. Il semble bien qu'il s'agisse de pancréatite.

Cholécysto-gastrostomie sous deux plans au niveau de l'antre. Parois aux bronzes. Guérison : suites simples. Wassermann et Levaditi positifs. Traitement au cyanure de mercure. Reste guéri jusqu'en janvier 1938. A cette date, début d'ictère qui dure jusqu'en février, disparition progressive. Wassermann et Calmette négatifs.

Revu en mars 1938, n'est plus jaune.

1° L'étude radiologique de la vésicule injectée par le radiotétrane montre l'évacuation dans l'estomac au fur et à mesure qu'il s'élimine ;

2° Un petit remplissage baryté de l'antre gastrique avec expression manuelle injecte pylore et D 1, et aussi la cholécysto-antrostomie qui reste perméable. Alors, pourquoi l'ictère ?

Infection ascendante des voies biliaires par la vésicule. Venant de l'estomac ? C'est peu probable, aucune température.

Ou hépatite ? Le foie est gros, il y a eu syphilis et traitement au cyanure lors de ma deuxième opération.

Quoique les réactions soient négatives, en février 1938, je conseille une nouvelle série de piqûres.

Le malade est en excellent état en janvier 1939.

IX. — N... (F.), homme, quarante ans. Maladie débutant en 1925, troubles digestifs, dégoût pour viandes et graisses, alternatives de diarrhée et de constipation. Maigrit de 13 kilogrammes. Opéré à Saint-Louis en 1932 (Dr Leibovici), amélioration consécutive ; mais, à son entrée à Rothschild, le 28 novembre 1932, très amaigri, très faible : fistule biliaire complète. Radio : image lacunaire duodénale.

Opéré le 28 novembre 1932 (éther) : dissection du trajet fistuleux, résection du trajet et de l'orifice cutané de la cholécystostomie.

Cholécysto-gastrostomie sous deux plans. Fermeture en un plan aux bronzes. On constate l'existence d'une grosse tumeur pancréatique, probablement néoplasique. Amélioration rapide, engraisse d'abord, déjaunit.

Mort deux mois après.

Cette observation montrerait assez bien la supériorité de la cholécysto-gastrostomie sur la cholécystostomie qui ajoute l'amaigrissement par déperdition biliaire à celui dû à la maladie.

X. — J... (I.), homme, trente-quatre ans. Début, en février 1934, d'un ictère progressif par rétention avec poussées fébriles et douleurs, digestions laborieuses, diarrhées post-prandiales. Gros foie.

Opération le 5 mars 1934 : gros foie avec taches blanches en amandes. D'autres, plus petites. L'exploration ne montre rien sur l'estomac, mais on sent un gros noyau pancréatique au voisinage de l'abouchement du cholédoque dans le duodénum.

Cholécysto-gastrostomie sous deux plans. Paroi fermée en trois plans. Suites normales.

En septembre 1934, le malade a repris 13 kilogrammes, léger subictère persistant.

Mort en janvier 1936.

XI. — R... (M.), femme, cinquante-neuf ans. Ictère par rétention depuis un mois, amaigrissement rapide, troubles gastro-intestinaux, barre épigastrique, asthénie, amaigrissement depuis plusieurs mois. Radio : vésicule bien injectée, foie hypertrophié, urée : 0,30 ; cholestérinémie : 2 gr. 95.

Opération le 19 décembre 1934 : gros foie, grosse vésicule sans calcul ; ni calcul, ni tumeur du cholédoque ; volumineuse induration de la tête du pancréas, pancréatite ?

Cholécysto-gastrostomie sous deux plans, paroi en un plan aux bronzes.

Nouvelles, décembre 1938 : a toujours des troubles gastro-intestinaux ; n'a plus d'ictère, ni de température ; a repris son poids.

XII. — D... (S.), homme, cinquante-six ans. Ictère de mars à mai 1936,

avec une hématémèse ; douleurs dans l'hypocondre droit ; température normale ; reprend du poids.

Le 26 janvier 1937 : nouvel ictère progressif depuis un mois. Mélæna. Maigrit. Pas de température.

Anesthésie locorégionale. Opération le 1er février 1937 : gros foie avec, à sa surface, irrégularités sinueuses (angiome ?), vésicule assez volumineuse, non distendue.

Cholécysto-antrostomie sous deux plans, paroi trois plans. Probabilité néo de l'ampoule de Vater. Suites normales.

Revu le 18 février 1939 : jamais d'ictère, se porte bien, léger amaigrissement récent.

On voit que M. Hertz s'est, au point de vue des *indications*, cantonné aux tumeurs bénignes ou malignes et aux fistules biliaires, indications coutumières mais certainement des moins aptes, en partie, à procurer des résultats favorables et durables.

Dans 4 cas de cancer du pancréas, les survies obtenues ont été de deux mois, trois mois, six mois et deux ans.

Les néoplasmes vatériens, au nombre de 2, ont eu, comme c'est la règle, une évolution plus lente et les opérés bénéficièrent plus longtemps de la guérison de leur ictère par l'anastomose. L'un des opérés est mort un an après, l'autre vit encore au bout de deux ans.

Les pancréatites, au nombre de 4, comprennent 1 décès post-opératoire par hématémèse au cinquième jour ; il semble qu'il y ait eu là, au niveau de la bouche de cholécysto-gastrostomie, une hémorragie incoercible, peut-être due à l'état cholémique du malade qui saignait déjà avant l'opération. L'état hémorragipare a résisté à la transfusion. Les trois autres pancréatites sont guéries depuis quatre ans, cinq ans et sept ans sans présenter, semble-t-il, de troubles imputables à leur anastomose.

Enfin, deux fistules biliaires post-opératoires sont, l'une bien portante depuis cinq ans, l'autre morte un an et cinq mois plus tard de récidive des accidents ictériques contre lesquels je m'étonne qu'on n'ait pas tenté une nouvelle intervention.

D'après le *genre des opérations*, on relève : 6 cholécysto-gastrostomies, dont une itérative ; 3 cholécysto-antrostomies ; une fistulo-gatrostomie sur tube et, enfin, une hépato-antrostomie sur tube.

Nous renvoyons, pour plus de détails, à la lecture des observations mais on voit que M. Hertz a cherché à varier sa technique en l'adaptant aux indications.

Ces faits, dépouillés mais précis, apportent à l'étude des anastomoses bilio-digestives une contribution irréfutable qu'on souhaiterait rencontrer plus souvent.

A ce point de vue, la communication de MM. Bengolea et Suarez à l'une de nos dernières séances de l'Académie de Chirurgie, me paraît personnellement regrettable.

Je ne me permettrais pas de discuter les développements *théoriques des auteurs*, tant l'expression y témoigne de conviction profonde ; mais ils risquent malheureusement, à mon sens, d'égarer un lecteur peu

averti. Je m'en tiendrai à l'analyse des faits et aux conclusions qu'ils entraînent.

MM. Bengolea et Suarez, désirant mettre en évidence l'importance de l'infection ascendante dans les dérivations bilio-digestives, nous communiquent trois observations nouvelles :

La première concerne un malade qui, à la suite d'une cholécystectomie, fit, par une fistule tardive, une bilirragie abondante puis, après plusieurs mois, une rétention biliaire avec jaunisse, crises douloureuses, fièvre et frissons ; à l'opération, on constata une sténose totale du cholédoque, au milieu d'un magma fibreux ; « on arriva à pratiquer une hépatico-duodénostomie (*sic*) ; mort au bout d'un an avec des symptômes d'infection ascendante ».

La seconde observation concerne un jeune homme qui subit, pour cholécystite filtrante, une cholécystostomie et une cholédocostomie, à la suite de quoi il fit une fistule du canal hépatique ; au cours d'une réintervention, peu de mois après, on pratiqua une « hépatico-duodénostomie sur tube en T »; l'amaigrissement, la jaunisse, les crises douloureuses, les grands accès fébriles à 40° ne cèdent pas ; on décide une cholécysto-duodénostomie et « on individualise le fond vésiculaire au milieu d'un magma d'adhérences » ; suites opératoires très bonnes ; *guérison depuis quatre ans.*

La troisième observation est encore un cas de *fistule biliaire*, suite d'accidents opératoires au cours d'une cholécystectomie ; *fistule duodénale* à la suite d'une réintervention, accidents infectieux ; après une exclusion pylorique dans un premier temps, on fait, *dans un magma d'adhérences infra-hépatiques*, une dissection d'un moignon de canal hépatique, qu'on unit tant bien que mal au moignon pyloro-duodénal (*nous copions textuellement*) : « On agrandit l'incision de l'hépatique, ayant ainsi accès aux voies biliaires intra-hépatiques ; on rabat ensuite, vers le haut, le moignon pyloro-duodénal et, au moyen d'une incision sur sa face postérieure, on introduit un tube de Kehr ; une branche du T dans l'hépatique et l'autre dans le moignon pyloro-duodénal ; on fixe l'anastomose (!) au moyen de plusieurs points de catgut ; drainage, etc. » Depuis cinq mois, guérison parfaite.

Il y a lieu de remarquer, avant toutes choses, que de ces trois observations publiées pour démontrer les échecs des anastomoses bilio-digestives, deux sont des succès dont l'un dure depuis quatre ans et l'autre depuis cinq mois — succès dont on doit, sans réserves, féliciter les auteurs et que d'autres, moins habiles, n'auraient certainement pas obtenus dans des conditions aussi défavorables. Mais enfin, ce sont des *succès* et *il n'y a eu qu'une mort par angiocholite ascendante.* Tout se prêtait, d'ailleurs, à cette évolution.

Je ne prétends, encore une fois, nullement discuter, pour le moment, les opinions de MM. Bengolea et Suarez sur les anastomoses bilio-digestives bien que, sur plus d'un point, je sois loin d'être d'accord avec eux.

Mais il me paraît indispensable, pour la clarté de la cause, de renoncer à présenter comme des anastomoses bilio-digestives typiques, des *opérations de nécessité*, faites dans des conditions techniques particulièrement difficiles et hasardeuses. Entre une *cholédoco-duodénostomie* réalisée avec l'exactitude et la simplicité d'une gastro-entérostomie (avec des sutures parfaitement étanches, des bouches de siège et de dimensions choisis), et ces *réunions sur tube*, dans un foyer qui a préalablement suppuré, il n'y a aucune comparaison possible ; et aucune assimilation possible non plus des résultats. Jamais les auteurs qui préconisent actuellement — d'une façon peut-être excessive d'ailleurs — les cholédoco-duodénostomies « idéales » n'ont donné celles-ci comme pouvant être réalisées avec succès du moment, par exemple, qu'on y fait séjourner un tube en T, créant précisément à leur niveau une fistule qui peut et même doit être, par la suite, l'origine d'une coarctation. En outre, les interventions secondaires à de longs accidents post-opératoires tels que fistules biliaires, se rangent en général parmi les plus décevantes. Elles ne peuvent être comparées avec les anastomoses des autres indications. Il faut absolument sérier les cas au lieu de les ranger tous sous la même rubrique. Appeler du même nom des choses aussi distinctes égare le jugement.

Tant qu'on continuera à entendre les choses de la sorte, la confusion règnera.

Ce sont des documents qu'il nous faut.

Je vous propose de remercier M. Hertz de ceux qu'il a bien voulu nous confier.

Kyste congénital du pancréas,

par M. **J. Querneau.**

Rapport de M. J. Okinczyc.

Si les faux kystes du pancréas peuvent être rapportés avec certitude à une nécrose pancréatique, qu'elle soit d'origine traumatique ou pathologique, l'étiologie des vrais kystes reste beaucoup plus incertaine. Aussi devons-nous accueillir toute observation bien prise, susceptible d'apporter un peu de clarté dans une classification encore très obscure.

Je tiens donc à remercier M. Querneau de nous avoir adressé cette intéressante observation d'un kyste du pancréas, opéré et guéri, dont la guérison se maintient cinq mois après l'intervention.

Il s'agit d'un enfant de onze ans, amené à la clinique le 14 novembre 1938, par son médecin, parce qu'il présente de vives douleurs à la base gauche du thorax et dans la région costo-lombaire gauche. L'enfant, amaigri et pâle, a une température de 38°2. Le début des accidents remonte à un refroidissement provoqué par des vêtements mouillés, le 9 novembre, date à laquelle se déclare la douleur dans le côté gauche. Il s'alite le

11 novembre. Le 12 novembre, apparition de frissons, de fièvre à 39° et de dyspnée légère.

L'abdomen est légèrement ballonné. C'est le 13 novembre qu'apparaît la douleur lombo-costale avec contracture de l'hypocondre gauche et du flanc gauche.

Examen. A son arrivée à la clinique, la température est de 38°2. Les douleurs sont violentes dans l'hypocondre gauche et la région lombaire gauche.

Il existe une contracture musculaire très marquée de toute cette région et la palpation est douloureuse, la douleur maxima siège dans l'angle lombo-costal. L'examen du thorax ne montre pas de signes anormaux. On pratique une ponction de l'angle lombo-costal qui ramène un liquide abondant, jaune citrin ; ce liquide est examiné dans un laboratoire qui nous répond :

Réaction de Rivalta positive.

Cytologie : présence d'hématies, absence de leucocytes.

Bactériologie : flore nulle à l'examen direct.

L'enfant est mis à la glace.

Les jours suivants, les douleurs se calment, la contracture s'atténue. On peut alors faire un examen plus approfondi de la région et l'on sent une masse kystique rénitente, à contours arrondis, fixée ; le pôle supérieur de cette masse disparaît sous le rebord costal gauche ; son pôle inférieur descend jusqu'à l'épine iliaque antéro-supérieure ; en dedans, elle atteint la ligne médiane ; en dehors, elle englobe tout le flanc et s'étend en arrière jusqu'à la région lombaire où elle prend le contact.

L'enfant n'est pas constipé ; il a bon appétit.

Depuis le 17 novembre, la température est normale.

Intervention le 29 novembre. Anesthésie : balsoforme.

Incision verticale à travers le grand droit (du rebord costal à une horizontale passant un peu au-dessous de l'ombilic).

On trouve une masse kystique recouverte d'épiploon adhérent ; cet épiploon est dégagé. On ponctionne la masse dont le volume encombre la plaie opératoire. Cette première ponction permet de se rendre compte qu'il s'agit d'une masse polykystique qui n'est que modérément affaissée après évacuation de 250 grammes de liquide. Une pince en cœur sert de tracteur. On clive la masse par son pôle inférieur d'abord, puis par sa face latérale externe qui est fixée à la paroi latérale de l'abdomen, ensuite par sa face latérale interne. Cette masse est développée au-dessus du mésocolon. Le côlon transverse et le descendant ont été refoulés par le kyste vers la ligne médiane et dans la fosse iliaque gauche. De proche en proche, on gagne vers le pôle supérieur dont les adhérences sont plus intimes et plus difficiles à cliver. Le ligament gastro-colique est partiellement réséqué. On est conduit vers la rate dont le pôle inférieur, puis le pédicule sont dégagés. Enfin, un clivage laborieux conduit vers la queue du pancréas qui est attirée par des tractions sur la tumeur. En cours de route, on a été obligé d'évacuer plusieurs autres poches kystiques afin de vôir clair. Au niveau de la queue du pancréas, il n'y a pas de clivage possible et la queue du pancréas est partiellement réséquée avec le pédicule tumoral qui y prend insertion.

On vérifie l'hémostase qui est satisfaisante : on se trouve en présence d'une cavité de décollement limitée en haut par la face postérieure et la grande courbure de l'estomac, en bas et en dedans par le côlon et son méso, en dehors et en arrière par la paroi latérale et postérieure de l'abdomen. Cette loge est ouverte en avant ; on y place 4 mèches et 1 drain au contact de la queue du pancréas réséquée ; on ramène le côlon et l'épiploon au contact.

La paroi est fermée en quatre plans : péritonéal, musculaire, aponévrotique, cutané, à points séparés.

Description macroscopique de la pièce opératoire. — La tumeur, dans l'ensemble, est ovoïde avec un axe principal de 17 centimètres et un diamètre transversal de 12 centimètres environ.

Elle est formée d'un certain nombre de loges de différents diamètres, isolées ou communiquant les unes avec les autres.

Examen histologique (Laboratoire Maurice Letulle). — Des coupes ont été pratiquées en différentes régions de la poche kystique. Elle est irrégulière, affaissée, limitée par une paroi assez épaisse, constituée par un tissu conjonctif densifié, dans lequel se trouvent, de place en place, des petits faisceaux de fibres musculaires lisses et des pelotons de cellules adipeuses. Cette paroi est, en quelques points peu étendus, irritée, infiltrée par un nombre très élevé de leucocytes. Un examen très attentif de la surface de cette poche (surface interne) et de ses replis, ne permet pas de découvrir trace d'un revêtement épithélial. En certaines régions, adhère à cette paroi une matière fibrino-albuminoïde coagulée par les fixateurs, contenant par places un certain nombre de lymphocytes. Intimement réunis à ces tissus, on reconnaît de la glande pancréatique avec ses îlots de Langerhans, ses acini, ses canaux excréteurs, le tout normalement formé.

En résumé, les détails qui précèdent montrent que l'on est en présence d'une cavité pseudo-kystique (absence de revêtement épithélial) d'origine lymphatique (fibres lisses dans la paroi) due à une malformation congénitale.

Examen du liquide du kyste :

Présence de trypsine.

Petite quantité de lipase.

Absence d'amylase.

Suites opératoires. — Le lendemain de l'opération, température : 38°6 ; le surlendemain : 37°5.

Sécrétion abondante de la plaie.

Ablation du drain au quatrième jour et des mèches aux sixième et huitième jours ; réintégration d'une nouvelle petite mèche et d'un drain.

L'enfant quitte la clinique au quinzième jour, porteur d'un drain qui sera enlevé à domicile par le Dr Bardoul, le 20 décembre ; à ce moment, la sécrétion est presque nulle. Il a persisté une sécrétion minime avec léger bourgeonnement de la plaie pendant un mois ; le 25 janvier, la cicatrisation est totale.

Le 24 mars, nous revoyons l'enfant et sommes frappés par la modification de son état général : cet enfant qui était habituellement pâle et maigre, a un teint bien coloré et a engraissé considérablement. L'examen de l'abdomen permet de constater que l'hypocondre gauche est souple, indolent, dépressible jusqu'au contact lombaire.

Résumé : A la suite d'un accident infectieux aigu, de nature indéterminée, on voit apparaître chez un enfant, jusque-là en apparence, bien portant, un syndrome douloureux sous-diaphragmatique gauche. Au décours de la contracture qui a tout d'abord gêné l'exploration abdominale, on constate la présence d'une masse kystique de l'hypochondre gauche, prenant le contact lombaire. L'intervention montre qu'il s'agit d'une masse polykystique développée aux dépens de la queue du pancréas ; l'examen histologique semble montrer qu'il s'agit d'une tumeur kystique d'origine lymphatique due à une malformation congénitale.

Avant toute considération clinique sur cette observation, il convient de savoir quelle place elle doit occuper dans la classification ; et tout d'abord, un aveu : M. Querneau, sur la foi de l'examen histologique, avait intitulé son travail : Pseudo-kyste congénital du pancréas. Je me suis permis de modifier ce titre en reconnaissant à cette lésion la qualité de vrai kyste. Quand il s'agit du pancréas, l'épithète de faux kyste a un sens précis qui est celui d'une lésion constituée par une collection liquide, sans paroi propre, évoluant par refoulement des organes voisins, et limitée seulement par ces organes eux-mêmes, et secondaire à une nécrose traumatique ou pathologique du pancréas. Or, rien de semblable dans le cas de M. Querneau ; la lésion a une paroi propre, isolable, et si parfaitement clivable, que l'ablation en a été faite sans lésion des organes voisins. Le fait que cette poche kystique ne présente pas de revêtement épithélial ne suffit pas pour qu'on la considère comme un faux kyste.

Brocq et Miginiac, dans leur beau livre sur la chirurgie du pancréas, décrivent ces kystes sans revêtement épithélial, et tout en leur reconnaissant les caractères de vrais kystes, sans antécédents traumatiques ou pathologiques, ne peuvent préciser leur étiologie. Par ailleurs, les mêmes auteurs remarquent que l'absence d'épithélium sur la face interne est fréquente dans les vieux kystes, et l'on peut admettre que la présence de ferments dans le liquide peut détruire la couche épithéliale. Righetti (*La Clinica Chirurgica*, 1913, p. 2077) rapporte deux cas de kystes de la queue sans revêtement épithélial et montre que le revêtement interne ne peut être pris comme base de classification.

Mais sans nous arrêter à cette dernière hypothèse, pour un kyste d'apparition récente chez un enfant de onze ans, nous retiendrons plutôt deux caractères : la disposition polykystique ou multiloculaire, et la présence dans la paroi de faisceaux de fibres musculaires lisses qui apparente cette formation aux formations lymphatiques du type lymphangiome.

L'aspect multiloculaire et l'origine lymphatique probable permettent, il nous semble, de ranger ce cas parmi les *lymphangiomes congénitaux* de la *région pancréatique*.

Ces lymphangiomes ont déjà été signalés ; ils ne sont pas toujours adhérents au pancréas et peuvent parfois en être seulement voisins, mais parfaitement indépendants, comme dans le cas de Von Hippel (*Arch. f. klin. Chir.*, 1909, p. 1008). Ils rentrent en tous cas dans la première catégorie des kystes vrais du pancréas décrits par Howard Mahorner et Hamlin Mattson (*Archiv. of Surgery*, 1931, p. 1018), qui distinguent :

1° Les kystes de grand développement (polykystiques, dermoïdes, par inclusion wolffienne, anomalie lymphatique) ;

2° Les kystes traumatiques ou faux kystes ;

3° Les kystes par rétention, qu'il vaudrait mieux avec Brocq et Miginiac, appeler kystes canaliculaires, et dont le type se trouve dans l'observation de Desplas et Philardeau ;

4° Les kystes néoplasiques ou cysto-adénomes ;

5° Les kystes parasitaires.

Quant à diviser les kystes du pancréas, comme le fait Starr Judd, selon les possibilités chirurgicales, en kystes de la queue qui sont extirpables et en kystes du corps ou de la tête qui ne le sont pas, cette division nous semble arbitraire ; car un faux kyste de la queue n'est pas extirpable et un vrai kyste de la tête peut être extirpé, comme l'a montré Körte. Il suffit en effet d'exciser au niveau de l'insertion, une collerette de tissu pancréatique après libération. Au niveau de la queue les vrais kystes seront plus facilement encore extirpés par une résection de la queue avec l'insertion du kyste. C'est ce qu'a fait M. Querneau, et il a bien fait.

Nous serons donc brefs sur la technique chirurgicale qui, dans les kystes de ce genre, insérés sur la queue du pancréas, commandent la résection de la queue du pancréas. La voie d'abord, comme le recommandent Brocq et Miginiac, doit être la plus directe et la plus simple, celle qui s'impose par la saillie du kyste. M. Querneau est passé à travers l'arrière-cavité des épiploons, qu'il a abordée à travers le ligament gastro-colique, entre l'estomac en haut et le mésocolon transverse en bas. C'était de bonne tactique et lui a permis, malgré une libération assez difficile, de mener à bien cette exérèse.

Je voudrais, en terminant, insister encore sur un point de clinique. M. Querneau et M. le Dr Bardoul, appelés auprès du petit malade, ont noté la douleur élective dans l'angle costo-lombaire gauche. Je me permets de rappeler que les affections pancréatiques retentissent souvent vers ce point anatomique, soit que les malades le signalent spontanément, soit qu'on le trouve à la pression, quand on soupçonne une affection pancréatique.

Je vous prie de remercier M. Querneau de nous avoir adressé cette intéressante observation et de la publier dans nos *Mémoires*.

COMMUNICATIONS

A propos des corps étrangers piquants du tube digestif,

par MM. **Georges Bachy** (de Saint-Quentin),
Choffat (de Saint-Quentin) et **Auguste Puche** (de Ham).

Tant à l'hôpital qu'en ville, depuis mon retour à Saint-Quentin, en 1919, j'ai eu à soigner avec mes collègues des hôpitaux et les médecins de la ville, une quantité de sujets, les uns jeunes, les autres adultes,

ayant avalé des corps pointus : broche, barrette, clou, aiguilles. Beaucoup d'enfants de parents ou d'amis.

Notre maître, M. le professeur Ombrédanne nous a montré (*Académie de Chirurgie*, 23 mars 1938) le parti que l'on pouvait tirer des



Fig. 1.

méthodes simples. J'ai été son adepte sans le savoir, ce qui me décide à faire part de mes impressions et d'observations de malades que je vous présente.

Au mois de novembre dernier, arrivait d'urgence à ma clinique, envoyée par mon ami le Dr Puche, une femme de vingt-sept ans, qui venait d'avaler, une à une, aussi facilement que des comprimés d'aspirine,

avec une gorgée d'eau claire, 4 grandes aiguilles à repriser dont je vous présente le modèle.

Elle fut immédiatement radiographiée par le Dr Choffat.

Le cliché n° 1, qui est une radiographie directe de la cavité abdominale, montre la présence de 4 aiguilles dans l'estomac (corps étrangers avalés

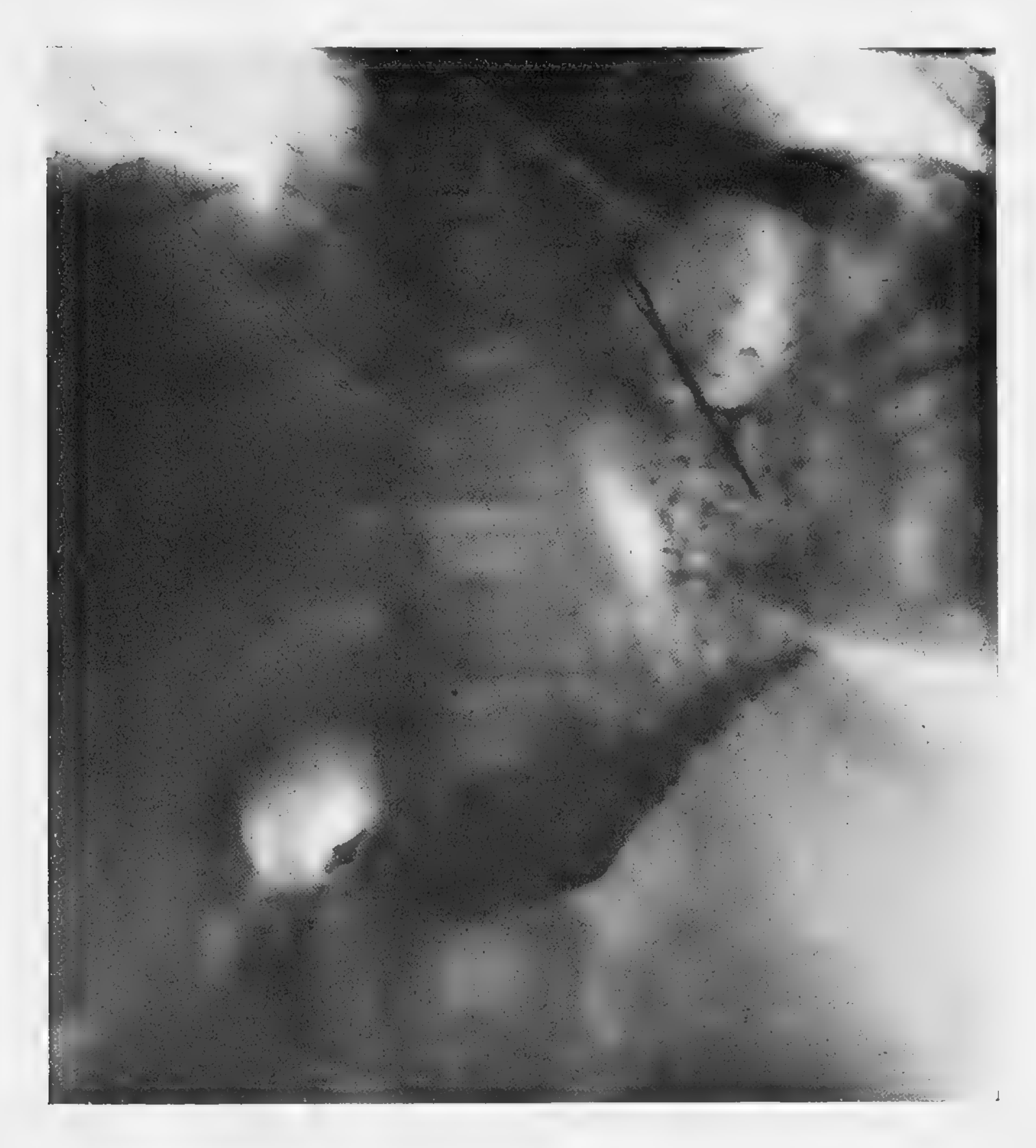


Fig. 2.

quelques heures plus tôt) : 3 aiguilles sont groupées dans le même sens, chas vers le pylore. La quatrième aiguille est fichée dans la poche à air, la pointe dirigée en bas et à gauche ; le chas se trouve à l'orifice même du cardia.

Le cliché n° 2 est fait une demi-heure après, avec injection de géio-barine qui confirme la situation gastrique des aiguilles.

Ce soir-là, on décide d'attendre et on alimente la malade avec une

bouillie épaisse composée qui est employée dans mon service depuis longtemps : soupe de poireaux-pommes de terre, épaissie de tapioca, additionnée de paillettes de coréine (agar-agar) auxquels on ajoute un peu de gélobarine afin de rendre le tube digestif opaque à la radiographie et de situer les aiguilles au cours du trajet.

Le lendemain, vers 11 heures, la radiographie montre l'aiguille isolée dans la poche à air, sa pointe semble avoir pénétré plus profondément dans la paroi. Son orientation n'a pas bougé.




Fig. 3.

Les 3 autres aiguilles sont dans le grêle.

A ce moment-là, j'avoue que j'hésite beaucoup à aller chercher cette aiguille dans l'estomac. L'état général de la malade très satisfaisant joint à l'absence totale de réactions, fait qu'on continue à l'alimenter avec la bouillie en lui donnant un peu d'opium et un peu de belladone pour calmer les contractions.

Le mardi matin, troisième jour des incidents, un cliché montre que l'estomac est vide. Le cliché 5 montre que l'aiguille isolée est passée dans l'intestin grêle et qu'elle se trouve dans la région ombilicale. Les 3 autres groupées sont plus bas.

Le mercredi, quatrième jour, l'aiguille isolée est encore dans le grêle, mais son orientation est complètement différente, ce qui laisse à présumer qu'elle ne se trouve plus dans la même anse grêle. Les 3 aiguilles groupées sont invisibles et sont situées très vraisemblablement dans le



Fig. 4.



Fig. 5.

descendant ou le recto-sigmoïde dont l'opacification par la gélobarine est très intense.

Le jeudi 18 novembre, on n'a pas fait de cliché. Les trois premières aiguilles ont été éliminées dans la matinée. L'aiguille isolée se trouve dans le bas-fond cæcal.



Fig. 6.

Le sixième jour, la dernière aiguille se trouve dans le rectum.

Et le septième jour, elle est éliminée sans difficulté.

Les petites punaises d'école, à fixer les papiers à dessin, sont toujours éliminées sans histoire lorsqu'on fait avaler de la bouillie spéciale ou des queues d'asperges.

Un enfant avale une punaise à 2 h. 30, il est radiographié à 4 heures du soir, et au bout de trente-six heures, la punaise est expulsée.

Voici un clou assez volumineux avalé par un enfant de sept ans, malade du Dr Hillairet.

Le 17 avril, j'ai vu l'enfant B... qui avait avalé la veille, 16 août, à 14 heures, un clou.

Le Dr Morel, radiologiste, examine l'enfant le 17 avril debout et sans préparation. A l'écran et sur le film, on découvre l'image d'une pointe



Fig. 7.

métallique mesurant 2 centimètres de longueur et située en projection de la 2e lombaire dans sa moitié droite. La pointe se présente la tête en bas. On fait absorber au malade une bouillie opaque. Celle-ci dessine un estomac d'aspect et de dimensions normaux. C'est la radio que je présente. La pointe se trouve en dehors et au-dessous de l'estomac.

Le lendemain, à 18 h. 30, le clou se trouve dans l'hypochondre gauche (d'après le compte rendu de Morel).

L'enfant continue à manger la bouillie spéciale dont j'ai donné la recette, et le surlendemain le clou est évacué.

A la Société de Chirurgie, le 12 juillet 1933, mon ami Bergeret nous avait montré un clou semblable à celui-ci situé dans la 4e portion du duodénum d'où il semblait ne pas vouloir s'en aller, et d'où il avait été

le chercher, et à ce sujet Bergeret montrait la nécessité de faire des examens de profil au lieu des examens de face pour situer ce clou. Je vous montrerai des photographies qui démontrent bien cette nécessité sur laquelle d'autres ont insisté.

En 1927, j'ai été appelé auprès de la fille d'un de mes amis. L'enfant,

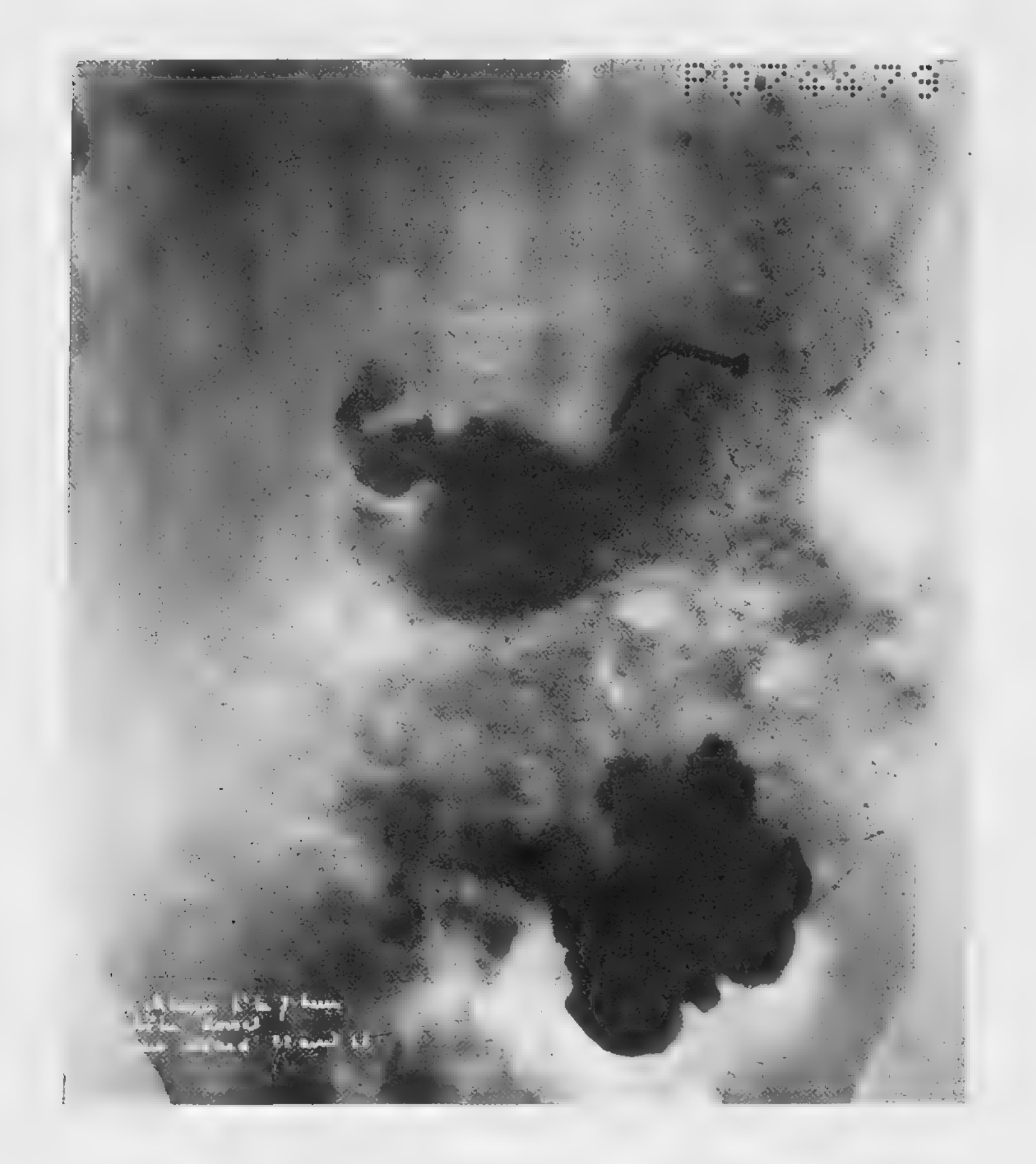


Fig. 8.

qui avait à peine dix-huit mois, avait avalé une barrette assez volumineuse. J'ai pu retrouver la première radiographie qui a été faite après l'ingestion de baryte. La barrette était dans l'estomac, la pointe tournée en avant.

L'enfant a été mise au repos, au régime auquel on a ajouté un peu d'huile de paraffine.

Tous les jours, il a été fait deux radiographies, une le matin, une le soir. On a ainsi suivi l'exode de la barrette dans l'estomac, dans le grêle jusque dans le gros intestin. Les séances de radioscopie étaient le meilleur moyen de calmer l'impatience de la famille.

Le troisième jour, à 10 heures du matin, c'est-à-dire quatre-vingt-

quatre heures après l'ingestion exactement, la barrette était remise dans les selles purement et simplement.

Mondor avait présenté une observation absolument semblable, le 3 juin 1931, chez un nourrisson.

L'observation du petit malade qui est rapportée par M. Mondor le



Fig. 9.

26 mai 1926 ressemble à cette histoire : une petite broche ouverte en V chemine dans le tube digestif et est expulsée le quatrième jour.

Egalement deux observations de Lasserre, de Bordeaux, dont l'une, chez un enfant de cinq mois ; l'épingle à ressort, pointe ouverte en haut, met trois jours à traverser le tube digestif sans incident. Dans l'autre, chez un enfant de trois ans et demi, une épingle à ressort de 25 millimètres met quatre jours pour traverser l'appareil digestif ; elle sort par l'anus, l'ascaride lombricoïde empalé sur l'épingle ; c'est une thérapeutique vermifuge dont on ne peut retenir l'exemple.

Il y a quelques jours, on nous amène à l'Hôtel-Dieu un enfant de trois ans et demi qui a avalé un clou recourbé en crochet.

Une première radiographie faite à la demande du médecin traitant a montré le clou dans l'estomac, et tout le monde réclame l'intervention d'urgence.

On commence par prescrire une bouillie de queues d'asperges.

Après ingestion d'une certaine quantité de gélobarine, une première




Fig. 10.

radiographie, prise en décubitus dorsal à la septième heure, montre le clou soi-disant dans la portion verticale de l'estomac.

L'aspect de cette radiographie est la même que celle qu'on nous apporte de la ville, mais le Dr Choffat, radiologiste, ne s'en contente pas (le clou est à peu près en regard de la face latérale gauche de la 1re vertèbre lombaire) et il refuse de conclure à la présence du clou dans l'estomac.

Il pratique une radiographie en oblique antérieure droite.

Le corps étranger apparaît nettement derrière la face postérieure de l'estomac. L'aspect du cliché permet d'affirmer qu'il se trouve dans la 4e portion du duodénum, tout près de l'angle duodéno-jéjunal.

On continue à faire prendre à l'enfant de la bouillie aux queues

d'asperges, et le lendemain, dix-neuf heures après l'ingestion du clou, on refait une nouvelle radiographie.

La gélobarine se trouve à la fin de l'intestin et le clou apparaît nettement situé dans la 1re portion du côlon transverse.

Le surlendemain au soir, c'est-à-dire le troisième jour, le clou était évacué.

Une radioscopie montre la situation respective du clou à la septième et à la dix-neuvième heure.



Fig. 11.

Il était englobé de fils d'asperges comme dans une coque.

Je ne peux pas vous présenter les radiographies des deux derniers malades que j'ai soignés à l'occasion de corps étrangers piquants avalés.

L'un est un enfant de deux ans et deux mois qui a avalé sa barrette en or, ouverte, le 22 décembre 1938. Deux heures après l'ingestion, la barrette est fixée dans la région juxtapylorique la pointe en avant.

Mon confrère le Dr Ramez me téléphone pour me signaler ce cas, et je conseille de faire avaler à l'enfant le contenu d'une demi-boîte de queues d'asperges à la vinaigrette, en plusieurs fois.

Le lendemain, la barrette apparaît à l'examen radioscopique à mi-chemin entre le nombril et le pubis de l'enfant.

Le troisième jour, la barrette toujours la pointe en avant, est vraisemblablement dans la région de l'anse sigmoïde.

Et le troisième jour au soir, quatre-vingts heures après l'accident, la barrette, englobée de queues d'asperges, a été expulsée la pointe en avant.

L'autre, un enfant de un an et demi, a avalé le 22 novembre 1938 un clou de tapissier d'un volume impressionnant. Il a absorbé des queues d'asperges à la vinaigrette.

Choffat montrait ce clou dans la portion initiale du côlon transverse.

Au bout de cinquante heures, le clou, entouré de fibres cellulosiques, était évacué.

Mais il n'en a pas toujours été de même, et, en avril 1929, j'ai dû opérer un enfant de deux ans et demi qui avait avalé un clou de tapissier.

En voici le modèle :

Depuis quelques jours, l'enfant est à l'hôpital, soumis à un traitement d'attente et radioscopé tous les jours.

Le quatrième jour, le clou est toujours dans le duodénum. Des troubles de réaction péritonéale sont apparus, le Dr Hollande me fait la radiographie que voici :

Le cinquième jour, l'enfant commence à se plaindre, et surtout à avoir du hoquet. Le Dr Damaye, notre collègue, me demande de l'opérer.

Je pratique une petite laparotomie médiane para-ombilicale, le duodénum étant découvert après avoir recliné l'estomac et le côlon transverse en haut ; les anses grêles en bas, je fais passer le clou par de douces poussées dans la première anse jéjunale ; cette manœuvre fut assez difficultueuse. L'enfant pousse, les anses cherchent à s'échapper des compresses qui les protègent. Enfin, je peux extérioriser l'anse renfermant le clou en protégeant tout le champ opératoire. Une petite boutonnière de 2 à 3 centimètres me permet de sortir le clou.

Je suture l'anse grêle en deux plans, je referme la paroi sans drainage.

Pendant les vingt-quatre premières heures, les suites furent assez inquiétantes. L'enfant avait le ventre ballonné, et il paraissait faire une réaction assez inquiétante. Puis l'enfant se rétablit, et quitte l'hôpital au douzième jour, parfaitement guéri.

Ce clou de forme spéciale, qui avait été dans la portion du duodénum la pointe en avant, aurait eu je crois du mal à sortir seul, mais je suis persuadé que si on avait fait manger des queues d'asperges à l'enfant avant que le clou ne se soit encastré dans le duodénum, il se serait évacué tout seul.

Je crois à la vertu protectrice des queues d'asperges ou même de la bouillie dont j'ai donné la recette.

Enlever une aiguille ou une broche dans l'estomac où elle est placée librement n'est ni difficile, ni dangereux, semble-t-il. Et pourtant, il y a des difficultés opératoires, une fois l'estomac ouvert on peut ne pas trouver l'objet qui y est placé. M. Mouchet a rapporté ici en 1928 l'observation d'une gastrotomie faite pour chercher une épingle restée ouverte dans l'estomac et qui n'avait pas permis de trouver l'épingle. Ce n'est qu'au cours d'une deuxième opération qu'on la découvre dans l'estomac.

Mon ami Albert Sénéchal, de Hirson-la-Capelle, m'a rapporté l'histoire d'un homme qui avait avalé une vis à bois qui ne fut pas trouvée dans l'estomac au cours d'une laparotomie, mais qui fut

expulsée normalement le quatrième jour. Robert Monod a rapporté une histoire absolument semblable le 6 juin 1931.

Il ne faut pas non plus s'illusionner sur la bénignité de cette intervention. Victor Veau, dans son mémoire des « Archives des Maladies des Enfants de 1924 », compte 2 morts sur 6 gastrotomies.

Il est cependant des cas où la nécessité de l'opération est évidente. D'abord, si l'on voit l'enfant plusieurs jours après que le corps étranger pointu a été avalé et que ce corps étranger reste fixé dans le duodénum qui est le premier endroit dangereux à traverser.

Les règles techniques qui ont été fixées et préconisées par MM. Veau, Mouchet et Hartmann, etc., doivent toujours être respectées.

« Lorsqu'il apparaît des signes de réaction péritonéale surtout du hoquet joint à un aspect terreux plombé, il faut aller chercher ce corps étranger. »

C'est le cas de deux opérations de Bergeret. Dans l'une, faite en juin 1928, un enfant a avalé sa barrette avec une petite médaille dont la pointe est en train de perforer la 2e portion du duodénum. L'autre, faite en juin 1931, la paroi antérieure du 1er duodénum est déjà perforée par un clou.

Il y en a bien d'autres signalées.

Il ne faut pas perdre de vue qu'une perforation qui se complique de péritonite voit son pronostic s'aggraver considérablement puisque dans la statistique de Veau la mortalité devient de 50 p. 100 lorsque les symptômes de péritonite existent.

Pour enlever un clou ou une épingle ouverte fixée dans le duodénum, on pourra mettre alors en œuvre des méthodes de douceur et faire glisser le corps pointu du duodénum vers une anse libre ou mieux vers l'estomac, ce qui simplifiera l'opération.

Notre maître, M. Veau (en collaboration avec Doubrere), nous a enseigné à fermer une épingle à l'intérieur du duodénum et à la laisser cheminer.

La conduite de M. Chalochet, *J. de Chir.*, **51** (*La Picardie Médicale*, février 1937) me séduit moins, bien qu'elle lui ait donné un résultat magnifique. Une première opération ne lui permet pas de trouver une barrette ouverte ni dans l'estomac, ni dans le duodénum. Après radioscopie et radiographie, il localise cette épingle de sûreté ouverte dans la 2e portion du duodénum, il fait sortir le bout pointu de l'épingle en laissant l'extrémité aplatie dans l'intestin. Ce qui permet d'ouvrir l'intestin au minimum. La malade guérit très bien, et la portion aplatie de l'épingle fut rendue un peu plus tard par l'anus. Mais tout de même ces opérations sur le duodénum comportent une certaine gravité, en dehors de la difficulté opératoire. Le petit malade que j'ai opéré m'a donné des inquiétudes graves pendant quelques jours. Les suites opératoires ont été assez mouvementées.

Dans la littérature, on trouve la trace de ces difficultés post-opératoires (Guibal, Société de Chirurgie, 7 mai 1931, et autres).

Ce qu'il importe de dire, c'est qu'il est vraiment incertain de conclure qu'un corps étranger pointu est dans le duodénum parce qu'il se trouve entre la 12[e] dorsale et la 4[e] lombaire. L'absorption d'une émulsion barytée ne permettra pas toujours de situer d'une façon précise la situation du clou.

J'en ai cité un exemple où un premier examen localise indûment le clou dans l'estomac. Il faut faire des radiographies de face et de profil, sinon on peut situer dans l'estomac une aiguille ou un clou, qui est déjà dans le duodénum, l'intestin grêle ou le gros intestin. Ainsi que Choffat le constatait pour les radiographies de notre malade du cliché n° 14.

Le deuxième endroit où les corps étrangers pointus s'arrêtent est dans le gros intestin où ils peuvent encore causer des accidents en perforant les parois ; après avoir passé tout l'intestin grêle, ils se fixent dans le cæcum où on va les chercher.

Picot a été chercher une épingle de cravate dans le cæcum (Société de Chirurgie, 26 mai 1926).

Robert Maigret, 8 décembre 1926, va chercher une broche de bavoir ouverte avec sa petite médaille qui est restée trente-quatre jours en place dans la portion du côlon transverse chez un enfant de quelques années, la perforation étant imminente.

A ce sujet, M. Mouchet signale avec juste raison qu'un enfant qui conserve dans son cæcum ou son côlon transverse une aiguille pendant plus de cinq jours, doit être opéré parce que, au bout de cinq jours d'arrêt, l'expulsion doit être faite spontanément. C'est ainsi que Moure a rapporté l'histoire d'une mèche de dentiste qui est restée trois ou quatre jours dans le cæcum, qui s'en est allée spontanément.

Abandonnés à leur sort dans le cæcum et le côlon transverse et même dans l'anse sigmoïde, les corps étrangers pointus peuvent faire de gros dégâts. C'est l'histoire du malade de Brocq qui a avalé un clou de 6 centimètres de long et qui, huit mois après, fait un abcès derrière l'angle iléo-cæcal.

C'est aussi l'histoire de Manizade, *J. de Chir.*, **47** (*Weiner klinische Wochenschrift*).

Et l'histoire du malade de Duguet (Société de Chirurgie, 11 février 1925) dont l'anse sigmoïde a été perforée par un fragment d'os de poulet, une tumeur inflammatoire s'est développée autour de cet os de poulet.

Et en passant, signalons que les os de volailles, les branches d'osier, les cure-dents sont encore plus nocifs que les aiguilles ainsi que nous le montre l'histoire de Delore et Vachet, *J. de Chir.*, **25** (*Lyon Médical*, 17 août 1924), un os de poulet qui a perforé une anse grêle fait deux gros abcès devant le côlon transverse, l'épiploon et deux anses grêles.

C'est aussi l'histoire de Matyas Matia, *J. de Chir.*, **46** (*Zentralblatt für Chirurgie*, mars 1935) où des fragments d'os perforent l'intestin et déterminent une péritonite aiguë avec abcès.

Enfin, les plus graves sont les histoires de fistules vésico-intestinales provoquées par un os de poulet pointu Herbst (Chicago), *J. de Chir.*, **49** (*Journal of the american medical Association*).

C'est aussi l'histoire de la malade de Jacomet (notre collègue de Lourdes, malheureusement décédé ces temps-ci), âgée de onze ans et demi qui fait une fistule vésico-sigmoïdienne avec un pinceau à aquarelle avalé : histoire rapportée à la Société de Chirurgie par Schwartz le 29 juin 1904.

Au sujet des corps étrangers pointus dans l'appendice et le diverticule de l'intestin, Jean Berger a fait une longue étude des accidents provoqués par les corps étrangers dans l'appendice et signale dans les observations qu'il a pu recueillir : dix-neuf fois la présence de poils de brosse à dents, une fois des vis, une fois des os, quatre fois des clous, des échardes de bois. Son fils a été opéré à l'âge de trois ans et demi d'une appendicite aiguë (*La Presse Médicale*, mai 1924). Une écharde était dans l'appendice.

Plus rares évidemment sont les cas où les corps étrangers pointus s'arrêtent dans le diverticule de Meckel, ainsi que Fontaine et Bauer en ont raconté l'histoire dans la *Revue de Chirurgie*, novembre 1933. Chez une fille de dix-neuf ans, l'aiguille avalée le 24 mars 1932 donne des phénomènes de péritonite, se situe devant la 3ᵉ vertèbre sacrée et reste en place jusqu'au 7 avril où elle est enlevée avec le diverticule de Meckel dans lequel elle se trouve à 1 centimètre de la valvule iléo-cæcale.

Conclusions.

Il est évidemment des cas où il faut savoir opérer, enlever les corps étrangers. Il semble qu'il n'y a aucun intérêt à attendre indéfiniment lorsqu'on est assuré qu'ils sont fixés, mais tout ce que j'ai lu me laisse l'impression que si les patients avaient eu la chance de pouvoir absorber des queues d'asperges aussitôt après qu'ils avaient avalé leur épingle, clou, barrette ou gripfixe, on n'aurait pas eu besoin de les opérer.

Chirurgicalement et sentimentalement, nous gardons une vive reconnaissance à M. Ombrédanne d'avoir appuyé de sa grande autorité la théorie que les corps étrangers pointus doivent passer spontanément dans tout le tube digestif quand on les fait glisser à l'aide de choses aussi simples que des mucilages et des queues d'asperges.

M. **Rouhier** : Je suis tout à fait d'avis, comme mon ami Bachy, que la plupart des corps étrangers pointus déglutis et parvenus dans l'estomac, même quand ils sont d'aspect très vulnérant, s'éliminent sans incidents, surtout quand on a le soin de les enrober de fibres cellulosiques, pour une alimentation spéciale, comme l'a indiqué M. Ombrédanne. En réalité, il faut suivre par des radiographies successives, la descente de ces corps pointus et c'est seulement quand ils sont fixés,

qu'il y a lieu de s'inquiéter et de songer à une intervention. J'ai eu l'occasion, il y a quelques années, de vous conter l'histoire d'une anxieuse qui avait avalé un grand nombre d'épingles de nourrice ouvertes. Ces épingles de nourrice ouvertes paraissaient si redoutables que je serais probablement intervenu si la famille ne s'y était opposée. En quelques jours, toutes les épingles furent éliminées par les selles sans accident.

Bachy nous dit que ces opérations sont quelquefois fâcheuses pour l'amour-propre du chirurgien, quand on ne trouve pas le corps étranger. Ce fait m'est arrivé il y a quelque temps, à propos d'un homme qui avait avalé un tire-nerfs de dentiste. Ce tire-nerfs était fixé dans le duodénum et l'aspect de cet instrument paraissant fiché dans l'intestin avec son manche cylindrique et sa longue aiguille aiguë était tellement inquiétant que je décidai d'intervenir.

J'explorai successivement toutes les parties du duodénum que je décollai même, avec la tête du pancréas et je ne trouvai rien. Pas davantage de tire-nerfs par une exploration soigneuse et progressive de tout l'intestin et quand enfin, m'étant décidé à refermer le ventre, une nouvelle radiographie fut faite : plus de tire-nerfs ! Sans doute ce malade avait-il évacué son corps étranger par une selle non contrôlée, malgré mes recommandations impérieuses, entre la dernière radiographie du matin et mon opération.

Il n'en est pas moins vrai qu'en dépit de mes explications, comme je n'ai pu montrer à cet homme son corps étranger, il a continué, pendant des mois à se plaindre de souffrir, à prétendre qu'il sentait toujours le fameux tire-nerfs, à refuser de reprendre son travail et sans doute à poursuivre d'actions judiciaires le malheureux dentiste responsable de l'accident. Je suis donc tout à fait d'accord avec Bachy pour penser que les interventions doivent être exceptionnelles.

M. **Mauclaire :** Je crois que j'ai déjà publié ici un cas curieux de corps étrangers de l'intestin observé chez un sujet dont la profession consistait à avaler des fragments de verre devant les terrasses de café. Ce malade entra à l'Hôtel-Dieu, en 1907, avec des symptômes d'appendicite. Or, à l'opération, j'ai trouvé sur la terminaison du grêle, sur l'appendice et sur le gros intestin droit, un épaississement fibreux énorme, la paroi intestinale avait un bon centimètre d'épaisseur. Je ne sais si plus tard ce malade est mort sur une table d'opération ou dans un asile d'aliénés.

Dans les asiles, j'ai observé une malade qui avait avalé ses lunettes. Dans l'estomac, les verres se sont détachés et la monture fragmentée. On a pu suivre la marche des verres à la radioscopie parce que les verres de lunette contiennent souvent des traces de plomb.

Dans les asiles, on voit des corps étrangers polymorphes dans l'estomac, un véritable bazar bien achalandé.

Dans le premier cas que je viens de rapporter, le malade prenait la

précaution d'avaler tout d'abord une purée de marron ; il opérait ensuite devant les terrasses de café et le soir il se purgeait en rentrant chez lui. A ce métier, il ne gagnait pas plus de 5 francs par jour. C'était peu, étant donnés les risques.

M. **René Bloch**: J'ai dû intervenir assez souvent à l'Asile Sainte-Anne pour enlever des corps étrangers du 2e duodénum. Ils étaient volumineux (clefs, cuillers), n'avaient pu franchir ce coude. Une fois le 2e duodénum passé, leur descente est généralement rapide et complète.

Nous avons cependant dû opérer récemment une femme qui avait gardé une brosse à dents dans son côlon sigmoïde où un angle aigu fixe empêchait le passage du manche de cette brosse.

M. **P. Brocq**: En dehors des sujets atteints de maladie mentale, il y en a d'autres qui, par une inconscience étonnante, ont perdu le souvenir des corps étrangers qu'ils ont avalés.

C'était le cas de mon malade, auquel M. Bachy a fait allusion. Il s'agissait d'un tapissier, venu dans un service de gastro-entérologie de Saint-Antoine, et qui se plaignait de souffrir du ventre.

A sa grande stupéfaction, le radiographe, qui l'examina, découvrit un énorme clou de 4 à 5 centimètres de longueur. Ce clou avait été avalé depuis un temps indéterminé et sans que le malade en ait gardé le souvenir. Ce clou était sorti du côlon transverse et j'ai pu l'enlever avec succès dans un abcès chronique, développé dans le mésocolon.

L'observation a été rapportée, il y a de nombreuses années, par mon maître M. le professeur Lenormant, à la Société nationale de Chirurgie.

M. **Sénèque**: Parmi les nombreux cas de corps étrangers déglutis du tube digestif, je retiendrai celui d'un malade qui avait avalé son ratelier. Celui-ci avait pu franchir l'œsophage, le pylore, l'angle duodéno-jéjunal, l'angle iléo-cæcal et *s'était arrêté* dans la partie moyenne du côlon transverse, provoquant une ptose de cette région du gros intestin. J'aidai mon ami Meynadier, chef de clinique à l'Hôtel-Dieu, à extraire ce corps étranger par entérotomie, suivie de suture en deux plans ; le corps étranger était fixé par ses crochets et le malade guérit très bien après cette intervention.

Recherches physiologiques de chirurgie gastrique,

par M. **G. Métivet.**

Je vous apporte — avec quelque retard — le résultat de recherches entreprises, de 1911 à 1913, dans le service et les laboratoires de mes maîtres : M. le professeur Hartmann et le regretté Langlois ; recherches interrompues par la préparation du concours de prosectorat, puis par la guerre.

En 1919, j'ai exposé ce que j'avais vu, dans deux courtes communications faites à la Société de Biologie (1).



Voici quel était le but de ces recherches.

On sait que la sécrétion pancréatique est déclanchée, par voie humorale, par l'arrivée du chyme gastrique acide, dans le duodénum. Je m'étais demandé si, après pylorectomie, les procédés opératoires qui rétablissent la continuité gastro-duodénale (type Billroth I) n'étaient pas supérieurs à ceux qui établissent une anastomose gastro-jéjunale, excluant le duodénum du circuit digestif (type Billroth II).

Le déclanchement de la sécrétion pancréatique étant dû au passage dans le sang de la sécrétine (née par acidification de la prosécrétine de la muqueuse intestinale), j'ai, tout d'abord, cherché quelle était la répartition de cette prosécrétine dans le duodénum et dans le jéjunum. On peut, dans ce but : soit injecter des solutions chlorhydriques dans l'intestin d'un chien à canal de Wirsung cathétérisé ; soit injecter dans le sang d'un chien à Wirsung cathétérisé, des macérations de muqueuse intestinale prise sur un autre chien. Il est facile de recueillir le suc pancréatique et d'enregistrer son mode d'écoulement. Par l'un ou l'autre procédé, j'ai constaté, comme Bayliss et Starling, qu'*il y a autant, et même plus, de prosécrétine dans les premières anses jéjunales que dans le duodénum.* L'arrivée d'un chyme acide dans le jéjunum (après Billroth II) peut donc déclancher la sécrétion pancréatique aussi facilement que l'arrivée du chyme acide dans le duodénum (après Billroth I).

J'ai cherché, ensuite, si l'exclusion du duodénum avec gastro-jéjunostomie n'entraînait pas de modification dans la répartition de la prosécrétine. J'ai vu que, *dans les semaines qui suivent l'intervention, il se produit un abaissement considérable du taux de cette prosécrétine,* tant dans le duodénum que dans le jéjunum.

Sous la direction de mon ami, le professeur Fabre, alors interne en pharmacie de M. Hartmann, j'ai, après repas d'épreuve, dosé les graisses dans les selles : chez l'homme et chez le chien ; chez des sujets ayant subi, ou non, une exclusion du duodénum. *L'utilisation des graisses n'est pas défavorablement influencée par l'exclusion duodénale.*

Enfin, j'ai étudié l'élimination de l'azote urinaire chez deux chiens en période de jeûne et en période d'alimentation carnée, avant et après exclusion du duodénum. *L'utilisation des albuminoïdes ne paraît pas être profondément troublée par cette exclusion.* Cependant, il était plus difficile de maintenir les chiens opérés, en équilibre de poids, avec des régimes essentiellement carnés qu'avec des régimes riches en graisse et en hydrates de carbone.

(1) Métivet (G.). *C. R. de la Soc. de Biol.*, 1919, p. 222 et 274.

Je me proposais de multiplier ces expériences, d'étudier histologiquement les selles des opérés, avant et après exclusion duodénale, afin d'essayer d'apprécier le degré d'utilisation des diverses variétés d'aliments. Et je pensais trouver une moins bonne dégradation des albuminoïdes que des composés ternaires.

Ces recherches ne me permettaient pas de poser des conclusions fermes. Néanmoins, elles m'orientaient vers cette idée : que *l'exclusion duodénale n'entraîne pas un déficit appréciable de la digestion pancréatique ;* résultat inverse de celui que j'avais escompté.

*
* *

Depuis vingt ans, le traitement de l'ulcère gastro-duodénal est entré dans une voie nouvelle. La gastro-entérostomie et l'exclusion duodénale sont, assez généralement, condamnées ; et la mode est à la gastrectomie large, suivie d'implantation gastro-jéjunale.

A lire les résultats publiés par de nombreux auteurs, on se rend compte que, du point de vue des résultats cliniques, la gastrectomie est nettement supérieure à la gastro-entérostomie. Elle ne réalise peut-être pas, cependant, le traitement idéal de l'ulcère gastro-duodénal, traitement exempt de toute complication.

On a signalé, en effet, les *accidents d'ordre anémique* que peut entraîner une gastrectomie large. Et voici que, tout récemment, M. le professeur Santy et ses collaborateurs viennent d'attirer l'attention sur une autre complication de la gastrectomie : l'*impossibilité, pour certains opérés, de recouvrer leur poids normal* (2). Les longues et minutieuses recherches que ces auteurs ont poursuivies sur leurs malades portent essentiellement : sur la rapidité d'évacuation de l'estomac, sur l'abaissement du taux de l'acidité gastrique, sur le mode de déclanchement de la sécrétion pancréatique d'ordre sécrétinique et sur l'activité lipasique du suc pancréatique recueilli.

Un premier fait doit être mis en évidence. Contrairement à ce que l'on pourrait penser, *a priori :* la diminution de l'activité du suc pancréatique n'est pas fonction du degré d'abaissement du taux d'acidité gastrique. Bien plus : « la comparaison des poids, que présentait l'opéré avant le début de la maladie, à l'entrée et à la sortie de l'hôpital, puis lors du dernier examen, ne permet pas de retrouver une relation quelconque avec les données de l'exploration pancréatique ». Cette chute de poids n'est donc pas sous la dépendance directe d'une insuffisance de la sécrétion pancréatique. Ne faut-il pas, dès lors, chercher l'origine du déficit pondéral dans un trouble de la digestion gastrique, conséquence de la gastrectomie ? D'autant que les auteurs écrivent : « La très grande majorité des malades chez lesquels nous avons constaté ce fait

(2) Santy, Mallet-Guy, Chambon et Folliet. Documents sur la sécrétion pancréatique externe des gastrectomisés. *Lyon Chirurgical,* janvier-février 1939.

ont été l'objet d'une *gastrectomie étendue*, atteignant ou dépassant sur la petite courbure la crosse de la coronaire stomachique et selon le manuel opératoire de Polya, c'est-à-dire avec abouchement de la première anse jéjunale à la totalité de la tranche gastrique. » Peut-être, chez ces opérés, le déficit porte-t-il plus sur l'utilisation des albuminoïdes que sur celle des graisses ou des hydrocarbonés. L'examen des selles, après repas d'épreuve, pourrait, sans doute, fournir d'utiles renseignements.

*
* *

Bien que M. Santy et ses collaborateurs opposent cette complication de la gastrectomie large « à la reprise de poids toujours très rapide que l'on observe après la gastro-entérostomie », il ne saurait être question d'entreprendre une vaine campagne contre les résections gastriques étendues. Il y a là, cependant, un élément dont on devra tenir compte quand on comparera les résultats tardifs des gastro-entérostomies et des résections gastriques. Je voudrais, incidemment, signaler deux facteurs, dont l'importance ne saurait être méconnue dans l'appréciation de ces résultats tardifs :

1° *L'époque de la maladie ulcéreuse à laquelle l'intervention a été pratiquée.* Il paraît, en effet, bien certain que, dans cette étrange maladie, les résultats post-opératoires sont d'autant meilleurs que l'opération a été plus tardive ;

2° *La qualité de la gastro-entérostomie.* Car il y a de nombreuses gastro-entérostomies imparfaitement exécutées. Il y a près de trente ans j'ai pu examiner à l'écran un certain nombre de bouches pratiquées chez des sténosés du pylore. J'ai vu, parfois, qu'après quatre, cinq ou six heures, une importante partie du mélange opaque absorbé restait encore dans l'estomac. Et j'ai pu faire l'autopsie d'un opéré, chez lequel la bouche anastomotique ne fonctionnait pas, même sur la table d'autopsie. Tout récemment, je viens de réopérer un malade sur lequel on avait pratiqué antérieurement une gastro-entérostomie, avec une bouche minuscule admettant à peine l'extrémité de l'index. On sait bien, depuis que M. Hartmann nous l'a appris, que la fermeture spontanée des bouches de gastro-entérostomie, pratiquées sur des estomacs à pylore perméable, est une légende. Mais on n'insiste peut-être pas assez, dans la critique des mauvais résultats des gastro-entérostomies, sur le fonctionnement défectueux des bouches, conséquence de leur mauvaise exécution.



Je m'excuse de ne vous apporter que le produit d'une exhumation. Mais il m'a semblé que les deux courtes communications, faites il y a vingt ans, à la Société de Biologie, avaient échappé aux recherches bibliographiques des chirurgiens qui, depuis quelques années, s'inté-

ressent aux phénomènes physiologiques de la pathologie et de la chirurgie gastriques. Et il m'était pénible de constater que le fruit d'assez longues recherches était définitivement enterré.

M. **Basset** : M. Métivet a fait allusion aux travaux de Santy et de Mallet-Guy. Peut-être a-t-il voulu parler de l'article récent paru dans *La Presse Médicale* sur le déficit pondéral après les gastrectomies. Mais il me semble que l'interprétation de Métivet n'est pas tout à fait conforme aux idées de Santy et Mallet-Guy. Métivet a dit que ces auteurs étaient arrivés à ne trouver aucun rapport entre les dimensions de la gastrectomie, les troubles digestifs, le manque de reprise de poids, et la sécrétion pancréatique. Or, dans cet article, MM. Santy et Mallet-Guy ne présentent pas les choses de cette façon. Ils font, en effet, intervenir de façon catégorique les dimensions de la résection gastrique et arrivent à cette conclusion que, lorsque la gastrectomie a été modérée, la question de la chlorhydrie restante joue un rôle capital, si bien que quand la malade n'a pas une chlorhydrie suffisante, tout en conservant un moignon gastrique assez long, il faut lui donner de l'acide chlorhydrique ; au contraire, quand la gastrectomie a été très large, ils estiment que le manque de reprise de poids est fonction de l'étendue de cette résection gastrique et que le meilleur moyen pour le malade de reprendre du poids ce n'est pas de manger beaucoup, mais de fractionner son alimentation en plusieurs petits repas. Ils ont donc une opinion sur l'importance que présente l'étendue de la gastrectomie sur ce qu'ils appellent le déficit pondéral.

M. **P. Brocq** : Je voudrais demander à M. Métivet s'il ne croit pas qu'il est difficile de juger de la valeur de la sécrétion externe du pancréas sur les malades gastrectomisés par le seul examen des selles. C'est en allant *in situ* dans le duodénum prélever la sécrétion pancréatique, que l'on obtient les résultats les plus sûrs et c'est sans doute plus difficile après gastrectomie.

Remarques sur le traitement des plaies des membres, à propos d'observations recueillies sur des blessés de la guerre d'Espagne,

par MM. **Marcel Arnaud**, associé national,
Jean Pervès, associé national, **Albert Caire** (de Marseille)
et **François Morvan** (de Toulon).

Au cours d'une mission qui nous amena, en février et mars 1939, à soigner en rade de Port-Vendres sur les navires-hôpitaux *Maréchal-Lyautey* et *Asni* plus de 2.000 miliciens blessés de la guerre d'Espagne, nous avons observé environ 600 cas de plaies des membres traitées,

sans exception, par la méthode des pansements rares sous grands plâtres fermés circulaires appliqués sur des *plaies fraîches*.

Il nous a paru intéressant de soumettre à l'Académie de Chirurgie les constatations que nous avons pu faire sur les effets de ce mode de traitement : il consistait, après parage chirurgical des plaies et réduction des fractures, à emplir le foyer traumatique et opératoire laissé ouvert, de compresses veselinées ou embaumées, puis à envelopper le tout de solides bandages occlusifs plâtrés. C'était l'application, sur une grande échelle, au traitement des plaies traumatiques récentes de la méthode de Orr, consacrée à la cure de l'ostéomyélite chronique (1).

Il nous paraît indispensable, pour tirer utilement des déductions pratiques de nos observations, de *placer immédiatement les faits dans le cadre assez particulier où ils se sont déroulés* : notre mission débuta le 10 février, à un moment où la débâcle de l'armée républicaine était acquise. Les blessés, chassés des ambulances chirurgicales par la poussée des armées victorieuses, avaient fui et, comme ils avaient pu, presque tous par leurs propres moyens, empruntant des chemins de montagne couverts de neige et battus par les intempéries, ils avaient franchi la frontière. Munis d'appareils plâtrés épais, renforcés et soutenus par des attelles, flanqués d'étriers de décharge permettant la marche, ces blessés, privés de soins depuis plusieurs jours, mal nourris et couchant à la belle étoile, furent recueillis et hospitalisés sur les navires hôpitaux. *Ce furent surtout les survivants d'un tel exode que nous eûmes en traitement.* Si nous avons cru nécessaire de relater les faits qui précédèrent le moment où nous pûmes observer les blessés, c'est pour faire immédiatement remarquer que les circonstances durent opérer une certaine sélection aux dépens des plus faibles et des plus gravement atteints. Si l'on ajoute à la précédente catégorie de blessés ceux, plus rares, mais plus graves, qui arrivaient couchés en ambulances automobiles, on remarque que nos observations concernent *des blessés ayant survécu aux circonstances exceptionnelles d'une évacuation en déroute, effectuée dans les pires conditions.*

La très grosse majorité des blessés avaient été atteints par des éclats d'obus, éclats en général de faible volume, du moins ceux qui, restés en place, nécessitèrent notre intervention. Nous devons également remarquer que les délabrements dus à ces éclats, et peut-être à cause de leur volume réduit (2), nous ont paru moins étendus et moins profonds dans leur ensemble que ceux qu'il nous avait été donné

(1) C'est en réalité la méthode déjà décrite par Ollier en 1872 au *Congrès médical de Lyon* dans un travail intitulé : « De l'occlusion inamovible comme méthode générale de pansement des plaies et de son application à la chirurgie d'Armée. »

(2) La presque totalité des éclats était de fonte aciérée, fonte hématite noire, très riche en phosphore (0,27 p. 100) à l'examen métallographique. Ce taux anormal (0,10 à 0,15 p. 100 maximum dans les obus en fonte habituels) de phosphore, qui mériterait des recherches analytiques hors de notre compétence, est la cause très vraisemblable de la grande fragmentation des éclats. (Analyses faites par M. Damany, pharmacien-chimiste de la Marine, professeur agrégé.)

d'observer pendant la grande guerre. Cette notion de gravité « comparée » qui s'est immédiatement imposée à notre observation ne peut être passée sous silence, sous peine de nuire au réalisme des faits.

Quinze jours étaient le délai le plus court observé chez quelques-uns depuis le moment de la blessure et du premier traitement. Celui-ci nous a paru avoir été fait parfois par des chirurgiens improvisés. En ouvrant les plâtres, en effet, on pouvait remarquer sans peine non seulement que beaucoup de plaies avaient été très incomplètement opérées, puisqu'elles contenaient encore des éclats de mitraille, mais encore que les segments de membres n'étaient pas toujours placés dans l'attitude permettant le mieux la récupération (surtout en ce qui concernait l'avant-bras et le poignet).

Les blessures les plus anciennes dataient de six mois. Dans certains cas, vieux de quarante à cinquante jours, les appareils plâtrés étaient en place depuis le jour de la blessure. D'autre fois, ils avaient été renouvelés une ou deux fois. Tous ces appareils indiquaient que les auteurs connaissaient l'œuvre de Böhler et portaient en suscriptions gravées toutes les indications convenables : date, diagnostic, schéma radiographique, nom du chirurgien (3).

Des appareils souillés de sang et de sérosité se dégageait une odeur fétide. Dans quelques cas nous avons pu constater que des écoulements purulents apparaissaient à l'une des extrémités du plâtre. Malgré cela, les blessés amaigris à l'extrême et parfois cachectiques, dont beaucoup étaient porteurs de gales infectées. atteints de troubles digestifs avec parfois diarrhée profuse, avaient une habituelle et curieuse apyrexie. Très peu se plaignaient d'avoir souffert au cours de leur exode ou de souffrir des lésions que cachaient leurs appareils.

De fait, l'ablation de tous ces plâtres, qui constitua un énorme travail, donna *dans l'ensemble peu de surprises très désagréables.* Dans le lot important de ces blessés privés de surveillance et de soins depuis plus de dix jours, on dut faire d'urgence quatre amputations de cuisse, dont une seule pour gangrène gazeuse (2 décès).

Quelques membres inférieurs atteints de fractures ouvertes diaphysaires présentaient d'impressionnants décollements suppurés, disséquant les tissus sous-cutanés et sous-aponévrotiques de la cuisse et du mollet. D'autres étaient atteints d'arthrites suppurées métastatiques ou par propagation.

Bien que ces suppurations extensives nous aient paru plus fréquentes au niveau du membre inférieur, nous avons également noté leur existence au membre supérieur. Dans un cas particulièrement sévère, une double fracture ouverte de l'avant-bras et du bras s'était compliquée de fusées purulentes qui disséquaient la peau de la main et de l'avant-bras, d'une part, tandis que d'autres fusées plus profondes débordaient

(3) Quelques signatures étaient d'une bonne garantie. Mais beaucoup trop couvraient des appareillages qui n'étaient, en fait de méthode de Böhler, que des simulacres.

le membre par sa racine et, suivant le muscle grand dorsal, atteignaient la partie postérieure du thorax. *La caractéristique de ces suppurations c'est qu'elles n'étaient décelables qu'à l'examen minutieux des blessés*, car elles ne s'accompagnaient ni d'oscillations thermiques, ni d'accidents œdémateux, douloureux ou lymphangitiques, pas plus que d'adénopathies importantes. Nous avons remarqué que sur ces membres longuement immobilisés, les accidents suppuratifs infectieux évoluaient dans un silence clinique inhabituel et digne d'être noté.

Hormis ces complications, évidemment sévères, mais observées sur une vingtaine de blessés seulement, nous fûmes surpris de *l'état satisfaisant des blessures et des plaies chirurgicales*. Certaines s'étaient spontanément cicatrisées. Les autres étaient rouges, bourgeonnantes et cernées d'un actif liséré d'épidermisation. Leur bourgeonnement était tel que les bourgeons charnus infiltrés dans la trame des gazes à pansements recouvraient celles-ci au point de les rendre invisibles en certains points particulièrement exubérants.

Lorsque les parties molles avaient seules été blessées, il suffisait, dès la sortie des plâtres, de quelques jours d'exposition à l'air et au jour pour obtenir la cicatrisation complète. Dans 10 cas de plaies très étendues et qui occupaient la demi-circonférence des membres, les greffes d'Alglave donnèrent des résultats particulièrement rapides.

On ne peut être aussi satisfait quant au comportement des lésions osseuses sous-jacentes à ces plaies. La moitié des blessés osseux environ, sur tous ceux qui avaient subi dès leur blessure une opération chirurgicale correcte (4), avaient consolidé dans les délais normaux et de manière acceptable bien que les tissus mous voisins, atteints de suppurations discrètes, n'eussent pas achevé leur cicatrisation.

L'autre moitié présentait des résultats franchement médiocres. Les cals osseux étaient indiscutablement solides, mais fortement altérés par des réactions ostéitiques en évolution. Les épais manchons périostiques avec gros cals douloureux et polyfistulisés, les énormes séquestres en pleine suppuration, les cals semés de zones raréfiées par l'infection, nous ont donné l'impression d'être des accidents à la fois précoces (deuxième au quatrième mois après la blessure) et fréquents (50 p. 100 environ). Nos constatations rejoignent sur ce point celles émises par d'Harcourt et Pruneda (*Revue d'Orthopédie*, septembre-octobre 1937, p. 516) : « Ce que nous avons remarqué quelquefois, ce sont des cals volumineux, en virole externe, avec perforations ou tunnels centraux », constatations concernant des *plaies par balles*. Il est juste de remarquer que, dans nos cas, la présence de corps étrangers inextirpés prouvait l'insuffisance de l'opération initiale. Quelques-uns, parmi ces blessés,

(4) En l'absence d'autres précisions, nous avons considéré comme « bien opérés » tous les cas où la radiographie ne montrant plus de corps étrangers métalliques, on est en droit de « supposer » que les parties molles ont reçu un traitement chirurgical complet.

présentaient en outre les décollements étendus et les arthrites suppurées à distance que nous avons déjà signalés.

Il nous a paru indiscutable que *les meilleurs résultats furent observés sur les fractures du membre supérieur* et, parmi ces fractures, *surtout au niveau des métacarpiens, des os de l'avant-bras et à la partie basse de l'humérus.* Par contre, les fractures ouvertes localisées au-dessus de la zone moyenne du bras, ainsi que celles atteignant le tiers supérieur de la jambe, donnaient de très médiocres résultats. C'est à leur occasion que nous avons observé les plus intenses altérations du cal, les foyers séquestrés les plus étendus.

Quant aux fractures du fémur, toutes celles que nous avons pu voir étaient de mauvais résultats. Il est vraisemblable que les déplacements secondaires sous plâtre avaient été constants car les positions fragmentaires étaient très défectueuses. Les angulations et les gros chevauchements venaient alors se superposer aux accidents ostéitiques graves, créant pour chaque cas un problème orthopédique complexe et une lourde invalidité.

Les résultats les plus mauvais ont concerné les plaies articulaires : elles motivèrent des amputations (2 amputations de cuisse, 1 amputation de jambe, 6 amputations de doigts, 3 amputations d'orteils), des résections (4 résections de l'épaule, 1 résection du coude, 1 résection du poignet), des arthrotomies (3 ouvertures de genoux, 2 arthrotomies du cou-de-pied, 1 arthrotomie de la hanche). *Aucune plaie articulaire n'évolua sans complication infectieuse.* Si nous remarquons en outre que, proportionnellement aux autres plaies des membres, nous avons vu très peu de plaies articulaires, nous pouvons supposer qu'un important déchet immédiat nous a sans doute privés de la possibilité d'observer un plus grand nombre de ces lésions.

Les résultats fonctionnels observés sur l'ensemble des plaies des membres plâtrés furent très médiocres, et cela sans tenir compte de l'étendue ni de la profondeur de la plaie. On eût dit que le service sanitaire s'était complètement désintéressé des possibilités de récupération fonctionnelle des membres blessés. Ankyloses en positions vicieuses, raideurs énormes et étendues à plusieurs articulations, troubles physiopathiques après lésions des parties molles voisines des paquets vasculo-nerveux, accidents vaso-moteurs et trophiques cutanés et osseux, rigidités des doigts en rectitude, étaient d'observation courante dès que les appareils étaient enlevés. Il est possible que le maintien trop prolongé d'immobilisations plâtrées ait favorisé ces complications (certains appareils thoraco-brachiaux ou cruro-jambiers ont été maintenus plus de six mois), mais nous pensons qu'ils n'en sont pas la seule cause et que les suppurations sous plâtres et les interventions chirurgicales incomplètes ont une plus grande part de responsabilité.

Nous remarquons à propos de ces séquelles *l'énorme secours que nous ont apporté les infiltrations du système sympathique*, lombaire ou

cervico-thoracique. Plus de 120 infiltrations, dont la plupart sur le ganglion étoilé, ont été effectuées sur les navires-hôpitaux et ont donné des résultats extrêmement importants, permettant de rendre mobiles en quelques minutes des membres et des articles enraidis (5). Il est certain pour nous que les infiltrations doivent devenir le premier temps nécessaire du traitement mécano- et physiothérapique de ces séquelles.

Somme toute, la méthode des pansements rares sous grands plâtres occlusifs ne nous a rien montré de si convaincant ni de si heureux qu'elle puisse être substituée, aussi délibérément que nos confrères espagnols ont estimé devoir le faire, aux procédés de fermeture primitive ou retardée enseignés depuis la guerre 1914-1918 (6).

Elle mérite cependant d'être connue et utilisée dans certains cas, car elle a des avantages que nous avons estimés et qu'il y a lieu de mettre en valeur. En particulier, on ne peut lui dénier les grandes possibilités qu'elle donna dans des circonstances complexes, graves, difficiles : grosse épargne de temps et de matériel de pansements, économie considérable de personnel soignant, possibilités d'évacuations massives et rapides, résistance des blessés aux transports éloignés et défectueux sont parmi ses plus nets avantages, par oppositions aux attentions que réclament les fermetures primitives, aux surveillances précises qu'exigent les appareils à tractions, aux constats bactériologiques répétés que demandent les fermetures secondaires.

Mais nous ne pouvons laisser supposer que ce traitement doive se passer d'un acte chirurgical complet sur la plaie dès sa production. Trop de blessés, parmi ceux que nous avons vus, avaient subi un épluchage imparfait. Ce furent de graves fautes. Mais, ces fautes ayant été commises, nous devons reconnaître que les pansements rares et surtout l'immobilisation rigoureuse sous plâtre permirent d'éviter le pire, mieux peut-être que ne l'aurait fait une autre méthode.

Ces raisons nous permettent de penser que ce procédé doit acquérir, dans le traitement des plaies fraîches, une place, peut-être réduite aux éventualités de chirurgie de guerre analogues à celles que nous avons relatées (gros afflux de blessés, peu de sûreté des évacuations, personnel chirurgical entraîné en nombre réduit, rareté du matériel de pansements). Mais nous ne pensons pas qu'il faille élargir au delà ces indications.

De même, elle conserve des indications dans les cas un peu exceptionnels où les blessés, vus trop tard pour subir un parage chirurgical efficacement stérilisateur, doivent être évacués à toute force après simple débridement et extraction des corps étrangers massifs.

Mais il est pour nous bien établi que le maintien des appareils

(5) Les résultats des faits observés sur le *Maréchal-Lyautey* ont été relatés dans un rapport de M. Marcel Arnaud (sur un travail de MM. Bouillon, Grisoli, Gaujoux et Dalmas), in *Bulletins et Mémoires de la Société de Chirurgie de Marseille*, avril 1939.

(6) Nous rappelons que n'ayant observé que les *survivants* parmi les blessés, nous ignorons tout des résultats dus à cette méthode.

plâtrés ne doit pas dépasser les délais d'évacuation. La difficulté de surveillance des plaies sous plâtre est certaine et nous ne pouvons oublier les gros décollements suppurés, ni les arthrites à distance que nous avons découverts après l'ablation des appareils et qu'*aucun symptôme révélateur ne permettait de soupçonner.*

Nous sommes en outre persuadés que, chez les blessés observés, la systématisation du plâtre circulaire inamovible fut cause de raideurs, d'ankyloses et, dans certains cas, d'énormes rétractions avec scléroses musculo-tendineuses, toutes séquelles qui ont prolongé au maximum l'incapacité des blessés.

Si l'utilisation totale et systématique de cette méthode ne peut donc être préconisée, il n'en demeure pas moins que *certains temps en sont excellents* et qu'il faut les retenir pour les intégrer au besoin dans le cours des traitements classiques. Ainsi les appareils plâtrés circulaires se sont avérés parfaits pour immobiliser les blessés destinés à des évacuations lointaines : ils suppriment la douleur et calment curieusement les accidents évolutifs phlegmasiques ; ils ont l'avantage d'une confection aisée, rapide et peu onéreuse, réalisable dans les plus élémentaires installations chirurgicales.

Il faut même reconnaître les possibilités de *l'application épisodique des appareils circulaires* dans les cas où la fermeture secondaire de la plaie est impossible ou imprudente. Nous avons pu longuement observer que les plaies infectées se « refroidissaient », sous de telles immobilisations, au point que les interventions intrafébriles et en pleins foyers suppurés ne donnaient lieu à aucune explosion septique notable. Ce fut là peut-être un des plus importants bénéfices à l'actif de cette méthode que de *permettre à des lésions d'attendre la localisation et l'atténuation d'infections et d'autoriser, sans risques, des opérations correctrices ultérieures, certainement plus limitées et moins graves que si elles avaient été tentées d'emblée.*



S'il nous est possible de conclure (7) des faits observés concernant la méthode d'Ollier, nous ne pouvons mieux faire que de reprendre ce que ce chirurgien en écrivait lui-même en 1885 (*Traité des résections*, **1**, p. 253) : « Elle sera particulièrement précieuse *dans la chirurgie d'armée* et *dans tous les cas où l'infection du milieu et la rareté des aides rendent périlleuse l'exposition de la plaie à l'air et difficile le renouvellement du pansement.* » Cette seconde proposition expose parfaitement les indications très particulières de la méthode ; il n'y a rien à y ajouter.

Nous ne pouvons pas conseiller son extension systématique. Mais

(7) Après rédaction de cette note, nous avons eu connaissance des conclusions émises par MM. Ricard, Francillon, Deplante et Mathavon, et par MM. Peycelon, Creyssel et Tixier à la *Société de Chirurgie de Lyon* (23 mars 1939). Les conclusions de ces chirurgiens paraissent analogues aux nôtres.

nous retenons, pour en avoir vu les résultats, que les plâtres circulaires inamovibles permettent les évacuations dans d'excellentes conditions et sans gros risques, de même qu'ils favorisent les interventions retardées, en atténuant les accidents infectieux.

Astragalectomie pour fracture du pilon tibial avec luxation de l'astragale; résultat fonctionnel défectueux. Arthrodèse tibio-tarsienne,

par MM. **Vergoz,** associé national, et **Ezes.**

On sait que les résultats éloignés de l'astragalectomie, même lorsque cette opération est faite en foyer aseptique, ne sont pas toujours satisfaisants. L'observation qui suit en apporte une preuve nouvelle.

D... (R.), vingt-deux ans, fait en novembre 1937 une chute en se laissant glisser du haut d'un mur : il perçoit une douleur violente dans le cou-de-pied gauche et la marche est aussitôt impossible : il est transporté à l'hôpital militaire de Bordeaux où une radiographie révèle une fracture marginale antérieure du tibia avec luxation du pied en avant.

Sous anesthésie rachidienne on pratique, avec le contrôle de l'écran, une réduction manuelle qui échoue : on intervient alors, on résèque le fragment marginal antérieur et le pied est immobilisé en appareil plâtré pendant un mois et demi.

Nous voyons le malade pour la première fois en mars 1938 : le cou-de-pied est déformé, irrégulier dans sa forme, l'avant-pied paraît anormalement long, tandis que la région talonnière est raccourcie ; le profil postérieur de la jambe tombe vertical, par disparition de la concavité du tendon d'Achille ; le pied est mobile, d'une mobilité étendue, l'appui sur le sol s'effectue sur le tiers postérieur du bord externe. Le pied est en varus, si bien que la malléole externe fait saillie d'une manière exagérée, la peau qui la recouvre se distend à chaque pas, elle est si amincie qu'on peut craindre une ulcération prochaine. La marche devenue de plus en plus pénible, est douloureuse avec mouvement de salutation et de rotation externe du membre. Le malade doit s'aider de deux cannes.

La *radiographie* situe dans les rapports anormaux des pièces squelettiques ces anomalies morphologiques et fonctionnelles : sur le cliché de face, le pilon tibial est éloigné du calcanéum et un écart notable sépare ce dernier de la malléole externe ; cliché de profil (fig. 1), l'appui du pilon tibial est rétro-sustentaculaire, si postérieur qu'un intervalle d'au moins 4 centimètres sépare la marge antérieure du tibia de la concavité scaphoïdienne ; on note enfin une décalcification importante du tarse antérieur.

L'état de notre malade, les données radiographiques indiquent que la reposition antérieure du tibia est l'opération logique qui permettra la marche. Nous nous proposons, du reste, sur les conseils de notre ami le Dr Boppe, auquel nous avions soumis les radiographies de notre blessé, de faire cette reposition et d'obtenir peut-être une ankylose tibio-tarsienne par butée osseuse de sécurité.

En avril 1938, intervention sous anesthésie générale : sans tenir compte des cicatrices pré-existantes de l'astragalectomie faite selon le procédé de Farabœuf, nous faisons une longue incision externe curviligne : la loge

astragalienne est comblée par un tissu fibreux dense, que nous réséquons ; puis, à la curette, nous détruisons les cartilages articulaires péronéo-tibiaux et calcanéo-scaphoïdien : cette toilette minutieusement faite, nous sectionnons les trois faisceaux du ligament latéral, puis le ligament latéral interne : celui-ci abordé par une petite incision sous-malléolaire interne.

Au ciseau à frapper et à la pince gouge, nous pratiquons enfin la résection totale du sustentaculum tali.

L'extrémité supérieure de l'incision externe agrandie, les tendons péro-



Fig. 1

niers, le muscle jambier postérieur et les fléchisseurs réclinés et maintenus par un écarteur, nous dégageons la face postérieure du pilon tibial et nous forons à l'aide d'une mèche de trépan un tunnel à direction oblique de haut en bas et d'arrière en avant. Par refoulement du pied en arrière, le squelette jambier est ramené au maximum vers le scaphoïde et maintenu dans cette position. Le pied est à angle droit. Le greffon tibial épais, long environ de 8 centimètres, est enfoncé à frottement par quelques coups de maillet dans le tunnel tibial, son extrémité antérieure taillée en biseau se fiche dans le scaphoïde ; par une agrafe de Dujarier la malléole externe est fixée au calcanéum, à même l'extrémité externe du sinus tarsien ; le membre inférieur est immobilisé dans une grande gouttière plâtrée.

Après trois mois d'immobilisation, le plâtre est enlevé. Extraction à

l'anesthésie locale de l'agrafe de Dujarier : nous constatons avec satisfaction que le pied immobile est fixé en position correcte : on permet alors le lever, l'appui du pied sur le sol est bon, la marche est reprise avec une progression prudente.

Un an après l'intervention, il existe une ankylose osseuse totale du cou-de-pied, le pied est fixé en position correcte, à angle droit, la palpation montre un bloc osseux inter-tibio-calcanéum régulier, non douloureux ; la



Fig. 2.

malléole externe ne présente plus sous les téguments sa saillie menaçante ; l'aspect de l'avant-pied est normal, souple, les orteils sont mobiles.

Sur les radiographies récemment partiquées on constate une synostose péronéo-tibio-calcanéenne totale, une ombre osseuse uniforme a remplacé l'espace clair que montrait la radiographie 1.

De profil, la correction n'apparaît peut-être pas aussi parfaite que nous l'aurions voulue, tout de même l'espace inter-tibio-scaphoïdien est réduit, le greffon se trouve noyé dans le bloc osseux soudant tibia et calcanéum ; il n'y a plus d'ostéoporose au niveau de l'avant-pied (fig. 2).

A part une légère boiterie, notre opérée marche avec aisance, sans fatigue, sans canne, sans soulier orthopédique spécial.

Ainsi nous nous trouvions en présence d'un résultat fonctionnel des

plus défectueux d'une astragalectomie justifiée par une luxation irréductible du pied ; la marche, douloureuse, ne se faisait qu'à l'aide de deux cannes ; à chaque appui sur le sol, le pied se mettait en varus exagéré ; le mauvais résultat fonctionnel était la conséquence d'un emboîtement trop postérieur de la mortaise avec néarthrose tibio-calcanéenne lâche.

On discute encore de l'astragalectomie et ce fait jette un certain discrédit sur la réelle valeur de l'intervention. Chez l'adulte, les résultats ne sont pas toujours aussi bons qu'on a bien voulu le dire et c'est pour cela que beaucoup d'auteurs ont cherché à en améliorer la technique opératoire.

Mouchet et Toupet (1) ont été les premiers à étudier le meilleur mode de réarticulation du calcanéum dans la mortaise ; après eux, Moreau [de Bruxelles] (2), reprend l'étude de cette coaptation et admet que le meilleur résultat fonctionnel est obtenu par l'enboîtement médian, le sustentaculum tali porte dans le fond de la mortaise et la malléole externe repose dans la déclivité du sinus tarsien ; le bord antérieur de la mortaise atteint l'extrémité antérieure du calcanéum, son bord postérieur porte sur la surface articulaire postérieure et ce mode de réajustement semble favoriser au mieux la répartition de la pesanteur sur le pied.

Le mode d'emboîtement rétro-sustentaculaire, dit Moreau, donne « un équilibre instable et une articulation folle », comme chez notre malade, et le mode d'emboîtement antérieur détermine un appui insuffisant dans le fond de la mortaise, trop grand sur la fourche des malléoles, ce qui risque de « faire éclater la mortaise et provoquer du diastasis tibio-péronier ».

Nové-Josserand, Pouzet, Boppe, Adamestéanu préfèrent l'emboîtement pré-sustentaculaire : Nové-Josserand accorde une importance particulière à l'appui tibio-scaphoïdien « qui devient le point principal des conditions statiques du nouveau tarse » ; Lenormant, à l'*Académie de Chirurgie* (mai 1929), recommande cet emboîtement antérieur avec contact tibio-scaphoïdien.

Malgré toute l'attention qu'on apporte à cette reposition tibio-calcanéenne, il se peut qu'on ne puisse parvenir à situer la mortaise en position correcte d'emboîtement, deux sortes d'obstacles s'opposent à cette réalisation : 1° les ligaments péronéo-tibio-calcanéens ; 2° l'irrégularité de la face dorsale du calcanéum.

Soupault (3) avait constaté la difficulté du recul nécessaire du pied sur la jambe et en trouve la raison dans la résistance des ligaments latéraux tibio- et péronéo-calcanéens : son expérimentation sur le cadavre

(1) *Archives de médecine et de pharmacie militaires*, 1916.
(2) *Archives franco-belges de chirurgie*, 1922 : De l'emboîtage du cou-de-pied après astragalectomie.
(3) *Société nationale de Chirurgie*, mai 1929, rapport de Lenormant.

est significative et la section de ces ligaments lui permet d'obtenir un chevauchement correct du tibia sur le calcanéum.

Au cours de notre intervention, nous nous étions bien rendu compte de cette résistance ligamentaire et, seule, la section des ligaments latéraux nous avait permis, peut-être pas une réduction idéale, mais, tout de même, meilleure que celle qui existait après l'astragalectomie : nous avions, par l'incision externe classique, pratiqué l'incision des ligaments latéraux externes et par l'incision interne de Farabeuf, celle des ligaments tibio-calcanéens.

L'autre obstacle au réajustement correct tibio-calcanéen est fait de la discordance des surfaces osseuses à emboîter, de l'irrégularité de la face supérieure du calcanéum surmontée de la crête du thalamus et de la saillie du sustentaculum : comme y a bien insisté Moreau, le dos du calcanéum est trop irrégulier pour s'adapter à la mortaise d'une régularité si parfaite, de sorte que, quel que soit le mode d'ajustement employé, il n'est guère possible d'obtenir une coaptation correcte des surfaces osseuses et des conditions anatomo-physiologiques intéressantes ; c'est dans le but d'obvier à cet inconvénient que Mouchet et Toupet avaient conseillé la résection de la partie postérieure du thalamus ; Poilleux (4), pour « rendre les surfaces plus concordantes », diminue la largeur du calcanéum en réséquant le sustentaculum tali : ce qui permet « d'encastrer solidement le calcanéum dans la mortaise et de donner un appui tibio-calcanéen large ».

Whitman résèque à la pince gouge le bord interne et inférieur de la surface articulaire du scaphoïde.

Boppe préfère cette dernière résection à celle du sustentaculum ; celle-ci expose la mortaise à filer en arrière ; « c'est du côté du scaphoïde qu'il faut agrandir l'espace scapho-sustentaculaire ».

Adamesteanu, pour réaliser un emboîtement correct, donne la préférence à l'emboîtement pré-sustentaculaire et ajoute à la technique classique de l'astragalectomie la section des ligaments latéraux et l'ablation à la pince gouge du rebord interne de la surface articulaire du scaphoïde.

Par ces différentes manœuvres : section des ligaments latéraux, résection du sustentaculum tali, nous avons obtenu chez notre malade un ajustement et une reposition tibio-calcanéenne plus favorables et nous avons tenu à maintenir et à consolider ce résultat par une arthrodèse.

L'ankylose, dans les suites de l'astragalectomie, donne de bons résultats que Poilleux considère comme les meilleurs au point de vue fonctionnel : Whitman admet cette ankylose et le pied, dit-il, s'adapte bien au nouvel état anatomique grâce à des mouvements de compensation qui se font dans l'avant-tarse. Pour Laroyenne (5), « lorsque l'astra-

(4) Indications et résultats de l'astragalectomie chez l'adulte. *La Médecine*, ,embre 1936.
(5) *Lyon Chirurgical*, **17**, p. 264.

galectomie laisse un pied mal utilisable, on peut et souvent on doit intervenir à nouveau afin de rechercher par avivement et ostéo-synthèse une ankylose solide en position favorable ».

Chez deux précédents malades auxquels nous avions pratiqué une astragalectomie pour tuberculose, la persistance d'une mobilité douloureuse malgré une longue immobilisation plâtrée post-opératoire, nous avait conduit à pratiquer secondairement, après résection du bloc fibreux inter-tibio-calcanéen, un bourrage de la loge astragalienne à l'aide de copeaux ostéo-périostiques à prélèvement tibial : dans les deux cas, ce procédé avait échoué, le pied était resté mobile et douloureux ; pour éviter pareil échec, nous avons, cette fois, employé un long greffon tibial total, transfixiant le pilon tibial, et pénétrant par son extrémité antérieure dans la zone inter-calcanéo-scaphoïdienne : ce procédé nous a donné entière satisfaction.

Janas (6), de Bucarest, a pratiqué deux fois cette arthrodèse ; il emploie deux longs greffons, l'un tibio-calcanéen, l'autre tibio-scaphoïdien : dans sa première observation, il utilise une voie d'abord antérieure qui, de la face antéro-interne de la jambe, descend sur la face dorsale du pied ; dans la deuxième observation, il utilise la voie postérieure rétro-tibiale : c'est à cette voie qu'il donne la préférence ; c'est elle que nous avons employée chez notre malade. Elle est d'exécution simple : on prolonge vers le haut l'incision externe de l'astragalectomie, à la rugine où dépasse l'extrémité inférieure du péronée, muscles jambier et fléchisseurs sont réclinés et, par forage, on creuse dans le fût tibial le lit du greffon ; ce dernier est fixé obliquement de haut en bas, d'arrière en avant, son extrémité antérieure se coince dans l'interligne inter-scapho-calcanéen : une courte botte plâtrée immobilise le pied pendant trois mois.

Nous avons, de la sorte, obtenu chez notre malade un résultat intéressant : nous avons transformé une néarthrose lâche avec distorsion douloureuse en une ankylose solide et indolore, le pied est à angle droit et bien orienté, la marche n'est pas douloureuse, se fait sans fatigue, sans canne et sans chaussure orthopédique.

En 1929, à la Société de Chirurgie, M. Grégoire avait posé la question de façon très précise : « Quand, après astragalectomie le malade souffre au point de ne pas pouvoir marcher, que faut-il faire ? » Il y répondait en proposant de pratiquer la résection tibio-tarsienne totale qui permet de garder le pied en supprimant les douleurs. A côté de l'intervention proposée par M. Grégoire, nous pensons que nous devons toute notre attention à l'arthrodèse tibio-tarsienne : c'est une opération qui ne raccourcit pas la longueur du membre ; par le greffon, qui

(6) L'arthrodèse tibio-tarsienne dans les états douloureux après astragalectomie chez l'adulte. *Revista de Chirurgie*, an. 37, 1934.

Nous tenons à adresser nos remerciements au « Monde médical » qui nous a fait parvenir en un minimum de temps la traduction dactylographiée de ce travail.

verrouille la mortaise au creux calcanéo-scaphoïdien, elle assure une ankylose tibio-tarsienne assez complète et sûre pour que les douleurs disparaissent.

PRÉSENTATION DE MALADE

par M. **Jean Quénu.**

J'ai l'honneur de vous présenter un homme qui a subi, il y a douze ans et demi, une amputation sous-trochantérienne pour un chondrome malin de l'extrémité inférieure du fémur. C'est le malade de mon observation n° 2 dont il a été question à propos du procès-verbal.

NOTE DU SECRÉTAIRE GÉNÉRAL

Les auteurs habitant Paris ou qui en font spécialement la demande reçoivent pour corrections les épreuves de leur travail en temps voulu pour qu'ils puissent renvoyer ces épreuves revues par eux, le lundi avant midi. En conséquence, les membres de l'Académie qui, par suite d'une erreur involontaire, n'auraient pas été mis à temps en possession de leurs épreuves, peuvent passer le lundi 1, rue Cassette, à l'Imprimerie Maretheux, pour indiquer leurs corrections.

Le Secrétaire annuel : M. Robert Monod.

Imprimé par l'Ancne Imple de la Cour d'Appel, A. Maretheux, Dir., 1, r. Cassette, à Paris (France).

MÉMOIRES

DE

L'ACADÉMIE DE CHIRURGIE

Séance du 7 Juin 1939.



Présidence de M. Henri HARTMANN, *ancien président.*

PROCÈS-VERBAL

La rédaction du procès-verbal de la précédente séance est mise aux voix et adoptée.

CORRESPONDANCE

La correspondance comprend :

1° Les journaux et publications périodiques de la semaine.

2° Des lettres de MM. BOPPE, D'ALLAINES, MADIER, J. QUÉNU, WELTI s'excusant de ne pouvoir assister à la séance.

3° Une lettre de M. René BLOCH sollicitant un congé de six semaines.

4° Un travail de M. Louis COURTY (associé national), intitulé : *Anastomose bilio-digestive, par prothèse perdue, avec implantation hépatique et duodénale, sans sutures directes, dans un cas de rétrécissement cicatriciel de la voie biliaire principale. Résultat au bout d'un an et demi.*

5° Un travail de M. BRUNATI (Shanghaï), intitulé : *Le sucre est-il l'antidote de l'histamine ?*

M. Léon BINET, rapporteur.

6° Un travail de M. BRUNATI (Shanghaï), intitulé : *A propos de certaines notions cliniques expérimentales du terrain « H » et ses corrélations probables avec la pathogénie viscérale infarctogène* est versé aux Archives de l'Académie sous le n° 196. Des remerciements sont adressés à l'auteur.

Publication périodique hebdomadaire.

PRÉSENTATION D'OUVRAGE

M. **A. Gosset**: J'ai l'honneur de déposer sur le bureau de l'Académie le volume que MM. Gutmann, Ivan Bertrand et Péristiany viennent de consacrer à l'étude du cancer de l'estomac à son début. Ce livre, qui compte 493 pages et 563 illustrations, est du plus haut intérêt. Se basant sur un grand nombre d'observations cliniques, sur de multiples radiographies en série, les auteurs ont pu montrer qu'il est possible de déceler des cancers de l'estomac tout à fait à leur début ; c'est une des découvertes cliniques les plus importantes que l'on puisse enregistrer.

M. **Louis Bazy** fait hommage à l'Académie de son rapport intitulé : « Prévention du tétanos » qu'il doit présenter aux Journées internationales de Traumatologie, à Liége, le 25 juin.

A PROPOS DU PROCÈS-VERBAL

Corps étrangers piquants multiples, du cæco-côlon ascendant,

par MM. **M. Larget** et **J.-P. Lamare.**

La communication faite, dans la dernière séance, par notre ami Bachy, nous incite, Lamare et moi, à vous faire connaître, très brièvement, une observation personnelle de corps étrangers piquants de l'intestin.

Mme M... entre dans le service de l'un de nous, en octobre dernier, avec le diagnostic de cholécystite subaiguë.

De fait, cette femme d'une cinquantaine d'années, a un aspect infecté, présente une température qui oscille entre 38° et 39°.

La palpation montre une tuméfaction qui occupe à peu près tout l'hypocondre droit, descend jusqu'à la fosse iliaque. Cette masse, dure, semble prolonger le bord inférieur du foie. Elle est mate.

Orientés tout d'abord vers le diagnostic de néoplasme primitif du foie, nous demandons cependant un complément d'information à la radiologie. A notre grand étonnement, sur les clichés de face et en oblique, apparaissent de multiples corps étrangers du cæco-côlon ascendant. Il y a là quatre épingles à cheveux déformées, tordues, et trois épingles doubles, non seulement ouvertes, mais rendues rectilignes.

L'enquête, faite auprès de la famille, révèle que la malade est atteinte de neurasthénie depuis quelques mois et que les accidents actuels ont débuté il y a plusieurs semaines.

Cette longue évolution, la position des corps étrangers, la réaction qui paraît entourer le cæco-côlon, imposent une intervention que nous

jugeons devoir être, en premier lieu, une iléo-transversostomie avec fermeture en aval du grêle. Aussitôt après le cæcum fut ouvert.

Par la brèche cæcale, à l'aide d'une pince en cœur, on extrait une masse d'étoffe qui mesurait environ 20 centimètres de haut sur 8 centimètres de largeur et d'épaisseur, et contenait toutes les épingles, sauf une, qui apparaissaient ainsi soigneusement enveloppées de charpie. De plus, petits morceaux de toile, avalés en même temps, s'étaient agglutinés à la masse principale.

Les suites furent simples. La fermeture de la brèche intestinale fut longue néanmoins et laissa pendant quelques semaines échapper des matières.

Il s'agissait en somme d'une tentative simulée de suicide. Mais, comme on le voit, la malade ne fut pas déçue dans l'espoir qu'elle avait mis dans l'efficacité protectrice des lambeaux de toile. C'est une preuve de plus, s'il en était besoin, de l'utilité des substances non digestibles pour rendre inoffensifs les corps étrangers piquants du tube digestif.

A propos du rapport de M. Alglave : Les fistules dérivatives de l'intestin grêle sont-elles cachectisantes ?,

par M. **Mauclaire.**

A titre documentaire, voici les cas que j'ai observés.

Premier cas. — *Hernie étranglée ; sphacèle de l'intestin ; anus sur le grêle. Mort de cachexie au bout de six semaines.*

En 1900, j'ai opéré une hernie étranglée à l'hospice de Bicêtre, chez un jeune homme de vingt-cinq ans, dans le service de Chaput que je remplaçais. La vitalité de l'intestin grêle me paraissant douteuse, j'ai laissé l'intestin au dehors avec l'intention de le rentrer ou de le réséquer les jours suivants.

Dès le lendemain, l'intestin se sphacéla et un anus contre nature total s'établit. Il donnait issue à un liquide intestinal contenant un peu de bile. Il siégeait donc sur la partie moyenne de l'iléon. Tout autour de lui la peau s'altéra et s'ulcéra. J'ai voulu attendre quelques jours pour améliorer l'état de la peau, mais ce fut un tort, car j'ai ainsi laissé passer le moment de l'intervention inéluctable. Le jeune malade maigrit énormément, il se cachectisa et il succomba au bout de six semaines.

Deuxième cas. — *Anus sur le grêle après extirpation d'un pyosalpinx et tamponnement au Mickulicz. Mort de cachexie au bout de dix-huit mois.*

Il s'agissait d'une jeune femme que j'avais opérée en 1910 pour une salpingite suppurée très adhérente et j'avais été obligé de mettre un Mickulicz. Après avoir retiré celui-ci difficilement, une fistule stercorale s'établit sur le grêle. Voyant la malade s'affaiblir, je fis peu après une anastomose iléo-sigmoïdienne. Malgré celle-ci, la fistule persista. Un lavement bismuthé montra que le liquide refluait dans la partie supérieure du côlon descendant et dans l'intestin grêle par l'orifice de l'anastomose.

La malade se cachectisa progressivement et succomba dix-huit mois après l'opération initiale.

Troisième cas. — *Fistule stercorale sur le grêle après ablation d'un pyosalpinx et un tamponnement au Mickulicz. Etat stationnaire sans cachexie pendant des années.*

Les matières fécales qui sortaient par la fistule n'étaient pas très abondantes, elle étaient complètement liquides. Un lavement baryté montra que la baryte remontait dans tout le côlon et dans l'intestin grêle.

Une laparotomie exploratrice ne permit pas de faire une entéro-anastomose. Cette malade conserva cette fistule du grêle pendant des années. Elle resta longtemps comme infirmière à l'hôpital Pasteur. Elle ne présenta aucun amaigrissement. Je l'ai perdue de vue.

Quatrième cas. — *Appendicectomie. Péricolite membraneuse et péri-iléite membraneuse. Résection des adhérences péritonéales. Poussées d'occlusion intestinale. Anus sur le grêle pendant des années. Essai de fermeture de l'anus par le calibrage de l'intestin grêle avec un tube en caoutchouc en T. Fermeture de l'anus par la méthode intrapéritonéale. Poussées fréquentes d'occlusion intestinale pendant des années. Nouvelle tentative opératoire. Décès.*

Ce cas est bien complexe. Il s'agit d'une jeune infirmière que j'opérai en 1919 à la Charité pour une appendicite chronique pure et simple. Six mois après l'opération survinrent quelques symptômes d'obstruction intestinale : douleurs, vomissements. Je fis une laparotomie exploratrice et je fus bien étonné de trouver une péricolite membraneuse et une péri-iléite membraneuse, le type des membranes dites de Jackson dont j'ai déjà publié plusieurs observations (1). De la face antérieure du côlon transverse partaient des fausses membranes assez épaisses et résistantes et elles allaient se fixer sur le cæcum et sur l'iléon terminal. Il y en avait aussi quelques-unes sur le côlon descendant, mais très peu.

Je crus pouvoir me contenter de détacher ces adhérences péritonéales et de les réséquer au niveau de leur insertion colique.

La malade alla bien pendant un an, puis les symptômes d'obstruction intestinale reparurent.

Je fis une nouvelle laparotomie qui me montra une récidive et une extension des membranes de Jackson. Une anastomose iléo-sygmoïde me paraissant impossible, je fis un anus sur la terminaison du grêle. Par cet anus, sortaient les trois quarts des matières fécales, complètement liquides.

En 1928, à l'hôpital de la Pitié, je fis un premier essai de fermeture de cet anus iléal par décollement des bords de l'intestin. Mais les jours suivants, il y eut des symptômes d'obstruction et, en mon absence, l'interne du service crut devoir réouvrir l'anus placé sur le grêle.

C'est alors que je fis l'essai du calibrage de l'intestin grêle et la dérivation interne des matières fécales avec un tube de caoutchouc en T. Ce tubage diminua l'issue des matières au dehors, mais l'écoulement des matières au dehors persista. Pendant tous ces essais, l'état général de la malade resta bon, elle avait très peu maigri. Je la confiai alors à M. Lenormant qui fit avec succès la fermeture de l'anus grêle par voie intrapéritonéale. La malade présenta pendant les cinq années consécutives des crises fréquentes d'obstruction intestinale.

(1) Mauclaire. Les péricolites membraneuses. *Bull. Méd.*, avril 1918.
Mauclaire. Péricolites membraneuses. Anastomose iléo-transverse. *Revue internationale de Méd. et de Chir.*, janvier 1923. — Société de Chir., juin 1923. — Congrès de Chir., octobre 1923. — *Gaz. des Hôpitaux*, octobre 1923.

En 1937, elle entra alors dans un service de chirurgie de Saint-Louis pour se faire opérer et elle succomba à l'opération.

Tels sont les quatre cas de fistulettes, fistules et anus sur le grêle que j'ai eu à observer.

On voit que dans deux cas la mort survint par cachexie progressive (une fois au bout de six semaines, une fois au bout de dix-huit mois). Dans les deux autres cas (une fistule et un anus sur le grêle), l'état général des malades resta bon sans cachexie.

Il est certain que cette cachexie dépend de la grandeur de la fistule, de sa situation plus ou moins haute sur le grêle. Dans certains cas (obs. IV) des conditions spéciales, je veux parler de cette « *maladie adhérentielle du péritoine* », l'anus est une fistule de dérivation quand l'anastomose iléo-colique n'est pas possible.

Quant au tubage avec un drain de caoutchouc en T préconisé en Allemagne par Lilienthal, Ahrens et ici par Sénèque et Cadenat, il calibre l'intestin, il repousse l'éperon, il peut suffire dans quelques cas pour voir les fistules se fermer, il améliore l'état de la peau et il prépare à l'opération.

RAPPORT

Tumeurs pileuses de l'estomac et de l'iléon. Intervention pour occlusion intestinale,

par MM. **Loussot** et **Dosser** (de Landivisiau).

Rapport de M. P. Wilmoth.

En janvier 1925, M. P. Mathieu vous présentait une volumineuse tumeur pileuse pyloro-duodéno-jéjunale, extraite chez une fillette de onze ans et demi, par gastrotomie ; cette tumeur était longue de 23 cent. 5, elle pesait 350 grammes ; l'opération fut suivie d'un succès complet. En juillet 1931, notre collègue Métivet présentait une enfant de neuf ans chez laquelle existait une tumeur indolente, ferme, siégeant sous le rebord costal gauche. Une radiographie décelait les contours d'une tumeur intragastrique ; Métivet, pensant à une tumeur pileuse de l'estomac, a procédé à l'interrogatoire des parents, interrogatoire qui a permis d'affirmer que l'enfant était trichophage. L'opération a confirmé le diagnostic, Métivet a extrait par gastrotomie une masse de cheveux moulée sur la cavité gastrique, mesurant 12 centimètres de long.

L'observation de MM. Loussot et Dosser est particulièrement intéressante parce que, comme dans le cas de Métivet, le diagnostic d'égagropile a pu être fait avant l'intervention, et parce que cette interven-

tion a été faite d'urgence pour une occlusion intestinale. Je résume l'observation. Une fillette de onze ans est soignée pour des troubles digestifs, pesanteurs au creux épigastrique après les repas, nausées, quelques vomissements alimentaires, crises douloureuses accompagnées de météorisme abdominal, de borborygmes. A l'inspection, la région épigastrique, à gauche de la ligne médiane, présente une voussure qui, en position verticale, s'abaisse au-dessous de l'ombilic. A la palpation, deux masses sont perçues, l'une dans l'hypochondre gauche, l'autre dans l'hypochondre droit.

Une radiographie décèle l'augmentation du volume de l'estomac et du duodénum et leur aspect uniformément grisâtre. Loussot, qui a lu récemment un article sur les tumeurs bénignes de l'estomac, pense qu'il peut s'agir d'un égagropile, interroge les parents et obtient la confirmation de la trichophagie. Les parents refusent l'opération proposée, et ce n'est que sept mois plus tard qu'elle sera acceptée sous la pression des événements, en l'espèce une occlusion intestinale dont le début remonte à une huitaine de jours. Loussot fait une laparotomie médiane sus-ombilicale pour aborder les deux masses épigastriques qui n'ont pas sensiblement été modifiées ; de l'hypochondre droit est extraite une anse grêle dure, distendue, rouge vineux, œdématiée, qui ressemble, par sa forme et sa couleur, à une grosse aubergine. L'état de la fillette ne permet pas de faire une résection intestinale ; il faut se résoudre à rétablir le transit par une anastomose en amont et en aval de l'anse malade ; cela fait par une ponction au bistouri, on extrait de cette anse un agglomérat de cheveux et de matières intestinales durcies, qui répand une odeur infecte ; suture de la boutonnière intestinale. L'état de l'enfant paraissant meilleur, incision de 5 centimètres de la face antérieure de l'estomac qui permet d'extraire une volumineuse masse de cheveux agglomérés. Suture de la paroi gastrique, mise en place de deux mèches, fermeture partielle de la paroi abdominale. Mais, malgré une amélioration passagère, l'enfant meurt vingt heures après.

Loussot, devant cet échec de thérapeutique chirurgicale, se demande : « Fallait-il s'abstenir ? C'est une attitude de facilité, et qui peut dire si une intervention, même pratiquée *in extremis*, ne sera pas salutaire ? Fallait-il se contenter d'une fistulisation du grêle. J'ai la conviction qu'elle eût été insuffisante à améliorer l'état de la malade tant que l'obstacle eût persisté. » Je partage la conviction de Loussot, une fistulisation de l'anse grêle obstruée par la masse pileuse ne pouvait apporter aucune amélioration à l'état très grave de cette fillette en occlusion depuis huit jours. La résection de l'anse grêle obstruée et dont les parois étaient œdématiées, de couleur rouge vineux, n'eût probablement pas été supportée par l'enfant. Loussot a donc bien fait de faire une dérivation intestinale en anastomosant l'anse sus-jacente et l'anse sous-jacente. Je crois qu'étant données les circonstances, une anastomose au bouton eût été plus rapidement conduite ; à mon avis, il fallait s'en tenir là, puisqu'il s'agissait d'une occlusion déjà vieille

de huit jours sur l'intestin grêle. Les accidents d'occlusion, en mettant les choses au mieux, ayant disparu grâce à cette anastomose de dérivation, on pouvait quelques jours après, avec certaines chances de succès, réséquer l'anse malade et son contenu hyperseptique, et si la situation paraissait très favorable, dans le même temps opératoire, extraire la masse pileuse gastrique. Ce qu'on peut reprocher à Loussot, c'est, après avoir tenu la conduite la plus logique, d'avoir voulu trop bien faire et extraire, chez une fillette en état d'occlusion sur le grêle, l'égagropile intestinale et l'égagropile stomacale.

En chirurgie d'urgence, il faut conjurer le danger ; dans le cas, l'occlusion de l'intestin grêle primait tout, et puisque la résection de l'anse grêle malade et l'extraction de son contenu hyperseptique présentaient de graves inconvénients, il fallait remettre à plus tard l'opération radicale sur le grêle, à plus forte raison fallait-il remettre également l'extraction du corps étranger gastrique.

Au reste, Loussot s'est trouvé devant un cas particulièrement embarrassant. Il a eu le mérite de faire avec exactitude le diagnostic d'égagropile du tube digestif et il a proposé en temps utile l'opération qui eût été salvatrice. Celle-ci a été refusée par les parents qui portent une lourde responsabilité. Et il a dû intervenir au huitième jour d'une occlusion intestinale. Cette complication des tumeurs pileuses du tube digestif est une rareté. Mis à part le cas de Langdondown, cité par Mériel, dans sa Revue générale des égagropiles (*Gazette des Hôpitaux*, 1903, n° 13, p. 117), et concernant un enfant idiot mort d'occlusion par une tumeur pileuse intra-jéjunale, je n'en ai pas relevé d'autres. Mériel signale les causes de mort par égagropile : péritonite par perforation de l'estomac ou du duodénum, occlusion intestinale, cachexie terminant une phase de troubles digestifs avec amaigrissement extrême et anasarque.

Je vous propose, Messieurs, de remercier MM. Loussot et Dosser de nous avoir apporté leur contribution à l'étude des complications des tumeurs pileuses du tube digestif.

COMMUNICATIONS

Considérations statistiques et histologiques sur l'endométriose pelvienne,

par MM. **A. Gosset, Ivan Bertrand** et **R.-J. Chevallier.**

Nous nous sommes proposé dans ce travail de préciser, d'après notre expérience personnelle, certaines particularités anatomiques de l'endométriose pelvienne et d'étudier ses rapports avec les fibromyomes utérins. Utilisant dans ce but l'importante documentation histologique de la

Clinique chirurgicale de la Salpêtrière, nous avons été amenés à réexaminer dans leur ensemble la plupart des préparations des lésions pelviennes conservées dans le laboratoire.

Sur chacune des pièces opératoires, nous avons coutume de prélever systématiquement pour examen quatre à six fragments, au niveau du col, du corps et des annexes. Après inclusion à la paraffine, les coupes, de grandes dimensions, sont généralement colorées à l'hématéine-éosine-safran.

Statistique globale.

A. Fibromes et Endométriomes. — De janvier 1932 à mars 1939, nous avons examiné histologiquement 407 cas de fibromyomes utérins. Sur cet ensemble, il existait des lésions d'endométriose associées dans 61 cas, dont nous donnons ci-joint la répartition :

Corps utérin	47 cas.
Col	1 —
Trompe	2 —
Ovaire	9 —
Rectum	1 —
Ombilic	1 —

B. Endométriose pelvienne isolée. — Dans le même laps de temps, soit en sept ans, nous avons aussi observé 25 cas d'endométriose isolée. En voici les différentes déterminations :

Corps utérin	11 cas.
Col utérin	2 —
Ovaire	7 —
Ligament rond	2 —
Paroi rectale	1 —
Paroi colique	1 —
Cicatrice sous-ombilicale	1 —

Dans l'ensemble, réunissant les observations de fibromes avec endométriome et celles d'endométriome isolé, nous arrivons au chiffre de 86 cas d'endométriose pelvienne.

On voit que les lésions d'endométriome pur représentent à peu près le tiers du chiffre global, les deux autres tiers étant constitués par l'association endométriose et fibrome.

Il nous semble également intéressant de souligner la forte proportion de la participation endométriale dans les fibromes : 61 cas sur 407 pièces examinées, soit 15 p. 100.

I. — Fibromes et Endométriomes.

Nous ne croyons pas que la symptomatologie fonctionnelle et physique des fibromes utérins soit modifiée de telle sorte que l'on puisse poser cliniquement le diagnostic d'endométriose associée. L'âge de la malade pourrait entrer en ligne de compte, l'endométriose étant exceptionnelle après la ménopause.

Le diagnostic d'endométriome reste dans l'immense majorité des cas un diagnostic anatomique ; parfois nous avons pu le faire au cours même de l'intervention ; le plus souvent c'est un diagnostic histologique

dont il faut rechercher systématiquement les divers éléments sur des coupes multiples.

Avant de poser ce diagnostic histologique, nous nous montrons assez exigeants. C'est ainsi que nous n'avons affirmé l'endométriose utérine que sur l'existence au sein même du myomètre d'îlots étendus et abondants, comprenant les deux éléments épithélial et cytogène dont l'association nous paraît essentielle, sur quelques points tout au moins des préparations.

L'élément épithélial est représenté par des sections, suivant des incidences variées, de tubes ou de diverticules glandulaires rappelant ceux de la muqueuse utérine.

Dans de nombreux cas, ce sont de véritables microkystes arrondis

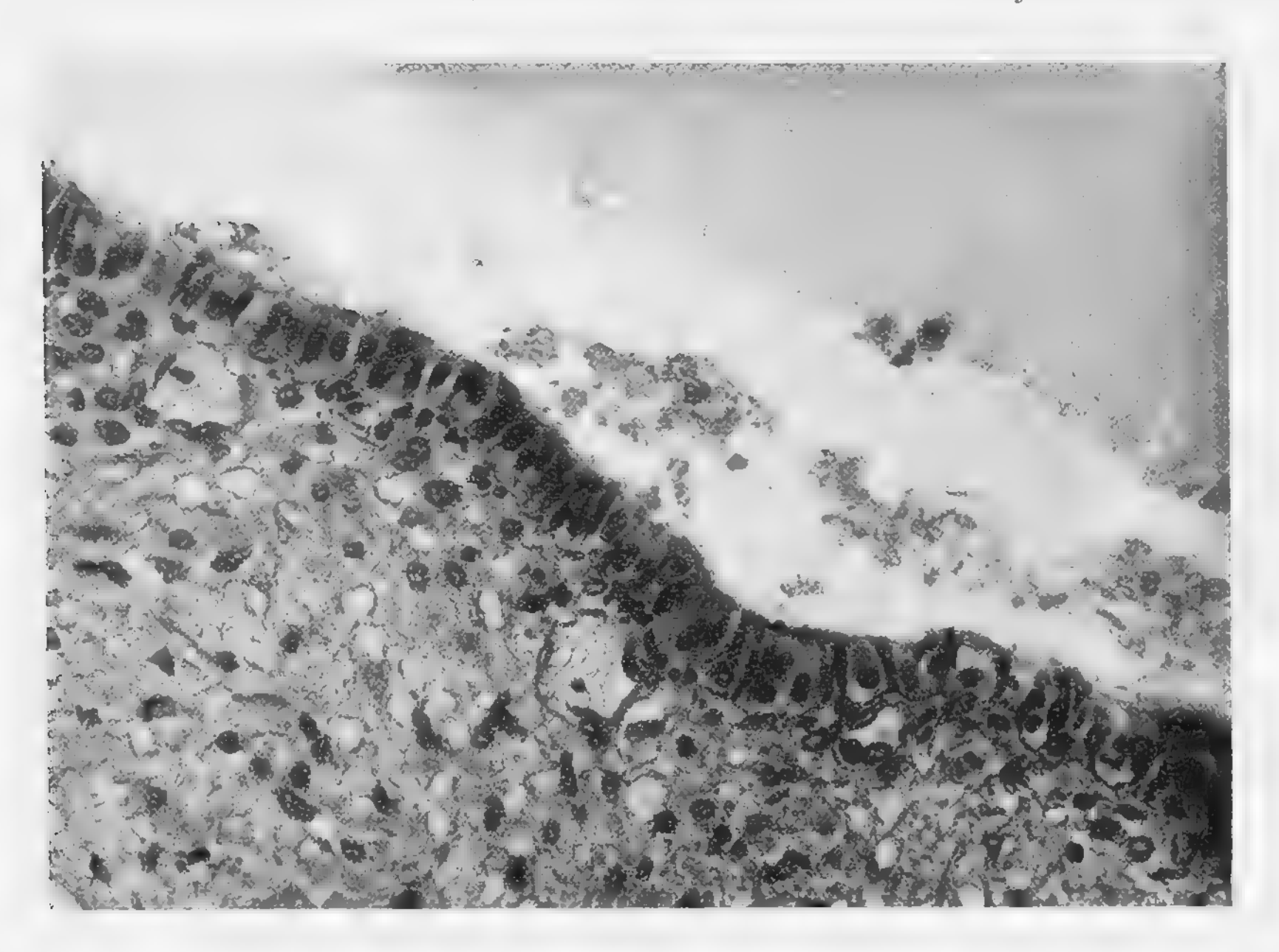


Fig. 1. — Kyste chocolat de l'ovaire. Paroi fibreuse à revêtement cylindrique simple.

ou de forme irrégulière. Les cellules qui tapissent ces diverticules sont cylindriques ou cubiques, parfois ciliées, leur noyau bien colorable est juxta-basal ; le protoplasme est clair. Le revêtement repose sur une basale constituée par le tassement d'un tissu pré-collagène légèrement éosinophile. En certains points cette basale apparaît très nettement ; en d'autres, il est plus difficile de la distinguer.

Le plus souvent, les cellules épithéliales se disposent en un rang bien homogène, de hauteur constante ; parfois elles s'aplatissent, amenuisant progressivement leur hauteur pour arriver au type endothélial. Ailleurs, la disposition est polystratifiée, plusieurs rangées s'entassent l'une sur l'autre. Fréquemment les cellules superficielles desquament, tombent dans la lumière des tubes ou des kystes et se mêlent à des débris muqueux ou hématiques.

Le chorion qui entoure les éléments épithéliaux peut prendre différents aspects :

a) Tantôt c'est un tissu d'allure embryonnaire, lymphoblastique, dont les cellules présentent un protoplasme racémeux et des noyaux centraux,

légèrement ovoïdes, riches en chromatine. L'aspect rappelle d'assez près celui du tissu lymphoïde ganglionnaire, si ce n'était la présence d'une trame précollagène beaucoup plus serrée.

b) Dans d'autres cas, le tissu cytogène est représenté par une nappe dense de fibroblastes, sans production de fibres élastiques et se continuant insensiblement avec le stroma fibreux du myomètre. Cet aspect rappelle tout à fait celui du chorion de la muqueuse utérine.

c) Parfois encore, le tissu cytogène présente une tendance à la fibrose et peut même subir une certaine infiltration œdémateuse.

Dans l'ensemble, pourtant, le tissu cytogène de l'endométriose présente

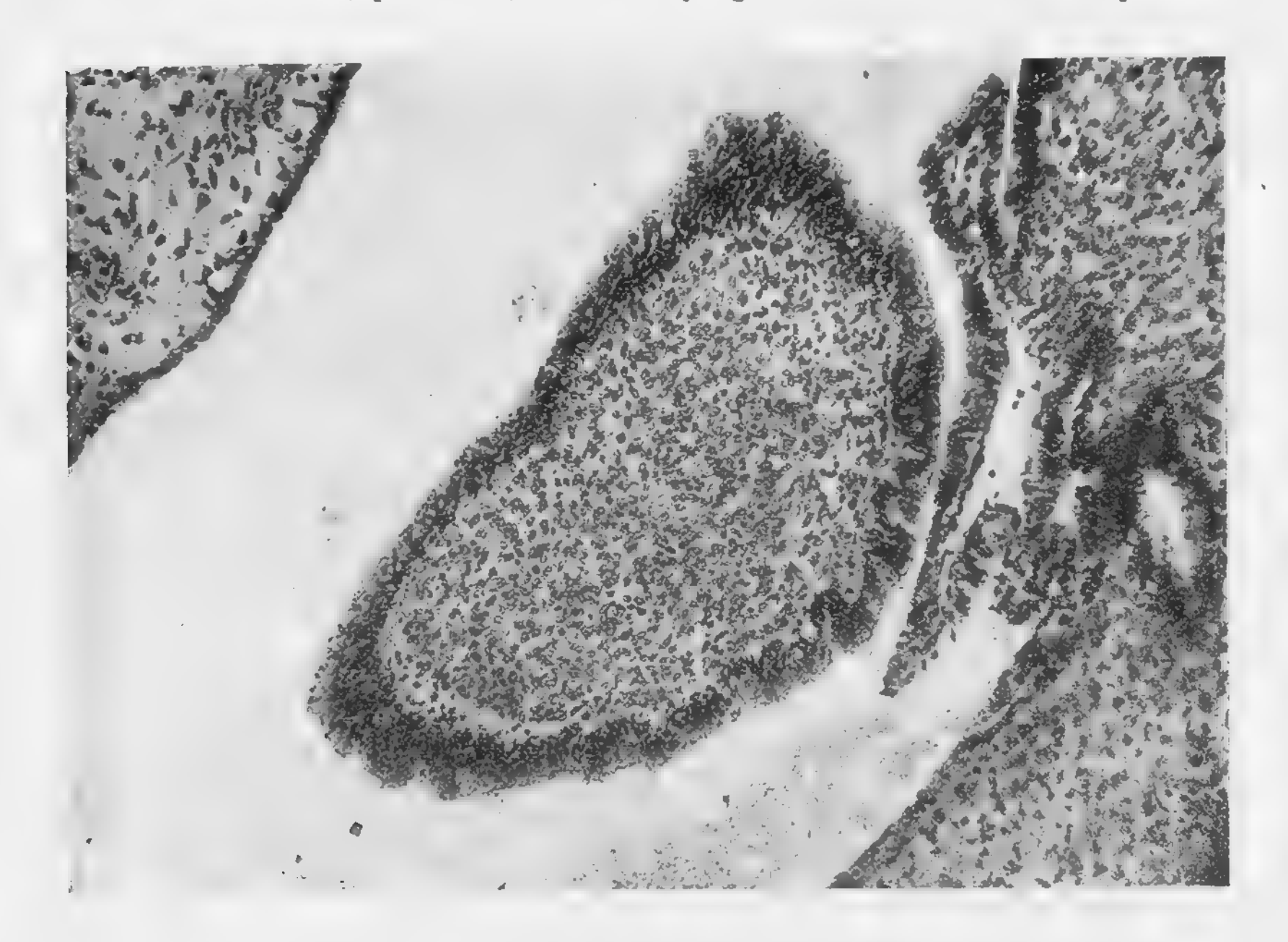


Fig. 2. — Endométriome du ligament rond. Bourgeon intrakystique.

une fixité anatomique qu'il convient de souligner. Il ne semble pas subir de variations morphologiques comparables à celles que l'on observe au niveau du chorion utérin, au cours des différentes phases du cycle menstruel. On a signalé que le tissu cytogène endométrial est capable de présenter une réaction déciduale. Nous n'avons pas eu l'occasion de rencontrer sur l'une quelconque de nos pièces une modification de ce genre.

Sur bon nombre de nos préparations nous avons été frappés de l'indépendance relative qui existe entre le tissu cytogène et les éléments épithéliaux. Si, dans la grande majorité des cas, la nappe choriale entoure des éléments glandulaires plus ou moins nombreux, il est fréquent de noter la présence du tissu cytogène sans association épithéliale. Dans ce cas, les nappes choriales sont souvent disposées autour de fentes vasculaires. Notion qui permet d'éviter une erreur de diagnostic dans les cas où l'endométriose est associée à un fibriome ; ces zones endométriales constituées uniquement de tissu cytogène pourraient être, en effet, interprétées comme des aspects de myome infiltré d'œdème ou de myome embryonnaire.

L'indépendance relative des deux éléments choriaux et épithéliaux doit

faire discuter la possibilité d'une régression épithéliale totale, au niveau de lésions endométriales caractéristiques. L'aplatissement progressif du revêtement épithélial, observé dans certains kystes, pourrait le suggérer. Il est fréquent de voir dans la même cavité kystique l'assise épithéliale revêtir des formes différentes. Les variations se font sans transition brutale : parfois la bordure épithéliale est haute, les cellules cylindriques ; en d'autres points, elle s'aplatit, les cellules s'étalent, devenant plus larges que hautes ; quelquefois même la bordure s'effiloche, disparaît, sans qu'on puisse invoquer un artéfact dû à une mauvaise fixation. Nous ne croyons pas que ces modifications soient la conséquence d'une augmentation de



Fig. 3. — Endométriome de l'ombilic.
En bas et à gauche de la figure, en plein derme, cinq formations endométriales.

pression intra-kystique, mais doivent être attribuées au potentiel évolutif de la tumeur elle-même.

Nous ne pensons pas que toutes les fentes irrégulières qui centrent les îlots choriaux soient le témoin d'une régression épithéliale totale. Peut-être faut-il voir dans ces fentes vasculaires ou lymphatiques le point de départ de migration d'éléments de la muqueuse utérine pouvant se manifester sous forme d'inclusions épithéliales cylindriques dans les ganglions pelviens (Ries, Wertheim, Bulliard, Leveuf, Halban).

Dans l'ensemble, l'endométriose réalise des productions tumorales bénignes par leurs caractères cytologiques : absence de monstruosités et de mitoses atypiques, mais d'un potentiel évolutif très variable. Sous une influence vraisemblablement d'origine hormonale, il est des endométriomes en voie d'accroissement. Ce potentiel évolutif est assez comparable à celui des fibro-adénomes mammaires.

Des deux éléments qui caractérisent l'endométriose, le tissu cytogène nous paraît le seul vraiment actif. Le caractère blastomateux, souvent embryonnaire du chorion en fait l'élément directeur au cours de l'évolu-

tion de cette curieuse néoplasie. Il explique le pouvoir d'infiltration et peut être rendu responsable de la malignité véritablement locale, des possibilités de récidives ou de nouvelles déterminations, tant que n'a pas été supprimé le facteur hormonal commandant le potentiel évolutif.

Si nous envisageons la topographie des îlots endométriaux à l'intérieur du myomètre, nous devons reconnaître que les nodules sous-péritonéaux ou juxta-péritonéaux sont absolument exceptionnels. Dans la majorité des cas, les îlots aberrants sont situés entre 5 et 15 millimètres de profondeur par rapport à la muqueuse. Nous n'avons pas tenu compte, dans notre statistique, des diverticules situés à la jonction de la muqueuse et du myomètre, éliminant ainsi toute confusion avec une muqueuse hypertrophique.

Il ne nous a pas semblé exister de relation entre l'état de la muqueuse utérine et l'endométriose. La muqueuse endo-utérine est parfois nettement épaissie, hyperplasique ou adénomateuse ; en d'autres cas, elle apparaît normale. Ces différents aspects correspondent le plus souvent à la phase du cycle menstruel pendant laquelle la malade est opérée. Dans quelques cas exceptionnels, la muqueuse est atrophiée, réduite à de rares tubes glandulaires, le chorion a presque disparu.

L'aspect histologique du fibromyome ne présente rien de spécial dans les cas où coexiste l'endométriose. Fibromyomes à prédominance fibreuse ou musculaire, fibromes jeunes d'allure embryonnaire, myomatose diffuse, fibromes présentant des zones d'infiltration ou des plages de nécrose aseptique, tous revêtent les aspects habituellement rencontrés.

II. — Endométriomes du col.

Pour le diagnostic d'endométriose cervicale, nous avons tenu compte de l'extrême fréquence des hyperplasies glandulaires, accompagnées de dilatation kystique plus ou moins accentuée, que l'on rencontre au niveau du col utérin. Nous n'avons retenu ainsi que 3 cas, dans lesquels la profondeur des éléments épithéliaux, la présence d'une gaine cytogène réalisaient un aspect bien caractéristique.

III. — Endométriose tubo-ovarienne.

La proportion d'endométriose tubo-ovarienne que nous avons observée personnellement semblera faible par rapport à celles de certaines statistiques françaises ou étrangères, qu'il s'agisse d'endométriose tubo-ovarienne isolée ou associée à des fibromes.

Dans un certain nombre de cas, nous avons constaté au niveau de la paroi tubaire, du hile de l'ovaire, ou même superficiellement dans le parenchyme ovarien, des formations glandulaires rappelant les glandes utérines. La lumière en est petite, régulièrement circulaire, tapissée d'une seule assise de cellules cylindriques parfois ciliées ; ces formations tubaires sont entourées de fibres musculaires lisses ; la présence de chorion est exceptionnelle.

Doit-on parler d'endométriose en présence de ces formations ? Leur fréquence (on les rencontre certainement dans plus de la moitié des cas), leur topographie hilaire ou juxta-hilaire nous incitent à répondre négativement et nous les fait ranger parmi les débris embryonnaires paraovariens, résidus du corps et du canal de Wolf.

A la suite de Recklinghausen, de T. Cullen, de nombreux auteurs ont donné une place très large à ces débris embryonnaires dans la patho-

génie et l'endométriose. Peut-être certains ont-ils considéré comme pathologique ce que nous interprétons comme des vestiges normaux en raison de leur extrême fréquence.

Nous n'avons donc retenu que 15 cas, où, dans la paroi tubaire et principalement dans l'ovaire, à une profondeur de 3 à 5 millimètres, apparaissent des fentes diverticulaires ou de petits kystes assez réguliers, tapissés d'un épithélium cylindrique simple ou parfois stratifié. Ces formations épithéliales sont entourées d'une atmosphère choriale peu abondante, mêlée à des fibres lisses. Certains kystes corticaux sont en contiguïté avec des failles étroites marquant profondément la surface de l'ovaire. Dans un ou deux cas, il existait, entre le revêtement cylindrique du kyste et le revêtement péritonéal ovarien, une véritable continuité, par l'intermédiaire d'une profonde fissure entaillant la corticale sur 3 à 4 millimètres de profondeur.

A côté de cet aspect habituel de l'endométriose ovarienne, il faut faire une place spéciale au *kyste hématique de l'ovaire*. On sait que J. Sampson fait jouer au kyste chocolat des ovaires un grand rôle dans la pathogénie des endométrioses pelviennes extra-utérines. Considérant le « chocolate cyst » comme un véritable relai des éléments endométriaux apportés par le reflux tubaire du sang cataménial, il explique ainsi que son contenu, s'échappant à la faveur d'une perforation spontanée, puisse infecter le petit bassin et réaliser des localisations endométriales au niveau du cul-de-sac de Douglas, sur le rectum, les ligaments utéro-sacrés, dans la cloison recto-vaginale. Sampson considère le kyste hématique comme fréquent ; de ses statistiques, il ressort que chez 10 p. 100 des femmes âgées de trente à cinquante ans opérées pour une affection quelconque du petit bassin, on trouve ces kystes uni- ou bilatéraux.

Les aspects qu'il a décrits et reproduits consistent en tumeurs habituellement petites, de 2 à 4 centimètres de diamètre. Leur contenu noirâtre s'échappe souvent lors de la libération du kyste, presque toujours adhérent.

En dehors de ce type classique, nous avons observé quelques cas de kystes hématiques de l'ovaire, différents de la description de Sampson. Leur grosseur atteignait celle d'une orange ; ils n'étaient pas adhérents ; ils furent enlevés sans que se soit produit de déchirure, la trompe restant étalée à la surface du kyste. La face péritonéale était lisse, la face interne rougeâtre, et le liquide contenu brun.

La paroi kystique, épaisse de 6 à 8 millimètres, est constituée par du tissu fibreux dense, renfermant par endroits des vestiges de parenchyme ovarien très atrophié. La face interne est tapissée par un épithélium cylindro-cubique simple, facilement décollable.

Nous n'avons pas eu l'occasion d'observer certains aspects décrits par Sampson, kystes folliculaires, dont la face interne est envahie par l'épithélium de recouvrement ovarien à la faveur d'une déhiscence corticale.

C'est dire que nous considérons comme rare la localisation tubo-ovarienne de l'endométriose par rapport aux déterminations utérines. Les micro-kystes d'origine folliculaire, rencontrés dans la pratique courante, sont un des éléments constituants de l'origine scléro-kystique, ils sont fréquemment associés aux fibro-myomes utérins. Mais dire, comme J. Witherspoon, qu'ils le sont constamment, ne correspond pas à nos statistiques ; nous arrivons très loin des chiffres de cet auteur qui, dans des séries de 44, 125 et 109 fibromes, trouve 44, 121 et 109 fois des kystes folliculaires associés.

IV. — Endométriose du ligament rond.

Depuis le cas de Cullen, publié en 1891, on relève très peu d'observations d'endométriose inguinale ; la plupart des statistiques font apparaître cette détermination comme survenant 2 à 6 fois pour 1.000 dans l'ensemble des endométrioses. Dans plus de la moitié des cas, la malade présente une tuméfaction inguinale, spécialement douloureuse au moment des règles. Le diagnostic d'endométriose inguinale est très rarement posé avant l'intervention et la coexistence d'endométriose utérine ou tubo-ovarienne ne se vérifie que dans un tiers des cas.

Le premier exemple que nous apportons se manifestait par un petit nodule situé dans la région inguinale, en connexion avec la portion extra-péritonéale du ligament rond. La lésion ne fut précisée qu'à l'examen histologique. Dur et par endroits calcifié, ce nodule était constitué par du tissu fibro-myomateux, au sein duquel on apercevait de multiples kystes et fentes pseudo-glandulaires, revêtus d'un épithélium cylindrique simple. Les éléments épithéliaux étaient entourés d'un chorion rappelant celui de la muqueuse utérine. Le siège extra-péritonéal de cet endométriome n'a pas permis de vérifier la coexistence d'endométriose utérine ou tubo-ovarienne.

Dans le second cas, il nous faut souligner la morphologie très spéciale de la gaine cytogène encerclant les éléments hétérotopiques. Le chorion réparti très irrégulièrement autour des kystes refoule l'épithélium, détermine des bourgeons saillants dans la lumière, sortes de petits polypes à large pédicule. Certains bourgeons, par leur croissance asymétrique, réalisent de véritables tumeurs intra-kystiques formées d'un axe de tissu cytogène à revêtement cylindrique. Ces aspects sont tout à fait comparables à ceux des néoplasies épithéliales bénignes, intra-cellulaires, de la glande mammaire.

Il faut remarquer la présence, non loin de l'îlot endométrial, d'un ganglion lymphatique. Si le centre ganglionnaire a subi une évolution scléreuse, les centres folliculaires montrent des signes d'activité normale, et nous n'avons pas trouvé d'inclusion épithéliale quelconque dans ce ganglion.

V. — Endométriose du rectum.

Dans une récente communication, MM. Louis Bazy, Sylvain Blondin et Chêne ont souligné la rareté des localisations rectales de l'endométriose, ainsi que les indications thérapeutiques spéciales qu'elles comportent. Si l'on envisage le traitement de l'endométriose rectale dans un sens conservateur vis-à-vis des lésions rectales, en tenant compte de l'influence régressive de la ménopause ou de la castration (Schickelé, Okinczyc, etc.), les conditions dans lesquelles peut se faire le diagnostic histologique constituent un des points importants du problème.

Deux éventualités peuvent se présenter, suivant que l'examen rectoscopique montre une muqueuse rectale indemne ou altérée.

a) L'absence de toute lésion muqueuse est de règle dans la plupart des observations publiées. Le diagnostic histologique n'est posé que sur la pièce opératoire.

C'est ce qui nous est arrivé dans un cas. Sous une muqueuse indemne, dans la celluleuse et surtout en pleine musculeuse, on notait la présence d'îlots épithéliaux à revêtement cylindrique. De nombreux boyaux, souvent kystiques, dissociaient les fibres musculaires ; d'autres, plus superficiels par rapport à la lumière rectale, refoulaient la muqueuse, mais ne l'infiltraient pas. Tous ces éléments épithéliaux étaient gainés d'un chorion abondant.

b) Il est plus rare que la rectoscopie montre des lésions de la muqueuse rectale, intéressée par le processus endométrial, et autorise une biopsie. Le second de nos cas a été reconnu dans ces conditions. L'examen du fragment biopsique a décelé un petit kyste tapissé par un épithélium cylindro-cubique simple, sans mitoses ni monstruosités. D'ailleurs, l'indication opératoire fut posée et l'examen de la totalité de la pièce vint confirmer le diagnostic fait sur la biopsie. L'utérus et les annexes enlevés en même temps que les lésions rectales étaient indemnes de toute endométriose.

VI. — Endométriose du côlon sigmoïde.

Assez volontiers, l'endométriose colique réalise des formes circonscrites, qui sont à opposer aux formes diffuses de l'endométriose rectale, dans lesquelles bien souvent les ligaments utéro-sacrés, la cloison recto-vaginale sont intéressées au même titre que le rectum.

Le cas observé par nous réalisait un rétrécissement sigmoïdien à peu près circulaire, entraînant un effacement incomplet de la lumière colique. Le diagnostic per-opératoire ne fut pas posé. Sur la pièce de résection, on n'observait ni bourgeons, ni ulcérations de la muqueuse. Les lésions consistaient en de multiples diverticules pseudo-glandulaires, à revêtement cylindrique simple, entourés de chorion. Les diverticules traversaient l'adventice, la paroi musculaire et la sous-muqueuse, mais n'intéressaient pas la muqueuse.

Il est intéressant de noter que trois ans plus tard, la malade fut réopérée pour hystérectomie. Si l'utérus était normal, l'ovaire gauche renfermait de nombreux kystes, de forme et de calibre variés, à revêtement cylindrique simple. Eléments glandulaires du type utérin, ils étaient presque toujours doublés d'une gaine choriale épaisse.

Ce cas permet de comprendre la pathogénie des localisations extra-génitales de l'endométriose. La détermination colique apparaît comme secondaire à l'endométriose ovarienne et peut être interprétée comme une greffe probable, au niveau de l'intestin, de débris épithéliaux issus d'une des cavités kystiques de l'ovaire.

Il démontre également le potentiel évolutif de l'endométriose. La rareté de régression des lésions en dehors de la ménopause ou de la castration doit prendre une importance de plus en plus considérable dans les considérations thérapeutiques.

VII. — Endométriome de l'ombilic.

Dans 80 p. 100 des observations d'endométriose ombilicale, la lésion est constituée par une tumeur, une fistule ou un saignement de l'ombilic apparus spontanément. Dans les autres cas, il s'agit d'une localisation ombilicale d'un endométriome de cicatrice, après diverses interventions antérieures sur l'appareil génital.

Le cas observé par nous a ceci de spécial qu'il est associé à un endométriome très étendu de l'utérus. Les lésions utérines, elles-mêmes combinées avec un fibrome, réalisaient un véritable aspect d'adéno-myome. Dans l'un des ovaires, nous avons décelé la présence de micro-kystes à revêtement cylindrique, dépourvus à leur périphérie de gaine choriale ou de fibres musculaires lisses.

La tumeur ombilicale était constituée par la présence, dans le derme et le tissu hypodermique, de tubes à lumière circulaire et à revêtement épithélial cylindrique. Les cellules hautes, non ciliées, se disposaient sur une seule assise. Il n'existait pas de gaine cytogène, mais seulement

quelques fibres élastiques. Le derme et le tissu hypodermique étaient particulièrement denses, avec quelques infiltrats lympho-plasmocytaires discrets.

Ce cas apporte-t-il un argument à l'une des conceptions pathogéniques de l'endométriose ?

a) *La théorie embryonnaire*, qui fait dériver les endométriomes de l'appareil wolfien ou müllérien, est incapable d'expliquer une localisation ombilicale.

b) La présence d'une endométriose associée de l'utérus pourrait être retenue comme argument en faveur des *théories de Cullen et de Sampson*, l'endométriome ombilical résultant d'une implantation d'endomètre, ayant reflué par les trompes en même temps que le sang menstruel. Dans notre cas, l'existence de micro-kystes ovariens à revêtement cylindrique, signerait le « relai ovarien » nécessaire à la théorie de Sampson. Mais il n'y avait pas d'autres localisations pelvienne ou péritonéale, on ne saurait expliquer ainsi cette « greffe » unique si bien localisée.

c) Aussi nous semble-t-il que ce cas témoigne en faveur de la *théorie péritonéale :* endométriose utérine et endométriose ombilicale représentant des hétérotopies de l'épithélium cœlomique, par l'intermédiaire de la muqueuse utérine pour la première localisation de l'endothélium péritonéal pour la tumeur ombilicale.

VIII. — Endométriome de cicatrice.

L'apparition d'endométriome dans les cicatrices sous-ombilicales succède dans plus de 70 p. 100 des cas à une hystéropexie, une césarienne, une hystérectomie fundique ou une ablation annexielle.

Notre cas rentre dans cette dernière catégorie. Neuf ans après une laparotomie pour castration unilatérale gauche, la malade remarque une tuméfaction douloureuse et profonde au niveau de la partie médiane de sa cicatrice. C'est une tumeur para-médiane gauche, développée dans la gaine du grand droit, impossible à cliver des tissus adjacents.

Histologiquement, dans un stroma fibreux dense, on constate la présence de fentes et de kystes épithéliaux assez volumineux. Leur revêtement est cylindrique, à plateau strié, parfois cilié. Dans les kystes volumineux, l'épithélium devient cubique.

Le chorion cytogène entourant la plupart des kystes présente un aspect embryonnaire et réticulé, formé de cellules à noyau légèrement fusiforme et à protoplasme grêle et ramifié.

Le tissu fibreux, dans lequel sont noyés les éléments endométriaux, est particulièrement dense, parfois il s'accompagne d'une légère infiltration œdémateuse. Çà et là, on note des infiltrats inflammatoires et des foyers hémorragiques ou abcédés, témoins de l'intervention antérieure ou d'une régression épithéliale complète.

Il nous a été impossible d'obtenir quelque précision sur la lésion annexielle gauche ; nous savons seulement qu'on posa un drainage après castration. On peut admettre que ce drainage a favorisé une greffe au niveau de la cicatrice, hypothèse déjà soulevée pour un cas presque semblable, tout récemment par M. Lardennois.

Le long intervalle, séparant la première intervention de l'apparition du nodule tumoral cicatriciel, ne saurait étonner. En analysant des observations semblables, on s'aperçoit que le temps écoulé varie de quelques mois jusqu'à treize, dix-huit et même vingt-six ans.

L'exposé précédent, qui résume notre expérience de plusieurs

années, appelle peu de conclusions. Nous désirons cependant attirer l'attention sur quelques points de diagnostic histologique et de pathogénie.

a) Les lésions endométriales, par leur nature infiltrative, offrent un caractère indiscutable de malignité ; elles sont susceptibles de récidive locale. Le diagnostic différentiel qui se pose avec certains épithéliomas ne peut être tranché sur des prélèvements de dimensions exiguës, comme les biopsies, qu'en l'absence de tares cytologiques : mitoses nombreuses, noyaux et nucléoles monstrueux. Ces constatations précises demandent une excellente fixation, et sont presque impossible au cours d'un examen histologique extemporané. Seules, de grandes coupes de pièces incluses à la paraffine pourront donner tout apaisement sur la bénignité réelle des lésions.

b) Nos préparations nous suggèrent-elles une hypothèse sur le mode d'action pathologique de ces formations épithéliales aberrantes ?

Le stroma n'est pas toujours indifférent vis-à-vis des hétérotopies endométriales. Il montre fréquemment des modifications rappelant le stroma-réaction des épithéliomas authentiques. Réaction du type fibreux ou infiltratif, qui vient se superposer aux modalités de la gaine cytogène. Il est vraisemblable, autrement dit, que dans certains cas la gaine choriale n'est pas autre chose qu'une réaction du stroma, vis-à-vis des hétérotopies épithéliales.

On est même conduit à admettre que les inclusions endométriales provoquent une excitation des filets nerveux du système autonome, déterminant la production de spasmes variés des musculatures lisses du voisinage.

Réaction du stroma et irritation des filets sympathiques, nous semblent les éléments essentiels permettant d'expliquer la disproportion, parfois considérable, qui existe entre la symptomatologie clinique et l'insignifiance apparente des hétérotopies constatées.

Ostéosynthèse de la fracture double cervicale du bassin,

par M. **A. Tierny** (d'Arras), associé national.

La contention efficace des fractures du bassin pose un problème difficile à résoudre.

La solution de ce problème m'a depuis longtemps préoccupé, d'autant plus que j'ai eu, il y a quelques années, le triste privilège de donner mes soins à la fois comme chirurgien et comme infirmier à un parent atteint d'une grave fracture double verticale. Durant les quinze jours qui s'écoulèrent entre l'accident et l'issue fatale, il m'a été donné de voir évoluer toutes les complications pelviennes classiques. Et ceci au milieu de douleurs que gouttière de Bonnet, extension, contention

par sangle, lit mécanique successivement essayés ne parvenaient à atténuer.

Si bien que je crois légitime de proposer, dans les fractures doubles verticales du bassin, une technique d'ostéosynthèse dont j'indiquerai dans un instant les principales données.

Cette méthode qui n'a la prétention d'être immuable dans aucun de ses détails, a pour principe la *contention solide de la fracture par vissage de l'aile iliaque sur le sacrum.*

Toutefois, il importe de ne visser l'iléon fracturé qu'après l'avoir parfaitement réduit.

Or, dans les fractures doubles verticales, le bassin se présente comme un anneau brisé au niveau du trou obturateur.

Le chevauchement des fragments est réalisé de telle sorte que, le plus souvent, la branche rentrante de cet anneau brisé est la branche externe. Autrement dit, la branche ascendante de l'ischion a tendance à venir se placer derrière la surface angulaire du pubis.

Il faut rouvrir cet anneau, l'écarter, replacer en bout à bout les branches fracturées qui circonscrivent le trou obturateur, et le trait de fracture postérieur reprend alors une position normale.

A ce moment, mais seulement à ce moment, il est indiqué d'effectuer un solide vissage de l'aile iliaque sur le sacrum.

C'est cette opération que j'ai réalisée pour la première fois le 14 décembre 1937.

Technique opératoire. — L'opération comporte les temps suivants :

1° Réduction à ciel ouvert du trait de fracture antérieure.

2° Contention du trait de fracture antérieur.

3° Vissage de l'aile iliaque sur le sacrum.

Réduction du trait de fracture antérieur. — La voie d'abord du trait de fracture antérieur est conditionnée par la place que doit occuper la synthèse.

Si l'on réfléchit à la profondeur rapidement croissante de la branche ilio-pubienne, à l'intimité des rapports qu'elle contracte avec les vaisseaux fémoraux, on conviendra que sa synthèse soit malaisée et dangereuse.

Celle-ci est d'ailleurs inutile. Si l'on réduit correctement les deux autres traits de fracture, le troisième se corrige automatiquement.

Nous négligerons donc complètement la branche ilio-pubienne. Nous nous proposons d'atteindre la branche ischio-pubienne.

Le sujet est placé en position de la taille.

Un lacs cravate la racine de la cuisse. Il servira à assurer la contre-extension au moment de la réduction de la fracture, et sera tiré par un aide, obliquement en bas et en dehors.

L'incision porte sur le périnée antérieur, dans le sillon génito-crural. Elle découvre le bord inférieur mousse de la branche ischio-pubienne. Dès lors, prudemment et sans perdre le contact de l'os, la

rugine détache sur la face externe de l'os, toutes les insertions musculaires.

Elle atteint le trait de fracture, et retrouve facilement l'autre fragment sur lequel elle continue son travail de désinsertion, jusque sur la surface angulaire du pubis.

On attaque alors la face interne qui est dégagée de la même façon. L'hémorragie due à la dilacération du corps caverneux cède à quelques minutes de tamponnement.

A ce moment, un crochet solide est passé dans l'ogive antérieure du trou obturateur. C'est en tirant fortement en haut et en dedans que l'aide va réduire la fracture, tandis que la contre-extension s'exerce au moyen du lacs précédemment signalé.

Cette réduction se fait facilement, très facilement même, quand la fracture est récente. Mais il faut maintenir en bonne position les fragments replacés, et c'est ici que commence la difficulté.

Contention du trait de fracture antérieur. — Le *matériel* utilisé doit remplir trois qualités :

1° Etre suffisamment *souple* pour permettre les petits déplacements que nécessitera le supplément de correction apporté lors de la pose de la vis ilio-sacrée.

2° Etre assez *résistant* pour ne pas casser au moindre mouvement imprimé à la cuisse.

3° Etre fixé de façon assez *stable* pour ne pas se déplacer lorsqu'on retournera le malade pour effectuer le vissage de l'aile iliaque.

Aussi, après avoir rejeté le greffon trop fragile, et l'agrafe de Dujarier qui pourrait laisser pivoter les fragments, avons-nous utilisé un morceau de lame de Parham fixé à la façon d'une éclisse incluse dans une rainure pratiquée sur la longueur du bord inférieur de l'os. Quelques trous forés au moyen d'un petit emporte-pièce, juste au-dessus de la lame, permettent de passer une série de crins de Florence qui maintiendront solidement la lame en place.

Ce qui fait la difficulté de la contention, c'est la forme de la branche ischio-pubienne et sa situation. Elle se présente comme une lame très mince, avec un bord inférieur mousse, renflé, disposé comme l'à-dos d'une scie égoïne. Ce bord mousse est la seule portion qui nous paraisse susceptible de porter une pièce de synthèse. Les faces de l'os sont trop profondes et la minceur de la branche ne permettrait aucune prise dans la substance osseuse.

Crochet et emporte-pièce sont les deux seuls instruments spéciaux. Nous avons d'ailleurs utilisé comme crochet la branche recourbée d'un vieux et rustique costotome.

Ainsi établie, la contention du trait de fracture antérieur répond à son triple but : elle est stable, souple, résistante.

La plaie est refermée en deux plans.

Vissage de l'aile iliaque sur le sacrum. — Cette vis sera une grosse vis à bois de 5 centimètres de longueur.

1° *Où placer la vis ?*

Les constatations faites sur l'os sec établissent qu'une ligne droite partant tangentiellement de l'extrémité antérieure de la ligne semi-circulaire antérieure, venait atteindre la ligne semi-circulaire postérieure sensiblement en son milieu.

Cette ligne passe à 4 centimètres au-dessus du bord supérieur de la grande échancrure sciatique.

C'est sur cette ligne, à 3 centimètres en avant de la ligne semi-circulaire postérieure que la vis attaquera l'os.

2° *Quelle direction donner à la vis ?*

Partant de ce point, la vis doit occuper un axe virtuel aboutissant à l'épine iliaque antéro-supérieure du côté opposé. Ainsi disposée, elle passe dans l'aileron du sacrum, et se termine en plein corps de la pièce sacrée.

Pose de la vis.

Le blessé est couché avec précaution sur le côté sain, pour présenter la fosse iliaque externe du côté malade. Au cours de ce déplacement, un aide a constamment tenu le membre inférieur en flexion-abduction, tout en suivant progressivement le déplacement du bassin.

La fosse iliaque externe est abordée par une incision en L renversé suivant la crête iliaque dans sa moitié postérieure et s'infléchissant vers le grand trochanter.

Les insertions du grand fessier sont sectionnées et les fibres du moyen fessier dissociées jusqu'à l'os, d'avant en arrière, pour éviter de léser la branche moyenne de l'artère fessière.

Quand le trait de fracture porte sur l'os iliaque, il apparaît alors sous les fibres du moyen fessier, et si sa réduction ne semble pas parfaite, elle pourra être parachevée en faisant levier entre les fragments au moyen d'une spatule.

Le doigt recherche alors les deux repères : échancrure sciatique et ligne semi-circulaire postérieure rugueuse à 4 centimètres au-dessus du premier, à 3 centimètres en avant du deuxième, un perforateur ou une vrille entame l'os, et va créer le logement de la vis, suivant la direction précédemment indiquée. Puis la vis est fixée à bloc.

Le vissage effectué, l'impression de solidité est absolue. La plaie est refermée en deux plans.

Suites opératoires. — Dès le lendemain de l'opération, le sujet peut fléchir la cuisse sur le bassin. L'impotence fonctionnelle est nettement diminuée ; elle n'a pas totalement disparu, car elle reste en partie conditionnée par l'attrition des muscles adducteurs et fessiers au cours de l'opération.

Au bout de dix à douze jours, le malade commence à s'asseoir sur le bord de son lit. Il sera autorisé à faire les premiers pas un mois après l'opération.

Ce travail était terminé quand deux éléments nouveaux sont venus le compléter.

D'une part, j'ai eu l'occasion de rencontrer mon premier opéré marchant allègrement sans accuser le moindre trouble fonctionnel.

D'autre part, j'ai eu à soigner une femme, accidentée de chemin de fer, qui présentait une quadruple fracture verticale.

La synthèse n'a été réalisée que du côté fonctionnellement le plus atteint, et la réduction du seul côté droit a entraîné la réduction parfaite du côté gauche.

Chez elle, le bord mousse de la branche ischio-pubienne était tellement mince et fragile que je n'ai pu inclure la synthèse métallique. J'ai dû, temporairement, solidariser les fragments réduits, au moyen d'une forte pince en cœur agissant comme davier autostatique. Puis le vissage a été fait, et la malade replacée de nouveau en position périnéale, j'ai remplacé la pince davier par un fil de bronze solidarisant les deux fragments.

Mais la solidité donnée par le vissage était telle que j'ai eu l'impression que cette dernière manœuvre aurait pu être supprimée.

Cette femme a fait ses premiers pas un mois après l'opération.

M. **A. Gosset:** Il y aurait beaucoup à dire, trop peut-être, sur la communication de M. Tierny. Quand on traite de la réduction sanglante des fractures, il faut présenter la radiographie avant et la radiographie après, c'est le minimum que nous soyons en droit d'exiger.

Cancer de la partie mobile de la langue, Traitement des adénopathies. 494 cas,

par MM. **J.-L. Roux-Berger** et **A. Tailhefer.**
[Fondation Curie (1).]

Dans de nombreuses publications parues au cours de ces dernières années traitant de la thérapeutique des adénopathies cancéreuses, en particulier de celles du cancer de la langue, il est manifeste que beaucoup d'auteurs ont tendance à diminuer la part de la chirurgie dans le traitement de ces lésions. Ayant évolué en sens inverse, nous avons pensé qu'il était nécessaire de revoir toutes les observations des malades traités à la Fondation Curie, pour nous rendre compte si cette sorte de pessimisme chirurgical était justifié et si nous n'étions pas nous-mêmes dans une mauvaise voie.

Depuis 1919, d'ailleurs, nous avons à plusieurs reprises apporté à l'Académie de Chirurgie les résultats obtenus à la Fondation Curie (2).

(1) Travail de la Fondation Curie, directeur Dr A. Laccassagne.

(2) Roux-Berger (J.-L.). L'exérèse chirurgicale des tumeurs malignes de la région carotidienne. *La Presse Médicale*, 17 novembre 1920, p. 827.

Roux-Berger (J.-L.). Le curage des ganglions du cou dans le cancer de la

Le travail que nous vous présentons aujourd'hui représente l'expérience de quinze années : il consiste en une statistique portant sur 494 cas de cancer de la partie mobile de la langue, mais plus particulièrement sur le traitement des adénopathies de ce cancer. Nous avons observé ces 494 cas, de 1919 à 1933 inclus ; les guérisons obtenues présentent ainsi un minimum d'ancienneté de cinq années, délai généralement admis pour avoir le droit de parler de guérison.

Nous avons limité cette étude au cancer de la partie mobile de la langue (3). La coutume de grouper les cancers de la « cavité bucco-pharyngée » ou « du carrefour aéro-digestif » nous paraît déplorable ; elle engendre la confusion, elle réunit des cancers qui diffèrent par leur structure, leur gravité, leur mode de propagation lymphatique ; par leurs possibilités thérapeutiques et leur radiosensibilité. Ces raisons nous ont même décidés à limiter notre publication au cancer de la *partie mobile* de la langue. Les cancers de la base de la langue nous paraissent appartenir beaucoup plus complètement à la radiothérapie ; ils sortent définitivement du domaine de la chirurgie, au moins quant à leur localisation linguale ; à cet égard, le cancer de la base de la langue nous paraît plus voisin des cancers du pharynx que des cancers de la partie mobile. Cependant, de nombreux cas, dans notre statistique, sont étendus à ces deux portions de la langue ; de même, certaines lésions de la partie mobile sont propagées au plancher et au voile du palais.

Nous avons eu ainsi à traiter dans de très nombreux cas des localisations primitives étendues, pour lesquelles il aurait été impossible de poser une indication chirurgicale. Ces épithéliomas, déjà très évolués, entrent dans notre statistique ; dès maintenant nous tenons à mettre en évidence cette cause d'erreur dans l'appréciation des diverses thérapeutiques et qui résulte de la comparaison d'une statistique comme la nôtre avec une statistique de cas traités uniquement par la chirurgie :

langue. *La Presse Médicale*, n° 56, 13 juillet 1927, p. 881 et *Radiophysiologie et Radiothérapie*, **1**, p. 257.

Roux-Berger (J.-L.) et Tailhefer (A.). Le curage des ganglions du cou dans les cancers bucco-pharyngés. La section systématique du ventre postérieur du digastrique et du stylo-hyoïdien. *La Presse Médicale*, n° 24, 25 mars 1933, p. 482 et *Radiophysiologie et Radiothérapie*, **3**, p. 99.

Regaud (Cl.) et ses collaborateurs. Les adénopathies consécutives aux cancers des lèvres, de la langue et du plancher de la bouche : leurs indications thérapeutiques ; leur traitement. *Paris Médical*, 16 avril 1927 et *Radiophysiologie et Radiothérapie*, **1**, p. 221.

Roux-Berger (J.-L.) et Monod (O.). Traitement des épithéliomas de la langue. *Bull. et Mém. de la Soc. nat. de Chir.*, **53**, n° 15, 1927, p. 648-659 et *Radiophysiologie et Radiothérapie*, **1**, p. 207.

Roux-Berger (J.-L.). Cancer de la langue (statistique de la Fondation Curie). *Bull. et Mém. de la Soc. nat. de Chir.*, **58**, n° 28, 1932, p. 1343-1355, et *Radiophysiologie et Radiothérapie*, **3**, p. 82.

Tailhefer (A.). Traitement chirurgical des adénopathies du cancer de la langue. Résultats éloignés. *Mém. de l'Acad. de Chir.*, séance du 24 juin 1936, **62**, n° 22, p. 977-983 et *Radiophysiologie et Radiothérapie*, **3**, p. 419-428.

(3) Nous entendons par partie mobile de la langue, la partie de cet organe située en avant du V lingual.

cette dernière, de toute évidence, ne comprend que des cas relativement bons, opérables.

Pour mener à bien notre travail, nous n'avons pas utilisé nos statistiques antérieures. Nous avons lu à nouveau toutes nos observations, puis les avons classées dans des tableaux dont nous vous présentons les résumés. La manipulation d'un aussi grand nombre de documents ne peut aller sans quelques erreurs, nous les croyons peu importantes ; si les renseignements sur la façon dont se sont produits les décès sont parfois imprécis pour toutes les raisons qu'on imagine (éloignement, incompétence de l'entourage, etc.), notre statistique offre les garanties suivantes : tous les malades ont été observés et traités à la Fondation Curie, en particulier, tous ont été opérés par nous ; chaque pièce opératoire a été disséquée par le chirurgien et tous les ganglions prélevés par groupes régionaux ; tous les examens histologiques ont été faits dans les laboratoires de la Fondation Curie ; enfin, nous avons éliminé du nombre des guérisons toutes celles qui n'étaient pas certaines et vérifiées par l'un de nous. Le nombre des patients perdus de vue est infime : 1 à 2 p. 100, grâce à l'organisation de la Fondation Curie.

Nous nous proposions de ne traiter ici que des adénopathies du cancer de la langue, mais l'état de la localisation linguale primitive (stérilisée ou non stérilisée) nous a paru jouer un rôle si important dans nombre d'échecs sur les adénopathies que nous avons été conduits à envisager également les résultats du traitement de la localisation linguale. Cependant, nous n'avons pas l'intention d'entrer dans le détail de la thérapeutique de la lésion linguale qui, à la Fondation Curie, n'appartient qu'exceptionnellement au chirurgien.

Les 494 cas de cette statistique ont été classés d'après les différentes méthodes de traitement, mais dans chaque groupe, nous avons distingué les cas présentant des adénopathies cliniques et ceux dont les ganglions paraissaient cliniquement indemnes. Pour chaque groupe, nous avons mis en évidence le nombre des récidives linguales seules, des récidives linguales et ganglionnaires et des récidives ganglionnaires seules. Nous sommes certains des chiffres concernant ces résidives. Comme nous l'avons déjà dit, nous sommes moins sûrs des chiffres en regard des rubriques : métastases, maladies intercurrentes ; cette imprécision n'a d'ailleurs que peu d'importance, étant donné le but de ce travail.

Les adénopathies du cancer de la langue ont été traitées successivement depuis 1919 par trois techniques :

1° Radiations seules ;

2° Chirurgie et radiations ;

3° Chirurgie seule.

Les résultats de chacune de ces modalités de traitement vous sont présentés en trois tableaux, mais nous avons cru devoir en ajouter deux autres; l'un a trait aux cas n'ayant subi aucun traitement ganglionnaire, l'autre, à ceux pour lesquels le traitement de l'adénopathie a été tardif.

I. — Traitement ganglionnaire précoce par les radiations.

Tableau I. — Cancer de la portion mobile de la langue.
Traitement ganglionnaire précoce par les radiations.
185 cas.

		Décès : 150.	
Guérisons vérifiées après la cinquième année	35 (19 p. 100)	Récidives linguales seules	21
dont, sans adénopathie clinique initiale	21 cas	Récidives linguales et ganglionnaires	79
dont, avec petite adénopathie sous-maxillaire banale	6 —	Récidives ganglionnaires seules	29
dont, avec petites adénopathies sans caractère évident	8 —	Suites de traitement ou maladies intercurrentes avant la cinquième année	11
		Métastases	5
		Cause inconnue	5

Nous notons que, dans les 35 cas guéris, il s'agissait de malades sans adénopathie clinique ou avec petite adénopathie sans caractère évident de malignité. On peut donc considérer que ces guérisons concernaient de très bons cas et, d'après les pourcentages que nous donnons plus loin sur les envahissements cancéreux dans ces petites adénopathies sans caractère, nous croyons pouvoir estimer que, dans la moitié des cas au moins, ces adénopathies n'étaient pas cancéreuses.

Dès ce premier tableau d'autre part, nous insistons sur *la fréquence de la récidive linguale concomitante*, puisque sur 108 récidives ganglionnaires, 79 fois cette récidive ganglionnaire s'accompagnait d'une repullulation linguale.

II. — Pas de traitement ganglionnaire.

Tableau II. — Cancer de la portion mobile de la langue.
Pas de traitement ganglionnaire.

A. *Pas d'adénopathie clinique initiale.*
70 cas.

		Décès : 45.	
Guérisons vérifiées après la cinquième année	25 (34 p. 100)	Récidives linguales seules	13
		Récidives linguales et ganglionnaires	16
		Récidives ganglionnaires seules	5
		Suites de traitement ou maladies intercurrentes avant la cinquième année	10
		Métastases	0
		Cause inconnue	1

B. *Adénopathie clinique initiale* (le traitement n'a pas été institué du fait de circonstances fortuites : refus du malade, mauvais état général, etc.).

39 cas.

Guérisons vérifiées après la cinquième année . 4 (10 p. 100)	Décès : 35.
	Récidives linguales seules 10
	Récidives linguales et ganglionnaires 9
	Récidives ganglionnaires seules . 9
	Suites de traitement ou maladies intercurrentes avant la cinquième année 6
	Métastases (coexistant avec une récidive ganglionnaire) . . . . . (1)
	Cause inconnue 1

Dans les premières années, et assez souvent, l'absence de toute adénopathie perceptible nous a conduits à transgresser les règles classiques imposant formellement un acte thérapeutique sur les aires ganglionnaires. Malgré que, sur 70 cas, le pourcentage des guérisons atteigne 34 p. 100, nous pensons avoir commis une erreur, puisque nous atteindrons par la chirurgie seule, appliquée aux même cas, sans adénopathie perceptible, un pourcentage de guérisons de 45 p. 100.

On peut s'étonner que, dans 39 cas avec adénopathie perceptible, aucun traitement n'ait été appliqué. Cette abstention a eu lieu généralement contre notre volonté (refus, disparition du malade, ou son mauvais état général). Le fait que 4 guérisons ont cependant été obtenues dans ces derniers cas avec adénopathie clinique est la première preuve dans ce travail de l'*imprécision de l'investigation clinique* et démontre les réserves qu'il convient de faire sur la valeur du diagnostic clinique de l'état d'envahissement ou d'intégrité des ganglions perçus.

Notons également que sur 39 récidives ganglionnaires, 25 fois coexistait un défaut de stérilisation linguale.

III. — Traitement ganglionnaire par chirurgie et radiations.

Tableau III. — Cancer de la portion mobile de la langue.
Traitement ganglionnaire : chirurgie et radiations.

A. *Pas d'adénopathie clinique initiale*, mais ganglions histologiquement envahis dans la proportion de $\frac{18}{18}$.

18 cas (18 envahissements ganglionnaires).

Guérisons vérifiées après la cinquième année. . 4 (22 p. 100) dont les ganglions étaient envahis par l'épithélioma.	Décès : 14.
	Récidives linguales seules 5
	Récidives linguales et ganglionnaires 6
	Récidive ganglionnaire seule. . . 1
	Suites de traitement ou maladies intercurrentes avant la cinquième année 1
	Métastases 1

B. *Adénopathie clinique initiale*, ganglions histologiquement envahis dans la proportion de $\frac{34}{36}$.

36 cas (34 envahissements ganglionnaires).

		Décès : 30.	
Guérisons vérifiées après la cinquième année. .	6 (16 p. 100)	Récidives linguales seules	5
dont les ganglions étaient envahis par l'épithélioma.		Récidives linguales et ganglionnaires	7
		Récidives ganglionnaires seules .	11
		Suites de traitement ou maladies intercurrentes avant la cinquième année	6
		Métastases (coexistant avec 2 récidives linguales)	(2)
		Cause inconnue	1

Dans cette seconde période, la chirurgie a commencé à prendre une place plus importante. La plupart des cas étaient opérés. Si l'examen histologique montrait des ganglions indemnes de cancer, on considérait le traitement terminé ; si, au contraire, ils étaient envahis, on irradiait la région opérée, généralement par curiethérapie sur support plastique moulé en pâte Colombia. Ceci explique que, dans ce tableau, tous les ganglions soient envahis, puisque seuls étaient traités de la sorte les cas dont les ganglions étaient cancéreux.

Nous attirons l'attention à nouveau sur ce fait — et nous y reviendrons — que sur 18 cas sans ganglions perceptibles cliniquement, 18 fois l'histologie a mis en évidence un envahissement cancéreux réel.

Même remarque que pour les tableaux précédents en ce qui concerne la fréquence de la récidive linguale, associée à la récidive ganglionnaire : sur 25 récidives ganglionnaires, 13 récidives linguales concomitantes.

IV. — Traitement ganglionnaire par chirurgie seule.

Tableau IV. — Cancer de la portion mobile de la langue.
Traitement ganglionnaire : chirurgie seule.

A. *Pas d'adénopathie clinique initiale*, mais ganglions histologiquement envahis dans la proportion de $\frac{15}{42}$.

42 cas (15 envahissements ganglionnaires).

		Décès : 23.	
Guérisons vérifiées après la cinquième année .	19 (45 p. 100)	Récidives linguales seules	6
dont, avec envahissement ganglionnaire	5 cas	Récidives linguales et ganglionnaires	9
		Récidives ganglionnaires seules .	3
		Suites de traitement ou maladies intercurrentes avant la cinquième année	2
		Métastases	2
		Cause inconnue.	1

B. *Adénopathie clinique initiale*, ganglions histologiquement envahis dans la proportion de $\frac{27}{58}$.

58 cas (27 envahissements ganglionnaires).

		Décès : 39.	
Guérisons vérifiées après la cinquième année .	19 (33 p. 100)	Récidives linguales seules	9
dont, avec envahissement ganglionnaire (le cas signalé comme douteux n'est pas compris dans ces 4 cas, il est mort de récidive linguale et ganglionnaire) . . .	4 cas	Récidives linguales et ganglionnaires	8
		Récidives ganglionnaires seules .	13
		Suites de traitement ou maladies intercurrentes avant la cinquième année	5
		Métastases	2
		Cause inconnue	4

Ce tableau montre les résultats du traitement appliqué actuellement d'une façon courante, à la Fondation Curie. Il nous est impossible de ne pas insister sur ce *pourcentage de guérisons atteignant 45 p. 100 dans 42 cas* où la palpation la plus minutieuse ne révélait pas d'adénopathie.

Ce pourcentage tombe *à 33 p. 100* dans les 58 cas avec adénopathies cliniques.

Si nous réunissons ces deux séries, nous totalisons 100 cas dont les aires ganglionnaires ont toutes été traitées précocément par chirurgie seule avec 38 guérisons, soit *38 p. 100.* Ces résultats, nous paraissent très encourageants, et nous incitent, pour le moment, à persévérer dans cette thérapeutique.

L'examen de ce tableau et du précédent nous apporte encore d'autres renseignements.

Nous devons dire d'abord que les 42 cas qui ont donné 19 guérisons, soit un pourcentage de 45 p. 100, ne sont nullement de ces tout petits cancers développés généralement sur une leucoplasie et dont la malignité n'est pas cliniquement évidente : ils sont le triomphe de la chirurgie quelle qu'elle soit, bistouri ordinaire ou électro-coagulation : il s'agissait, dans nos cas, de cancers cliniquement évidents, plus ou moins creusants ou infiltrants, les plus petits mesuraient environ 2 centimètres sur 1 centimètre ; certains atteignaient 4 à 5 centimètres sur 2 à 3.

L'examen du pourcentage des envahissements réels établit de façon éclatante l'*impossibilité du diagnostic clinique de l'état des ganglions.* Si nous joignons aux 18 cas sans adénopathie clinique du tableau III, les 42 cas semblables du tableau IV, *nous avons 60 cas sans aucune adénopathie perceptible et 33 fois (18+15), l'examen histologique des ganglions prélevés sur la pièce opératoire a montré leur envahissement réel.*

On a dit que la chirurgie ne guérissait que les cas dont les ganglions étaient indemnes de cancer. Cela est inexact : les chiffres du

tableau IV (traitement ganglionnaire par chirurgie seule) montrent que, sur *38 cas guéris* (19+19), *9 fois* les ganglions étaient envahis.

Ici encore, notons la fréquence des récidives linguales et ganglionnaires concomitantes : sur 33 récidives ganglionnaires, 17 récidives linguales.

V. — Traitements ganglionnaires tardifs.

Tableau V. — Cancer de la portion mobile de la langue.
Traitements ganglionnaires tardifs (institués à partir du cinquième mois qui a suivi le traitement de la langue).

A. *Par les radiations* (curiethérapie ou rœntgenthérapie).
12 cas.

		Décès : 12.	
Guérison	0	Récidive linguale seule	0
		Récidives linguales et ganglionnaires.	6
		Récidives ganglionnaires seules . .	6

B. *Par chirurgie et radiations*, ganglions histologiquement envahis dans la proportion de $\frac{22}{22}$.
22 cas (22 envahissements ganglionnaires).

		Décès : 18.	
Guérisons vérifiées après la cinquième année. . dont les ganglions étaient envahis par l'épithélioma.	4 (18 p. 100)	Récidive linguale seule	1
		Récidives linguales et ganglionnaires.	8
		Récidives ganglionnaires seules . .	5
		Suites de traitement et maladies intercurrentes.	2
		Métastase (dont 1 coexiste avec 1 récidive linguale)	3

C. *Par chirurgie*, ganglions histologiquement envahis dans la proportion de $\frac{11}{12}$.
12 cas (11 envahissements ganglionnaires).

		Décès : 10.	
Guérisons vérifiées après la cinquième année. . dont les ganglions étaient envahis par l'épithélioma.	2 (16 p. 100)	Récidives linguales seules.	2
		Récidives linguaels et ganglionnaires .	2
		Récidives ganglionnaires seules . .	2
		Suites de traitement ou maladies intercurrentes.	4

L'infériorité des résultats est évidente, mais seuls ont guéri les cas opérés, avec ou sans irradiation post-opératoire. Ce tableau confirme la possibilité de guérir par chirurgie des adénopathies cancéreuses : les 6 cas guéris avaient des ganglions réellement envahis. Il ne semble pas que les radiations post-opératoires aient joué un rôle important dans ces guérisons.

VI. — Etude des adénopathies croisées ou bilatérales. (Tableaux VI et VII.)

L'un de nous, dans une communication antérieure, a montré combien rarement avait été appliquée la règle théorique de l'opération bilatérale sur le cou. Nous avons déjà soutenu qu'en présence d'un cancer bien latéralisé, il n'y avait pas lieu de traiter les deux côtés du cou et qu'il suffisait d'intervenir sur le côté correspondant à la localisation linguale. Cette conception s'appuie sur l'étude anatomo-clinique des envahissements ganglionnaires dont la valeur pratique est autrement grande que celle des études anatomiques portant sur des langues saines.

Nous avons appliqué constamment cette règle.

Mais, ayant constaté un nombre important de récidives ganglionnaires croisées ou bilatérales, nous avons eu l'impression, au cours de ces dernières années, de ne pas être intervenus assez souvent sur les deux côtés du cou.

Nous avons donc groupé, d'une part, tous nos cas d'adénopathies croisées ou bilatérales et d'autre part tous les cas de cancer touchant ou dépassant la ligne médiane. C'est là l'objet des deux tableaux suivants.

Tableau VI. — Cancer de la portion mobile de la langue. Etudes des adénopathies croisées ou bilatérales.

77 cas.

La lésion linguale ne touchait pas la ligne médiane.	18 cas	La lésion linguale touchait ou dépassait la ligne médiane . .	59 cas
Nombre total des lésions linguales bien latéralisées.	306 cas	Nombre total des lésions linguales touchant ou dépassant la ligne médiane.	188 cas
Proportion de l'envahissement croisé ou bilatéral dans les lésions linguales bien latéralisées.	$\frac{18}{306}$ (6 p. 100)	Proportion de l'envahissement croisé ou bilatéral dans les lésions linguales touchant ou dépassant la ligne médiane.	$\frac{59}{188}$ (32 p. 100)

Sur 306 cancers bien latéralisés, il n'y a eu d'adénopathie croisée ou bilatérale que dans *6 p. 100* des cas. Par contre, cet envahissement bilatéral s'élève à *32 p. 100* dès que le cancer lingual atteint ou dépasse la ligne médiane.

TABLEAU VII. — CANCER DE LA PORTION MOBILE DE LA LANGUE.
ETUDE DES ADÉNOPATHIES DES CANCERS TOUCHANT OU DÉPASSANT LA LIGNE MÉDIANE LINGUALE.

Nombre de ces cancers	188	
Sans adénopathie	58	(32 p. 100)
Avec adénopathie homolatérale	71	(36 —)
Avec adénopathie croisée ou bilatérale	59	(32 —)

Sur 188 cas atteignant ou dépassant la ligne médiane, l'absence d'adénopathie, l'adénopathie homo-latérale, l'adénopathie croisée ou bilatérale représentent 3 évolutions qui se produisent avec un pourcentage presque égal. Si, dans des cancers semblables, atteignant ou dépassant la ligne médiane, on ne traite qu'un des côtés du cou, on condamne à une récidive du côté opposé, 59 malades sur 188, soit 32 p. 100 des patients.

VII. — RÉSUMÉ.

TABLEAU VIII. — CANCER DE LA PORTION MOBILE DE LA LANGUE. RÉSUMÉ.

Cas traités de 1920 à 1933 inclus	494	
Guérisons vérifiées après la cinquième année	118	(23 p. 100)
Récidives linguales { seule 72 (14 p. 100) ; avec récid. ganglionn. 150 (30 p. 100) }	222	(44 —)
Récidives ganglionnaires { seules 84 (17 p. 100) ; avec récid. linguale 150 (30 p. 100) }	234	(47 —)
Cas traités sans évidement chirurgical des ganglions du cou ou avec évidement sur une récidive déjà traitée primitivement par les radiations	306	
Guérisons après la cinquième année	64	(21 —)
Cas traités avec évidement chirurgical des ganglions du cou	188	
Guérisons vérifiées après la cinquième année	54	(29 —) dont 25 avec envahissement ganglionnaire histologique.
Mortalité opératoire des évidements (188 évidements + 12 évidements pour récidive après traitement de l'adénopathie par les radiations).	5	(2,5 —)

VIII. — TRAITEMENT CHIRURGICAL DES RÉCIDIVES LINGUALES.

TABLEAU IX. — CANCER DE LA PORTION MOBILE DE LA LANGUE.
RÉCIDIVES LINGUALES POST-RADIOTHÉRAPIQUES ET TRAITÉES PAR CHIRURGIE OU ÉLECTROCOAGULATION.

40 cas.

	Décès : 30.
Guérisons vérifiées après la cinquième année 10	Dans 10 de ces cas la langue est restée guérie et les malades sont morts de six mois à quatre ans plus tard d'évolution ganglionnaire, de métastases, de maladies intercurrentes ou de cause inconnue.

En constatant la fréquence très grande de la simultanéité des récidives linguales et ganglionnaires, nous avons été amenés à rechercher si la récidive linguale qu'on ne peut habituellement plus traiter par les radiations n'était pas justiciable de la chirurgie ou de l'électro-chirurgie. 40 récidives nous ont été ainsi confiées sur lesquelles nous avons obtenu 10 guérisons ; ce résultat n'est pas négligeable, étant donné la gravité habituelle de ces récidives. Nous sommes d'autant plus encouragés dans cette ténacité que sur nos 30 échecs restants, 10 fois la langue opérée est restée guérie, la mort du malade s'étant produite avant la cinquième année, par récidive ganglionnaire, métastase éloignée ou maladie intercurrente.



Il suffit de lire les tableaux que nous venons de présenter et les quelques commentaires qui les accompagnent, pour aboutir à la conclusion que le meilleur traitement des adénopathies a été l'opération précoce. Néanmoins, son indication se pose très différemment, suivant les cas.

Lorsqu'on perçoit des ganglions, tous les auteurs admettent la nécessité d'un traitement ; la plupart pensent que le traitement chirurgical est le plus sûr, certains y joignent la radiothérapie soit avant, soit après. Il n'en est plus de même *lorsqu'on ne perçoit pas d'adénopathies :* la discussion ne porte que sur ces cas. Trois attitudes sont possibles, chacune trouve des défenseurs.

1° Certains auteurs préconisént l'*irradiation systématique du cou*, dans un but « préventif », avec des doses modérées, dans l'espoir de respecter les tissus sains, mais d'arrêter cependant l'évolution de l'infestation discrète des ganglions. Rien ne nous a permis jusqu'à ce jour de juger favorablement cette façon de faire et nous lui sommes formellement opposés.

2° Certains cancérologues préconisent l'*abstention de toute thérapeutique* et l'observation très attentive du malade ; si des adénopathies apparaissent, il serait temps d'intervenir. Cette conduite trouverait sa justification dans l'intégrité fréquente des ganglions (50 p. 100 environ) dans les cas sans adénopathie perceptible qui sont les seuls dont nous parlons. Quelques auteurs pensent même que les caractères cliniques des ganglions perçus, leur mobilité, leur consistance, permettent d'apprécier assez exactement leur nature inflammatoire pure ou leur nature cancéreuse pour prolonger l'absention ou pour intervenir. Il nous est impossible de partager cette manière de voir. Si les caractères cliniques d'un ganglion cancéreux à un stade avancé sont généralement évidents, il n'en est pas de même au début de l'envahissement. Tous nos examens cliniques, confrontés avec l'examen histologique, nous ont conduits à n'accorder qu'un *crédit très limité aux données de l'examen clinique ;* nous rappelons que sur *60 cas sans adénopathie perceptible*,

33 fois les ganglions étaient réellement envahis. Nous ne pouvons donc pas, à plus forte raison, admettre l'abstention en présence d'une adénopathie dûment constatée. Le chirurgien qui, en présence d'un cou dépourvu d'adénopathie perceptible, s'abstient pour éviter une opération qui paraît inutile, doit se souvenir que, dans la moitié des cas, il laisse évoluer un ensemencement ganglionnaire déjà existant, quoique silencieux. Il évitera certainement des opérations inutiles, mais sera conduit à pratiquer des opérations tardives. D'après nos chiffres, *son pourcentage de guérisons tombera de 45 p. 100 à 16 ou 18 p. 100.* Cette énorme chute trouve son explication dans ce fait, sur lequel nous avons insisté dans d'autres publications, que l'adénopathie de ces cas opérés tardivement s'est développée parfois plusieurs années après la guérison du cancer lingual, mais souvent avec une *rapidité presque foudroyante* et une extension péri-ganglionnaire rapide. Dans ces cas, l'opération est alors toujours mauvaise.

3° Ces considérations nous ont conduits à adopter la troisième attitude qui est l'*intervention précoce*, la plus rapprochée possible du traitement de la lésion de la langue. Nous pratiquons ainsi un nombre important d'opérations inutiles ; mais, à ce prix, nous évitons l'opération tardive. De la sorte, nous avons obtenu le pourcentage de 45 p. 100 de guérisons (tableau IV). Ce conseil d'opérer précocement les cas les plus bénins en apparence n'est pas un de ces conseils théoriques trop fréquents en matière de chirurgie du cancer. Les chiffres suivants en sont la meilleure preuve, ils montrent l'extension considérable que nous donnons réellement à la chirurgie dans le traitement des aires ganglionnaires.

En quatorze ans (1920 à 1933), nous avons pratiqué 200 évidements du cou pour cancer de la partie mobile de la langue ; dans les cinq années suivantes seules (1934-1938), nous en avons pratiqué 180.



Nous croyons devoir insister sur quelques détails concernant ce traitement chirurgical.

Nous nous trouvons autorisés à opérer aussi largement, d'abord par les résultats que nous avons obtenus, nous n'insisterons plus sur ce point ; mais, de plus, par la bénignité de l'opération : sur 200 opérations, nous n'avons eu que 5 morts post-opératoires. Nous attribuons cette faible mortalité avant tout à l'emploi de l'anesthésie loco-régionale et à la limitation de l'indication aux cas favorables. A tous égards, la chirurgie est mauvaise quand les adénopathies sont fixées. La mortalité, notablement plus élevée de beaucoup d'autres statistiques, s'explique facilement, lorsqu'elles sont suffisamment détaillées, par l'emploi de l'anesthésie générale, responsable de complications pulmonaires mortelles. Près des trois quarts de nos opérations sont achevées à l'anesthésie loco-régionale ; dans un quart des cas

environ, celle-ci est insuffisante en fin d'opération ; quelques bouffées d'anesthésie générale permettent de terminer ; en procédant de la sorte, jamais nous n'avons observé de complication pulmonaire grave.

Comme toute la chirurgie du cancer, l'évidement du cou est une opération mutilante ; elle peut être suivie de troubles qu'il faut prévoir, le malade doit en être averti : paralysie discrète du facial inférieur ; trouble de la sensibilité dans la région opérée (une seule fois nous avons observé une hyperesthésie cutanée très vive et dont la malade a beaucoup souffert) ; enfin, paralysie du trapèze due à la section de la branche externe du spinal et des nerfs cervicaux profonds ; certains malades n'en sont absolument pas gênés, d'autres se plaignent d'une lourdeur de l'épaule qui peut persister longtemps et d'une limitation variable de l'élévation du bras. Habituellement ces inconvénients sont assez bien tolérés, ils ne constituent pas une véritable infirmité ; mis en regard de la gravité de la maladie, ils ne paraissent pas constituer une contre-indication opératoire.

On a accusé ces opérations d'être suivies d'essaimage et d'extension rapide du mal. Cela est très rare et nous ne l'avons vu que dans des cas d'envahissements ganglionnaires étendus, souvent lorsqu'il s'agit d'opérations tardives, sauf exception, toujours mauvaises.

Il est possible que certaines formes histologiques du cancer de la langue favorisent la diffusion post-opératoire (4) ; c'est là une étude d'un intérêt évident, mais nous ne pouvons pas en parler avec une expérience personnelle.

Il faut tout faire pour éviter des greffes dans le champ opératoire, c'est-à-dire la blessure des adénopathies ; pour y parvenir, il faut condamner sans appel toutes les opérations partielles portant sur une adénopathie isolée ou un seul groupe ganglionnaire. Lorsque nous avons commis cette faute, au début de notre pratique, les récidives rapides nous ont toujours démontré notre erreur. Dans tous les cas, et sans exception, l'opération, d'ailleurs parfaitement réglée, doit être très vaste et porter sur les régions carotidienne, sous-maxillaire, sus-claviculaire et sous-mentale. Nous attirons particulièrement l'attention sur l'intérêt certain qu'il y a, même dans les cancers unilatéraux, à dépasser la ligne médiane au niveau de la région sous-mentale : nous y avons souvent observé des récidives rapides. Nous n'entrons pas dans le détail de la technique, nous l'avons décrite à plusieurs reprises, mais nous rappelons que toujours nous enlevons en bloc, le sterno-cléido-mastoïdien et la jugulaire interne. Depuis quelques années, nous sectionnons le ventre postérieur du digastrique, cette section donne du jeu à la jugulaire interne qu'on peut couper 2 centimètres plus haut ; ce gain n'est pas sans importance, il permet d'étendre l'exérèse dans la partie haute au-dessus du ganglion principal sous-digastrique, là où

(4) Delarue (M.) et Mme Fayein. Les indications fournies par l'étude histologique de la tumeur primitive dans le choix des méthodes thérapeutiques. *Rev. Méd. Franc.*, n° 2, février 1939.

précisément l'envahissement ganglionnaire est le plus fréquent et la blessure des ganglions, plus grave. D'ailleurs, si notre mérite est d'avoir étendu les indications de l'intervention et de l'avoir pratiquée avec une ténacité persévérante, l'idée de cette technique appartient à Maitland (5) et à Crile (6).

Certains auteurs vont nous objecter qu'en procédant de la sorte, nous détruisons des tissus lymphatiques sains auxquels ils attribuent un rôle de défense contre le cancer. C'est là une question du plus haut intérêt. Pour le moment, elle est pleine d'obscurité et d'incertitude et, de ce fait d'ailleurs, prête à des commentaires faciles et fâcheux. Il est évident qu'en curiethérapie ou en rœntgenthérapie, le respect des tissus sains doit être un souci constant : la nécrose qui résulte de l'administration de doses excessives, non seulement ne guérit pas le cancer, mais supprime la possibilité ultérieure de tout traitement, sans parler même des dangers immédiats et parfois mortels de ces nécroses. Il n'en est pas de même lorsqu'il s'agit de chirurgie. Aussi vaste que soit l'exérèse, les tissus qui restent sont sains. L'effort chirurgical a, depuis longtemps, consisté à dépasser le mal, même au prix d'opérations inutiles en apparence ; tout ce qui fera restreindre l'étendue de nos opérations ira contre les notions les plus solidement établies concernant la propagation des tumeurs malignes. Cela est particulièrement regrettable lorsqu'on appuie cette restriction opératoire sur une notion aussi incertaine que la prétendue « défense lymphatique ». Nous serons les premiers à abandonner complètement notre façon de voir actuelle, le jour où on nous aura montré le danger de ces grandes exérèses lymphatiques.

Vingt ans d'observation de cancer nous ont surabondamment démontré le danger des petites opérations et des exérèses partielles, mais jamais nous n'avons observé les méfaits *des vastes exérèses lorsqu'elles s'adressent à des adénopathies bien mobiles, envahies ou non, et lorsque la localisation linguale est sûrement stérilisée.*

Il est bien évident que lorsqu'il n'en est pas ainsi, on fait courir aux malades tous les risques de greffe opératoire ou de repullulation.



La fréquence de l'*envahissement ganglionnaire croisé ou bilatéral* nous a donné la certitude que nous n'avons pas assez souvent opéré sur les deux côtés du cou. Nous le faisons aujourd'hui davantage ; non pas lorsqu'il s'agit de cancer bien latéralisé, mais lorsque la lésion linguale s'approche, touche ou dépasse la ligne médiane (tableaux VI et VII). Nous nous rendons bien compte que ce conseil manque de précision, car on peut interpréter différemment ce voisinage de la ligne médiane lorsque la lésion ne la dépasse pas nettement ; nous dirions volontiers qu'il faut opérer des deux côtés du cou quand le cancer n'est pas nettement

(5) Maitland. *Australian Med. Gazette*, 20 octobre 1906.
(6) Crile, in *Keen's Surgery*, 1919.

localisé à un bord et qu'il s'agit d'un cancer du dos ou de la face inférieure de la langue. Si dans ces cas on n'intervient que d'un seul côté, on évitera évidemment un certain nombre d'opérations bilatérales inutiles, mais dans 32 p. 100 des cas, on observera l'évolution d'adénopathies croisées (tableau VII).

Ici se pose la question de l'extirpation bilatérale de la jugulaire interne. Nous ne pouvons pas nous permettre de la conseiller en deux temps trop rapprochés, mais nous ne pouvons pas préciser le délai minimum qui peut autoriser l'exérèse des deux jugulaires internes ; nous l'avons pratiquée dans des opérations *tardives* du côté opposé sans observer aucun trouble grave.

Dans le cas d'évidement bilatéral systématique et précoce, nous évitons l'excision de la jugulaire du côté opposé.

*
* *

Pour terminer, nous devons insister sur *le rôle de la récidive linguale dans l'échec du traitement des aires ganglionnaires.* Les récidives linguales et ganglionnaires co-existent fréquemment : tous nos tableaux le mettent en évidence.

Il est bien certain qu'une opération sur les ganglions est vouée à l'échec si la langue n'est pas stérilisée. Une première amélioration est possible par le perfectionnement du traitement de la lésion linguale, supprimant l'origine de l'essaimage. Certains cas dépassent nos possibilités ; ce sont ces cancers successifs de la langue apparaissant dans les années qui suivent le traitement initial en des points non traités ; ce sont là de nouvelles dégénérescences d'autres leucoplasies. Il n'y a d'espoir de supprimer ces causes répétées d'infestation lymphatique que par un traitement très rapide de ces nouvelles localisations linguales.

La radiumpuncture des cancers de la langue donne de magnifiques résultats, elle guérit des lésions étendues sur lesquelles la chirurgie et même l'électro-chirurgie conduiraient à un échec certain, ou, tout au moins, à une énorme mutilation. On peut la perfectionner : c'est là un problème d'une grande importance ; il n'entre pas dans le cadre de ce travail.

Mais il est peut-être possible d'agir sur certaines langues dont la radiumpuncture n'a pas abouti à une stérilisation immédiate évidente. Ces cas se présentent toujours de la même façon : la cicatrication de l'ulcération a été obtenue, et il persiste une induration plus ou moins étendue, habituellement très prononcée qui ne disparaît pas. S'agit-il d'un insuccès ? S'agit-il d'une infection subaiguë ? S'agit-il d'un début de radionécrose ? S'agit-il des trois choses à la fois ? Il est impossible de le savoir autrement que par l'épreuve du temps et cela peut être fort long. Si l'on opère les aires ganglionnaires et si la langue n'est pas guérie, on pratique une opération inutile, et peut-être nuisible. Si pour

opérer on attend la certitude de la guérison linguale on court le risque, très préjudiciable, de laisser évoluer un envahissement ganglionnaire microscopique pour lequel l'opération serait excellente.

Notre tendance actuelle est d'opérer, mais nous nous demandons si sur ces cas douteux, et bien entendu, sur ceux-là seulement, une large exérèse linguale — électro-coagulation chirurgicale par appareil à grande intensité — ne pourrait pas réparer l'échec probable de la radiumpuncture. Cette idée trouve sa justification dans les résultats que nous avons obtenus en opérant 40 cas de récidive linguale (tableau IX). Dix fois nous avons obtenu une guérison complète de plus de cinq ans, et sur les 30 échecs, 10 autres fois la langue est restée guérie jusqu'à la mort du malade, celle-ci étant survenue avant la cinquième année par évolution d'adénopathies, métastases, ou maladies intercurrentes.

Cependant il ne s'agit là que d'opérations peu nombreuses et notre expérience est encore beaucoup trop étroite pour que nous puissions en parler davantage.

*
* *

La chirurgie du cancer de la langue, comme celle de toutes les tumeurs malignes, est très imprécise. Sans même insister sur l'extrême malignité de certains cas pour lesquels tous nos efforts restent inutiles, elle s'adresse à un mal dont il est toujours *absolument impossible d'apprécier l'étendue réelle* : le cancer le plus limité en apparence peut s'accompagner d'une propagation ganglionnaire qu'aucune investigation ne nous permet de déceler. Ainsi se justifient ces opérations que certains qualifient d'excessives mais qui, seules, permettent d'espérer une éradication complète.

Le cancer de la langue offre des particularités favorables : sa généralisation est très rare, son extension ganglionnaire se fait dans un territoire relativement limité que la chirurgie peut atteindre, surtout si elle est précoce et suffisamment étendue. Peut-être ces particularités expliquent-elles les bons résultats de la chirurgie des aires ganglionnaires cervicales du cancer de la partie mobile de la langue.

Aux prochaines Journées de Cancérologie de Liége, le professeur J. Ducuing a annoncé une communication intitulée « Le recul de la Chirurgie dans le traitement des adénopathies cancéreuses du cou ». Tout ce que nous avons observé nous conduit à penser, au contraire, que la chirurgie doit, à l'heure actuelle, tenir la première place dans le traitement des adénopathies du cancer de la partie mobile de la langue. C'est grâce à elle que, chez les malades ne présentant pas d'adénopathie palpable et opérés précocement, nous avons obtenu un pourcentage de guérison de 45 p. 100. Aussi, croyons-nous que c'est dans cette voie qu'il faut persévérer.

PRÉSENTATIONS DE MALADES

Coxalgie ayant entraîné un raccourcissement de 14 centimètres. Marche excellente grâce à l'ankylose en forte abduction du membre,

par M. **E. Sorrel.**

J'ai l'honneur de vous présenter une jeune fille de dix-huit ans qui, malgré une ankylose de la hanche et un raccourcissement considérable d'un membre inférieur, marche comme vous pouvez vous en rendre compte de façon presque parfaite avec une claudication fort légère.

Elle eut, vers l'âge de sept ans, une coxalgie, pour laquelle en 1931, alors qu'elle avait dix ans environ, une arthrodèse de la hanche a été faite à Berck. Le fémur s'étant mis en flexion et en adduction, une ostéotomie sous-trochantérienne fut pratiquée dans mon service en 1935, le membre étant placé en forte abduction, car son raccourcissement était déjà très notable et atteignait 10 centimètres environ à cette époque.

Depuis ce moment, le membre est resté en bonne position, mais le raccourcissement a continué à augmenter et a atteint 14 centimètres en 1937. L'enfant avait alors seize ans, elle n'a plus beaucoup grandi et la différence de longueur des deux membres inférieurs est restée la même : elle est donc, actuellement, de 14 centimètres également.

On pourrait se demander pourquoi elle est aussi importante ; car on n'en voit pas de semblable, habituellement, dans les coxalgies, même lorsqu'elles ont évolué de façon plus sérieuse encore qu'ici. Pour ma part, je croirais assez volontiers que le greffon en est en grande partie la cause. Il est bien entendu que l'épiphyse supérieure du fémur est moins fertile que l'épiphyse inférieure, il n'empêche qu'elle joue quand même un certain rôle, et ce n'est pas la première fois que je vois un greffon implanté près d'un cartilage de conjugaison en empêcher ou tout au moins en diminuer l'activité. Mais je ne veux pas aborder cette question aujourd'hui.

Ce sur quoi je voudrais attirer votre attention, c'est sur la façon vraiment étonnante dont cette jeune fille marche, court, monte et descend les escaliers. Jamais on ne pourrait penser qu'il y a entre ses deux membres la différence de longueur que je vous ai indiquée. Et pourtant elle ne porte qu'une chaussure basse, sans tige, très peu surélevée. Grâce à la bascule du bassin que lui permet l'ankylose du membre en abduction assez forte, elle arrive à regagner et à compenser une partie importante de son raccourcissement, et comme la hanche est solidement ankylosée, elle marche d'une façon fort aisée. Depuis deux ans, d'ail-

leurs, elle gagne sa vie comme modiste. Elle fait un long chemin chaque jour pour se rendre à son travail, et elle mène une existence fort active, sans souffrir et sans se sentir fatiguée.

Si je me permets d'insister sur ce point, c'est parce que, en face de cette différence de longueur des deux membres inférieurs, d'autant plus importante que la jeune fille est de petite taille, je m'étais demandé si l'ostéotomie et la bascule du bassin qu'elle permet seraient suffisantes et s'il ne faudrait pas faire également un *raccourcissement du membre sain.* C'est une opération qui a été fort souvent pratiquée et j'en ai vu des résultats favorables, mais j'avoue que jusqu'ici, pour mon compte, je n'en ai jamais rencontré l'indication, malgré le très grand nombre de malades atteints de différence de longueur des deux membres que j'ai eu l'occasion de voir et j'en arrive à me demander si ces indications ne sont pas beaucoup plus exceptionnelles qu'on pourrait le croire en lisant certains travaux sur ce sujet. Cette jeune malade, en tout cas, aurait, je crois, beaucoup plus perdu que gagné à un raccourcissement du membre sain. Il est probable que ce membre ne présenterait pas la magnifique musculature qu'il a acquis, que peut-être il serait de temps à autre le siège de quelques douleurs et qu'en fin de compte la marche serait moins facile et moins assurée qu'elle ne l'est maintenant.

Ce sont des cas de ce genre qu'il faut avoir à l'esprit, me semble-t-il, quand on discute les indications des opérations de raccourcissement d'un membre inférieur et c'est la raison pour laquelle je me suis permis de vous présenter cette jeune fille.

Rétrécissement de l'œsophage par péri-œsophagite,

par M. G. **Lardennois.**

Voici un homme de trente-sept ans que j'ai opéré le 29 mars dernier pour une sténose œsophagienne basse. L'affection datait de cinq ans. Elle s'était développée en quelques jours rapidement avec des phénomènes aigus.

Notre jeune homme en était arrivé à ne plus avaler les aliments solides. Son état général n'était pas très modifié pourtant.

Ce qui est intéressant, c'est d'abord que le malade est parfaitement guéri. C'est ensuite que la lésion consistait uniquement en un voile de péri-œsophagite disposé en avant de l'œsophage, à la hauteur des piliers et écrasant l'œsophage sur la saillie de la colonne vertébrale.

La disposition est bien connue. C'est la deuxième fois que je la vois. Je l'ai trouvée disposée de la même façon chez une femme d'une soixantaine d'années.

La membrane fibreuse paraît formée d'un repli qui va du bord interne de la rate à la face inférieure du foie. Il m'a été très facile de décoller cette membrane de l'œsophage et de la couper entre deux pinces longues et fines.

Je n'ai eu à pratiquer qu'une seule ligature. J'ai pu abaisser



Fig. 1. — Sténose de l'œsophage basse par péri-œsophagite.

l'œsophage très commodément, d'autant plus que j'opérais le malade en position assise, dégageant bien la face inférieure des coupoles diaphragmatiques.

Je me suis demandé si sous cette membrane n'existait pas un épaississement des fibres musculaires circulaires de l'œsophage.

Je n'ai rien vu de semblable. Par un scrupule de conformisme, j'ai entamé légèrement, d'une incision longitudinale, la paroi œsophagienne, j'ai pu constater que cette paroi était remarquablement mince et que l'opération de Haller n'était pas indiquée.

Deux jours après mon intervention, l'opéré pouvait dévorer sans



FIG. 2. — Mégaœsophage par sténose extrinsèque.

difficulté un solide quignon de pain et, depuis, il ne présente aucune gène de déglutition.

ÉLECTION D'UN ASSOCIÉ PARISIEN

Nombre de votants : 65. — Majorité absolue : 33.

MM. Meillère, 50 voix, élu ; Sylvain Blondin, 5 voix; Dufourmentel, 3 voix ; Hertz, 2 voix ; Redon, 2 voix ; Séjournet, 2 voix ; Bulletin blanc, 1.

M. Meillère ayant obtenu la majorité des suffrages est proclamé associé parisien de l'Académie de Chirurgie.

Le Secrétaire annuel : ROBERT MONOD.

Imprimé par l'Ancne Impie de la Cour d'Appel, A. MARETHEUX, Dir., 1, r. Cassette, à Paris (France

MÉMOIRES

DE

L'ACADÉMIE DE CHIRURGIE

Séance du 14 Juin 1939.

Présidence de M. Henri Hartmann, *ancien président.*

PROCÈS-VERBAL

La rédaction du procès-verbal de la précédente séance est mise aux voix et adoptée.

CORRESPONDANCE

La correspondance comprend :

1° Les journaux et publications périodiques de la semaine.

2° Des lettres de MM. Banzet, Sénèque, R.-Ch. Monod, Welti, s'excusant de ne pouvoir assister à la séance.

3° Une lettre de M. Jean Meillère, remerciant l'Académie de l'avoir élu associé parisien.

4° Un travail de M. Sarroste (Armée), intitulé : *La valeur de l'infiltration stellaire dans les fractures du scaphoïde tarsien.*

M. Albert Mouchet, rapporteur.

5° Un travail de M. Bergouignan (Evreux), intitulé : *Perforation d'un ulcère pylorique chez un enfant de dix ans.*

M. André Martin, rapporteur.

6° Un travail de M. Jacques Lacoste (Tulle), intitulé : *Un cas de tétanos traité avec succès par le sérum antitétanique à fortes concentrations*, est versé aux Archives de l'Académie sous le n° 198.

Des remerciements sont adressés à l'auteur.

Publication périodique hebdomadaire.

RAPPORT

A propos des dangers de la suture primitive dans les traumatismes ouverts du temps de paix,

par M. **Vassitch** (de Belgrade).

Rapport de M. J. Okinczyc.

Je suis chargé d'un rapport sur un travail de mon ami Vassitch (de Belgrade) qui apporte une intéressante contribution à la discussion qui s'est récemment instituée sur ce sujet à cette tribune.

A vrai dire, ce travail se suffit à lui-même ; comprenant presque exclusivement des chiffres et des résultats, il ne prête guère à la critique, et les réflexions qui l'accompagnent sont surtout explicatives de la valeur de ces chiffres et de ces résultats. Je me bornerai donc à présenter le travail de M. Vassitch, en attirant seulement l'attention sur le soin apporté par nos amis de l'étranger à la lecture de nos mémoires, ce qui est plus naturel encore pour M. Vassitch qui a poursuivi à Paris toute sa formation médicale et chirurgicale, et qui n'a cessé depuis qu'il a rejoint son pays de garder un contact étroit avec ses amis et ses maîtres de France.

Je lui laisse la parole :

« La communication de Braine de 1933 m'avait incité, à l'époque, à faire une statistique de la totalité des plaies traitées, dans mon service de la consultation municipale, de 1929 à 1934, celle-ci ayant pu présenter une signification d'autant plus grande qu'elle était homogène, pratiquée suivant une technique déterminée et par un personnel toujours le même. J'y ai ajouté depuis les cas traités en 1934.

Sur 19.287 plaies observées du 1er janvier 1929 au 1er janvier 1935, il a été pratiqué 5.722 sutures primitives, soit environ 29 p. 100. Si là-dessus on essaie de dégager ce qui revient aux plaies contuses d'une part et aux plaies par section d'autre part (statistique de 1934 seule envisagée), il a été suturé en 1934 :

316 plaies contuses sur 3.054, soit un peu plus de 10 p. 100, alors que 343 plaies par section ont été suturées sur 1.731, soit environ 25 p. 100.

Si, compte tenu des autres variétés de plaies (morsure, armes à feu), le chiffre des sutures primitives se trouve abaissé de 29 p. 100 (statistique globale) à 13 p. 100 seulement en 1934, il faut en chercher la raison dans le changement du personnel médical de mon service, dont par prudence il fallait attendre une éducation préalable.

Ceci dit et pour faire comprendre la suite de la statistique concernant les régions atteintes, les lésions des parties molles et les lésions associées ainsi que les résultats obtenus, il y a lieu d'envisager en quelques mots le fonctionnement du service.

J'ai le rare privilège d'être à la tête d'un service considéré en quelque sorte de premier secours, c'est dire d'être en présence des blessés dans un laps de temps, écoulé après l'accident, réduit au minimum. Tout privilège a un revers ; ces malades, une fois traités, ne peuvent pas toujours être suivis dans mon service par suite de la nécessité de leur renvoi à leurs Caisses d'assurances respectives. Je ne peux donc suivre qu'une moitié de blessés environ (près de deux tiers des plaies suturées et moins d'un tiers des plaies non suturées). J'ai pu d'autre part obtenir le fonctionnement simultané d'un service de radiologie et posséder ainsi des renseignements sur l'état des lésions associées. Par contre, il n'en a pas été de même du laboratoire.

Les chiffres seront donc nuls quant aux preuves bactériologiques, en ce qui concerne les souillures, et incomplets en ce qui concerne les suites opératoires, d'une part par le fait même de l'existence des cas non suivis, d'autre part et comme pour toute statistique par la possibilité d'inexactitudes, tant en ce qui concerne le signalement des incidents qu'en ce qui concerne la durée du traitement. Pour éviter, dans la mesure du possible, toute cause d'erreur, j'ai fait ranger dans la catégorie des cas non suivis, toute plaie suivie moins de quatre jours.

Ces restrictions faites, il y a eu, en 1934, de soignées 5.025 plaies dont :

900 pour le cuir chevelu,
374 pour la face,
1.176 pour les pieds,
1.480 pour les mains,
714 pour les doigts et
381 pour le reste du corps.

Sur 316 cas de suture primitive des plaies contuses :

116 ou 36 p. 100 n'ont pas été suivis,

162 ou 51 p. 100 ont guéri en moins de dix jours,

38 ou 12 p. 100 en plus de dix jours ; pour 5 d'entre eux (1,5 p. 100), les soins ont atteint entre le vingtième et vingt-cinquième jour.

Aucun incident évolutif suppuratif, extensif, digne d'être noté n'a été enregistré.

Sur 2.738 cas de plaies contuses *non suturées*, 1.850 n'ont pas été suivis, soit 67 p. 100,

484 ou 17 p. 100 suivis moins de dix jours,

404 ou 14 p. 100 soignés au delà de dix jours, ces soins ayant atteint jusqu'à quatre-vingt-quinze jours.

343 *sutures primitives* pour plaies par section donnent :

124 cas (36 p. 100) non suivis,

190 plaies (55 p. 100) guéries en moins de dix jours,

29 plaies (8 p. 100) guéries en dépassant les dix jours, dont 8 sont soignées plus de quinze jours et 1 seulement atteint le vingtième jour.

Ces chiffres sont suffisamment éloquents par eux-mêmes pour prouver que là aussi, comme pour les plaies contuses, aucun incident sérieux n'a pu compliquer la suture primitive.

Sur 1.388 cas de plaies par section *non suturées :*

960 (69 p. 100) n'ont pas été suivis,

265 (19 p. 100) ont été suivis moins de dix jours et

163 (11 p. 100) soignés au delà de dix jours, ces soins ayant atteint jusqu'à cinquante et un jours.

Sur les 19.287 plaies observées, il y a eu 154 lésions associées osseuses et articulaires (il s'agit des lésions des mains et des doigts), dont *102 ont été suturées*, réparties comme suit :

Lésions osseuses au nombre de 140 dont 88 sutures primitives.

Lésions articulaires ou ostéo-articulaires au nombre de 14, toutes suturées.

Des 14 sutures articulaires, abstraction faite de 4 cas non suivis, la durée des soins des 10 réunions par première intention n'a dépassé le quinzième jour que trois fois, dont deux fois dix-sept jours et une fois dix-neuf jours.

Des 88 sutures primitives des fractures ouvertes, 29 (32 p. 100) n'ont pas été suivies.

La durée des soins des 59 réunions par première intention n'a atteint vingt jours que quatre fois (6 p. 100), et une fois seulement le vingt-cinquième jour.

Somme toute, je n'ai eu à déplorer au cours de ces six années aucun incident. Il en a été de même au cours des quatre années suivantes et s'il m'est arrivé d'avoir à désunir une plaie peut-être trop hâtivement suturée, s'il m'est arrivé même de découvrir dans une plaie ainsi désunie (insuffisamment explorée et excisée) des fragments de corps étranger, je n'ai jamais eu à déplorer ni mort, ni amputation, ni même balafres étendues et multiples pour gangrène gazeuse, les seules infections observées ayant été limitées et ayant cédé dès la désunion immédiate et la mise à plat.

De là à déduire l'innocuité constante des sutures primitives, me paraîtrait bien imprudent et je le ferai d'autant moins volontiers que le chiffre même de 13 p. 100 de sutures primitives effectuées en 1934 (chiffre qui doit être à peine plus élevé dans les années suivantes et pour la même raison) peut suffire à faire comprendre que je n'appartiens nullement à la catégorie des sutureurs impénitents et que cette communication n'a qu'un seul but : ne pas permettre de frapper d'un ostracisme par trop rigoureux ce grand progrès de la chirurgie que constitue la suture primitive, ou si l'on veut bien, à la suite de Sorrel, l'opération de Gaudier-Lemaître.

Je partage entièrement l'avis de Braine en ce qui concerne le danger de « la suture primitive mal comprise, mal réalisée, exécutée trop tard ou sans de minutieuses excisions ».

Je partage non moins l'avis de Desplas lorsqu'il insiste sur la méconnaissance des conditions du traumatisme, de l' « exploration de la plaie toujours insuffisante », « la suture primitive des plans cutanés souvent sans excision vraie ».

Cependant, me basant sur les résultats que j'ai obtenus, je ne peux plus suivre Desplas quant à la question « faut-il proscrire complètement la suture primitive ? » il répond « j'en ai presque la résolution ».

S'il y a lieu de s'associer pleinement au cri d'alarme poussé à juste titre par Desplas et Braine dès 1926 et 1933, il y a intérêt à éviter que cette mise en garde n'aboutisse à l'abstention de toute suture primitive des plaies de la pratique civile, telle que je l'ai vu pratiquer dans nombre de services.

Il me semble qu'il y a donc lieu d'envisager ce problème d'une part, du point de vue chirurgien et son expérience, d'autre part du point de vue du blessé.

L'expérience du chirurgien joue un rôle capital et je ne saurais trop m'élever contre la pratique qui fait considérer le traitement des plaies quelles qu'elles soient, comme appartenant à la petite chirurgie, facile, accessible à tout médecin non initié à la pratique chirurgicale. C'est avant tout affaire du chirurgien de carrière qui doit y mettre toute son expérience, tout son temps, toute sa conscience, qui doit effectuer l'intervention dans les conditions optima d'une véritable opération aseptique. « C'est affaire de probité », comme l'a dit à juste titre Braine. J'ajouterai simplement que le chirurgien doit suivre personnellement ses blessés avec un soin jaloux dans les suites opératoires.

Combien de fois n'ai-je pas entendu les jeunes s'étonner du temps mis à l'exécution d'un large débridement avec excisions minutieuses d'une plaie anfractueuse en calculant le nombre d'appendicectomies qui auraient pu être faites dans le même laps de temps. Que de fois ne leur ai-je pas surpris un air incrédule, voire étonné, de la nécessité de tant de minutie. Il y a donc toute une éducation à faire d'autant plus difficile, que ces débridements larges, que ces excisions soigneuses, que ces parages des plaies leur paraissent non seulement besogne inutile et fastidieuse, mais même inutilement mutilante.

Etant entendu que ces conditions exigées du chirurgien soient remplies, c'est l'état des lésions qui doit commander la conduite à tenir. Or, ces plaies sont si variées quant à *l'agent traumatisant* (nature, volume, force vive, direction), qu'en ce qui concerne *le blessé* (âge, état général, point d'application, étendue des lésions, vitalité tissulaire, lésions associées), sans parler *des souillures* (concomitantes de la lésion ou provoquées par les premiers soins, rarement éclairés, temps écoulé), qu'il devient absolument impossible de réaliser des types schématiques et détaillés de traitement répondant à un cas particulier

déterminé. Outre que ce serait toujours incomplet et passible de critiques, cela ne répondrait à aucune réalité clinique.

C'est pourquoi il me semble que l'on peut grouper les faits en deux grandes catégories :

I. Lésions des parties molles.

II. Lésions associées osseuses, articulaires ou ostéo-articulaires.

Alors que dans les lésions des parties molles la subdivision dans les grandes lignes des indications de la suture primitive proposée par Braine me semble répondre le mieux aux faits observés, je crois devoir être bien moins affirmatif en ce qui concerne les indications du traitement des plaies avec lésions associées.

Dans les plaies des parties molles, il y a en effet :

1° « Celles où la suture est à rejeter d'emblée » (Braine). A toutes ses assertions que je ferais volontiers miennes j'ajouterais une seule : il s'agit là de cas où l'on ne peut même pas songer à une suture primitive et il n'est pas rare que le seul problème qui se pose soit celui de la conservation du membre.

2° « Celles où la suture peut être tentée » (Braine) et que je modifierais volontiers en *celles où la suture doit être tentée*, à condition d'être sûr de son parage.

3° « Celles où la suture doit se discuter » (Braine) et où, à l'excision et l'hémostase parfaite, j'ajouterais pour ma part l'absence de traction des lambeaux cutanés dont la dévitalisation par ischémie peut compromettre la suture effectuée par ailleurs dans de meilleures conditions.

En est-il de même des lésions associées, qu'il s'agisse de lésions osseuses ou articulaires. Un fait me semble dominer tout le problème, *la virulence microbienne*, dont on ne peut avoir aucun test et dont les résultats d'examen bactériologique outre qu'ils sont tardifs, ne préjugent en rien de la virulence et peuvent même par leur négativité induire en erreur (témoin le cas de Sorrel).

Personnellement et dans les cas où le peu d'étendue des lésions et la certitude de l'efficacité du parage permettent la tentative d'une suture, j'ai toujours pratiqué la suture primitive des plaies articulaires ou ostéo-articulaires. C'est surtout le cas des petites articulations digitales. Mais j'en ai fait de même des grosses articulations, également sans drainage, sans incidents et avec succès. Je suis allé jusqu'à essayer de protéger l'article même dans des lésions telles où la suture primitive des parties molles était à rejeter d'emblée. Je n'ai pas eu à me repentir. La suppuration abondante des parties molles n'a pas atteint la séreuse articulaire.

Cependant, loin de prêcher la généralisation de tels procédés, vu le *nombre* de cas relativement peu élevé dont je dispose, vu le *siège* au niveau des petits segments osseux ou articulaires des mains et des doigts, dans la majorité des cas, je ne me crois même pas autorisé à prendre position dans ce débat et cela malgré les résultats tout à fait favorables que j'ai pu obtenir.

Il en est absolument de même des lésions osseuses et c'est pour la même raison que je m'abstiendrai de toute conclusion absolue et systématique.

Je voudrais, en terminant et en matière de conclusion, insister sur le fait que je considère *l'excision comme temps essentiel et indispensable* du traitement de toute plaie, la suture ne l'étant pas, mais devant être tentée dans les cas où l'état de la plaie après l'excision le permettrait. »

COMMUNICATIONS

A propos de 20 cas de tumeurs de la région parotidienne,

par M. **P. Truffert.**

A la séance du 22 mai 1939, M. Roux-Berger nous a apporté une statistique de résultats éloignés d'opérations de « tumeurs de la parotide » qui nous a tous profondément impressionnés.

Des observations recueillies à la Fondation Curie, au nombre impressionnant de 183, il résulte que toute tumeur de la parotide traitée par énucléation est vouée à la récidive inexorable et que seule la parotidectomie totale doit être conservée dans la technique de la chirurgie parotidienne.

M. le professeur Hartmann, MM. Moulonguet et Brocq ont traduit immédiatement notre émotion en apportant quelques réserves à l'absolu de la formule qui nous était proposée.

J'ai moi-même été très sincèrement ému.

L'enseignement que j'avais reçu de deux de mes maîtres Arrou et Sebileau, l'un et l'autre fort experts en cette chirurgie parotidienne, et qui m'avaient instruit de l'énucléation intraparotidienne, était une erreur, y persévérer devenait une faute. J'ai voulu, avant de rouvrir le débat, revoir tous mes malades opérés de tumeurs de la région parotidienne, tant par énucléation intra-glandulaire que par parotidectomie totale et ce sont ces résultats que je viens étudier devant vous.

Depuis huit ans, j'ai donné mes soins à 21 malades atteints de tumeurs de la région parotidienne.

Je leur ai adressé à tous les questions suivantes, qui m'ont semblé résumer la discussion présente.

La guérison s'est-elle maintenue ?

Y a-t-il une paralysie faciale ?

Le malade a-t-il dû être opéré à nouveau depuis l'intervention pratiquée par moi ?

J'ai reçu 18 réponses et ai revu personnellement ces jours-ci 15 de ces malades.

Des 3 malades dont je n'ai pas eu de nouvelles, 1 avait été opéré il y a huit ans d'une tumeur développée dans le prolongement antérieur de la parotide. Cette tumeur avait l'apparence d'un kyste à contenu dermoïde et cependant l'examen histologique a révélé une tumeur mixte.

Une femme de cinquante et un ans fut opérée par moi en décembre 1932 d'un épithélioma alvéolaire de la parotide par parotidectomie totale. En novembre 1933, je dus réintervenir pour une récidive développée au niveau du conduit auditif avec paralysie faciale. Je l'inscris au passif.

La troisième malade, âgée de soixante-trois ans, fut opérée en janvier 1933 d'une tumeur diffuse de la parotide. Une parotidectomie très large, d'exécution pénible, fut faite. Le diagnostic histologique fut : tumeur mixte.

En octobre 1933, une récidive s'était développée qui obligea à compléter la parotidectomie totale. L'examen histologique révèle : récidive de la partie mésenchymateuse de la tumeur mixte sous forme d'un lymphosarcome dont les éléments envahissent de proche en proche les parties épithéliales d'aspect normal.

Il nous reste donc 18 malades dont j'ai eu des nouvelles récentes. De ces 18 malades 2 sont décédés.

L'une est une femme de soixante-cinq ans opérée en avril 1937 d'une volumineuse tumeur de la parotide droite avec paralysie faciale apparue cinq ans auparavant. La peau présentait des signes d'envahissement. Une parotidectomie totale fut pratiquée avec dissection du facial. L'examen histologique fait par mon collègue et ami Rouffiac démontra qu'il s'agissait d'un épithélioma glandulaire. Une application de radium fut faite huit jours après l'intervention.

Je n'ai pas eu de renseignements sur les causes du décès de cette malade.

L'autre est un homme de soixante-six ans opéré en décembre 1935 d'une volumineuse tumeur parotidienne avec paralysie faciale. La parotidectomie totale fut suivie d'une application de radium par le Dr Rouffiac. L'examen histologique démontra qu'il s'agissait d'un lymphosarcome. Ce malade est décédé en octobre 1937, soit vingt-deux mois après l'intervention d'un « cancer de la vessie », m'écrit un de ses enfants. Il ne présentait pas de récidive locale.

Il me reste à étudier devant vous 16 malades dont l'âge s'échelonne entre vingt-neuf et cinquante-sept ans avec un maximum de 12 malades entre trente et cinquante ans. Ces observations concernent 10 femmes et 6 hommes. Ces proportions d'âge et de sexe sont celles que l'on retrouve dans toutes les statistiques.

Sur les 16 malades, 4 avaient été l'objet d'interventions antérieures par d'autres chirurgiens, ou subi des traitements antérieurs par agents physiques. Je reviendrai plus loin sur ces cas fort intéressants.

12 ont été vus par moi, traités par moi et je les ai tous revus récemment.

Chez 11 malades, j'ai pratiqué une énucléation intra-parotidienne, tous sont actuellement guéris, la cicatrice est souple et aucun trouble n'existe de la motilité dans le domaine du facial, celui-ci n'a été intéressé dans aucune intervention.

La nature histologique de ces 11 cas est la suivante : 7 tumeurs mixtes sans aucun signe de malignité : 1 est opérée depuis six ans, 2 depuis cinq ans, 2 depuis deux ans, 1 depuis un an.

Une tumeur mixte avec dégénérescence myxomateuse, opérée depuis deux ans.

Un neurinome, cas rare, puisque je n'en ai retrouvé qu'une seule observation, celle publiée par P. Langhero Ibaz, de Montevideo, en 1927. Cette malade était une jeune femme de trente-cinq ans, qui vint me demander, en janvier dernier, de la débarrasser d'une tumeur d'un volume d'une noisette faisant saillie dans la région parotidienne gauche. Cette tumeur était dure mais semblait mobile. Je lui promis de faire le nécessaire pour épargner son facial, d'autant plus qu'il y a vingt ans, cette malade avait présenté de ce côté une paralysie faciale *a frigore* et qu'elle connaissait la disgrâce que détermine une telle paralysie.

Je me disposais à pratiquer une parotidectomie totale, mais l'incision me conduisit directement à une tumeur qui s'offrait d'elle-même à une énucléation extrêmement facile. Je n'ai pas résisté à la tentation ; la tumeur fut enlevée très aisément sans qu'on ait à approcher le facial qui ne fut à aucun moment troublé dans son fonctionnement.

Examen histologique. — La tumeur a l'aspect des tumeurs conjonctives, elle est richement vascularisée et présente en de nombreux points une disposition fasciculée. Mais on y trouve par places des noyaux groupés de façon palissadique, aspect si particulier aux tumeurs des nerfs périphériques et de l'hydralisation des parois vasculaires.

D'autre part, il y a des régions myxoïdes et des aspects lacunaires qui correspondent au départ des substances graisseuses colorées qui donnaient une teinte jaune ocre à ces régions ; on voit un certain nombre de cellules binucléées ou multinucléées, mais il n'y a ni mitoses, ni monstruosités cellulaires.

Il s'agit donc d'un neurinome périphérique ou Schwannome. La tumeur nous semble bénigne (Letulle).

La dernière malade de ce groupe est une malade de trente et un ans, opérée par moi le 16 décembre 1936 pour une tumeur parotidienne dont je suivais l'évolution depuis trois ans et qui avait brusquement doublé de volume. L'âge de la malade, sa profession, qui l'obligeait à conserver une symétrie faciale impeccable m'ont incité à faire une énucléation intra-parotidienne. Elle est guérie actuellement et cependant le diagnostic histologique est : épithélioma parotidien.

Cette malade, qu'il m'est facile de surveiller, je me suis permis de la convoquer et je vous la présenterai à la fin de ma communication.

Tel est le résultat des 10 énucléations intra-parotidiennes que j'ai pratiquées. Je sais que pour certaines le délai est court, mais il en est pour lesquelles le résultat de six et cinq ans est sinon une certitude, du moins un encouragement.

Evidemment, Mac Farlane, de Philadelphie, dans un article paru en 1926, demande de laisser écouler dix, vingt et même trente ans avant d'affirmer la guérison définitive. Je pense que vous m'excuserez de ne pas avoir respecté ces délais, tant je désirais vous soumettre moi-même mes observations.

Ce premier groupe se résume donc à 10 malades opérés par énucléation intra-parotidienne sans récidive.

Par contre, j'ai enregistré un échec et cet échec je ne l'inscris pas au passif de l'énucléation intra-parotidienne, mais je l'attribue à une intervention incorrectement exécutée.

Il s'agissait d'un homme de trente-deux ans qui avait vu se développer dans la région parotidienne droite une tumeur, dure mais mobile. Ce malade, je l'avais soigné dix ans auparavant pour une adénopathie bacillaire sous-angulaire du même côté. J'ai pensé qu'il s'agissait d'une adénopathie parotidienne. Cependant, cette adénopathie ne roulait pas sous le doigt et donnait une impression particulière d'adhérence aux plans profonds. Il me demanda de le débarrasser de cette tumeur en insistant pour être opéré à l'anesthésie locale.

J'eus la faiblesse d'accepter.

Je trouvai une tumeur d'apparence kystique et en bissac dont je pus réséquer la poche superficielle mais dont la partie profonde ne put être extirpée malgré un curettage soigné de la région.

L'examen histologique révéla un épithélioma. Le malade fut soumis à un traitement de télécuriethérapie intense. Il guérit sans paralysie faciale, mais jamais la cicatrice ne fut souple. Un an après, une récidive se manifestait et M. le professeur Duval dut faire une parotidectomie totale.

Cette observation n'est, je le répète, nullement au passif de l'énucléation intra-parotidienne, mais elle en explique très certainement les échecs : exérèse notoirement incomplète d'une tumeur maligne.

J'ai par ailleurs pratiqué deux parotidectomies totales d'emblée. La première chez un homme de quarante-neuf ans qui présentait une tumeur peu volumineuse mais très dure et très adhérente de la parotide droite Cette tumeur, qui existait depuis cinq ans, avait été, huit mois auparavant, irradiée fortement à la suite de l'apparition d'une paralysie faciale.

Le malade souffrant, ne pouvant dormir et ayant de la difficulté à s'alimenter, je consentis à l'opérer en mars 1938.

En prévision des difficultés que pourrait présenter l'intervention, je débutai par une ligature de la carotide externe, puis je recherchai le facial dont la découverte fut pénible et la dissection notoirement incom-

plète, je conservai la seule branche supérieure. L'évidement parotidien put néanmoins être mené à bien.

La tumeur était un épithélioma parotidien paraissant actif (Letulle).

La paralysie faciale a persisté et, en décembre 1938, j'ai vu le malade avec une récidive dans le conduit auditif et une cicatrice plate mais dure. Ce malade souffre à nouveau.

L'autre malade est une femme de cinquante-six ans que j'ai opérée il y a dix mois seulement de tumeur parotidienne du volume du poing, évoluant depuis vingt-cinq ans. La parotidectomie totale fut relativement facile bien que la tumeur fût friable et se déchirât facilement.

Je vous rapporte cette observation pour la raison suivante : j'ai voulu repérer le facial selon la technique de MM. Duval et Redon. Au cours de cette recherche, je me suis aperçu que la parotide s'énucléait spontanément de sa loge et lorsque je suis arrivé sur le nerf, au contact de la styloïde, la parotidectomie totale était terminée.

Le nerf facial cheminait en entier sous la parotide et en aucun point de son trajet ne pénétrait dans la glande. Cette anomalie que je n'avais jamais observée au cours de nombreuses recherches d'amphithâtre sur cette région a été signalée par Triquet (rapporté par Hovelacque). Elle est assez exceptionnelle pour que je me sois cru autorisé à la signaler ici. L'examen de la pièce : tumeur mixte de la parotide d'aspect bénin.

J'ai cru devoir, néanmoins, faire compléter l'action chirurgicale par une radiothérapie qui fut pratiquée par le Dr Rouffiac.

La malade est guérie sans paralysie faciale.

Il nous reste à envisager les 4 malades qui ont été traités antérieurement par d'autres chirurgiens.

Ces 4 cas sont ceux qui présentent pour le débat actuel le plus d'intérêt.

Un homme de trente-trois ans fut opéré en province en 1927, puis en 1929, pour une tumeur mixte d'apparence kystique ayant chaque fois récidivé dans les mois qui ont suivi l'intervention.

Le 8 novembre 1931, j'ai pratiqué une parotidectomie totale en ménageant entièrement le facial. Le nerf a néanmoins été sidéré puisque, pendant six mois, le malade a conservé une paralysie faciale incomplète. Depuis, le malade est resté guéri sans récidive, sa mobilité faciale est entièrement revenue. Je n'ai pu retrouver l'examen histologique de la tumeur.

La seconde observation est celle d'un homme de quarante-sept ans, qui fut opéré en mai 1933 dans un hôpital parisien d'une tumeur mixte de la parotide du volume d'un œuf de pigeon avec amaigrissement et atteinte de l'état général. En mai 1934, ce malade ayant récidivé se présente à l'Hôpital Saint-Joseph, où l'on fit, semble-t-il, une biopsie dont je n'ai pas la réponse, mais à la suite de laquelle fut institué un traitement par application de radium.

Ce traitement fut suivi d'une diminution considérable du volume de la tumeur, le malade est très amélioré et reprend du poids.

En 1937, la tumeur résiduelle se développe à nouveau, la peau s'altère et une écorchure faite par le rasoir se transforme en une ulcération, qui saigne facilement en même temps que s'installe une paralysie faciale et oblige ce malade à interrompre son service de gardien dans un de nos principaux musées nationaux. Tout contact avec le public lui est impossible et l'âge de la retraite n'est pas atteint. C'est dans ces conditions qu'il m'est adressé par le Dr Corny. J'ai dû, pour enlever une tumeur du volume d'un œuf de poule fixée aux plans profonds, sacrifier les téguments sur une certaine étendue.

La tumeur était très adhérente dans la profondeur ; j'ai, là encore, jugé prudent de faire une ligature préalable de la carotide externe, puis la tumeur fut extirpée avec dissection du facial dont seule la branche supérieure put être intégralement respectée. La tumeur fut aisément clivée des plans profonds et l'intervention fut complétée par un curage ganglionaire de la partie haute de la chaîne jugulaire.

Pour obturer la brèche cutanée, je fis une plastique à l'indienne en prélevant un lambeau dans la région de la nuque. Cette plastique ne tint que partiellement (le pourtour antérieur du lambeau s'étant sphacélé) et dut être complétée deux mois après par une nouvelle plastique à l'indienne prélevée dans la région sous-maxillaire. Le malade est actuellement guéri, sa mobilité faciale est presque complètement récupérée et il a repris ses fonctions.

L'examen histologique du Dr Lavedan nous a répondu : tumeur formée de cellules arrondies vaguement fusiformes avec noyau globuleux présentant un ou deux nucléoles. Les noyaux tantôt se présentent sous forme de nappes plus ou moins étendues, tantôt présentent une disposition radiale autour de vaisseaux à parois frustres. Il n'existe pas de sinusoïdes vrais, pas de mitoses.

Tumeur mixte avec prolifération très active, mais sans signes histologiques nets de malignité des éléments conjonctifs.

La troisième est une malade qui fut opérée par moi en 1933, elle avait quarante-sept ans. Elle fut opérée une première fois en juin 1927 par le professeur Lecène, dans le service duquel j'ai pu me procurer le protocole opératoire.

Anesthésie générale à la pipe, chloroforme. Incision partant du lobule de l'oreille. Ablation de la tumeur par énucléation extra-capsulaire, le facial n'a pas été touché.

Examen histologique : tumeur paraissant constituée uniquement de tissu cartilagineux en voie de dégénérescence.

En 1930, apparition d'une récidive qui, en 1933, a présenté une augmentation brusque de volume.

Le 29 novembre 1933, incision dans la cicatrice sur laquelle on branche une incision antérieure qui libère le prolongement jugal. Facilement dégagée en bas, en arrière et en avant, la tumeur par contre adhère fortement au conduit auditif dont on doit réséquer le bord inférieur.

Le facial n'a pas été vu, il n'y a pas de paralysie faciale.

Examen histologique du Dr Lavedan : ostéo-sarcome (?).

La malade, revue par moi au début du mois de mai, est en excellent état, sans récidive, ni paralysie faciale.

La dernière de mes observations concerne une femme de quarante-sept ans, à laquelle, en 1926, sur une tumeur de la parotide gauche, fut faite une biopsie suivie d'un traitement radiothérapique.

La malade, après ce traitement, a souffert puis est venue, en 1937, à ma consultation de l'Hôpital Bon-Secours avec une paralysie faciale complète datant d'un an et une tumeur parotidienne du volume d'une petite orange très dure et très adhérente.

Le 28 mai 1937, après ligature de la carotide externe, j'enlève la tumeur en disséquant le nerf facial.

L'examen histologique indique qu'il s'agit d'une tumeur mixte très parenchymateuse, sans signe de malignité (Dr Lavedan).

Tumeur formée de zones d'éléments parenchymateux, alternant avec des zones constituées tantôt de tissu conjonctif d'aspect mésenchymateux, tantôt d'îlots cartilagineux. Les zones parenchymateuses se présentent sous l'aspect soit de coulées cellulaires remplissant les interstices d'un tissu conjonctif riche en collagène et à peu près dépourvu de noyaux, soit de cellules présentant une ébauche de disposition glandulaire. Si en certains points les zones parenchymateuses et mésenchymateuses sont nettement distinctes, par places, elles s'interpénètrent, disposition fréquente dans les tumeurs mixtes.

Vascularisation abondante par des vaisseaux de calibres variables, à parois généralement frustres.

Tumeur mixte très parenchymateuse.

Actuellement l'état de la malade est satisfaisant, pas de récidive locale, la mobilité du facial est en partie revenue.

En résumé, j'ai pratiqué 10 parotidectomies totales dont 5 pour tumeurs mixtes récidivées ou d'apparence clinique douteuse.

Une pour un ostéo-sarcome.

Quatre pour des épithéliomas nettement caractérisés. Les 6 premiers de ces malades sont en excellent état et la paralysie faciale est nulle ou n'atteint que le facial inférieur.

Des 4 tumeurs malignes évolutives, 2 sont décédées d'affection intercurrente, dont 1 de métastase vésicale.

De l'une je suis sans nouvelles ; l'autre, opéré tardivement et déjà très infiltré, a présenté une récidive au niveau du conduit auditif.

Tel est, cependant résumé, l'exposé un peu long de mes différentes observations. Quelles considérations nous permet-il ? Quelles déductions peut-on en tirer ?

Je me garderai bien d'une série aussi limitée d'énucléations intra-parotidiennes de tirer un pourcentage. Il est impossible d'affirmer que 10 cas sur 11 représentent 99,99 p. 100, car qui sait quelle sera l'évolution des 89 autres cas ? Peut-être ramèneront-ils le pourcentage à 10 p. 100.

Je veux envisager mes observations dans leur sécheresse et leur simplicité.

L'énucléation intraparotidienne doit-elle être systématiquement et définitivement condamnée ?

Je ne le crois pas pour plusieurs raisons :

Une tumeur développée dans la région parotidienne n'est pas toujours et fatalement une tumeur de la parotide ; je vous apporte l'observation d'un neurinome, l'observation d'une adénopathie intraparotidienne et celle d'un kyste d'apparence dermoïde qui enlevés par simple clivage sont, je le pense, guéris définitivement ; d'autres observations de tumeurs mixtes énucléées ont été suivies d'une guérison qui, datant de deux à cinq ans, justifie quelque espérance.

Par ailleurs, un certain nombre de ces tumeurs développées dans la couche superficielle de la parotide ont pu être enlevées sans à aucun moment menacer le nerf facial.

Je sais bien que cliniquement il est impossible le plus souvent de préciser la situation du nerf par rapport à la tumeur, mais il n'est nullement contraire aux règles d'une technique chirurgicale sûre de savoir se plier aux circonstances au cours de l'intervention.

Si la peau incisée, le *fascia superficialis* traversé, la tumeur se présente nettement développée dans les plans superficiels de la glande s'offrant d'elle-même à l'énucléation, je crois qu'on est en droit d'utiliser le procédé classique qui permettra d'enlever la tumeur sans faire courir de risque au nerf facial.

Par contre, si la couche de tissu glandulaire qui recouvre la tumeur est épaisse, si la lésion s'étend vers le prolongement jugal et en particulier s'applique sur le col du condyle maxillaire, dans ce cas la recherche préalable du nerf facial s'impose et de ce fait la parotidectomie totale selon la technique de MM. Duval et Redon (sur laquelle je reviendrai d'ailleurs plus loin) doit être choisie.

Je crois que l'opposition entre le pessimisme de la statistique de M. Roux-Berger et l'optimisme que semblent justifier mes observations n'est qu'apparente. C'est à la Fondation Curie que viennent chercher un secours des malades déçus par une première tentative chirurgicale inefficace, mais il en est heureusement qui guérissent et oublient leur mal. J'ai pu constater, par l'amabilité avec laquelle la grande majorité de mes opérés m'ont donné de leurs nouvelles, que seules une timidité et une discrétion qui les honorent les empêchaient de venir nous revoir à longue échéance après leur guérison.

Peut-être est-ce dans l'exécution même de l'énucléation qu'il faut chercher la raison de certaines récidives.

L'ablation d'une tumeur mixte de la parotide à la curette après incision de la capsule est une méthode incomplète, à rejeter complètement.

Mon Maître Arrou, dont l'enseignement était si personnel qu'on ne peut avoir été son interne sans rester un élève respectueux de cet ensei-

gnement, m'avait depuis longtemps mis en garde contre la tentation qu'offre le clivage d'une tumeur mixte. Il insistait en disant qu'une tumeur mixte ne s'énucléait qu'en suivant le clivage facile qui était le mauvais clivage intracapsulaire et qu'il fallait toujours se tenir en dehors de ce clivage. L'exérèse paraissait moins aisée, mais au moins elle était complète.

Mon Maître Sebileau m'a enseigné également ce même principe et, au terme d'énucléation extra-capsulaire, il substituait volontiers celui d'*énucléation intraparotidienne*, pour bien montrer qu'il fallait suivre la périphérie de la tumeur, en respectant avec soin la capsule parotidienne qui est particulièrement fragile et, chose remarquable, disait-il, plus lâchement unie au parenchyme tumoral qu'au parenchyme glandulaire, ce qui constitue une difficulté opératoire.

M. Sebileau utilisait pour l'énucléation des tumeurs mixtes la dissection « âpre au tampon », qui refoule le tissu glandulaire et écarte au besoin des filets du facial sans le traumatiser.

Sans vouloir reprendre ici l'étude anatomique de la situation du facial dans la parotide, que le nerf traverse comme un signet dans un livre, suivant la comparaison de M. Grégoire et, ajouterai-je volontiers, dans un livre dont on aurait presque achevé la lecture (car l'anomalie signalée par Mlle Robineau de facial extra-parotidien a trait à une anomalie de la parotide en situation exclusivement jugale), l'énucléation intra-parotidienne laisse toujours intact le facial plus profond. Mais l'énucléation est suivie quelquefois d'un suintement sanguin assez abondant et c'est lors de l'hémostase par pinces jetées « à la volée » que le nerf est souvent traumatisé. Ce suintement cède à une simple compression et il est alors possible de faire une hémostase méthodique et sans danger pour le nerf.

Je regrette vivement de ne pouvoir vous apporter la statistique de M. Sebileau, mais je sais qu'un certain nombre de ses opérés n'ont pas encore présenté de récidive.

A ces avantages indiscutables je me permets d'en ajouter un autre qui n'est peut-être pas sans intérêt. L'évidement de la loge parotidienne crée une dépression rétro-mandibulaire très visible, alors que l'énucléation intra-parotidienne ne laisse qu'une cicatrice imperceptible.

Je ne disconviens pas qu'elle laissse la possibilité d'une récidive, mais dans certains cas à une échéance extrêmement lointaine. Dans d'autres cas, la récidive est plus précoce, mais alors c'est que l'exérèse a été incomplète et il est facile de la prévoir, car dans ces cas, la cicatrice tant glandulaire que cutanée ne récupère jamais la souplesse absolue qui seule permet d'escompter la guérison définitive. Cette récidive, si elle se produit, ne nous trouve pas d'ailleurs désarmés.

La parotidectomie totale telle que l'ont décrite MM. Duval et Redon est évidemment l'opération large et tentante et la seule objection que l'on puisse faire à son emploi systématique est la défiguration qu'elle

entraîne en créant une vaste dépression rétro-maxillaire que certaines malades jeunes n'envisageront pas sans ennui.

La parotidectomie totale n'en reste pas moins indiquée lorsqu'on est en présence d'une tumeur parotidienne volumineuse plus ou moins fixée et profonde ou de nature suspecte, à plus forte raison quand on est en présence d'une récidive.

Du point de vue technique, je ne crois pas indispensable de faire sauter systématiquement la pointe de la mastoïde. Lorsqu'on est en présence d'une tumeur mixte douée d'une certaine mobilité, on peut découvrir le facial en utilisant la technique décrite par M. J.-L. Faure en réclinant la tumeur après l'avoir séparée du bord antérieur de la mastoïde. J'ai pu, par ce procédé, repérer le nerf dans la plupart de mes interventions.

La conservation du bloc mastoïdien diminue la déformation.

La ligature de la carotide externe, absolument inutile lorsqu'il s'agit d'une tumeur mixte mobile, m'a paru faciliter considérablement l'exérèse des néoplasmes. D'autant que dans ces cas on est amené à vérifier la chaîne ganglionnaire jugulaire haute où l'on trouve souvent de petits ganglions.

Quant à la destinée du nerf facial après parotidectomie totale, elle est incertaine. Le respect intégral de tous les filets est dans certains cas impossible et des filets du facial inférieur sont souvent sacrifiés qui entraînent une légère déviation commissurale. Dans certains cas de tumeur maligne le malade présente, même après une dissection douce, une paralysie transitoire de tout le facial.

Enfin, lorsque l'intervention s'adresse à une tumeur maligne, la parotidectomie, pour être réellement totale, doit comporter la résection de la paroi inférieure du conduit auditif cartilagineux ainsi que le recommande M. Sebileau dans un travail de son élève Constats (d'Athènes). Nous connaissons tous ces lobules glandulaires qui infiltrent le bord inférieur du conduit auditif, et qui sont une des voies d'évacuation spontanée des parotidites suppurées. Chez deux de mes malades, ainsi que chez le malade opéré par Lecène, ce sont ces lobules qui ont été à l'origine d'une récidive.

Tel est, Messieurs, le parallèle que m'a inspiré, dans le respect d'un enseignement auquel je reste fidèle, la revision des quelques observations que j'ai pu rassembler.

Je crois qu'ainsi que le disait M. Cunéo l'énucléation intra-parotidienne conserve ses indications et les résultats qu'elle donne doivent être pris en considération.

Une condamnation sans appel me semblerait aussi injuste que l'utilisation absolue de cette seule technique.

Elle a ses indications tout comme la parotidectomie totale a les siennes, et c'est quelquefois uniquement au moment où l'incision est faite, lorsque la tumeur se présente, que l'on peut décider avec certitude laquelle des deux techniques il convient d'utiliser.

Une tumeur bien limitée, développée dans les plans superficiels de la région parotidienne et de la glande parotide peut être enlevée largement mais économiquement par énucléation intra-parotidienne. S'il est difficile de préciser *a priori* la situation de cette tumeur par rapport au nerf facial, on sait que le nerf occupe toujours une situation relativement profonde dans les deux tiers postérieurs de la glande. Le clivage âpre au tampon permet d'énucléer la tumeur sans blessure du nerf.

Par contre, une tumeur profonde, infiltrée ou récidivée, réclame une parotidectomie totale avec dissection du facial et si la malignité réelle de la tumeur est envisagée, il est prudent de compléter la parotidectomie par une résection du bord inférieur du conduit auditif cartilagineux.

Quelques réflexions à propos de 67 cas de tumeurs parotidiennes,

par M. **Henri Hartmann.**

La courte note, que je vous présente, n'a pour but que d'apporter une contribution à l'étude des résultats éloignés des interventions pour tumeurs parotidiennes. J'ai rassemblé les observations des malades venus à la clinique de l'Hôtel-Dieu et, dans la mesure du possible, recherché ce qu'ils étaient devenus. Grâce à l'obligeance de mon ami Moulonguet, j'ai pu adjoindre aux cas de la clinique de l'Hôtel-Dieu ceux traités dans le service de mon ancien élève et très regretté collègue Lecène. J'ai ainsi réuni 67 observations.

Je laisserai immédiatement de côté 6 cas, qui n'ont pas d'intérêt pour la question qui nous occupe ; 3 kystes, dont 1 dermoïde ; 3 ganglions tuberculeux intra-parotidiens simulant des tumeurs parotidiennes, enfin 2 cas d'inflammation chronique pris pour des cancers. Je mentionne ces deux derniers cas pour attirer l'attention sur l'erreur faite une fois par moi, une fois par mon assistant Bergeret. Dans les deux, l'examen microscopique a montré qu'il s'agissait d'une inflammation chronique, ce qui a été confirmé par la persistance de la guérison.

Dans les 59 autres cas, il s'agissait bien de la question qui nous occupe, celle de l'avenir des tumeurs mixtes ou, ajouterons-nous, des tumeurs qui les simulent. Quarante fois, il s'agissait de cette variété de tumeurs, sur la nature anatomo-pathologique de laquelle on ne s'entend pas très bien, et que l'on dénomme communément tumeurs mixtes ; dix-neuf fois, de néoplasies ressemblant aux tumeurs mixtes, mais ayant, dès leur début, une évolution qui doit les faire considérer comme des néoplasmes franchement malins.

Sur les 40 opérés de *tumeurs mixtes*, 10 ont été perdus de vue, restent 30 cas suivis :

22 ont été revus sans récidive, 2 après deux ans, 2 après trois ans, 2 après cinq ans, 2 après six ans, 4 après sept ans, 2 après neuf ans,

3 après dix ans, 1 après onze ans, 2 après quatorze ans, 1 après dix-sept ans, 1 après vingt-six ans.

Cinq ont eu des récidives et ont été réopérés. Cette deuxième opération a suivi presque immédiatement la première dans 3 cas ; puis les malades ont été suivis après elle, sans récidives pendant deux ans et demi, huit ans et dix ans. Une de nos malades a été réopérée par nous après huit ans ; elle est actuellement sans récidive, huit ans après sa deuxième opération. (Dans l'intervalle, nous l'avions successivement amputée des deux seins pour tumeur kystique avec début d'épithélioma.) Enfin, la dernière malade réopérée pour récidive est une malade de Lecène, que notre collègue Truffert a traitée secondairement.

Deux de nos opérés ont eu une petite récidive apparue presque immédiatement après l'opération. Mais cette récidive ne se développe pas ; elle ne se voit même pas ; on sent simplement au palper un tout petit pois au-dessous de la cicatrice ; aussi ces malades ne tiennent-ils pas à se faire réopérer.

Reste enfin l'observation d'une malade que nous suivons depuis vingt-cinq ans. Trois ans après l'ablation de la tumeur que nous avions pratiquée, elle est revenue nous trouver avec une récidive mal limitée que nous avons regardée comme un cancer et pour laquelle nous avons pratiqué une parotidectomie, suivie de paralysie faciale ; deux ans après, il y avait de nouveau une récidive pour laquelle nous avons fait faire par M. Maingot des applications radiothérapiques. Actuellement, il persiste toujours un état scléreux de la région avec, en deux points, de toutes petites nodosités.

Des 19 *tumeurs à évolution maligne*, en présence desquelles nous nous sommes trouvé, 3 semblent avoir succédé à des tumeurs mixtes, les malades ayant constaté la présence d'une tumeur dix-huit ans, dix ans, cinq ans avant le moment où ils se sont décidés à consulter à la suite d'un développement rapide de la tumeur, de douleurs, de paralysie faciale. Dans un cas, à la suite de la radiothérapie, il y eut une survie de quatre ans ; dans le deuxième, la mort est survenue un an après une parotidectomie suivie de radiothérapie ; enfin, dans le troisième, une parotidectomie avait été faite à Beauvais ; deux ans plus tard, nous enlevions une récidive dans la fosse temporale, puis, un an après, nous excisions une partie du conduit auditif envahi et réséquions partiellement le malaire et le zygoma pour enlever un prolongement sous-jacent à cet os. Le malade a succombé quatre ans après la première intervention.

Quinze fois le malade s'est présenté de dix mois à deux ans après la première constatation d'une tumeur ; il ne semble donc pas qu'on puisse penser à un cancer succédant à une tumeur mixte. De ces malades, 6 ont subi une parotidectomie, 3 une ablation simple de la tumeur. Tous, aussi bien les opérés que les non opérés, ont été soumis à un traitement radiothérapique, associé trois fois à la curiethérapie.

Sur ces 15 cancers, 9 seulement ont été suivis jusqu'à leur mort qui est survenue de trois mois à trois ans et demi après le début du traitement. Sur ces 9 cas suivis, on a constaté une métastase pelvienne, une métastase pulmonaire et une métastase hépatique.

Enfin, chez une femme porteuse d'un cancer du sein avec infiltration diffuse, teinte rosée de la peau que nous avions traitée uniquement par radiothérapie, nous avons vu au bout de dix-huit mois un cancer de la parotide.

De l'ensemble des faits que nous venons de relater, quelles conclusions pouvons-nous tirer ?

Un premier point nous semble établi, c'est que *les récidives de tumeurs mixtes sont loin d'être constantes*, contrairement à ce que nous a dit Roux-Berger, mais à une condition c'est qu'on ne cherche pas à énucléer la tumeur, qu'on incise autour d'elle le tissu parotidien. Si on la crève, si des fragments néoplasiques tombent dans la plaie, ils continuent à y vivre et l'on verra des récidives très rapidement après la première opération ; toutefois, en dépit des histologistes actuels qui disent qu'il s'agit d'épithéliomas, ces récidives gardent les allures de tumeurs bénignes souvent même restent stationnaires pendant des années.

Un deuxième point, sur lequel nous désirons attirer votre attention, c'est qu'en dehors des cancers de la parotide bien décrits sous les noms de cancers encéphaloïdes, de cancers squirrheux par Michaux dans sa thèse, il existe une série de cas où la tumeur se présente avec des caractères qui font penser à la tumeur mixte. Ces cas récidivent à peu près fatalement, ont une évolution maligne, donnent lieu à des métastases et, pris pour des tumeurs mixtes, font croire à la malignité de celles-ci.

Est-il possible de les distinguer des tumeurs mixtes ? Nous ne croyons pas qu'on en fera le plus souvent le diagnostic ; il y a toutefois un certain nombre de différences qui frappent lorsqu'on lit les observations de nos 19 cas.

L'*âge* n'est en général pas le même ; certes, nous voyons que deux de nos tumeurs mixtes ont débuté à quarante-cinq ans, que deux de nos tumeurs malignes ont débuté, l'une à vingt-deux, l'autre à vingt-trois ans ; mais d'une manière générale, l'âge auquel sont apparues les tumeurs malignes est plus avancé que celui auquel on observe les tumeurs mixtes ; alors que l'âge moyen auquel a été constaté pour la première fois l'existence d'une tumeur a été pour les malades atteints de tumeurs mixtes de trente ans, celui des malades ayant présenté une tumeur à évolution maligne a été de quarante-sept ans.

Un autre point, qui nous a frappé, c'est que les malades, porteurs d'une tumeur à évolution maligne, sont *venus consulter beaucoup plus rapidement* que ceux porteurs de tumeurs mixtes, quelques mois à un

an après la première constatation d'une tumeur, alors que nous apprenons que les malades porteurs de tumeurs mixtes avaient une petite nodosité depuis quatre, six, huit ans et plus lorsqu'ils se sont présentés à nous.

Au point de vue de l'*examen local*, les différences sont bien minimes. D'une manière générale cependant la tumeur mixte est plus saillante, quelquefois lobulée, mobile ; la tumeur maligne est souvent un peu moins saillante, plus étalée, quelquefois avec des bords moins nettement délimités, elle s'extériorise moins que la tumeur mixte et semble se confondre un peu plus avec le tissu parotidien.

Les *troubles fonctionnels* sont plus fréquents et plus accentués dans la tumeur maligne que dans la tumeur mixte, gêne dans les mouvements de la mâchoire, douleurs et surtout paralysie faciale.

Il est bien évident que la présence d'*adénopathies* fait encore plus penser à la malignité ; mais, dans les cas qui nous intéressent en ce moment, ces adénopathies sont exceptionnelles.

Ce que nous avons dit nous conduit à tirer comme règle que, pour les tumeurs mixtes, il suffit de se borner à l'ablation de la tumeur, ayant toutefois bien soin de ne pas passer trop près d'elle pour ne pas risquer de la crever et de semer dans la plaie des éléments néoplasiques. Pour les tumeurs malignes il est, au contraire, indiqué de pratiquer une parotidectomie que l'on cherchera à faire sans que cependant on ait la certitude d'enlever la glande entièrement.

La radiothérapie et la curiethérapie ne nous ont donné aucune guérison ; mais, dans plusieurs cas où existaient des douleurs, celles-ci ont été notablement atténuées.

Iléocoloplastie après résection recto-sigmoïdienne,

par M. **Picot.**

Jean Quénu a apporté à cette tribune, il y a six ans, une très belle observation d'iléocoloplastie. Dans nos *Mémoires*, dans son article du *Journal de Chirurgie* il a montré les avantages de cette opération, en a fixé minutieusement la technique et nous a invités à suivre son exemple.

Jusqu'ici, je ne connais que l'opération qu'Okinczyc a publiée ici même en 1935, par laquelle une jeune fille de seize ans, qui menait une vie d'infirme, a vu son existence redevenir normale.

Je pense qu'il peut être utile d'ajouter à la liste encore très courte des cas publiés une observation nouvelle pour inciter nos collègues à tenter cette opération qui, ainsi que l'a bien dit Okinczyc, rend une infirme à la vie normale.

Je pense que cette opération deviendra plus fréquente car j'ai l'im-

pression que nos malades sont aujourd'hui moins résignés qu'autrefois et acceptent plus difficilement l'infirmité que constitue un anus artificiel définitif. Cet état d'esprit correspond du reste assez bien à la mentalité actuelle.

J'ai connu des malades qui, devant la perspective de conserver une fistule intestinale, ont refusé l'ablation d'une tumeur opérable et ont préféré la laisser évoluer en attendant les accidents terminaux. L'iléo-coloplastie nous permet de donner à ces malades l'assurance que l'anus artificiel ne sera que transitoire.

Je ne reprendrai pas l'étude de ce procédé opératoire. Jean Quénu l'a faite parfaitement. Je voudrais seulement insister sur ce fait que l'isolement d'un segment de grêle, le rétablissement de la continuité de l'intestin et le transfert de la greffe iléale entre les deux segments du gros intestin est chose aisée. J'avais été déjà frappé par la facilité de ce transfert lors d'une opération de Baldwin que j'ai rapportée ici.

Ce qui rend l'opération difficile, c'est l'état anatomique du bassin consécutif à l'opération ou aux opérations successives qui ont nécessité la plastie iléale. On s'en rendra compte par l'observation suivante :

Mme D..., quarante-trois ans, entre d'urgence dans mon service, à Saint-Louis, le 1er juillet 1938. Elle présente tous les symptômes d'une péritonite par perforation dont le début remonte à quelques heures. Il n'est pas possible de préciser la nature ni le siège de cette perforation.

La laparotomie montre l'abdomen inondé de liquide verdâtre. Une grosse masse de matières fécales solides occupe le milieu de l'abdomen.

On découvre une grosse perforation du sigmoïde longue de 6 centimètres, étendue du bord libre de l'intestin au méso, dans laquelle elle se prolonge. On découvre à ce niveau un diverticule et on pense à une sigmoïdite diverticulaire perforée. Cette perforation, qui siège au milieu de tissus indurés, est distante de 8 centimètres environ de la jonction recto-sigmoïde. Le côlon pelvien ne peut être extériorisé : la jonction recto-sigmoïde est fixée et le méso-sigmoïde est court et infiltré Pour extérioriser l'anse pelvienne on est obligé de sectionner le méso dont on fait l'hémostase à mesure. On glisse un drain dans le Douglas et un gros Mikulicz protège la grande cavité.

Les suites immédiates sont difficiles : paralysie intestinale et vomissements qui cèdent à l'atropine et au sérum salé hypertonique.

Le 4 juillet on résèque au bistouri électrique l'anse extériorisée qui se sphacèle. Le seizième jour on enlève le Mikulicz ; la guérison se poursuit et la malade quitte l'hôpital le 10 août.

Elle y rentre à nouveau le 10 octobre, demandant à être débarrassée de l'anus artificiel. La cicatrisation est complète, les deux extrémités coliques sont ouvertes sur la ligne médiane.

Un examen radiologique montre la perméabilité complète du bout rectocolique. La baryte introduite par le rectum s'évacue aussitôt par l'anus colique et réciproquement. On en conclut que la fixité de l'angle recto-sigmoïdien constatée au cours de l'opération devait être inflammatoire, on décide donc de rétablir la continuité entre les deux bouts coliques.

Opération le 13 octobre. Excision de la cicatrice, libération des deux bouts. Au cours de ce temps opératoire on constate que le segment recto-sigmoïde reste toujours fixé dans le bassin, et on est surpris de trouver

un cancer de la partie haute du rectum. Il ne s'agissait donc pas, lors des accidents initiaux, d'une sigmoïdite perforante, mais d'une perforation sigmoïdienne au-dessus d'un néoplasme.

La tumeur est enlevée par le procédé d'Hartmann et le rectum coupé au ras du pelvis. Le bout colique supérieur est transféré dans la fosse iliaque gauche. Un Mickulicz termine l'opération.

Les suites opératoires sont favorables et la malade, désolée de porter toujours un anus artificiel, rentre chez elle le 29 novembre.

Elle revient dans le service le 6 février dernier, dmandant à être débarrassée de son infirmité. Une radiographie montre l'intervalle considérable qui sépare les deux extrémités à réunir. Seule une iléocoloplastie peut permettre de rétablir la continuité du côlon.

Opération le 23 février 1939. A l'ouverture de l'abdomen, je trouve l'épiploon soudé à la paroi, aux anses grêles et je pénètre avec difficulté dans le bassin, qui est encombré par les anses grêles agglutinées entre elles. Lorsque l'intestin a été réduit dans la grande cavité, j'ai peine à reconnaître l'utérus et ses annexes enfouies au fond du pelvis. Croyant entrer dans le Douglas, j'ouvre la vessie qui recouvre l'utérus en totalité. La vessie est refermée en deux places et réclinée en avant.

L'utérus est fixé par une salpingite ancienne très adhérente et pour me donner du jour, je suis obligé de faire une hystérectomie totale.

Malgré ce temps opératoire supplémentaire, le rectum ne peut être reconnu : une pince introduite par l'anus passe sur le côté droit du vagin et soulève la vessie. Enfin repéré, le rectum est incisé longitudinalement et les deux lèvres de l'incision sont repérées par des fils.

Un segment de grêle est alors prélevé à 30 centimètres du cæcum. Il présente environ 50 centimètres de long. Cette longueur apparaît nécessaire pour que la section passe de chaque côté au milieu d'une arcade vasculaire. Les deux extrémités du grêle et le bout supérieur de la partie prélevée sont de suite fermés en bourse.

La continuité de l'intestin grêle est rétablie par une large anastomose latéro-latérale. On fait passer l'intestin, bien entendu, en avant du petit méso de la greffe iléale. Réfection du mésentère.

Pour invaginer le bout inférieur de la greffe dans le rectum, on introduit par l'anus un gros drain n° 45, qu'on coiffe avec la greffe ; deux catguts les fixent l'un à l'autre. Un aide essaie par traction d'amener l'intestin au travers de l'anus, mais le pédicule se tend au point de compromettre la circulation. On laisse donc l'intestin remonter et on le fixe au rectum par plusieurs points circulaires. Une légère traction invagine la greffe davantage et cette invagination est fixée à son tour par une nouvelle couronne de points de catgut. Le drain est fixé à la peau périanale.

On draine le pelvis avec une mèche qui ressort par le vagin. L'épiploon est ramené avec soin au-dessous de la masse intestinale et un Mikulicz est glissé en avant de lui. Réunion partielle de la paroi.

L'opération ayant été longue, on fait à la malade une transfusion de 150 grammes.

Suites faciles. On contrôle chaque jour la vitalité de la greffe iléale par l'intensité des mouvements péristaltiques dont le bout supérieur, fixé à la peau, est le siège.

Ablation de la mèche vaginale le quatrième jour. Chute du drain le sixième. Ablation du Mikulicz le quatorzième jour. Cicatrisation de la paroi le vingt-sixième.

Le trentième jour on ouvre le bout supérieur de la greffe et on constate, par l'introduction d'un lavement de haut en bas, la parfaite perméabilité de tout le segment sous-jacent.

Le trente-cinquième jour on pose un entérotome sur l'éperon qui sépare

les deux anus. Il tombe le sixième jour. A partir de ce moment quelques matières sont évacuées chaque jour par le rectum.

Le 22 avril, cure de l'anus artificiel : les deux segments sont extériorisés, les bords de l'anus sont avivés, tout le tissu cicatriciel est réséqué et l'intestin est fermé transversalement par deux plans de catgut superposés renforcés par quelques points séparés à la soie. Réunion de la paroi, peau exceptée.

Suites très simples. Dès le troisième jour se produit une garde-robe.

La malade se lève le 2 mai.

Au toucher rectal on sent au fond du rectum sur sa paroi antérieure, le bout du grêle qui est invaginé de 3 centimètres environ. L'extrémité de l'index arrive à pénétrer dans l'ouverture grêle ; mais on sent un anneau circulaire assez dur. Pour éviter une stériose analogue à celle que J. Quénu a signalée, l'anastomose est dilatée avec le bout du doigt et on y introduit un gros drain 45 qui reste en place vingt-quatre heures.

J'ai essayé, à plusieurs reprises, de faire faire une radiographie du segment de grêle greffé. Je n'y suis jamais arrivé : il est impossible de faire monter un lavement de baryte dans ce segment très contractile de haut en bas. En faisant prendre la baryte par la bouche, on constate que le passage à travers la greffe se fait très vite et c'est en plusieurs radiographies que j'ai pu saisir le cheminement de la baryte.

Le grand reproche qu'on peut me faire, c'est de ne pas avoir attendu que ma malade fasse la preuve qu'elle est guérie de son néoplasme, ainsi que Jean Quénu l'a fait. C'est après réflexion que j'ai opéré ma malade qui désirait instamment être débarrassée de son infirmité. Si la récidive du néoplasme doit être précoce, mon opérée aura eu la satisfaction de se croire guérie et de ne pas être pour les siens une infirme qui nécessite des soins constants.

L'iléocoloplastie apparaît donc comme un moyen en somme assez simple de réunir deux segments de gros intestin trop éloignés pour pouvoir être suturés.

Il est quelquefois possible par un procédé différent de réunir des segments coliques très éloignés ou d'abaisser au périnée un côlon réséqué très haut, je veux parler de la mobilisation du côlon gauche avec désinsertion de l'angle splénique.

Il y a dix-huit mois, j'ai eu à opérer une infirmière qui portait un rétrécissement inflammatoire rectocolique. Les lésions étaient étendues de l'anus, criblé de fistules, à la terminaison du côlon descendant.

Un anus définitif, qui apparaissait comme la seule issue possible de pareilles lésions, était pour cette infirmière, la certitude de la misère et je dus lui promettre que l'anus ne serait que transitoire.

Avant de pratiquer l'amputation recto-sigmoïde, rendue nécessaire par la suppuration, je désinsérai l'angle splénique, mobilisai le côlon descendant jusqu'à la racine de son méso et descendis l'ensemble dans le bassin.

Le résultat final est satisfaisant et cette femme reprend ses occupations.

Le décollement du côlon gauche avec mobilisation de l'angle splénique m'a donc, dans ce cas, donné lui aussi un résultat favorable.

L'iléocoloplastie et la mobilisation du côlon gauche sont deux procédés qui ne peuvent pas être employés indifféremment.

Je n'aurais pas pu dans ma première observation faire un abaissement du côlon par mobilisation de l'angle splénique. Les adhérences et les difficultés que j'ai rencontrées eussent été des obstacles insurmontables. La mobilisation du côlon doit être faite préventivement dans un temps opératoire spécial.

Par contre, je n'aurais pas pu dans la seconde observation faire une iléocoloplastie.

Si la partie terminale du gros intestin, rectum et sigmoïde doit être réséquée et que le côlon soit trop court pour être abaissé, on ne peut songer à faire dans le même temps la résection et l'iléocoloplastie. Dimitriu qui l'a faite a perdu sa malade. Or, l'iléocoloplastie ne peut, dans ce cas, être faite secondairement, car il ne sera plus possible de faire traverser à la greffe iléale le périnée complètement oblitéré :

Si je voulais établir une comparaison entre les deux méthodes, je dirais que l'iléoplastie est facile à pratiquer secondairement, à condition qu'il persiste au moins une partie de l'ampoule rectale.

Si la résection doit porter sur la partie terminale du gros intestin, la mobilisation du côlon gauche faite dans un temps préliminaire apparaît au contraire comme l'opération de choix.

M. **Jean Quénu** : J'ai revu il y a quelques semaines la malade dont l'observation a paru dans nos *Bulletins* en 1933. Sa fonction intestinale est parfaite et sa santé florissante. La colectomie avait été faite, pour un cancer sigmoïdien bas situé, en août 1931, et l'iléo-coloplastie en mai 1932. Ce recul de sept ans me semble suffisant pour juger de la valeur définitive de l'opération restauratrice.

M. **Okinczyc** : Je ferai comme notre ami J. Quénu, en apportant les résultats éloignés des deux iléo-colo-rectoplasties que j'ai faites.

La première, celle à laquelle Picot a fait allusion, est aujourd'hui dans un état absolument parfait, sans aucun trouble du transit. La situation est absolument normale.

Le second cas est moins bon. J'avais eu d'ailleurs beaucoup de mal à réunir l'anse grêle et le côlon au niveau de la colostomie ; j'avais dû réintervenir pour élargir le calibre sténosé de l'anastomose. Malgré cela, il a persisté une distension gazeuse assez pénible et j'ai dû dilater l'autre jonction de l'anse grêle avec le rectum. Malgré cela, il m'a fallu pendant un temps assez long maintenir sur le cæcum une petite fistule destinée à faciliter l'évacuation des gaz. La situation s'est améliorée et j'ai pu laisser cette fistule se fermer spontanément, mais la malade doit veiller à son régime et faciliter par des laxatifs l'évacuation de son intestin.

M. **Picot** : Je remercie MM. Jean Quénu et Okinczyc de nous avoir apporté les résultats éloignés de leurs opérés et je m'excuse auprès de mon ami Okinczyc de n'avoir pas mentionné son second cas qui a échappé à mes recherches.

Anastomose bilio-digestive, par prothèse perdue, avec implantation hépatique et duodénale, sans sutures directes; dans un cas de rétrécissement cicatriciel de la voie biliaire principale. Résultat au bout d'un an et demi,

par M. **Louis Courty** (de Lille), associé national.

Bien que le rapport de M. Pierre Brocq, à la séance du 29 mars 1939, ait paru clore la discussion engagée depuis un an sur les anastomoses bilio-digestives et l'angiocholite ascendante, nous désirons, à propos d'un cas personnel, attirer votre attention sur cette anastomose indirecte très spéciale que l'on réalise, en implantant un drain, d'une part dans la voie biliaire principale, d'autre part dans le tube digestif, sans sutures directes ; un segment de ce drain restant libre et pouvant être enveloppé d'une frange épiploïque.

Il s'agit donc d'une prothèse perdue, laissant un corps étranger dans l'espace sous-hépatique ; on conçoit qu'une telle anastomose puisse se comporter différemment vis-à-vis de l'infection.

En effet, il semble bien à première vue que l'on soit dans les conditions les plus mauvaises pour éviter l'angiocholite ascendante, car, outre l'absence de l'interposition vésiculaire et la suppression de tout sphincter, principales causes d'infection des voies biliaires invoquées par Mallet-Guy, il y a le corps étranger qui, ici comme ailleurs, doit favoriser l'infection.

Ce procédé d'anastomose est d'ailleurs très rarement pratiqué ; il n'est indiqué que devant l'impossibilité de faire une suture directe, à la suite de certaines circonstances anatomiques : *c'est un procédé d'exception.* Néanmoins, il peut donner de très beaux résultats.

L'observation que nous vous apportons aujourd'hui nous paraît donc intéressante au double point de vue :

1° De l'angiocholite ascendante, dans cette forme spéciale d'anastomose.

2° Du rétablissement de la voie biliaire principale, par le procédé de la prothèse perdue, sans suture directe.

Observation. — Mme Del... (Charlotte), quarante ans, se présente dans le service de chirurgie de l'hôpital Saint-Philibert, porteuse d'une fistule biliaire très gênante, dont elle demande à être débarrassée.

Ses antécédents héréditaires et personnels n'offrent aucune particularité intéressante à signaler.

L'histoire de cette malade est la suivante : depuis l'âge de vingt-trois ans, elle souffre d'accidents hépatiques, qui se manifestent par des crises de coliques hépatiques des plus classiques ; il y en aurait eu 8 en l'espace de dix ans.

En octobre 1936, la dernière de ces crises fut particulièrement violente et dramatique : douleur atroce dans la région vésiculaire, irradiée en



Fig. 1.

ceinture et dans l'épaule gauche, d'une violence extrême, arrachant des cris à la malade, avec vomissements bilieux, etc.

Mais, contrairement aux accidents précédents, cette crise est suivie de douleurs sourdes dans l'hypochondre droit, qui durent plusieurs mois.

En janvier 1937, la malade présentant une température oscillante, un amaigrissement marqué (14 kilogrammes), est envoyée par son médecin à l'hôpital de X...

Une radiographie après préparation montre une vésicule bourrée de calculs.

Le 18 janvier 1937, on pratique, à l'hôpital de X..., une cholécystectomie. Les suites de l'intervention sont assez difficiles. Après une amélioration légère (chute de température et reprise de poids : 2 kilogrammes), apparaissent des complications ; rétention biliaire signée par l'existence de selles mastic, d'urines acajou, d'un prurit intense, mais sans ictère, et avec écoulement de bile par la plaie abdominale.

En avril 1937, la fistule biliaire s'avère définitive et l'ictère fait son apparition.

Le 11 octobre 1937, la malade entre à l'hôpital Saint-Philibert, dans le service du professeur Courty, pour y être réopérée.



Fig. 2.

A ce moment-là, l'on constate l'existence d'une fistule biliaire par où s'écoule d'une façon constante de la bile, mais la malade est nettement ictérique, souffre d'un prurit marqué, dont témoignent de multiples lésions de grattage.

L'on trouve tous les signes d'un ictère par rétention, en particulier selles mastic des plus nettes.

La malade n'est pas fébrile. Température : 37°5.

Une radiographie, exécutée par le Dr Monnier, montre, après injection de substance opaque dans le trajet de la fistule, un trajet fistuleux pariétal aboutissant à une partie rétrécie, puis un très court canal hépatique se bifurquant presque aussitôt ; les voies biliaires intra-hépatiques sont dila-

tées, ainsi que le canal hépatique dans son très bref trajet extra-hépatique ; un obstacle d'origine indéterminée bloque complètement la voie biliaire principale, dont la presque totalité ne s'injecte pas. On ne trouve aucune image de calcul (fig. 1).

On pense à la possibilité d'un rétrécissement cicatriciel de la voie biliaire principale très haut situé, vers le hile du foie, et l'on décide l'intervention.

La malade est opérée le 23 octobre 1937 : anesthésie générale à l'éther. Incision en équerre. De très nombreuses adhérences bloquant l'espace sous-hépatique rendent la région anatomiquement méconnaissable. On pratique, avec difficulté, un décollement entre la face intérieure du foie et le côlon transverse d'abord, puis le canal pyloro-duodénal ; l'exploration du pédicule hépatique ne permet pas de sentir de calculs, mais une sorte d'épaississement fibreux allant du hile du foie à la région pyloro-duodénale.

Au cours de ces recherches, on trouve vers le hile du foie un gros canal qui correspond à l'hépatique, on l'ouvre, il en sort un flot de bile, on peut le cathétériser vers le bas. La partie dilatée de ce canal est très courte et se termine par un tractus fibreux paraissant correspondre au cholédoque.

Il est impossible de faire une anastomose directe entre la partie dilatée de la voie biliaire principale et le tube digestif, la distance est trop grande entre les deux.

On pratique alors, à l'aide d'un petit tube de caoutchouc de 6 millimètres de diamètre environ, une anastomose indirecte, en plaçant ce tube, d'une part, dans le canal hépatique et, d'autre part, dans le duodénum (prothèse perdue).

Du côté du duodénum, implantation du drain avec enfouissement à la Witzel ; le drain restant à nu sur une distance d'environ 4 centimètres. on pratique autour de lui une épiplooplastie.

Mèche et drain dans l'espace sous-hépatique.

Fermeture de la paroi au fil d'argent.

Bien que l'intervention ait duré plus d'une heure, la malade est dans un état assez satisfaisant.

Sérum physiologique (solucamphre).

Les suites immédiates de cette intervention sont assez bonnes.

Le troisième jour, la malade évacue des selles colorées.

La température oscille autour de 37°6.

On note, dans les semaines suivantes, la disparition de l'ictère et la diminution du prurit. La fistule biliaire laisse encore couler un peu de bile, qui tache le pansement.

Le 15 novembre (vingt et unième jour), clocher fébrile à 39°6 et frisson. A partir du 25 novembre, la fièvre prend le type à grandes oscillations. Matin, 37°2 ; soir, 39°4. La fistule se tarit. On fait à la malade de l'iodaseptine I. V.

Le 29 novembre, une radiographie ne montre rien de spécial, le drain est invisible, on vérifie à l'aide d'un échantillon qui n'est malheureusement pas visible aux rayons X. Une deuxième épreuve après repas baryté montre qu'il n'y a aucun reflux de substance opaque du duodénum dans l'anastomose, quelle que soit la position prise par la malade (fig. 2).

Le 1er décembre, devant la persistance de la température, on pratique un tubage duodénal qui ramène un liquide muqueux nettement mélangé de bile. L'examen de laboratoire, pratiqué par le professeur Archer, ne montre rien de particulier : cocci, Gram + +, levures, cytologie peu nette d'éléments lysés.

Puis, dans les jours suivants, la température tend à baisser. La malade sort du service en excellent état ; elle n'a plus d'ictère, ses selles sont bien

colorées, plus de prurit, sa fistule biliaire est tarie, la température oscille autour de 38°.

Revue en mai 1938, cette malade se déclare enchantée. Reprise manifeste de l'état général. *Plus de température.*

Somme toute, cette femme a présenté, après lithiase biliaire et cholécystectomie, une sténose cicatricielle de la voie biliaire principale, très haut située sur l'hépatique, secondaire à une blessure opératoire, entraînant ictère par rétention et fistule biliaire.

L'anastomose par prothèse perdue a permis de rétablir le cours de la bile vers l'intestin et, après quelques incidents infectieux, tout est rentré dans l'ordre.

Cette malade a été revue en mai 1939, *soit dix-neuf mois après l'opération,* son état est le suivant :

Elle n'a plus d'ictère, ses selles sont colorées normalement ; la fistule biliaire est tarie, *elle n'a pas de fièvre,* elle a repris ses occupations et a engraissé de 10 kilogrammes.

Dans sa thèse de 1938, notre élève J.-H. Rogez (1) a pu réunir 38 observations d'anastomoses bilio-digestives par prothèse perdue, sans sutures directes ; il a trouvé 15 observations françaises, en comptant la nôtre.

Cette opération, qui porte dans la littérature médicale le nom de Sullivan-Wilms, est basée sur les expériences de Cornil et Carnot qui ont établi que « les conduits ou réservoir largement ouverts ou maintenus ouverts, avaient une tendance invincible à reconstituer leur forme de cylindre creux ». Par ailleurs, les expériences sur le chien de Sullivan, Wilms, Seulberger, ont montré la grande faculté de réparation des voies biliaires.

Le matériel prothétique employé a été généralement un tube de caoutchouc, cependant M. Grégoire, a utilisé, deux fois, avec succès, un tube de verre (*Paris Médical*, 1936).

Une étude anatomique et histologique du canal néo-formé a été faite par B. Desplas, J. Dalsace et J. Meillère, à l'occasion d'une observation publiée en 1930, dans les *Bulletins et Mémoires de la Société de Chirurgie.* Leurs constatations nous paraissent si intéressantes que nous les reproduisons ici : il s'agissait d'un malade qui, ayant subi une anastomose par prothèse perdue, mourut le cinquante-deuxième jour après l'opération ; ces auteurs purent étudier le travail de restauration anatomique, autour de la sonde de caoutchouc.

Il existait un canal fibreux parfaitement étanche, unissant l'hépatique à l'estomac.

L'examen histologique montra, en outre, que la partie haute de ce néo-canal était tapissée intérieurement par un épithélium type canal hépatique, et la partie inférieure par un revêtement à type duodéno-gastrique avec glande de « Brüner ».

Dans notre observation, la perméabilité des voies biliaires paraît

(1) Rogez (J. H.). *Contribution à l'étude du traitement des rétrécissements cicatriciels de la voie biliaire principale,* 1938.

parfaite, puisque notre malade n'a plus d'ictère, que ses selles sont colorées normalement, et que sa fistule biliaire cutanée est tarie.

On peut donc obtenir par ce procédé un très bon rétablissement de la voie biliaire principale. Mais c'est un procédé d'exception utilisable quand la suture directe est impossible.

En ce qui concerne l'éventualité d'une angiocholite ascendante après l'anastomose par prothèse perdue, il est certain que la présence de la sonde constitue un facteur supplémentaire d'infection.

En effet, sur les 15 observations françaises réunies dans la thèse de J.-H. Rogez, on a noté cinq fois une infection grave des voies biliaires ; celle-ci peut apparaître immédiatement ou plusieurs mois plus tard.

Notre opérée présenta aussi un épisode infectieux dans les suites opératoires, mais il disparut assez vite, au bout de quelques semaines.

Les observations étrangères ne comportent que rarement des renseignements précis sur les suites éloignées.

Cependant sur les 5 observations de Wilms, celui-ci note des résultats favorables au bout de : un an ; quinze mois et demi ; huit mois ; sept mois ; un mois et demi.

Eliot signale un excellent résultat datant de vingt-six mois ; Jenkel un autre après quatre ans.

Il serait bien intéressant que les auteurs français, qui ont publié des cas de prothèse perdue dans ces dernières années, apportassent les résultats éloignés.

Nous manquons donc, actuellement, de documents, pour avoir une opinion ferme sur le pourcentage d'angiocholite ascendante ; dans ce genre d'anastomose, il semble bien cependant que l'on observe de l'infection dans au moins un tiers des cas, et que, par conséquent, elle prédispose davantage à l'angiocholite que l'anastomose par suture directe.

Il y aura donc lieu d'envisager assez vite, en cas d'infection, soit l'exclusion duodénale par la gastrectomie antrale (opération de Mallet-Guy), soit une simple gastro-entérostomie de dérivation.

PRÉSENTATION D'APPAREIL

Appareil de contention des fractures de la clavicule,

par MM. **Henri Redon** et **Hinard**.

M. Pierre Duval, rapporteur.

NOTE IMPORTANTE

Candidature aux places d'Associés Nationaux.

Conformément à l'article 64 du règlement de l'Académie de Chirurgie, le Secrétaire Général rappelle que les lettres de candidature aux places d'associés nationaux qui pourront être déclarées vacantes doivent être envoyées **avant le 1er octobre** à l'adresse suivante : Monsieur le Secrétaire Général de l'Académie de Chirurgie, 12, rue de Seine, Paris-VIe.

Ces lettres doivent être renouvelées chaque année et accompagnées, quand cela n'a pas déjà été fait, de l'exposé des titres du candidat, comprenant l'indication du sujet et la date de la thèse, ainsi que la bibliographie des travaux scientifiques, et, notamment, des communications à la Société Nationale de Chirurgie et à l'Académie de Chirurgie.

Le Secrétaire général rappelle aux auteurs qui envoient des travaux à l'Académie de Chirurgie, en vue de rapports, que ces travaux doivent être adressés directement au Secrétariat général, 12, rue de Seine, car c'est là qu'ils sont soumis au Comité de lecture, préalablement à toute désignation de rapporteur.

Le Secrétaire annuel : M. ROBERT MONOD.

Imprimé par l'Ancne Imple de la Cour d'Appel, A. MARETHEUX, Dir., 1, r. Cassette, à Paris (France).

MÉMOIRES

DE

L'ACADÉMIE DE CHIRURGIE

Séance du 21 Juin 1939.

Présidence de M. RAYMOND GRÉGOIRE, *président.*

PROCÈS-VERBAL

La rédaction du procès-verbal de la précédente séance est mise aux voix et adoptée.

CORRESPONDANCE

La correspondance comprend :

1° Les journaux et publications périodiques de la semaine.
2° Des lettres de MM. D'ALLAINES, BRAINE, WELTI, FEY, BOPPE, MAURER, R.-Ch. MONOD, Louis MICHON, s'excusant de ne pouvoir assister à la séance.
3° Un travail de M. Georges BAUDET (armée), associé national, intitulé : *Un cas de septicémie à proteus.*

M. le Secrétaire général : Au nom des membres du bureau, je me réjouis de voir notre président, M. le professeur Grégoire, enfin dégagé d'écrasantes obligations, reprendre sa place parmi nous.

J'ai à cœur aussi de remercier M. le professeur Hartmann, qui a bien voulu pendant l'absence de M. le professeur Grégoire nous présider avec tant de régularité et de bienveillante autorité. Je suis sûr d'être l'interprète de tous les membres de l'Académie si, à cette occasion, je lui exprime non seulement notre gratitude, mais aussi le respect et l'admiration que nous inspire sa carrière si bien remplie.

M. Raymond Grégoire : Mon cher maître, en reprenant le fauteuil présidentiel de notre Académie, je tiens à ajouter mes remerciements aux paroles si justes de notre éminent secrétaire général.

Publication périodique hebdomadaire.

Bien que retenu loin d'ici par les obligations du concours de l'agrégation, j'ai suivi avec intérêt les comptes rendus des séances et j'étais sûr, par avance, de l'assiduité, de la conscience, de l'autorité avec lesquelles vous dirigeriez les débats.

J'étais sûr que les obligations, par vous acceptées avec tant de grâce, seraient moins pour vous un ennui qu'une occasion de nous faire admirer votre énergie et votre inaltérable verdeur.

A PROPOS DU PROCÈS-VERBAL

Du rétablissement de la continuité intestinale en cas de résection recto-colique suivie d'anus artificiel,

par M. **Anselme Schwartz.**

Dans la dernière séance de l'Académie de Chirurgie, mon collègue et ami Picot vous a communiqué une très intéressante observation d'iléocoloplastie d'après la technique de Jean Quénu, qui consiste en l'interposition d'une anse iléale entre le bout colique et le segment rectal. A la fin de son exposé, Picot nous a dit qu'il existait, pour rétablir la continuité intestinale, deux procédés opératoires, soit la mobilisation du côlon gauche qui doit permettre son abaissement, soit l'iléo-coloplastie par interposition d'une anse grêle.

Or, il existe un troisième procédé que j'ai publié ici même en octobre 1928, qui a été appliqué avec succès par M. Jean, de Toulon, en 1930, et tout récemment par MM. Santy et Michel Béchet, dans un cas rapporté ici par Ameline, et ce troisième procédé est certainement plus facile que les deux autres. Aussi, je vous demande la permission d'y revenir puisque, malgré ces publications, ce procédé est resté inconnu de mes collègues de l'Académie de Chirurgie.

Voici, en quelques mots, l'idée directrice de mon procédé : Lorsqu'on a fixé à la paroi, en anus artificiel, le bout colique, après résection recto-colique, l'anse fixée à la paroi, sous l'influence de son propre poids et du poids des matières, s'allonge peu à peu et si bien qu'au bout de six mois à un an on peut, dans certains cas, le trouver au fond du petit bassin, formant une véritable anse sigmoïde. Ceci n'est pas une vue de l'esprit. Chez une malade chez laquelle j'avais pratiqué, pour un cancer recto-colique, l'opération de Hartmann, ayant constaté radiologiquement l'existence de cet allongement, je fis, un an après le premier acte opératoire, le rétablissement de la continuité intestinale en abaissant l'anse colique et en l'invaginant à travers le segment rectal.

Après libération de l'anus artificiel et laparotomie, j'ai pu constater, *de visu*, l'allongement de l'anse colique, allongement tel que j'ai pu, avec la plus grande facilité, l'attirer à travers le bout inférieur jusqu'en dehors de l'anus.

J'avais malheureusement omis de fixer l'anse colique, ainsi abaissée, à la concavité sacrée et la malade est morte le quatrième jour d'une occlusion intestinale suraiguë due au passage — constaté à l'autopsie — d'une grande partie du grêle derrière l'anse abaissée, entre elle et le sacrum.

Mais le fait fondamental était démontré, à savoir que l'anse colique fixée à la paroi s'allonge par la suite et que cet allongement permet son invagination à travers le bout rectal et partant le rétablissement secondaire de la continuité intestinale.

J'ai proposé, dans ma communication de 1928, d'employer cette technique de propos délibéré, pour opérer le cancer du haut rectum en deux temps — opération de Hartmann d'abord, abaissement secondaire un an plus tard — l'avantage de cette méthode étant que les deux temps sont vraiment, l'un et l'autre, relativement bénins.

En 1930, M. Jean (de Toulon) nous a envoyé une observation extrêmement intéressante, qui est une application intégrale de mon procédé opératoire, suivie d'un beau succès.

Il s'agissait d'une rupture recto-colique par air comprimé chez un garçon de quinze ans, chez lequel l'opérateur avait pratiqué une très large résection du rectum et du côlon sigmoïde, s'étendant en haut jusqu'au côlon descendant, et suivi d'anus médian sous-ombilical.

Le malade étant revenu, à l'âge de vingt-quatre ans, pour demander la suppression de son infirmité, M. Jean demanda un examen radioscopique du côlon descendant, avant de prendre une décision, et il constata, *à sa grande surprise*, nous dit-il, que le côlon descendait plus bas que l'anus médian de trois travers de doigt environ, formant une anse parfaitement mobile au-dessus du pubis, et M. Jean, s'aidant un peu d'une libération du bout supérieur, put attirer ce bout *au dehors de l'anus*, de 3 centimètres environ et le fixer à la tranche rectale. Guérison parfaite.

Permettez-moi de citer ici l'auteur : « Des conditions anatomiques, défavorables primitivement, peuvent donc, avec le temps, se modifier comme l'a signalé M. Schwartz. L'anse fixée à la paroi s'était allongée sous l'influence de son poids. »

Le 10 mars 1937, mon ami Ameline vous a rapporté une observation non moins intéressante de MM. Santy et Michel Béchet. Nos collègues durent intervenir chez une femme qui, à la suite de tentative d'avortement, présentait des symptômes de péritonite consécutive à un infarctus génito-pelvien particulièrement grave. Ayant dû faire une résection large — environ 20 à 25 centimètres — du segment recto-sigmoïdien sphacélé, ils fixèrent le bout supérieur à la peau. Deux ans plus tard,

ils intervinrent pour supprimer l'infirmité de l'anus artificiel et ils se préparaient à pratiquer une iléo-coloplastie quand, examinant préalablement la malade sous écran, ils constatèrent que le côlon fixé à la paroi s'était allongé notablement, faisant, suivant leur expression, une véritable anse sigmoïde, et ils purent, après libération de l'anse fixée à la paroi, l'abaisser et l'invaginer dans le bout rectal. S'appuyant sur les constatations radiologiques, les opérateurs, dit le rapporteur, M. Ameline, « ont pu remplacer une opération relativement longue, difficile et à plusieurs temps comme l'iléo-coloplastie, par une intervention plus courte et incontestablement moins grave ».

Voilà donc trois cas qui montrent, de façon indiscutable, qu'après fixation du côlon à la peau en anus artificiel, l'anse colique fixée à la paroi s'allonge progressivement sous le poids de son contenu, formant une véritable anse sigmoïde qui peut être assez longue pour descendre jusque dans le bassin.

A la faveur de cet allongement, l'anse colique peut être secondairement abaissée et invaginée dans le bout rectal, permettant ainsi le rétablissement de la continuité intestinale, lorsqu'on a été obligé de faire une large résection recto-sigmoïdienne, soit à la suite d'un traumatisme (cas de M. Jean, de Toulon), soit à la suite de phénomènes infectieux graves (cas de Santy et Michel Béchet), soit enfin — ce qui se présente beaucoup plus souvent — lorsqu'on a pratiqué l'opération de Hartmann pour un cancer recto-sigmoïdien.

Permettez-moi, pour conclure, de répéter ce que je disais en 1932 : « Il est donc possible d'opérer les cancers du haut rectum et les cancers recto-sigmoïdiens en deux temps, en conservant tout l'appareil sphinctérien. Les deux temps opératoires sont bénins, ce qui ne peut manquer d'attirer à cette méthode la faveur des chirurgiens. »

Je vous demande, Messieurs, en terminant, de bien vouloir essayer cette méthode ; je suis convaincu que vous en serez satisfaits et que vous l'adopterez.

Il est toujours possible, si l'allongement de l'anse ne s'est pas effectué, d'avoir recours à l'iléo-coloplastie, car je ne sais pas, bien entendu, si cet allongement est constant. Ceux de nos collègues qui ont eu l'occasion de pratiquer souvent l'opération de Hartmann pourraient, en faisant radiographier leurs opérés, nous donner sur ce sujet d'utiles renseignements.

M. **J. Okinczyc** : Mon ami Schwartz a parfaitement raison de montrer les avantages de l'invagination colo-rectale, pour rétablir la continuité de l'intestin après les larges résections sigmoïdiennes.

Ce procédé d'invagination a d'ailleurs été proposé, il y a déjà très longtemps par Lockart Mummery, pour rétablir la continuité de l'intestin, *dans le même temps* que la résection intestinale. La méthode de Schwartz, plus prudente, est différente, puisque le temps d'invagination

est retardé de plusieurs mois, pour obtenir un allongement spontané du côlon terminal.

A vrai dire cet allongement, pour fréquent qu'il soit, n'est pas constant. J'avais compté sur lui chez la jeune fille dont j'ai rappelé l'observation à la dernière séance ; or, malgré de longues années écoulées, cet allongement ne s'est pas produit, et malgré un abaissement de l'angle splénique et un clivage du côlon descendant, je n'ai pu obtenir un allongement suffisant pour faire l'invagination. J'ai donc dû avoir recours à l'iléo-colo-rectoplastie. Mais quand cet allongement se réalise, il n'est pas douteux que le procédé de Schwartz est préférable et moins grave que l'iléo-colo-rectoplastie.

Cela est si vrai que je viens d'y recourir chez une malade pour laquelle j'avais pratiqué une opération de Hartmann. Au bout de deux ans, la malade me réclamait à cor et à cri la suppression de l'anus artificiel. Je lui exposai les risques d'une iléo-colo-rectoplastie. Malgré cet exposé, la malade persista dans son désir et je me résolus à tenter l'opération. Or, j'ai eu la surprise agréable de constater un allongement suffisant du côlon terminal pour limiter mon intervention à une invagination colo-rectale. Celle-ci, pratiquée immédiatement, a rétabli la continuité de l'intestin en ce seul temps opératoire et a permis d'obtenir avec le minimum de risques la guérison complète de la malade.

RAPPORTS

Embolie de l'origine de l'artère humérale. Embolectomie. Guérison immédiate se maintenant après sept années,

par M. **Olry** (de Douai).

Rapport de M. G. Menegaux.

Le 24 septembre 1932, Mme G..., âgée de cinquante-neuf ans, fait une embolie cérébrale sans ictus, précédée huit jours auparavant d'une petite alerte vraisemblablement de même origine. Elle présente une hémiplégie homo-latérale droite avec aphasie. Soignée par son médecin traitant, elle était dans la phase d'organisation de sa lésion avec impotence partielle du membre inférieur et presque totale du membre supérieur, quand brusquement, vingt-trois jours plus tard, le 17 octobre à 18 heures, elle ressent dans le membre supérieur opposé, le gauche, une douleur brusque et très aiguë au niveau des doigts, qui gagne rapidement le coude en prenant un caractère constrictif, « en étau », au niveau de la masse musculaire de l'avant-bras. Dans les heures qui suivent, la douleur progressivement ascendante atteint la région interne du bras. La main,

l'avant-bras et le bras sont complètement engourdis, l'impotence fonctionnelle est complète.

Le médecin traitant, appelé dans la nuit, constate un membre froid d'une pâleur livide, et qui n'est plus le siège d'aucun battement artériel, les téguments sont d'une insensibilité complète. Devant ce tableau inquiétant, il appelle en consultation le professeur Minet, de Lille, qui examine la malade le lendemain matin à 10 heures. Il constate les mêmes symptômes et avec l'appareil de Pachon-Boulitte n'enregistre aucune oscillation. A la palpation de l'artère axillaire, il sent les pulsations normales qui cessent brusquement au point de jonction de celle-ci avec l'artère humérale. Il porte le diagnostic d'embolie de l'artère humérale et pose l'indication opératoire immédiate.

Appelés d'urgence, nous arrivons chez la malade qui est dans un état précaire. Nous trouvons le membre dans un état identique et décidons l'intervention sur place, ne pouvant transporter la malade en clinique de peur de provoquer une nouvelle embolie.

Sous anesthésie locale, le vaisseau est découvert au niveau de la jonction des artères axillaire et humérale. Sous le contrôle de la vue, on constate de façon très nette le point où cessent les battements artériels. Un fil d'attente passé sous l'axillaire la soulève pour faire l'hémostase provisoire. L'artère est alors incisée sur 1 centimètre de long au point présumé de l'arrêt du caillot. De la commissure supérieure de l'incision, du sang rouge s'échappe dès qu'on relâche un peu la compression, tandis que dans la commissure inférieure, on aperçoit la tête du caillot, d'aspect noirâtre. Le thrombus est saisi avec une fine pince à disséquer et attiré doucement au dehors. Il amène à la suite un caillot long de 8 centimètres, se terminant en pointe effilée. Nous avons nettement l'impression d'avoir ramené la totalité du caillot et de ce fait rétabli entièrement la perméabilité du vaisseau. La suture artérielle est faite par un surjet sur les tuniques externe et moyenne en respectant l'endartère avec une aiguillée de soie très fine paraffinée pour chirurgie vasculaire. L'hémostase provisoire est levée progressivement et montre la parfaite étanchéité de la suture. Fermeture simple des téguments.

Pendant l'intervention, il a été difficile, vu l'aphasie de l'opérée, d'obtenir d'elle des renseignements subjectifs, mais sitôt après, on constate que les téguments reprennent à vue d'œil leur coloration habituelle et que le pouls radial se perçoit nettement d'une amplitude normale.

Les suites opératoires ont été simples. Dès le soir même, la malade qui, en raison de son hémiplégie, était complètement impotente du bras droit, se sert de son bras gauche pour s'alimenter ; les douleurs ont totalement disparu. Dès lors, rien d'anormal ne surviendra plus.

L'hémiplégie a rétrocédé dans les mois qui ont suivi, aucune manifestation embolique ou morbide quelconque ne s'est plus manifestée et il y a quelques semaines, nous avons eu l'occasion de revoir Mme G... qui, en parfaite santé, mène une vie très active.

A l'examen on perçoit normalement les pulsations de son artère humérale gauche, qui se palpe parfaitement de proche en proche au doigt. L'exploration à l'oscillomètre montre au bras gauche une tension artérielle de 16,5 maxima, 7 minima avec un indice oscillométrique, de 5,5 à l'avant-bras. Au bras droit, la tension est un peu plus faible ainsi que l'indice oscillométrique.

L'étiologie des accidents emboliques répétés de cette malade âgée actuellement de soixante-six ans reste obscure. La cause déterminante des deux embolies successives ne s'est plus manifestée depuis cette époque, contrairement au pronostic qui avait été fait alors. On avait pu penser à une endocardite infectieuse lente. Il faut signaler qu'actuelle-

ment à l'auscultation on perçoit un léger souffle d'insuffisance mitrale parfaitement compensée.

Il m'a paru intéressant de vôus rapporter cette observation pour plusieurs raisons. Tout d'abord les malades ont été rarement suivis pendant un laps de temps aussi long après embolectomie. De plus, cette observation nous montre que, dans certains cas, l'embolectomie, même tardive (puisque la malade de M. Olry n'a été opérée que dix-huit ou dix-neuf heures après le début des accidents), peut donner lieu à une *restitutio ad integrum*. Il est nécessaire pour cela que l'extraction de l'embolus ait abouti à un rétablissement parfait de la perméabilité artérielle et que, de plus, aucune thrombose secondaire ne se soit produite.

Nous ne savons pas encore dans quelles conditions précises ces suites heureuses peuvent être observées, ni même dans quelle proportion.

Je vous propose de remercier M. Olry de nous avoir envoyé cette intéressante observation.

M. **Wilmoth** : Je voudrais demander à M. Menegaux quelle différence il y avait entre la tension du côté opéré et du côté sain, après l'opération.

M. **Menegaux** : Après l'opération, la tension artérielle au bras gauche était de 16,5-7 et l'indice oscillométrique 5,5 ; du côté droit, la tension était plus faible, mais j'ajouterai que le bras droit était paralysé.

Traitement des luxations récidivantes de la mâchoire, par butée osseuse préarticulaire,

par M. **Bréhant** (d'Oran).

Rapport de M. Baumgartner.

Le travail que nous envoie M. Bréhant s'appuie sur trois nouvelles observations personnelles de butée osseuse pré-articulaire pour remédier aux luxations récidivantes de la mâchoire.

Je ne reviendrai pas sur la description de ce procédé, imaginé par un de mes anciens internes, M. Elbim, procédé que je vous ai exposé ici même il y a cinq ans (*Bull. de la Soc. nat. de Chir.*, 11 avril 1934), et qui a fait, d'autre part, le sujet de la thèse de M. Elbim (Paris, 1935). Je rappelle seulement qu'il consiste à fixer un petit greffon osseux, prélevé sur le tibia, dans une brèche faite à la partie postérieure de la portion horizontale du zygoma ; le greffon, dépassant en bas de un centimètre environ la racine transverse, forme une butée solide devant

l'articulation temporo-maxillaire, et arrête le déplacement en avant du condyle maxillaire. La luxation ne peut plus se produire.

M. Bréhant passe en revue, dans son travail, les différents procédés opératoires préconisés pour remédier à la luxation de la mâchoire, et en fait la critique. La technique varie suivant la pathogénie invoquée pour expliquer la récidive habituelle de la luxation : capsulorraphie ou renforcement de la capsule par des greffes de lambeaux musculaires ou aponévrotiques quand la laxité articulaire trop grande semble être en cause; — ablation du ménisque détaché du condyle dont il empêche la rétropulsion normale; — méniscopexie postérieure d'un ménisque solidaire du condyle, pour que, mieux fixé, il limite sa propulsion exagérée. Ces procédés intra-articulaires sont d'une réalisation souvent délicate et n'ont pas donné tous les résultats qu'on en espérait.

Il semble préférable et plus simple de créer un obstacle devant l'articulation, qui s'oppose à la course exagérée du condyle, sans avoir à intervenir sur l'articulation elle-même. On réalise ainsi, pour la mâchoire, un procédé de butée osseuse analogue à celui utilisé avec succès dans les luxations de l'épaule.

L'idée première en revient à Lindemann; ce chirurgien dédouble horizontalement le zygoma de manière à former un petit volet osseux dont l'extrémité antérieure reste adhérente à l'os, et dont l'extrémité postérieure libre est rabattue devant le condyle. Mayer réséque la partie postérieure de la portion horizontale du zygoma sur 2 centimètres environ ; il fait basculer verticalement ce fragment osseux et en fixe la partie supérieure dans une tranchée creusée dans le temporal, la partie supérieure formant mur devant l'articulation de la mâchoire. M. Mauclaire a dans le même but utilisé des greffes ostéo-périostiques prélevées sur le tibia et placées devant la racine transverse avivée du zygoma.

Le procédé de Elbim, qui emprunte à chacun des précédents une part de technique, paraît certainement d'une exécution plus facile. A la scie de Gigli, on réséque un fragment de 2 à 3 millimètres de la portion horizontale du zygoma devant sa racine transverse ; dans cette brèche doit s'emboîter à frottement la partie supérieure du greffon tibial, qui tient ainsi solidement sans autre moyen de fixation ; la partie inférieure constitue la butée précondylienne.

M. Bréhant insiste sur certains points de technique que lui a suggérés la lecture des observations publiées antérieurement : 1° Il faut avoir soin de réséquer le fragment de zygoma exactement au ras de la racine transverse, pour que la distance entre la butée et le condyle ne soit pas trop grande ; 2° comme il est arrivé que sous la poussée en avant du condyle, après l'intervention, le greffon prenne une direction non plus verticale mais oblique en bas et en avant, il est utile de donner dès le début au greffon une direction oblique en bas et en arrière ; 3° on peut d'ailleurs réaliser facilement cette inclinaison en taillant un

greffon dont la partie supérieure soit assez mince pour qu'il suffise de fendre simplement d'un trait de scie oblique en bas et en arrière l'arcade zygomatique et, en écartant les fragments, de coincer dans la brèche le greffon.

Quels sont les résultats obtenus par le procédé de la butée osseuse ? M. Bréhant ajoute trois nouveaux cas aux quatre observations déjà publiées :

Observation I (Elbim, in *Thèse* d'Elbim, p. 93). — H..., cinquante-six ans, pseudo-bulbaire. Luxation bilatérale récidivante au moindre effort (rire spasmodique). Opération du côté droit (1933). Au bout de six mois, la luxation n'a pas récidivé, de telle sorte qu'il n'a pas été jugé utile d'opérer du côté gauche. Une radio faite un an après montre un greffon bien en place, mais incliné en bas et en avant.

Obs. II (Baumgartner, in *Thèse* d'Elbim, p. 94). — Jeune femme atteinte de luxation bilatérale récidivante depuis deux ans ; la luxation se reproduit au moins une fois par mois dans les derniers temps. Opération du côté droit (1934). Au bout de deux mois et demi, il se produit une luxation unilatérale du côté gauche, le côté droit restant en place. (Je n'ai pas revu cette malade, que je comptais opérer du côté gauche.)

Obs. III (Baumgartner, in *Thèse* d'Elbim, p. 97). — H... Luxation bilatérale récidivante avec douleurs vives d'arthrite et craquements exagérés par la mastication et la phonation, au point que le malade, qui est pasteur, ne pouvait plus prêcher. Opération à droite (1934). Disparition des douleurs et bon résultat fonctionnel après l'opération. (J'ai eu, des nouvelles récentes de ce malade. les douleurs articulaires qui étaient réapparues quelque temps après l'opération sont à ce point améliorées que le malade a pu reprendre son métier. La luxation ne s'est jamais reproduite.)

Obs. IV (Baumgartner, *Acad. de Chir.*, 1937, p. 462). — Mme N..., opérée de méniscectomie droite pour craquements articulaires consécutifs à une luxation bilatérale de la mâchoire. Persistance des craquements et récidive de la luxation qui se reproduit au moindre effort. Opération de butée à droite (1937). Trois mois après, les craquements avaient disparu et la luxation ne s'était pas reproduite. (J'ai eu des nouvelles récentes de cette malade. La luxation ne s'est pas reproduite, mais les craquements ont réapparu, bien que beaucoup moins marqués qu'avant l'opération.)

Obs. V (Bréhant). — M. T..., trente et un ans, se luxe la mâchoire au cours de l'ouverture forcée de la bouche en *1934*. La luxation est bilatérale et réduite par un médecin. Depuis, l'articulation temporo-maxillaire gauche reste solide, mais cet homme en est à sa septième récidive à droite. Pour se produire, celles-ci nécessitent une forte ouverture de la bouche, mais elles se réduisent facilement. Il ne nous est pas possible de la réaliser. Opération le 29 août 1936. Double anesthésie locale pour la taille du greffon tibial et l'abord de l'articulation temporo-maxillaire droite qui se fait par l'incision de Huguier. Taille du lit du greffon au gabarit de celui-ci et mise en place du greffon. Fixation du périoste de la greffe aux tissus périzygomatiqués par un fil de lin fin. Fermeture des plans superficiels et de la peau à la soie. Immobilisation de la mâchoire par bande élastique pendant un mois, au cours duquel l'alimentation est uniquement liquide. Mobilisation progressive ensuite. Revu en septembre 1937 en très bon état.

Obs. VI (Bréhant). — Mme M..., trente-six ans, rapporte sa luxation bilatérale à une origine traumatique, son mari l'ayant frappée au visage au cours d'une discussion. La réduction aurait été aisée et effectuée par la malade elle-même, dès la première fois. (Cette femme déclare n'avoir présenté auparavant aucun trouble du côté de sa mâchoire.) Nous la voyons le 19 août 1937, quatre semaines après le traumatisme. La luxation se reproduit dès que l'écartement entre les arcades dentaires dépasse 3 centimètres. La réduction est très facile. Opération le 23 août 1937. Triple anesthésie locale pour la taille du greffon tibial et pour l'abord de chaque articulation temporo-maxillaire qui se fait par l'incision de Huguier. La taille du lit du greffon est un peu modifiée dans son orientation, afin que le greffon, une fois mis en place, soit orienté obliquement en bas et en arrière. Le greffon tient à frottement dur dans la brèche zygomatique et n'est pas fixé. Fermeture de la plaie opératoire et suture de la peau à la soie. Une bande élastique immobilise la mâchoire pendant un mois. Pendant ce temps, l'alimentation est liquide. Au cinquantième jour, le résultat était excellent, l'ouverture de la bouche suffisante et stable. Nous n'avons pas de résultat plus éloigné.

Obs. VII (Bréhant). — Mme T..., vingt-huit ans, se luxe en bâillant, le maxillaire inférieur en février 1939. Elle dit n'avoir jamais présenté auparavant de troubles du côté de sa mâchoire. La luxation, qui est bilatérale, se reproduit et se réduit avec facilité, et quand nous la voyons, il est impossible de faire écarter les arcades dentaires de plus de 15 millimètres sans que le déplacement se réalise. Opération le 7 septembre 1938. Triple anesthésie locale pour la taille du greffon tibial et pour l'abord de chaque articulation qui se fait par l'incision de Huguier. Même direction donnée au greffon que dans l'observation précédente, mais ici le greffon est très mince, le zygoma est simplement fendu d'un trait de scie de Gigli et le greffon y est encastré à force. Ce procédé est beaucoup plus simple et plus rapide et paraît nous donner en fin d'opération un aussi bon résultat. Suture. Immobilisation pendant un mois à l'aide d'une bande élastique, puis mobilisation et reprise de l'alimentation solide. L'opérée est revue le 17 janvier 1939 en très bon état.

Dans 2 cas (obs. III et IV), la luxation était accompagnée de craquements et de douleurs articulaires. Malgré la guérison de la luxation, et malgré que dans l'un des deux cas une méniscectomie préalable avait été faite, les phénomènes douloureux ont réapparu quelque temps après l'opération de butée et, bien qu'améliorés, n'avaient pas disparu au bout de deux et cinq ans.

Par contre, dans aucun des 7 cas, la luxation ne s'était reproduite. Une fois il s'agissait de luxation unilatérale (obs. V), six fois de luxation bilatérale. Chez ces 6 malades, quatre fois l'opération n'avait été faite que d'un côté, et le résultat fut : pour 3, aucune récidive, et pour 1, récidive dans l'articulation du côté non opéré (obs. II). Aussi, pour éviter cet inconvénient qui nécessiterait une deuxième intervention, M. Bréhant a jugé bon, dans ses 2 cas de luxation bilatérale (obs. VI et VII), de faire d'emblée une butée de chaque côté. Cette manière de faire semble, en effet, préférable quand la luxation se reproduit fréquemment et que la laxité articulaire paraît très prononcée dans les deux articulations.

M. Bréhant a opéré ses malades à l'anesthésie locale ; il pense que l'on peut mettre ainsi tout le soin nécessaire à la pose toujours délicate du greffon, le bien orienter et prendre tout le temps utile pour faire l'opération bilatérale. L'anesthésie locale a encore l'avantage de pouvoir vérifier, au cours de l'intervention, la stabilité de la jointure après la pose de la butée, en demandant au patient d'exercer des mouvements actifs de la mâchoire.

Le procédé de la butée osseuse préarticulaire dans le traitement des luxations récidivantes de la mâchoire apparaît ainsi comme un procédé efficace, simple, et présentant beaucoup d'avantages sur ceux utilisés antérieurement.

Nous vous proposons de féliciter M. Bréhant d'avoir ajouté à cette technique plusieurs modifications importantes et de le remercier du travail qu'il nous a envoyé.

Le vissage selon la méthode de Rissler dans le traitement des fractures de jambe,

par M. **J. Gosset.**

Rapport de M. P. Wilmoth.

Messieurs, notre collègue Jean Gosset, chirurgien des hôpitaux, a traité 3 malades, atteints de fractures spiroïdes de jambe, par vissage simple des fragments, selon la technique de Rissler, décrite plus loin. Nous venons de voir les radiographies, voici les observations :

Observation I. — M. Bud..., quarante-sept ans, vient nous consulter cinq jours après l'accident. La fracture a été appareillée par un autre chirurgien et il persiste un déplacement, qui, nous le disons au malade, est compatible avec un résultat fonctionnel satisfaisant. Le malade désirant pouvoir marcher rapidement préfère une intervention chirurgicale. Le vissage est pratiqué le 15 octobre 1937. Dix-huit jours plus tard, l'opéré marche facilement avec une botte plâtrée. Cinquante-trois jours après l'intervention, la vis est enlevée sous anesthésie locale. Un appareil de Delbet est mis pendant vingt jours. Résultat fonctionnel et anatomique parfait.

Obs. II. — M. Paul, trente-deux ans. La radiographie pratiquée immédiatement après l'accident ne montre encore qu'un déplacement léger. Nous avons opéré ce malade huit jours après l'accident, le 6 mai 1938 et il existait alors un raccourcissement qui atteignait 2 centimètres douze jours après l'opération, le malade marchait avec une botte plâtrée. Il quitte l'hôpital au vingtième jour. La vis fut enlevée au cinquante-cinquième jour et un appareil de Delbet mis en place. Au soixante-dixième jour, le malade marchait sans plâtre. Les radiographies montrent le résultat après l'opération et après la reprise de la marche.

Obs. III. — M. Gouv..., trente-deux ans, entre à la Salpêtrière le



Fig. 1. — Bud..,



Fig. 2. — Bud...

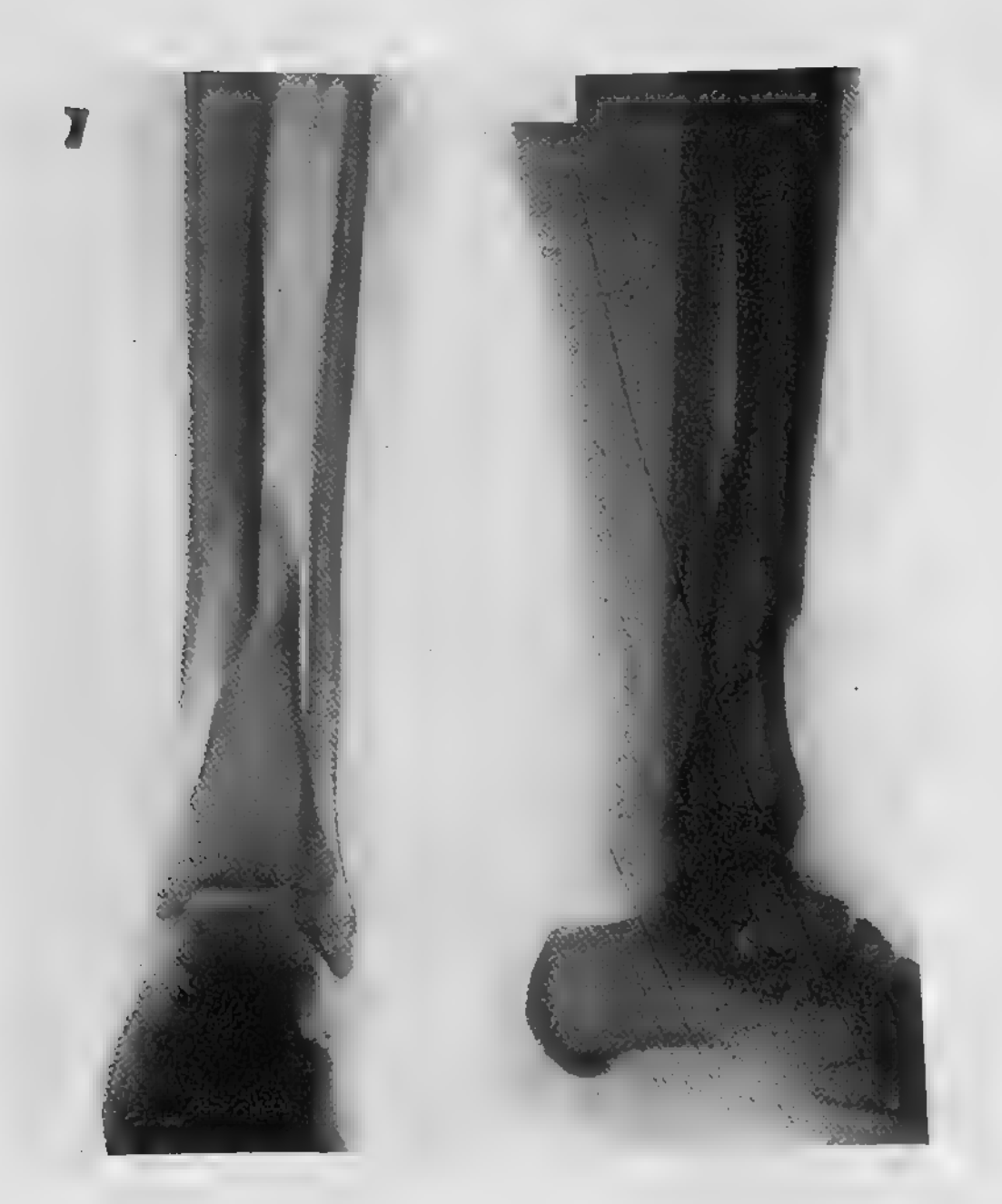


FIG. 3. — Gouv...



FIG. 4. — Gouv...

2 novembre 1938 pour une fracture spiroïde avec déplacement important. Nous pratiquons un vissage simple le 9 novembre. Le 21, le malade marchait avec un plâtre. La vis a été enlevée le 7 janvier 1939. Depuis cette date, le malade a marché sans plâtre.

Ces 3 observations ont suggéré à Jean Gosset les remarques suivantes :

On ne saurait nier l'importance des progrès réalisés dans le traitement orthopédique des fractures de jambe. Cependant, nous pensons



Fig. 5. — Gouv...

que, dans certains cas, dans certaines formes de fracture, le traitement chirurgical conserve des indications. Les fractures obliques et spiroïdes faciles à réduire sont, hélas, impossibles à contenir dans des plâtres simples. Le glissement des fragments, le raccourcissement dû à la tension du triceps sural apparaissent et s'aggravent presque inéluctablement dans les jours qui suivent une réduction d'abord parfaite.

Les broches ou les fiches à point d'appui osseux, incorporées dans le plâtre, s'opposent bien à ce déplacement, mais ont leurs inconvénients propres : la moindre erreur de réduction, le plus léger écartement par hyper-réduction se trouve maintenu, conservé, il entraînera un retard ou même une absence de consolidation.

L'extension par étrier de Kirschner sur attelle de Braune est fastidieuse et entraîne une immoblisation prolongée pour le malade. Elle doit surtout être réservée aux fractures comminutives, aux fractures accompagnées de gros gonflement des parties molles, les lésions cutanées contre-indiquant toute intervention.

Visitant en août 1937 le service du professeur Söderlund, à Stockholm, nous avons eu connaissance du procédé de vissage décrit par Rissler en 1911. Cette technique nous avait de suite fort séduit. Par sa réduction à ciel ouvert, rigoureusement contrôlable, elle se rapproche des ostéo-synthèses habituelles. Par son principe mécanique, son mode d'action, sa simplicité, la légèreté du matériel et sa facilité d'ablation, elle s'apparente au boulonnage décrit par M. Merle d'Aubigné.

Ce procédé semble peu employé en France. Seul Stulz paraît en avoir fait mention ; la radiographie d'un de ses opérés figure dans le rapport au Congrès français de Chirurgie (p. 683-684).

Dès notre retour, nous avons opéré notre premier malade en remplaçant seulement la vis de Rissler, analogue aux vis de Sherman ou de Lambotte, par une vis de Masmonteil, qui nous paraissait mieux adaptée à la résistance de l'os. Einar Perman (*Acta chirurgica scandinavica*, **79**, 9 décembre 1936, p. 141-144) était déjà arrivé aux mêmes conclusions et avait adopté une vis à filet large et saillant.

Le principe du vissage est le suivant :

La vis est introduite perpendiculairement au plan moyen de la fracture spiroïde ou oblique. Ce dernier étant généralement oblique en bas, en avant et en dedans, la vis est dirigée en bas, en arrière et en dehors.

Elle traverse librement la corticale antéro-interne de la pointe du fragment proximal et mord fortement dans la corticale postéro-externe du fragment distal. Son vissage amène donc un serrage énergique des deux fragments l'un contre l'autre et, du point de vue mécanique, c'est assurément le procédé de fixation le plus logique ; mais, pour assurer une grande force de coaptation, il faut que la vis tienne parfaitement dans le fragment distal, sans dérapage possible ; pour cela, une technique rigoureuse doit être suivie.

Matériel. — L'os a une consistance si spéciale qu'il ne faut pas lui appliquer, selon nous, ni les vis à bois, qui, étant coniques, le feraient éclater, ni les vis à métaux (type Sherman, Lambotte), dont les filets trop rapprochés et peu saillants ne prennent qu'un point d'appui précaire dans la corticale. La vis en acier inoxydable de Masmonteil, de 3 à 4 centimètres de long, cylindrique comme une vis à métaux, mais munie du filet large et saillant des vis à bois, nous semble le matériel idéal.

On mesurera attentivement au pied à coulisse, d'une part, le diamètre de l'âme de la vis (29/10 de millimètre en moyenne), d'autre part le diamètre extérieur des filets (4 millimètres en moyenne). On

utilise deux forets : l'un, le plus mince, a un diamètre supérieur de 2/10 de millimètre à l'âme de la vis, l'autre a un diamètre supérieur de 5/10 de millimètre au diamètre extérieur des filets.

Technique. — Sous anesthésie générale ou rachidienne, en s'aidant d'un tracteur à vis, la fracture est réduite à ciel ouvert, comme pour une ostéosynthèse par plaque. La réduction rigoureuse obtenue, les fragments sont maintenus par un davier de Lambotte, placé au milieu du trait de fracture. Avec une chignolle portant le foret le plus mince, on perce à travers les deux fragments un trou perpendiculaire au plan de fracture. L'orifice superficiel se trouve ainsi sur la face antéro-interne du tibia, au-dessus du davier, l'orifice postérieur un peu en arrière de l'insertion de la membrane interosseuse, au-dessous du davier. On retire ensuite le foret mince, on adapte le plus gros sur la chignolle et l'on s'en sert pour élargir l'orifice superficiel percé dans le fragment proximal. Sans aucun taraudage, on introduit ensuite la vis, qui passe librement dans le trou superficiel ; dans l'orifice profond, son filet tranchant tracera lui-même une profonde spirale assurant un ancrage solide.

L'extrémité de la vis dépasse donc la corticale profonde. Un choix judicieux de la longueur de la vis doit permettre d'éviter qu'elle ne dépasse d'une façon excessive. Dans certains de nos cas, les vis, dont nous disposions, étaient un peu trop longues (de 1 centimètre environ). Cela n'a d'ailleurs entraîné aucune conséquence fâcheuse.

Pendant les dix premiers jours, le membre est fixé sur une attelle de Boeckel ou de Cramer. Au dixième ou douzième jour, après l'ablations des fils, une botte du type Böhler est façonnée et le malade peut marcher. En effet, *la vis évite tout écartement latéral, mais ne joue pas dans la transmission des forces verticales, transmission assurée directement par l'os.*

L'ablation de la vis se fait sans difficulté, sous anesthésie locale, par une incision qui n'excède pas 1 centimètre quand on a repéré radiologiquement la situation de la tête de la vis.

Indications. — Le vissage ne peut s'appliquer qu'aux fractures spiroïdes ou obliques ; l'existence d'un trait de refend du fragment inférieur ou celle d'un fragment intermédiaire doit, selon nous, faire rejeter ce procédé.

Le vissage mérite une place à côté du boulonnage défendu par M. Merle d'Aubigné ; on peut lui reprocher de nécessiter une découverte du foyer de fracture, mais, par contre, la réduction à ciel ouvert permet d'obtenir un engrènement rigoureux des fragments qu'un écart, même imperceptible à l'examen radiologique, compromet parfois dans les réductions orthopédiques. C'est cet engrènement rigoureux qui fait que la vis n'est soumise qu'à des efforts mécaniques faibles. D'autre

part, à ciel ouvert, on peut forer un trou et donner à la vis une orientation absolument perpendiculaire au plan de fracture. Du fait du type à peu près constant des spiroïdes, l'orifice profond doit se trouver bien près de l'espace interosseux et c'est là une situation difficile à donner au boulon.

Le vissage selon la technique de Rissler est d'une exécution facile. La possibilité de faire marcher le fracturé dès le douzième jour, puisque la vis empêche tout écartement latéral et la transmission des forces étant assurée directement par les fragments osseux unis exactement, confère à cette technique de Rissler une supériorité sur les autres techniques similaires. Il y aurait lieu de l'employer à l'avenir, puisque les résultats de la reconstruction osseuse sont morphologiquement parfaits ; l'ablation précoce du très simple matériel de synthèse doit éviter l'ostéite, qu'elle soit d'ordre trophique ou d'ordre infectieux.

Je vous propose, Messieurs, de remercier M. Jean Gosset de nous avoir apporté sa contribution à la simplification de l'ostéosynthèse des fractures spiroïdes de jambe.

COMMUNICATIONS

Volumineux diverticule vésical,

par MM. **Louis Michon** et **A. Garcin.**

Nous avons cru intéressant de vous apporter aujourd'hui l'observation d'un volumineux diverticule vésical dont nous avons récemment fait l'ablation dans notre service de Saint-Louis.

M. D..., âgé de cinquante-quatre ans, vient consulter à l'hôpital Saint-Louis pour une rétention d'urine incomplète avec infection vésicale accentuée. Le début des troubles remonte à deux ans environ ; les mictions étaient difficiles et le malade était obligé de se relever dix fois par nuit.

Lorsque le malade nous est présenté, après évacuation de 600 grammes d'urine et mise en place d'une sonde à demeure, nous sommes surpris de ne pas constater la saillie prostatique que l'on avait cru trouver lors du premier examen. Nous concluons à la nécessité absolue d'une urétrocystoscopie pour établir la cause de la rétention.

Urètre normal, introduction facile de l'urétrocystoscope. Le résultat de cet examen est un peu déconcertant et nous arrivons à la conclusion suivante. Il existe deux poches superposées avec un large orifice de communication limité par un bourrelet falciforme ressemblant à la berge cervicale. Quand l'urétrocystoscope est dans la poche inférieure, la visibilité est mauvaise, car cette poche ne se laisse pas distendre par l'eau ; quand il est dans la poche supérieure, la visibilité est très bonne, car la disten-

sion se fait bien et l'on a tout à fait l'impression d'être dans une vessie normale ; toutefois, on est frappé par le fait qu'il est impossible d'y trouver les orifices urétéraux.

Nous nous trouvons devant deux hypothèses : ou bien la poche supérieure est un vaste diverticule de la vessie, elle-même représentée par la poche inférieure qu'il est impossible de distendre, l'eau fuyant dans le diverticule ; ou bien la poche supérieure est la vessie et la poche inférieure représente une vaste urétrocèle immédiatement sous-cervicale. Le

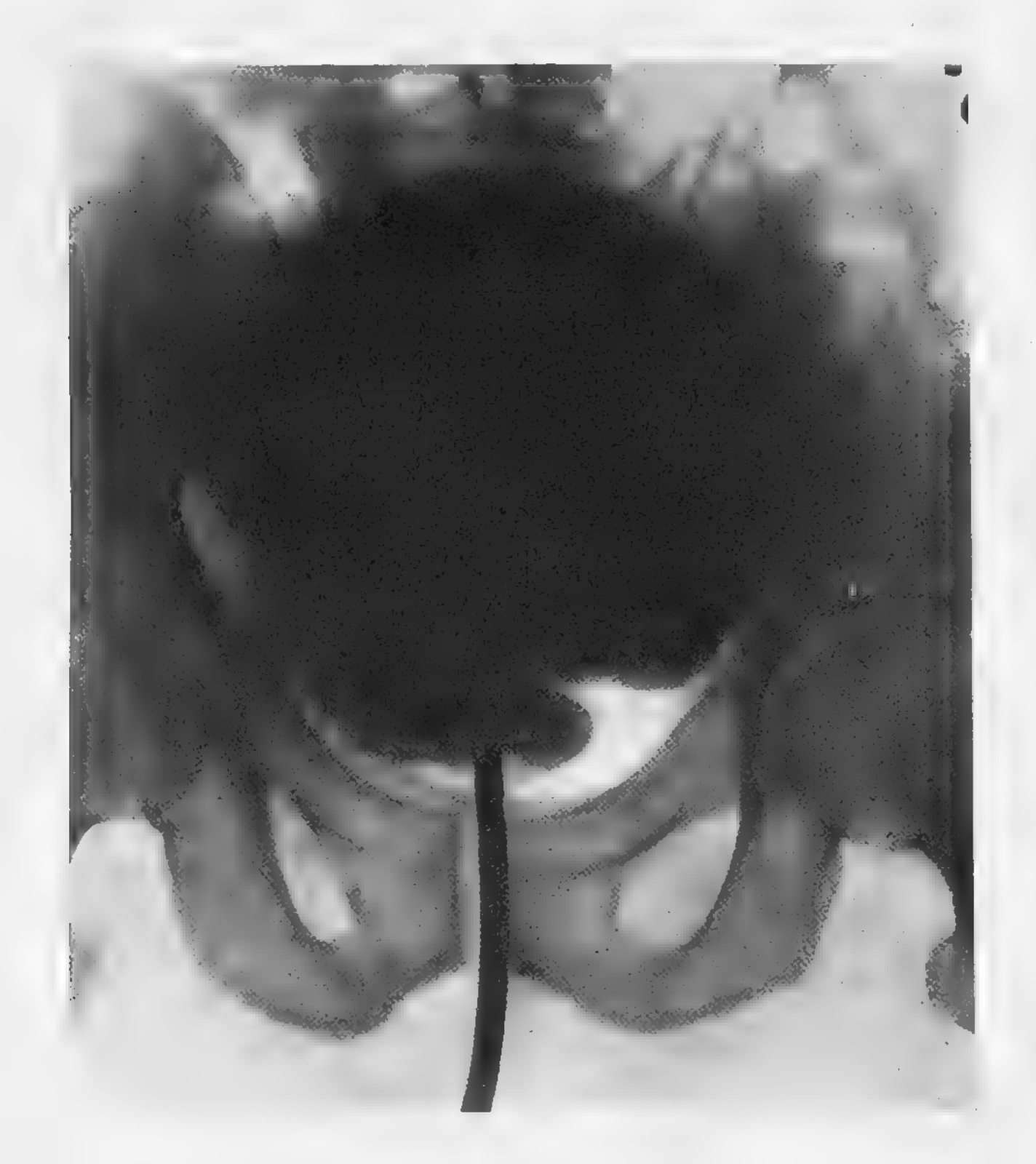


Fig. 1. — Cystographie de face.

problème doit être immédiatement résolu en faisant pratiquer une urétrographie et une cystographie.

L'urétrographie est absolument normale ; par contre, la cystographie met en évidence un énorme diverticule vésical ayant une large communication avec la vessie — très au-dessus des uretères. Cette communication est bien visible sur le cliché de profil. La cystographie confirme notre impression cystoscopique en montrant une vessie aplatie, sous-diverticulaire, ne se laissant pas distendre par le liquide de remplissage.

L'ablation du diverticule est décidée.

Intervention le 7 mars 1939 sous anesthésie rachidienne.

Incision médiane sous-ombilicale ; refoulement du péritoine avec section de l'ouraque et des artères ombilicales. L'extrapéritonisation de la vessie et du diverticule est réalisée avec la plus grande facilité, le péri-

toine n'adhérant aucunement au diverticule. Il est très facile de distinguer la vessie, dont la paroi musculaire est très épaisse, du diverticule dont la paroi est au contraire mince. Libération progressive du diverticule, libération devenant plus malaisée lorsque l'on approche du pôle postérieur du diverticule qui plonge dans le bassin. De façon à agir avec plus de sécurité et pour rester au contact même du diverticule sans avoir à craindre les uretères sous-jacents, le diverticule est ouvert et, deux doigts étant placés



Fig. 2. — Cystographie de profil.

à son intérieur, il est facile de disséquer à la compresse son pôle postérieur. L'orifice de communication est enfin libéré de toutes parts et le collet du diverticule est sectionné au ras de la musculaire vésicale ; la paroi de la vessie est immédiatement fermée en deux plans au catgut. Drainage paravésical. Sonde urétrale à demeure. Le douzième jour le malade est complètement guéri. Il urine bien ; les urines sont claires ; le résidu vésical après miction est absolument insignifiant.

Nous n'avons pas l'intention de revenir ici sur le prostatisme déterminé par certains diverticules. S'il est fréquent de constater la

coexistence du ou des diverticules avec un adénome ou une maladie du col, il est des cas où — comme dans l'observation que nous vous apportons aujourd'hui — les phénomènes de rétention sont uniquement le fait du diverticule. On en a la preuve lorsque, enlevant le diverticule sans aucunement toucher au col, les phénomènes de prostatisme disparaissent; il en fut ainsi chez notre malade. Ce sont des faits aujourd'hui bien connus.

Il sera plus intéressant de nous arrêter un instant sur la technique de l'exérèse de ces grands diverticules. La voie purement transvésicale, préconisée en ces dernières années par M. Marion pour les diverticules de petite ou moyenne dimension, constitue dans la grande majorité des cas la méthode de choix et apparaît comme très bénigne. Il ne pouvait en être question dans un cas comme celui qui nous occupe. Restaient donc deux méthodes possibles : la voie purement extravésicale et la voie combinée extra- et transvésicale ; ajoutons qu'il nous paraît interdit de songer à une voie transpéritonéale ; ces opérations doivent toujours être faites par voie sous-péritonéale, l'extrapéritonisation ne présentant pas de sérieuses difficultés.

Etant donné le volume et le siège du diverticule de notre malade, l'incision médiane s'imposait. Vu la facilité avec laquelle le diverticule se distinguait de la vessie, il nous parut évident que l'ablation devait se faire par voie purement extravésicale. Si la distinction entre la vessie et le diverticule avait été moins évidente, il eût pu être indiqué de faire une taille afin de repérer plus facilement le diverticule et son orifice de communication avec la vessie.

M. Papin, apportant en 1934, au XXXIVe Congrès de l'Association française d'Urologie, un cas de diverticule réséqué par voie sous-péritonéale et extravésicale, nous dit avoir renoncé à la voie combinée devant la facilité avec laquelle il pouvait recourir à une voie purement extravésicale, et il ajoute que dans ses études précédentes il n'avait pas accordé à cette voie la place qu'elle mérite. A propos de cette communication, MM. Gayet et Gauthier (de Lyon) signalent des cas de gros diverticules enlevés également par voie purement extravésicale et regrettent qu'employant cette voie M. Papin ouvre le diverticule pour en pratiquer la libération ; ils préfèrent que la libération se fasse complètement sans ouvrir le diverticule et coupent le collet entre deux ligatures. Comme M. Papin, nous pensons qu'en réalisant une bonne protection il n'y a aucun inconvénient à ouvrir le diverticule ; de cette façon, en se guidant sur les doigts intradiverticulaires, on peut disséquer la poche de plus près et on réduit au minimum les risques de blessure uretérale. D'autre part, comme M. Papin, nous pensons que mieux vaut une bonne suture vésicale en deux plans après résection du diverticule plutôt que de se contenter de ligatures sur le collet.

M. **Heitz-Boyer** : L'observation présentée par mon ami Michon est

très intéressante, et le succès qu'il a obtenu très beau, avec une rapidité de guérison particulièrement favorable. Mais il ne faudrait pas en inférer (et je suis sûr que Michon est de mon avis) que ces opérations pour diverticule vésical présentent ordinairement cette bénignité et cette facilité. Bien au contraire, il s'agit d'une intervention délicate, souvent très difficile et laborieuse, dangereuse même quand il ne s'agit pas de diverticule de la partie supérieure de la vessie, comme c'était le cas pour le malade de Michon. C'est pour pallier à cette gravité habituelle, et qui en faisait une des interventions les plus redoutables de toute l'urologie, que j'ai proposé une technique utilisant les ressources de la *haute fréquence* et du *bistouri électrique*, technique qui, même dans les cas les plus graves, adhérant au plancher périnéal et au plexus vasculaire hypogastrique, avec infection intense, permet de l'exécuter facilement, rapidement et sans danger, et, si l'on ajoute l'emploi de la table radio-chirurgicale, en respectant à coup sûr les uretères. Cette technique électrique, réalisant une « *marsupialisation* » *désinfectante rétractile et accélérée* de la poche diverticulaire, change du tout au tout les conditions opératoires, et a fait l'objet d'un film, qui vous en montrera dans une prochaine séance les avantages.

Je poserai également une question à Louis Michon, concernant la pathogénie du diverticule qu'il a opéré ; pathogénie que l'expérience m'a montré, dans 7 des 8 cas que j'ai opérés, le résultat d'une *maladie diverticulaire de la prostate*, ayant entraîné une prostatite chronique hypertrophiante et sclérosante par « péridiverticulite », entraînant elle-même une maladie du col rétractile. Si on méconnaît cette lésion causale, si on la laisse persister, on est à peu près sûr d'une récidive de la lésion vésicale dans l'avenir : cette notion pathogénique a donc une importance pratique très grande. Michon ayant pratiqué l'urétrographie, il serait très intéressant de savoir l'existence ou non de ces diverticules vésicaux dans son cas ; et, de leur absence, je conclurais à une origine congénitale très probable du diverticule vésical : la position même de cette énorme poche sus-vésicale, coiffant sur la radiographie le sommet de la vessie, ne permettrait-elle pas de penser à une dilatation monstrueuse d'un ouraque persistant ?

L'extension au côlon pelvien de la maladie de Nicolas-Favre. (A propos de deux cas traités par amputation colo-rectale.)

par MM. **Jacques Charles-Bloch** et **Jacques Zagdoun.**

Les deux observations que nous avons cru intéressant de vous communiquer concernent 2 cas de maladie de Nicolas-Favre étendues à la presque totalité du côlon pelvien. Cette extension en hauteur de l'affection fut découverte au cours de l'intervention, et traitée, dans les deux

cas, par amputation colo-rectale. Nos deux malades ont été très améliorées par cette opération, et l'on peut même parler, dans ces cas, de guérison opératoire. Mais il ne faut préjuger en rien de l'avenir de ces opérées, chez lesquelles l'épreuve du temps permettra seule de confirmer ou d'infirmer la valeur de l'intervention pratiquée. Nous nous ferons du reste un devoir de vous tenir au courant de la qualité des résultats obtenus.

Voici tout d'abord ces deux observations :

Observation I. — M[me] C..., quarante-trois ans, artiste, entre à la clinique chirurgicale de l'Hôtel-Dieu le 5 août 1938 pour des troubles intestinaux : constipation opiniâtre avec poussées d'obstruction, défécations très douloureuses avec modification des selles : matières déformées et rubannées, écoulements muco-purulents continuels et souvent sanglants.

Le début de ces troubles remonte à huit ans environ. Ils se sont accentués progressivement, mais sont surtout marqués depuis deux ans. C'est à ce moment que sont apparus la déformation des matières, les débâcles diarrhéiques et un certain degré d'incontinence sphinctérienne. Dès cette époque également, la malade maigrit, perd l'appétit, est souvent fébrile.

Elle se fait alors hospitaliser à Saint-Louis où, en raison d'une syphilis contractée il y a dix ans (chancre vulvaire et accidents cutanéo-muqueux), elle subit un traitement arsenical, que des accidents d'intolérance obligent d'ailleurs à interrompre. Dès ce moment, une réaction de Frei aurait été positive.

Depuis cinq mois, les troubles s'accentuent, les écoulements sont presque continus, souvent sanglants. D'autre part, apparaissent des accidents de subocclusion, avec ballonnement et vomissements, qui se répètent assez souvent et amènent la malade à se faire hospitaliser.

Antécédents : Mariée à un soldat des bataillons d'Afrique, divorcée il y a huit ans, vit depuis cette époque en concubinage. Un enfant bien portant, pas de fausse couche.

Syphilis en 1928, pas d'adénopathie inguinale, pas de sodomie avouée (?).

A l'examen : Malade amaigrie, pâle, asthénique ; l'état général est précaire ; la température est irrégulière avec des poussées fébriles atteignant 39° ; anémie à 3.200.000.

Examen physique :

Léger œdème des grandes lèvres, prolapsus vaginal du 2[e] degré ; au T. V. : petit utérus mobile, pas de lésions annexielles.

Examen de l'anus : condylomes de la région périanale ; pas de fistule, pas d'éléphantiasis.

Au T. R. : Le sphincter est extrêmement relâché, presque béant ; le canal anal est tapissé d'une muqueuse épaisse et cartonnée, irrégulière, avec de petites formations polypeuses. Le rétrécissement siège à 7 centimètres environ ; il a la forme en entonnoir classique, mais il n'est pas très serré et l'index le franchit facilement.

L'ensemble est assez mobile, la périrectite semble peu marquée. Le doigt ressort, entraînant des sécrétions muco-purulentes abondantes et teintées de sang.

Pas d'adénopathie inguino-iliaque, pas de tumeur abdominale perceptible, mais abdomen légèrement ballonné.

Réaction de Frei positive (D[r] Cachera).

En raison se l'état subocclusif, on décide de pratiquer une dérivation des matières.

Première intervention le 9 août 1938 (Zagdoun) : anus iliaque gauche

à pont cutané. L'exploration du sigmoïde montre un gros bloc de scléro-lipomatose remontant très haut : on doit décoller le côlon iliaque pour pratiquer l'anus en zone saine, à 10 centimètres au-dessus de la limite supérieure de la lésion.

Ouverture de l'anus le deuxième jour ; section complète le quatrième jour.

Soins post-opératoires : deux lavages par jour par le bout inférieur de l'anus artificiel, alternativement à l'eau iodée et au permanganate. Les lavages ressortent aisément par l'anus naturel mais, jusqu'au dernier jour, les sécrétions sont abondantes. A plusieurs reprises, hémorragies de sang rouge par l'anus naturel.

Vaccination au propidon : 0,5, 1 et 2 c. c.

Pendant toute la période qui sépare les deux interventions, la température reste instable, oscillant entre 37° et 38°, avec plusieurs poussées thermiques à 38°5 et 39°.

En fin de préparation : leucocytose à 5.000.

Deuxième intervention le 29 septembre 1938 (Zagdoun) : amputation abdomino-périnéale du rectum.

Anesthésie à l'éther.

Premier temps : Libération extra-péritonéale du bout inférieur de l'anus iliaque, que l'on ferme hermétiquement en deux plans.

Deuxième temps : Laparotomie médiane sous-ombilicale ; tous les viscères sont pâles, légèrement infiltrés, d'aspect succulent ; petit utérus fibromateux. Hystérectomie totale en laissant les trompes et les ovaires qui sont sains.

Exploration du recto-sigmoïde : on reconnaît immédiatement le bloc scléro-lipomateux sigmoïdien vu lors de la première intervention, mais au-dessous de lui existe un second bloc encore plus volumineux qui s'étend jusqu'au fond du pelvis.

On achève de libérer par l'abdomen l'extémité supérieure préalablement fermée du sigmoïde ; libération de haut en bas par hémostase progressive du méso-sigmoïde ; ligature haute de l'hémorroïdale supérieure ; incision du péritoine en fer à cheval, la partie antérieure de l'incision passant au ras du vagin et laissant en arrière la totalité du Douglas soulevé par une lipomatose importante. Mobilisation des lèvres péritonéales. Libération du rectum, en se tenant très au large, comme pour un cancer. Cette libération est poussée très bas, jusqu'au contact des releveurs, aussi bien en arrière qu'en avant et latéralement. En arrière, section entre ligatures des lames sacro-recto-pubiennes très épaissies ; latéralement, section entre ligatures des hémorroïdales moyennes.

Cette libération s'effectue au sein d'un tissu assez dense et scléreux ; la périrectite est certainement plus importante que ne le laissait prévoir l'examen clinique.

L'énorme segment recto-colique, une fois libéré, est tassé dans le pelvis. On péritonise par dessus en suturant le péritoine vésical et des ligaments larges au péritoine pariétal postérieur préalablement décollé ; cette péritonisation est effectuée de façon très minutieuse, par points en U au fil de lin ; elles est finalement très satisfaisante.

Fermeture de l'abdomen sans drainage aux crins perdus. Une mèche est placée dans l'orifice inférieur, maintenant déshabité, de l'anus iliaque.

A noter que l'examen et la palpation du segment colique abouché à la peau ne révèlent aucune lésion.

Troisième temps, périnéal : Fermeture en bourse de l'anus ; incision cutanée circonscrivant largement la région anale ; on sectionne en arrière le raphé ano-coccygien et on pénètre d'emblée dans le décollement rétro-rectal ; par la brèche, on attire très aisément au dehors tout le segment

intestinal libéré. Section d'arrière en avant des releveurs ; clivage de la partie basse du vagin et ablation en vase clos du recto-sigmoïde.

La cavité ainsi créée est énorme, mais l'hémostase est parfaite ; on y place un grand Mickulicz dans lequel on tasse deux mèches iodoformées et une grande compresse abdominale.

Durée : deux heures quinze. A la fin de l'intervention, le pouls est bon, mais on pratique néanmoins une transfusion de 250 grammes.

Suites opératoires. Simples ; ablation des mèches le troisième et le cinquième jour ; ablation du sac le huitième jour ; pansements quotidiens et lavages de la cavité périnéale. Dès ce moment, la température retombe à la normale et la malade restera complètement apyrétique.

A la fin du deuxième mois, la cicatrisation est pratiquement terminée ; la malade sort de l'hôpital : le 13 décembre, son état général est excellent ; l'anus iliaque fonctionne de façon parfaite. Une coloscopie, pratiquée par le Dr Rachet, ne montre aucune lésion de celui-ci.

Revue en mars 1939 : L'état général est parfait, la malade a engraissé de 10 kilogrammes. Localement, la cicatrisation est parfaite ; il n'y a plus de prolapsus vaginal.

Examen de la pièce : Le segment réséqué mesure 57 centimètres de long et comprend le rectum et la presque totalité du sigmoïde. Il est ouvert sur sa face antérieure sur toute sa longueur et l'on voit de bas en haut :

1° Le rétrécissement en entonnoir avec sa muqueuse blanche et nacrée, épaissie, présentant quelques formations polypeuses ;

2° Au-dessus, une vaste ulcération sus-stricturale de 20 centimètres de hauteur environ, au niveau de laquelle la muqueuse est rouge et fongueuse, présentant de multiples pertes de substance à bords taillés à pic. Toute cette zone est noyée dans un bloc considérable de scléro-lipomatose au niveau duquel les parois intestinales sont considérablement épaissies, surtout en bas ;

3° Une zone intestinale saine, souple, de coloration normale, de 6 centimètres de hauteur environ, avec cependant une petite ulcération rouge et granitée de la dimension d'une pièce de 1 franc. Pas de scléro-lipomatose à ce niveau ;

4° Un long segment de 15 centimètres environ, fortement sténosé, tubuleux, à parois épaissies et cartonnées, noyé dans une gangue scléro-lipomateuse importante. A ce niveau, la muqueuse est totalement ulcérée, rouge, fongueuse, avec par places de véritables clapiers hémorragiques. La limite supérieure en est nette, taillée à pic ;

5° Une zone intestinale saine, de 10 centimètres environ.

Il s'agit en somme d'une recto-colite étendue, à la fois ulcéreuse et sténosante, à lésions étagées. L'aspect tubuleux et rigide des zones sténosées est bien particulier. Quant au rétrécissement inférieur, en entonnoir, il disparaît pratiquement sur l'intestin ouvert, le sommet de l'entonnoir n'étant en réalité que le pôle inférieur de la vaste lésion sus-stricturale.

Examen histologique (Dr Feyel) : La lésion est constituée par une ulcération qui intéresse toute l'épaisseur de la muqueuse ; elle est bordée par un liséré inflammatoire à prédominance plasmocytaire et hémorragique ; la muqueuse saine voisine est le siège d'un infiltrat inflammatoire à cellules rondes parmi lesquelles dominent les plasmocytes. La sous-muqueuse, considérablement épaissie, est constituée par un tissu fibro-adipeux, dans lequel persistent des traînées inflammatoires à prédominance plasmocytaire ; il s'agit même parfois de groupements nodulaires. Enfin, si dans les régions qui bordent immédiatement l'ulcération, on observe une congestion vasculaire, il faut noter dans la profondeur l'exis-

tence de lésions inflammatoires des parois vasculaires à tendance sténosante.

La seconde observation est tout à fait comparable à la première :

Obs. II. — Mme N..., quarante-deux ans, a présenté les premiers signes d'une rectite en 1924 : douleurs à la défécation, écoulements muco-purulents, hémorragies par l'anus. Jusqu'en 1935, elle subit des traitements symptomatiques et d'ailleurs discontinus, avec des diagnostics variés ;

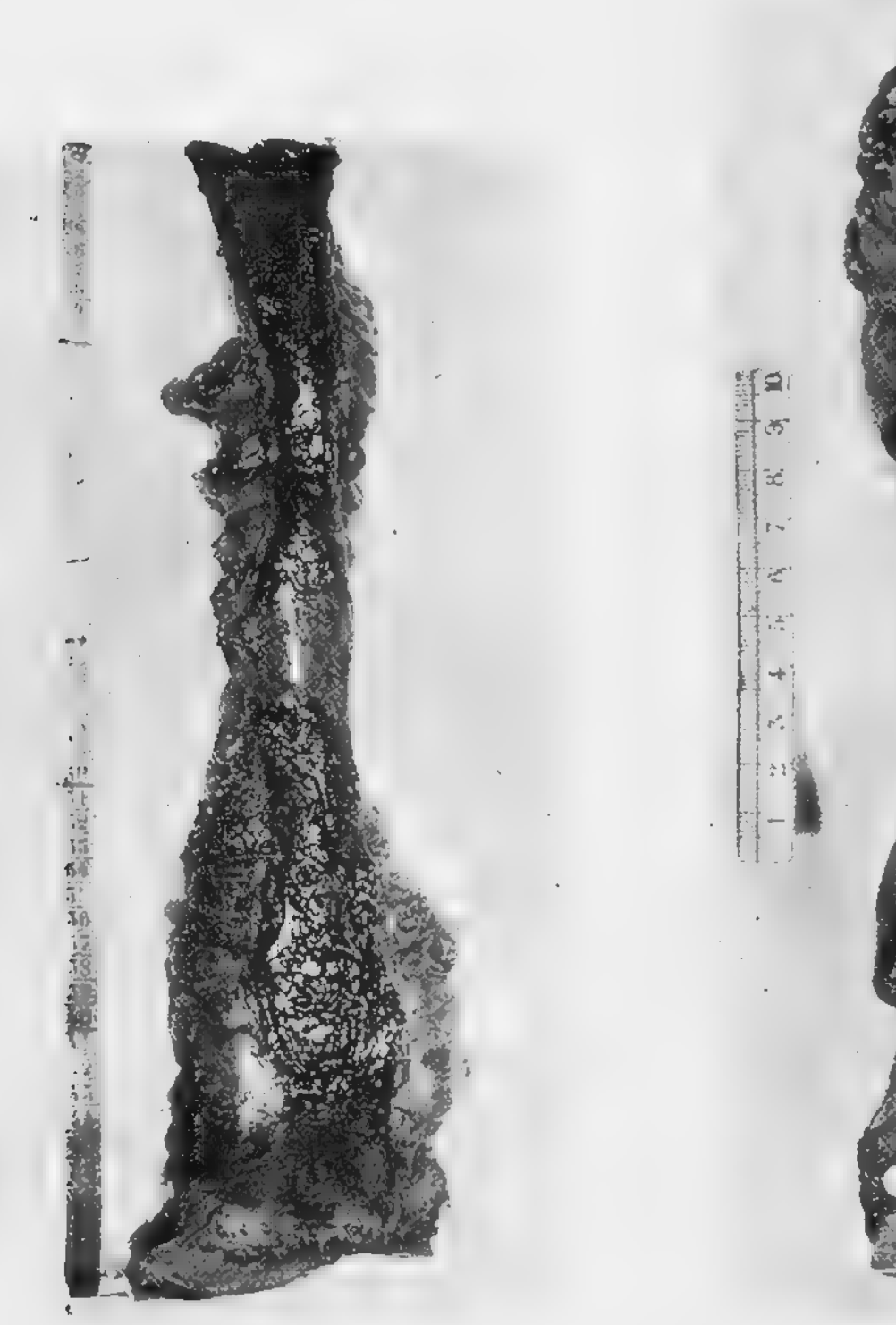




Fig. 1.

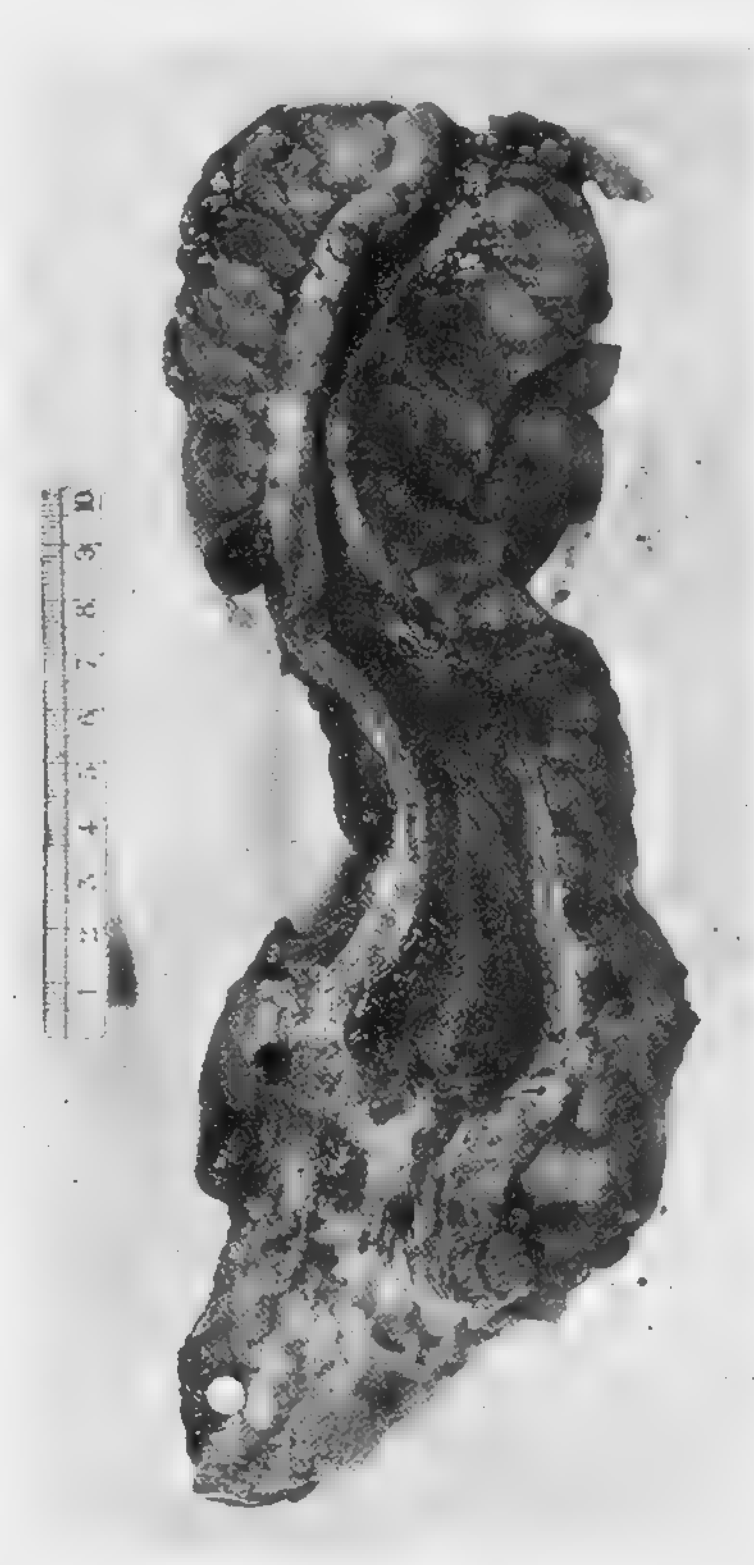


Fig. 2.

hémorroïdes, entéro-colite, etc., mais n'en éprouve naturellement aucun soulagement.

En 1935, elle est vue par le Dr Rachet, qui découvre un rétrécissement typique, dont l'orifice inférieur siège à 3 centimètres de l'anus ; on pénètre ensuite dans un canal tortueux ; il ne s'agit pas d'un rétrécissement annulaire avec une ampoule libre au-dessus, mais d'un défilé dont on ne peut apprécier l'étendue en hauteur. Les lésions ont l'aspect de grosses traînées blanchâtres avec, dans la partie basse, une ulcération à bords calleux à 12 heures.

La réaction de Frei est franchement positive (Dr Cachera).

Dans les antécédents, on relève : une pleurésie sèche en 1927 ; en 1933, une prise de sang ayant montré un Bordet-Wassermann positif, la malade subit un traitement antisyphilitique pendant deux ans.

Quelques contacts sodomiques avoués.

La malade est soumise au traitement diathermique pendant huit mois, mais le traitement est douloureux, mal supporté et n'amène aucune amélioration. Le 22 novembre 1935, on enlève à l'électrocoagulation un petit polype siégeant sur la marge gauche de l'anus.

En 1937, surviennent des poussées de subocclusion intestinale qui conduisent à pratiquer un *anus iliaque gauche* (juillet 1937).

En 1938, on pratique plusieurs injections d'anthiomaline ; mais elles sont mal supportées et le traitement doit être suspendu.

En raison de l'échec thérapeutique et de la persistance des troubles de rectite, on se décide à recourir sur le conseil du Dr Rachet à l'exérèse chirurgicale de la lésion. A ce moment, l'état général est médiocre : la malade est très amaigrie, fatiguée et présente des sueurs nocturnes abondantes. La nervosité est très marquée ; la malade est très déprimée et a des idées de suicide.

Intervention le 29 octobre 1938 (J. C.-Bloch) : amputation abdomino-périnéale du rectum :

Premier temps, abdominal : Libération du côlon pelvien, qui est cartonné et épaissi, entouré d'une lipomatose qui tranche nettement avec l'aspect de l'intestin sus-jacent. Les lésions remontent jusqu'à 10 centimètres de l'anus iliaque.

Section du côlon au-dessous de l'anus iliaque ; on tente de conserver le bout supérieur, mais le cartonnage rend impossible l'enfouissement et l'on est obligé de retourner à l'extérieur, en doigt de gant, le petit cul-de-sac colique. Il sera réséqué en fin d'intervention.

Hystérectomie totale. Incision du péritoine en fer à cheval ; mobilisation des lèvres péritonéales et libération large du rectum comme pour un cancer. Cette libération est poussée très bas. Le colorectum ainsi dégagé est tassé dans le bassin et enfoui sous une péritonisation soigneuse au fil de lin. Fermeture sans drainage aux crins perdus.

Deuxième temps, périnéal : Incision périanale après fermeture en bourse de l'anus. Ouverture de l'espace rétro-rectal par lequel on extériorise le segment intestinal libéré. Section des releveurs. Dissection recto-vaginale. Ablation du colo-rectum. Mikulicz dans la vaste plaie périnéale et tamponnement à la gaze iodoformée.

On termine l'intervention en réséquant le cul-de-sac intestinal sous-jacent à l'anus iliaque.

Suites opératoires : d'abord fébriles, bien qu'il n'y ait aucune suppuration pariétale ; le sac du Mikulicz est enlevé le douzième jour.

La température ne retombe à 37° que le vingt-quatrième jour, mais à partir de ce moment, la malade reste complètement apyrétique ; son état général se transforme rapidement ; la cicatrisation se poursuit progressivement et la malade sort de l'hôpital le 4 janvier 1939.

Elle est revue en mars 1939 : la cicatrisation est parfaite, l'état général est excellent, la malade a engraissé de 5 kilogrammes.

Localement, les téguments de la région périnéale sont normaux, la cicatrice est linéaire, il n'y a pas de trace de prolapsus vaginal.

Examen de la pièce. Le segment recto-colique enlevé mesure 39 centimètres de longueur. Fendu dans le sens de sa longueur, il présente trois segments distincts :

1° A la partie inférieure, une zone de 3 à 4 centimètres où la muqueuse est blanchâtre, nacrée et épaisse, sans ulcération.

2° Au-dessus, un long segment de 25 centimètres environ où l'intestin est transformé en un tube rigide, fortement sténosé, à parois épaisses et infiltrées, entouré d'une gangue scléro-lipomateuse ; l'aspect est celui

d'un pneu de bicyclette que l'on aurait fendu longitudinalement. Dans tout ce segment, la muqueuse est rouge et tomenteuse, épaissie et saignante, parsemée d'ulcérations multiples ; la limite supérieure de la lésion est nette.

3° Au-dessus du segment pathologique, un segment intestinal sain de 8 à 10 centimètres.

Examen histologique : la muqueuse a totalement disparu ; elle est remplacée par un liséré inflammatoire hémorragique reposant sur un tissu scléreux extrêmement épais, dont les couches moyennes contiennent encore çà et là des nodules lymphoplasmocytaires à prédominance plasmocytaire. Il faut noter l'absence presque totale de vaisseaux dans ce tissu scléreux et les nombreuses images de lésions inflammatoires nerveuses.

Si nous vous avons communiqué ces deux observations, ce n'est nullement dans le but d'ouvrir une discussion sur les indications du traitement chirurgical des rétrécissements du rectum.

Cette question a été mise au point dans le très intéressant rapport de Gatellier et Weiss au XLIIIe Congrès de Chirurgie, et les conclusions de ces auteurs sont assez peu optimistes en ce qui a trait au résultat éloigné des tentatives chirurgicales pratiquées en pareil cas. Il est juste de reconnaître que les cas analysés dans le rapport en question ont trait essentiellement à des interventions suivies d'abaissement colique au périnée. Et, bien que Dimitriu et Grigoresco aient défendu cette technique, il apparaît qu'elle fut suivie, dans l'immense majorité des cas, de récidives dues à l'étranglement progressif de l'anse abaissée au périnée par le processus évolutif de périrectite. Aussi, les rapporteurs avaient-ils émis l'opinion que seules des amputations larges, sacrifiant le sphincter et le tissu périrectal, suivies d'un large drainage périnéal, terminées bien entendu par un anus iliaque définitif, pouvaient réaliser le type des interventions logiques.

Or, les tentatives de ce genre semblent avoir été assez rarement pratiquées, et il n'en existe à notre connaissance qu'un cas, publié par M. Mocquot, à la Société de Chirurgie, le 12 juillet 1933, cas heureux du reste, puisqu'il est resté guéri. C'est en nous inspirant de sa technique que nous avons été amenés à pratiquer chez nos deux malades une amputation abdomino-périnéale, au cours de laquelle nous avons pu découvrir l'extension du processus de la maladie de Nicolas-Favre à la presque totalité du côlon pelvien.

De telles recto-colites sténosantes paraissent encore mal individualisées. Nous n'en avons relevé que deux cas dans les observations citées par Gatellier et Weiss.

M. Hartmann, sur 120 cas, a noté quatre fois l'extension à la partie inférieure du côlon pelvien, et une fois l'existence de deux rétrécissements superposés, l'un à 4, l'autre à 12 centimètres au-dessus de l'anus.

Moulonguet, au même Congrès, en rapporte une autre observation. Rachet et Cachera n'en relèvent que 4 cas sur 30 malades et tendent à les éliminer du cadre de la maladie de Nicolas-Favre en raison d'un Frei négatif.

Lichtenstein (*Annals of Surgery*, 2 août 1936) en signale 2 sur 6 cas observés et décédés.

Récemment enfin, M. le médecin général Oudard nous communique fort aimablement l'observation dont nous donnons ci-dessous le résumé :

M. X... entre à l'hôpital Sainte-Anne, le 29 novembre 1922, pour rétrécissement du rectum. Il a été traité en 1917 pour une dysenterie grave. Le rétrécissement est incisé et dilaté aux bougies. En 1922, apparaît une tumeur du côlon gauche, occasionnant un rétrécissement visible à la radiographie, et séparé du rétrécissement rectal par une zone de calibre normal.

Anus cæcal le 5 décembre 1922. Le 27 décembre 1922 M. Oudard résèque par voie abdominale la tumeur sigmoïdienne, abouche les deux bouts à la peau et, le 5 mars 1923, pratique la fermeture de l'anus cæcal. L'examen histologique de la pièce montre qu'il s'agit d'une lésion conjonctive sténosante, non néoplasique.

Le malade, depuis cette époque, se porte parfaitement bien, il est revu le 15 avril 1933 (soit onze ans après la résection), ne présentant aucun trouble. Le rétrécissement rectal exclus subsistait seul, sans suintement du reste et c'est à ce moment qu'est pratiquée une réaction de Frei, qui se montre positive et permet de rétablir le diagnostic étiologique de l'affection.

La très intéressante observation de M. Oudard, jointe aux cas signalés ci-dessus, démontre qu'il y a peut-être lieu de revenir sur l'opinion généralement admise de la rareté de l'extension colique de la maladie de Nicolas-Favre, rareté qui n'est peut-être qu'apparente, étant donné la difficulté où l'on se trouve d'apprécier l'extension en hauteur des lésions par le seul examen clinique, notion que M. Hartmann a bien mise en lumière.

Aussi, nos deux observations nous incitent-elles à vous soumettre quelques suggestions d'ordre anatomo-pathologique, clinique et thérapeutique.

L'aspect *anatomo-pathologique* des lésions est, dans les 2 cas, absolument superposable. Il s'agit de véritables recto-colites sténosantes, étendues en hauteur sur 50 centimètres dans la première observation, et sur 40 dans la deuxième. Le côlon, dès l'ouverture de l'abdomen, apparaît rétracté, rigide et friable. Les franges graisseuses sont épaissies et œdémateuses, le calibre de l'intestin est nettement rétréci et sa palpation donne la sensation d'un tuyau cartonné, infiltré et entouré d'une gangue fibro-lipomateuse. Mais le côlon lui-même est libre, il n'existe aucune adhérence au péritoine pariétal, et seule l'infiltration du méso rétracte en quelque sorte l'intestin vers la paroi postérieure de la fosse iliaque.

Tel est l'aspect de la colite lymphogranulomateuse. *Est-il possible d'en faire le diagnostic, ou tout au moins de le soupçonner ?*

Il ne peut exister, à ce point de vue, que deux méthodes d'explora-

tion : la radiographie et la coloscopie, lorsque, ce qui est le cas dans nos observations, la tumeur colique n'est pas perceptible à la palpation. Deroche, dans sa thèse, a longuement insisté sur le premier de ces modes d'examen, et l'observation ci-dessus reproduite de M. Oudard en démontre la valeur. Mais, s'il existe déjà un anus iliaque, il serait peut-être possible de pratiquer l'examen endoscopique du côlon par l'anus artificiel, et d'étudier *de visu* l'état de la muqueuse colique. Je n'ai pas eu l'occasion de pratiquer cette recherche, mais elle est possible, et je sais que mon maître M. Cunéo y a eu recours dans un cas diagnostiqué sigmoïdite, et qu'il a pu, par coloscopie, pratiquer l'examen et la biopsie de la tumeur, qui s'est alors révélée néoplasique. La coloscopie par l'anus iliaque peut donc, dans des cas analogues, rendre de réels services, et dans l'avenir nous pensons y avoir recours.

Si, enfin, le diagnostic d'extension colique est posé, doit-on maintenir l'expectative, continuer le traitement médical, dont les résultats s'avèrent encore bien précaires, ou recourir *à l'intervention chirurgicale ?* Nous pensons que c'est à cette dernière qu'il faut se résoudre, quelles qu'en soient les difficultés, et c'est le conseil que nous avait donné Rachet dans nos deux cas. Dès lors, il ne s'agit plus de discuter la technique, car il n'en reste qu'une : l'extirpation par voie abdomino-périnéale de tout le segment intestinal sous-jacent à l'anus iliaque, dont l'établissement doit constituer le premier temps de l'intervention.

Sur la technique même de l'opération, nous serons brefs. Elle doit être réalisée de la même façon que pour le cancer, lorsque la conservation sphinctérienne est impossible. Il faut en un seul bloc enlever côlon, rectum, tissu cellulaire périrectal, ganglions, peau périanale, anus et sphincter, bien péritoniser et drainer, par un sac de Mikulicz périnéal, tout le tissu cellulaire pelvien. Il faut se garder, sous prétexte que la lésion n'est pas maligne, de la tentation d'une opération économique. Il faut enlever, comme dans le cancer, les voies lymphatiques et le tissu périrectal, et ce d'autant plus que c'est peut-être par cette voie lymphatique que se propage l'infection ; se garder, en un mot, d'une intervention parcimonieuse, trop strictement limitée à l'intestin, dont la réalisation est peut-être la cause des si fréquentes récidives qui ont condamné la méthode.

L'extension au côlon de la maladie de Nicolas-Favre ne constitue donc pas, à notre avis, une contre-indication chirurgicale, bien au contraire, et si l'opportunité d'une opération est discutable lorsqu'il s'agit d'un rétrécissement du rectum simple, si même cette dernière est souvent, comme l'ont dit bien des auteurs et mon ami Sénèque en particulier, condamnable, il n'en est plus de même lorsque la lésion s'est étendue sur le côlon, lorsqu'elle entraîne des troubles graves, physiques et psychiques, lorsqu'elle a résisté à tous les traitements. Elle offre au malade condamné une suprême ressource, qu'il serait illogique, à notre avis, de lui refuser.

M. **Soupault :** Sur la seconde pièce que nous a montrée J. C.-Bloch, les lésions paraissent remonter jusqu'à la limite supérieure. Cela pourrait donner quelque inquiétude sur la propagation à venir, à moins que l'orifice de colostomie ait été vérifié comme portant sur zone saine.

J. C.-Bloch a eu raison d'apporter ses observations et de susciter à nouveau notre attention sur les faits de maladie de Nicolas-Favre du rectum, qui, depuis le rapport de Gatellier et Weiss, paraît ne devoir plus être du domaine de la thérapeutique chirurgicale. Bien plus, certains de nos collègues médecins spécialistes vont jusqu'à ne plus reconnaître d'aucun secours la colostomie dérivatrice.

Je crois que c'est une grosse erreur. Il faut avoir vu de ces sujets dans leur état de cachexie stercorémique si spéciale, pour apprécier le changement de santé radical opéré en quelques mois grâce à la dérivation des matières, *à condition* que la dérivation soit totale et suffisamment prolongée. Alors, non seulement ils engraissent, reprennent appétit, bon moral, mais localement, avec les mêmes petits soins attentifs autrement voués à l'échec, les lésions locales régressent considérablement. Je me demande si dans ce détail de technique apparemment insignifiant d'une dérivation *totale* ou, au contraire, imparfaite ne réside pas une des raisons des conclusions pessimistes de Gatellier et Weiss. Si l'on veut opérer ces malades trop vite après la colostomie (ou, *a fortiori*, sans colostomie du tout), l'extirpation se fait dans des conditions déplorables qui expliquent facilement les échecs.

Au contraire, en attendant un an ou davantage, on voit, *dans certains cas*, la gangue péri-rectale fondre dans une grande proportion, les fistules s'assécher lentement, la muqueuse se cicatriser. A côté des lésions spécifiques, il est vraisemblable qu'il y a une grande part de phénomènes inflammatoires surajoutés dus à une surinfection, et c'est contre eux que la colostomie peut beaucoup. Cela ne me paraît pas discutable.

Mais, au delà de ce palliatif, il y a l'extirpation large. J. C.-Bloch vient de rappeler, entre autres, les observations de Mocquot, d'Oudard, qui prouvent que ce point de vue peut être défendu avec avantage.

Mais j'irai plus loin encore et je crois que, dans certains cas bien triés, *longuement préparés*, l'opération que m'a enseignée mon maître Hartmann, de l'amputation intra-sphinctérienne, peut donner des résultats satisfaisants et peut-être durables. J'attends, pour vous en présenter quelques exemples, un recul suffisant. Evidemment, les trois temps opératoires s'échelonnent sur au moins deux ans. Par contre, si les lésions ne remontent pas en hauteur bien au delà du rétrécissement, toute l'infiltration scléro-lipomateuse péri-rectale ayant été extirpée, je me garderais personnellement du rigorisme des rapporteurs qui ont condamné cette opération.

M. **Sénèque :** Je crois qu'il faut distinguer plusieurs formes anatomo-

pathologiques dans les cas de rétrécissement du rectum à forme tumorale dus à la maladie de Nicolas-Favre.

Il y a les cas où l'extension est limitée en hauteur et en largeur ; ce sont des cas pareils devant lesquels se sont trouvés MM. Bloch et Zagdoun et je pense que l'exérèse, dans ces cas, est parfaitement légitime.

Par contre, il existe des formes tumorales étendues à la fois en hauteur, sur une grande étendue du côlon, et en largeur, infiltrant tout le petit bassin, avec fistules multiples qui paraissent impossibles à traiter aussi bien chirurgicalement que médicalement.

A propos de ce que vient de dire M. Soupault, je ne suis pas d'accord avec lui sur certains points :

La colostomie est loin de toujours donner un résultat favorable ; il existe des cas dans lesquels la colostomie n'améliore *en rien l'état des lésions sous-jacentes ;* très souvent même, après la colostomie, il peut y avoir obturation complète de l'intestin sous-jacent et la colostomie, *si elle permet de faire cesser les accidents de sub-occlusion, ne permettra que très rarement d'intervenir ensuite*, de manière plus favorable ; dans ces cas la colostomie est le plus souvent définitive. Quant au diagnostic de l'extension en hauteur des lésions, ce n'est le plus souvent que par la *laparotomie exploratrice* que l'on pourra en faire l'inventaire exact et savoir si celles-ci sont ou non extirpables.

M. **Moulonguet** : Je veux donner quelques précisions sur l'observation que Bloch a bien voulu citer et que j'ai publiée au *Congrès de Chirurgie*, 1934, p. 300.

C'est un exemple très démonstratif de l'évolution ascendante des lésions colitiques de la maladie de Nicolas-Favre. En 1924, je fais à cette femme une amputation intrasphinctérienne du rectum pour rétrécissement. En 1930, la récidive me force à établir un anus iliaque gauche. En 1931, je dois faire une amputation abdomino-périnéale : les lésions atteignaient l'anus iliaque. En 1932, il devient évident que les lésions ont gagné le côlon au-dessus de l'anus iliaque ; les écoulements purulents et sanglants altèrent de nouveau gravement l'état général. En 1934, j'établis un anus transverse droit en zone saine et peu après j'enlève tout le côlon au-dessous jusqu'à l'ancien anus iliaque.

Les deux radiographies reproduites objectivent parfaitement cette dernière phase de l'évolution ascendante des lésions. La réaction de Frei a été trouvée positive plusieurs fois et notamment par Ravaut. La syphilis est hors de question, puisque ma malade est devenue syphilitique au cours de cette évolution. La tuberculose a été recherchée vainement à maintes reprises. L'exemple est donc démonstratif ; il est suivi depuis quinze ans.

Depuis l'établissement de l'anus transverse et l'hémicolectomie gauche, ma malade, que j'ai revue encore récemment, est en bon état.

J'espère que l'évolution ascendante est arrêtée grâce à mon exérèse très large.

J'étais, au point de vue thérapeutique, resté très interventionniste tant que ceux qui condamnaient les opérations dans les rétrécissements rectaux de Nicolas-Favre n'avaient rien de mieux à nous proposer que de laisser mourir ces malheureux de cachexie. Je pense, en effet, que nous pouvons en opérant très largement, par voie abdomino-périnéale, obtenir des guérisons définitives (Dimitriu et Stoïa).

Mais la question a peut-être changé de face. Nous avons les pre-





Fig. 1. — Colite ascendante due à la maladie de Nicolas-Favre. Après amputation abdomino-périnéale et anus iliaque, le côlon descendant est devenu altéré jusqu'à l'angle splénique (1932).

Fig. 2. — Même malade. La colite ascendante a atteint la partie gauche du côlon transverse (1934).

miers, je crois, mon ami Mouzon et moi, rapporté des guérisons de ces lésions par l'absorption prolongée de rubiazol (*Soc. de Gastro-entérologie*, 1938, p. 632). Depuis lors, plusieurs communications à la Société de Dermatologie ont montré l'action curatrice des sulfamides sur les lésions ganglionnaires de la maladie de Nicolas-Favre. Expérimentalement, Levaditi paraît avoir trouvé l'action virulicide de différents produits de cette série. Il est donc permis de penser (si ces travaux sont confirmés) que les lésions recto-coliques de Nicolas-Favre échapperont définitivement à la chirurgie.

M. **Picot** : Pour appuyer ce qu'a dit Soupault au sujet de l'extension de la maladie de Nicolas-Favre, extension qui pourrait être simplement

inflammatoire, je rappellerai l'observation très résumée que j'ai rapportée à la dernière séance et qui concernait une malade qui présentait un rétrécissement inflammatoire recto-sigmoïdien et chez laquelle j'ai mobilisé l'angle splénique pour pouvoir abaisser le côlon ascendant au périnée.

Il ne s'agissait pas dans ce cas de maladie de Nicolas-Favre, la réaction de Frei, répétée à plusieurs reprises, a toujours été négative et le Dr Lévy-Coblentz qui a examiné la pièce n'a pas trouvé les micro-abcès entourés de cellules épithélioïdes de la maladie de Nicolas-Favre. Tous les examens sérologiques : Bordet-Wassermann, gonoréaction, etc., étaient aussi négatifs.

L'extension au côlon a été révélée par l'examen radiologique, ce qui m'a porté à faire un anus sur le transverse avant de mobiliser l'angle splénique.

Cette observation montre simplement la possibilité de l'extension à tout le côlon pelvien d'un rétrécissement inflamatoire du rectum.

M. **Soupault :** Avant tout, que mon ami Sénèque ne croie pas que j'aie voulu généraliser. Il a fait allusion aux cas extrêmes, évidemment incurables, où toute tentative est vouée à l'échec. J'ai parlé des formes de rétrécissements serrés admettant à peine un crayon, siégeant à 4 ou 5 centimètres de l'anus, insuffisants pour permettre la défécation dans des conditions qui n'entraînent pas une stercorémie grave. C'est là qu'on voit des périrectites, fixant plus ou moins le rectum, fondre dans une proportion considérable après la colostomie *totale et prolongée*, au point de permettre une certaine mobilité du tube rectal et parfois sa résection.

Quant à la colostomie palliative, je suis sûr que son action sur l'état général est bien souvent remarquable.

M. **Heitz-Boyer :** Je m'excuse de prendre la parole sur une question de chirurgie intestinale, qui n'est pas particulièrement de ma compétence ; mais mon intervention concernera un point de technique générale, dont l'intérêt m'apparaît grand dans la controverse chirurgicale soulevée par la communication de Bloch sur le traitement opératoire de la maladie de Nicolas-Favre.

Les résultats chirurgicaux, si discutés actuellement au point que l'acte opératoire est repoussé par la majorité des chirurgicaux, ne pourraient-ils être modifiés en recourant au *bistouri électrique*, et d'une façon plus générale à l'utilisation de la *haute fréquence* dans ses différentes modalités, en vue de réaliser cette exérèse des rétrécissements du rectum ? Trente ans d'expérience de la haute fréquence, plus de dix ans d'utilisation du bistouri électrique me permettent de le croire, et me font insister auprès de vous pour y recourir.

Il ne s'agit pas d'une vue de l'esprit ; je m'appuie sur nos recherches histologiques très précises, poursuivies avec le professeur

Champy, et qui ont fait l'objet d'une série de communications à l'Académie des Sciences (1) et à la Société de Biologie (2) : elles ont démontré sans conteste l'action de « blocage », de « calfatage » si vous voulez bien, des lymphatiques, à la suite de la section par le bistouri électrique, ce que ne donne pas le bistouri d'acier. Dans le cas de la maladie de Nicolas-Favre, l'avantage sera triple. D'une part, la propagation se faisant par les voies lymphatiques, leur occlusion immédiate permettra d'espérer arrêter le processus envahissant, même si l'exérèse n'a pas été aussi large qu'il aurait fallu ou qu'on l'aurait voulu ; d'autre part, même sur les parties suspectes laissées en place, mais parfois dangereuses à poursuivre et susceptibles alors d'arrêter l'audace du chirurgien, on pourra encore agir par une *électro-coagulation au contact*, qui stérilisera ces parties douteuses demeurées dans la plaie. Enfin, dans des cas plus simples où la localisation relative des lésions permettra d'espérer réaliser une exérèse radicale, on pourra procéder prudemment par « *recoupes* » *successives* pratiquées jusqu'à dépasser toute portion suspecte : j'ai pu apprécier les avantages de cette technique peu brillante certes, mais sûre, en particulier pour les tumeurs de vessie, qui sont presque toujours infectées, avec un envahissement péricystitique étendu, fréquent et souvent purement inflammatoire : seul, le bistouri électrique donne la possibilité de pratiquer *sans danger de contamination* ces sections progressivement croissantes.

J'ajouterai que, pour une opération aussi délabrante et mutilante que seront nécessairement ces larges exérèses imposées par la maladie de Nicolas-Favre si on en tente l'ablation radicale, on retrouvera encore l'avantage de diminuer grandement la gravité de l'acte opératoire grâce à l'action « antishockante » (mot que je ne défends pas outre mesure) du bistouri électrique et qui est dû à cette occlusion instantanée des voies de résorption, qui autrement se créent après les très grands délabrements, surtout pratiqués pour des lésions aussi profondément infectées et infestantes : il y a presque dix ans que je vous signalais ici ce progrès inappréciable réalisé par le nouvel agent d'exérèse (3), et l'expérience acquise n'a fait qu'en confirmer de plus en plus la réalité et les bienfaits. Ce seul avantage ne suffirait-il pas déjà pour de tels cas à faire préférer le bistouri de haute fréquence au bistouri d'acier ?

M. **Richard** : Je voudrais verser aux débats une observation dont l'ancienneté est le principal intérêt.

(1) Champy et Heitz-Boyer. Mécanisme d'action du bistouri électrique à haute fréquence : effets thermiques et mécaniques sur les tissus... leur action sur les vaisseaux. *Bull. de l'Acad. des Sciences*, 1929, p. 1029 et 1033.

(2) Champy et Heitz-Boyer. Etat des voies lymphatiques après les sections au bistouri électrique. *Soc. de Biologie*, 2 mai 1931.

(3) Heitz-Boyer. Action hémostatique et non shockante du bistouri électrique utilisé en courant mixte. Résection des quatre cinquièmes de la vessie par un épithélioma papillaire.

En 1926, j'ai vu une femme de vingt-huit ans qui a suivi tous les traitements médicaux possibles, dilatations, etc., sans résultats, et qui était venue me voir avec un état général des plus fâcheux. Devant l'échec de tout traitement, j'ai dû faire un anus iliaque ; dans les mois qui ont suivi, une extraordinaire et rapide amélioration locale et générale est survenue. Elle a gardé son anus iliaque de 1926 à 1928.

En 1928, cette malade m'a demandé de lui enlever son anus iliaque, précisant qu'elle ne pouvait supporter l'existence ainsi et préférait se suicider. A ce moment, je trouvai que l'intestin sous-jacent était amélioré. Je suis donc intervenu par amputation intrasphinctérienne avec abaissement du côlon. Trois mois après, j'ai effectué la fermeture de son anus iliaque ; j'ai revu cette malade plusieurs fois dans les mois qui suivirent, la dernière fois huit ans après l'abaissement colique ; la malade était parfaitement guérie ; elle rentre dans la catégorie des cas de lésions basses limitées auxquelles faisait allusion mon ami Sénèque, qui ne récidivent pas et n'ont pas de tendance extensive.

M. **J. C.-Bloch** : Je remercie ceux de nos collègues qui ont bien voulu prendre part à cette discussion. Comme je l'ai dit en débutant, je n'ai eu aucunement en vue le traitement chirurgical de la maladie de Nicolas-Favre localisée au rectum. Je vous ai communiqué 2 cas de lésions extensives comparables, dans une certaine mesure, à celui que Moulonguet vous a présenté. Bien entendu, les lésions observées s'arrêtaient à quelques centimètres de l'anus iliaque et ceci était facilement visible avant l'opération puisque les 2 malades présentaient un anus à éperon. Sans cette certitude, l'opération que nous avons pratiquée eut été illogique.

Un cas de septicémie à protéus,

par M. **Georges Baudet,** associé national.

C... (Jean), quarante-cinq ans, a été blessé en 1917 par éclats d'obus au membre supérieur gauche (blessure qui nécessita une amputation intra-deltoïdienne) et au tiers inférieur de la cuisse droite avec fracture comminutive du fémur. Le foyer de fracture fut longtemps drainé, mais il y eut par la suite consolidation par un cal ostéitique.

Depuis, un seul réveil infectieux qui, en 1923, nécessita l'ouverture d'un volumineux abcès, puis à intervalles assez éloignés, quelques douleurs, vite calmées, au niveau du cal. A noter, en passant, que le sujet fut jadis traité pour des crises d'entéro-colite chronique.

Le 1er mai 1939, après une journée très pénible aux champs, C... est subitement pris au tiers inférieur de la cuisse droite de douleurs atroces pour lesquelles le Dr Ducourneau est appelé et que la morphine ne parvient pas à calmer. Brusquement, un premier frisson apparaît et la température s'élève à 39°2. Localement, pas de modification sensible des téguments. Le malade est hospitalisé.

L'état général semble satisfaisant. Température : 38°5. Pouls : 90, bien frappé, langue humide, diurèse excellente, mais léger subictère conjonctival. Le malade souffre encore beaucoup du tiers inférieur de la cuisse droite où l'on ne constate d'autre signe qu'une zone douloureuse à la palpation de la face externe, au niveau de l'ancien foyer fracturaire. Pas d'altération des téguments.

Radiographie : image d'ancien fracas osseux avec cal exostosique, sans géode ni séquestre. Un débridement immédiatement pratiqué ne donne aucun résultat.

Vers 16 heures, le 3 mai, un grand frisson de quinze minutes. Température : 40°5. Le lendemain matin, la température est à 37°.

Dans la soirée, dès l'apparition du frisson, en même temps que la sérothérapie antistreptococcique (sérum de Vincent) est instituée, une hémoculture est pratiquée qui, dix-sept heures après, est envahie par un bacille à Gram négatif identifié au Protéus : « *Bacille Gram négatif, mobile, donnant des cultures d'odeur putride, liquéfiant la gélatine et le sérum coagulé, coagulant le lait avec redissolution du caillot. On obtient sur gélose des cultures rapidement envahissantes, ne fermentant pas le lactose et la mannite, fermentant le glucose avec production de gaz, le lévulose, le saccharose, le maltose, donnant de l'indol et de l'H^2S, réduisant le rouge neutre, noircissant la gélose à l'esculine* (Dr Grimaud).

L'hémoculture montre en outre, à l'examen direct, quelques chaînettes de streptocoques. Enfin, une deuxième hémoculture pratiquée le 5 mai révèle à nouveau du Protéus en très grande abondance.

Et cependant, en dehors des accès fébriles, l'état général se maintient. La température vespérale oscille entre 38° et 40°. Le pouls est plein, sans intermittences, variant de 90 à 110. Tension : 13-6 au Pachon. Les appareils sont indemnes : cœur et poumons normaux. Le foie et la rate ne sont pas augmentés de volume. Pas de signes abdominaux, pas de diarrhée. Langue humide. Diurèse : 1.500 à 1.800 grammes. Pas de sucre, quelques traces d'albumine. Urée sanguine : 1 gr. 33.

L'examen direct des urines montre un bacille à Gram négatif très abondant ; la culture est rapidement et totalement envahie par ce germe qui est identifié au Protéus.

Localement, la situation est inchangée : la plaie opératoire a le même aspect ; pas de pus, mais une sérosité qui décèle à l'examen direct une abondante flore microbienne constituée en grande partie par le Protéus associé à quelques rares streptocoques. La culture de cette sérosité est rapidement envahie par le Protéus. Le bacille isolé de l'hémoculture est agglutiné au 1/50 par le sérum du malade, ce qui ne se produit pas avec un sérum normal.

La formule sanguine donne à ce moment : Globules rouges, 2.790.000 ; Globules blancs, 26.200 dont 87 polynucléaires.

Un autovaccin est préparé avec les souches fournies par l'hémoculture.

Le 14 mai, l'état général est stationnaire (température : 40°. Pouls : 120, bien frappé. Diurèse : 1.500 grammes). Pour la première fois, un pus jaune verdâtre, fétide, s'écoule en grande abondance de la plaie opératoire. L'examen bactériologique de ce pus révèle une flore polymorphe avec prédominance de cocci à Gram positif, de Protéus et d'un bacille à Gram positif, probablement ramosus. La culture est totalement envahie par le bacille Protéus.

15 mai : l'état général décline. Les frissons sont plus rapprochés, la langue est rôtie, la diurèse est encore à 1.200 grammes. Pas de diarrhée.

18 mai : le malade succombe au vingtième jour de la septicémie, en collapsus.

Il s'agit bien d'une septicémie à Protéus associé à quelques colonies de streptocoques, mais où le bacille Protéus dominait la scène, « étouffant » même les autres germes.

En dehors de l'intérêt que peut présenter cette observation ayant trait à une septicémie peu fréquente (15 cas réunis dans la thèse de Tulasne, Paris, 1931) et à symptomatologie encore bien imprécise, il est curieux de constater son mode de début, ne se révélant que par un simple frisson.

Il est en outre un point qui ajoute, semble-t-il, à l'intérêt de l'observation ci-dessus. C'est l'origine même de cette infection. A-t-elle eu ici sa source dans l'ancien foyer ostéitique ou, ce qui paraît imprévu — étant donné qu'il s'agit d'un bacille des flores urinaire ou intestinale — l'infection a-t-elle trouvé son point de départ au niveau de l'intestin de notre malade, chez lequel nous avons décelé un passé entéritique ? Y a-t-il eu, dans ce cas, localisation secondaire du Protéus au niveau de l'os et des parties molles crurales ? Cette dernière hypothèse paraît la plus plausible.

M. **Louis Bazy** : Je voudrais simplement faire remarquer que l'envahissement des cultures par un germe déterminé, dans le cas où les cultures révèlent plusieurs germes, ne prouve pas que ce soit le germe le plus envahissant qui soit le principal ou l'unique responsable des accidents septicémiques observés. On peut, à ce point de vue, citer le cas des bacilles para-tuberculeux *non pathogènes* qui, en accaparant rapidement les substances nutritives des milieux de culture, paralysent le développement des bacilles tuberculeux qui sont pourtant les auteurs véritables et incontestables de certaines maladies.

Des réflexions du même ordre pouvaient être faites à propos du colibacille qui, en culture, est si prolifique qu'il rend difficile et parfois même impossible l'identification des germes qui lui sont associés et qui ont peut-être une action pathogène plus importante que lui.

PRÉSENTATION DE MALADE

Arthrorise antérieure pour genu-recurvatum paralytique par blocage articulaire progressif. Résultat éloigné,

par M. **M. Boppe.**

Je profite du séjour de cet enfant dans mon service où il vient d'être opéré d'un pied valgus équin de poliomyélite pour vous le présenter. Quand je le vis en 1936, il était surtout gêné par un genu-recurvatum



Fig. 1. — (Avant intervention.). A droite genou malade ; à gauche genou sain.

Fig. 2. — (État actuel face et profil.).

très accentué (210°) du côté droit avec laxité considérable et grosse instabilité.

Les radiographies de profil montraient un aplatissement très marqué de la partie antérieure des plateaux tibiaux et des condyles fémoraux. Les pressions anormales, exercées à ce niveau par suite de l'attitude vicieuse, ont aménagé progressivement un nouveau secteur articulaire antérieur.

Dans des cas semblables, j'avais pratiqué antérieurement des arthrorises par butoir articulaire antérieur (butoir tibio-rotulien ou tibio-fémoral) et je n'avais pas été très satisfait du résultat de ces opérations.

J'ai cherché à réaliser un blocage progressif de l'hyperextension par diminution du rayon du segment articulaire antérieur, procédé calqué sur celui que Putti emploie depuis longtemps dans les arthrorises antérieures de la tibio-tarsienne. Il s'agit simplement d'inverser l'orientation de la partie antérieure du plateau tibial sans toucher à l'articulation proprement dite. L'intervention est très simple. Il suffit de pratiquer une ostéotomie transversale incomplète du tibia entre le cartilage d'encroûtement et le cartilage conjugal qu'il faut évidemment respecter. On fait bâiller la fente d'ostéotomie jusqu'à disparition du mouvement d'hyperextension passive. Quand le relèvement est suffisant, on bourre l'angle dièdre de greffons ostéopériostés.

Le résultat est excellent au bout de trois ans. Comme l'on peut s'en rendre compte par l'examen clinique et celui des radiographies.

Depuis j'ai pratiqué cinq fois cette arthrorise avec succès. Je crois donc que ce procédé est supérieur aux butoirs osseux. De courtes recherches bibliographiques m'ont montré que la paternité de cette technique revient sans doute à Boehm dont j'ignorais à ce moment le travail qu'il a publié dans le *Journal des Sciences médicales de Venise* en juillet 1933.

DÉCLARATION DE VACANCE D'UNE PLACE D'ASSOCIÉ PARISIEN

M. le Président déclare vacante une place d'associé parisien. Les candidats ont un mois pour faire connaître leurs titres et envoyer leur lettre de candidature.

Le Secrétaire annuel : ROBERT MONOD.

Imprimé par l'Ancne Impie de la Cour d'Appel, A. MARETHEUX, Dir., 1, r. Cassette, à Paris (France)

MÉMOIRES

DE

L'ACADÉMIE DE CHIRURGIE

Séance du 28 Juin 1939.

Présidence de M. RAYMOND GRÉGOIRE, *président.*

PROCÈS-VERBAL

La rédaction du procès-verbal de la précédente séance est mise aux voix et adoptée.

CORRESPONDANCE

La correspondance comprend :

1° Les journaux et publications périodiques de la semaine.

2° Des lettres de MM. D'ALLAINES, BANZET, BRAINE, GOUVERNEUR, MADIER, LANCE, R.-Ch. MONOD, BOPPE s'excusant de ne pouvoir assister à la séance.

3° Un travail de M. Jean ESTRADE (Toulouse), intitulé : *Luxation en arrière des quatre derniers métacarpiens.*

M. SORREL, rapporteur.

4° Un travail de M. LOYER (Marine), intitulé : *Fistules multiples du tube digestif consécutives à des ponctions pleurales basses*, est versé aux Archives de l'Académie sous le n° 199.

Des remerciements sont adressés à l'auteur.

PRÉSENTATIONS D'OUVRAGES

M. René LERICHE fait hommage à l'Académie d'un exemplaire de son ouvrage intitulé : *Physiologie et pathologie du tissu osseux.*

M. Robert MONOD fait hommage à l'Académie de son rapport présenté au IX[e] Congrès national de la Tuberculose sur le Traitement chirurgical des épanchements purulents du pneumothorax thérapeutique.

Des remerciements sont adressés aux auteurs.

Publication périodique hebdomadaire.

RAPPORTS

Artériectomie « a minima » dans trois cas d'artérite sénile oblitérante de la fémorale superficielle. Résultats éloignés,

par M. **Polony**, chirurgien de l'hôpital de Belfort.

La résection partielle des segments artériels oblitérés pour gangrène ou pré-gangrène par artérite des membres inférieurs,

par M. **Henri Reboul** (de Paris).

Rapport de M. Louis Bazy.

Le Dr Polony nous communique les observations suivantes :

Observation I. — M. C..., cinquante-cinq ans, entre à l'hôpital en juin 1935 pour troubles trophiques et douleurs très vives presque continues du membre inférieur droit ayant débuté il y a six mois environ. La jambe en flexion sur la cuisse ne peut être étendue sans arracher des cris au malade. Le pouls de la fémorale commune est normal, mais les battements de la fémorale superficielle de la poplitée et de la pédieuse ont disparu ainsi que les oscillations au Pachon. A la face externe du mollet vaste plaie ulcéreuse de 20 centimètres sur 8. La radiographie montre une calcification de tout le réseau artériel.

Tension, 19-11 ; Bordet-Wassermann négatif ; tabagisme et éthylisme avoués.

Intervention : Artériectomie de la fémorale superficielle de 10 centimètres au niveau du triangle de Scarpa, après exploration de l'artère par ponctions qui montrent une oblitération gagnant le canal de Hunter.

Suites immédiates simples : disparition des douleurs, extension active facile de la jambe, cicatrisation normale de la plaie opératoire et guérison en un mois de la plaie ulcéreuse du mollet.

Revu en avril 1939, soit après quatre ans, le malade a pu reprendre ses occupations de comptable. Les douleurs ont disparu, mais il persiste une lourdeur du membre à la marche. A noter quelques récidives de l'ulcère, cédant au repos. Les oscillations ont réapparu mais diminuées de moitié.

Obs. II. — Mme L..., rentière, soixante-deux ans, mère de 8 enfants dont 6 vivants ; Bordet-Wassermann négatif, goître kystique depuis quinze ans, nous est adressée en février 1936 pour endartérite du membre inférieur droit se traduisant par l'apparition de petites taches livides sur le dos du pied, refroidi dans son ensemble, et un syndrome douloureux des plus marqués nécessitant le séjour au lit. Sauf au niveau de la fémorale commune on ne perçoit aucun battement des autres artères. Les oscillations persistent extrêmement faibles. Ces troubles marqués ont été précédés depuis quelques mois de claudication intermittente.

Urée, 0,50 ; glycémie normale ; tension, 20-11.

Intervention : Artériectomie de 12 centimètres de la fémorale superficielle oblitérée au delà du canal de Hunter.

Dès l'intervention, disparition des douleurs, de l'hypothermie et des taches.

Revue en avril 1939, soit trois ans après l'intervention, la malade a repris son activité et fait facilement à pied plusieurs kilomètres pour se

rendre chez ses enfants. La malade ne boite pas, mais accuse certains jours une lourdeur du membre inférieur. L'oscillométrie est presque normale.

Obs. III. — M. M..., soixante-deux ans, ouvrier d'usine, entre en février 1936 à l'hôpital pour endartérite oblitérante du membre inférieur droit. Aucun antécédent personnel ou héréditaire.

Tension brachiale, 24-11 ; urée, 0,60 ; glycémie normale ; Bordet-Wassermann négatif.

L'examen montre un pied blanc, hypothermique avec abolition des battements de la fémorale superficielle, de la poplitée et de la pédieuse.

Le malade accuse des douleurs extrêmement vives empêchant toute marche.

Intervention et suites immédiates analogues à celles des premières observations.

Actuellement, soit trois ans après l'artériectomie, le malade, retraité, vaque à des occupations ménagères, ne se plaignant que de lourdeur dans le membre inférieur. On ne perçoit pas les battements artériels mais les oscillations sont nettes quoique diminuées.

Examens macroscopique et histologique : Dans les 3 cas la fémorale superficielle était obstruée par un thrombus occupant la lumière artérielle de 3 à 4 centimètres de son origine jusques au delà du canal de Hunter, ainsi que permirent de le constater les ponctions faites lors de l'intervention.

L'examen histologique des 3 observations fait par M. le professeur Hoche a montré qu'il s'agissait d'artères à type musculaire où l'on trouve nettement une partie de la membrane élastique interne en dedans de laquelle l'endartère est épaissie avec des fissures interstitielles infiltrées de globules rouges récents ou anciens, traduisant des lésions d'endartérite oblitérante chronique athéromateuse sans calcification. Dans l'observation I, sur le côté du segment réséqué, une veine oblitérée contenait des dépôts hématiques entourant une zone où se trouvent des parcelles de nature indéterminée colorées au bleu vif.

A ces observations, M. Polony a ajouté quelques réflexions dont je désire tout d'abord vous faire part.

Dans les cas rapportés nous avons cru pouvoir poser le diagnostic ferme d'obstacle sur la fémorale superficielle, nous basant sur l'examen clinique et oscillométrique de malades à pied froid, non cyanosé, sans signe de gangrène déclarée, c'est-à-dire, permettant cliniquement de juger suffisante la circulation collatérale.

Il n'en est pas moins vrai que, en présence de cas moins nets, il eût été indispensable de recourir à une artériographie pour fixer le niveau et l'étendue de l'oblitération.

Pour les trois malades, l'intervention a consisté au niveau du triangle de Scarpa en une résection segmentaire de 10 à 12 centimètres de la fémorale superficielle oblitérée presque dès son origine jusques au delà du canal de Hunter, ainsi qu'en témoignent les ponctions exploratrices faites lors de l'intervention.

L'artériectomie « à minima » a donc laissé subsister sans inconvénient un long segment distal oblitéré, technique à rejeter dans les mono-artérites juvéniles où Leriche a constaté que « le malade guérit si on résèque tout le segment oblitéré avec ligature en artère saine, alors que si une des ligatures écrase la terminaison du caillot il y a récidive, c'est-à-dire continuation d'évolution » (*B. S. N. C.*, 8 février 1928).

Dans les cas rapportés par M. Bazy (*B. S. N. C.*, 16 janvier 1935), il

s'agissait d'oblitération de la poplitée et de la fémorale basse. Une artériographie était indispensable pour mener à bien une artériectomie segmentaire particulièrement délicate dans le premier cas.

Par l'artériectomie « à minima », nous avons vu disparaître toutes les douleurs et les signes d'hypothermie, et se cicatriser dans l'observation I en un temps record une vaste plaie ulcéreuse du mollet.

Nos malades depuis quatre et trois ans ont repris une activité en rapport avec leur âge (cinquante-neuf, soixante-quatre et soixante-cinq ans), alors que l'élément douloureux du début présentait une acuité telle qu'une amputation eût été facilement acceptée par le malade et même proposée, il y a dix ans, par certains chirurgiens.

L'artériectomie « à minima » de 10 à 12 centimètres dans la cure de l'artérite oblitérante sénile de la fémorale superficielle paraît constituer une résection segmentaire suffisante pour réaliser une véritable sympathectomie totale au lieu d'élection. Elle représente, chez des malades à la limite de la période prégangréneuse, un traitement conservateur dont les résultats tant immédiats qu'éloignés nous ont incité à publier les observations.



De son côté, mon collaborateur Henri Reboul nous a adressé l'observation suivante qu'il a recueillie parmi beaucoup d'autres dans mon Service de l'hôpital Saint-Louis. Comme vous allez le voir, elle est intéressante à plus d'un titre et c'est la raison pour laquelle elle a été choisie.

Observation. — M. G... (Joseph), soixante-dix ans (service de M. Louis Bazy). *Artérite bilatérale évoluant cliniquement depuis deux ans seulement.*

On constate une gangrène des 5 orteils droits avec douleurs intolérables du membre inférieur droit, insomnie complète malgré la morphine, cachexie progressive. Glycémie : 1 gr. 20, pas de glycosurie.

L'examen oscillométrique montre du côté droit, au-dessous du genou, un indice à *0*, au-dessus du genou un indice à *1,5* et au milieu de la cuisse un indice à *20*, lorsque la pression est à 14 centimètres de Hg.

Du côté gauche, au-dessous du genou, un indice à *2 ;* au-dessus du genou, et pour toute la cuisse, un indice à *21*, pour 15 centimètres de Hg.

L'artériographie pratiquée par ponction transcutanée de la fémorale droite montre une oblitération complète de cette artère à l'union du tiers supérieur et du tiers moyen, et une circulation collatérale paraissant tout à fait insuffisante pour assurer la vascularisation du membre inférieur, d'autant plus que l'artère poplitée et toutes les artères de la jambe ne sont perméables en aucun segment.

On pratique une amputation de cuisse au niveau de l'oblitération artérielle : bonne cicatrisation ; amélioration très rapide de l'état général.

Tandis que ce malade achevait de cicatriser l'amputation de la cuisse droite, sont apparues, du côté gauche, des douleurs intenses et une ulcération talonnière atone, régulièrement extensive, sans modification nouvelle de l'indice oscillométrique indiqué ci-dessus.

L'artériographie montre de ce côté une oblitération complète des artères fémorales à partir du tiers inférieur, poplitée et jambières, avec une circulation particulièrement déficiente.

Après avoir discuté l'opportunité d'une amputation, on décide, malgré l'âge du malade, en raison de l'amputation de cuisse droite pratiquée quelques semaines auparavant, de tenter une résection artérielle partielle

du segment oblitéré, depuis la limite supérieure de l'oblitération jusqu'à la partie inférieure du canal de Hunter.

Les résultats de cette intervention dépassèrent de beaucoup notre attente. Les douleurs disparurent complètement au lendemain de l'intervention et l'ulcération talonnière cicatrisa complètement en vingt jours.

Plus de quatre ans et demi après, en 1938, ce malade entre de nouveau à l'hôpital Saint-Louis, salle Paul-Lecène, car depuis trois semaines il recommence à souffrir de son membre inférieur gauche et deux ulcérations apparaissent sur la face dorsale des 2e et 3e orteils gauche. On pratique de nouveau une artériographie qui montre une oblitération complète de la fémorale débutant au milieu du triangle de Scarpa, et une circulation collatérale aussi déficitaire qu'en décembre 1933.

De nouveau on pratique la résection de la fémorale superficielle depuis la limite supérieure de l'oblitération, jusqu'à l'endroit où l'on avait sectionné la fémorale, au cours de la première artériectomie (décembre 1933), c'est-à-dire partie supérieure du canal Hunter.

Les résultats de cette seconde artériectomie furent identiquement analogues à ceux obtenus après la première section artérielle : disparition immédiate des douleurs, cicatrisation des ulcérations en trois semaines.

A propos de cette observation et de celles que nous a envoyées M. Polony, nous voudrions, Henri Reboul et moi, dire quelques mots de notre expérience du traitement chirurgical des artérites. On pourra de la sorte confronter notre opinion avec celle qui a été émise par M. Polony.

Les résultats que nous avons obtenus par les différentes techniques d'interruption chirurgicale du sympathique dans le traitement des artérites graves des membres inférieurs imposent certaines déductions :

I. Il ne nous paraît pas possible actuellement de prévoir exactement quels seront les résultats de ces interventions : anesthésie du sympathique lombaire, sympathectomie péri-artérielle, artériectomie, sympathectomie lombaire, que l'on ne doit proposer que dans les cas d'artérite mal tolérée.

II. *L'anesthésie du sympathique lombaire*, les injections intra- ou péri-artérielles de novocaïne montrent, dans une certaine mesure, les possibilités de réaction vaso-dilatatrice du territoire ainsi interrogé. Elles peuvent suffire à donner des améliorations très importantes, mais exceptionnellement durables. A notre sens, elles doivent toujours être pratiquées avant toute autre tentative chirurgicale dans ce double but : pronostic, thérapeutique.

III. *L'artériectomie* doit être réservée, en principe, aux cas où l'oblitération du tronc principal porte sur un segment artériel d'abord chirurgical aisé, là où l'artère est située dans une gouttière musculo-aponévrotique, et lorsque la circulation collatérale paraît encore importante, malgré l'intensité plus ou moins grande des accidents gangréneux ou prégangréneux. Tout délabrement musculaire important compromet fatalement cette circulation collatérale.

L'artériectomie doit en principe être totale, c'est-à-dire réséquer

très complètement la totalité du segment oblitéré de l'artère principale. En réalité, ces conditions idéales sont rarement possibles à exécuter.

Par la clinique : *a*) Il est possible de fixer approximativement la limite supérieure de l'oblitération artérielle, mais il est tout à fait impossible de prévoir la longueur du segment oblitéré. *b*) Il est possible de juger à peu près la valeur de la circulation collatérale, mais ce n'est là qu'une approximation très grossière et, souvent, complètement erronée, tant il est difficile de différencier les signes cliniques qui appartiennent réellement à l'ischémie et ceux qui dépendent de la névrite péri-artérielle.

D'autre part, lorsque, se basant sur les éléments cliniques, pour établir le diagnostic de localisation de l'oblitération artérielle, on pratique une artériographie en ne radiographiant que le segment de membre supposé intéressant, la cuisse, par exemple, on observe fréquemment une oblitération bien limitée et les segments artériels sous-jacents, se remplissant bien par une bonne circulation collatérale, apparaissent intacts. Si, dans de telles conditions, on pratique l'artériectomie totale de ce segment oblitéré, on a alors la sensation d'avoir supprimé toute la portion malade de l'artère.

En réalité, lorsqu'on profite de l'injection intra-artérielle de substance opaque pour radiographier tout le membre inférieur, même dans les cas envisagés ici, le plus souvent on a la surprise de trouver les artères principales et collatérales de la jambe ou du pied plus ou moins considérablement lésées, thrombosées. Il nous paraît donc que, même les artériectomies considérées comme totales sur la foi de documents précis, sont le plus souvent seulement partielles, car jusqu'à ce jour la grande majorité des artériographies publiées n'intéressent qu'un segment du membre étudié.

IV. L'artériographie est, à notre sens, indispensable pour apprécier les possibilités d'exécution ou de non-exécution de l'artériectomie et pour réaliser celle-ci dans de bonnes conditions. Il est certain que l'artériectomie partielle du segment oblitéré, à la condition qu'elle emporte bien la partie supérieure du segment oblitéré, fournit souvent des résultats de très bonne qualité en reculant, souvent de façon considérable, l'échéance d'une amputation qui, d'après les données classiques, paraissait devoir être immédiate. Mais, en l'absence des directives précises fournies par l'artériographie, l'œil et la main les mieux entraînés, même avec le contrôle de la ponction artérielle du segment artériel largement dénudé, n'ont jamais la certitude de sectionner l'artère exactement à l'endroit où débute la thrombose, d'autant que, très souvent, cette limite se trouve immédiatement au-dessous d'une collatérale perméable importante qu'il importe de respecter, donc de connaître avant de commencer l'intervention, ce qui importe d'autant plus que son point d'origine constitue par surcroît un repère précis pour l'artériectomie.

Nous croyons donc pouvoir dire aujourd'hui :

A. Qu'il faut opposer à toute artérite grave, avant de décider une amputation, les différentes thérapeutiques chirurgicales qui ont pour but d'interrompre le sympathique. Dans l'impossibilité présente de prévoir pour un cas déterminé le résultat de chacune de ces méthodes, il est nécessaire d'avoir recours tout d'abord aux méthodes les plus anodines : anesthésie du sympathique lombaire, infiltration novocaïnique péri-artérielle, injection intra-artérielle de novocaïne. Si le résultat est net, mais temporaire, l'artériectomie doit être proposée et en cas d'échec de celle-ci la sympathectomie lombaire, sous cette réserve qu'il reste bien entendu, évidemment, que l'âge et les conditions générales du malade demeurent des éléments essentiels pour poser les indications de telles interventions.

B. Que l'artériographie a prouvé qu'il n'existe aucune relation entre la gravité et l'étendue des signes pré-gangréneux ou gangréneux et l'importance, l'étendue et la topographie des lésions artérielles principales ou collatérales.

C. Que l'artériographie de tout le membre étudié est indispensable, non seulement pour connaître la nature et la topographie des lésions artérielles, mais aussi pour exécuter dans de bonnes conditions l'artériectomie.

D. Qu'il est rare que l'artériectomie puisse enlever complètement le segment oblitéré d'artère principale, mais que l'artériectomie de la partie supérieure de l'oblitération donne fréquemment d'excellents résultats.

Tumeurs kystiques de la rate,

par M. **Antonio Dias** (de Margâo Gôa).

Rapport de M. Barbier.

Je suis chargé de vous présenter un rapport sur un travail intitulé : *Tumeurs kystiques de la rate*, que nous adressé le Dr Antonio Dias, de Margâo Gôa (Indes portugaises).

L'observation qui fait l'objet de ce travail concerne un cas de *kyste*, ou plus exactement de *pseudo-kyste séro-hématique traumatique de la rate*. La voici résumée :

Observation. — Femme de quarante ans, admise dans le Service de chirurgie de l'hôpital en décembre 1937. C'est une multipare, ayant eu quatre accouchements normaux, les quatre enfants encore vivants. Elle raconte sans mieux préciser que, peu d'années auparavant, elle a reçu de son mari de violents coups de pied et de bâton sur l'abdomen et la région dorso-lombaire. Elle aurait aussitôt ressenti une violente douleur de l'hypochondre gauche, que des « médications variées » soulagèrent assez rapidement, mais qui persista néanmoins sous forme d'un point douloureux fixe, constant, sous-costal, à irradiations lombaires intermittentes. Il y a quatre mois, la malade étant allée travailler dans une région infestée de paludisme présenta, pendant une semaine, une violente attaque

de fièvre palustre. Rentrée chez elle, elle eut de nouveaux accès. Il y a un mois, au cours d'un dernier accès, elle ressentit de nouveau une violente douleur à l'hypochondre gauche où l'on constata alors l'existence d'une *tumeur*, qui n'existait pas auparavant.

En effet, à la palpation on sent dans l'hypochondre gauche une masse de consistance kystique, dépassant de quatre travers de doigt le bord inférieur du thorax. Extrêmement mobile, elle peut être déplacée en tous sens, plus aisément vers le haut que vers le bas.

Le toucher vaginal est négatif.

Le *diagnostic* porté est celui de kyste de la rate, sans éliminer complètement l'hypothèse d'un kyste de l'ovaire à long pédicule.

L'*opération* révèle l'existence d'une rate ptosée, légèrement augmentée de volume, présentant sur sa face externe un kyste en grande partie extériorisé de l'organe, sur la moitié inférieure duquel il est largement implanté. Splénectomie ; guérison.

Pièce : la poche contient un liquide brun foncé, contenant de rares hématies et des leucocytes ; examen bactériologique négatif ; recherche de l'hématozoaire de Laveran négative par ponction splénique. (Pas d'examen histologique de la paroi du kyste.)

M. Antonio Dias fait suivre son observation de quelques considérations sur les kystes spléniques.

Touchant l'*étiologie*, il admet que son cas appartient au groupe des *faux kystes séro-hématiques* de la rate, totalement différents des véritables kystes, hydatiques, dermoïdes ou autres.

Il aborde ensuite la question du *diagnostic différentiel* de ces tumeurs kystiques, variable selon que la rate occupe sa situation habituelle dans l'hypochondre gauche, ou que, comme dans son observation, elle est mobile et plus ou moins ptosée dans la cavité abdominale.

Je passe rapidement sur ces deux points bien connus pour m'arrêter plus longuement sur un troisième : les relations de ces faux kystes ou encore de ces « *hématomes enkystés de la rate* » avec le *traumatisme* et le *paludisme*.

M. Antonio Dias croit que seul le traumatisme initial subi par sa malade doit être incriminé et il écrit : « Certains auteurs regardent la splénomégalie paludéenne comme prédisposant à la formation des kystes hématiques de la rate, par la facilité avec laquelle ces grosses rates fragiles sont exposées aux traumatismes.

« L'extraordinaire rareté des kystes hématiques de la rate dans notre pays, malgré la remarquable fréquence des splénomégalies paludéennes, ne parle pas en faveur de cette opinion.

« Il y a cependant dans notre cas une relation intéressante entre le paludisme et l'évolution de la tumeur : traumatisme ancien de l'hypochondre suivi d'une violente douleur correspondant à la formation de l'hématome. Puis longue période silencieuse. Au bout de quelques années, la malade contracte le paludisme et, après une série d'accès palustres fébriles, elle éprouve de nouveau une violente crise douloureuse à la suite de laquelle la tumeur apparaît. »

Et il conclut en disant que le traumatisme a provoqué l'apparition

du kyste, mais que le paludisme, en congestionnant ultérieurement la rate, a déterminé le brusque accroissement de la tumeur.

A cette hypothèse, un argument important est fourni par l'état de la rate enlevée, qui est à peine augmentée de volume et ne semble pas très altérée.

Tel est, à mon avis, le point intéresant de l'observation de M. Antonio Dias. Elle s'écarte un peu de ce qui se voit habituellement. Il est, en effet, admis que le paludisme est souvent à l'origine même des hématomes enkystés de la rate ; et Filton (*American Journal of Surgery*, **16**, n° 2, mai 1932), sur une série de 15 cas de pseudo-kystes hémorragiques de la rate en trouve : 8 traumatiques et 7 paludéens. L'hématome peut se produire au cours de l'attaque initiale du paludisme et, pour Goinard (*Pathologie chirurgicale de la rate*, Masson, 1939), cette éventualité se rencontrerait surtout dans les pays tropicaux. Au contraire les cas de Lombard et Duboucher (*Journal de Chirurgie*, **20**, n° 5, novembre 1922), de Costantini (rapport Mocquot, Société Nationale de Chirurgie, 10 janvier 1923), de Margueritte (*Thèse d'Alger*, 1924) concernent de vieux paludéens, dont la rate est notoirement malade depuis longtemps, et chez lesquels le traumatisme n'agit que comme cause occasionnelle plus ou moins tardive, et peut même manquer complètement.

En tous cas, dans cette évolution assez spéciale des hématomes enkystés de la rate chez les paludéens, un fait me paraît digne d'être retenu : c'est *leur marche par à-coups successifs*, un accès fébrile déclenchant une crise douloureuse, au cours de laquelle la tumeur apparaît ou augmente rapidement de volume, la turgescence splénique provoquant probablement la rupture de nouveaux vaisseaux, et l'accroissement de l'épanchement. En quelques jours, la douleur et la fièvre s'atténuent, mais la tumeur et l'anémie persistent. Puis, au bout de quelques semaines ou de quelques mois, une nouvelle poussée se produit ; puis une autre encore ; chacune d'elles laissant le malade un peu plus anémié, la rate un peu plus grosse. Cette *évolution paroxystique* peut durer plusieurs années, pour aboutir à une véritable cachexie accompagnant une énorme tumeur de l'hypochondre (Goinard).

Parfois l'évolution est plus rapidement grave, et je crois intéressant de communiquer ici, pour l'opposer à l'observation de M. Antonio Dias, un cas d'énorme hématome enkysté par rupture intra-capsulaire non traumatique de la rate que vient de m'envoyer notre collègue Brun, de Tunis, auquel j'adresse mes remerciements :

Observation de Brun. — Un homme de trente-deux ans, ancien paludéen, a éprouvé il y a neuf jours une sensation de coup de poignard sous le rebord costal gauche, accompagné de vomissements. En même temps, une tumeur est apparue dans le flanc gauche et l'épigastre.

A l'entrée à l'hôpital Sadiki, le 20 novembre 1925, on trouve dans l'abdomen une masse volumineuse occupant tout le flanc gauche, dépassant, à droite l'ombilic et arrivant au rebord costal droit. Elle est tendue,

douloureuse, fluctuante et mate dans toute son étendue. La matité remonte en haut jusqu'au 6e espace intercostal. Température et pouls normaux. La laparotomie montre une tumeur nettement fluctuante qui bombe sous le grand épiploon et refoule le côlon transverse dans la cavité pelvienne. Elle est formée par la rate qui semble avoir éclaté dans sa capsule. Il existe un énorme hématome intra-splénique. La capsule a fini par céder sur un point et une partie du sang coule dans le péritoine.

Splénectomie sous-capsulaire après ligature première du pédicule splénique et marsupialisation de la poche capsulaire détergée qui est bourrée de cinq mèches.

Guérison après quelques semaines de suppuration.

Chacune de ces 2 observations est un exemple de la conduite qu'il est logique de tenir en présence de ces hématomes enkystés. Dans celle de M. Antonio Dias, la rate est peu augmentée de volume, la tumeur kystique de dimensions moyennes, le tout est libre d'adhérences et le pédicule assez long, facile à isoler ; la splénectomie idéale est pratiquée. Dans le cas de Brun, l'hématome est considérable, la capsule de la rate adhère aux organes voisins ; la simple ouverture de la poche avec évacuation du sang, marsupialisation et drainage serait un pis-aller comportant le risque d'hémorragies secondaires, de suppuration, de récidives de l'hématome. La conduite recommandable est ici la splénectomie sous-capsulaire avec fixation à la paroi de la coque capsulo-adhérentielle qui va secondairement se rétracter et s'oblitérer.

En terminant, je vous propose de remercier M. Antonio Dias de l'envoi de son travail et de publier son observation dans nos *Mémoires*.

La splénectomie des rates palustres chez les femmes enceintes,

par M. **Tasso Asteriades** (de Salonique).

Rapport de M. Barbier.

Le Dr Tasso Asteriades, chirurgien-chef de l'Hôpital Français de Salonique, nous a adressé un intéressant travail qu'il intitule : *La splénectomie des rates palustres chez les femmes enceintes*, et dont l'élément essentiel est représenté par *dix* observations personnelles choisies parmi les nombreux cas que l'auteur a été appelé à opérer.

Voici tout d'abord ses observations, que j'ai groupées sous trois rubriques successives, les conditions étiologiques et l'indication opératoire de la splénectomie étant différentes selon les cas.

Voici, en premier lieu, un cas unique de *rupture spontanée d'une rate palustre au cours du travail ; splénectomie d'urgence, guérison :*

Observation I. — Femme de vingt-cinq ans ; deux accouchements antérieurs normaux ; venue à l'hôpital pour accoucher.

Au cours du travail d'expulsion : douleur violente, pâleur, tendance syncopale, pouls filant. L'accoucheur affirme qu'il ne s'agit pas d'une rupture utérine.

Laparotomie sus-pubienne immédiate. Le ventre est plein de sang qui paraît venir d'en haut. Nouvelle incision sous-costale gauche. La rate, très volumineuse, est rompue sur sa face antérieure et saigne abondamment. Extériorisation heureusement facile. Ligature du pédicule ; arrêt de l'hémorragie. A ce moment, la malade accouche d'un garçon. Pendant que l'accoucheur pratique la délivrance, le chirurgien enlève la rate et répare les deux incisions de laparotomie. Grâce à trois transfusions, la malade surmonte le choc. Guérison sans incidents.

La rate enlevée pèse 5.500 grammes.

Le second groupe comprend six observations dans lesquelles la splénectomie dut être pratiquée *d'urgence* pour une *complication* survenue brusquement au cours de la grossesse et qui fut : trois fois une *torsion*, deux fois un *sphacèle*, une fois une *rupture traumatique :*

Obs. II. — *Enorme rate paludéenne compliquée de torsion chez une femme enceinte de six mois. Splénectomie ; guérison ; accouchement ultérieur normal.*

Femme de vingt-sept ans, paludéenne depuis des années. Quatre enfants ; accouchements difficiles ; forceps au deuxième.

Depuis trois ans, elle souffre du ventre et la tumeur splénique a augmenté. Très mobile, celle-ci se déplace facilement et provoque des crises douloureuses que la malade calme en remontant elle-même la rate déplacée et en la maintenant par une bande.

Quarante-huit heures avant son entrée : douleur intense, perte de connaissance ; on essaie en vain de remonter la tumeur. A son entrée : femme maigre, pâle, fatiguée. Gros ventre contracturé, très douloureux.

Laparotomie immédiate. Rate énorme, noirâtre, tordue deux fois autour de son pédicule. Détorsion, ligature et section du pédicule, ablation facile ; la rate enlevée pèse 7 kilogrammes. En faisant la toilette du péritoine, on reconnaît que la malade est enceinte. Fermeture en un plan au bronze.

Suites sans incidents. Accouchement normal trois mois plus tard.

Revue deux ans après, elle se porte bien et *n'a plus jamais présenté d'accès fébriles.*

Obs. III. — *Torsion d'une volumineuse rate palustre chez une femme enceinte de trois mois. Splénectomie ; guérison.*

Une femme enceinte de trois mois entre d'urgence à l'hôpital pour des douleurs violentes, syncopales dans le ventre. C'est une ancienne paludéenne, porteuse depuis longtemps d'une volumineuse rate très mobile.

Balsoforme. Laparotomie latérale gauche. On trouve la rate dont le pédicule est tordu sur lui-même. Détorsion et ligature du pédicule. Splénectomie.

Suites très simples ; la rate enlevée pèse 4.250 grammes.

Obs. IV. — *Splénectomie pour torsion d'une rate palustre chez une femme enceinte de cinq mois et demi. Guérison.*

Femme entrée d'urgence à l'hôpital. On fait le diagnostic de torsion du pédicule splénique datant de douze heures. Bon état général.

Opération immédiate : chloroforme. Splénectomie facile après détorsion. Pédicule long. Guérison sans incidents. La grossesse évolue normalement après la sortie de la malade.

La rate enlevée pèse 3.900 grammes.

Obs. V. — *Torsion d'une rate palustre chez une femme enceinte de six mois. Opération tardive. Sphacèle de la rate. Splénectomie. Guérison.*

Femme de vingt-six ans, multipare, ancienne paludéenne, encèinte de six mois. Porte depuis longtemps une grosse rate très mobile.

Elle entre à l'hôpital douze jours après le début d'une crise douloureuse intense, dans un état général grave, avec de la fièvre et des frissons, un ventre partout dur et douloureux.

Opération d'urgence : éther. Laparotomie latérale gauche. A l'ouverture du péritoine, écoulement de liquide noirâtre et malodorant. La rate est noire, très friable, avec des zones de sphacèle. Pédicule long, œdématié. On le sectionne en laissant sur lui une pince à demeure. Splénectomie, drainage, fermeture partielle.

Suites mouvementées ; vaccins, propidon, septicémine, sérum. La malade fait une congestion pulmonaire droite, puis une pneumonie gauche, suivie d'épanchement pleural qui est ponctionné. Elle sort guérie au bout de deux mois.

Elle accouche normalement un mois plus tard sans qu'on ait jamais eu la moindre alerte du côté de son utérus gravide.

Obs. VI. — *Nécrose partielle d'une rate palustre chez une femme enceinte de sept mois. Splénectomie. Guérison.*

Femme de trente ans, vieille paludénne, enceinte de sept mois. Elle tombe d'une charrette sur le ventre, ressent une douleur abdominale violente, a une syncope ; puis, rapidement remise, rentre chez elle. En route elle vomit. Rentrée chez elle, elle se couche ; puis, tout en continuant à souffrir, elle se remet pendant dix jours à vaquer à ses occupations. Finalement, elle doit entrer à l'hôpital.

C'est une femme cachectique, profondément impaludée. La rate, volumineuse, est douloureuse à la palpation et paraît moins mobile qu'elle ne l'était avant la chute.

La splénectomie conseillée est acceptée.

Balsoforme. Laparotomie latérale gauche. La rate a un aspect grisâtre. Sur sa face externe, au niveau du siège probable du traumatisme, elle est de couleur foncée, adhérente au péritoine pariétal. Libération des adhérences ; extériorisation ; ligature du pédicule ; ablation ; fermeture sans drainage.

Suites normales. Accouchement facile deux mois plus tard.

La rate enlevée pèse 4.280 grammes. Sur sa face externe existe une zone étendue et profonde de nécrose.

Obs. VII. — *Splénectomie d'urgence pour rupture traumatique d'une rate palustre volumineuse chez une femme enceinte de sept mois et demi. Guérison après accouchement prématuré.*

Une femme multipare, enceinte de sept mois et demi, entre d'urgence à l'hôpital. C'est une ancienne paludéenne, porteuse depuis longtemps d'une rate volumineuse et mobile. Six heures auparavant, elle est tombée d'un escabeau, la tumeur frappant directement le sol. Douleur brutale immédiate ; syncope deux heures après.

Opération d'urgence : éther, laparotomie latérale gauche. Le ventre est plein de sang. La rate est éclatée sur sa face antéro-externe et saigne abondamment. Le pédicule est long, la rate libre. Splénectomie facile. Toilette et fermeture.

Sérum intra-veineux et sous la peau ; goutte à goutte rectal. Léger shock rapidement surmonté.

Le surlendemain, la malade allant bien est prise d'un grand frisson solennel durant deux heures. Le thermomètre monte en flèche à 41°, enveloppements alcoolisés et aspirine.

Quinine intra-musculaire à hautes doses (2 grammes par jour pendant trois jours). La fièvre tombe, mais accouchement prématuré d'une fille qui vit seulement quelques heures.

La malade sort guérie le vingtième jour.
Depuis deux ans qu'elle est opérée, elle n'a plus eu jamais de fièvre et présente un état général excellent.

Les trois dernières observations concernent des malades chez lesquelles, *en dehors de toute complication nécessitant l'opération d'urgence*, M. Tasso Asteriades a cru devoir pratiquer une splénectomie, légitimée, selon lui, par le gros volume de la rate irréductible par le traitement médical, la crainte ou la menace d'une complication, le doute enfin que la grossesse puisse évoluer normalement dans un abdomen déjà partiellement rempli par la rate hypertrophiée. Ce groupe comprend *trois cas* avec deux guérisons et une mort par hémorragie profuse sur la table d'opération, *seul décès* de la statistique, par ailleurs fort belle, de notre confrère :

Obs. VIII. — *Splénectomie pour volumineuse rate palustre ayant tendance à se tordre chez une femme enceinte de huit mois. Guérison.*
Une multipare de vingt-neuf ans entre à l'hôpital pour douleurs abdominales vives, grosse rate et grossesse de huit mois.
La rate, extrêmement mobile, peut être facilement déplacée dans l'abdomen.
Dans la crainte d'une torsion nous conseillons la splénectomie.
Evipan sodique. Opération facile et rapide (quinze minutes) du fait de la grande mobilité et de la longueur du pédicule.
Aucun incident. Poids de la rate enlevée : 6.150 grammes.
Accouchement facile un mois plus tard.
Depuis l'opération, *la malade n'a plus jamais eu de fièvre.*

Obs. IX. — *Splénectomie pour volumineuse rate palustre chez une femme enceinte de sept mois. Guérison.*
Une nullipare de vingt et un ans, enceinte de sept mois, ancienne paludéenne, porte depuis son enfance une grosse rate mobile.
Elle entre à l'hôpital pour douleurs abdominales. Elle raconte que sa tumeur, extrêmement mobile jusqu'à il y a dix mois, a commencé à la faire souffrir depuis le début de sa grossesse. Depuis quelques mois *elle se trouve fixée à droite*, provoquant des douleurs, des suffocations et des vomissements.
En effet, la moitié supérieure droite de l'abdomen est occupée par une tumeur très douloureuse, presque complètement immobile ; la loge splénique est vide.
Intervention : éther, laparotomie médiane sus-ombilicale, on tombe sur une rate volumineuse, dure, plaquée devant l'estomac, adhérente au péritoine pariétal, au niveau de l'hypocondre droit. La rate relevée en haut et à gauche, on pratique d'abord la ligature et la section de son pédicule. L'organe ne tient plus alors que par les adhérences qui la fixent au péritoine pariétal. Libération de celles-ci. Ablation de la rate. Un petit sac de Mikulicz sort par une contre-ouverture sous-costale droite. Fermeture de la plaie médiane.
Suites très simples. La rate enlevée pèse 5.385 grammes.
La malade accouche normalement deux mois plus tard.

Obs. X. — *Splénectomie pour volumineuse rate palustre très adhérente au diaphragme chez une femme enceinte de quatre mois et demi. Hémorragie mortelle au cours de l'opération.*
Secondipare de trente-deux ans, entre à l'hôpital parce qu'elle souffre atrocement du ventre et qu'elle présente une dyspnée pénible.

On palpe une rate volumineuse, très douloureuse et complètement immobilisée. La tumeur occupe la moitié supérieure de l'abdomen. Le foie et tous les autres appareils sont normaux. Les examens du sang et des urines sont négatifs. Grossesse de quatre mois et demi.

La malade a subi différents traitements médicaux et des applications de rayons X.

Nous avons pensé à interrompre la grossesse ; mais cette tactique n'aurait donné aucun résultat sur la tumeur et les douleurs.

Chloroforme. Laparotomie sous-costale gauche. La rate, très volumineuse, ne vient pas. Périsplénite intense. Des adhérences qui la fixent en bas à l'intestin sont libérées. En haut, elle colle au diaphragme par des adhérences solides qui saignent et que l'on détruit.

L'organe est très friable ; il se déchire par places et saigne abondamment. L'extériorisation s'avérant impossible, on essaye de pincer le pédicule en s'insinuant sous la tumeur. Le pédicule est court et l'on n'y parvient pas.

Quelques tractions, peut-être un peu brutales, de l'aide agrandissent les fissures faites au début sur la face externe. L'hémorragie devient inquiétante. On tente encore de soulever l'organe pour passer dessous. Subitement la rate entière reste dans la main ; le sang vient à flot ; les vaisseaux se sont déchirés. Les efforts d'hémostase restent vains et la malade meurt en quelques minutes sur la table d'opération.

Le parenchyme splénique est d'une friabilité extraordinaire. En le serrant entre les doigts il se désagrège comme de la substance cérébrale.

Messieurs, c'est à dessein que j'ai fait trois groupes des observations de M. Tasso Asteriades.

Sur l'unique observation du premier groupe je serai bref : Une femme, au cours du travail, présente brusquement un syndrome de grosse hémorragie interne ; l'accoucheur affirmant l'intégrité de l'utérus, le chirurgien, par une incision sus-pubienne immédiate, constate que le ventre est plein de sang et que celui-ci vient d'en haut. Et, pendant que l'un évacue l'utérus, l'autre, par une seconde laparotomie en bon lieu, enlève une rate de 11 livres, qui est rompue et saigne abondamment. L'enfant vit. La mère guérit. On ne peut que féliciter les deux auteurs de ce splendide succès.

C'est un bel exemple de ces ruptures dites *spontanées* de la rate pathologique, que l'on voit surtout dans le paludisme, mais aussi dans d'autres splénomégalies, quelquefois au cours de la malariathérapie, et même, bien qu'exceptionnellement, sur la rate normale.

Le second groupe comprend six observations dans lesquelles la splénectomie fut pratiquée d'urgence pour une *splénomégalie paludéenne compliquée*. Il s'agissait quatre fois de *torsion du pédicule*, récente dans trois cas, vieille de douze jours dans le quatrième. Je ne reviendrai pas sur cette question qui a fait l'objet d'un rapport extrêmement documenté de notre collègue Desplas, à la séance du 12 octobre 1938 de l'Académie de Chirurgie. Je dirai seulement que les observations de M. Tasso Asteriades confirment certains points du travail d'Irvin Abell (*Annals of Surgery*, **98**, n° 4, octobre 1933) : l'importance du *paludisme* comme facteur de la rate mobile et de la torsion (29 paludéennes sur 88 malades);

et celle de la *grossesse* et surtout de la *multiparité :* sur 72 malades on compte 21 nullipares, 8 primipares et 33 multipares. La ptose splénique paraît en effet plus fréquente chez les femmes dont de multiples grossesses ont relâché et affaibli la paroi abdominale.

Il semble que le moment le plus propice à la torsion soit le milieu de la grossesse, du troisième au septième mois, et que, contrairement à l'opinion courante, les très grosses rates ne soient pas à l'abri de cette complication (un cas de 7 kilogrammes).

Les deux dernières observations sont des cas de *contusion de rate paludéenne :* dans l'une, une chute sur le ventre six heures avant l'opération avait provoqué une *rupture de la rate* avec hémopéritoine abondant ; dans l'autre, l'intervention pratiquée dix jours après un traumatisme important décela un *sphacèle* sur la véritable origine duquel l'observation manque de précision.

Ces six splénectomies d'urgence ont donné six guérisons. Quant à l'évolution ultérieure de la grossesse, quatre fois elle a été normale ; une fois, chez une femme enceinte de sept mois et demi, une violente crise paludéenne post-opératoire a nécessité l'emploi de la quinine à hautes doses et a provoqué un accouchement prématuré.

Restent trois observations dans lesquelles, *en dehors de toute indication d'urgence*, M. Tasso Asteriades a cru devoir cependant pratiquer une splénectomie : dans le premier cas, par crainte de torsion d'une rate extrêmement mobile chez une femme enceinte de huit mois ; dans le second pour ectopie fixée à droite de la ligne médiane d'une grosse rate avec vomissements. Ces deux malades ont guéri et l'accouchement s'est produit dans les délais normaux. Dans le dernier cas, il s'agissait d'une grosse rate en situation normale mais douloureuse et complètement fixée. Le nombre et la solidité des adhérences, l'impossibilité de pratiquer la ligature première du pédicule, indispensable dans ces cas difficiles, ont amené une déchirure étendue du Hile de l'organe avec hémorragie profuse incoercible et mort sur la table d'opération.

Il semble bien que dans ce dernier cas, le seul insuccès de M. Tasso Asteriades, l'indication opératoire ait été mal posée. Et cela m'amène à discuter un point important de la question : celui de l'*opportunité de la splénectomie dans les splénomégalies paludéennes non compliquées.*

M. Tasso Asteriades écrit :

« Une rate palustre volumineuse ne pourra jamais rétrocéder ; les traitements médicaux variés n'ont jamais donné un résultat suffisant ; l'accouchement devient problématique ; il y a de la dystocie, des accouchements prématurés, des complications mortelles par rupture ou par torsion. Aussi je conseille la splénectomie systématique chez les femmes porteuses de rates volumineuses, surtout chez les femmes jeunes. Et je suis arrivé à cet heureux résultat : que les patientes et leurs médecins l'acceptent sans trop de discussion. »

Dépourvu de compétence personnelle sur ce point de pathologie

exotique, j'ai demandé l'avis de quelques chirurgiens nord-africains, et je remercie bien vivement nos collègues Brun (de Tunis), Costantini (d'Alger) et Oulié (de Constantine), des renseignements fort intéressants qu'ils ont bien voulu me communiquer.

Je dois dire de suite que leur opinion, unanime, ne concorde pas du tout avec celle de M. Tasso Asteriades.

Tout d'abord, sont naturellement éliminés de la discussion les cas de splénomégalies compliquées de rupture ou de torsion pour lesquels l'accord est général et l'indication opératoire formelle. Reste la grosse rate non compliquée, et qui est tantôt *mobile* et plus ou moins déplacée dans l'abdomen, tantôt en *situation normale* et seulement plus ou moins augmentée de volume, parfois énorme.

A priori il peut sembler logique de débarrasser le paludéen de sa grosse rate pathologique. Et, sans aller jusqu'à faire avec Jonnesco de la splénectomie le traitement spécifique du paludisme, Alessandri et Silvestrini en Italie, Le Roy des Barres en Indochine (*Bulletin Soc. Méd. Chirurgicale de l'Indochine*, novembre 1925), Ferrari en Algérie (*Revue de Chirurgie*, 1927) ont préconisé l'opération en cas d'inefficacité du traitement médical. Leurs arguments sont multiples. Les uns sont d'ordre mécanique : poids de la rate faisant de son porteur un déficient sinon un infirme ; fragilité de l'organe aux traumatismes par son volume, sa friabilité, son blocage par des adhérences ; fréquence de la ptose et de la torsion du pédicule. Les autres sont d'ordre plus général : la rate constitue le principal réservoir des hématozoaires ; cet organe, malade, n'est plus utile, et au contraire dangereux ; dangereux pour le foie dont il peut provoquer la cirrhose ; pour le sang dont il hémolyse les globules rouges ; pour tout l'organisme, enfin, qui est chroniquement intoxiqué. La splénectomie est sans danger à condition de bien choisir les cas opérables, de préparer le malade par un traitement spécifique préventif et des transfusions, d'être entraîné à la chirurgie splénique. Enfin, dernier argument, les « dératés » voient leur état général se transformer et souvent, comme dans plusieurs observations de M. Tasso Asteriades, les crises palustres disparaître définitivement.

Et cependant, comme le dit Goinard (*Pathologie chirurgicale de la rate*, Masson, 1939), *l'ablation des grosses rates palustres est actuellement en défaveur justifiée*, et cette opinion concorde exactement avec celle de nos collègues Brun, Costantini et Oulié, qui tous trois affirment que, en dehors des complications, la splénectomie n'a que des indications exceptionnelles. Pour eux, un traitement médical correctement appliqué et prolongé vient toujours à bout du paludisme. La splénectomie, facile quand la rate est libre, devient très hasardeuse sur les grosses rates adhérentes, malgré les perfectionnements techniques utilisés comme la spléno-contraction adrénalinique pré-opératoire, la ligature première du pédicule, l'extirpation sous-capsulo-adhérentielle. La dernière observation de M. Tasso Asteriades est d'ailleurs un exemple des diffi-

cultés et du danger d'une telle intervention. Goinard a signalé la fréquence et la gravité des complications pulmonaires post-opératoires. Les splénectomisés paraissent plus sensibles aux infections (Cignozzi). Lenski (*Polska Gazeta Lekarska*, 3 avril 1938) a publié un cas de leucémie myéloïde après splénectomie pour rate paludéenne. Mais surtout, contrairement à l'opinion soutenue que la splénectomie améliore le paludisme, il semble bien certain aujourd'hui que celui-ci est défavorablement influencé. L'opération déclenche presque à coup sûr des accès fébriles que M. Tasso Asteriades signale d'ailleurs dans plusieurs cas ; et, de plus, elle paraît transformer la maladie, à laquelle elle imprime une allure plus sévère, et que surtout *elle rend rebelle au traitement médical ;* paludisme quinino-résistant qui, pendant des années, se manifestera par des accès fébriles répétés et qui influera fâcheusement sur l'état général du malade et sur sa résistance aux infections.

On ne peut donc pas admettre sans de grosses réserves la splénectomie systématique que semble conseiller M. Tasso Asteriades.

La grosse rate paludéenne en situation normale doit être, en règle, respectée ; son volume à lui seul ne constitue pas une indication opératoire suffisante. C'est pour cette grosse rate, et dans le but de restreindre son volume, que certains ont proposé la *ligature de l'artère splénique :* Bombi (*La Clinica*, janvier 1938) dit avoir obtenu dans un cas une amélioration appréciable ; Alessandri (*Il Baglivi*, janvier 1935) l'a pratiquée huit fois contre vingt et une splénectomies avec des résultats encourageants. Les travaux les plus récents (Goinard, 1939) ne semblent pas du tout confirmer cet optimisme.

La *rate mobile* paraît plus justiciable de la splénectomie qui, dans ce cas au moins, a le mérite d'une plus grande bénignité. Mais, là encore, il convient de se montrer prudent : si elle est parfaitement tolérée, mieux vaut la conserver. Si, au contraire, elle est douloureuse, si elle donne lieu à de petites crises répétées faisant suspecter une ébauche de torsion de son pédicule, alors la splénectomie préventive paraît indiquée.

Reste la question de la *coexistence de la grossesse et de la splénomégalie*, et je rappelle que toutes les observations de M. Tasso Asteriades concernent des femmes enceintes. Plusieurs points sont à envisager :

1° La gravidité augmente-t-elle la fréquence des accidents ? Il ne le semble pas. Brun et ses collaborateurs, dans des services extrêmement actifs et dans une région où 80 p. 100 des indigènes sont impaludés, n'ont jamais, en trente ans, observé de complications survenant pendant la grossesse. L'utérus gravide empêcherait plutôt la torsion en maintenant la rate dans sa loge et en l'immobilisant.

2° La grosse rate ne semble pas gêner l'évolution normale de la grossesse, les deux organes pouvant se loger côte à côte dans une cavité abdominale complaisante. Seuls les accès fébriles, — et l'intervention les déclenche souvent, — pourraient provoquer l'avortement ou l'accou-

chement prématuré, par eux-mêmes et par le traitement par la quinine qu'ils nécessitent.

3° En conclusion, sauf complication imposant l'opération d'urgence, la grossesse, et surtout la grossesse avancée, constitue une indication supplémentaire à l'abstention opératoire.

4° L'opération nécessitée par une complication est-elle plus grave du fait de la gravidité ? Irvin Abell donne une mortalité globale de 16 p. 100 contre une mortalité de 41 p. 100 chez la femme enceinte. La statistique de M. Tasso Asteriades, avec son pourcentage de 90 p. 100 de guérisons, est nettement plus optimiste.

Pour terminer, et mises à part les réserves que j'ai cru devoir faire sur l'opportunité de la splénectomie systématique dans les grosses rates paludéennes non compliquées, je vous propose de féliciter M. Tasso Asteriades de ses très beaux résultats opératoires, de le remercier de nous avoir communiqué son intéressant travail et de publier ses observations, avec mon rapport, dans nos *Mémoires*.

COMMUNICATIONS

Résection diaphyso-métaphysaire du radius pour une tumeur ostéo-fibreuse étendue. Reconstitution de l'os par une greffe péronière massive,

par M. **G. Rouhier**.

Le 16 février 1937 entre dans mon service à l'hôpital Beaujon, Mlle K... (Rosalie), pour une déformation de l'avant-bras gauche avec grosse gêne fonctionnelle. Mlle K... est une jeune fille de vingt-quatre ans, particulièrement saine d'aspect, droite, élégante et de bonne venue, j'insiste sur ce point, car il s'agit d'une lésion unique et localisée. La malade vient à l'hôpital demander à être radiographiée parce que, sans qu'elle en souffrît précisément, son avant-bras gauche est diminué dans sa force, son poignet comme démis, son avant-bras est creux, le radius comme affaissé avec un muscle saillant, très dur, au niveau du corps de l'os. Elle attribue son état actuel à une chute qu'elle a faite trois ans et demi auparavant, chute de bicyclette sur l'avant-bras gauche, qui fut suivie de douleurs et d'impotence fonctionnelle surtout pour les mouvements de pronation et de supination. Les troubles s'atténuèrent progressivement, mais ne disparurent jamais complètement. Quelque temps après elle fit une nouvelle chute sur l'avant-bras gauche et quelques mois plus tard, elle nota l'apparition d'une masse dure, indolente, siégeant dans le tiers supérieur de la partie externe de l'avant-bras gauche. Un an et demi après, nouvelle chute qui ne paraît pas avoir apporté de sérieuses modifications. Enfin, huit mois environ avant de venir à l'hôpital, la malade subit une série de douze massages, qui auraient amené une légère dimi-

nution du volume de la masse dure antibrachiale, mais auraient aggravé la déformation de l'avant-bras et l'impotence fonctionnelle. C'est alors qu'elle se décide à venir à l'hôpital.

A l'examen, l'avant-bras gauche est fixé en demi-pronation avec main-bote radiale et déformation du bord externe de l'avant-bras dans sa partie supérieure.

Etude des mouvements : 1° pronation moins complète qu'à droite, mais en partie suppléée par la pronation vicariante de l'épaule ; 2° *Supination* abolie ; elle n'est que très partiellement suppléée par la supination vicariante de l'épaule ; 3° flexion du poignet très diminuée ; 4° extension du poignet presque normale ; 5° dans les mouvements de latéralité du poignet : abolition du varus, conservation du valgus. La tête cubitale fait une forte saillie. En somme, attitude de main-bote radiale. Les mouvements des doigts s'effectuent normalement.

L'avant-bras gauche paraît un peu plus large que le droit et la palpation révèle l'existence d'une masse dure qui occupe la moitié externe et le tiers supérieur de l'avant-bras. Cette masse fait cliniquement corps avec le radius ; elle paraît allongée, lisse, régulière, de consistance uniformément dure ; enfin elle est indolente.

Par ailleurs, on ne trouve pas de modifications des téguments ni d'augmentation de la chaleur locale, comparativement avec l'autre côté. Il n'y a pas d'adénopathie dans le creux axillaire correspondant.

L'examen clinique des autres os ne révèle rien d'anormal ; le cubitus du côté correspondant paraît normal, l'examen de l'autre avant-bras, des jambes, du thorax, du crâne, ne révèle rien de spécial.

L'examen des autres appareils : respiratoire, digestif, système nerveux ne montre aucune lésion ; ni sucre, ni albumine à l'examen cardio-vasculaire.

Tension artérielle : 12,5-6. Pouls : 80. Les extrémités circulent assez mal, elles sont froides et bleuâtres. Examen du sang : Bordet-Wassermann, négatif ; urée, 0,25 ; formule hématologique normale.

Déférant à son désir, nous la faisons radiographier. Voici cette radiographie (fig. 1).

La forte moitié supérieure du radius est remplacée par une tumeur bosselée formée d'alvéoles clairs séparés par des trabécules plus sombres. La tumeur semble limitée sur toute son étendue par une coque extrêmement mince, sauf en un point où cette coque paraît rompue. Elle finit en bas par une zone claire et arrondie, plus homogène, qui s'enchâsse dans la diaphyse comme un œuf dans son coquetier. En haut, elle se prolonge jusqu'à 1 centimètre de la cupule radiale, dans le col du radius où elle se termine par une limite assez nette, également convexe.

Devant cet aspect, nous pensons soit à un kyste osseux multiloculaire, particulièrement étendu, soit plus probablement à une tumeur à myéloplaxes. Un point nous inquiète : au niveau de la grosse bosselure inférieure, sur une étendue de 2 centimètres environ, il semble que la corticale ait été rompue et que la tumeur commence à diffuser, ce qui peut faire craindre un début de malignité.

Quoi qu'il en soit, je décide d'intervenir, de faire s'il y a lieu une biopsie avec examen extemporané, de cureter la coque osseuse de son contenu et si, comme il me paraît probable, la nature de la tumeur me le permet, d'y placer des greffes ostéo-périostiques, comme je l'ai fait plusieurs fois avec succès.

Première opération, 25 février 1937 : avec ce projet, la malade endormie à l'éther, je découvre le radius, mais au lieu de tomber, comme je m'y attendais, sur une tumeur à myéloplaxes, c'est-à-dire sur une coque osseuse mince et facile à traverser, qui se laisse vider à la curette de son

contenu, fait de masses friables comme de la chair à saucisses très concrète et très foncée, laissant une cavité nette et bien limitée, comme une coquille d'œuf, on arrive avec surprise sur un os épaissi, ramolli, sans coque bien limitée ni membrane périostique reconnaissable, sur une tumeur compacte,

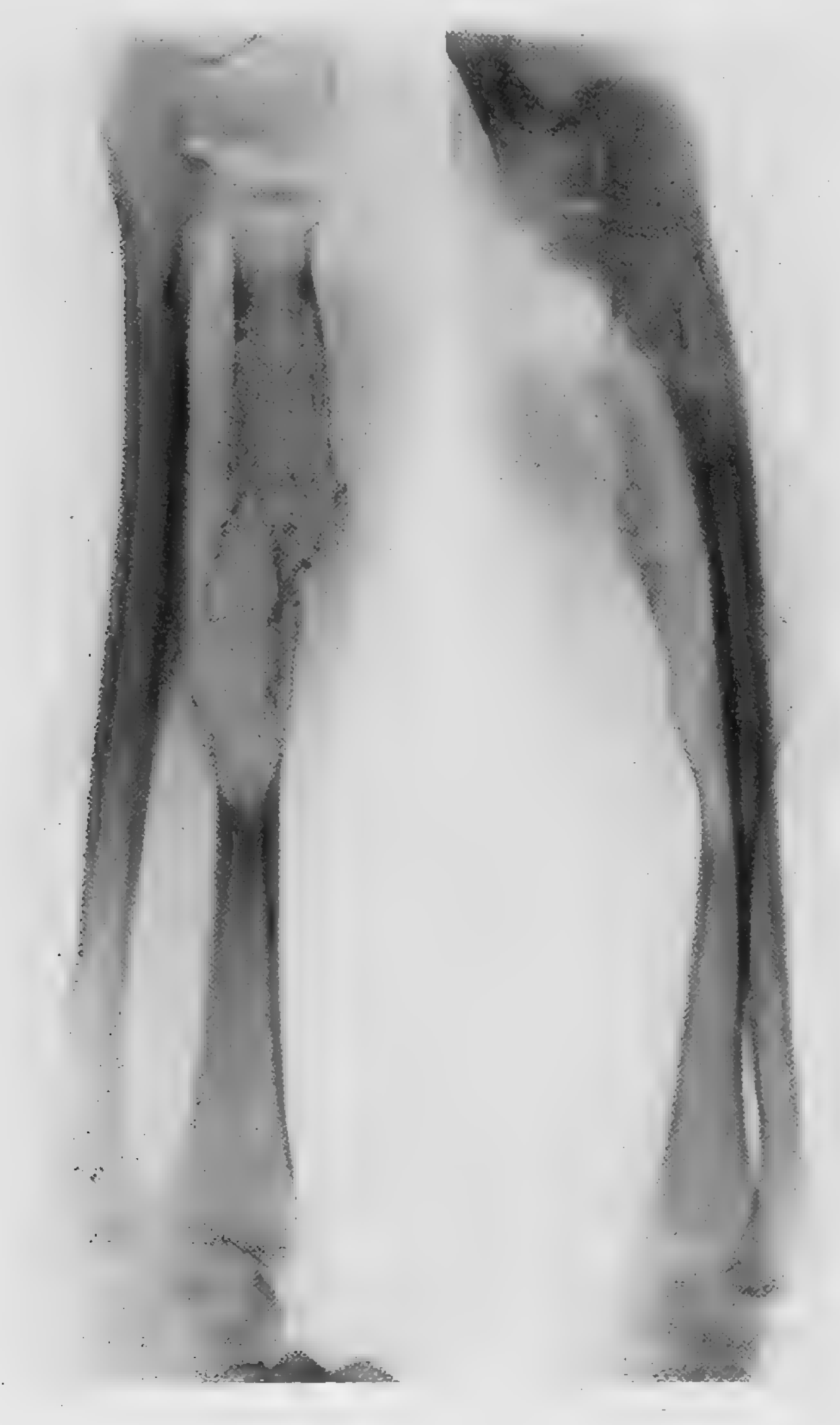


Fig. 1.

formée de gros faisceaux fibreux mal séparés des faisceaux musculaires, eux-mêmes fibrosés, qui leur sont parallèles, tumeur qui se laisse facilement couper au bistouri ou aux ciseaux mais qu'il est impossible de songer à entamer à la curette, sur un os dégénéré qui demande non un curettage de cavité, mais une résection totale et dont l'aspect vacuolaire n'est qu'une apparence due sans doute à la persistance, au sein de sa

masse fibreuse compacte mais transparente aux rayons, de trabécules calcaires déliés.

Devant cette tumeur bien trop complexe pour qu'il soit possible de la



Fig. 2. Fig. 3.

juger par un examen extemporané, et dont l'aspect inattendu me surprend et bouleverse mon plan opératoire, je me contente d'une biopsie, j'en prélève un fragment et je referme en attendant l'examen histologique. Celui-ci est pratiqué au laboratoire central de l'hôpital Beaujon par

MM. Ravina et Bulliard qui nous répondent : « Ostéite fibreuse avec quelques myéloplaxes. »

Opération curative le 24 mars 1937 : la malade endormie à nouveau et le radius mis à découvert, je dénude d'abord cet os en bas dans sa partie saine et je le sectionne à la scie de Gigli en tissu osseux diaphysaire sain, franchement au-dessous de la partie dégénérée, puis, saisissant avec un davier l'extrémité saine du fragment supérieur, je le soulève fortement et le sépare progressivement des parties molles musculaires sans que le bistouri cherche à suivre l'os de trop près, pour être sûr d'enlever toute la tumeur. Au cours de cette manœuvre qui nécessite une assez forte traction perpendiculairement à l'axe de l'os, l'extrémité supérieure s'arrache tout à coup d'un bloc, et l'on s'aperçoit que cette extrémité est lisse, bombée, et que la tumeur s'est détachée complètement, comme un bouchon, laissant en place tout juste la capsule radiale et les 2 centimètres de col qui la portent, ce col lui-même excavé en godet où l'on peut loger la pulpe de l'index, ce godet paraissant sain, lisse et dur comme un fond de coquetier.

Revenant alors au fragment inférieur du radius, on excave à la fraise le canal médullaire pour obtenir un godet analogue à celui qui s'est formé spontanément dans l'épiphyse radiale et pouvoir par ses deux bouts emboîter le greffon. Le lit de celui-ci étant prêt, on le comble momentanément avec des compresses de sérum tiède pendant le prélèvement.

Prélèvement d'un segment de péroné de 12 centimètres, très légèrement plus long que l'intervalle à pourvoir mesuré au compas d'épaisseur. Ce greffon massif est débarrassé à la rugine de tous débris charnus ou fibreux et ses extrémités sont amincies à la lime à bois pour qu'elles puissent s'emboîter en haut et en bas dans les segments excavés du radius.

La mise en place et le maintien du greffon paraissant satisfaisants, muscles et aponévrose sont rapprochés, la peau est exactement suturée et le membre immobilisé dans un appareil plâtré léger fait de bandes Cellona, main en supination incomplète, coude à angle droit. La figure 2 montre le résultat obtenu aussitôt après l'opération (quarante-huit heures). Au bout de quatre semaines, ce premier plâtre est remplacé par un appareil plâtré purement antibronchial, qui libère le coude et permet d'en rétablir les mouvements, de même pour les mouvements des doigts !

Au bout de trois mois, le greffon paraissant suffisamment soudé, le plâtre est enlevé et on commence la mobilisation, mais la consolidation se démontre encore insuffisante et il se produit une inflexion. Il faut endormir la malade pour redresser cette inflexion et réimmobiliser dans un plâtre léger. Ce n'est qu'au bout de cinq mois que la fusion des greffons avec les segments du radius devient manifeste et que le plâtre peut être définitivement enlevé. Des massages de ses muscles et une prudente mobilisation rendent peu à peu à cet avant-bras sa force et sa souplesse, mais l'immobilisation, qu'il a fallu faire trop prolongée pour avoir voulu la supprimer d'abord un peu trop tôt, est responsable d'une certaine limitation de la supination, facilement compensée d'ailleurs par le jeu de l'épaule.

Nous avons craint pendant un temps de voir réapparaître le processus tumoral au niveau de l'épiphyse radiale supérieure, mais le tissu osseux du col radial devenu pendant quelque temps un peu clair, d'aspect vacuolaire et trop exubérant, s'est densifié et régularisé dans la suite. Par contre, dans une radiographie toute récente, deux ans après l'opération, le greffon paraît un peu crénelé sur ses bords comme s'il était le siège d'un lent processus d'ostéoclasie et on peut se demander quel sera l'avenir

lointain de cette reconstitution radiale. En tous cas, six mois après l'opération, Mlle R... a repris son travail, elle a récupéré force et mobilité, et, actuellement, au bout de deux ans et trois mois, elle déclare n'être gênée en rien dans aucune circonstance de sa vie, elle est cuisinière et fait son marché, elle porte de lourds paniers de provisions sans aucune difficulté. Vous pouvez voir sur la figure 3 qu'aucune solution de continuité n'est plus décelable entre les segments anciens et nouveaux

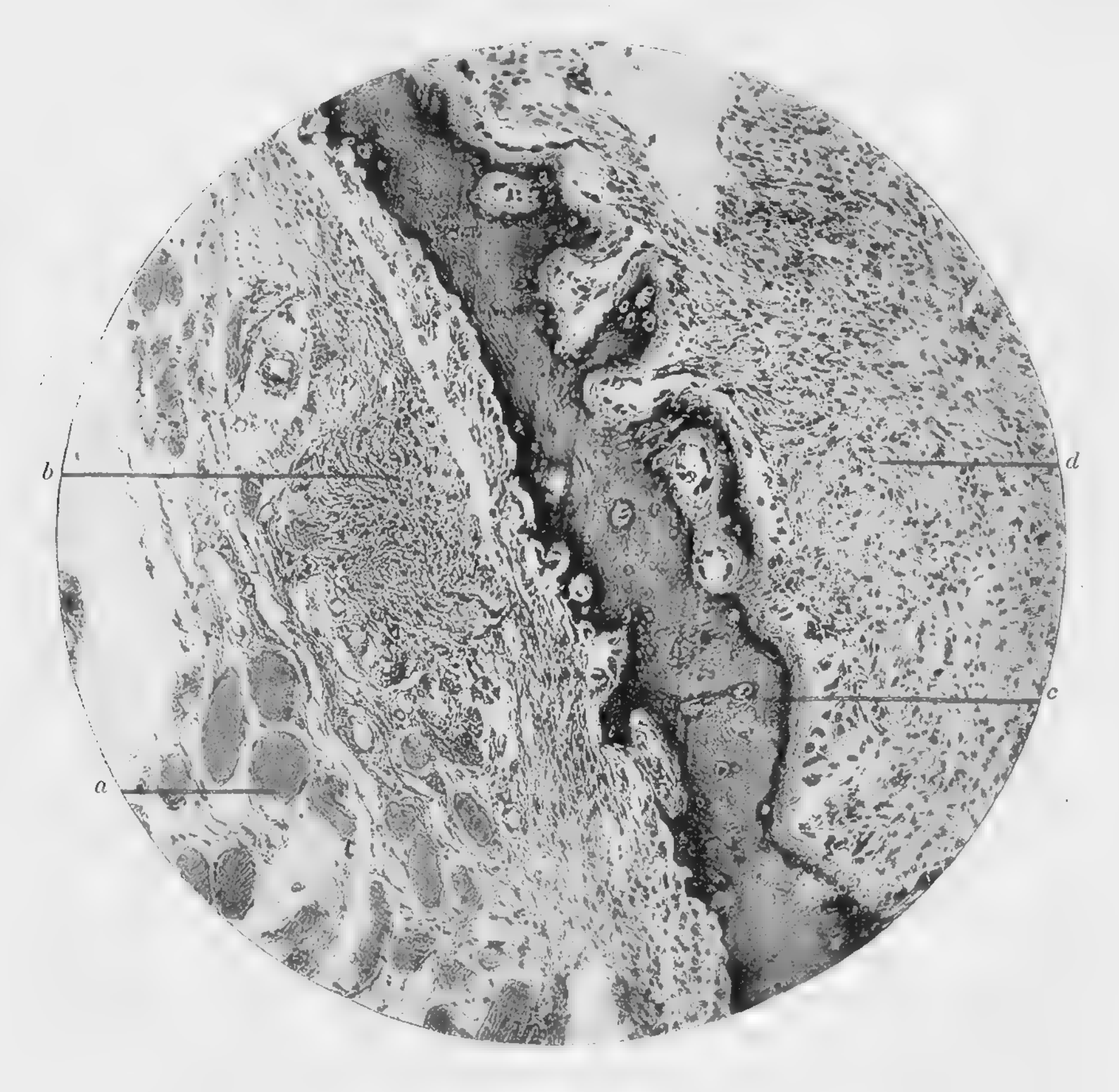


Fig. 4.

a, Muscle strié, refoulé et atrophié; *b*, lame conjonctive figurant un périoste; *c*, coque osseuse périphérique; *d*, tissu fibroblastique compact occupant la partie centrale de l'ancien os.

du radius reconstitué et je compte vous présenter la malade elle-même à la fin de la séance.

Qu'est en réalité cette tumeur osseuse ? J'aï dit que MM. Ravina et Bulliard, qui ont examiné à l'hôpital Beaujon la biopsie, puis un segment total de la pièce humorale enlevée m'avaient répondu : « Disparition presque complète du tissu osseux sauf à la périphérie, tissu fibreux abondant dans lequel se trouvent des myéloplaxes et des dépôts sanguins et pigmentaires. »

La pièce a été soumise également au laboratoire d'anatomie pathologique de la Faculté de Médecine et M. le professeur Roger Leroux nous a envoyé avec la belle micro-photographie ci-jointe (fig. 4) l'examen histologique suivant du 21 novembre 1938 :

« Tumeur osseuse n° 19.575. — Disparition totale de l'architecture primitive du radius qui est remplacée par une néoformation conjonctive fibro-plastique et collagène compacte, assez abondamment vascularisée et comportant exceptionnellement quelques amas de myéloplaxes. En périphérie, aux confins du muscle strié avoisinant, quelques lamelles osseuses néoformées forment une limite discontinue. L'ensemble est histologiquement bénin et répond à une métaplasie fibreuse massive de l'os tout entier. »

D'après l'aspect macroscopique de la tumeur comme d'après l'examen histologique, il s'agit d'une ostéite fibreuse, ou plutôt, pour employer un terme plus exact, puisqu'il s'agit non d'une inflammation, mais d'une tumeur : d'une ostéo-dystrophie fibreuse localisée. La radiographie des autres parties du squelette n'a montré aucune autre lésion osseuse. Cependant, bien que localisée, il s'agit d'une lésion plus étendue qu'elle ne l'est généralement, puisqu'elle occupe plus de la moitié de la hauteur du radius, et que, pour employer les termes mêmes du professeur Roger Leroux, il s'agit d'une métaplasie fibreuse massive de l'os tout entier. Il en résulte qu'il n'était pas matériellement possible de détacher la tumeur du reste de l'os comme on peut le faire dans les ostéo-dystrophies fibreuses localisées de peu d'étendue, et de réparer la perte de substance par de simples greffes ostéo-périostiques. C'est un segment comprenant plus de la moitié de la hauteur du radius et totalement détruit dans sa hauteur et dans son volume, en sorte que la résection et la greffe massive m'ont paru la seule conduite possible.

Je reconnais cependant qu'à la partie supérieure le détachement net de la partie malade m'a épargné une section sous la cupule radiale qui n'eût probablement pas été des plus faciles.

Au point de vue étiologique, il faut noter, dans cette observation, l'existence de traumatismes répétés, facteur étiologique sur lequel insiste Fèvre dans son bel article du *Traité de Chirurgie orthopédique Ombrédanne-Mathieu*. Par contre, aucun trouble glandulaire n'a été décelé, ce qui ne doit pas surprendre, puisqu'il s'agit d'un processus strictement localisé et que c'est l'ostéose fibro-kystique généralisée ou maladie de Recklinghausen qui est sous la dépendance d'un adénome para-thyroïdien. Ceci ne doit pas empêcher de surveiller attentivement l'avenir de cette malade, tant au point de vue d'une récidive locale dans les segments restants de l'ancien radius ou même dans le greffon, comme cela s'est produit dans une observation de M. Pierre Duval, qu'au point de vue de l'avenir de sa fonction hormonale.

M. **Picot** : Je voudrais demander à Rouhier si pour une ostéite fibreuse il était nécessaire de faire une exérèse aussi étendue.

M. **Rouhier** : Il s'agissait d'une tumeur qui, en longueur, tenait plus de la moitié de la hauteur du radius et qui, en épaisseur, remplaçait la totalité de l'os, sans coque limitante véritable, sans limites cliniques et opératoires nettes séparant les faisceaux fibreux de la tumeur des faisceaux musculaires voisins. L'examen histologique de M. Roger Leroux a d'ailleurs confirmé qu'il s'agissait d'une métaplasie fibreuse totale. Dans ces conditions, je ne vois pas ce qu'on aurait pu faire en dehors d'une résection. Or, il fallait faire quelque chose, car la malade était impotente et la lésion progressait.

A propos du traitement des ostéosarcomes,

par M. **L. Tavernier,** associé national.

M. Moulonguet, à propos d'une observation de M. Rousset, a discuté, dans la séance du 17 mai de cette année, le résultat du traitement des ostéosarcomes. Je le remercie d'y avoir fait état de ma statistique. J'ai pensé vous intéresser en vous apportant sur elle quelques précisions. Quand j'ai commencé, il y a une quinzaine d'années, à traiter les ostéosarcomes par radiothérapie, je suis tombé sur une série heureuse. J'avais très mauvaise impression du traitement opératoire ; préparant le livre que je devais publier avec M. Nové-Josserand sur les tumeurs des os, j'avais recherché tous les cas lyonnais signalés de survie par traitement chirurgical, et j'avais eu la surprise de constater qu'ils étaient tous des erreurs de diagnostic : tumeurs à myéloplaxes, hématomes ossifiants, ou ostéites diverses. Je n'avais pas un seul cas de survie prolongée après opération et, par contre, la radiothérapie me donnait des résultats très intéressants. Dans la statistique, que j'ai publiée en 1929, sur 10 cas traités, j'avais 3 survies de plus de trois ans, 3 échecs, 4 améliorations récentes.

Depuis, ma proportion de succès n'a fait que baisser progressivement : presque tous mes cas nouveaux se sont montrés radiorésistants, des améliorations récentes ne se sont pas maintenues ; si bien qu'étonné du contraste entre ma première et ma seconde série, jai repris l'an dernier, à l'occasion de la thèse de mon élève Leclerc, l'étude de mes documents, et j'ai encore éliminé un cas de survie prolongée qui n'avait pas été biopsié, dont le diagnostic m'avait paru évident et que je ne jugeais plus indiscutable, de sorte que ma statistique de 14 cas traités par radiothérapie ne comportait plus que 3 guérisons durables. Entre temps, Leclerc retrouvait une ancienne malade de la Clinique infantile, amputée par M. Nové-Josserand, qui restait bien portante depuis douze ans.

Leclerc réunissait une statistique de 31 ostéosarcomes vrais, avec 4 guérisons durables : 3 de ces malades étaient bien portants après

douze, douze et neuf ans, le dernier avait été perdu de vue après cinq ans. Je puis y ajouter aujourd'hui 2 cas plus récents, qui se sont montrés radiorésistants, l'un est mort, l'autre a été opéré il y a peu de temps.

En étudiant les documents des 4 survivants, je ne leur ai trouvé aucune particularité histologique qui puisse les distinguer des cas malheureux, mais j'ai eu la surprise de les voir appartenir tous à la même forme anatomo-clinique : tumeurs ayant évolué assez rapidement chez des sujets de quatorze à vingt-deux ans, tumeurs volumineuses engainant la métaphyse de grands os longs, si transparentes aux rayons X qu'on devine à peine leur contour extérieur, très pauvres en ossifications intratumorales très peu opaques, siégeant surtout au voisinage de l'os, dont l'image est à peine altérée par quelques taches à peine transparentes ; les bords de l'os sont un peu flous, avec un éperon périostique à la limite de la tumeur.

C'était dans les mêmes formes anatomiques que j'avais eu par radiothérapie de longues améliorations, qui ne s'étaient pas maintenues.

Au contraire, dans les formes ossifiantes, dans les formes ostéolytiques, dans les ostéosarcomes secondaires développés sur des exostoses ou des chondromes, je n'avais aucune survie, et je crois même pouvoir dire que je n'avais eu, par radiothérapie, aucune amélioration un peu prolongée.

En somme, sur 9 ostéochondrosarcomes de cette variété, j'avais obtenu 4 guérisons durables, tandis que sur 5 sarcomes ostéolytiques, 11 sarcomes ossifiants, 7 sarcomes secondaires, en tout 23 cas, je n'avais ni une guérison durable, ni même une amélioration prolongée.

C'est peut-être une coïncidence, mais elle me frappe d'autant plus que l'image radiologique du cas de M. Rousset, resté guéri par radiothérapie depuis quatre ans, et publié dans le compte rendu de la séance du 17 mai, est absolument comparable à celle de mes 4 cas, que je vous présente.

J'ai essayé de même de dégager, dans les autres formes de tumeurs malignes des os, les caractéristiques des cas curables.

Pour les tumeurs d'Ewing, cette recherche est restée infructueuse : sur 18 cas, je n'ai que 2 guérisons durables, 12 avaient été traitées par radiothérapie, les autres amputés. Ces 2 cas ne présentaient aucune particularité histologique ni clinique qui puisse expliquer une évolution différente de celle des autres.

Dans les fibro-sarcomes, je trouve des différences d'aspect radiologique très intéressantes entre les formes curables et les formes malignes. Deux cas à évolution fatale donnent des images banales de tumeurs ostéolytiques infiltrant l'os, diffuses, avec des bords flous ; 2 cas restés guéris avaient un aspect radiologique qui se rapprochait de celui des tumeurs bénignes : l'un avait détruit toute l'extrémité supérieure de l'humérus en soufflant sa corticale, comme une tumeur à myéloplaxes.

L'autre avait envahi la partie antérieure d'une métaphyse tibiale supérieure, avec des contours polycycliques, mais francs. Le premier survit depuis quatre ans, sans métastase, après un traitement radiothérapique qui ne l'a pas guéri localement, car ces tumeurs sont peu radiosensibles et ne refont pas d'os. L'autre reste guéri depuis quatorze ans par une simple résection, car il avait été considéré comme une tumeur bénigne.

Ainsi ces quatre tumeurs, qui avaient une même structure histologique laissant présumer une certaine malignité, avaient les unes un aspect radiologique et une évolution de sarcome, tandis que les deux autres se sont comportées comme des fibromes, dont ils avaient l'image radiographique.

Dans le groupe des myélomes, qui sont presque tous des tumeurs de haute malignité, la forme très particulière des plasmocytomes solitaires typiques s'individualise à la fois au point de vue histologique et au point de vue radiologique ; ce sont des tumeurs à malignité presque locale, capables d'évoluer très longtemps sans métastases, et curables par radiothérapie. Histologiquement, ils sont constitués uniquement par des plasmocytes typiques, sans déformations cellulaires, sans mitoses, dans un stroma très pauvre. Ils sont très faciles à distinguer des plasmosarcomes, constitués par les mêmes éléments, mais avec des monstruosités cellulaires et des mitoses. A la radiographie, ils détruisent l'os sans en édifier, ont des limites nettes, soufflent les corticales, ce qui leur donne un aspect rappelant les tumeurs à myéloplaxes. Je vous en présente deux exemples : un plasmocytome qui souffle le col de l'omoplate et la coracoïde et qui est arrêté dans son évolution depuis deux ans par radiothérapie, et un plasmocytome vertébral qui a mis six ans pour détruire la 1re lombaire et comprimer la moelle. Après un an de paraplégie complète avec paralysie des sphincters, une intervention, complétée par radiothérapie, a arrêté son évolution, a permis la récupération des muscles des cuisses, des sphincters et de la sensibilité et la disparition des escharres. Actuellement, huit ans après le début de la maladie, l'état général est parfait et le malade commence à se tenir sur ses membres inférieurs.

Je ne me dissimule pas que, dans leur ensemble, ces résultats thérapeutiques restent mauvais, mais il me paraît très intéressant de commencer à avoir quelques indications sur le pronostic et à savoir reconnaître celles de ces tumeurs qui permettent d'espérer quelques chances de survie.

Reste le choix du traitement : radiothérapie ou opération ? La radiothérapie n'a pas confirmé les espoirs que j'avais fondés sur elle. Je n'ai plus la croyance qu'elle soit seule capable d'éviter le développement des métastases par les modifications qu'elle apporte au milieu intérieur, puisque je connais des guérisons durables par l'amputation seule. Il n'en reste pas moins que, dans ma statistique de 33 cas d'ostéosarcomes vrais, 16 cas traités d'abord par radiothérapie ont donné 3 survies

durables, tandis que 17 cas traités d'emblée par amputation n'ont donné qu'une survie. Bien que dans 3 survies après radiothérapie, il ait fallu deux fois amputer secondairement, je ne puis m'empêcher de faire plus confiance à une méthode de traitement qui aboutit, en fin de compte, à 3 guérisons contre 1, et qui laisse un peu d'espoir de conserver un membre, que l'autre méthode sacrifie délibérément.

C'est pourquoi, dans les ostéosarcomes vrais, je commence toujours par radiothérapie : plus de la moitié des cas sont radiorésistants, on s'en aperçoit très vite à la persistance des douleurs et, après quelque temps, à l'augmentation de volume de la tumeur. Il ne reste alors qu'à faire à ces malades une amputation de propreté, que je crois n'avoir aucune chance de succès durable.

Dans les cas radiosensibles, les douleurs disparaissent deux ou trois jours après le début du traitement, la tumeur peut continuer à s'accroître encore quelques jours, puis, après quinze à vingt jours, elle commence à diminuer un peu, mais lentement et incomplètement, laissant une tuméfaction résiduelle qui ne signifie pas échec. Sur les radiographies, la tumeur diminue et s'ossifie, mais il faut plusieurs années pour que l'os reprenne à peu près ses contours, mais pas toujours sa structure. Dès que l'état de la peau le permet, c'est-à-dire après trois mois environ, je fais faire une nouvelle série de séances de rayons. Quelques-uns de ces malades restent guéris ; chez d'autres, plus nombreux, après quatre, six, ou même dix mois, les douleurs réapparaissent et la tumeur s'accroît ; la reprise du traitement radiothérapique ne m'a jamais donné, en pareil cas, de résultat durable, tandis que l'amputation secondaire m'a donné 2 guérisons. Ces cas me paraissent les plus intéressants : quand l'amputation primitive laisse si peu de chances a l'opéré d'échapper aux métastases, et qu'on la voit donner 2 guérisons durables sur 2 cas en pleine récidive, on est poussé à croire que la radiothérapie préalable est pour quelque chose dans la prévention des métastases.

Les tumeurs d'Ewing sont très décevantes ; la radiothérapie fait disparaître en quelques jours des tumeurs volumineuses, mais ces guérisons ne sont presque jamais durables (une seule survie de treize ans sur 12 cas) et, presque toujours, une récidive locale précoce survient après deux ou trois mois, avant l'apparition de métastases. On peut encore obtenir par radiothérapie des régressions de récidives ou même de métastases, mais toujours les tumeurs ne tardent pas à se développer de nouveau et à se multiplier, la cachexie apparaît et la mort ne tarde pas. L'amputation dès l'apparition de la récidive n'empêche pas l'évolution fatale. J'essaye actuellement d'amputer après traitement radiothérapique sans attendre la récidive. Je ne sais pas s'il ne vaudrait pas mieux amputer d'emblée, puisque sur les 4 cas où je l'ai fait, j'ai une survie durable chez un amputé de jambe, qui fit, après vingt-cinq ans, une nouvelle tumeur analogue dans le fémur du côté opposé, et survit depuis sept ans à une désarticulation de cette hanche.

Pour les fibro-sarcomes, je crois que le traitement opératoire vaut mieux que les rayons et que, dans les formes bénignes, il peut même être conservateur.

Pour les myélomes, au contraire, la chirurgie s'applique mal, car ils sont presque toujours multiples, ils sont par contre presque tous radio-sensibles, et les rayons calment les douleurs et semblent parfois ralentir l'évolution. J'ai dit déjà la valeur de la radiothérapie dans les plasmocytomes solitaires.

Un cas d'adénite mésentérique aiguë,

par MM. **G. Métivet, Salleron** et **Bellettre.**

Le 17 avril 1939, entrait à l'hôpital de Créteil, le jeune L... (Lucien), âgé de neuf ans. Il s'agissait d'examiner son état général et son état pulmonaire.

L'enfant est un peu hypotrophique. Il ne présente aucune ascension thermique. L'examen clinique et radiologique des poumons est négatif. La cuti et la percuti sont négatives.

Le 10 mai, brusquement, il est pris de douleurs abdominales assez diffuses. Température à 39°4, pouls à 110. Pas de vomissements ; facies normal. A l'examen, l'abdomen est souple ; mais il existe une douleur un peu diffuse dans la fosse iliaque droite, au-dessus du point de Mac Burney. Légère sensibilité du Douglas au toucher rectal. Aucun signe méningé, cardiaque, pulmonaire ou pharyngé.

En raison de l'absence de vomissements, du facies normal, de l'absence de point douloureux fixe, on décide de surseoir à l'intervention.

Le 11 mai, la température tombe à 37°7, le pouls à 84. Il existe peu de douleurs spontanées ; mais, toujours, une zone sensible à la pression au-dessus du point de Mac Burney. Dans la journée, l'enfant présente deux vomissements, et la température remonte à 38°2. Une numération globulaire montre : 3.400.000 hématies ; 24.000 leucocytes dont 90 p. 100 de polynucléaires. L'intervention est toujours différée.

Le 12 mai, l'état général est sensiblement stationnaire. La température est à 37°2 le matin, à 37°4 le soir.

Le 13 mai, la température monte à 38°. La douleur spontanée, dans la fosse iliaque droite, semble s'accentuer. On constate alors, dans la fosse iliaque droite, au-dessus du point de Mac Burney, une masse arrondie, du volume d'une grosse noisette, ferme, peu mobile et un peu douloureuse à la pression.

L'hypothèse d'une adénite mésentérique, qui avait déjà été envisagée, s'impose à nous. Une radiographie est pratiquée par le Dr Proux, après insufflation colique par de l'air. Elle montre, dans l'aire de la portion interne de l'origine du côlon ascendant, une tache répondant à la masse perçue cliniquement.

On décide d'intervenir.

A l'ouverture du ventre, on ne trouve ni ascite, ni granulations sur le péritoine. Le cæcum, l'appendice et la fin de l'iléon sont très légèrement œdématiés. Il existe des ganglions hypertrophiés : dans le méso-appendice, dans la racine du mésentère, et sur le bord interne et la face postéro-interne du côlon ascendant. Appendicectomie banale. Prise d'un ganglion.

Suites opératoires simples ; le troisième jour, la température est à 37°.

Le ganglion est rouge à la coupe et présente des abcès miliaires. Le pus contient des staphylocoques (Dr Valentin).

L'appendice est sain, mais présente des lésions discrètes d'œdème et d'infiltration par polynucléaires dans la sous-séreuse (Dr Dobkevitch).



Cette observation, peut-être assez banale, nous a semblé devoir vous être apportée :

1° Parce que le diagnostic d'adénite mésentérique avait été envisagé comme fort probable ;

2° Parce qu'elle montre un aspect radiologique de ces adénites ;

3° Parce que l'examen histologique montre que les lésions appendiculaires sont nettement secondaires aux lésions ganglionnaires ;

4° Parce que la nature des germes en cause permet de penser qu'il s'agit d'une adénopathie de cause générale et non intestinale.

Avons-nous bien fait de laisser les ganglions en place ? Oui, puisque la guérison est survenue. Mais on peut se demander si de telles adénites ne peuvent pas être à l'origine de phlegmons susceptibles de se rompre dans le péritoine et d'entraîner une péritonite. C'est une hypothèse à envisager en présence d'une péritonite dont l'origine paraît obscure.

A propos de quatre cas de résection de cancers coliques,

par M. **G. Métivet.**

Le 7 juin 1933, entrait dans mon service d'Ivry, une femme de soixante et un ans présentant des symptômes nets d'obstruction intestinale. L'état

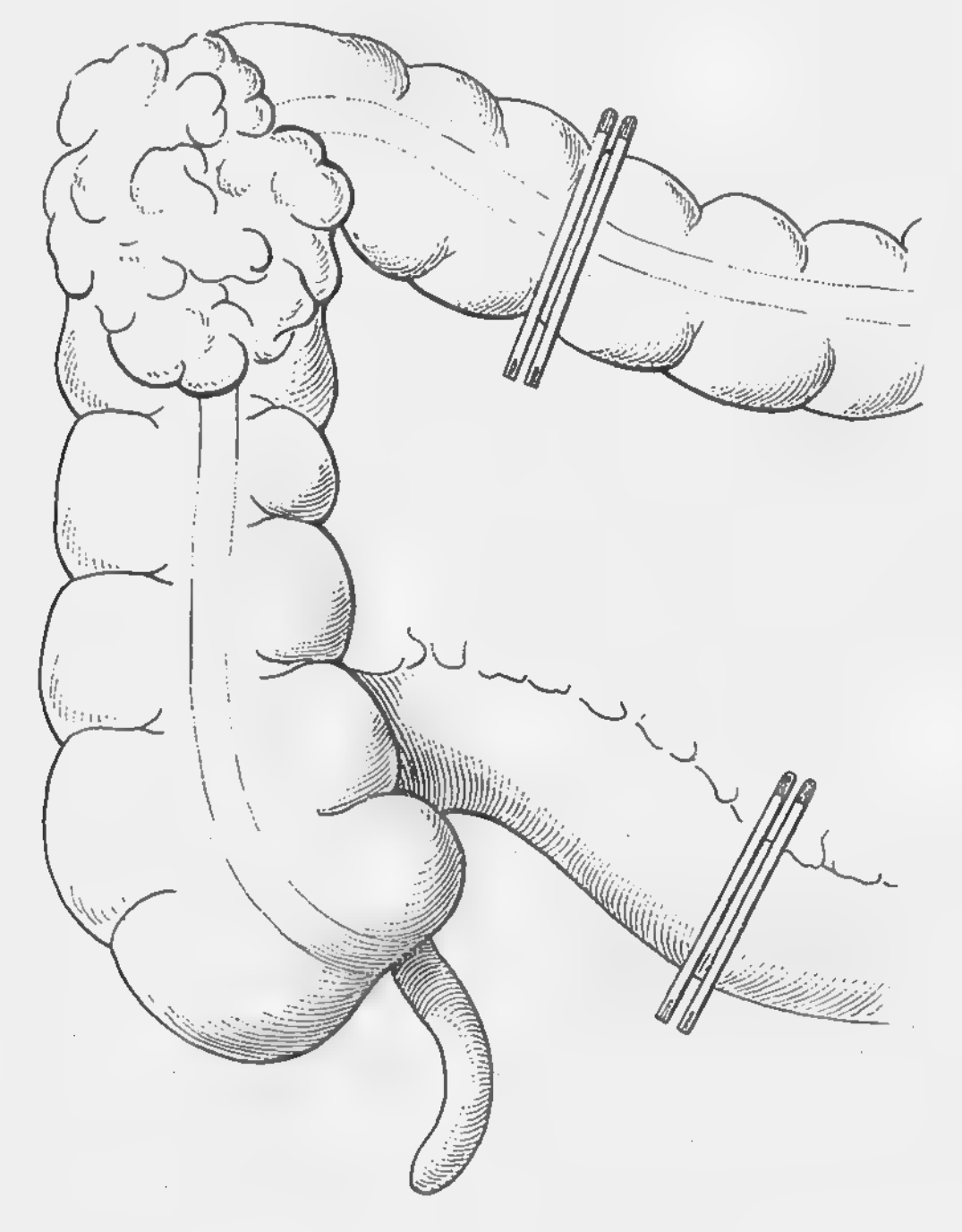


Fig. 1.

général de la malade étant bon, la malade étant maigre, et le ventre relativement plat, je fis, sous rachianesthésie, une cœliotomie médiane. Il existait un cancer paramédian gauche du côlon transverse. Le côlon ascendant et la portion droite du transverse étaient très dilatés, emplis par des matières pâteuses et consistantes. Je pensai qu'un anus cæcal serait inefficace, et je pratiquai une résection iléo-cæco-colique, avec anastomose latéro-latérale entre l'iléon et la partie gauche du transverse. Je pris soin de conserver, en amont de l'anastomose, un segment colique

de 10 centimètres de long, qui fut fixé à la peau sur tube de Paul. Les suites opératoires furent extrêmement simples. Le 8 juillet, je pus fermer aisément la fistule colique et la malade quittait l'hôpital quinze jours plus tard. Je viens d'avoir de ses nouvelles. Elle est morte le 25 février 1934, présentant de la diarrhée, des vomissements, une cachexie progressive ; mais sans ictère et sans nouveaux signes d'obstruction intestinale.

Depuis cette époque, j'ai pratiqué, à trois reprises, une semblable intervention :

1° Sur l'oncle d'un de mes internes, homme de soixante-trois ans, présentant depuis de longues années des signes de polypose recto-colique,

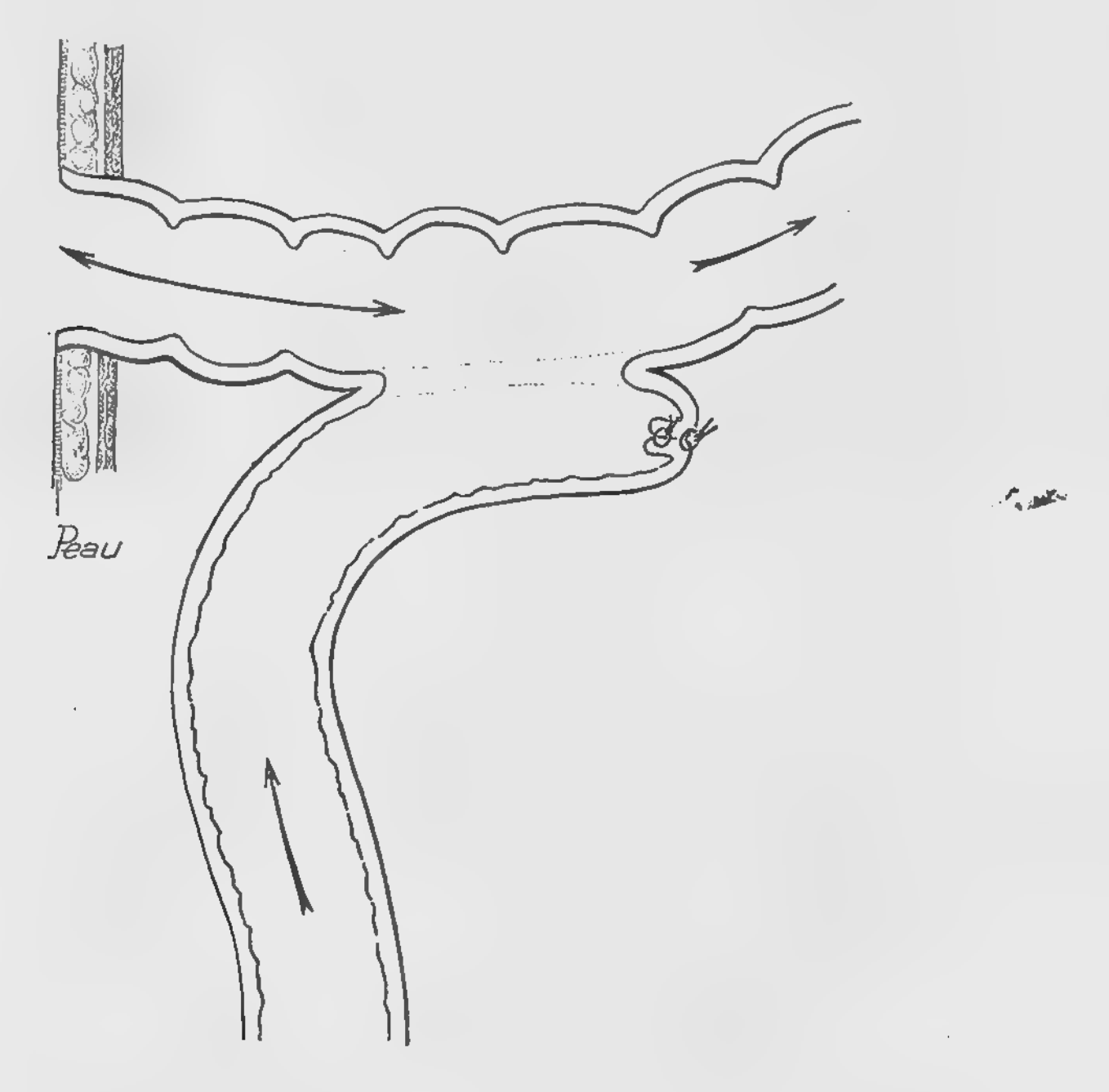


Fig. 2.

avec hémorragies. Malgré le mauvais état général du malade, je pus réséquer cæcum, côlon ascendant et partie droite du transverse en transformation cancéreuse. Le malade succomba quelques mois plus tard, sans avoir présenté d'incidents locaux ou péritonéaux. Je n'avais pas fermé la fistule colique.

2° Sur une femme de soixante-huit ans, atteinte de cancer de l'angle hépatique. J'ai exécuté la résection intestinale le 24 décembre 1938 et j'ai fermé la fistule colique le 2 février 1939. Il persiste un minime suintement qui ne préoccupe ni la malade, ni moi.

3° Sur un homme de vingt-neuf ans, soigné depuis plusieurs mois pour une lésion imprécise du côlon ascendant. J'ai fait un anus cæcal le 12 janvier 1939 ; cet anus étant commandé par des phénomènes d'occlusion. Le 22 mars, j'ai exécuté une résection iléo-cæco-colique avec anastomose iléo-transverse et fistule colique de sûreté. J'ai fermé la fistule colique le 6 juin. Le malade est complètement cicatrisé.

Cette résection iléo-cæco-colique, avec anastomose iléo-colique et conservation d'un segment colique permettant l'établissement d'une fistule de sûreté en amont de l'anastomose, n'est certainement pas une intervention nouvelle et de nombreux chirurgiens y ont eu recours. Mais elle paraît être d'emploi assez exceptionnel. J'ai tenu à dire qu'elle m'avait donné toute satisfaction.

M. **Jean Quénu** : J'ai plusieurs fois pratiqué le mode d'anastomose décrit par Métivet. Il serait intéressant de savoir ce que devient le segment colique intermédiaire entre l'anastomose et la peau. Peut-il se fermer spontanément ? S'il reste fistuleux, doit-on se contenter de fermer l'orifice, ou faut-il réséquer au ras de l'anastomose ?

M. **Métivet** : J'ai fermé simplement l'orifice dans 3 cas, sans chercher à réséquer le néo-cæcum. Dans 2 cas, la fermeture a été aisée. Dans 1 cas, il s'est produit une petite fistulette, qui ne gêne pas le malade. Comme Quénu, je crois qu'il y aurait intérêt à savoir ce que devient ce segment colique après plusieurs années.

Endométriome du côlon sigmoïde,

par MM. **A. Bergeret** et **J. Rachet**.

Nous avons observé récemment un cas d'endométriome du côlon sigmoïde, affection relativement rare, dont nous avons cru intéressant de rapporter l'observation.

Mme F..., âgée de quarante-trois ans, est bien portante jusqu'en 1933. Mère de 4 enfants, elle a eu des grossesses normales. Elle a toujours été bien réglée depuis l'âge de treize ans. Elle n'a jamais eu d'affections graves jusqu'à son séjour en Syrie. En 1933, en Syrie, elle a une crise de dysenterie aiguë due à l'amibiase. Un traitement par l'émétine et le stovarsol jugule cette crise et les amibes disparaissent des selles. En 1934 et pendant les années qui suivent, les rechutes de dysenterie sont fréquentes. Chaque fois, un traitement arsenical ou par la pâte de Ravaut en a raison. Petit à petit s'installe une diarrhée chronique, sans syndrome dysentérique, qui persiste de 1936 à novembre 1938. Pendant ce temps, la malade n'a aucun ténesme, aucune épreinte ; à aucun moment, les selles ne contiennent de sang. Des traitements variés, mais non spécifiques, de l'amibiase améliorent passagèrement ces troubles intestinaux.

Le 25 novembre 1938, à l'époque des règles, se produit une hémorragie intestinale de sang rouge qui dure vingt-quatre heures. Elle est de moyenne abondance et cesse spontanément par le repos au lit. Le 30 novembre survient une hémorragie beaucoup plus importante, qui se prolonge pendant plusieurs jours et qui cède aux thérapeutiques anti-hémorragiques banales ; l'émétine reste sans action.

La malade est très fatiguée, son anémie est sérieuse. Le 9 décembre, elle a 2.120.000 globules rouges, 5.200 globules blancs, 4 éosinophiles. Le

26 décembre, un examen coprologique révèle dans les selles la présence d'amibes dysentériques hématophages.

Malgré le traitement anti-amibien, de petites hémorragies persistent; chaque jour, la malade a deux ou trois selles glairo-sanglantes.




Fig. 1. — Pièce macroscopique. A. polype cancérisé; B, endométriome.

C'est dans ces conditions que nous sommes appelés à l'examiner.

Le toucher montre que la cavité rectale est remplie par une volumineuse masse polypeuse, irrégulière, œdémateuse et molle, qui s'implante sur la face antérieure du rectum à environ 5 centimètres de l'anus. On ne sent pas de parties indurées et le toucher ferait surtout penser à un volumineux polype muqueux banal. Le doigt ganté revient couvert de sang.

La rectoscopie montre une tumeur irrégulière, bourgeonnante, ulcérée,

saignant au moindre contact. Une biopsie pratiquée montre qu'il s'agit d'une dégénérescence néoplasique d'un polype rectal.

Le toucher vaginal permet de sentir un utérus très augmenté de volume et peu mobile, des annexes assez grosses, fixées, non douloureuses. Au travers de la paroi postérieure du vagin, on ne sent pas d'induration.

En raison de l'état d'anémie de la malade, une transfusion de 300 grammes est pratiquée le 5 janvier 1939.

Le 9 janvier, colostomie iliaque gauche.

Nouvelle transfusion sanguine de 300 grammes le 17 janvier.

Le 19 janvier, amputation abdomino-périnéale recto-colique : incision médiane sous-ombilicale. L'utérus, régulièrement augmenté de volume, est environ quatre fois plus gros qu'un utérus normal. Les annexes,



Fig. 2. — Intestin, muqueuse polypoïde avec cancer.

A, A', glandes de Lieberkühn normales ; B, l'axe conjonctivo-vasculaire du polype ; C, C', le cancer Lieberkühnien; glandes monstrueuses, affinité tinctoriale beaucoup plus accusée.

atteintes d'annexite kystique prédominante à gauche, présentent de nombreuses adhérences à la face postérieure de l'utérus, des ligaments larges et du côlon pelvien. Dans ces conditions, tout d'abord hystérectomie totale avec castration bilatérale, puis, section de la mésentérique inférieure à son origine entre deux ligatures, cloisonnement du pelvis par suture du péritoine vésical au côlon sigmoïde aussi haut que possible sur ce côlon abaissé et enfoui dans la cavité pelvienne.

Ensuite, par voie basse, amputation périnéale emportant une grande partie de la paroi postérieure du vagin. Cette amputation permet une résection très étendue du côlon sigmoïde qui, heureusement, est très long.

Fixation au périnée de l'extrémité inférieure du côlon abaissé.

La malade, choquée, est remontée par une transfusion abondante faite quelques heures plus tard.

Les suites sont simples et l'opérée est, à l'heure actuelle, tout à fait bien.

L'examen de la pièce après ouverture du rectum et du côlon sigmoïde nous montre (fig. 1) tout d'abord la tumeur pédiculée du rectum que nous avaient révélée les différents examens, puis l'existence d'un rétré-

cissement de la partie moyenne du côlon sigmoïde qui nous avait cliniquement complètement échappé. Il est constitué par une virole blanchâtre dont l'aspect macroscopique est tout à fait celui d'un squirrhe. Mais la muqueuse qui recouvre cette virole est absolument normale. Elle



Fig. 3. — Endométriome.

A, muqueuse de l'intestin normale; B, sous-muqueuse saine; C, C′, C″, cavités tubulaires de différentes tailles, représentant l'endométriome. Ces cavités sont logées dans le muscle normal; D, muscle sain.

se détache par simple clivage de la partie scléreuse sous-jacente et n'est en aucun point envahie.

L'examen histologique est pratiqué par M. Normand. Il montre :

1° Un épithélioma cylindrique, lieberkühnien, végétant très typique infiltrant la masse polypoïde pédiculisée (fig. 2).

2° Qu'au niveau du rétrécissement annulaire, il n'existe pas de cancer, mais une formation occupant un muscle épais, hypertrophié. Elle est représentée par un certain nombre de cavités tubulaires de différentes tailles, tapissées par une rangée de cellules cylindriques, parfois munies d'un plateau cilié. *Ces cellules ne présentent aucun caractère malin* (fig. 3 et 4). Les tubes ainsi formés sont presque toujours entourés par des couches épaisses d'éléments embryonnaires, dont l'aspect oblige à penser au tissu cytogène de la muqueuse utérine ;

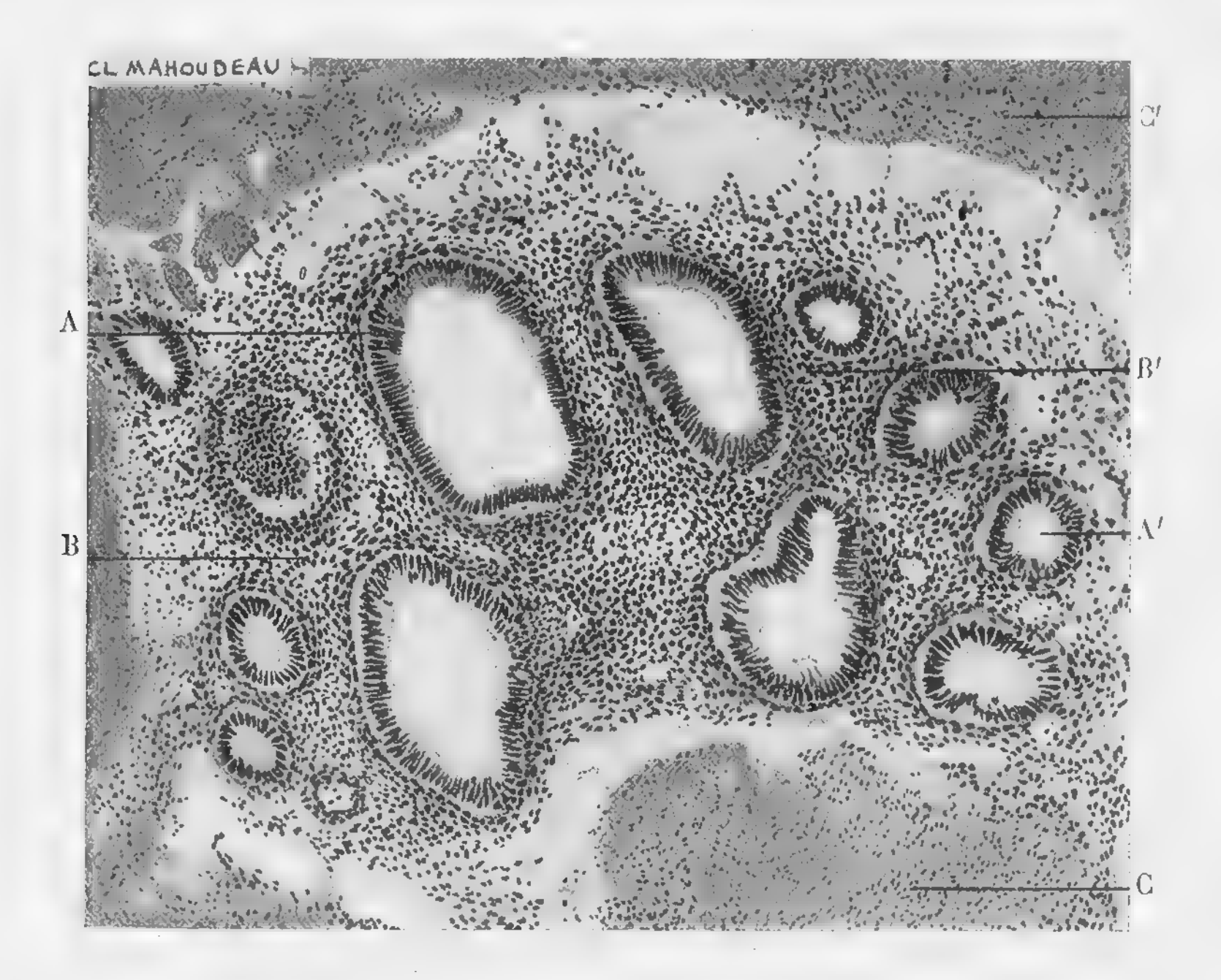


Fig. 4. — Les tubes endométriaux dans le muscle intestinal.

A A′, Groupes de tubes endométriaux en tous points identiques aux tubes normaux de la muqueuse utérine; cellules cylindriques élevées, parfois munies d'une petite brosse. *Ces cellules ne présentent aucun caractère malin*; B, B′, tissu cytogène (comme dans la muqueuse utérine) entourant les tubes glandulaires; C, C′, muscle intestinal normal.

certaines de ces cavités contiennent une matière coagulée, teintée en rose, sans doute constituée par des globules rouges hémolysés.

En somme, il s'agit d'un endométriome très typique tout à fait indépendant du cancer rectal, logé dans un muscle intestinal hypertrophié, mais normal.

Cette observation nous a paru intéressante à plusieurs points de vue :

1° Il s'agit d'un néoplasme du rectum coïncidant avec une dysenterie amibienne. Ces cas sont actuellement bien connus. Ils soulèvent un problème diagnostique délicat puisque, faute de toucher et d'examen

endoscopique, on a toujours tendance à rapporter à l'amibiase les symptômes présentés par ces malades, et cela d'autant plus que les examens coprologiques révèlent la présence de parasites. L'inefficacité du traitement émétinique, qui dans les cas d'amibiase pure se révèle toujours et rapidement actif sur les poussées de l'affection, rappelle la nécessité de faire sans attendre un examen complet du malade, lorsqu'on a commis l'erreur de ne pas le pratiquer.

2° Le diagnostic complet dans ce cas était particulièrement difficile, puisque les symptômes étaient parfaitement expliqués par la présence d'un cancer de l'ampoule rectale, et que l'on était presque fatalement conduit à méconnaître la lésion sigmoïdienne. Le diagnostic d'endométriome intestinal peut être soupçonné par la périodicité des hémorragies qui se répètent au moment des règles. Chez notre malade, cette hémorragie se présenta une seule fois avec ces caractères. Il n'y eut pas d'autre répétition cyclique qui permît de penser à cette étiologie.

La biopsie qui seule permet un diagnostic certain ne doit pas porter uniquement sur la muqueuse qui est saine, mais intéresser la couche musculaire, ce qui, au niveau de la partie moyenne du côlon sigmoïde, peut comporter quelques inconvénients.

3° L'association d'un endométriome sigmoïdien et d'un cancer du rectum est chose exceptionnelle. L'association d'un cancer du côlon sigmoïde et d'un cancer du rectum est plus fréquente et l'un de nous a pu en opérer 2 cas.

L'endométriome du côlon sigmoïde est par lui-même une rareté. Jayle (1), dans son travail de 1927, n'en signale que 27 observations. Parmi ces 27 observations, comme parmi celles qui ont été publiées depuis, un certain nombre siègent à la jonction recto-sigmoïdienne et ne méritent pas, à vrai dire, d'être classées parmi les endométriomes du côlon sigmoïde.

Matry (2), Okinczyc (3), Papin (4), le professeur Gosset (5) en ont apporté ici même des observations. La malade de Papin avait révélé sa lésion par des signes de subocclusion intestinale. La nôtre, malgré le rétrécissement très marqué du côlon, n'en avait pas présenté de symptômes attirant l'attention.

Comme dans le cas du professeur Gosset, le rétrécissement était à peu près circulaire, entraînant un effacement incomplet de la lumière colique.

(1) Jayle. *Rev. française de Gynécologie*, **22**, 1927, p. 365.
(2) Matry. Rapport de Mocquot. *Bull. de la Soc. de Chirurgie*, **56**, 1930, p. 712.
(3) Okinczyc. *Idem*, **62**, 1936, p. 271.
(4) Papin. *Mém. de l'Académie de Chirurgie*, **65**, 1939, p. 418.
(5) Gosset (A.), Bertrand (Ivan) et Chevallier (R.-J.). *Mémoires de l'Académie de Chirurgie*, **65**, p. 829.

PRÉSENTATION DE MALADE

Ostéo-sarcome de l'omoplate. Extirpation de l'omoplate,

par M. G. Küss.

J'ai l'honneur de vous présenter un de mes opérés d'ostéo-sarcome. J'ai pratiqué l'extirpation totale de son omoplate gauche avec les muscles qui la recouvrent, il y a cinquante-cinq jours.

Il s'agit d'un homme, H... (Armand), âgé de trente-quatre ans, entré dans mon service, à la Pitié, salle Berger, lit n° 21, le 24 avril 1939, pour une tumeur de l'omoplate gauche occupant manifestement toute l'étendue de la fosse sous-épineuse. Le malade avait ressenti quelques douleurs dans l'épaule huit mois auparavant ; il ne s'était aperçu d'une « grosseur » dans le dos qu'en janvier 1939. Cette grosseur avait doublé de volume dans le mois précédant son entrée à l'hôpital. Je fis le diagnostic d'ostéo-sarcome probable. L'examen radiographique pratiqué le 1er juin montra, en dehors d'une ombre floue correspondant à la tumeur, des spicules à la partie inférieure de la fosse sous-épineuse, spicules en faveur d'une manifestation maligne et confirmant le diagnostic d'ostéo-sarcome.

Après avoir hésité à faire une amputation interscapulo-thoracique, je me décidai à faire l'extirpation de l'omoplate avec les muscles qui la recouvrent.

Opération le 4 mai 1939 sous anesthésie générale à l'éther. Le malade est couché sur le ventre, les bras maintenus horizontaux par des aides. Incision horizontale de l'interligne acroméo-claviculaire au bord spinal de l'omoplate en suivant l'épine de cet os ; incision verticale de 22 centimètres de long suivant son bord spinal.

Puis, successivement, désinsertion au bistouri, de dedans en dehors, à 1 centimètre au moins de l'épine du scapulum, du trapèze d'abord, du deltoïde ensuite. Section du grand-rond, le plus en dehors possible, à 7 centimètres du bord axillaire de l'os, section du petit-rond, du sous-épineux et du sus-épineux sur la grosse tubérosité de l'humérus et ouverture de la partie postérieure de la capsule et de l'articulation scapulo-humérale. On garde une collerette capsulaire de 3 à 4 centimètres de haut autour de la tête humérale. On sectionne et on repère le tendon du gléno-biceps, celui du long-triceps. Libération de l'acromion de ses insertions musculaires et ligamentaires ; désarticulation acromio-claviculaire. Section de bas en haut du faisceau scapulaire du grand-dorsal, des muscles rhomboïde, petit dentelé postérieur et supérieur, de l'angulaire pour libérer le bord spinal de l'omoplate.

Le bord supérieur de l'os est libéré après rabat de l'omoplate en haut et en dehors et exposition de la fosse sous-scapulaire. On suit le muscle sous-scapulaire jusque sur la tête humérale, loin des vaisseaux et nerf circonflexes que l'on voit et que l'on ménage. Section du tendon du muscle sous-scapulaire sur la tête humérale. On achève l'ouverture de l'articulation scapulo-humérale en sectionnant la capsule en avant et en bas. On sectionne, à distance de ses insertions scapulaires, le muscle grand dentelé. L'omoplate se bascule alors presque complètement en haut et en dehors et on procède au temps sinon le plus difficile, du moins le plus dur de l'opération, à la libération de l'apophyse coracoïde. On

sectionne, en la contournant de près, les tendons du petit pectoral, du coraco-biceps et du coraco-brachial, les ligaments coraco-claviculaires. On sectionne à distance de l'omoplate l'omoplato-hyoïdien et l'omoplate chargée de ses muscles est enlevée. Hémostase très minutieuse.

Des fils de lin réunissent la collerette que forme autour de la tête humérale ce qui reste de la capsule articulaire aux parties fibreuses et ligamenteuses situées sous l'extrémité externe de la clavicule. Cette technique se rapproche de celle qui a été décrite par Edouard Quénu, mais nous évitons de placer le fil d'argent que Quénu conseillait de mettre « pour unir la partie supérieure de la capsule à la clavicule perforée ».

Réinsertions approximatives, aux parties voisines, et étagées de haut en bas des tendons des coraco-biceps, coraco-brachial, gléno-biceps, long-triceps qui avaient été repérés.

La tranche des muscles grand-dorsal et rhomboïde est réunie au catgut chromé au deltoïde. Le trapèze est attiré en bas et réuni au deltoïde désinséré.

Suture de la peau. Un drain est placé à la partie inférieure du « champ scapulaire ». Les *suites opératoires* furent des plus simples : le drain enlevé au quatrième jour, les fils au quinzième jour.

Le malade quitta mon service le 1er juin, en excellent état général et local.

L'examen anatomo-pathologique de la pièce a été fait par mon chef de laboratoire et ami, le professeur agrégé Guieysse : sarcome de l'omoplate. Il s'agit d'une tumeur en grande partie dégénérée avec, en quelques endroits, des plages de tissu néoplasique dont les éléments sont identiques à ceux qui caractérisent les sarcomes globo-cellulaires.

Il s'agit donc d'un ostéo-sarcome globo-cellulaire, très probablement, mais ceci n'est tout de même qu'une hypothèse, d'origine périostique.

Actuellement, si l'abduction du bras est très limitée, ainsi que les mouvements de pro- et de rétropulsion, les mouvements de l'avant-bras, les contractions des muscles biceps et triceps, comme il est loisible de vous en rendre compte, se font avec force. L'opéré, ébéniste de son état, veut se remettre à la fabrication des chaises. L'avenir seul nous dira, bien entendu, quelles seront les suites de notre opération. Celle-ci sera suivie, à mon accoutumée, d'un traitement radiothérapique.

VACANCES DE L'ACADÉMIE

L'Académie tiendra sa dernière séance le **mercredi 5 juillet.**

La séance de rentrée aura lieu le **mercredi 18 octobre 1939.**

Le Secrétaire annuel : M. Robe... ionod.

Imprimé par l'Ancne Imple de la Cour d'Appel, A. Maretheux, Dir., 1, r. Cassette, à Paris (France).

MÉMOIRES

DE

L'ACADÉMIE DE CHIRURGIE

Séance du 5 Juillet 1939.

Présidence de M. RAYMOND GRÉGOIRE, *président.*

PROCÈS-VERBAL

La rédaction du procès-verbal de la précédente séance est mise aux voix et adoptée.

CORRESPONDANCE

La correspondance comprend :

1° Les journaux et publications périodiques de la semaine.

2° Des lettres de MM. BANZET, BRÉCHOT, LANCE, GATELLIER, MAISONNET, s'excusant de ne pouvoir assister à la séance.

3° Des lettres de MM. Sylvain Blondin, Hertz, Redon, Thalheimer, posant leur candidature à la place d'associé parisien.

4° Deux travaux de MM. DE WILLIENCOURT (Ambert), le premier intitulé : *Un cas d'ostéochondrite vertébrale de Calvé ;* le second intitulé : *Nouvelle observation de tumeur phyllode du sein.*

M. BOPPE, rapporteur.

5° Un travail de M. MIALARET, intitulé : *Plaie du cœur à symptomatologie clinique réduite, diagnostiquée radiologiquement. Plaie de l'estomac. Thoracolaparotomie. Guérison.*

M. OBERLIN, rapporteur.

Une lettre de la Supérieure et des Augustines de l'Hôtel-Dieu de Québec invitant les membres de l'Académie de Chirurgie aux fêtes qui commémoreront à Québec, du 26 août au 2 septembre prochains, le Troisième Centenaire de l'établissement de l'Hôtel-Dieu de Québec et de la création de l'hospitalisation en Amérique du Nord.

Publication périodique hebdomadaire.

PRÉSENTATIONS D'OUVRAGES

M. **Louis Bazy** : M. le professeur Forgue m'a confié la très agréable mission de faire, en son nom, hommage à l'Académie du dernier volume qu'il vient d'écrire en collaboration avec le professeur agrégé Aimes, et qui est intitulé : *Les Pièges de la Chirurgie.* Cet ouvrage traite de la responsabilité du chirurgien qui est, hélas ! un sujet de croissante actualité. Il ne pouvait être l'œuvre que d'un homme comme M. Forgue, possédant à la fois une longue expérience et une grande sagesse. Nous admirerons que M. Forgue utilise une laborieuse retraite, comme il le fit de sa vie, à servir utilement la chirurgie et les chirurgiens.

M. **Louis Ombrédanne** fait hommage à l'Académie de son livre intitulé : *Les hermaphrodites et la chirurgie.*

Des remerciements sont adressés aux auteurs.

Décès de M. Pouey, de Montevideo, associé étranger de l'Académie.

Allocution de M. le Président.

Messieurs, j'ai le regret de vous faire part du décès récent à Montevideo, d'un grand ami de notre pays, le Dr Pouey. C'était un homme d'une parfaite aménité et d'une grande érudition. Il parlait notre langue avec tant de charme et d'élégance qu'on aurait passé une journée entière à l'écouter. Sa mémoire était, malgré son âge, d'une précision surprenante. Il avait passé chez nous de nombreuses années et se souvenait de détails infimes sur tel ou tel de nos maîtres, en sorte qu'en me promenant avec lui c'était lui qui me rappelait les souvenirs de la France que je venais de quitter.

Il s'était acquis, en Uruguay, une grande réputation de chirurgien. Ses travaux sur le cancer de l'utérus étaient fort appréciés et avec raison, car, non seulement il s'était passionné pour cette question, mais encore il subvenait de ses propres deniers à l'entretien et à l'organisation de l'institut qu'il avait fondé.

Depuis quelques années son activité scientifique s'était ralentie. Ses préoccupations s'étaient orientées vers l'agriculture, à laquelle il s'intéressait, sans oublier ses premières études et son amour pour la chirurgie. Il revint encore en France il y a peu de temps, « pour la dernière fois », disait-il, car il se sentait vieillir. Sa mort est une perte pour la chirurgie et particulièrement pour notre pays, dont il fut toujours un fervent amoureux et dont il contribua grandement à défendre le renom là-bas et à en augmenter le prestige. Ne serait-ce que de ce point de vue égoïste, nous devons conserver son souvenir et vénérer en lui le nom d'un grand ami de la France.

A PROPOS DU PROCÈS-VERBAL

Du rétablissement de la continuité intestinale en cas de résection recto-colique suivie d'anus artificiel,

par M. **Henri Hartmann.**

Dans le dernier *Bulletin* que je viens de recevoir, je lis une intéressante communication de notre collègue A. Schwartz sur le rétablissement de la continuité intestinale en cas de résection recto-colique suivie d'anus artificiel. Aux procédés compliqués et graves qu'on avait exposés au cours de la discussion dans les séances précédentes, il oppose un procédé simple : l'invagination dans le bout rectal du bout colique correspondant à l'anus artificiel, ce qui est possible, nous dit-il, grâce à l'allongement de l'anse colique qui se produit secondairement à la première opération.

Immédiatement après cette communication, mon ami Okinczyc apporta à l'appui de l'opinion de M. Schwartz une observation personnelle. Il nous a rappelé à ce moment que l'invagination colo-rectale avait été proposée il y a longtemps par Lockhart Mummery, qui la pratiquait immédiatement après l'ablation de la tumeur (*Lancet*, 16 mai 1908, p. 1403). Un an avant la publication de Lockhart Mummery, je vous avais présenté ici même (*Bull. de la Soc. de Chir.*, 1er mai 1907, p. 473) une malade chez laquelle, après résection recto-colique, j'avais fait cette invagination, opérant en deux temps comme le conseille M. Schwartz.

Il s'agissait d'une femme de cinquante-trois ans, venue à l'hôpital Lariboisière pour des pertes de sang par l'anus et des envies fréquentes d'aller à la selle. Le proctoscope permettait de voir à 15 centimètres de la marge de l'anus une masse bourgeonnante de couleur rouge violacé.

Le 8 février 1907, après résection de la partie terminale du côlon pelvien, je fermai le bout rectal et abouchai le bout colique dans l'angle inférieur de la plaie abdominale.

Sept semaines plus tard, le 27 mars, je libérai par une incision circulaire le bout colique constituant l'anus artificiel ; puis, incisant la paroi antérieure du cul-de-sac rectal, j'attirai à travers cette incision le bout colique avec une pince introduite par l'anus. Le côlon, amené jusqu'à la peau de la marge, fut fixé à celle-ci par 4 crins ; 6 points d'affrontement séro-séreux furent placés par l'abdomen du rectum sur le côlon.

La guérison se fit sans incidents ; le bout colique, grossièrement fixé à la peau, remonta dans le rectum, s'étant coupé sur les fils qui, pendant les premiers jours, le retenaient à la peau.

Lorsque je vous ai, il y a vingt-deux ans, présenté cette malade, elle avait des garde-robes normales et se trouvait très bien.

Si je vous reparle d'elle aujourd'hui, c'est parce que la question de la cure des anus coliques terminaux par l'invagination dans le rectum se trouve abordée à notre tribune, et aussi parce qu'ayant revu cette ancienne opérée cinq ans après son opération, je puis vous donner de ses nouvelles à ce moment. Elle allait toujours très bien et avait des garde-robes normales. Au toucher on trouvait, à la partie supérieure d'une petite ampoule rectale, l'extrémité remontée du côlon saillante dans le rectum, comme un col utérin dans un vagin et admettant facilement l'index dans son intérieur.

Au sujet d'une technique « d'exclusion du rectum » applicable au traitement de son rétrécissement par la maladie de Nicolas et Favre,

par M. P. Alglave.

Les réflexions qui ont été faites par quelques-uns de nos collègues, à propos de la communication de MM. Jacques Charles-Bloch et Zagdoun, dans notre séance du 21 juin dernier, m'ont incité à vous rappeler les avantages que peut présenter, dans le traitement des rétrécissements du rectum, en particulier de celui de la maladie de Nicolas et Favre, une technique « d'exclusion et de soins de la partie malade » que j'ai décrite ici en 1923, après vous en avoir parlé dès 1921.

Je l'ai proposée pour les rétrécissements non cancéreux du rectum en 1926 (voy. *Bull. de la Soc. de Chir.*, 1926, p. 3) après l'avoir utilisée pour ceux du cancer. Dans la même séance de 1926 Anselme Schwartz avait exprimé la même idée pour certaines rectites.

Pour les rétrécissements non cancéreux, l'exclusion est surtout bienfaisante avec ceux où la douleur et les épreintes de la défécation sont devenues intolérables et avec ceux où la rectite sténosante est compliquée de périrectite, d'abcès, de fistules, sinon de suppuration continuelle.

Pratiquée « *en deux temps* », comme je l'ai fait, cette opération ne comporte aucun risque, même chez les sujets les plus déprimés par la maladie, et elle permet de soustraire complètement le segment recto-sigmoïdien malade, au passage des matières, comme d'en effectuer facilement le nettoyage et l'antiseptie, par les deux extrémités de la portion exclue.

Le lavage, fait à volonté à la faveur de sondes molles introduites de bas en haut ou de haut en bas dans le rectum, et suivi de l'injection d'un désinfectant qui pourra être l'oléo-goménol ou la glyco-thymoline ou tout autre, ne tarde pas à améliorer considérablement l'état des malades.

J'ai obtenu, par ces moyens très simples, après quelques semaines de soins assidus, des résultats inespérés, avec disparition progressive de la douleur et de la suppuration, avec le relèvement des forces.

D'autre part, en ce qui concerne la maladie de Nicolas et Favre, l'exclusion de la partie malade, réalisée sous cette forme, me paraît capable de s'opposer à l'extension progressive des lésions du bout inférieur recto-sigmoïdien, vers le bout supérieur colo-sigmoïdien.

L'exclusion peut aussi ajouter ses bons effets à ceux de toute tentative de thérapeutique spécifique qu'on voudrait essayer. Et, de même, elle peut préparer l'exérèse chirurgicale qu'on voudrait entreprendre dans des conditions aussi favorables que possible.

Je crois précisément savoir que notre collègue Soupault doit présenter aujourd'hui, à l'appui des remarques qu'il a faites le 21 juin dernier, une pièce anatomique de résection faite deux ans après un genre d'exclusion de la partie malade.

Enfin, si l'amélioration obtenue le permettait à un moment donné, il serait facile de rétablir la continuité de l'intestin. On en pourra juger par l'examen des planches explicatives qui accompagnent ma communication de 1923 (voy. *Bull. de la Soc. de Chir.*, 1923, p. 1102).

Endométriome du côlon sigmoïde,

par M. **F. M. Cadenat.**

Je joins cette observation à celles qui ont déjà été présentées à cette tribune, en particulier le 22 mars 1939, par M. Félix Papin et, à la dernière séance, par mon ami Bergeret.

Le diagnostic ne fut fait que par l'examen histologique, pratiqué par M. Albot. L'histoire clinique, chez cette femme de quarante-deux ans, était celle d'un néoplasme sigmoïdien et elle fut opérée en occlusion (anus iliaque gauche). Trois semaines après, j'enlevai la tumeur en fermant le bout rectal. L'opération fut laborieuse par suite de fortes adhérences dans le fond du bassin.

Voici cette observation :

Observation. — Mme S... (Jeanne), quarante-deux ans, aide-comptable, est passée à la salle Trousseau, le 14 février 1939, pour des phénomènes de subocclusion. Depuis le mois de janvier elle s'est aperçue que son ventre grossissait en même temps que sa constipation habituelle s'accentuait. Elle présente un état nauséeux et a eu à plusieurs reprises quelques vomissements. Les gaz passent encore mais avec peine. Le traitement médical ne donne aucun résultat.

L'examen fait le 15 montre un abdomen très ballonné, flancs compris, et sonore à la percussion. Le cæcum est distendu. Le toucher rectal ne montre aucune lésion rectale, mais le toucher vaginal, difficile et unidigital permet de sentir en avant d'un col petit une masse dure et bosselée

s'étendant dans le cul-de-sac gauche. Cette masse, des dimensions d'un abricot, est peu sensible et facilement mobilisable. Elle est indépendante de l'utérus qui est de petit volume. Le cul-de-sac droit est libre, ainsi que le cul-de-sac postérieur. La malade ne présente aucun antécédent génital aigu. Elle dit avoir eu un peu de métrite il y a un an. Ses règles sont normales, non augmentées, elle n'a jamais eu de sang dans ses selles.

Devant ces accidents d'occlusion, des radiographies sont faites, d'abord sans préparation aucune, puis par lavement. Les anses grêles sont très distendues, sans niveaux de liquide ; mais ce qui frappe surtout est une énorme distension du côlon gauche (fin du transverse et côlon descendant). Le lavement distend le rectum mais ne parvient pas à dépasser la jonction recto-sigmoïde. On décide donc d'intervenir, mais le diagnostic reste incertain. On penche plutôt vers un néoplasme sigmoïdien, à cause de l'absence de passé génital, mais en faisant des réserves pour une sténose extrinsèque ; aussi pratique-t-on une laparotomie médiane.

Première opération le 16 février. Anesthésie à l'éther. Laparotomie sous-ombilicale. Anses grêles distendues et gênantes. Le côlon pelvien est énorme et dans sa partie inférieure adhère intimement dans la profondeur. Les annexes sont impossibles à voir, de même que l'utérus. On note dans le compte rendu que « le côlon paraît plus inflammatoire que néoplasique. » On tente une libération, mais devant l'adhérence intime et par crainte de dégâts, gêné qu'on est par la distension intestinale, on se décide pour un anus iliaque.

Contre-incision iliaque gauche. Le côlon est si rétracté que pour l'extérioriser on devra utiliser, au lieu d'une baguette de verre, un drain n° 30. Aspiration des gaz coliques et tube de Paul.

Suites simples, mais l'intestin ne commence à fonctionner que le surlendemain.

Deuxième opération le 9 mars. Anesthésie au Schleich. On repasse par l'ancienne incision médiane. Adhérences intimes de deux anses grêles avec la paroi. Péritonisation de ces anses.

Il s'agit bien d'une tumeur sigmoïdienne qu'on ne parvient à libérer qu'avec beaucoup de peine. Les annexes gauches ne sont pas en cause, mais seulement adhérentes à la tumeur. On enlève cette tumeur et on termine par un Hartmann en procédant de la façon suivante : 1° ligature du méso ; 2° section du côlon au-dessous de l'anus iliaque (au bistouri électrique avec enfouissement des deux bouts) ; 3° libération le plus bas possible, puis section entre deux pinces en L ; 4° fermeture soignée du rectum. Par précaution, on laisse un Mickulicz. Paroi en 3 plans au catgut chromé.

Suites des plus simples. La température ne dépassera pas 38°2. Ablation du Mickulicz le neuvième jour.

L'examen de la pièce nous avait semblé assez anormal, mais nous n'avons jamais agité l'hypothèse d'un endométriome que seul a fait connaître l'examen histologique.

La tumeur, du volume d'un petit poing, était constituée par l'intestin très épaissi et enroulé sur lui-même en forme d'Oméga. En ouvrant cette lumière en cor de chasse, on découvrait deux rétrécissements fibreux entre lesquels se trouvait une masse stercorale dure comme du mastic et des dimensions d'un abricot.

L'examen histologique (Dr Albot) note : « La paroi musculaire de l'intestin contient de nombreuses formations endométriales typiques avec cavités glandulaires au stade folliculino-lutéinique et chorion cytogène. »

COMMUNICATIONS

A propos des endométrioses. *1° Endométriome ombilical. 2° Adénome saignant de l'ombilic. 3° Endométriome du Douglas et tumeur wolfienne ou endométriale de l'ovaire. 4° Endométriome du Douglas.*

par M. **G. Küss.**

De très nombreuses communications ont été faites ici, en ces derniers temps, au sujet des endométrioses par MM. Moulonguet ; R. Monod ; Okinczyc et Lardennois ; Louis Bazy, S. Blondin et P. Chêne ; F. Papin ; Louis Bazy. Elles sont toutes excessivement intéressantes pour celui qui s'occupe de ce sujet, sujet qui pose des problèmes de pathogénie et d'interprétation histologique extrêmement difficiles, je ne dis même pas à résoudre, mais seulement à bien préciser. Les quatre observations que je vous résumerai aujourd'hui, toutes quatre nettement caractérisées, typiques en leur genre, appellent des commentaires qui soulignent surtout l'intérêt de certains points traités dans les communications de MM. G. Cotte et J. Mathieu sur *les endométrioses de l'appareil génital ;* de MM. H. Mondor et Mazingarbe sur *l'endométriome ombilical ;* de MM. Gosset, Ivan Bertrand et R.-J. Chevallier, celle-ci d'un intérêt capital et d'une rigoureuse mise au point histologique sur *l'endométriose pelvienne.*

La première observation que je vous communique concerne un *endométriome ombilical.* Elle nous a été adressée par MM. Pouliquen, Langrand et Quérangal des Essarts, de Brest.

Observation I. — *Endométriome ombilical.* — Mme X..., quarante-neuf ans, est vue au début de décembre 1937 par nos confrères Pouliquen et Langrand. Elle a eu six enfants et est encore bien réglée. Il y a un an est apparue une petite tumeur au niveau de l'ombilic, tumeur qui est douloureuse et qui saigne au moment des règles. De consistance mollasse, elle est du volume d'une cerise. Son aspect est bleuâtre, mais à sa surface on note deux petits points foncés des dimensions d'une tête d'épingle et par lesquels s'écoule un sang poisseux au moment de la menstruation. Le diagnostic d'*endométriome* est évident et l'intervention est décidée. L'exérèse de la tumeur est facile, cette dernière étant bien limitée.

L'examen anatomo-pathologique est pratiqué par le Dr Quérangal des Essarts, chef du laboratoire de l'hôpital maritime de Brest.

Il s'agit d'une tumeur, non encapsulée et sans limitation précise, mais cependant sans tendance extensive, développée au milieu de l'atmosphère conjonctive de l'ombilic.

La tumeur est essentiellement constituée par une série de tubes glandulaires de contours irréguliers et de tailles différentes. Les uns sont étroits et sinueux, les autres présentent des dilatations kystiques plus ou

moins volumineuses contenant des produits de sécrétion. Ces tubes sont



Fig. 1. — Endométriome de l'ombilic. Observation de Pouliquen, Langrand et Quérangal des Essarts. Un groupe glandulaire donne naissance à un long canal qui vient rejoindre l'épithélium malpighien de la peau de l'ombilic où il débouche. (Gross. : × 25.)

bordés par un épithélium cylindrique formé d'une assise de hautes cellules ciliées ou non, assez régulièrement disposées les unes contre les

autres sur une basale. Leur protoplasma est acidophile et leur noyau ovoïde est situé au pôle inférieur. Les figures de mitose y sont rares.

Dans les dilatations kystiques, l'épithélium est aplati et comporte surtout des cellules cubiques. Il émet parfois à l'intérieur des cavités qu'il limite des végétations papillaires.

Les formations glandulaires sont engainées sur toute leur surface par un chorion muqueux constituant une sorte de manchon qui les sépare de l'atmosphère conjonctive. Ce chorion, véritable couche cytogène, est formé d'un riche réseau cellulaire très vascularisé comprenant de nom-

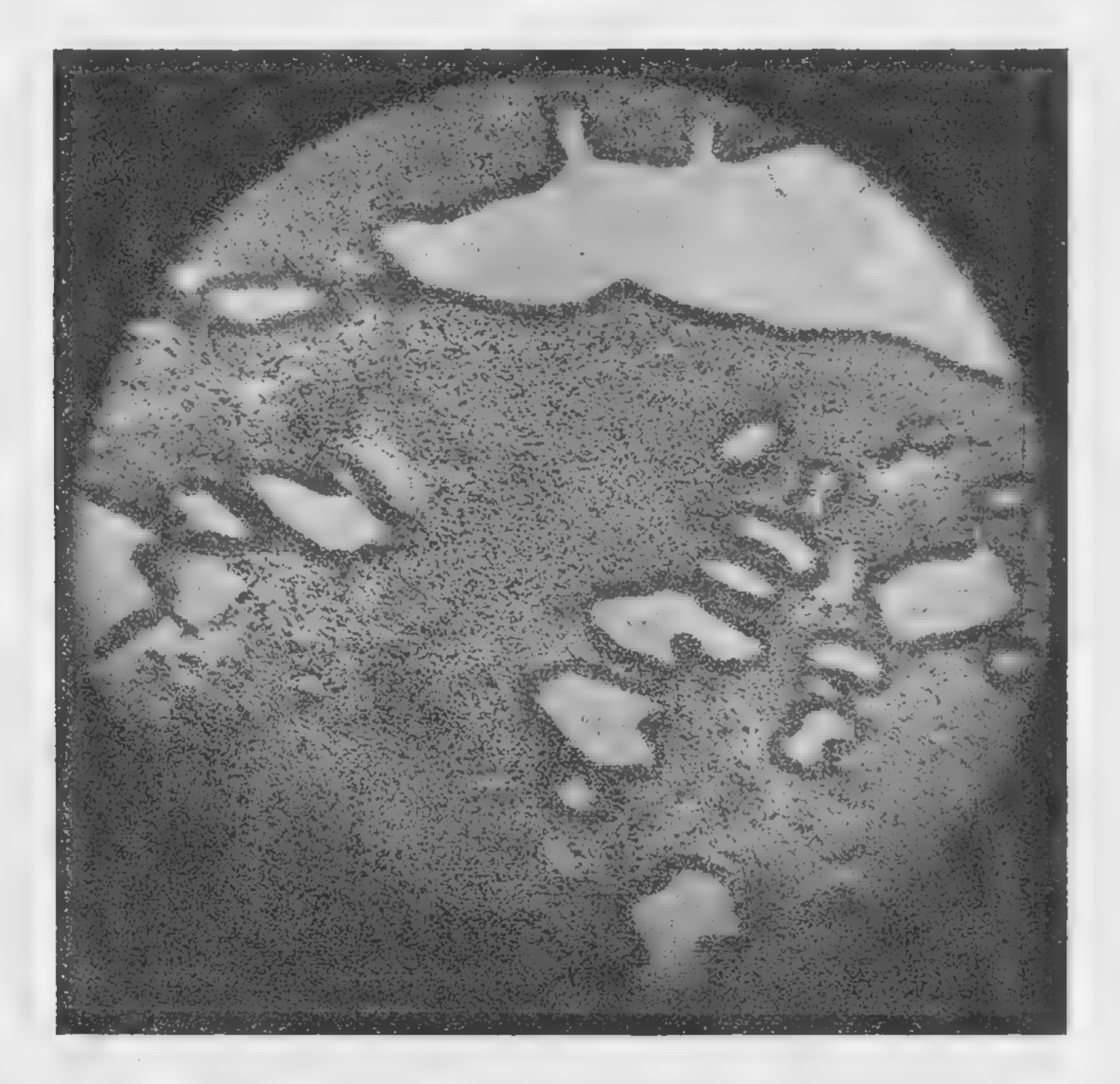


Fig. 2. — Endométriome de l'ombilic. Les tubes glandulaires à épithélium cylindrique sont engainés par un chorion et rappellent la muqueuse du corps utérin, l'endomètre. (Gross. : 50.)

breux fibroblastes, des histiocytes et des leucocytes inclus dans les mailles d'un réticulum de fibrilles collagènes. En bordure de ce tissu semi-embryonnaire, on trouve des fibres musculaires lisses isolées ou plus rarement groupées en faisceaux grêles.

Ces différents éléments, qui rappellent de très près la muqueuse du corps utérin, l'endomètre, caractérisent la variété de cette tumeur nommée pour cette raison endométriome.

Un point très particulier à relever dans notre observation réside en l'abouchement de ce système glandulaire à la peau de l'ombilic. On voit, en effet, sur les coupes faites en série, et les microphotographies le montrent très nettement, qu'un des groupes glandulaires donne naissance à un élément qui se prolonge en canal à large lumière, traversant toute

l'épaisseur du tissu conjonctif de l'ombilic pour venir rejoindre l'épithélium malpighien du revêtement cutané à la surface duquel il débouche. L'épithélium cylindrique qui borde ce canal à sa naissance s'aplatit à mesure qu'il s'approche des plans superficiels et fait place à un épithélium malpighien dans sa traversée épidermique. Le chorion qui existait à son origine devient de moins en moins abondant sur son trajet et finit même par disparaître totalement près de la surface. Dans la vaste lumière de ce canal on trouve des villosités et des produits de sécrétion qui s'éliminent à l'extérieur par son orifice cutané.

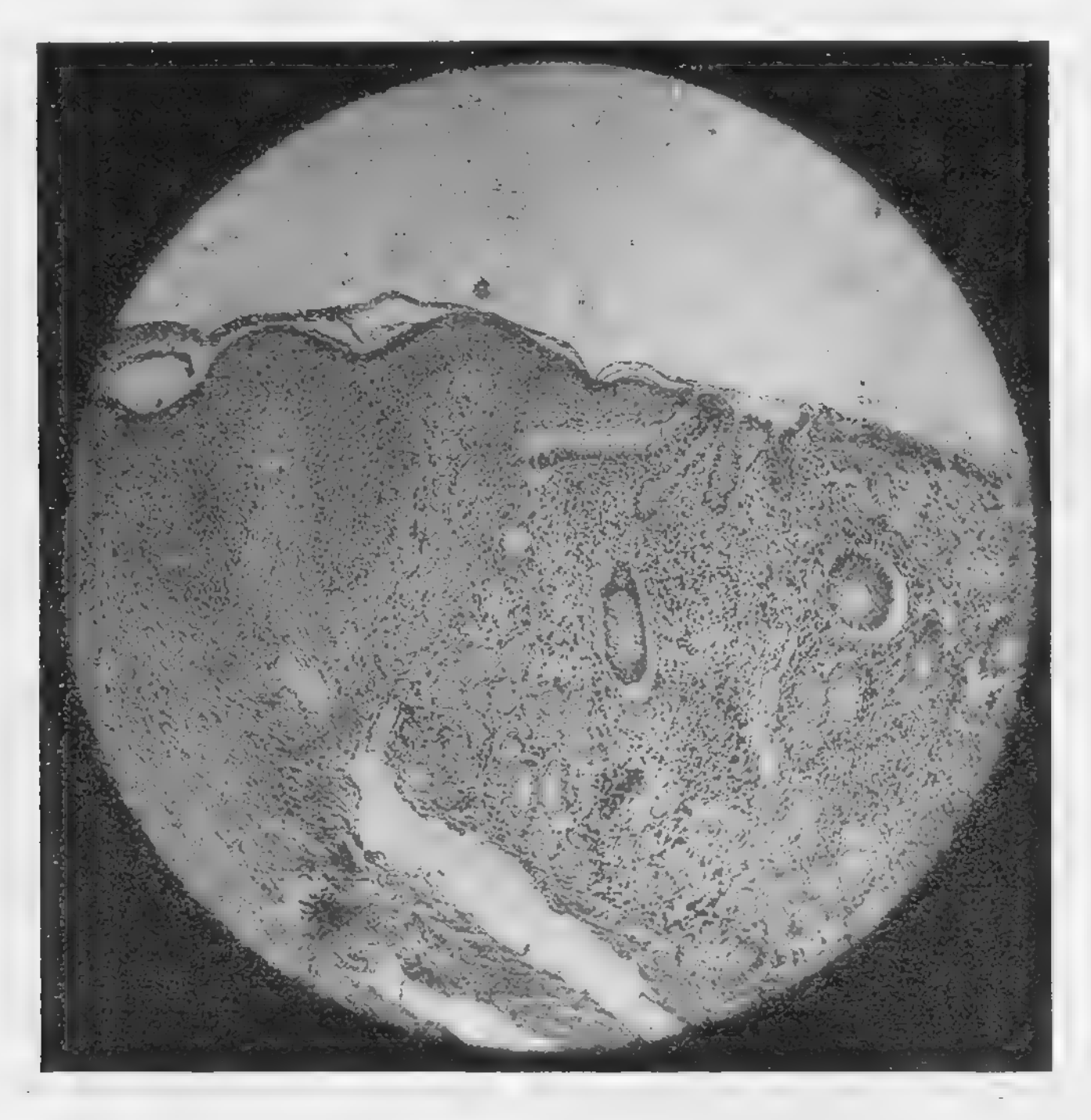


Fig. 3. — Adénome de l'ombilic. Zone de passage des épithéliums. On distingue les deux types de glandes : glandes de Lieberkühn et glandes de Brünner. (Gross : 80.)

L'ensemble des formations glandulaires, du chorion qui les entoure et du canal excréteur, constitue en quelque sorte un véritable utérus en miniature qui s'est développé dans l'ombilic.

Il s'agit ici d'un cas typique d'endométriome ombilical dont la nature histologique ne peut prêter à aucune controverse. Comme dans l'observation de Mondor, le stroma cytogène, abondant autour des tubes profonds, devient de moins en moins abondant à mesure que l'on se rapproche de l'épithélium malpighien du revêtement cutané de surface.

Au point de vue de la *symptomatologie*, le tableau clinique est caractéristique. Mondor insiste sur la nature cyclique des phénomènes

et surtout sur l'existence d'un écoulement sanguin durant la période menstruelle. L'endométriome, s'il est une des causes principales des ombilics sanglants, n'en est pas cependant la seule et l'observation suivante qui m'a été également adressée par nos confrères Pouliquen, Langrand et Quérangal des Essarts, en est la preuve manifeste. Elle concerne un adénome sanglant de l'ombilic.

Obs. II. — *Adénome ombilical.* — Mlle Le G..., trois ans et demi, présente

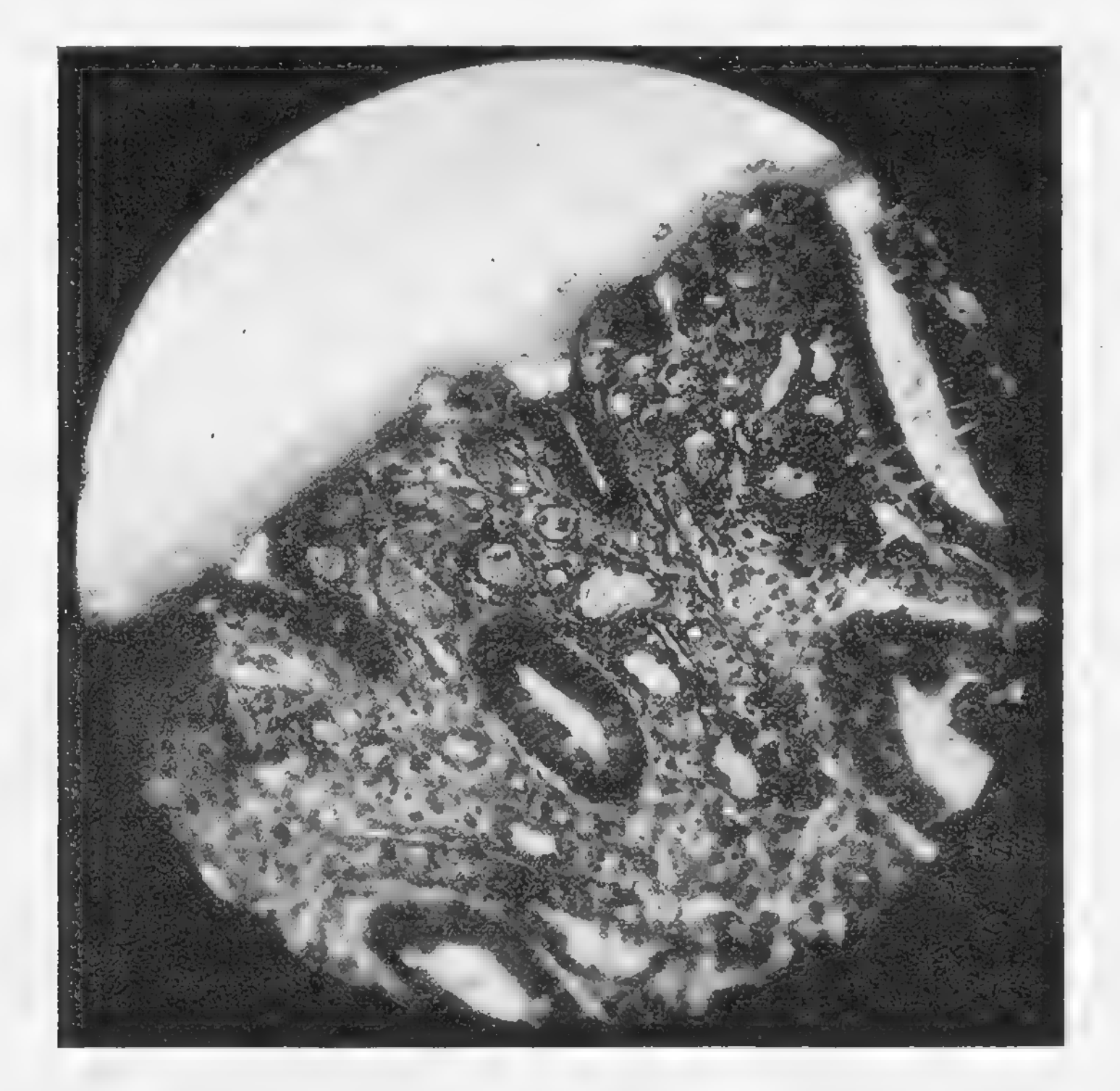


Fig. 4. — Adénome de l'ombilic. Coupe montrant l'épithélium de recouvrement. (Gross. : 206.)

depuis sa naissance, au niveau de l'ombilic, une petite tumeur mollase, rouge, du volume d'un grain de maïs. Fait curieux, cette petite tumeur *saigne* pendant une journée toutes les deux ou trois semaines.

Pensant à un granulome, on conseille des applications de nitrate d'argent. La cautérisation ne se fait pas et on décide d'enlever cette petite tumeur granuleuse. L'opération est facile, car on ne fait qu'exciser la petite masse sans enlever l'ombilic.

La pièce est examinée par le Dr Quérangal des Essarts.

Il s'agit d'une petite tumeur ombilicale essentiellement constituée par un tissu glandulaire. Elle est recouverte par un épithélium cylindrique formé d'une seule couche de cellules. De l'épithélium s'enfoncent dans la profondeur des dépressions glandulaires bordées par les mêmes

éléments cytologiques auxquels se mêlent des cellules caliciformes à mucus. Au-dessous on trouve des amas de glandes tubulo-alvéolaires très ramifiées dont les acini sont revêtus uniquement de cellules prismatiques claires donnant la réaction du mucus. Leurs segments sécréteurs se continuent par un canal excréteur qui s'ouvre à la base des dépressions glanduliformes issues de la surface.

Cette muqueuse donne l'impression d'une muqueuse duodénale avec ses formations glandulaires de Lieberkühn et de Brünner.

Le chorion interglandulaire est formé d'un tissu conjonctif réticulé, riche en éléments lymphoïdes mais sans follicules clos.

Un point intéressant consiste en la présence dans le stroma de très nombreux capillaires gorgés de sang. Ils sont d'autant plus importants qu'ils sont placés plus près de la surface. Certains sont situés immédiatement sous l'épithélium de recouvrement.

Le reste de la tumeur est formé de tissu conjonctif dans lequel on trouve des faisceaux de fibres musculaires lisses.

Toute la tumeur est entourée par la peau normale de l'ombilic. En bordure, l'épithélium cylindrique qui la recouvre se continue directement avec l'épithélium malpighien cutané.

A noter l'absence de tout caractère de malignité.

En somme il s'agit d'un adénome de l'ombilic dont la structure histologique rappelle celle de l'intestin grêle au niveau du duodénum. Cette néoplasie bénigne formée très vraisemblablement aux dépens de vestige du canal omphalo-mésentérique est ordinairement signalée sous le nom d'*adénome diverticulaire*.

Il s'agit ici d'un adénome typique de l'ombilic. L'absence, dans ce cas, du noyau central formé de tissu conjonctif ou de fibres musculaires lisses plus ou moins régulièrement disposées, décrit par Forgue et Riche, n'empêche pas de reconnaître ici l'adénome de Küstner, la variété de tumeur ombilicale que Kolaczek avait décrite avant Küstner, dès 1871, sous le nom d'*entéro-tératome*. Dans ce cas la structure de la tumeur, ses formations glandulaires rappelant les glandes de Lieberkühn et de Brünner du duodénum, son chorion interglandulaire riche en éléments lymphoïdes — quoique sans follicules clos — permettent un diagnostic histologique relativement facile.

Mais, dans d'autres cas, moins nets, dans certaines tumeurs endométriales — ou étiquetées telles — de l'ombilic, ne voit-on pas des formations glandulaires endométriales rappelant la structure des glandes de Lieberkühn ? Les glandes de la muqueuse du corps de l'utérus n'ont-elles pas, du reste, quelque analogie avec celles de Lieberkühn ?

Dans ces cas douteux, où manquent certains éléments de diagnostic histologique différentiel, comme les cellules caliciformes à mon cas, je suis d'avis qu'il faudrait, dans des recherches désormais plus précises, s'inspirer des recherches de Masson qui a montré dans les glandes de Lieberkühn la présence de cellules *spéciales argentaffines caractéristiques*. Les caractères du chorion, chorion entourant les éléments épithéliaux, doivent être également étudiés de très près : riche en *éléments lymphoïdes* dans *l'adénome*, il peut être dans *l'endométriome* riche en « éléments lymphoblastiques, d'allure embryonnaire, dont les

cellules présentent un protoplasme racémeux et des noyaux centraux, légèrement ovoïdes, riches en chromatine. L'aspect rappelle d'assez près celui du tissu lymphoïde ganglionnaire, *si ce n'était la présence d'une trame précollagène beaucoup plus serrée* ».

La subtilité, si j'ose dire, des caractères du chorion, dans certaines variétés d'endométriomes tenant à l'existence d'une trame précollagène *beaucoup plus serrée* et sur laquelle insistent MM. Gosset, Ivan Bertrand et R.-J. Chevallier, auxquels j'ai emprunté textuellement la description ci-dessus, montre bien qu'on ne saurait se montrer trop exigeant pour oser poser le diagnostic histologique précis d'endométriome. Dans l'observation présente et qui concerne *un adénome ombilical*, je tiens à dire que le diagnostic histologique est aussi formel qu'il est possible d'établir actuellement un tel diagnostic histologique. Les coupes en ont été examinées non seulement par notre confrère le Dr Quérangal des Essarts, particulièrement qualifié en la matière, mais revues et examinées par le professeur agrégé Guieysse-Pellissier, mon chef de laboratoire et ami. Je les ai étudiées et je les ai soumises à l'examen d'Ascheim au Collège de France.

Dans la communication de MM. Gosset, Ivan Bertrand et R.-J. Chevallier, si complète, deux localisations d'endométriose associée ne sont pas signalées, sans doute parce qu'ils n'ont pas eu l'occasion de les observer par eux-mêmes : la détermination dans la *cloison recto-vaginale* et la *détermination du Douglas*.

Notre collègue René Toupet a eu la très grande obligeance de me communiquer l'observation et les coupes d'un cas très intéressant au point de vue histologique d'*endométriome du Douglas* et de *néo-formation de l'ovaire*.

Obs. III. — *Endométriome du Douglas*. — Mme L..., trente-trois ans, Deux enfants (jumeaux vivants) il y a dix ans. Règles peu douloureuses et peu abondantes tous les vingt et un jours. Depuis six mois, règles tous les quinze jours. Les règles sont devenues plus abondantes et douloureuses. Sensation persistante de pesanteur rectale.

Examen. — Femme maigre, aucune lésion en dehors de la lésion génitale. Toucher vaginal : tumeur du Douglas du volume d'une petite mandarine, très fixe, adhérente à la paroi rectale. Annexes augmentées de volume et sensibles. Au spéculum, 3 taches bleues caractéristiques du fond du Douglas. Diagnostic ferme d'endométriome du Douglas.

Opération le 24 janvier 1939. — Anesthésie. Balsoforme. Laparotomie médiane. Tumeur du volume d'une petite mandarine faisant corps avec l'isthme utérin, adhérente au rectum, qui paraît peu infiltré. Infiltration nette du ligament large droit, peu de chose à gauche. L'ovaire gauche présente un kyste de couleur violacée, du volume d'un grain de raisin. Lésion de salpingite chronique à droite.

Opération. — On pratique une hystérectomie totale avec découverte des deux uretères, le côté droit est libéré assez péniblement. Le vagin est sectionné d'avant en arrière et la tumeur libérée de bas en haut. On abandonne sur le rectum une plaque de tissu large de 2 centimètres,

épaisse de 2 millimètres. Suture de la tranche vaginale antérieure au péritoine vésical. Péritonisation colo-vésicale. Drainage vaginal.

Suites normales. — La malade, revue le 25 avril 1939, est en très bon



Fig. 5. — Endométriome du Douglas. De droite à gauche et de haut en bas, on distingue le muscle utérin et les formations endométriales occupant ici le Douglas. La coupe était trop étendue pour que la microphotographie puisse comprendre la muqueuse utérine normale et ses glandes qui seraient situées en haut et à droite de la partie de la coupe représentée ici, centrée par un magnifique kyste endométrial.

état et a engraissé de 3 kilogrammes. Le toucher recto-vaginal ne montre pas d'induration.

L'examen histologique a été fait par le Dr Martineau :

« Pièce fixée au liquide de Bouin ; inclusion à la paraffine ; colorations : hématéine-éosine-*aurantia* ; Van Gieson.

« La coupe passe par le canal endocervical au niveau de l'isthme et intéresse le bord de la tumeur.



Fig. 6. — Formations pseudo-endométriales (ou endométriales?) ovariennes. L'absence de chorion ferait plutôt pencher en faveur de leur origine wolfienne.

« On suit l'épithélium cubique de revêtement intracervical et, dans le chorion superficiel, on rencontre des glandes utérines non modifiées ; on traverse le muscle utérin et, sans transition nette, on rencontre de nombreuses formations glandulaires rappelant les glandes normales, mais présentant des formes plus irrégulières : les dimensions des glandes sont inégales et leurs formes varient : les unes sont arrondies, les autres étirées, allongées, parfois dilatées ou polycycliques. Ces glandes sont entourées de tissu conjonctif lâche, d'aspect chorial, renfermant des cellules rondes

ou ovalaires, à noyaux fortement colorés. Les glandes sont formées par des cellules le plus souvent cubiques, ciliées, disposées sur une seule rangée. A l'intérieur de quelques glandes, on constate la présence de substance de sécrétion.

« Le reste de la tumeur est constitué par du tissu fibro-musculaire, où le tissu fibreux prédomine sur le muscle lisse. Les limites de ce tissu avec le tissu utérin sont imprécises et le passage de l'un à l'autre se fait insensiblement.

« On ne trouve ni mitoses nucléaires, ni monstruosités cellulaires, ni disposition anarchique d'aucune sorte. La vascularisation de la tumeur est à peu près normale et s'effectue par des vaisseaux dont les parois sont, en général, légèrement épaissies.

« *L'examen de l'ovaire gauche* de cette malade montre l'existence de deux petites formations d'aspect glandulaire constituées par des cellules cylindro-cubiques ciliées et entourées d'un tissu conjonctif lâche renfermant de petites cellules rondes ou ovalaires, tissu auquel fait suite du tissu conjonctif dense, fibreux, se confondant ensuite insensiblement avec le tissu du parenchyme ovarien. Bien que le tissu musculaire fasse défaut, *il semble* que l'on soit en présence d'une *inclusion endométriale plutôt que d'éléments d'origine wolfienne.* »

Nous avons repris, Ascheim, Guieysse-Pelissier et moi-même, l'étude de ces coupes de l'endométriome du Douglas et de la néo-formation ovarienne..

La première coupe comprend *toute l'épaisseur* de la paroi postérieure du col utérin, depuis le canal cervical dont on voit la muqueuse avec son épithélium, son chorion et ses glandes. Tout cela est sain, de structure parfaitement normale, puis en se dirigeant d'avant en arrière, on rencontre le myomètre parfaitement normal, et on arrive enfin au Douglas où siège un endométriome typique n'ayant aucun rapport, par conséquent, avec l'utérus. Le péritoine n'est plus reconnaissable, mais il s'agit bien ici d'un endométriome du cul-de-sac du Douglas. Nous ne préjugeons en rien, bien entendu, de sa pathogénie.

Ici, pas l'ombre d'un doute, c'est de l'endométriome classique : tubes glandulaires assez larges, bordés par un épithélium formé de hautes cellules, souvent ciliées, à beau noyau. Autour de ces tubes, un chorion chargé de petites cellules rondes ; plus loin, une très grande épaisseur de tissu musculaire normal, sans aucune formation anormale. Plus loin encore, muqueuse utérine normale avec son épithélium, son chorion et ses glandes.

C'est à propos de localisations semblables que l'on pourrait à la rigueur encore invoquer la théorie pathogénique mésenchymateuse de Robert Meyer, d'Ivanoff, de Pick : l'endométriome se développant par mutation de l'endothélium du péritoine (et de la surface de l'ovaire), *pouvant* se développer aussi aux dépens du mésenchyme *à n'importe quel endroit* de l'organisme. Je crois tout de même ces vues un peu trop générales et qu'en fait d'endométrioses nous n'avons plus guère tendance à accepter des hypothèses nous ramenant somme toute à l'aphorisme *omnis cellula ex cellula prima* et à la fameuse cellule myo-

épithéliale de l'hydre d'eau douce. Et, cependant, à bien y réfléchir, si l'on accepte, comme ont tendance à le faire MM. A. Gosset, Bertrand et Chevallier, ce qu'on pourrait appeler *le préjugé favorable* de la théorie péritonéale pour un cas qu'ils relatent d'endométriome de l'ombilic, ne peut-on pas aussi accepter cette même théorie péritonéale, c'est-à-dire la théorie mésenchymateuse dans le cas qui nous occupe ? Toutes les endométrioses abdominales ne peuvent-elles être envisagées, comme l'écrivent M. Gosset et ses collaborateurs, comme des hétérotopies de l'épithélium cœlomique, par l'intermédiaire de la muqueuse utérine pour une localisation utérine, de l'endothélium péritonéal pour les tumeurs ombilicales ou autres ?

Il est vrai que, dans le cas envisagé, la *théorie embryonnaire*, dans cette zone génitale, mullérienne peut être également et justement invoquée : en cette région du Douglas, les endométriomes pourraient se développer aux dépens de reliquats *wolfiens* ou *mullériens*.

La présence dans ce cas de Toupet d'une néoformation associée de l'ovaire pourrait être retenue comme argument en faveur des théories de Cullen et de Sampson, l'endométriome du Douglas résultant d'une greffe de cellules endométriales ayant reflué par les trompes avec le sang menstruel, car notre collègue fit couper l'ovaire gauche de sa malade et sur une coupe reconnut deux formations glandulaires présumées endométriales par Toupet et Marchandeau. Nous en avons reconnu trois. L'interprétation en est difficile : Marchandeau et Toupet diagnostiquent *endométriome*, Guieysse-Pellissier interprète différemment les coupes et *croit* plutôt à une formation wolfienne, voici son compte rendu :

« Trois formations épithéliales qui sont, sans doute, trois sections d'un même tube flexueux. La formation la plus grande présente d'un côté un assez bel épithélium de hautes cellules cylindriques, de l'autre côté, un bourgeon limité par un diverticule où les éléments paraissent en régression, est placé dans du tissu fibreux condensé assez riche en cellules qui ne semblent pas être des fibres musculaires. Aucune zone de petites cellules choriales.

Les petites formations sous-jacentes paraissent encore moins des endométriomes ; elles paraissent en régression. L'aspect de ces formations n'est nullement celui des glandes de la muqueuse utérine. Je croirais donc plutôt à une formation wolfienne, mais, naturellement, je reste assez perplexe. »

M. Ascheim, dont tout le monde connaît la particulière autorité en la matière, après avoir étudié ces formations, *déclare ne pouvoir se prononcer* sur leur nature wolfienne ou endométriale.

Personnellement, si je me rappelle tous les détails de l'observation que m'a communiquée Toupet et, notamment, qu'à l'opération il a trouvé un kyste de couleur violacée du volume d'un grain de raisin sur l'ovaire gauche, que les coupes de l'ovaire ont porté sur ce point, je suis porté

en faveur du *préjugé favorable des lésions associées* à considérer ces formations ovariennes comme des formations endométriales. Mais il faut bien reconnaître que le seul examen histologique est incapable à lui seul de les faire reconnaître comme telles. Il faut reconnaître encore que la couleur violacée, que *le caractère hématique* du kyste, que la riche vascularisation d'une néoformation, que son saignement même à apparition cyclique ne constituent pas des signes *spécifiquement* propres aux endométriomes : *l'adénome saignant* de l'ombilic rapporté dans l'observation II de cette communication le démontre très explicitement. Sous certaines influences hormonales tout peut saigner chez la femme ou l'enfant du sexe féminin : muqueuse pituitaire, conjonctive, hémorroïdes, etc., néoformations wolfiennes comme endométriomes classiques ou adénomes vrais ombilicaux.

On voit donc comme le diagnostic histologique d'endométriome est parfois délicat et les interprétations différentes que peuvent donner de mêmes coupes des anatomo-pathologistes particulièrement qualifiés. L'opinion de Guieysse-Pellissier s'étaie sur l'absence de chorion. Et cependant Ivan Bertrand, parlant de mêmes formations intra-ovariennes présumées wolfiennes, signale que la présence de chorion y est *exceptionnelle.* Elle peut donc y être relevée néanmoins dans des cas rares.

Notre collègue René Toupet a bien voulu me communiquer une deuxième observation d'endométriome du Douglas.

Obs. IV. — *Endométriome du Douglas.* Mme D..., trente ans. Pas d'enfant. Depuis six mois, règles abondantes et dans l'intervalle des règles petit écoulement sanguin ; rapports douloureux.

A l'examen. — Masse du volume d'une mandarine dans le cul-de-sac de Douglas. Infiltration très dure de la cloison recto-vaginale, se prolongeant sur les ligaments utéro-sacrés. L'examen au spéculum sous anesthésie générale ne montre aucun écoulement de sang par le col qui est normal, mais par contre trois petits points violacés dans le cul-de-sac de Douglas qui saignent au frottement. On prélève un de ces points avec la pince à biopsie et l'examen histologique décèle qu'il s'agit d'un endométriome.

Opération le 11 janvier 1935. — Anesthésie générale. Balsoforme. Laparotomie médiane sous-ombilicale. L'utérus est de volume normal en antéposition, les annexes sont saines. Le cul-de-sac de Douglas est comblé par une tumeur du volume d'une mandarine formant bloc entre la face postérieure de l'isthme utérin et le rectum. Les ligaments utéro-sacrés sont infiltrés. On procède à une hystérectomie totale comme pour un cancer utérin. Les annexes sont enlevées. Les uretères disséqués assez difficilement à cause de la vascularisation anormale. Le vagin est sectionné d'avant en arrière pour trouver un plan de clivage en partie sain dans la cloison recto-vaginale. On peut enlever l'utérus et la tumeur du Douglas de bas en haut en abandonnant sur le rectum une zone infiltrée de la dimension d'une pièce de 1 franc.

Péritonisation. Mikulicz. Paroi catgut à résorption lente. Suites normales. Le Mikulicz est enlevé le dixième jour, la cicatrisation est totale le 10 février 1935.

L'opérée revue régulièrement ne présente actuellement aucune trace de récidive.

L'examen histologique a été fait par le Dr Martineau.

Endométriome du cul-de-sac de Douglas. Pièce fixée au liquide de Bouin. Inclusion à la paraffine ; colorations : hématéine-éosine-*aurantia*, Van Gieson.

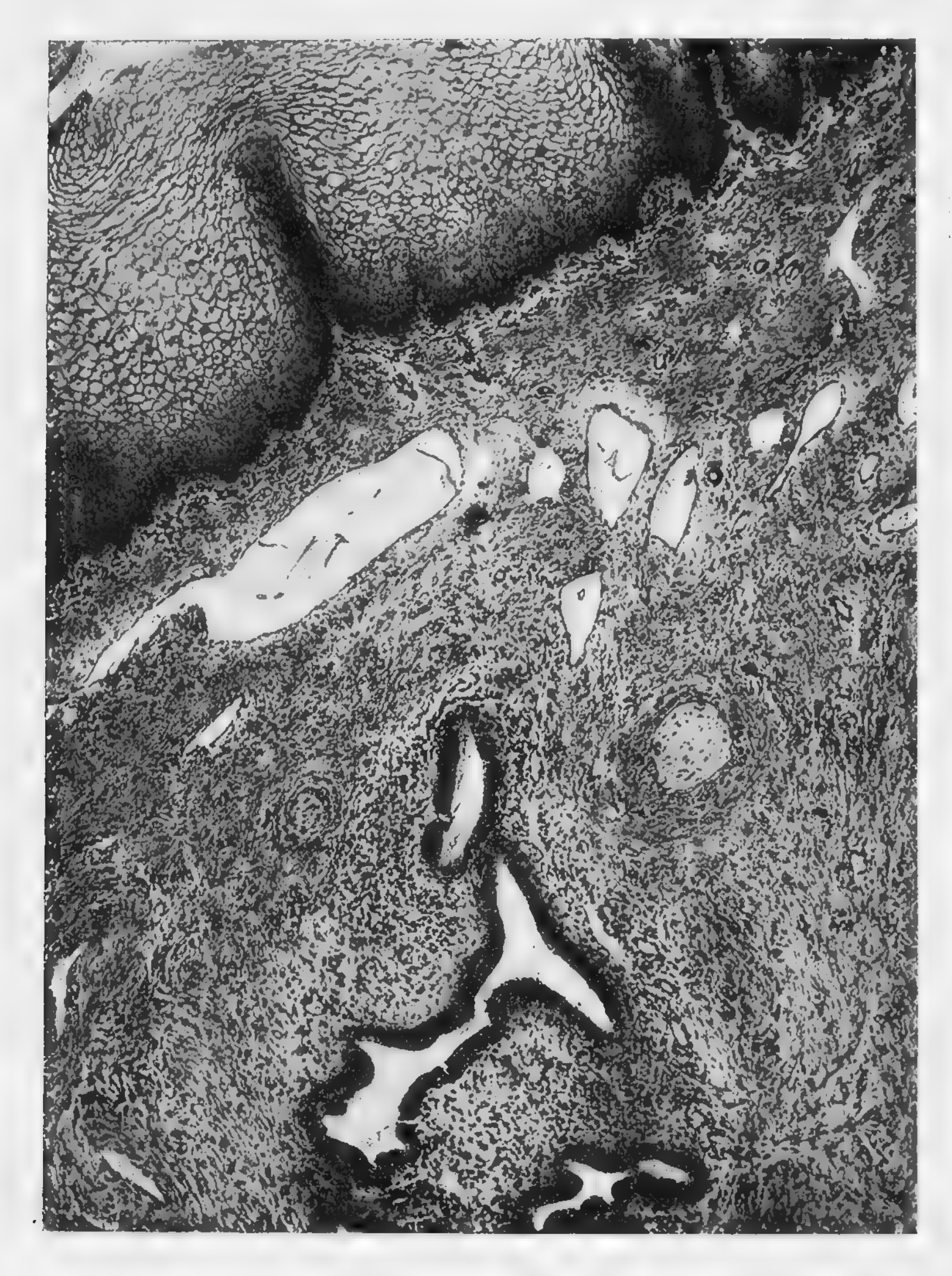


Fig. 7. — Endométriome du Douglas. On voit au haut de la figure et à gauche l'épithélium vaginal pavimenteux stratifié. Immédiatement sous la muqueuse vaginale des coupes de vaisseaux et au-dessous d'elles des formations endométriales typiques.

La tumeur est située immédiatement sous l'épithélium malpighien vaginal, sans limites précises autres que quelques fibres conjonctives lâches. Elle est composée de tissu fibro-musculaire au milieu duquel on rencontre de nombreuses formations glandulaires, constituées par des tubes de dimensions inégales : les uns arrondis et réguliers, les autres

allongés, étirés, polycycliques avec parfois des parois festonnées ou des invaginations. En un point, une formation particulièrement dilatée et remplie de substance de sécrétion constitue un véritable kyste.

Les cellules qui constituent ces glandes sont de deux types : dans les petites formations régulières et non altérées, on trouve en général de hautes cellules cylindriques ciliées avec un noyau ovalaire clair et distal. Ces cellules sont tassées les unes contre les autres et reposent sur une basale bien délimitée. Dans les formations irrégulières ou volumineuses, les cellules sont plus petites, en général cubiques, ciliées, avec un noyau plus fortement coloré. Elles sont disposées sur une seule rangée sans tendances à la stratification.

Toutes ces glandes sont entourées d'un tissu cytogène analogue au chorion de la muqueuse utérine : tissu conjonctif lâche, plus ou moins régulièrement réparti, renfermant de nombreuses cellules rondes, ovales ou fusiformes, à noyaux fortement colorables, mais à limites protoplasmiques souvent difficiles à distinguer. Ce tissu s'anastomose insensiblement avec du tissu fibro-musculaire, mélange de tissu fibreux et de faisceaux musculaires enchevêtrés, donnant un aspect en tourbillon variant selon l'incidence des coupes. Entre les faisceaux fibro-musculaires, on rencontre de nombreux vaisseaux à parois généralement épaissies.

A la périphérie, les vaisseaux sont au contraire à parois minces et très dilatées.

En aucun point de la tumeur on ne trouve de monstruosités cellulaires, de mitoses nucléaires ni de dispositions anarchiques.

Cette très belle observation n'appelle pas grand commentaire : il s'agit d'un endométriome typique du Douglas reproduisant exactement, sauf la forme des cavités irrégulières, plus ou moins grandes, plus ou moins festonnées qui le constituent, la structure des glandes endométriales. Il est à remarquer cependant qu'en une petite région *les cellules du chorion* sont entièrement chargées de granulations semblables comme coloration aux granulations α (éosinophiles), mais les grains sont plus volumineux, assez irréguliers. Il est très probable que ces grains proviennent de vieilles hématies phagocytées.

Nous croyons avoir suffisamment montré par ces exemples la difficulté, pour ne pas dire l'impossibilité parfois, de poser un diagnostic histologique précis.

Comment n'en serait-il pas ainsi ?

Dans l'endométriome typique, l'*élément épithélial* est représenté par *un rang* de cellules bordantes *cylindriques*, parfois ciliées, *mais* ces cellules peuvent être ou devenir *cubiques*, s'aplatir au point d'atteindre le type *endothélial*, *mais* ces cellules peuvent revêtir une *disposition polystratifiée*, *mais* encore *peuvent disparaître toutes cellules épithéliales* et l'endométriome sera réduit alors à la seule formation choriale.

Le chorion, avec sa trame et ses cellules, endométriome, avec sa trame et ses cellules lymphoblastiques, couche cytogène à aspect et à constitution assez variables du reste, est un des deux éléments cytologiques du diagnostic histologique de l'endométriome, *mais* il peut être *peu abondant* dans les formations endométriales ovariennes, *manquer même totalement* en certains secteurs de la bague péri-épithéliale.

Selon l'interprétation qu'on donnera aux formations glandulaires intra-ovariennes si fréquentes, revêtant souvent l'aspect de micro-kystes arrondis sur les coupes, interprétation en faveur de résidus wolfiens ou en faveur de formations endométriales, les statistiques différeront, l'endométriome ovarien sera rare ou ne le sera pas. Quoi qu'il en soit, au point de vue pathogénique, nous avons peine à croire en certains cas de micro-kystes ovariens, au rôle de « relai ovarien » indispensable que leur veut toujours faire jouer Sampson. La multiplicté, la fréquence de ces micro-kystes, leur latence cytologique est en contradiction avec la rareté relative des véritables endométriomes ovariens. Si la constatation opératoire de kystes brunâtres ovariens ou para-ovariens, de kystes chocolat est plus spécialement invoquée en faveur de la théorie de Sampson, ne pourrait-on pas accepter, au point de vue pathogénique, dans certains cas, la suppression du « relai ovarien », et la greffe directe, non activée, des cellules endométriales dans les localisations pelviennes, péritonéales, dans certains cas d'endométrioses pariéto-abdominales ou ombilicales, lors du reflux du sang menstruel par les trompes ? C'est à cette hypothèse pathogénique que je me range dans les deux cas de Toupet.

Je signalerai enfin, en terminant ces quelques remarques sur les endométriomes, qu'il y a des endométriomes avec dilatations kystiques où l'épithélium est aplati et comporte surtout des cellules cubiques. Cet épithélium peut émettre à l'intérieur des cavités qu'il limite des végétations papillaires. Il convient de savoir différencier ce type d'endométriome (et l'observation d'endométriome de l'ombilic de Pouliquen, Langrand et Quérangal des Essarts est un bel exemple de cette disposition végétante) de certaines greffes de kystes papillaires de l'ovaire.

En classant nos idées sur les endométrioses, nous pouvons provisoirement conclure qu'on ne saurait donner le nom d'endométriomes ni aux malformations ou multifides tubaires récemment étudiées par Louis Bazy, ni aux néoformations wolfiennes si bien étudiées par Chevassu, mais qu'il convient de réserver cette dénomination aux seules néoformations épithélio-choriales dérivées de l'endomètre utérin ou tubaire, d'endomètres non parfaitement normaux, mais déjà dynamiquement cytogéniques, néoformateurs. Les localisations endomyométriques, tubaires (si l'endométriome tubaire est secondaire à l'endométriome utérin), ovariennes, du Douglas, rectales, sigmoïdiennes pouvant se faire par greffes d'éléments endométriaux entraînés par le reflux du sang cataménial, les localisations ombilicales, ou distales comme ceux des membres (Mavratil) par métastases de cellules endométriales par la voie sanguine ou la voie lymphatique. Les greffes opératoires nous semblent incontestables. L'endométriose, néoplasie qui n'est plus spécifiquement bénigne, puisqu'elle se propage, doit être rapprochée des goitres bénins métastatiques dont la bénignité est également relative puisque, à l'exemple de certains, elle « illimite son espace vital ».

Remarques à propos de quelques endométriomes,

par MM. **Pierre Mocquot, R. Palmer, R. Moricard** et **A. Mazingarbe.**

En trois ans, dans le service de Clinique gynécologique de l'hôpital Broca, nous avons recueilli 9 observations d'endométriomes ou d'adénomyomes. Nous y ajouterons, pour montrer les difficultés du diagnostic, d'autres faits qui auraient pu être interprétés comme des endométriomes.

Sans pouvoir chiffrer d'une façon précise la fréquence de cette lésion, nous estimons qu'elle n'est point rare. A titre d'indication, nous dirons que, dans le même temps, 103 fibro-myomes simples ou compliqués ont été opérés et 472 laparotomies gynécologiques ont été pratiquées.

Cinq fois, l'endométriome constituait la lésion principale. Quatre fois, il était associé à des fibro-myomes et siégeait, soit dans la tumeur utérine, soit à distance. Deux fois, le diagnostic a été posé après une observation clinique attentive. Trois fois, il a été établi sur l'aspect macroscopique au cours de l'opération. Dans les autres cas, il a été fait lors de l'examen des coupes et grâce à l'examen histologique systématique et méthodique de toutes les pièces opératoires.

L'*endométriome des ovaires* a été reconnu une fois avant l'opération et le diagnostic a été posé après une observation prolongée (Dr Palmer) sur les douleurs de dysménorrhée tardive et sur l'augmentation de volume des tumeurs après chaque période menstruelle.

La malade, âgée de trente-cinq ans, vierge, se plaignait de dysménorrhée depuis plusieurs années ; ses règles étaient abondantes, elle avait parfois de petites pertes dans l'intervalle. Elle souffrait de douleurs extrêmement vives à partir du deuxième jour des règles jusqu'à la fin, avec irradiation dans les fesses et la cuisse gauche.

L'examen montrait l'utérus dévié à droite, peu mobile, et, à gauche, une tumeur annexielle grenue, fixée, douloureuse. A deux reprises, on constata l'augmentation de la tumeur au moment des règles.

A l'opération, on trouva une tumeur annexielle bilatérale, plus volumineuse et plus adhérente à gauche, formée de kystes à contenu épais et brunâtre et de tissu dense et scléreux. Les trompes étaient peu altérées. A gauche, en avant de l'utérus, il y avait un nodule isolé, fronçant le péritoine.

Hystérectomie subtotale. Ablation du nodule adhérant à la vessie. Guérison.

L'examen histologique confirme le diagnostic d'endométriome, mais la localisation primitive est difficile à préciser. Le tissu tumoral est constitué par une intrication de fibres musculaires lisses et de fibres conjonctives, avec présence de tubes glandulaires revêtus d'un épithé-

lium cylindrique, entourés par un tissu cytogène typique. En certains points, les lésions ont même subi une transformation déciduiforme. D'autre part, la paroi du kyste hématique de l'ovaire est celle d'un kyste folliculaire (n° 6843).

Chez une autre malade, femme de trente-six ans, se plaignant de règles abondantes, prolongées et fréquentes, on notait, au dernier jour des règles, des douleurs abdominales assez vives.

L'examen révélait une tumeur annexielle bilatérale, plus grosse et plus mobile à droite, fixée et douloureuse à gauche.

L'opération permit d'enlever un gros utérus contenant quelques noyaux de fibro-myome, des annexes présentant des lésions scléreuses bilatérales ; il existait une zone d'adhérence scléreuse dense entre l'isthme et le rectum qui fit penser à l'endométriome. De fait, l'examen histologique permit de trouver dans l'ovaire, en un point limité, des tubes glandulaires à épithélium cylindrique, avec présence de chorion cytogène, et d'autres cavités kystiques tapissées d'épithélium cylindrique, sans chorion cytogène (n° 6.269).

Un autre endométriome de l'ovaire a été découvert chez une femme de quarante-quatre ans, atteinte de métrorragies et présentant un volumineux fibro-myome. La lésion se présentait sous l'aspect d'un kyste hématique de l'ovaire droit adhérent.

Sur la coupe, on trouva, en un point limité, un aspect typique d'endométriome : tubes glandulaires à épithélium cylindrique reposant sur un chorion cytogène. En plein tissu conjonctif, on trouve quelques tubes glandulaires revêtus d'un épithélium cylindrique (n° 7083).

Il nous paraît assez difficile, dans ces tumeurs annexielles, formées de kystes à contenu hématique et d'un tissu scléreux rétractile, très adhérentes au ligament large épaissi et aux parois pelviennes, de déterminer le point d'origine précis de la lésion : ovaire, trompe, ligament large.

En tout cas, si le diagnostic d'endométriome peut être posé quelquefois avec une grande probabilité par l'examen clinique ou au cours de l'opération, il ne peut être établi avec certitude que par l'examen histologique.

Dans un cas où les lésions constatées à l'opération : kystes bilatéraux des ovaires à contenu épais, brun chocolat entourés d'adhérences denses et scléreuses, avec intégrité relative des trompes avaient fait penser à l'endométriome, l'examen avait montré en un point limite du kyste un épithélium cylindrique, mais le tissu conjonctif ne présentait pas nettement l'aspect du tissu cytogène. L'examen de nouvelles coupes permit de mettre en évidence la présence de lipides dans la paroi du kyste et de considérer la lésion comme un kyste hémorragique (n° 7401).

La nature exacte des kystes hématiques à contenu goudron ou chocolat, trouvés sur l'ovaire ou à son voisinage immédiat, peut donc être difficile à préciser, même par l'examen histologique, et l'on n'est auto-

risé à conclure à l'endométriome que si l'on trouve les éléments caractéristiques : épithélium cylindrique reposant sur un chorion cytogène.

Dans un cas d'*endométriome du péritoine pelvien à foyers multiples*, l'aspect macroscopique très particulier a conduit tout de suite au diagnostic pendant l'opération.

La malade, âgée de trente-six ans, se plaignait de douleurs pelviennes et d'une sensation très pénible de pesanteur à l'anus. Elle accusait une recrudescence des troubles au moment des règles. L'examen ne montrait rien autre chose qu'une légère rétroversion utérine, avec sensation d'une petite tumeur latéro-utérine droite.

La persistance et l'intensité croissante des douleurs conduisirent à l'intervention.

Il existait sur le péritoine, en arrière du ligament large droit, une petite saillie du volume d'un haricot, de coloration violacée, deux ou trois petites saillies de même aspect, du volume d'une tête d'épingle noire, près de l'insertion de la trompe, et une autre, plus grosse, en arrière du ligament rond. On voyait encore quelques petites saillies bleuâtres à la surface d'une zone d'adhérences entre l'utérus et le rectum.

L'aspect si particulier de ces lésions suggéra le diagnostic d'endométriome, qui fut confirmé par l'examen histologique, montrant des tubes glandulaires, en général revêtus d'un épithélium cilié, des hémorragies dans la cavité des tubes et, autour, un chorion cytogène tout à fait analogue à celui d'une muqueuse utérine (n° 7507).

Nous avons observé deux endométriomes à localisation assez exceptionnelle.

Un *endométriome de la fosse ischio-rectale*, reconnu avant l'intervention à cause des douleurs dont il était le siège pendant la période menstruelle (Palmer). Il se présentait comme une tumeur du volume d'un gros œuf, dure et douloureuse, occupant la fosse ischio-rectale droite, assez régulière, mobile, remontant assez haut sur la partie postéro-latérale du vagin et faisant fortement saillie dans le rectum. L'examen histologique a confirmé le diagnostic (n° 6298).

Nous avons trouvé un *endométriome de la paroi du rectum* chez une femme opérée pour fibrome hémorragique. Il se présentait comme une tumeur du volume d'une noix, incluse dans la paroi antérieure du rectum. L'extirpation entraîna l'ouverture de la cavité du rectum (n° 5846).

Rappelons que chez une de nos malades, présentant un endométriome de l'ovaire, il y avait aussi un endométriome de la paroi vésicale.

A plusieurs reprises, lors de l'examen histologique de tumeurs annexielles inflammatoires, nous avons rencontré, dans la paroi des trompes ou à leur voisinage, des cavités d'apparence glandulaire, revêtues d'épithélium cylindrique, analogues à celles qui ont été observées par MM. Gosset et Bazy. Mais, en l'absence de chorion cytogène typique,

il nous paraît difficile de ranger ces lésions parmi les endométriomes.

Endométriomes de l'utérus. — Trois fois, les lésions siégeaient sur l'utérus. Elles se présentaient sous l'apparence de fibro-myomes, mais l'examen histologique permit de découvrir, dans le fibro-myome lui-même ou dans la paroi utérine, des îlots de tubes glandulaires entourés de chorion cytogène typique.

Dans l'une de ces tumeurs, les tubes présentaient d'assez nombreuses cellules ciliées, sans hémorragie dans l'intérieur. Le chorion cytogène présentait une trame conjonctive anormalement dense. Certains tubes n'étaient pas encore entourés de tissu cytogène : il semblait que le tissu myomateux soit infiltré par des tubes glandulaires et que chacun de ces tubes « induise » autour de lui la formation d'un tissu cytogène en agissant sur les éléments conjonctifs avoisinants ; en certains points existe parallèlement une réaction lymphoïde (n° 6183).

Nous avons trouvé aussi des formations endométrioïdes dans un gros polype cavitaire de l'utérus enlevé par hystérotomie vaginale : cette tumeur pourrait être qualifiée d'adéno-myome, mais, en raison de son siège intra-utérin, les éléments épithéliaux pseudo-glandulaires qu'elle contient ne sont peut-être que des portions d'endomètre entraînées par le développement de la tumeur (n° 5921).

Ces observations confirment le polymorphisme anatomique des endométriomes. Elles montrent que, dans certaines conditions, le diagnostic clinique peut être envisagé avec une grande probabilité quand la tumeur formée par l'endométriome est le siège de douleurs particulièrement vives au moment des règles, et surtout à la fin des règles, et quand l'observation attentive montre l'augmentation de volume de la tumeur à chaque période menstruelle. Ces signes ne sont d'ailleurs pas constants.

Le diagnostic ne peut être établi avec certitude que par l'examen histologique ; l'endométriome est caractérisé par la présence de tubes ou de cavités revêtus d'épithélium cylindrique semblable à l'épithélium utérin, reposant souvent sur un chorion cytogène, parfois entourés de fibres musculaires lisses, contenant souvent du sang plus ou moins altéré, et formant quelquefois, en particulier dans l'ovaire, des kystes plus ou moins volumineux, à contenu goudron ou chocolat.

Les kystes à contenu goudron ou chocolat trouvés dans l'ovaire, au voisinage d'endométriomes, ne sont pas toujours eux-mêmes des endométriomes. Ils présentent souvent la structure de simples kystes folliculaires.

Plusieurs fois, l'endométriome n'a été reconnu que par l'examen histologique, dans des cas où l'on aurait pu croire à un fibro-myome banal, une salpingite, un kyste ovarien. Il est certain que beaucoup passent inaperçus en l'absence d'examen systématique de toutes les pièces opératoires.

Nous ne pensons pas que l'on puisse indifféremment employer, comme certains le font, les termes d'endométriome et d'adénomyome.

Le terme d'endométriome, plus compréhensif, s'applique aux formations ectopiques composées de tubes glandulaires revêtus d'épithélium cylindrique analogue à celui de l'utérus et reposant sur un chorion cytogène, qu'elles soient en continuité avec l'endomètre ou qu'elles se produisent à distance.

Le terme d'adénomyome convient aux formations plus complexes, spécialement développées dans les organes pourvus de fibres musculaires, et dans lesquelles le développement des fibres musculaires lisses est associé au développement de l'épithélium et du tissu cytogène.

L'analogie de ces formations avec l'endomètre repose sur les caractères morphologiques, sur la régression observée après castration, sur la réaction déciduale du chorion au cours de la grossesse.

L'analogie fonctionnelle repose sur l'existence d'hémorragies cataméniales, d'ailleurs inconstantes dans les endométriomes. Ceux-ci ne présentent pas tous l'évolution cyclique qui conduit à l'hémorragie menstruelle. On y retrouve des signes d'action folliculinique dans les analogies d'aspect de leur épithélium et de l'épithélium utérin et la preuve de l'action folliculinique est fournie par la régression observée après castration.

Nous n'avons pas retrouvé les tests d'action de la progestérone, mais nos malades ont toujours été opérées en période post-menstruelle.

Il serait intéressant de rechercher dans quelle mesure l'endométriome subit, au cours du cycle, les modifications liées aux actions hormonales, mais il est certain que sa réceptivité vis-à-vis d'elles est très incomplète.

Nous n'avons pas observé jusqu'ici de signes cliniques ou histologiques de dégénérescence maligne. Nous n'avons pas observé non plus de récidives, mais une de nos malades, pour qui l'opération a été conservatrice, présente encore des troubles qui nous donnent des craintes.

Sur la présence de formations endométriales dans les vaisseaux du myomètre. A propos de la pathogénie de l'endométriose,

par MM. **S. Ascheim, P. Brocq** et **J. Varangot.**

Nous avons eu l'occasion d'étudier tout récemment une pièce opératoire, qui nous a paru comporter des enseignements utiles et fournir quelques lumières nouvelles sur la question si complexe de la pathogénie de l'endométriose.

Il s'agissait d'une femme de trente-cinq ans, sur laquelle l'un de nous (P. Brocq) pratiqua le 19 avril 1939 une hystérectomie pour fibrome avec conservation de l'ovaire gauche.

La pièce opératoire était constituée par un utérus présentant sur sa face postérieure un myome du volume d'une pamplemousse. La cavité utérine était un peu agrandie, mais sa lumière n'était pas déformée par

la saillie du fibrome. La muqueuse utérine était macroscopiquement normale. Sur la coupe, le myome ne présentait aucune particularité remarquable, si ce n'est que, dans la sous-séreuse, les veines étaient très dilatées.

La trompe droite était normale et l'on trouvait dans l'ovaire droit un corps jaune, très récemment formé.

Le désir d'étudier l'aspect histologique de la muqueuse utérine nous conduisit à prélever, sur cette pièce, d'apparence très banale, un fragment d'endomètre et le myomètre adjacent.

Sur les coupes histologiques, la muqueuse utérine avait une apparence normale : les glandes présentaient l'aspect du début de la phase de sécrétion. La coloration par le carmin de Best y révélait la présence de glycogène. Le stroma était lâche et infiltré par places de cellules rondes.

Les limites entre l'endomètre et le myomètre étaient généralement assez nettes.

Nous fûmes fort étonnés de découvrir à distance de cette muqueuse normale, en plein muscle, des formations endométriales, qui siégeaient manifestement à l'intérieur de vaisseaux. Cette constatation fort insolite nous parut mériter un supplément d'investigations. Pour élucider les dimensions et les rapports de ces inclusions vasculaires, le fragment fut débité en coupes striées, afin de pouvoir faire une reconstruction dans l'espace. 130 coupes furent ainsi étudiées.

Les inclusions intra-vasculaires se présentaient sous des aspects différents :

1° Tantôt il s'agissait de formations glandulaires nettement individualisées, constituées par de grandes cellules cylindriques, renfermant du glycogène et délimitant une cavité centrale. Les grandes cellules étaient particulièrement accompagnées par un magma anhiste, infiltré par des cellules à noyaux pycnotiques et par des leucocytes. Les glandes étaient contenues à l'intérieur de vaisseaux plus ou moins élargis, renfermant des globules rouges dans leur lumière, et qui paraissaient bien être des vaisseaux sanguins, des veines, et non des lymphatiques.

En de nombreux endroits, ces formations glandulaires étaient fixées à l'endothélium vasculaire par suite d'un accolement intime de l'épithélium cylindrique au revêtement pariétal du vaisseau.

2° Tantôt on trouvait, dans de très petits vaisseaux, des inclusions de cellules cylindriques, rangées en palissades, ne revêtant pas une structure glandulaire, mais très nettement fixées à la paroi et reposant sur l'endothélium vasculaire.

3° Dans deux vaisseaux, on trouvait des inclusions endométriales de volume important, fixées à la paroi. Or, l'étude des coupes sériées permettait de constater que ces deux vaisseaux se réunissaient en un seul, complètement rempli par une véritable endométriose, constituée par des glandes et du tissu cytogène. A la fin de la série, ce vaisseau se divisait à nouveau et l'on voyait alors deux veines renfermant du tissu endométrial.

Sur ce fragment de myomètre, débité en série, nous n'avons pas décelé moins de 21 formations glandulaires, intravasculaires, différentes.

Nous avons étudié plusieurs autres prélèvements myométriaux, provenant de diverses régions de l'utérus et du myome, en ne retrouvant qu'une fois seulement des formations analogues. Dans l'ovaire, sur les coupes que nous avons examinées, il n'y avait pas d'inclusions endométriales. Un corps jaune récent, bien vascularisé, en occupait un des pôles. On y voyait aussi un follicule, dont la granulosa était plissée, les cellules granuleuses augmentées de volume et l'ovocyte situé au milieu d'un cumulus oophorus nettement individualisé.



Le nombre même de ces inclusions, leur adhérence aux parois vasculaires, la présence d'un magma anhiste en voie d'organisation à leur contact, permet de ne pas les considérer comme des artefacts.

Ces formations n'ont pas pénétré dans les vaisseaux ni au moment de l'opération, ni au moment de la fixation de la pièce, ni pendant le prélèvement et encore moins au cours de la confection des coupes.

Leur présence dans la lumière des vaisseaux est antérieure à ces manipulations.

Ces éléments glandulaires étaient bien vivants, leur cytoplasme renfermait des inclusions de glycogène. Il était au même stade sécrétoire que celui des glandes de l'endomètre.

Il s'agit donc là de véritables greffes intravasculaires de fragments de muqueuse utérine. Il est difficile de se faire une idée de l'endroit même où la pénétration dans les vaisseaux de ces éléments endométriaux s'est produite. On ne peut qu'émettre des hypothèses à ce sujet.

Les remaniements vasculaires importants, qui accompagnent les phénomènes menstruels, ont joué probablement un rôle favorisant. Il est très remarquable d'ailleurs que dans toute la classe des mammifères on ne retrouve de lésions d'endométriose que chez les femmes et chez les femelles de quelques primates. Or, ce sont là, précisément, les seules espèces, qui présentent ces phénomènes de destruction périodique de l'endomètre, constituant la menstruation.

Il y a là certainement plus qu'une simple coïncidence.



L'existence de formations endométriales dans les vaisseaux du myomètre a été déjà signalée par d'autres auteurs. Sampson, Gricouroff ont retrouvé, l'un dans des veines, l'autre dans des vaisseaux lymphatiques, des inclusions glandulaires, greffées sur l'endothélium vasculaire.

Huber a observé, dans une grossesse interstitielle, une veine remplie de formations endométriales, qui avaient subi des transformations déciduales.

Tout récemment Philipp et Huber ont découvert dans une endométriose de la paroi rectale une veine remplie de tubes glandulaires.

Néanmoins, notre cas est remarquable par le nombre et l'étendue des inclusions vasculaires, que l'étude de coupes sériées a permis de déceler. Il ressemble beaucoup aux faits signalés par Sampson.

R. Meyer a nié la réalité de ces inclusions intra-vasculaires.

D'après cet auteur, il s'agirait de polypes endométriaux, faisant saillie dans la lumière d'un vaisseau, mais en repoussant l'endothélium

sans franchir cette barrière. Nous avons eu l'occasion d'examiner les pièces de M. Gricouroff, qui a eu la très grande amabilité de nous les montrer. Nous pouvons affirmer que, dans son cas et dans le nôtre, l'interprétation proposée par R. Meyer était insoutenable.

Aussi, considérons-nous comme actuellement démontré le passage possible de fragments d'endomètre dans les vaisseaux.

Une telle constatation a une grande importance pathogénique. Elle apporte un argument de poids en faveur de la théorie de l'origine métastatique de l'endométriose, défendue d'abord par Sampson, avec quelques restrictions, puis par Halban, qui voulut la généraliser.

En constatant la présence de formations endométriales dans les vaisseaux du myomètre, nous avons probablement saisi le point de départ de ces métastases bénignes. Leur réalité ne nous paraît pas devoir être mise en doute à la lumière de ces faits nouveaux.



Peu de questions de pathologie générale ont suscité plus de discussions et d'hypothèses que l'histogénèse et la pathogénie de l'endométriose. Les théories dysembryoplasiques et métaplasiques sont incapables d'expliquer la pluralité des localisations de l'endométriose, dont la liste s'allonge de plus en plus à mesure que l'on connaît mieux cette affection. Cependant, la théorie de Letulle (du petit utérus), qui fait appel à la possibilité d'utérus accessoires, pourrait expliquer le développement de certains noyaux possédant à la fois une cavité glandulaire, avec chorion cytogène, et une ceinture de fibres musculaires.

En fait, l'endométriome paraît bien provenir de l'endomètre adulte lui-même, et non du développement de restes embryonnaires ou d'une métaplasie du péritoine.

La *voie de dissémination de l'endomètre* peut être variable. L'endométriose utérine peut provenir du bourgeonnement par continuité de la muqueuse elle-même ; il y a longtemps que Cullen l'a démontré.

Sampson a ultérieurement émis l'hypothèse que des fragments d'endomètre pouvaient se greffer dans le péritoine à la faveur d'un reflux du sang menstruel dans les trompes. Cette théorie a été très discutée ; on a émis des doutes sur la réalité du reflux tubaire cataménial et sur les capacités de greffe des fragments endométriaux, contenus dans le sang menstruel.

Tout récemment Philipp et Huber ont renouvelé la théorie de la greffe, en montrant la très grande fréquence (19 cas sur 23) de l'endométriose de la portion interstitielle de la trompe, chez les malades présentant des localisations intrapéritonéales. D'après ces auteurs, l'endomètre peut envahir de proche en proche la zone proximale de l'oviducte et en obturer la lumière. De là, des fragments de muqueuse peuvent être, à n'importe quelle phase du cycle, transportés dans le péritoine

par voie tubaire et s'y greffer. Les figures données dans le mémoire de Philipp et Huber sont très démonstratives et elles permettent de rendre compte de l'existence, depuis longtemps constatée, de fragments d'endomètre, libres dans la lumière tubaire (nous en possédons un cas très net). Cette explication supprime deux des points faibles de la théorie de Sampson : le reflux tubaire du sang menstruel et les capacités douteuses de l'endomètre menstruel à donner un greffon bien vivant et capable de « prendre ». Mais cette théorie n'explique pas les localisations extra-péritonéales de l'endométriose.

Aussi Halban, reprenant une hypothèse antérieurement émise par Sampson, pense-t-il que, seule, une métastase vasculaire puisse rendre compte de tous les cas d'endométriose, quel que soit leur siège. L'existense de tubes glandulaires dans les ganglions pelviens, la constatation récente de foyers d'endométriose dans les muscles des membres (Mavratil et Kramer, Mankin, Biebl), et enfin la découverte d'inclusions endométriales dans les vaisseaux du myomètre viennent fournir de sérieux arguments à la théorie de Halban.

Cette théorie a heurté les conceptions doctrinales de nombreux auteurs pour qui, seules, les tumeurs malignes peuvent pénétrer dans les vaisseaux et essaimer par cette voie. Mais il faut bien admettre que l'endomètre est un tissu très particulier. Tous les mois il est détruit, tous les mois, sous l'influence d'une hormone de croissance d'une extraordinaire activité, il se régénère, avec une rapidité, qui ne le cède en rien à la vitesse de prolifération des néoplasmes les plus envahissants.

Le passage dans les vaisseaux de quelques fragments de ce tissu, qui peut présenter une croissance aussi active, ne nous paraît pas, *a priori*, devoir être considéré comme une éventualité impossible.

Nous possédons maintenant des preuves certaines de cet envahissement vasculaire.

Halban pensait que la dissémination de l'endomètre se faisait *seulement* par voie vasculaire et lymphatique. Nous n'adopterons pas cette attitude, qui nous paraît trop exclusive, car nous croyons que, dans certains cas d'endométriose intrapéritonéale, la greffe peut se réaliser par voie tubaire ou utérine (opérations ouvrant la cavité utérine, césarienne, fundique ; ou atteignant les parois de l'utérus, ventro-fixation).

La malignité mise à part, l'endométriose présente, quant à son mode de dissémination, de frappantes analogies avec le cancer. L'endomètre peut se propager de proche en proche, il peut envahir la circulation sanguine ou lymphatique et essaimer à distance par cette voie, il peut se greffer sur le péritoine. Si nous ignorons encore, pour beaucoup de cas, la part respective de ces différents modes de transport, la réalité de leur existence nous paraît certaine.

L'observation que nous rapportons ici nous a paru contribuer à cette démonstration et c'est ce qui nous a incités à vous la faire connaître.

M. J. Okinczyc : Sans vouloir discuter la réalité de la diffusion des endométriomes par voie veineuse, je voudrais faire remarquer que les endométriomes observés ne l'ont jamais été au-dessus de l'ombilic, dans le poumon par exemple ou dans le foie. Je sais bien qu'on peut expliquer ces métastases *proches* par la faculté de ces cellules de se fixer rapidement à l'état de greffon. Il n'en est pas moins vrai que ces métastases restent dans un rayon assez rapproché de la zone génitale.

Mon ami Brocq a fait allusion à des endométriomes des membres. Je voudrais lui demander ce qu'il pense de ces cas et de leur authenticité, car leur rareté autorise cette demande de précision.

M. Pierre Brocq : Je répondrai à mon ami Moulonguet que la malade n'avait subi ni curettage, ni hystérographie.

A M. Okinczyc je dirai que, si l'on ne connaît pas d'endométriomes intra-thoraciques, par contre 3 cas d'endométriome des membres ont été publiés, dont 2 au niveau du membre supérieur. Deux des chirurgiens, qui ont signalé ces faits exceptionnels, ont eu l'extrême obligeance de nous envoyer leurs préparations histologiques. Ces préparations ont été examinées par MM. Ascheim et Varangot et par d'autres anatomo-pathologistes des plus compétents : ce sont des endométriomes typiques. J'ajouterai que, dans deux de ces observations, il s'agissait de petites tumeurs, adhérentes aux tissus voisins, et qui présentaient, au moment des menstruations, des poussées congestives et douloureuses.

Etude de la tension artérielle et du système neuro-végétatif au cours de la maladie opératoire,

par MM. **M. Larget** et **J.-P. Lamare,** associés nationaux.

De nombreux chirurgiens, à cette tribune et dans les journaux médicaux, ont rapporté leurs recherches concernant les troubles chimiques sanguins qui compliquent la maladie opératoire.

Nous-mêmes, avec nos élèves Darnis et Meunier, et avec l'aide de M. Lecoq, le distingué chef de laboratoire de l'hôpital de Saint-Germain, avons suivi l'évolution de ces mêmes variations chimiques.

Il nous est apparu que les importantes modifications observées, entre autres celles de la chlorémie, de la polypeptidémie, de la glycémie, de la réserve alcaline, ne constituaient qu'un des aspects de la maladie opératoire.

L'étude systématique des variations corrélatives de la coagulation sanguine nous a conduits, avec notre élève Robert-Claude Weyl, à ajouter encore à notre thérapeutique post-opératoire.

Cette nouvelle orientation de nos recherches nous a incités tout

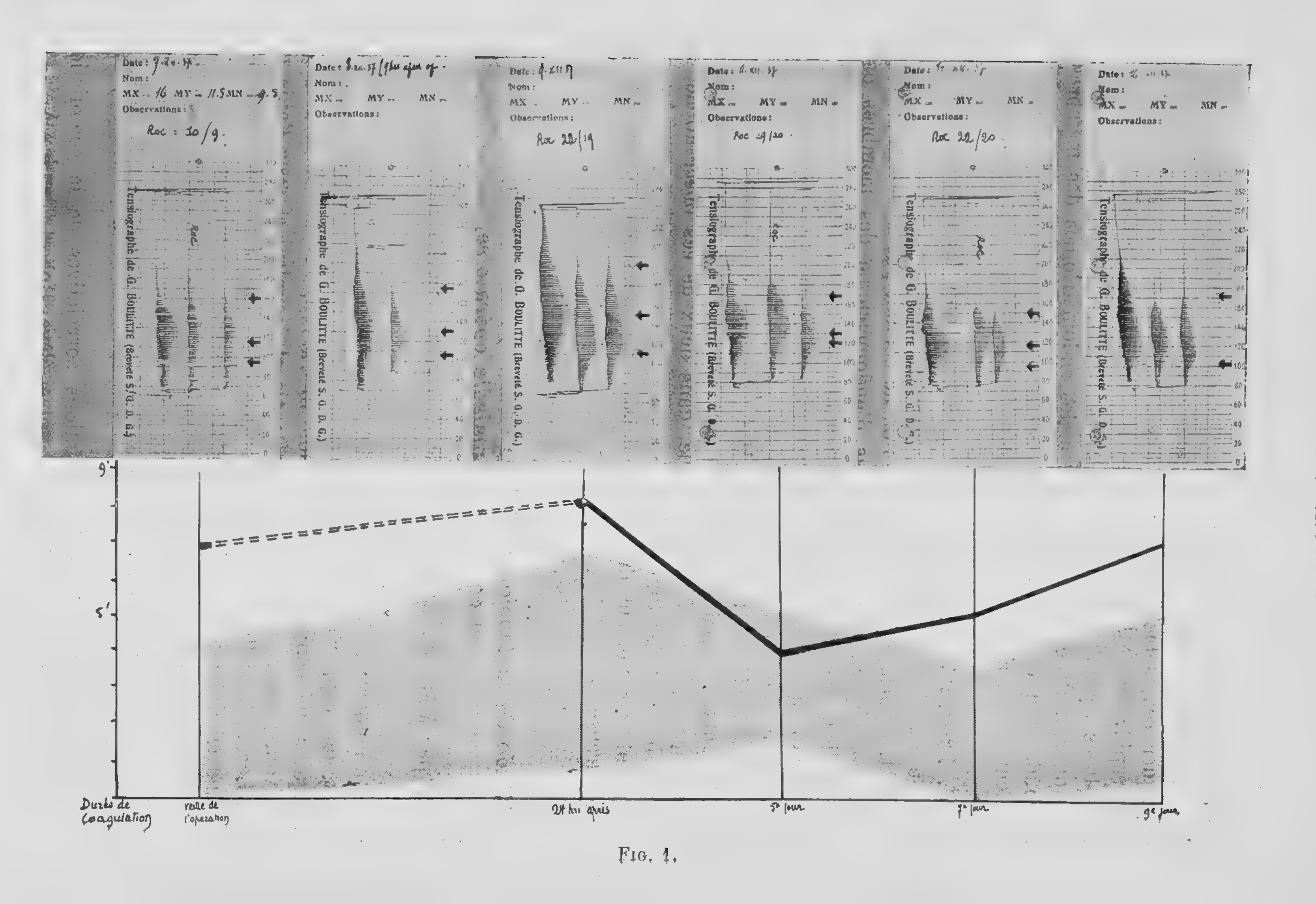

Date :
Nom :
MX MY MN
Observations :
Roc : 10/9.
Roc 22/19
Roc 19/20
Roc 22/20
Tensiographe de G. BOULITTE (Breveté S. G. D. G.)
9'
5'
Durée de coagulation
veille de l'opération
24 hrs après
5e jour
7e jour
9e jour

FIG. 1.

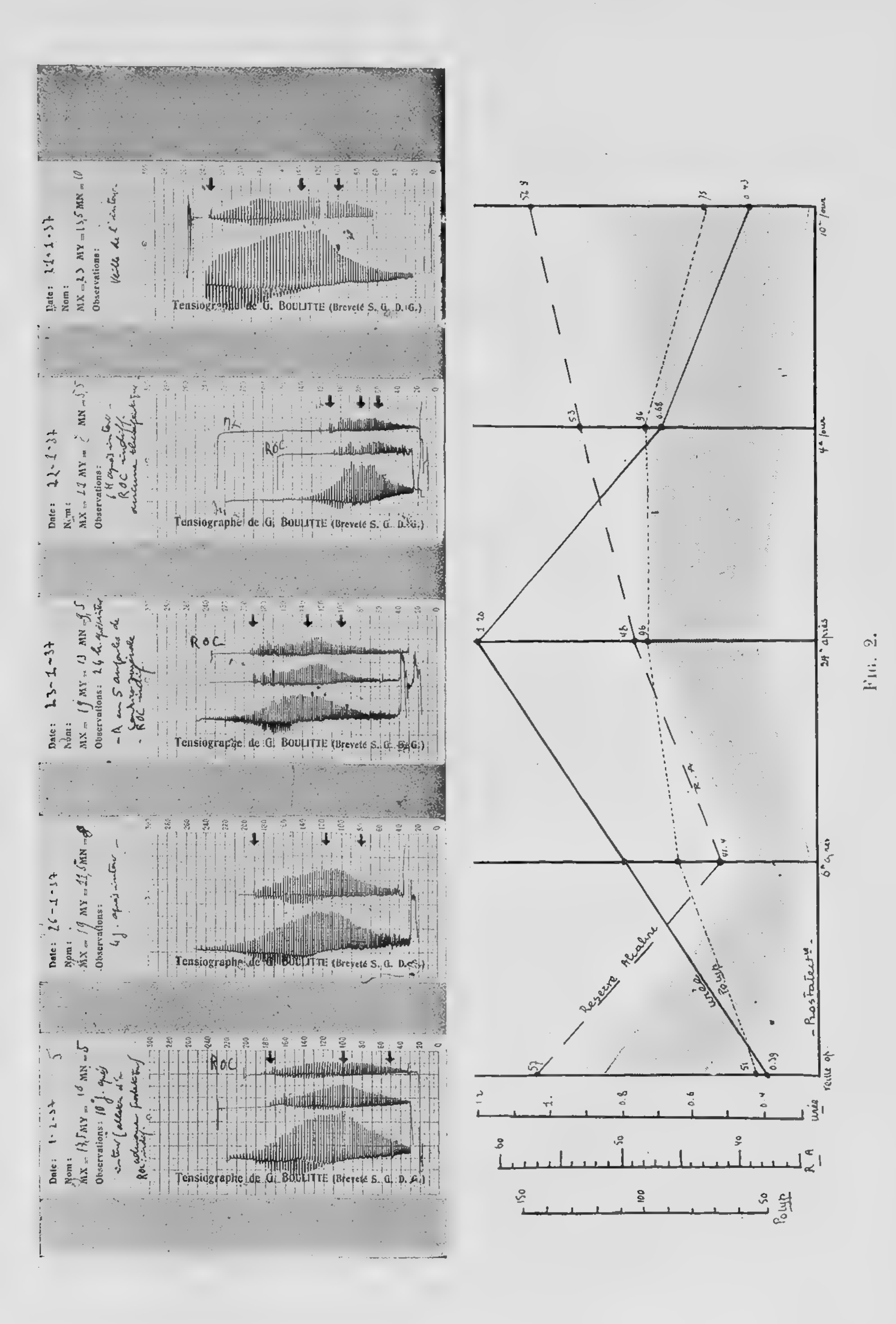

Tensiographe de G. BOULITTE (Breveté S. G. D. G.)
Date:
Nom:
Observations:
ROC
Reserve Alcaline
Urée
Polyp
Prostatect.
R A
Polyp
Urée
veille op.
24 h après
4e jour
10e jour

FIG. 2.

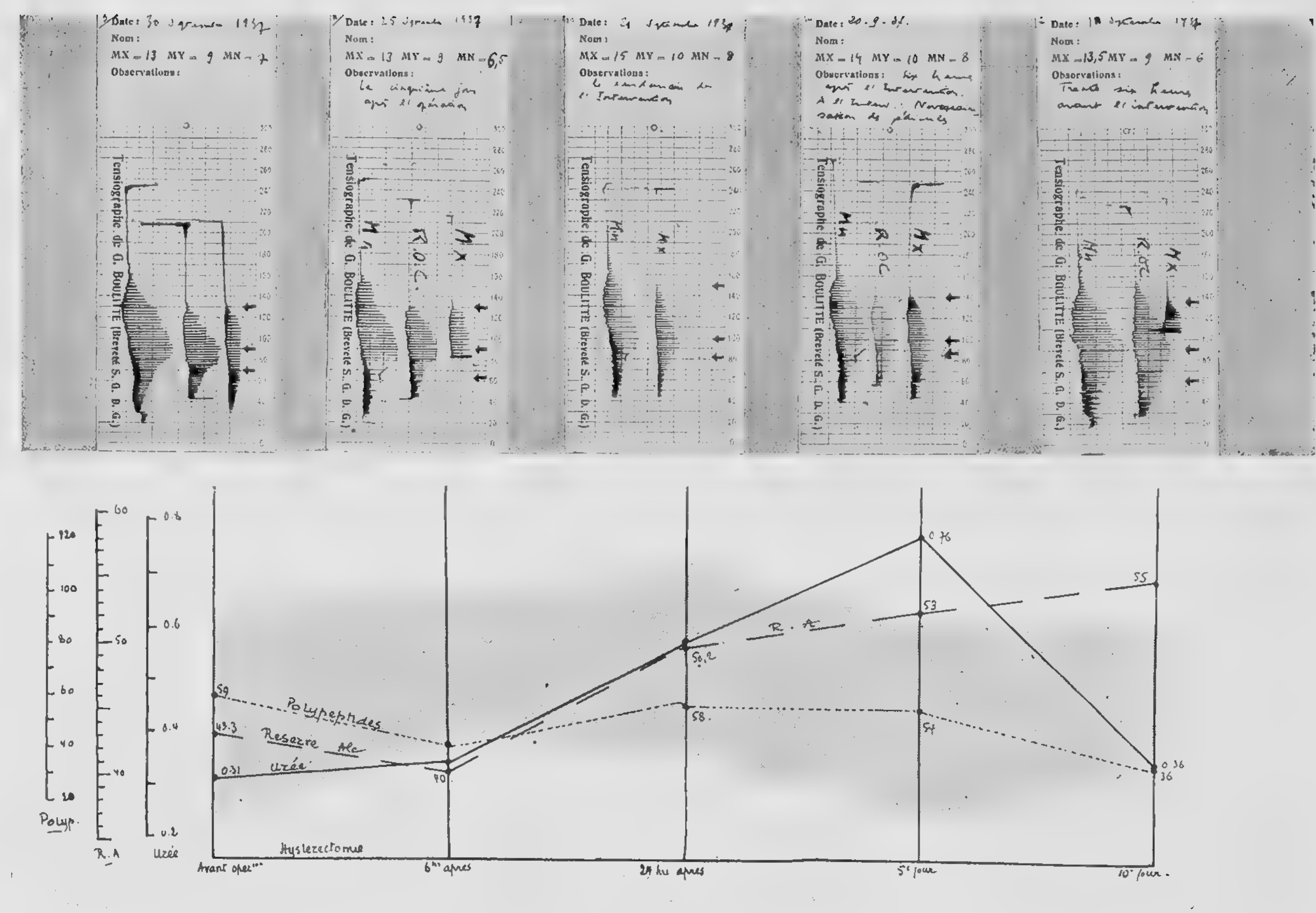

Date :
Nom :
MX = 13 MY = 9 MN = 7
Observations :
Tensiographe de G. BOULITTE (Breveté S. G. D. G.)
Date :
Nom :
MX = 13 MY = 9 MN = 6,5
Observations :
Tensiographe de G. BOULITTE (Breveté S. G. D. G.)
Date :
Nom :
MX = 15 MY = 10 MN = 8
Observations :
Tensiographe de G. BOULITTE (Breveté S. G. D. G.)
Date : 20.9.37.
Nom :
MX = 14 MY = 10 MN = 8
Observations :
Tensiographe de G. BOULITTE (Breveté S. G. D. G.)
Date :
Nom :
MX = 13,5 MY = 9 MN = 6
Observations :
Tensiographe de G. BOULITTE (Breveté S. G. D. G.)
Polypeptides
Reserve alc
Urée
R. A
Hystérectomie
Avant opér.
6 h. après
24 h. après
5e jour
10e jour
Polyp.
R. A
Urée

FIG. 3.



GASTRECTOMIE
COLLAPSUS AIGU POST-OPERATOIRE
MORT EN 3 HEURES
Tensiographe de G. BOULITTE (Breveté S. G. D. G.)
Observations:
Chlore sang total
Glycémie
Réserve
Alcaline
Polypeptides
Urée

FIG. 4.

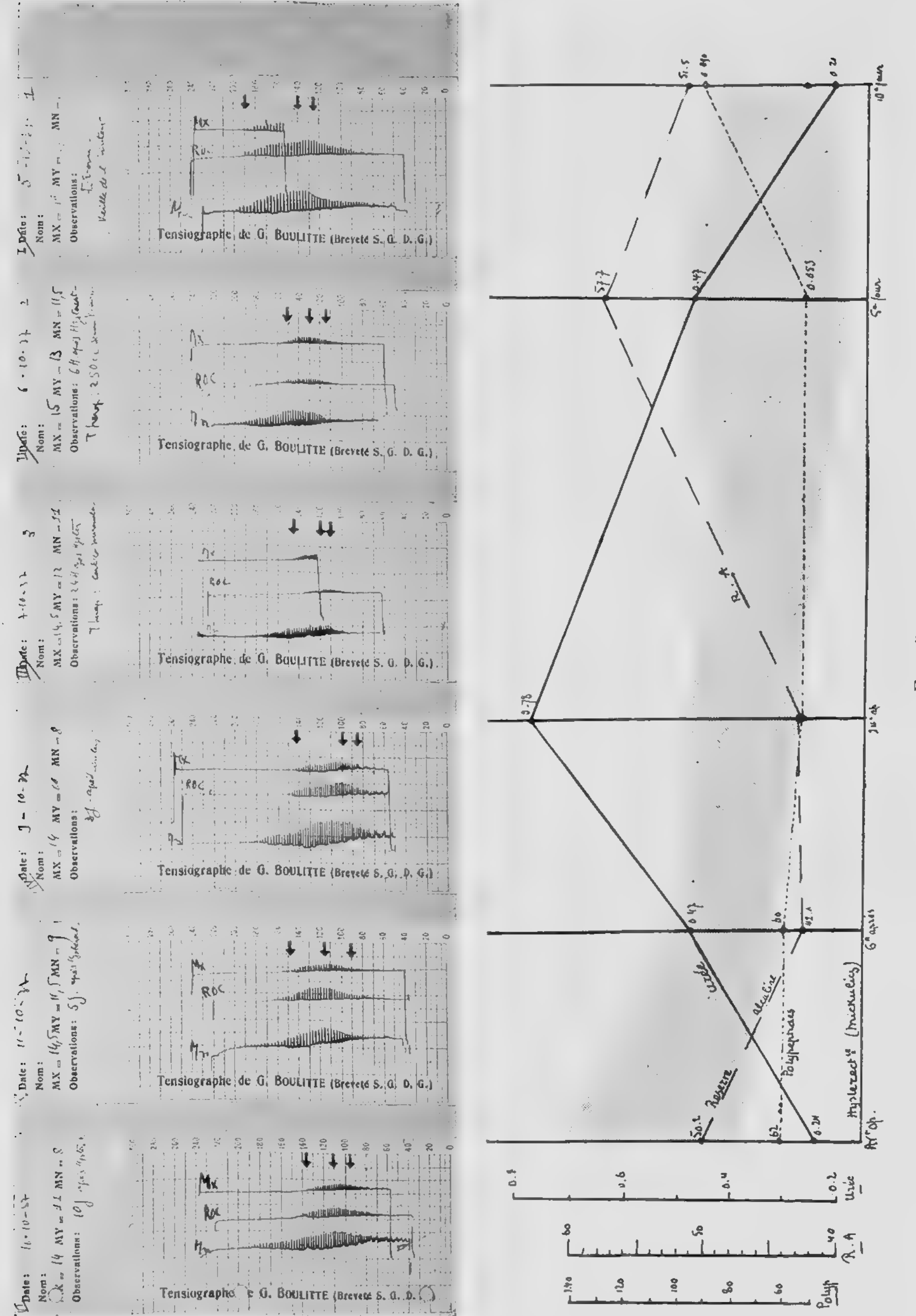

Tensiographe de G. BOULITTE (Breveté S. G. D. G.)
Date:
Nom:
Observations:
Urée
R. A
Polyp.

FIG. 5.

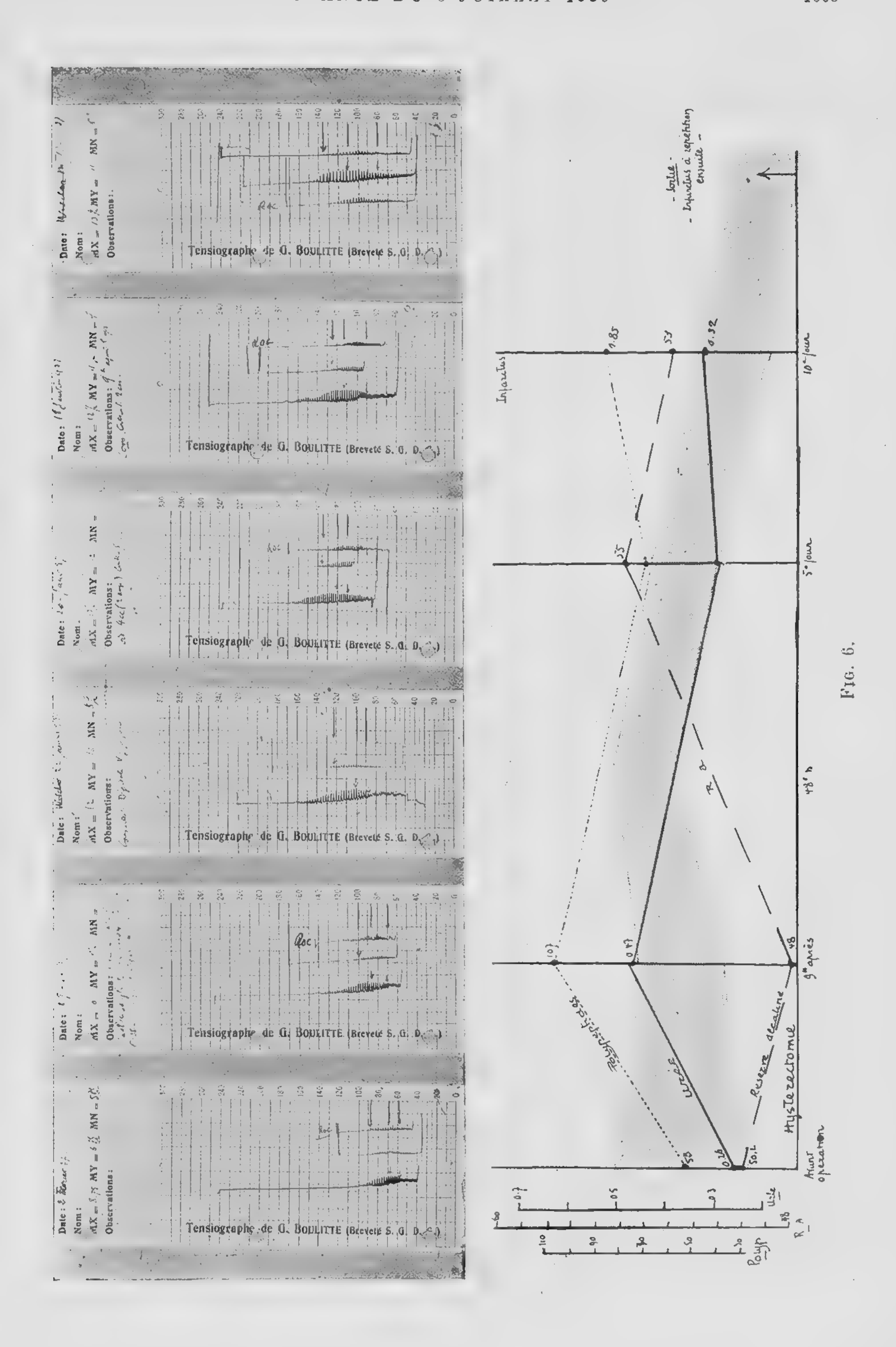

Tensiographe de G. BOULITTE (Breveté S. G. D. G.)
Date :
Nom :
Observations :
Infarctus
10e jour
5e jour
48 h
9h après
Avant opération
Urée
Polypeptides
Réserve alcaline
Hystérectomie
R A
Polyp
Urée

FIG. 6.

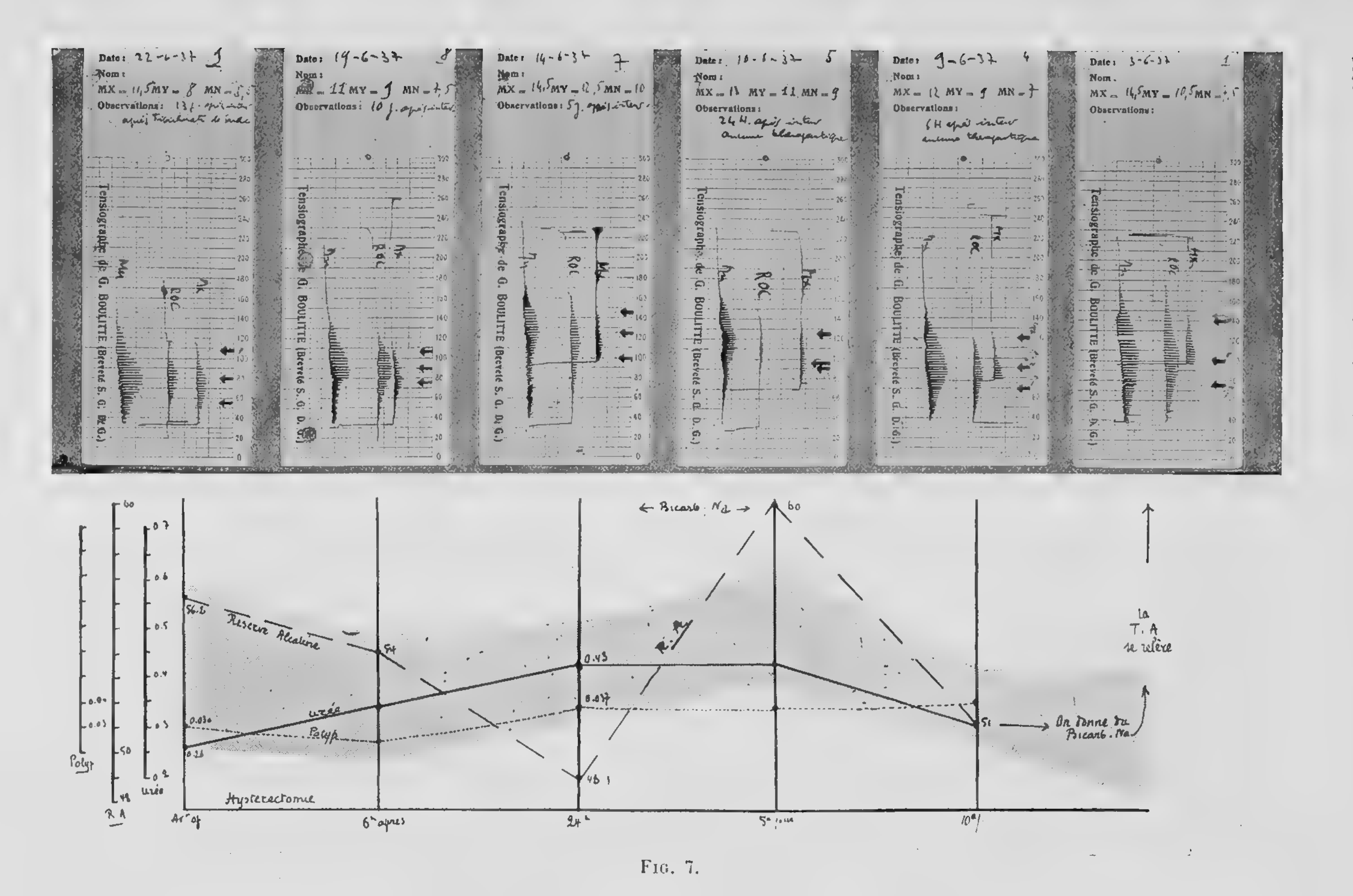

Date : 22-6-37 9
Nom :
MX = 11,5 MY = 8 MN = 5,5
Observations :
Date : 19-6-37 8
Nom :
MX = 11 MY = 9 MN = 7,5
Observations : 10 j. après inter
Date : 14-6-37 7
Nom :
MX = 14,5 MY = 12,5 MN = 10
Observations : 5 j. après inter
Date : 10-6-37 5
Nom :
MX = 13 MY = 11 MN = 9
Observations :
Date : 9-6-37 4
Nom :
MX = 12 MY = 9 MN = 7
Observations :
Date : 3-6-37 1
Nom :
MX = 14,5 MY = 10,5 MN = 5
Observations :
Tensiographe de G. BOULITTE (Breveté S. G. D. G.)
ROC
Bicarb. Na
Réserve Alcaline
urée
Polyp
Hystérectomie
la T. A se relève
On donne du Bicarb. Na
Av. op
6 h après
24 h
5 jours
10 j.
R. A
Polyp

FIG. 7.

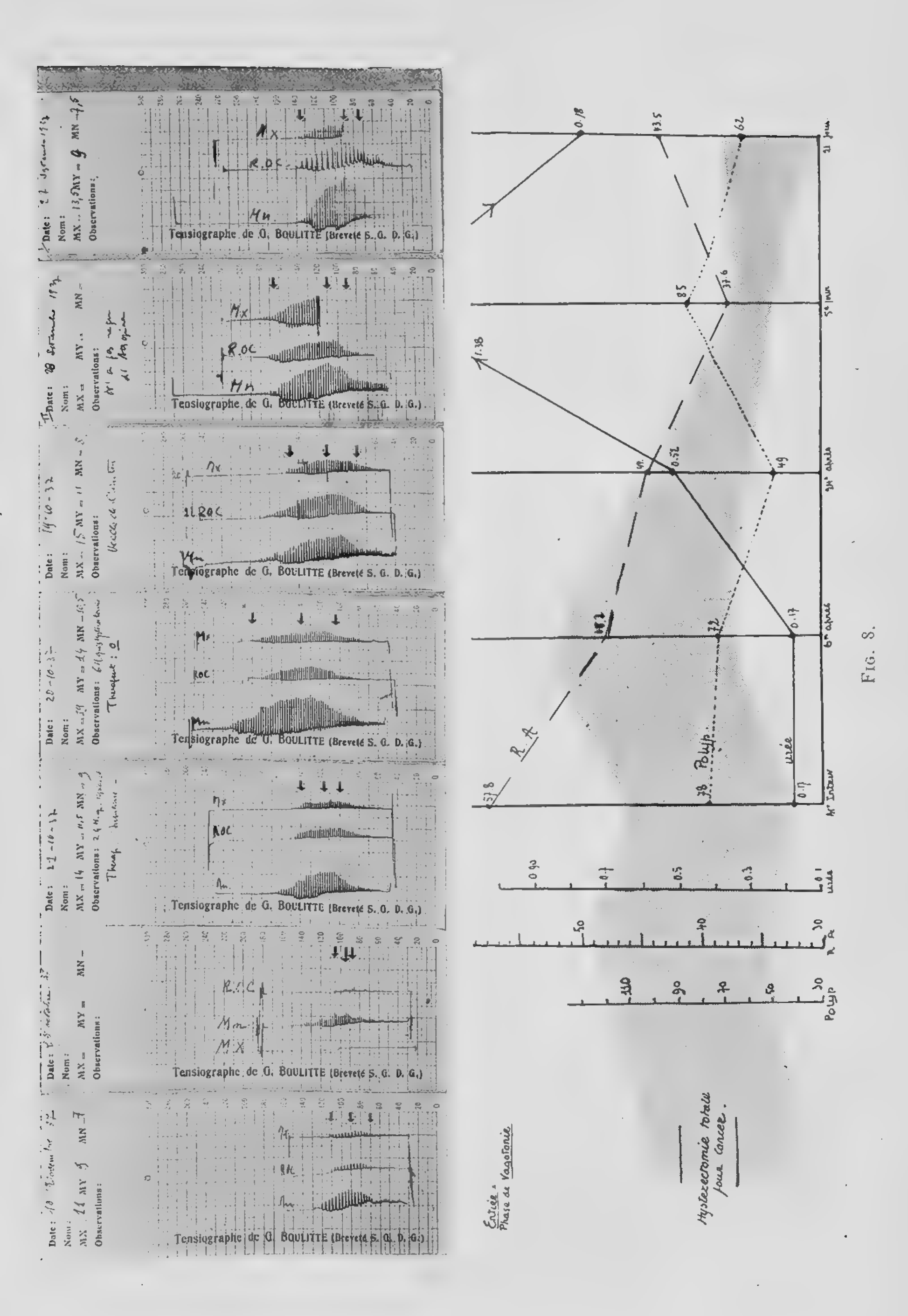

Tensiographe de G. BOULITTE (Breveté S. G. D. G.)
R.A
Polyp.
urée
Entrée : Phase de Vagotonie
Hystérectomie totale pour cancer.

FIG. 8.

naturellement à mesurer la tension artérielle de nos opérés. Les renseignements fournis par ce dernier mode d'exploration nous ont paru bientôt singulièrement intéressants et dignes de vous être communiqués.

Le tensiographe de Boulitte, dont nous nous sommes servis pour ces mesures, offre, malgré ses imperfections, l'avantage de traduire les moindres variations de la tension artérielle et d'en fournir *des tracés comparables*.

Nous avons observé que, *chez certains opérés, la tension artérielle reflétait fidèlement les courbes de la coagulabilité et du chimisme sanguins. Chez d'autres, au contraire, en dépit de modifications importantes de la plupart des éléments chimiques du sang, la tension artérielle demeurait à peu près stable.* Pas de chute de la maxima, ou mieux, pas d'écrasement de la tension artérielle par rapprochement de la Mx et de la Mn. Cette dernière catégorie d'opérés semblait « étaler » pour ainsi dire, mieux que les premiers, au point de vue tensionnel, les modifications sanguines contemporaines de la maladie opératoire.

Serrant le problème de plus près, nous nous sommes aperçus tout d'abord que la chute de la tension artérielle correspondait bien plutôt soit à une hypercoagulabilité sanguine, ce qui se conçoit aisément, soit à une baisse de la réserve alcaline (fig. 1 et 2).

La chute de tension en rapport avec la baisse de la réserve alcaline peut s'expliquer par la transformation, attribuée par Loeper à l'acidose, des acides aminés en bases amino-toxiques, telle l'histamine hypotensive. La modification tensionnelle précède même parfois la baisse alcaline. Comme l'ont montré expérimentalement Lecoq et Duffau, l'imprégnation acide du muscle (acidose locale) précède en effet toujours la baisse de la réserve alcaline (acidose générale).

Fidèlement et vite, la tension artérielle rend donc cliniquement perceptible toute modification physique et aussi cette grave altération chimique du sang.

Mais pourquoi n'en est-il pas de même chez tous les opérés ? Tout dépend, croyons-nous, de l'équilibre du système vagosympathique du sujet, que l'étude du R. O. C. nous a beaucoup aidés à déterminer.

La recherche du R. O. C. est sans doute une manœuvre d'exploration imparfaite, mais les données qu'elle fournit, complétées par l'observation clinique du vagomimétisme, tel que l'a décrit Loeper, nous paraissent suffisantes pour nous renseigner sur le mode d'orientation vagale ou sympathique d'un malade.

Or, le sujet à prédominance vagale est prédisposé à l'écrasement tensionnel. Le sujet à prédominance sympathique, en revanche, est doué d'une remarquable résistance à l'agression opératoire.

Dès que celle-ci est déclenchée, ils sont l'un et l'autre soumis à l'histaminémie hypotensive, que Tinel a étudiée et attribuée *à l'attrition des nerfs*. Mais si cette hypotension opératoire aggrave l'hypotension

cholinémique naturelle du vagotonique, elle se trouve neutralisée par l'adrénalinémie du sympathicotonique.

Le résultat de ces inter-réactions est reflété par la tension artérielle. Il peut être prévu et suivi par l'étude du R. O. C.

Si la tension artérielle « *tient* », et *quels que soient les chiffres fournis par les dosages sanguins*, quels que soient les signes cliniques, la rupture d'équilibre sera de courte durée (fig. 3).

Si la tension artérielle « s'écrase », alors s'amorce et risque de se développer inéluctablement, si aussi aucun correctif n'intervient, le redoutable collapsus aigu post-opératoire, proche parent du syndrome pâleur-hyperthermie (fig. 4).

*
* *

De ces constatations découle dès maintenant la nécessité de *déterminer au préalable l'état neuro-végétatif du futur opéré et, s'il y a lieu, d'en corriger le déséquilibre, comme aussi d'imprégner de novocaïne*, à la manière de Leriche, les pédicules nerveux avant ligature ou section, les tissus pariétaux ou profonds avant toute distension ou dilacération.

Ajoutons que, dans la première période de la maladie opératoire, le traitement endocrinien (en particulier par injections de cortico-surrénale et d'insuline), dirigé contre la cause même du syndrome pathologique, nous paraît plus indiqué que les correctifs chimiques, qui ne s'adressent qu'aux conséquences visibles du déséquilibre. Nous pensons également que les analeptiques vasculaires trouvent plus d'indications que les toni-cardiaques purs.

Depuis que nous appliquons strictement ces règles, nos suites opératoires immédiates se sont montrées exemptes d'incidents graves.

*
* *

L'étude des manifestations successives de la maladie opératoire nous conduit à envisager maintenant les accidents moins précoces, qui sont, eux, toxiques ou infectieux. Qu'il s'agisse d'insuffisance ou d'encombrement des émonctoires, d'anaphylaxie, d'acidose par jeûne, d'hématomes ou de suppurations, toutes ces modifications vasculaires ou humorales, les agressions microbiennes créent à l'opérateur des soucis nombreux, car elles sont génératrices de thromboses, d'infarctus, de mort subite.

Infection et intoxication agissent sur l'équilibre neuro-végétatif et en aggravent le déséquilibre, s'il en est.

Ici encore, lorsque la tension artérielle « *tient* », il n'y a rien à craindre. Si elle tend à « *s'écraser* », c'est l'indice d'un déséquilibre physico-chimique, prélude d'accidents graves : baisse de la réserve alcaline, ralentissement de la coagulation. *C'est toujours à l'instant où la réserve alcaline est la plus basse que se produisent les infarctus.* Cet

effondrement coïncide habituellement avec une polypeptidémie élevée (fig. 5, 6, 7, 8).

Il faut, bien entendu, se hâter de dire que l'orientation neuro-végétative ne saurait influencer l'évolution d'une thrombose cardio-pulmonaire totale ou d'un infarctus très étendu. De telles lésions sont, chez tous les sujets, mortelles. Mais les infarctus moyens et petits, les embolies d'origine phlébitique tuent les uns, épargnent les autres.

Ici, tout dépend, croyons-nous, de l'état du système neuro-végétatif au moment de l'incident.

Sympathicotoniques et vagotoniques subissent les mêmes assauts, que conditionnent des causes pareilles. Mais si les premiers, après avoir fléchi, résistent ensuite et guérissent, les vagotoniques habituels ou momentanés cèdent aussitôt et meurent subitement ou rapidement à la moindre attaque. Un simple traumatisme psychique peut suffire, et peut-être est-ce là une explication de ces cas d'embolie sans embolie signalés par Ameuille.

Nous pensons que la mesure du temps de coagulation, la surveillance étroite de la tension artérielle, l'observation répétée du R. O. C. permettent non seulement de prévoir, mais aussi de prévenir et de corriger. Ils dictent l'administration des vagolytiques, des sympathicomimétiques, des alcalinisants, des anticoagulants. Les effets d'une telle thérapeutique sont d'ailleurs corroborés par les recherches expérimentales de Villaret, Justin-Besançon et Bardin.

*
* *

Les recherches que nous avons poursuivies ont pour conséquences des gestes simples qui complètent, précèdent et suppléent, dans une certaine mesure, les dosages chimiques complexes, parfois difficiles, souvent impossibles.

Notre expérience porte sur l'étude de plus d'un millier de courbes de tension artérielle, l'exécution d'un nombre égal de dosages chimiques sanguins, à propos d'opérations diverses.

Choisissant pour exemple l'hystérectomie pour fibrome, une de celles des interventions dont les opérateurs se soucient plus que de toutes autres, nous calculons que, dans un premier groupe d'opérées soumises à la seule vaccination, nous avons perdu, de mort très rapide ou subite, 5 malades sur 116 opérées.

Dans une deuxième phase, au cours de laquelle notre thérapeutique s'est augmentée de l'emploi de substances anti-coagulantes et de correction chimique, nous n'avons eu à déplorer qu'un échec sur 140 interventions. Cet échec concernait une vagotonique évidente, qui fut à l'origine de nos nouvelles recherches.

Notre dernière statistique se compose de 190 hystérectomies. Aucun décès ne l'assombrit encore, *mais, surtout, nous avons la conviction d'avoir, par notre manière de faire, évité des catastrophes imminentes.*

En revanche, nous avons eu la surprise de perdre, dans le même temps, 2 ou 3 malades atteints d'appendicite chronique ou de simple hernie. chez lesquels l'intervention chirurgicale bénigne, exempte d'incidents, semblait autoriser une guérison facile, mais auxquels nous n'avions pas cru devoir, en raison de cette bénignité même, appliquer dans son détail la méthode qui assurait le succès d'interventions réputées dangereuses.



L'orientation vagale ou sympathique des opérés nous semble donc avoir une influence considérable sur la léthalité. Les sympathicotoniques constitutionnels (fixés sur cette orientation) représentent environ 10 à 15 p. 100 des sujets, les vagotoniques constitutionnels environ 5 p. 100. Les oscillants, amphotoniques, sont les plus nombreux. Ce sont aussi précisément ceux chez lesquels on ne peut prévoir les complications qu'à la condition d'explorer fréquemment leur orientation, variable d'un moment à l'autre.

Il serait bien utile de connaître les causes des oscillations de ces malades dans un sens ou dans l'autre. Ce problème retient actuellement notre attention. Peut-être doit-on tenir compte, entre autres causes, des variations de la pression atmosphérique, sur lesquelles Annes-Diaz, Moog et Bärtschi ont attiré l'attention. Ce sont là des considérations auxquelles on n'a pas attaché, peut-être, assez d'importance.

M. **Basset**: J'ai écouté avec beaucoup d'intérêt la communication de MM. Larget et Lamare. Ils ont abordé une question d'une complexité extrême. Je ne voudrais leur signaler qu'un élément de cette complexité. Je suis moi-même chargé, pour l'année prochaine, d'un rapport sur la Tension artérielle, en fonction non pas de la maladie post-opératoire au cours de laquelle MM. Larget et Lamare ont étudié les rapports de cette tension avec la réserve alcaline, l'acidose, etc., mais en fonction du mode d'anesthésie employé.

J'ai fait prendre, à l'heure actuelle, une centaine de courbes de tension artérielle étudiée dans ses rapports avec différents modes d'anesthésie, la tension étant prise la veille de l'opération, pendant celle-ci et le lendemain.

Je signale à MM. Larget et Lamare que le mode d'anesthésie a une action importante sur la tension artérielle post-opératoire. Suivant que le sujet est opéré sous rachi-anesthésie ou endormi à l'éther, au cyclopropane, au protoxyde d'azote, etc., ou qu'on a fait de l'anesthésie locale, suivant encore que ces anesthésies ont été ou non précédées de l'administration d'analgésiques, la réaction sur la tension artérielle est très variable. Cette notion va rendre les recherches de MM. Larget et Lamare encore plus complexes. Le mode d'anesthésie est un élément dont il faut certainement tenir compte du point de vue de la tension

artérielle post-opératoire, non pas peut-être plusieurs jours après l'opération, mais au début de la période post-opératoire.

Les recherches que je poursuis me permettent de l'affirmer.

Remarques sur la technique de l'apicolyse complémentaire de la thoracoplastie,

par M. **Robert Monod.**

A côté de guérisons fréquentes, guérisons que le temps a bien souvent confirmées, la thoracoplastie est quelquefois suivie d'échecs. La cause la plus habituelle de ces échecs est due à l'accrochage du poumon en dedans et en arrière, le long de la colonne vertébrale.

Le résultat de cet accrochage est que le collapsus du poumon, satisfaisant dans le sens *transversal*, c'est-à-dire de dehors en dedans, l'est moins dans le sens *vertical* et, également, dans le sens antéro-postérieur.

Si le siège des cavernes que l'on cherche à affaisser est externe, ce collapsus incomplet n'a guère d'importance ; il n'en est pas de même si les cavernes sont plus internes ; dans ce cas, elles occupent assez fréquemment la languette pulmonaire, qui reste accrochée le long du rachis. Cette situation n'est guère favorable à leur affaissement, quand elle ne provoque pas leur agrandissement, cette portion du poumon amarrée en haut étant, de ce fait, spécialement exposée aux tractions résultant du traumatisme respiratoire. Pour remédier à cet inconvénient, on a essayé d'augmenter l'étendue des résections costales et, notamment, de les élargir dans le sens transversal.

Dans ce but ont été préconisées la désarticulation costo-vertébrale et même la résection des apophyses transverses (Maurer).

Ainsi s'est peu à peu réglée une technique de thoracoplastie partielle paravertébrale, actuellement la plus répandue, applicable aux lésions du sommet, consistant en des résections costales réduites en hauteur, la résection se limitant à 3 ou 5 côtes, mais élargies dans le sens transversal.

Il ne paraît pas, cependant, que les modifications de la technique portant uniquement sur le désossement de la paroi, aient beaucoup amélioré la qualité du collapsus du poumon, ce dernier étant loin d'obéir passivement aux lois du modelage de la paroi.

C'est ainsi que le désossement le plus poussé en arrière ne peut empêcher que le poumon reste accroché en haut, en arrière et en dedans et ne subisse, de ce fait, qu'un déplacement transversal ; le poumon, surtout comprimé de dehors en dedans, ne s'est pas abaissé, et son collapsus, surtout externe, est dès lors limité par une ligne oblique concave en dehors, dont l'extrémité interne remonte jusqu'à l'apex maintenu en situation inamovible, sous le dôme pleural.

*
* *

Cet inconvénient de la thoracoplastie est bien connu des chirurgiens spécialisés ; de là l'accueil favorable fait par la plupart d'entre eux

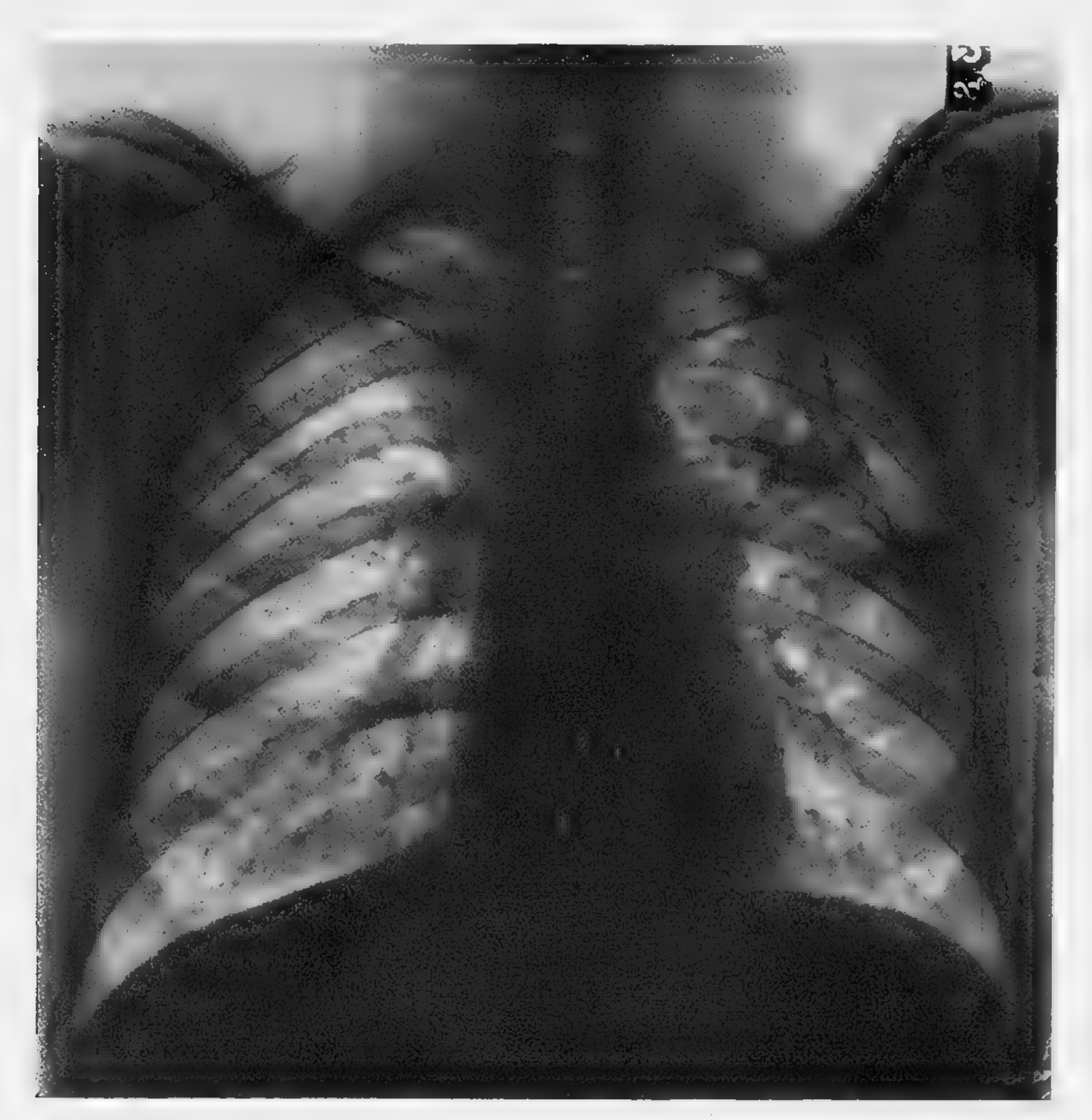


Fig. 1. — Lésions excavées du lobe supérieur gauche.

à la technique de Semb, d'Oslo, qui, en 1935, proposa de compléter l'action insuffisante des résections costales par la libération systématique du sommet du poumon, en détruisant, dans le but d'améliorer son affaissement, toutes les formations molles qui l'attachent aux parois du thorax. Les résections costales une fois achevées, il consacre à cette libération un temps spécial complémentaire. Semb a décrit sa technique sous le nom de thoracoplastie avec apicolyse *extra-fasciale*, parce que celle-ci passe *au-dessus* du fascia endothoracique, là où n'existe aucun plan de clivage ; elle nécessite, de ce fait, la section de toute une série

de ligaments ou brides adhérentielles et exige une dissection minutieuse, notamment au voisinage des vaisseaux sous-claviers et des cordons du plexus brachial.

Lorsqu'en 1937 M. Semb nous fit l'honneur de nous rendre visite dans notre service de l'hôpital Broussais et nous mit au courant de sa

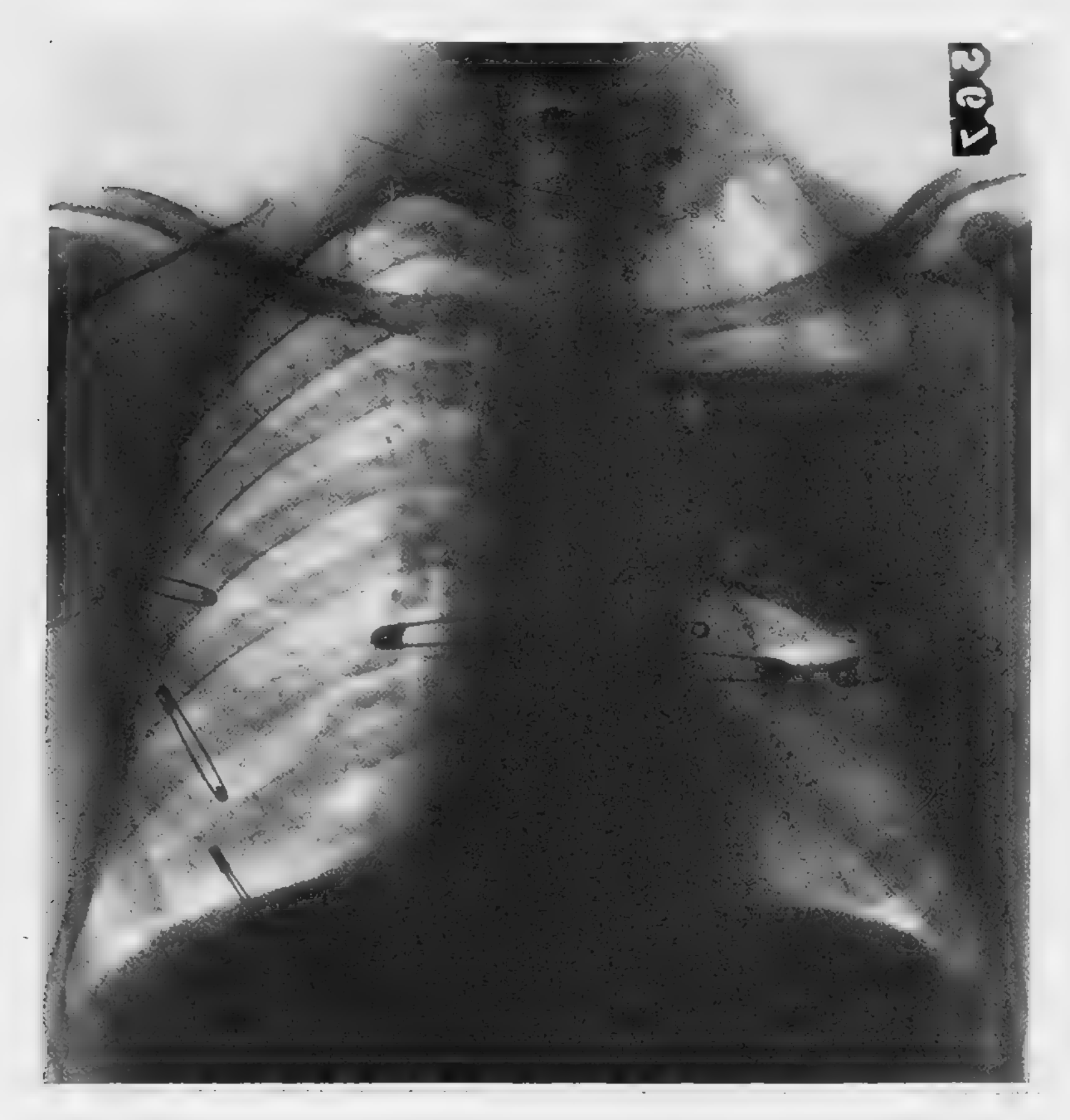


Fig. 2. — Résultat de la thoracoplastie en un temps complétée par un temps d'apicolyse.

technique, nous fûmes séduits par ce qu'elle apportait de nouveau dans la conception de la thoracoplastie.

Dès cette époque, la méthode fut alors appliquée à Broussais ; M. Iselin, assistant du service, a communiqué ses premiers résultats à la Société de la Tuberculose, à la séance du 8 mai 1937 et lui a, depuis, consacré plusieurs articles ; j'avais personnellement, à cette date, pratiqué moi-même plusieurs thoracoplasties, en suivant exactement la technique décrite par Semb.

*
* *

C'est presque à la même époque que fut introduite en France la technique du pneumothorax extrapleural mise au point par Graf et Schmidt.



Fig. 3. — Etat du poumon au moment où le malade quitte le service.

L'essai de cette technique nouvelle qui promettait peaucoup nous a pendant plusieurs mois détournés de la thoracoplastie avec apicolyse.

Bien que le pneumothorax extrapleural, tout en restant une méthode intéressante qui conserve ses indications, n'ait pas tenu tout ce que l'on en attendait, son principal inconvénient étant la persistance d'une poche extrapleurale exposée aux infections, nous lui devons de nous avoir instruits sur la nature des ligaments qui fixent le sommet du poumon, sur les conditions du décollement de la plèvre apicale et sur la valeur de l'apicolyse.

Préférant, quand je crée un pneumothorax extrapleural, pratiquer le décollement du poumon, non pas à l'aveugle, à bout de doigt, mais sous le contrôle de la vue, je me suis toujours donné le plus d'espace et de jour possible — en réséquant deux côtes et en m'éclairant d'une valve éclairante.

J'ai pu ainsi voir et constater au cours de mes interventions que le



Fig. 4. — Aspect de la cicatrice.

soi-disant appareil suspenseur de la plèvre n'adhérait pas à la plèvre et qu'il était toujours possible et souvent aisé de détacher, soit au doigt, soit au tampon, le dôme pleural de la calotte fibreuse qui ferme en haut l'orifice du thorax, à la condition expresse de passer dans l'espace décollable sous-fascial et, l'ayant trouvé, de ne pas en sortir.

Les véritables amarres du dôme à la paroi se trouvent toujours plus en dedans, au voisinage de l'attache vertébrale de la 1re côte ; c'est toujours autour de ce point que le dôme pleural libéré au cours de

l'intervention de la voûte fibreuse qui le coiffe, s'effile, reste suspendu et tourne comme autour d'une charnière.

Par contre, ces attaches internes, qui ont la valeur d'un ligament suspenseur, une fois sectionnées, le sommet du poumon recouvert par la plèvre s'abaisse immédiatement et son décollement du médiastin se poursuit ensuite vers le hile plus aisément et sans hémorragie, permettant un excellent collapsus vertical.



Dans le but de préciser certains *détails anatomiques* sur la façon dont le feuillet pariétal de la plèvre est fixé à la paroi thoracique, j'ai entrepris avec mes collaborateurs Fourestier, Pol Lecœur et Hertzog une étude d'ensemble de cet *espace décollable pleuro-pariétal* signalé et utilisé pour la première fois par Tuffier.

De ces recherches, qui aboutissent à des conclusions voisines de celles des auteurs qui ont récemment étudié cette région (Quénée, Leblanc, Dumas, Latarjet et Francillon, etc.) et dont le résultat fera l'objet d'une communication spéciale à la prochaine séance de la Société anatomique, je ne retiendrai que les *quelques points suivants :*

1° L'importance prise par le *fascia endothoracique au sommet du thorax* où il prend l'aspect et la consistance d'une coupole fibreuse interposée entre les vaisseaux sous-claviers et la plèvre.

2° L'existence presque constante d'un plan de clivage interposé entre le fascia et le dôme pleural permettant le décollement aisé de la plèvre, sans section de bride et de ligament à ce niveau.

3° Les véritables amarres de la plèvre sont reportées plus en dedans et représentées par les *vaisseaux et nerfs intercostaux*, au point où ils vont aborder l'espace intercostol.

Un rôle prépondérant semble dévolu au tronc artériel intercostal descendu de la sous-clavière et aux deux premiers nerfs intercostaux qui, en raison de leur trajet plus superficiel, sont très adhérents à la plèvre ; enfin une mention spéciale parmi ces amarres nerveuses doit être faite à *l'anastomose* qui unit la Ire paire dorsale à la 8e cervicale, c'est elle qui, par son adhérence et en raison de son volume, s'oppose le plus solidement à l'abaissement du dôme.

4° A côté des vaisseaux et des nerfs, il est constant de trouver dans cette région, véritable hile des deux premiers espaces intercostaux, et plus spécialement dans le segment postérieur du 1er espace intercostal, un ou deux *ganglions lymphatiques*.

Chez les tuberculeux, ces ganglions sont fréquemment volumineux et enflammés ; l'examen histologique nous a montré qu'ils n'étaient tuberculeux que dans environ la moitié des cas. Ces adénites s'accompagnent de péri-adénite et deviennent ainsi le centre d'un foyer d'adhérences, rayonnant autour des ganglions. Ces adhérences pathologiques

jouent à côté des attaches normales, dans la fixation du sommet du poumon, un rôle appréciable.

Elles contribuent avec les vaisseaux et les nerfs de la région à constituer un véritable ligament suspenseur de l'apex qui ferme l'espace décollable à ce niveau.

Ce complexe ligamenteux demande seul à être sectionné ; au-dessous de lui la libération de la plèvre des corps vertébraux et du médiastin est beaucoup plus aisée, elle peut se faire par voie sous-fasciale, par décollement comme au niveau du dôme pleural, mais il est amélioré par la section complémentaire des pédicules et des muscles intercostaux, au niveau de chaque espace où se poursuit l'apicolyse.



Nous inspirant de ces recherches, nous avons légèrement *modifié la technique de Semb* de la façon suivante :

1° La clef de l'apicolyse se trouvant au contact même du col de la 1re côte, nous *désarticulons la 1re côte*, ce qui facilite la section des amarres de la plèvre concentrées en ce point.

2° Partout où cela est possible, nous pratiquons une apicolyse non pas extra-fasciale, mais SOUS-FASCIALE.

Au niveau du dôme notamment, nous avons bien soin de ne pas crever le plafond fibreux qui ferme le thorax en haut et qui cache et protège les vaisseaux sous-claviers. Il nous paraît inutile, pour abaisser le poumon, de s'aventurer dans la voûte vasculaire, nerveuse et ligamentaire qui recouvre la voûte fibreuse, le plan de clivage se trouvant au-dessous.

En un mot, nous utilisons surtout l'espace décollable décrit par Tuffier, en ayant bien soin de rester sous le fascia, le fascia cache-vaisseaux, bien individualisé au niveau du dôme, comme nous le faisons au cours d'un pneumothorax extra-pleural.

Ce faisant, en dehors de la simplification de la technique, nous obtenons, comme autre avantage, une poche étanche dans laquelle il est possible d'insuffler de l'air pour maintenir le collapsus de l'apex au cours des premiers jours et d'éviter les réascensions qui ont été signalées.

3° Au total, nous ne quittons le plan sous-fascial qu'au moment *de la section des cordons nerveux* et dans la zone d'adhérences que nous avons décrite comme ligament suspenseur du poumon ; l'apicolyse que nous pratiquons mérite bien dans son ensemble et surtout au niveau du dôme le nom d'apicolyse SOUS-FASCIALE que nous lui donnons.



Les quelques points suivants complètent les directives de notre technique.

4° Toutes les fois où nous le pouvons, nous étendons la résection costale aux *cinq premières* côtes, de façon à collaber la presque totalité du lobe supérieur, l'apicolyse ainsi obtenue est en réalité une *lobolyse.*

Ceci dans le but d'éviter des retouches et pour tâcher d'obtenir l'affaissement des cavernes en *un seul temps opératoire.*

5° Pour augmenter l'étanchéité de la poche, nous *incisons* la paroi bas, au-dessous de *l'angle de l'omoplate.*

Nous sectionnons surtout le grand dorsal (en particulier ses attaches à l'angle du *scapulum*), beaucoup les fibres du grand dentelé, mais nous sommes très ménagers du côté du trapèze et du rhomboïde, ce dernier n'étant que dissocié.

6° Au moment de la fermeture de la paroi, la suture des muscles est faite en deux plans et aussi hermétique que possible.

La paroi est fermée complètement *sans drainage.*

7° Dès le lendemain de l'intervention, nous vérifions par une radiographie prise au lit l'importance de l'*épanchement lympho-hématique* qui occupe habituellement la cavité extra-pleurale résultant de l'apicolyse. Cet épanchement demande à être surveillé de près. S'il est peu gênant, s'il ne détermine ni dyspnée, ni réaction thermique, nous le laissons se résorber spontanément.

Dans le cas contraire, nous l'évacuons par ponction, et de l'air est injecté en remplacement ; son rôle est à la fois de s'opposer à la reproduction de l'épanchement résultant de l'aspiration produite par les mouvements respiratoires et de maintenir pendant les premières semaines le collapsus du poumon.

*
* *

Dans quelle mesure l'apicolyse complémentaire, telle que nous venons de la décrire, augmente-t-elle l'efficacité de la thoracoplastie ?

Au point de vue du résultat *immédiat, anatomique*, l'efficacité de l'apicolyse est indiscutable.

Dans la plupart des cas, en suivant la technique que nous avons décrite plus haut, on obtient un collapsus complet, aussi bien dans le sens transversal que vertical.

Comme vous pourrez l'apprécier vous-même, tout à l'heure, sur les radiographies que je projetterai, l'affaissement du poumon est certainement meilleur qu'avec la technique de la thoracoplastie courante où l'on ne se préoccupe que de sectionner des côtes.

Notre conclusion, conforme à l'opinion de Semb, est que l'apicolyse complémentaire améliore l'efficacité d'une thoracoplastie ; en permettant un collapsus vertical du poumon, elle favorise la fermeture des cavernes, principalement des cavernes internes les plus difficiles à affaisser.

On ne la pratiquera pas systématiquement dans tous les cas nécessitant une thoracoplastie.

Comme elle allonge la durée de l'intervention et nécessite une mobi-

lisation brusque du poumon, on la réservera à des malades jeunes, ayant un cœur en bon état, porteurs de lésions peu étendues, de siège interne mais non superficiel et bien stabilisées.

L'avenir de l'apicolyse complémentaire de la thoracoplastie dépend maintenant d'une mise au point rigoureuse de ses indications.

M. **Georges Lardennois** : M. Robert Monod vient de nous apporter, bien opportunément, son opinion autorisée sur les méthodes chirurgicales qui permettent, autrement que par la thoracoplastie classique, de favoriser la cure de la tuberculose pulmonaire. Sa communication paraît opportune car l'impression qui s'est dégagée des dernières discussions sur ce sujet dans les sociétés spécialisées est que la doctrine a besoin d'être unifiée. L'opération préconisée par Semb a le mérite de rendre moins dangereux le décollement du dôme pleuro-pulmonaire. Mais il faut nous rendre compte que le cheminement extra-fascial, s'il est relativement aisé sur la face externe de la plèvre, est beaucoup plus aléatoire sur la face interne, médiastinale.

En dehors, nous laissons adhérents sur la plèvre les éléments des espaces intercostaux et endocostaux, en haut quelques faisceaux celluleux ; par contre, en dedans, nous n'avons rien qui matelasse la plèvre, qui permette de rester à distance des lésions tuberculeuses, d'éviter les menaces de perforation, les dangers d'infection par propagation des germes des cavernes infectées.

Il nous faut donc éviter avec soin d'opérer par le procédé de Semb sur des cavités à situation interne ou à tendance interne. J'en montre ici un exemple au sujet duquel je me mettrai facilement d'accord avec M. Robert Monod pour une contre-indication du Semb. L'opération de Semb garde une partie des dangers de toutes les apicolyses, à savoir celui de la dissémination des germes et celui des poussées chaudes, mais il diminue certainement le danger d'effraction superficielle d'adhérences. A ce titre il mérite grande considération.

J'ai actuellement, avec MM. Dreyfus-Le Foyer et Olivier Monod, 40 cas d'opérations de Semb, et je n'ai eu à déplorer aucun décès opératoire ou post-opératoire dans le mois. Il me faut dire que nos cas étaient très sévèrement sélectionnés, nous avons usé de prudence dans l'indication et nous sommes restés prudents dans l'action.

Je ne crains pas d'avouer que, 9 fois sur 49 cas, nous avons reculé en cours d'intervention devant des difficultés d'apicolyse imprévues et excessives. Je considère qu'en chirurgie pulmonaire il est nécessaire de savoir reculer.

Semb indique, dans son article original, qu'il considère que son intervention convient à 80 p. 100 des malades qui lui sont présentés. J'en conclus qu'il est probable qu'une providence prudente et prévoyante a déjà sélectionné les malades qui lui sont amenés. Nous sommes loin, à Laennec, à la consultation de discussion d'indications du jeudi, de

trouver pareille proportion de candidats possibles à l'opération de Semb.

A propos du manuel opératoire, je rappellerai que Semb a bien vu le rôle fixateur des deux nerfs intercostaux supérieurs. Il spécifie bien que leur section est le premier temps nécessaire de l'apicolyse extra-fasciale.

Le pneumothorax extra-pleural, dans ses résultats, n'apporte pas la même rapidité ni la même sécurité que le Semb.

Le terme de pneumothorax extra-pleural est d'une ambiguïté fâcheuse. Il ne marque que l'accessoire du procédé qui est la contention du poumon affaissé par de l'air injecté dans la poche extra-pleurale. Il n'indique pas le principal qui est l'affaissement pleuro-pulmonaire à réaliser largement. Celui-ci est toujours la partie délicate et dangereuse de l'intervention, il s'agit d'un décollement para-pleural, c'est-à-dire sans les précautions spéciales de cheminement extra-fascial apportées par Semb. Ce décollement est mené souvent par une brèche étroite, car on craint, en réséquant plusieurs côtes, de nuire à l'étanchéité de la poche sus-pleurale.

Il faut que le décollement apical soit aisé, sans résistance ; il faut que l'affaissement soit régulier, symétrique, « bien équilibré », sans torsion des axes bronchiques.

Le pronostic est assez alourdi. Alors que sur le Semb authentique bien choisi, nous n'avons pas de mortalité opératoire, sur les 123 cas de pneumothorax extra-pleural, notre mortalité opératoire atteint 10 p. 100.

Et quelles complications dans les soins post-opératoires ! Surveillance de cette poche qui sans cesse se dégonfle, aujourd'hui tension à 20°, demain tension négative, surveillance de la réexpansion pulmonaire qui laisserait bâiller la caverne, surveillance du liquide épanché dans la zone décollée, qui augmente, qu'il faut évacuer, qui s'infecte si facilement en raison des infections autogènes sous-pleurales. C'est pour le patient, pour le chirurgien et ses aides un assujettissement difficilement supportable. Et pour aboutir à quels résultats ? Je demanderai à Robert Monod s'il a vu beaucoup d'évolutions idéales de cette intervention appelée, par une assimilation audacieuse, pneumothorax extra-pleural, je veux dire une réexpansion du poumon dans sa loge après cicatrisation des lésions cavitaires ? Pour ma part, je ne l'ai vue que trois fois, sur des opérés d'Olivier Monod.

Si la cavité extra-pleurale subsiste, quel sera son avenir ?

La nature a horreur du vide, la cavité néoformée extra-pleurale se remplira de liquide et ce liquide a bien des chances de s'infecter.

J'ai vu tout récemment une malade opérée de pneumothorax extra-pleural dix-huit mois auparavant, considérée comme guérie parce que sa caverne n'était plus visible, que son expectoration et son contenu gastrique étaient vierges de bacilles, nous revenir avec un large abcès froid de la poche extra-pleurale.

Le mieux que nous puissions faire de ces cavités, c'est de les combler aussitôt que possible par une bonne thoracoplastie, je dis aussitôt que possible et je dois dire si la chose devient possible.

J'aborde là un point qui mérite l'attention.

L'utilité du pneumothorax extra-pleural nous a paru, à l'usage, consister surtout en ceci : bien des sujets dont les lésions ne se stabilisent pas, qui ne prennent pas le chemin de pouvoir supporter une thoracoplastie efficace, se trouvent, après l'épreuve du pneumothorax extra-pleural, en meilleure condition. Ils paraissaient exclus de tout espoir chirurgical et ils deviennent opérables. Ils pourront prendre le cours fatidique du cycle des thoracoplasties successives. Le pneumothorax a joué, comme nous disons à Laennec, un rôle de « dépannage ».

Mais il reste tout de même encore à guérir le malade.

M. **Robert Monod :** Je répondrai à M. Lardennois que si je partage d'une façon générale son avis sur les inconvénients du pneumothorax extra-pleural, je ne pense pas que les reproches qu'il lui fait puissent s'adresser à l'apicolyse par laquelle, à l'imitation de Semb, on complète une thoracoplastie.

J'ai expliqué plus haut comment la pratique du pneumothorax extra-pleural m'avait instruit sur les possibilités du clivage du poumon. Mais, tout en ayant encore recours à lui dans certains cas, j'en ai restreint beaucoup les indications pour les mêmes raisons que M. Lardennois, parce qu'il laisse subsister une poche qui risque de s'infecter et parce qu'il reste une incertitude sur l'avenir de ces cavités, car les cas où l'on a vu le poumon revenir à la paroi après guérison sont actuellement encore bien rares. Il en va tout autrement dans les apicolyses complémentaires d'une thoracoplastie, car les cavités extra-pleurales ainsi créées ne persistent que peu de temps, l'affaissement secondaire de la paroi désossée arrivant à la combler rapidement, au bout de trois à quatre semaines, comme nous l'avons observé chez nos opérés.

Conformément à ce que nous a appris Semb, convaincu par ces résultats, j'ai essayé de compléter mes thoracoplasties par un temps d'apicolyse, que je cherche à faire en restant sous-fascial, notamment au niveau du dôme et d'ailleurs, réservant ce temps de décollement au traitement des seules cavernes non superficielles. En effet, de même que pour le pneumothorax extra-pleural, je déconseille le temps d'apicolyse pour les cavernes corticales, estimant la thoracoplastie classique plus sûre et aussi efficace dans ces cas.

La technique que je suis est entièrement inspirée par les conceptions de Semb et d'ailleurs ne s'en sépare que par quelques détails qui ne modifient en rien le principe de la méthode, que seuls Iselin et Bonniot ont jusqu'à présent défendu en France. C'est l'exposé de ce principe qui est le point essentiel de ma communication. Elle n'a d'autre sujet que de souligner l'utilité, dans certains cas, d'un temps systématique

d'apicolyse pour améliorer, après la résection des côtes, le collapsus du poumon et permettre une fermeture plus rapide des cavernes, même affaissées.

Les radiographies que je vous avais projetées me semblent confirmer les bons résultats de cette modification de la technique de la thoracoplastie. Je me crois donc autorisé à la recommander pour des cas d'ailleurs bien sélectionnés.

PRÉSENTATION DE MALADE

Mégacolon et mégavessie chez une fillette de dix ans,

par M. **Boppe.**

L'enfant que je vous présente me fut adressée il y a dix-huit mois, n'ayant jamais présenté de selles spontanées depuis sa naissance, en même temps elle était atteinte d'incontinence d'urine à prédominance nocturne.

L'examen clinique et radiographique mit facilement en évidence :

1° Un mégacolon surtout sigmoïde, mais intéressant également le rectum (ventre en tonneau ; circonférence au niveau de l'ombilic, 63 centimètres). Un lavement de plus de 1 litre ne provoquait aucun besoin d'expulsion (fig. 1).

2° Une mégavessie, ou si l'on préfère cette dénomination étiologique, une maladie du col de Marion ; globe vésical à l'ombilic, les mictions s'effectuant uniquement par regorgement. L'endoscopie montra un col vésical mamelonné et saillant, la pyélographie deux uretères un peu dilatés et surtout flexueux.

La coexistence du mégacolon et de la mégavessie est loin d'être rare chez l'enfant ; sur une quinzaine de mégacolons suivis par moi depuis quelques années, je l'ai observée trois fois.

Le 8 février 1938. 1° *Intervention par cœliotomie médiane.* Mégasigmoïde du volume d'un avant-bras d'adulte, d'aspect sacciforme ayant perdu ses bandelettes, se prolongeant jusqu'au fond du petit bassin par un mégarectum.

La coexistence du mégarectum contre-indiquait une colectomie et, d'autre part, une opération sympathique élective pouvait agir à la fois sur le mécanisme neuro-musculaire du côlon du rectum et de la vessie. Résection du plexus hypogastrique, du plexus mésentérique inférieur et de la chaîne sympathique lombaire gauche.

Pendant les huit à dix premiers jours, aucune modification, pas de

selles spontanées, persistance du globe vésical. Au dixième jour, première selle spontanée, puis les défécations quotidiennes spontanées s'installent et, de ce côté, tout rentre dans l'ordre. La guérison persiste depuis dix-huit mois, l'enfant est délivrée de ses lavements quotidiens. L'abdomen a notablement diminué de volume (circonférence, 45 centi-



Fig. 1.

mètres). Il est impossible de remplir de baryte sous tension l'anse sigmoïde, après introduction de 200 à 250 grammes. Le lavement est expulsé. Mais, et cela paraît être la règle dans tous ces cas, l'aspect morphologique radiographique du sigmoïde s'est peu modifié tant du point de vue calibre que du point de vue longueur (fig. 2).

Par contre, si l'intervention sympathique semble bien avoir rétabli

le mécanisme normal de la défécation de ce mégacolon « neurogène », son influence sur la vessie fut et demeura rigoureusement nulle. Dans ces conditions, au bout de trois mois d'attente, je me proposais de pratiquer une opération de Marion (résection endovésicale du col) comme je l'avais déjà fait plusieurs fois avec succès.



Fig. 2.

Les parents ne se laissant pas convaincre, j'eus l'idée, assez malencontreuse d'ailleurs, de faire faire le 7 mai 1938 une électrocoagulation du col par voie endo-urétrale. La rétention disparut immédiatement, mais fit place à une incontinence totale diurne et nocturne persistante.

Devant les demandes réitérées des parents, je réintervins le 15 octobre 1938. Je tentai une opération plastique par sangle musculaire péri-uré-

trale, utilisant le droit interne (procédé de Demel). L'intervention fut pénible et peu satisfaisante. L'urètre, à la suite de l'électrocoagulation, s'était rétracté, attiré vers le col vésical. Le méat était remonté, incorporé pour ainsi dire à la paroi antérieure du vagin. L'échec fut complet. Je réintervins le 21 février 1939. Après cystostomie large, j'explorai le col vésical, l'orifice en était béant, rigide, du calibre d'un gros cure-dents. J'incisai circonférentiellement la muqueuse à l'union de la vessie et de l'urètre en respectant seulement le quart antérieur de la circonférence. Après libération de la muqueuse vésicale, je chargeai de chaque côté dans la profondeur par deux points de catgut les tissus sous-muqueux, puis je suturai en longitudinale la plaie muqueuse, de façon à rétrécir autant que possible l'orifice vésical. Sonde vésicale à demeure.

Le résultat semble d'abord nul. A la fin du mois de mars, la cystostomie s'est refermée ; on enlève la sonde à demeure de l'urètre ; quelques jours après, la continence apparaît et se maintient depuis quatre mois. L'enfant, qui est retournée à l'école, présente encore des besoins impérieux d'uriner, il lui arrive de se mouiller avant d'avoir eu le temps d'arriver aux water ; elle a uriné au lit deux à trois fois depuis l'opération. Mais la rétention a disparu, plus de globe vésical, capacité de 120 c. c. au lieu de 700 à 800 avant l'opération.

Ce cas m'a paru intéressant pour deux raisons :

1° Par la coexistence du mégacolon et de la mégavessie que la plupart des auteurs expliquent par une innervation sympathique régionale commune.

2° Par le succès indiscutable pour le côlon et le rectum de l'innervation sympathique qui par contre n'a influencé en rien le mécanisme mictionnel.

PRÉSENTATION DE PIÈCE

Maladie de Nicolas-Favre du rectum,

par M. **R. Soupault.**

Comme suite à la discussion qui a eu lieu à une de nos dernières séances, à propos de la maladie de Nicolas-Favre du rectum, j'apporte une pièce provenant d'une opération que j'ai faite il y a quelques jours.

Il s'agit d'un homme d'une cinquantaine d'années, venu me consulter il y a deux ans pour des troubles de la défécation, qui avaient débuté deux ans auparavant en même temps qu'une fistule pour laquelle on serait intervenu sans apporter aucune amélioration. Depuis cette époque, il continue à perdre du sang, du pus et des glaires.

Il s'est fait soigner quelque temps à Saint-Antoine par notre collègue Cain, qui a porté le diagnostic de maladie de Nicolas-Favre et qui l'a traité par l'antimoine, le lugol et la haute fréquence, sans obtenir d'amélioration.

Actuellement, il est constipé, reste plusieurs jours sans aller à la selle. Abdomen météorisé, fièvre quotidienne.

A l'examen, muqueuse ano-rectale granuleuse au toucher ; à 7 ou 8 centimètres, on sent un rétrécissement dont les bords sont légèrement indurés.

A l'anuscope, muqueuse rouge, avec de petites érosions, des fausses membranes et des productions polypoïdes au-dessous du rétrécissement, quelques-unes étant même aperçues au-dessus.

Le tube ano-rectal paraît fixé.

Le malade est un ancien syphilitique, régulièrement traité, et avoue la sodomie. Réaction de Frei positive à l'antigène humain.

Un traitement sérieux et régulier à base de désinfectants et d'amunine améliore légèrement la situation locale, mais nullement les troubles fonctionnels.

En juin 1937, il y a par conséquent deux ans, l'état général décline de plus en plus ; la température atteint 38°5 chaque soir.

Le 4 juin 1937, *colostomie avec section complète de l'intestin.*

Trois mois plus tard, reprise de l'état général, de l'appétit. Localement, les lésions s'atténuent peu à peu. L'écoulement de glaires, de sang et de pus diminue dans de grandes proportions. On continue les lavages du segment intestinal exclu et la désinfection locale est très régulièrement poursuivie.

Au bout de deux ans, la situation se présente de la façon suivante : au toucher, anus normal, bon sphincter, aspect sec de la muqueuse qui présente de petites plaques blanchâtres de kératinisation mais qui est parfaitement souple jusqu'à 6 centimètres. A cette distance, le rétrécissement a pris l'aspect d'un diagramme scléreux avec orifice du diamètre d'un crayon, à bords minces. L'ensemble de l'organe et de l'atmosphère péri-rectale se mobilise bien dans le petit bassin, soit qu'on fasse pousser le malade, soit en déplaçant le doigt intra-rectal.

Le 1er juillet 1939, résection intra-sphinctérienne.

C'est cette pièce que je vous apporte.

On peut y noter :

1° L'aspect du rétrécissement qui ne représente plus qu'une toute petite bande pour ainsi dire cicatricielle mais suffisante, néanmoins, pour s'opposer à une fonction de défécation normale ;

2° L'état de la muqueuse, complètement cicatrisée au-dessus et au-dessous du rétrécissement ;

3° On peut voir que la section du rectum a porté en zone absolument saine, ce qui a permis d'abaisser un côlon normal jusqu'à l'anus et d'espérer un résultat satisfaisant ;

4° Une gangue scléro-lipomateuse qui représente l'atmosphère cellulo-adipeuse du rectum ayant pris de grandes proportions, cette réaction du tissu conjonctif étant banale au voisinage des foyers d'inflammation chronique des viscères.

Au cours de l'intervention, c'est cette gangue qu'on est amené à extirper pour faire descendre l'intestin et qu'on doit séparer en partie par arrachement de l'atmosphère ambiante. On peut concevoir que, si la réaction inflammatoire n'a pas été réduite à sa plus simple expression, l'opération devienne presque irréalisable.

Les caractéristiques de cette pièce et l'évolution anatomique régionale observée chez ce malade, après d'autres semblables, me permettent d'affirmer, comme je le faisais l'autre jour, que la colostomie dérivatrice complète et prolongée facilite, dans certains cas, la régression des lésions jusqu'à un stade optimum auquel il peut être légitime de procéder à l'extirpation.

PRÉSENTATION D'INSTRUMENT

Cadre porte-valves pour chirurgie gastro-hépatique,

par M. **F. M. Cadenat.**

(Sera publié ultérieurement.)

La prochaine séance aura lieu le ***mercredi 18 octobre 1939.***

NOTE IMPORTANTE

Candidature aux places d'Associés Nationaux.

Conformément à l'article 64 du règlement de l'Académie de Chirurgie, le Secrétaire Général rappelle que les lettres de candidature aux places d'associés nationaux qui pourront être déclarées vacantes doivent être envoyées **avant le 1er octobre** à l'adresse suivante : Monsieur le Secrétaire Général de l'Académie de Chirurgie, 12, rue de Seine, Paris-VIe.

Ces lettres doivent être renouvelées chaque année et accompagnées, quand cela n'a pas déjà été fait, de l'exposé des titres du candidat, comprenant l'indication du sujet et la date de la thèse, ainsi que la bibliographie des travaux scientifiques, et, notamment, des communications à la Société Nationale de Chirurgie et à l'Académie de Chirurgie.

Le Secrétaire annuel : Robert Monod.

Imprimé par l'Ancne Impie de la Cour d'Appel, A. Maretheux, Dir., 1, r. Cassette, à Paris (France).

MÉMOIRES

DE

L'ACADÉMIE DE CHIRURGIE

Séance du 6 Septembre 1939.

ÉLECTIONS



A mains levées, sont élus membres du bureau provisoire :

Président : M. H. Hartmann.
Vice-président : M. A. Gosset.
Secrétaire général : M. H. Mondor.
Secrétaire annuel : M. L. Houdard.

M. **H. Mondor** : Au moment d'occuper, provisoirement, la place de mon cher ami Louis Bazy, je suis très sûr d'être votre interprète en adressant à celui qui est un Secrétaire Général d'une exceptionnelle distinction et d'un dévouement ininterrompu, nos plus affectueux compliments.

M. **A. Gosset** : Mes chers Collègues, l'an dernier, lorsque des événements tragiques furent sur le point d'éclater, il avait été décidé, qu'en cas de guerre, l'Académie de Chirurgie continuerait à siéger à Paris, et à remplir le rôle capital qui est sa raison d'être.

Aujourd'hui, alors que commence une guerre dont nous ne pouvons prévoir la durée, notre devoir est de continuer à travailler en commun.

En premier lieu, nous devrons nous réunir chaque semaine, suivant nos habitudes séculaires, pour mettre au point les méthodes les meilleures capables de soulager et de guérir les blessés, soit les blessés à la manière des blessés de l'ancienne guerre, soit les blessés gazés.

Nous devons amener à nous, avec un libéralisme encore plus évident, tous les chirurgiens qui peuvent apporter des faits et des documents importants. Des recherches sur les infections des plaies, la cica-

Publication périodique hebdomadaire.

trisation des plaies, les phénomènes de choc, etc., doivent être portées à cette tribune, soit par les membres de l'Académie, soit par nos jeunes collègues aux Armées, soit par les savants avec lesquels il est nécessaire que nous collaborions étroitement.

Nous avons à remplir un autre rôle qui, lui, est également considérable : prodiguer sur les questions où nous sommes compétents, aux hautes autorités qui conduisent notre Patrie, les conseils les plus pressants.

Nous aurons encore, dans quelques semaines, une autre mission, celle de nous mettre, par l'intermédiaire de nos dirigeants, en rapport avec nos collègues des armées alliées pour réaliser, grâce à une conférence chirurgicale interalliée semblable à celle qui siégea au Val-de-Grâce du 15 mars 1917 à la fin des hostilités — l'unité dans nos doctrines et nos méthodes thérapeutiques pour éviter des tâtonnements et, peut-être même, bien des fautes. Pendant les deux premières années de la guerre de 1914, les chirurgiens aux Armées n'eurent pas les contacts scientifiques qui eussent été si profitables. C'est le Ministre anglais Lloyd George qui, après avoir visité plusieurs ambulances et constaté l'emploi de méthodes parfois fort opposées, demanda au gouvernement français la création d'une conférence chirurgicale interalliée. Dans sa lettre datée du 26 octobre 1916, adressée au Général Roques, Ministre de la Guerre, le Ministre anglais s'exprimait ainsi :

Mon cher Collègue,

« Je désirerais attirer votre attention sur un sujet que, sans doute, vous considérerez avec moi comme très intéressant et très important. C'est un sujet qui arrête l'attention du monde médical entier et qui soulève une très vive curiosité.

« Les méthodes adoptées par les Alliés pour le traitement des blessures ne sont pas toujours identiques et ne sont peut-être pas fondées sur des principes que l'on peut appeler fondamentaux. Ce qui est certain c'est que, dans l'Armée britannique, l'expérience nous montre qu'il y a une grande différence d'opinion parmi les chirurgiens et les bactériologistes les plus compétents. Nous savons également que des recherches scientifiques de grande importance sont faites par les Armées alliées et que pourtant les résultats du travail de chirurgiens éminents ne sont pas rapidement mis à la portée des milliers de majors actuellement en service dans les hôpitaux et les unités médicales du front.

« Je pense que la science combinée de praticiens éminents pourrait, après deux années de guerre, désigner clairement les mesures médicales qui reçoivent leur approbation et celles qui, au contraire, ne sauraient être autorisées... ».

On ne pouvait mieux dire.

La conférence fut ouverte six mois (!) après cette lettre, deux ans et huit mois (!) après l'ouverture des hostilités. La première séance fut présidée par M. Justin Godart, sous-secrétaire d'Etat au service de Santé militaire, qui, en termes parfaits, traça un très utile programme de travail et les réunions furent présidées par Tuffier avec une autorité à laquelle on doit rendre hommage. Aujourd'hui, n'attendons pas aussi longtemps qu'en 1914 et prenons, ici, à l'Académie de Chirurgie, l'initiative de demander cette conférence, dès que les circonstances seront propices et qu'un temps suffisant aura permis de réunir des faits.

Nous devons faire aussi bien que nos devanciers et comme eux terminons en votant la motion que nos pères votèrent en 1914 : « L'Académie de Chirurgie envoie son salut aux chirurgiens français qui servent aux Armées. »

Cette motion est adoptée à l'unanimité.

Séance du 20 Septembre 1939.

Présidence de M. Henri Hartmann, *président.*

PROCÈS-VERBAL

La rédaction du procès-verbal de la précédente séance est mise aux voix et adoptée.

CORRESPONDANCE

La correspondance comprend :

1° Les journaux et publications périodiques reçus pendant les vacances ;

2° Lettre de M. Moure s'excusant de ne pouvoir assister à la séance ;

3° Des lettres de MM. Jean Chavannaz (Bordeaux), Loyer (armée), Jacques Meyer-May (Hanoï), G. Panis (Commercy), J. Querneau (Quimper), Richer (Lyon), posant leur candidature au titre d'Associé National.

4° Un travail de M. Pierre Wertheimer (Lyon), intitulé : *Sur les troubles vasculaires provoqués par les côtes cervicales ;*

5° Un travail de M. le Médecin Capitaine Breton (Pontoise), intitulé : *Amputation des Membres à l'anesthésie locale.*

M. Hartmann fait connaître à l'Académie cette dépêche qu'il a reçue de M. Navarro, Doyen de la Faculté de Médecine de Montevideo, le jour de la déclaration de guerre : « A vous et aux amis Académie souvenirs. Fidèles amitiés. Navarro. »

PRÉSENTATION D'OUVRAGE

M. Daniel Cramwell fait hommage à l'Académie de son ouvrage : *Nuestros grandes Cirujanos*. Des remerciements sont adressés à l'auteur.

M. **H. Hartmann** : Mes chers Collègues, lorsqu'il y a une quinzaine de jours, dans une réunion où se trouvaient un certain nombre d'entre nous, M. Gosset émit l'idée de voir notre Académie reprendre ses séances sans même attendre la fin des vacances, sa proposition, qui répondait au désir de tous les membres présents, fut immédiatement adoptée.

Vous m'avez fait l'honneur de me demander d'occuper momentanément le fauteuil présidentiel, notre président actuel, M. Grégoire, se trouvant mobilisé. Vous vous joindrez certainement à moi pour lui dire, ainsi qu'à tous nos collègues et à nos confrères, qui sont à l'armée, que nous sommes de cœur avec eux et que nous ne cesserons jamais de penser à eux.

Nous comptons, nous adressant non seulement aux membres de notre Académie, mais à tous les chirurgiens d'armée, qu'ils voudront bien nous apporter les résultats de leur expérience ; notre Société, centralisant ainsi de nombreuses observations, pourra en tirer des conclusions dont bénéficieront nos blessés. Nous espérons que, comme dans la guerre précédente, nos collègues ne seront pas obligés de soumettre leurs observations aux autorités militaires pour obtenir l'autorisation de les publier. Il suffira, je pense, que nous nous engagions à pratiquer nous-mêmes une censure ne permettant pas de publier le moindre fait pouvant soulever des objections de la part du commandement.

Il est évident que, dans nos premières réunions, nous ne pourrons apporter des résultats de chirurgie de guerre ; mais nous aurons à liquider les rapports qui ont été faits sur des questions de chirurgie civile et qui devaient vous être présentés à la rentrée d'octobre. Nous avons, en outre, pensé qu'il était indiqué de faire traiter à chaque

séance, par ceux d'entre nous qui semblent les plus qualifiés, une question d'actualité intéressante pour tous les chirurgiens actuellement aux armées. Dès aujourd'hui, nos collègues Clovis Vincent et Thierry de Martel vont nous exposer, avec leur compétence indiscutée, la question de la ligne de conduite à suivre dans le traitement des traumatismes cranio-cérébraux.

J'en ai terminé avec l'exposé du rôle scientifique de notre Académie.

J'ai toutefois à vous dire encore qu'après chaque séance aura lieu un comité secret où seront discutées des questions n'ayant pas un caractère strictement scientifique, mais néanmoins susceptibles de vous intéresser.

RAPPORT

A propos d'un cas de tétanos d'origine utérine. Discussion thérapeutique,

par MM. **Eugène Ferron** et **Jean Torlet** (de Saint-Germain-en-Laye).

Rapport de M. Pierre Mocquot.

Une femme, qui perd un peu de sang, arrive à l'hôpital avec un trismus apparu dans la journée. Le lendemain, elle avoue des tentatives abortives ; un curettage est pratiqué ; neuf heures après apparaissent les crises convulsives qui se répètent en même temps que la température monte. La malade meurt quarante-deux heures après le curettage : en présence de l'aggravation qui a suivi l'intervention chirurgicale, les auteurs se demandent si celle-ci n'a pas été funeste ; ils en discutent l'opportunité et cherchent une conduite plus rationnelle.

Voici tout d'abord le résumé de l'observation :

Une femme de trente-sept ans, mère de deux enfants, entre à l'hôpital de Saint-Germain le 28 décembre 1937 pour un trismus apparu le matin même. Température 38°4 ; on note deux bulles d'herpès, l'une au septum nasal, l'autre à la lèvre supérieure, qui pourraient être considérées comme la porte d'entrée. La malade perd un peu de sang depuis deux jours ; elle nie toute tentative abortive.

Elle reçoit immédiatement en injection intra-musculaire, 50 c. c. de sérum antitétanique, XX gouttes de coramine, une injection de sédol.

Le lendemain matin, 29 décembre, pas de changement ; température 37°5, pouls 90.

La malade avoue alors des tentatives criminelles faites trois jours auparavant, avec une canule enfoncée profondément, sans injection de liquide.

Il faut ajouter qu'elle est mariée à un champignonniste et qu'elle manipule quotidiennement terreau et fumier.

On lui fait une anesthésie au chloroforme et on lui injecte une ampoule de Prontosil :

60 c. c. de sérum antitétanique intramusculaire.
20 c. c. de sérum antitétanique intra-veineux.
20 c. c. de sérum antitétanique intra-rachidien.
2 grammes d'hyposulfite de soude intra-veineux.

A midi, curettage sous anesthésie chloroformique : on retire des débris placentaires et on fait une injection de Dakin.

L'hystérectomie envisagée a été formellement refusée.

Voici maintenant l'horaire des accidents qui évoluent avec une rapidité foudroyante :

A 16 heures : Température 37°4.
A 21 heures : Première crise pharyngo-laryngée (anesthésie).
Le 30 décembre, à 4 heures : Deuxième crise (anesthésie).
A 8 heures : Température 38°7, pouls, 120.
A 10 heures : Troisième crise (anesthésie).
A 11 heures : Quatrième crise (anesthésie).
A 12 heures : Température 38°.

Puis les crises paroxystiques se rapprochent : 12 heures, 13 heures, 14 heures, 14 h. 45, 15 h. 15 (anesthésie prolongée).

A 16 heures : Température 39°9.

Avant les crises, la malade a une sensation salée dans la bouche. L'hydrophobie est très accusée.

A partir de 18 h. 30, les crises deviennent subintrantes, l'état asphyxique presque continu et malgré l'administration répétée de chloroforme, la malade succombe le 31 décembre à 6 h. 45.

On conçoit, que, en présence de ces accidents dramatiques, alors que la malade n'a pas eu le moindre accès spasmodique pendant les premières heures de l'hospitalisation, que l'état général n'était pas alors très alarmant, MM. Ferron et Torlet se soient demandé si le curettage n'a pas précipité les événements.

Ils ont cherché des observations analogues : chez une malade suivie par Sicard, le curettage a été suivi de spasmes laryngés, les crises paroxystiques ont duré huit jours, la malade a guéri.

Une autre femme entre dans le service de Mondor avec tétanos caractérisé (trismus, raideur de la nuque, opisthotonos) ; dans les heures qui suivent un curage digital, apparaissent des crises cloniques qui se rapprochent ; une hystérectomie vaginale est pratiquée : la malade meurt le lendemain.

Les auteurs insistent sur l'apparition et la répétition des crises après le curettage, alors qu'il n'y en avait pas eu avant, et ils font le procès de cette opération qui risque de diffuser l'infection, qui traumatise l'endomètre et peut avoir pour l'avenir des conséquences fâcheuses.

Ils rappellent le développement des spores tétaniques en tissu mortifié ; ils disent que le curettage peut favoriser l'inoculation directe des terminaisons nerveuses mises à nu et aussi l'inoculation intra-veineuse.

L'hystérectomie d'emblée et précoce, par voie vaginale ou par voie abdominale après novocaïnisation des pédicules semblerait plus satis-

faisante et cependant les faits récents ne sont pas plus heureux, peut-être parce que l'opération est venue trop tard.

MM. Ferron et Torlet nous citent enfin 4 cas récents dans lesquels il n'y a pas eu d'intervention chirurgicale et dont 3 ont guéri. Ils font ressortir à cet égard l'importance de la béance du col et du drainage de l'utérus.

En somme, disent-ils, malgré les ressources accrues dont nous disposons, le pronostic du tétanos utérin n'a pas été modifié et ils proposent :

De faire une sérothérapie massive par le sérum curatif ;

D'administrer des sédatifs nerveux et de répéter les anesthésies ;

De vérifier l'ouverture du col et de la réaliser par une laminaire où un faisceau de laminaires ;

D'enlever éventuellement au doigt, sans traumatisme les débris qui pourraient rester dans l'utérus ;

De laisser à demeure un drain dans l'orifice cervical et d'infiltrer de novocaïne par voie vaginale les deux ligaments larges.

Dans un cas cliniquement bénin, vu de bonne heure, ils envisageraient favorablement l'hystérectomie, mais ils rejettent formellement le curettage.

Le raisonnement de MM. Ferron et Torlet est tout à fait logique. Sans doute le curettage peut aider à la diffusion de l'infection tétanique, de même qu'il peut aider à la diffusion d'une infection banale.

Mais, d'autre part, n'est-il pas bien dangereux de laisser dans l'utérus des débris mortifiés et infectés. Le curage digital ? : sans doute, mais il n'est pas toujours facile ni suffisant. Alors l'hystérectomie ? : l'expérience montre que les résultats ne sont pas meilleurs.

D'accord avec MM. Ferron et Torlet pour rejeter le curettage agressif et vulnérant, je voudrais tout de même laisser une place plus large à l'évacuation de l'utérus faite doucement avec le doigt peut-être, ou bien au curettage par aspiration dont mon collaborateur, M. Palmer, a montré récemment les mérites.

Dans une affection aussi grave, il est bien difficile de donner des indications précises : MM. Ferron et Torlet ont pensé que la conduite qu'ils ont suivie avait pu nuire à leur malade et ils ont voulu nous mettre en garde : nous devons leur en être reconnaissants et les remercier de nous avoir apporté leur intéressant travail.

M. **H. Mondor :** On a déjà dit, à plusieurs reprises, que les lésions utérines de l'avortement provoqué sont celles qui, par leurs complications, se rapprochent le plus des plaies de guerre. Mocquot a tout à fait raison de voir, dans ce rappel, une question d'actualité. J'aurai prochainement l'occasion, avec trois observations de mon service, de faire voir, avec mes amis Claude Olivier et Lucien Léger, que les septicémies à *perfringens* sont beaucoup plus fréquentes qu'on ne l'a vu jusqu'ici, et qu'on peut en obtenir la guérison, si l'on ne reste pas trop longtemps étonné ou inactif devant l'ictère.

COMMUNICATIONS

Sur la façon de traiter les plaies cranio-cérébrales par projectiles,

par M. **Clovis Vincent.**

Pas plus qu'on ne peut guérir tous les traumatismes cranio-cérébraux, on ne peut guérir toutes les blessures du cerveau. Il est des délabrements vasculaires et parenchymateux, surtout ceux qui portent sur le tronc cérébral, qui échapperont sans doute toujours à l'art chirurgical.

Cependant, toutes choses égales, à notre époque on doit guérir plus de plaies du cerveau que pendant la dernière guerre ; on doit surtout éviter un très grand nombre des horribles séquelles qu'on a vues jusqu'ici.

Deux conditions essentielles doivent être réalisées pour cela :

1° Les blessures du cerveau doivent être opérées tôt.

2° Elles doivent être opérées conformément aux règles de la neuro-chirurgie. Et, cela, du premier coup. En matière de chirurgie cérébrale, ce qui est manqué la première fois, l'est toujours.

Elles doivent être opérées le plus tôt possible, avant que l'infection se soit développée, avant la compression du cerveau par hématome, avant que l'œdème du cerveau ait retenti sur les centres nerveux, et particulièrement sur les noyaux gris centraux, et sur le bulbe.

Il faut pour cela que les blessés soient ramassés tôt, et transportés tôt. Pour cela, il faut, avant tout, être maître du champ de bataille. Il ne faut pas subir la poussée de l'ennemi.

Il faut, ensuite, que l'évacuation des blessés soit aussi rapide que possible.

Le blessé amené à l'ambulance, ou à l'hôpital, doit être opéré suivant les règles de la neuro-chirurgie, si l'on ne veut pas revoir ce qu'on a vu autrefois.

Dans un grand nombre de cas, on doit éviter l'infection de la plaie ; l'infection des méninges.

On ne doit plus avoir d'hématomes qui compriment le cerveau jusqu'à la mort, plus de hernie cérébrale, plus de fistules de liquide céphalo-rachidien.

On ne doit plus faire d'énormes pertes de substances craniennes, qui donnent au sujet guéri une sensation de ballottement cérébral, et entretiennent chez lui une angoisse telle que toute sa vie est complètement compromise.

On doit éviter les affreuses cicatrices irréparables, qui prennent

ensemble peau, os, dure-mère, cerveau, et qui sont la cause d'un grand nombre de crises d'épilepsie et de troubles mentaux.

Pour faire tout cela, le chirurgien doit « savoir » et « posséder » l'outillage nécessaire. Je dis « le chirurgien », et non le neuro-chirurgien. Car, s'il est besoin d'un neuro-chirurgien pour trouver et opérer une tumeur du cerveau, pour couper des faisceaux difficiles à atteindre, pour reconnaître une lésion cérébrale, un chirurgien attentif, qui veut bien suivre certaines règles, peut rendre autant de services qu'un neuro-chirurgien.

D'abord, il doit disposer d'un outillage approprié, et des médicaments qu'il faut ; sans cela, tout son savoir sera presque inutile.

A. Il faut un support de tête : le support de tête est indispensable pour opérer sur les régions cérébelleuse et occipitale ; il est très commode pour les régions pariétale et temporale postérieures.

Il faut un trépan ; celui de de Martel si l'on peut, mais un trépan à main suffit, avec de bonnes mèches et fraises, qui ne peuvent s'enfoncer brutalement dans le cerveau sous la poussée de l'opérateur.

Il faut des moyens d'hémostase ; c'est peut-être ce qui est le plus essentiel. Les clips sont particulièrement indispensables ; il faut un appareil à électro-coagulation ; de la cire pour obstruer les orifices osseux. Pour l'hémostase encore, il faut un écarteur éclairant, et, surtout, un aspirateur. Il n'y a pas d'hémostase parfaite sans aspirateur.

Il faut encore des écarteurs appropriés, pour suivre le trajet des projectiles sans provoquer de délabrement cérébral.

Enfin, pour la suture des plans profonds de la peau, on aura de la soie noire, rendue imputrescible par une mixture ferrugineuse.

B. Certains médicaments sont aussi indispensables que les instruments au chirurgien qui veut faire de la neuro-chirurgie.

Pour l'anesthésie : novocaïne, éther, scopolamine, morphine.

Pour éviter les crises d'épilepsie ; pour les arrêter, car maints blessés meurent de crises d'épilepsie généralisée, ou même localisée, s'il se crée un état de mal jacksonien : gardénal injectable, chloral, bromure de sodium en solution à 10 p. 100, dont il peut être injecté dans les veines 5 grammes par jour.

Il faut des médicaments pour lutter contre l'état de shock : strychnine, extraits surrénaux, dont le syncortyl est le meilleur. Il faut du sulfate de magnésie en solution à 15 p. 100, pour traiter l'œdème cérébral.

Enfin des médicaments nouveaux : rubiazol, septoplix, dagenan, permettront de s'opposer aux infections commençantes, et même déjà étendues, qu'il s'agisse du staphylocoque, du streptocoque, du pneumocoque.

Le temps n'est plus, où le chirurgien pouvait penser que l'emploi de moyens mécaniques, et l'asepsie, devaient seuls être utilisés dans la neuro-chirurgie.

Comment se comporter en présence d'un blessé atteint d'une plaie du crane par projectile.

Quand on vous a amené un sujet atteint d'une blessure cranio-cérébrale, il faut le manier avec précaution ; le déshabiller, le nettoyer. S'il n'a que peu de temps à vivre : coma complet avec respiration très rapide, profonde, humide, mousse aux lèvres, le laisser tranquille, à moins que la blessure paraisse simple, et qu'on ait des raisons de soupçonner un hématome.

Même s'il est dans le coma, si la respiration est normale, s'il avale, il faut le traiter. On le traitera à plus forte raison si, après la perte de conscience initiale, il est revenu complètement, ou partiellement, à lui.

1° Quand le chirurgien se propose de soigner un blessé dont le cuir chevelu porte une plaie faite par un projectile, son premier soin doit être de rechercher si la blessure est pénétrante, c'est-à-dire si le projectile a franchi la dure-mère. Pour cela, il faut explorer la plaie cutanée ; faire des radiographies. Celles-ci montreront à la fois la perte de substance cranienne, les esquilles, la situation du projectile.

Si la plaie n'est pas pénétrante, nettoyer la plaie, la régulariser, la suturer sans drainage, puis mettre le sujet en observation comme quand il s'agit d'un traumatisme cranio-cérébral fermé.

2° Si la plaie est pénétrante, opérer (nous opérons en position couchée). L'avantage pour les poly-blessés est qu'on peut, en même temps, s'occuper des blessures des membres. S'il s'agit d'un gazé, l'opérer couché sur le ventre, sur un support de tête. L'œdème pulmonaire s'écoulera.

Désinfection de la peau. — Nous l'obtenons, en appliquant sur la plaie, après un lavage à l'éther, une compresse imbibée d'alcool légèrement iodé, pendant cinq minutes, pendant que nous nous lavons les mains à l'alcool. C'est une désinfection excellente ; même avec des gants troués pendant l'opération et gardés, nous n'avons jamais observé d'infection.

3° Anesthésie locale ou générale : à l'éther, à faible dose, après scopolamine, morphine.

4° Traitement de la plaie (cutanée, osseuse, durale, cérébrale).

A. Plaie cutanée. — L'éplucher, la régulariser, au besoin l'exciser. La suturer (nous dirons comment plus loin).

B. Plaie osseuse. — Tailler un volet (de Martel). Pour cela, découper un lambeau à large base ; cela permettra souvent d'exciser la blessure cutanée, si elle est irrégulière, et d'en faire une suture parfaite. Ne pas faire de coins.

Il est préférable de scalper le lambeau. Ainsi, on empêchera l'os de saigner sur la dure-mère.

Tailler le volet. Avantage du volet. — Pas de perte de substance cranienne notable (à travers laquelle bat le cerveau, et qui donne plus tard tant d'inquiétudes au malade). Le volet rabattu, on peut enlever les esquilles à coup sûr, en voyant, à la face interne de l'os, ce qui manque. Le volet permet de mieux apprécier les lésions cérébrales, et donne plus de jour pour opérer. Laisser le volet attaché au reste du crâne par le muscle temporal ou par quelques faisceaux aponévrotiques.

C. Traiter la dure-mère. — D'abord suspendre la dure-mère par des points passés tout autour de l'orifice de trépanation. Le but de cette suspension, est d'entraver le décollement de la dure-mère, qui se fait de proche en proche, sous le poids du sang épanché, par conséquent de limiter les hématomes, et d'empêcher la compression cérébrale. On passe, avec une aiguille fine, un catgut, qui prend la dure-mère et le périoste, ou les parties profondes de la peau, se réfléchissant sur le bord de l'os.

Faire ensuite l'hémostase de la dure-mère, tout autour de l'orifice de trépanation, non seulement en fermant le tronc de la méningée moyenne, mais encore les branches de celle-ci, au moment où elles disparaissent sous les bords de l'orifice osseux (cette hémostase se fait aux clips, à l'électro-coagulation ou encore au fil, ce qui est plus long).

Enfin, ouvrir la dure-mère sur une sonde cannelée, tout autour du bord de l'orifice osseux (à 8 ou 10 millimètres du bord). Ne laisser tenir le lambeau dural au reste de la dure-mère que par quelques centimètres (fermer les vaisseaux avec des clips ou à l'électro).

Vers la ligne médiane, la section durale passera à 15 ou 20 millimètres du sinus longitudinal, pour éviter le plus possible d'ouvrir les granulations. Il est indispensable d'épargner la grande veine rolandique. Si on ouvre des granulations, les fermer aux clips.

D. Traitement de la plaie cérébrale. — Enlever les esquilles. Reconnaître les parties contuses et déjà œdémateuses. Les enlever aux ciseaux et non aux doigts, ni à la compresse, ni au suceur, sauf en ce qui concerne les parties centrales. Pour cela, aux clips, à l'électro-coagulation ou, moins bien, par une ligature en masse passée dans l'épaisseur du cerveau, faire l'hémostase du cerveau autour de la zone réséquée. Sectionner franchement, aux ciseaux, en dedans des fermetures vasculaires, sur une épaisseur de 1 centimètre à 1 cent. 1/2. La section aux ciseaux est meilleure, pour le cerveau, que la section au bistouri électrique, qui chauffe trop. La section des circonvolutions faite, effectuer l'hémostase des vaisseaux qui courent dans les sillons, des artères principalement. C'est ici que l'aspirateur est indispensable. Il a déjà permis d'enlever doucement les parties centrales contuses de la plaie ; il permet surtout

de voir où cela saigne, de voir ce qui saigne, de prendre, dans l'orifice du succur, le vaisseau ; d'y placer un clip, ou de coaguler à sec, donc à faible courant. Dans la profondeur, cela est plus difficile qu'on peut le croire.

Continuer ensuite l'épluchage des parties profondes de la plaie (dans la substance blanche). — Mêmes procédés. Ablation aux ciseaux, et hémostase aux clips, à l'électro, à l'eau oxygénée à 1/3, et ainsi de plus en plus profondément. On peut aussi faire l'épluchage à l'anse électrique. Les ciseaux valent mieux.

Quand il existe une blessure du tronc cérébral, quoi qu'on fasse, le blessé sera presque toujours perdu.

Si le projectile et les débris entraînés peuvent être enlevés par l'orifice d'entrée, le faire. Si non, après réparage soigneux, tailler un autre volet. Enlever le projectile et les débris par le plus court chemin, ou par un plus long, s'il s'agit d'éviter un gros faisceau nerveux. Il est très important de ne pas dilacérer le cerveau.

Dans le trajet du projectile, on passera doucement un tampon imbibé d'eau oxygénée monté sur pince.

E. La réparation. — Vérifier l'hémostase cérébrale. Tout suintement doit être arrêté. On s'assurera de l'hémostase parfaite de la cavité en l'emplissant de sérum chaud. Illuminer cette masse de liquide avec l'écarteur éclairant (toutes les autres lumières éteintes) ; on verra alors, si l'hémostase est imparfaite, une traînée rouge dans le sérum clair.

Suture de la dure-mère autour de l'orifice de trépanation, par un point de soie fine tous les 15 ou 20 millimètres. Suture, si possible, de la blessure faite par le projectile. On peut aussi la réparer par un fragment aponévrotique fixé par 4 fils. Mais cela n'est pas nécessaire quand le volet n'a pas été morcelé ; si la peau est suturée comme il convient (voir plus loin), vérifier l'hémostase de la dure-mère ; vérifier l'hémostase du volet, la compléter à l'électro-coagulation à fort courant, ou à la cire, ou par un fascia ; ce n'est pas nécessaire si la peau est suturée soigneusement ; remettre le volet en place ; remettre en place le lambeau, le suturer.

Réparation de la peau. — 1° Suture de la galéa, si possible à la soie fine imputrescible, en prenant seulement la galéa.

La galéa est cette membrane fibreuse indépendante du périoste qui double la peau ; c'est la seule partie de la peau qui soit inextensible. Sa suture a pour but de résister à la poussée cérébrale, sans que soit mise en jeu l'élasticité de la peau. L'hémostase est, du même coup, assurée. Il faut un point tous les 12 à 15 millimètres. Si on ne suture pas la galéa très exactement, sous la poussée cérébrale l'élasticité de la peau joue, les lèvres de la plaie s'écartent et on a des hernies cérébrales, et des fistules du liquide céphalo-rachidien. Dans mon

service, il n'y a jamais, ni champignons cérébraux, ni fistules de liquide.

2° La suture de la peau est complétée par des points superficiels passés tangentiellement, en évitant de les faire chevaucher en profondeur sur ceux de la galéa, afin de ne pas avoir de sphacèle.

On suture de même la plaie du projectile (on peut prendre la galéa par la profondeur). Si on a des coins, tirer la peau à la base du lambeau, pour laisser toute l'épaisseur aux angles, afin de ne pas provoquer l'aplatissement des vaisseaux, source d'ischémie.

On enlèvera les fils superficiels au bout de quatre jours.

Ne pas drainer, ou drainer pendant vingt-quatre heures. C'est un point essentiel, si on veut avoir une réunion par première intention.

Pansement ordinaire. Si le malade n'est pas agité, le laisser se mettre dans le lit comme il veut. S'il est agité, attacher la tête et les membres, donner du gardénal, de la scopolamine.

Avant d'étudier les suites aux opérations, nous préciserons le traitement des plaies des sinus, et nous insisterons sur ce qu'il ne faut pas faire.

L'Hémostase des sinus.

1° Sinus longitudinal supérieur. — Les plaies du sinus longitudinal supérieur se voient surtout dans les blessures plus ou moins tangentielles de la voûte du crâne et... au cours des trépanations : le projectile est alors la fraise.

Au cours des trépanations, dans bien des cas, il n'y a qu'à remplir l'orifice osseux avec de la cire, et forer un trou à côté.

S'il s'agit de blessure par projectile, la première chose à faire est de faire un volet, en évitant, plus encore que d'habitude, de perdre du sang. La plaie découverte, le sinus saigne en jet ou à gros bouillons : il faut mettre l'index, ou les deux index, dessus. A l'aspirateur, on débarrasse la région des caillots entièrement ou en grande partie, et on voit de quoi il s'agit. Si le sinus est sectionné, il faut le lier. La ligature en aval de la veine rolandique est catastrophique : elle est suivie de paraplégie et de mort. La ligature en amont peut être suivie de troubles mentaux passagers. Comment lier ?

Le sinus est un conduit triangulaire, à chacun des angles duquel se fixent, à droite et à gauche, la dure-mère cranienne, en bas, la faux du cerveau. Le fil qui doit étreindre le vaisseau doit traverser ces 3 membranes. Mais le cerveau est appliqué contre chacune d'elles, et, à sa surface sont collés par l'arachnoïde de gros vaisseeux, qui, d'ordinaire se jettent dans une cavité s'ouvrant elle-même dans le sinus. On ne peut lier sans voir. Pour passer le fil, à 2 centimètres de la ligne médiane, on soulèvera la dure-mère avec un crochet ; on l'incisera perpendiculairement au sinus. A cette distance, on a des chances d'éviter les grosses veines cérébrales. Puis, aux ciseaux, couper en direction du sinus. Si l'on voit aborder, à l'endroit où l'on coupe, une grosse veine, surtout s'il s'agit de la veine rolandique, détourner la section pour aborder plus

loin le sinus. Très souvent, on ouvrira une granulation ; la fermer aux clips. En décollant les villosités arachnoïdiennes, dont l'hémostase sera faite à l'électro-coagulation, à l'eau oxygénée, ou au muscle, on arrive sur la faux dont on écarte le cerveau. Faire la même opération de l'autre côté. Puis, à un niveau différent, on peut alors passer sans danger les deux fils à travers la faux et lier.

Si le sinus a une blessure linéaire plus ou moins parallèle à sa direction, la fermer soit par une suture latérale, soit plus facilement aux clips. Une lame de muscle appliquée sur le sinus complétera l'étanchéité.

S'il s'agit d'un orifice peu étendu, appliquer un fragment de muscle que quelques points de suture maintiendront contre la dure-mère. L'os remis en place pourra suffire à assurer l'adhérence du muscle.

2° Sinus latéral. — Si la blessure porte sur la partie transversale, pour passer le fil il faut traverser la dure-mère cérébelleuse, la dure-mère cérébrale, la tente du cervelet. Employer la même technique que pour la ligature du sinus longitudinal. La ligature d'un seul sinus, s'il en existe deux, n'a pas d'inconvénient.

Si elle porte sur sa partie rétro-mastoïdienne, trépaner la fosse cérébelleuse ; morceler l'os jusqu'aux cellules mastoïdiennes, ce qui est essentiel ; ouvrir la dure-mère cérébelleuse, récliner le cervelet, reconnaître le sinus, et suivant les cas lier, mettre des clips ou un lambeau musculaire fixé par des points.

3° Le pressoir d'Hérophile. — L'occlusion du pressoir doit être faite sans interrompre la circulation du sinus longitudinal, du sinus droit, des deux sinus latéraux. Elle peut être impossible. Cependant, nous avons réalisé plusieurs fois l'hémostase de ce confluent avec un placard musculo-aponévrotique suturé à la dure-mère voisine, et maintenu exactement en place par le volet taillé et réappliqué.

4° Sinus caverneux. — Presque toujours sa blessure est mortelle immédiatement, car la carotide interne est ouverte en même temps que le sinus. Supposons que le sinus seul soit ouvert. Il ne peut être question de ligature, ni de clips. On ne peut utiliser que la compression et le muscle.

L'ayant ouvert largement au cours d'ablation de tumeur du ganglion de Gasser, nous avons réalisé chaque fois son hémostase avec succès de la façon suivante : intervention sous-durale, reconnaissance de ce qui saigne ; ordinairement on a un jet de sang formidable. Large plaque de muscle ou même morceau de muscle. Tampon de coton bourré par dessus, puis d'autres tampons ou compresses jusqu'au niveau de la brèche osseuse, suture du muscle temporal par dessus le tout, suture de la peau.

Attendre quatre jours, enlever ensuite prudemment les tampons. La pièce de muscle est collée, l'hémostase est parfaite. Sutures musculaires et cutanées.

Ce qu'il ne faut pas faire.

1° Opérer trop tard les blessés cérébraux ; le plus tôt est le mieux. Mais, quand il n'existe pas d'hémorragie abondante, on opère dans d'excellentes conditions pendant vingt-quatre heures ; dans de bonnes encore pendant quarante-huit heures ; dans des conditions parfois suffisantes pendant soixante-douze heures.

2° Ne pas faire d'incision cutanée en croix ; les coins reprennent mal, ou on a une suppuration très longue, suivie souvent d'ostéite du crâne.

3° Ne pas morceler l'os à la pince gouge à partir de la blessure : cela crée une perte de substance irréparable.

4° Il ne faut pas négliger de suspendre la dure-mère et d'en faire une hémostase parfaite.

5° Il ne faut pas que l'hémostase du cerveau soit imparfaite.

6° Il ne faut pas tamponner le cerveau.

7° Il ne faut pas négliger de suturer la galéa.

Mieux vaut ne pas opérer un blessé cérébral immédiatement que de ne pas l'opérer comme il convient. Ce qui est manqué du premier coup, est manqué pour toujours. Il n'y a pas de retouche possible, d'une opération cérébrale mal faite.

M. **Lenormant :** J'ai écouté, avec tout l'intérêt qu'elle mérite, la communication de M. Clovis Vincent ; j'attends de la lire et de la méditer ; je voudrais lui poser une seule question. Il nous a dit que les blessés craniens devaient être opérés dans un délai rapide. Quel est ce délai? Pour les gens qui s'occupent de l'organisation de la chirurgie militaire, cette question est excessivement importante. Clovis Vincent nous a montré comment devaient être, dans l'idéal, soignés les blessés du crâne et j'espère que nous arriverons à nous approcher de cet idéal, j'espère que nous arriverons à obtenir que les blessés craniens soient envoyés, dans un délai suffisant, dans des endroits qui seront équipés comme le dit Clovis Vincent et où des spécialistes compétents sauront les opérer. Cela a été fait pendant la guerre précédente par Lecène, aux environs de Châlons, mais on ne lui envoyait que *des* blessés craniens et non pas *tous* les blessés du crâne, et c'est la grosse question. Le jour où nous aurons des actions importantes, nous savons que le nombre de ces blessés du crâne, dont beaucoup seront des poly-blessés, sera considérable. Je crois donc qu'il serait extrêmement important qu'à côté de la très belle communication qu'il vient de nous faire, Clovis Vincent ou d'autres neuro-chirurgiens fournissent des indications nettes

et précises aux chirurgiens d'armées, car le jour où nous aurons une bataille sérieuse, les chirurgiens d'autochirs légères ou lourdes de première ligne n'auront pas, je le crains, le temps de faire des grands volets craniens. A côté de la neuro-chirurgie parfaite réalisée dans les grands centres, comme celui de Clovis Vincent, il y aurait intérêt à ce qu'on dise à ceux du front ce qu'il devront faire et ce qu'ils ne devront pas faire. Si Clovis Vincent et les autres neuro-chirurgiens pouvaient donner, d'une façon brève, les grandes indications nécessaires à ceux qui opéreront d'urgence les blessés qu'on ne pourra pas évacuer, ils rendraient un très grand service aux blessés et aux chirurgiens.

A propos des blessures cranio-cérébrales,

par M. **T. de Martel.**

A l'orée de la guerre de 1939, nous devons nous demander si les nouvelles acquisitions de la neurochirurgie modifieront essentiellement notre conduite opératoire vis-à-vis des blessures cranio-cérébrales, conduite qui avait été fixée par votre expérience durant la guerre de 1914.

J'estime pouvoir en cette circonstance prendre utilement la parole et vous apporter, sinon une réponse à cette question, au moins quelques suggestions.

C'est qu'en effet pour se faire une opinion sur ce sujet il faut avoir à la fois l'expérience de la chirurgie cérébrale de guerre et celle de la neurochirurgie.

Or je me suis toujours intéressé à la chirurgie des traumatismes craniens et au mois de juillet 1914, je faisais au Val-de-Grâce, à la demande de mes confrères de l'Armée, une conférence les concernant.

La première observation de chirurgie cérébrale de guerre publiée dans vos *Bulletins* est de décembre 1914. J'avais prié mon maître, M. Rochard, de vous la présenter. De mars 1916 à novembre 1918 et encore bien longtemps après, je fus presque malgré moi spécialisé dans la chirurgie cérébrale de guerre : mon expérience personnelle est donc assez grande, mais en outre, j'ai suivi avec le plus grand soin tous vos travaux. Je les ai résumés pour mes collègues anglais et américains.

D'autre part, je n'ai jamais cessé depuis 1908 de faire de la vraie neurochirurgie. Je l'ai apprise d'abord près de Horsley et plus tard près de Cushing et j'ai depuis décembre 1929 jusqu'à ce jour opéré plus de 2.000 tumeurs cérébrales, avec l'aide de mon ami Jean Guillaume, aujourd'hui aux armées.

Si bien qu'en résumé je peux me faire une idée au moins approximative de l'aide que les nouvelles acquisitions de la neurochirurgie pourront apporter aux blessés du crâne.

Une opération de neurochirurgie constitue un traumatisme cranio-cérébral voulu, limité, conditionné pour ainsi dire, et les troubles physio-pathologiques parfois graves que ce traumatisme opératoire entraîne peut nous éclairer utilement sur les accidents consécutifs à un traumatisme cranio-cérébral accidentel.

Excusez-moi d'insister devant vous sur ce point, car d'autres l'ont fait ici même il y a quelques mois, mais je ne suis pas pour cela un plagiaire. J'avais, je crois, le premier en 1933 au Congrès français de Chirurgie, insisté beaucoup sur cette analogie et toutes les conséquences utiles qu'on en pouvait tirer. J'avais aussi tenté de montrer combien les acquisitions nouvelles de la neurochirurgie étaient d'un grand secours dans le traitement des fractures du crâne et que l'encéphalographie et la ventriculographie en particulier pouvaient aider le chirurgien à préciser sur quel point du crâne devait porter son intervention dans les cas très exceptionnels de fracture du crâne où le chirurgien doit intervenir, et j'avais conseillé à ce moment-là le très grand volet décompressif sans ouverture de la dure-mère comme l'un des meilleurs moyens de remédier à l'hypertension post-traumatique.

Mais toutes ces acquisitions de la pratique civile ne trouveront guère, je le crains, leur application aux blessures de guerre, tout en restant entièrement applicables aux nombreux traumatismes craniens qui ne sont pas dus aux projectiles, et qui se produisent aussi bien parmi les soldats que parmi les civils, surtout en ce temps de troupes motorisées.

Aujourd'hui il ne s'agit pas de cela. Il s'agit du traitement des blessures du crâne par balles ou par obus.

Elles se distinguent essentiellement des traumatismes du crâne de la pratique civile en ce sens que la quantité d'énergie cinétique mise en cause dans les deux cas est du même ordre de grandeur mais est utilisée très différemment.

Au cours d'un accident d'automobile une tête de 8 kilogrammes jouant le rôle de projectile, si elle est animée d'une vitesse de 72 kilomètres à l'heure et qu'elle s'arrête sur un obstacle, dispose pour la destruction de cet obstacle d'un travail de cent soixante (160) kilogrammètres.

Lorsqu'une balle de fusil de guerre pesant 15 grammes frappe à une vitesse restante de 450 mètres par seconde un crâne qui fait obstacle à sa marche, elle dispose pour briser cet obstacle d'un travail de 150 kilogrammètres.

J'ai choisi ces vitesses arbitrairement mais tout à fait vraisemblables en ne me laissant guider que par le désir de trouver à la sortie des

quantités de travail disponible presque égales. Ce travail est employé d'une façon bien différente dans les deux cas considérés.

Dans l'accident d'automobile le crâne entre en contact par une large surface avec un obstacle qui ne cède pas. Il s'arrête pile et les 160 kilogrammètres dont il dispose pour sa destruction sont employés à le briser, à le commotionner et aussi à déformer plus ou moins l'obstacle sur lequel il s'arrête. Il en résulte, si le crâne ne résiste pas, un rapprochement de ses 2 pôles opposés une déformation de ses parois qui aboutit à leur rupture. C'est dans ce cas qu'on observe le moins de commotion cérébrale et le plus de délabrements, délabrements auxquels le chirurgien peut quelquefois porter remède. Si le crâne résiste, tout le travail s'épuise en déplacement intracranien, en projection sur les parois ventriculaires du liquide céphalo-rachidien qui doit subir un mouvement oscillatoire très traumatisant à l'intérieur des ventricules, ce qu'avait déjà très bien vu Duret.

Il en résulte des dislocations tissulaires, des foyers de contusion et de ramollissement visibles à l'œil nu et aussi des microtraumatismes innombrables révélés par un examen attentif et complet. Toutes ces lésions échappent entièrement à la thérapeutique, qu'elle soit chirurgicale ou médicale.

Dans le cas d'un crâne faisant obstacle à une balle il n'en va pas de même et le travail disponible pour la destruction du crâne et la déformation de la balle reste presque inemployé. La balle, en effet, entre en contact avec l'os par une surface très étroite qui cède facilement et elle traverse le crâne en perdant peu de sa vitesse mais en causant des lésions anatomiques tout à fait justiciables de la chirurgie. Il arrive aussi que le projectile arrivé à la fin de sa course ne dispose plus que d'une très faible énergie cinétique tout juste suffisante pour lui permettre de traverser la paroi cranienne et de se loger dans le cerveau, mais dans l'un et l'autre cas il n'y a que peu commotion cérébrale.

Les blessés de guerre par balle ou par éclat d'obus peuvent certainement présenter un certain degré de commotion cérébrale, mais ce n'est pas là ce qui domine. Ils présentent avant tout une blessure du crâne et du cerveau qui peut entraîner et qui entraîne souvent un délabrement incompatible avec la vie, mais quand la blessure n'atteint pas un point essentiel de l'encéphale, le blessé peut et doit guérir. Les zones muettes du cerveau sont très étendues et nombre de blessures qui les atteignent guériraient sans séquelles si une complication infectieuse n'emportait pas le malade.

J'ai eu l'occasion de voir 3 suicidés qui s'étaient tous les trois tiré une balle de revolver dans la tête et qui malgré cela étaient restés debout et n'avaient pas perdu connaissance. Deux d'entre eux s'étaient achevés d'une deuxième balle. L'un se l'était logée de nouveau dans la tête ; l'autre dans le cœur. Quant au troisième, ayant renoncé à son projet après sa première tentative, il fut transporté à la clinique avec

une double plaie du crâne, car le projectile animé d'une grande vitesse avait traversé de part en part la boîte cranienne au niveau des lobes frontaux et avait ensuite été se perdre dans un mur. Aucun de ces trois blessés n'avait eu de commotion cérébrale.

Ce qui fait la gravité des plaies du cerveau par armes à feu c'est la fréquence de l'infection qui apparaît souvent tardivement, sous forme d'encéphalite et d'abcès du cerveau, et la plupart des blessés sérieux du crâne de 1914 sont morts tôt ou tard d'une de ces complications.

C'est contre elles qu'il faut lutter. Ce point avait été parfaitement mis en lumière durant la guerre de 1914. Les conclusions des chirurgiens qui prirent part aux discussions sont presque toutes les mêmes. Tous recommandent de placer d'emblée le blessé assez loin de la ligne de feu pour qu'il puisse rester dans l'hôpital où il doit être opéré sans nouvelle évacuation sur un hôpital de l'intérieur.

Tous reconnaissent que le transport du blessé après son intervention est néfaste et que fréquemment tel opéré qui semble bien près de la guérison au moment de son départ de l'ambulance meurt d'encéphalite quelques jours après le long voyage nécessité par son évacuation.

A cette époque l'opinion chirurgicale était unanime pour conseiller une opération aussi précoce que possible, intervention qui se proposait la désinfection de la plaie cutanée, la vérification de l'état du crâne, l'ablation des esquilles, la vérification de l'état de la dure-mère, l'extraction des projectiles et la désinfection de la plaie cérébrale. Seules les modalités d'exécution différaient un peu d'un chirurgien à l'autre.

Je reconnais volontiers que ma technique opératoire d'intervention dans les plaies cranio-encéphaliques était celle qui s'écartait le plus de la technique généralement adoptée. Mes confrères, pour découvrir le crâne préconisaient les uns une incision cruciale, les autres une incision curviligne qui cernait un lambeau cutané centré par la blessure.

Une fois le crâne découvert, ils l'exploraient, et s'il présentait à ce niveau une fissure ou une dépression ils pratiquaient une trépanation qui souvent leur faisait découvrir des lésions de la table interne beaucoup plus étendues qu'ils ne l'avaient soupçonné. Il s'agissait généralement d'une fracture esquilleuse en étoile dont ils enlevaient à la pince tous les morceaux. Ils ne s'arrêtaient qu'en terrain osseux résistant et sain.

Ils vérifiaient l'état de la dure-mère. Si celle-ci était saine ils n'y touchaient pas, ce cas était fréquent. Si elle était lésée ils agrandissaient l'ouverture pour traiter le foyer cérébral. Je m'arrête ici pour commenter un peu ce qui précède.

Dès cette époque, et bien que personne ne se doutât de ce que serait le décret du barème d'évaluation pour pension de guerre du 22 février 1929, je condamnais la pratique de la trépanation à la pince avec morcellement du crâne et perte définitive de l'os.

Je faisais remarquer que la levée d'un volet ostéo-cutané assez large centré par la blessure préalablement épluchée et recousue si possible était beaucoup plus logique.

Ce volet une fois levé on constate souvent que la table interne de l'os est intacte ou très peu lésée mais que la dure-mère intacte est tendue. Dans ce cas une petite incision permet de vérifier qu'il n'y a pas de collection sanguine ou séreuse sous la dure-mère et que sa tension n'est due qu'à un certain degré d'œdème traumatique local. Dans ce cas, une fois la dure-mère refermée, le volet est replacé et seule la peau est suturée afin d'assurer au cerveau une large décompression dans les jours qui suivront. Un blessé ainsi traité guérit sans aucune perte de substance du crâne. Le volet se ressoude vite, la cicatrice cutanée elle-même disparaît presque complètement et ce blessé qui n'a que peu de chose ne devient pas ce qu'il devient par l'autre méthode, un « trépané administratif » qui touche au moins 30 p. 100 d'invalidité si la perte de substance osseuse a 1 centimètre carré, si minimes que soient les phénomènes subjectifs.

Mais ceci est un petit côté de la question et rien ne prouve que si la méthode du volet avait été généralement adoptée le barème n'aurait pas été différent.

Le gros avantage du volet c'est qu'il permet de découvrir d'emblée et largement la lésion de la table interne et de la dure-mère. D'un coup d'œil le chirurgien voit qu'il existe une fracture esquilleuse en étoile et que toutes les esquilles sont là convergeant par leur pointe vers le centre de la fracture ou qu'il en manque. Dans ce dernier cas, les esquilles absentes sont dans le cerveau. Entraînées par le projectile, elles ont pénétré plus ou moins loin dans la substance cérébrale et il s'agit de les retrouver en explorant et en désinfectant la plaie cérébrale.

C'est pour cette exploration et cette désinfection que les méthodes neuro-chirurgicales seront d'un grand secours et que les acquisitions récentes de la neuro-chirurgie trouveront leur emploi.

Ce temps opératoire, dans les publications de la guerre reste en effet très vague, quant à son exécution. Je crois qu'aujourd'hui nous serons capables de pratiquer l'ablation du projectile et de son trajet, ce qui vaudra beaucoup mieux que d'essayer de nettoyer ce trajet en le ramonant ou en le curettant comme faisaient certains, en le traitant par le lavage au sérum tiède et l'aspiration, comme je le faisais.

Tous les neurochirurgiens savent enlever le tissu cérébral soit par gros blocs, soit par minces tranches, et les deux méthodes trouveront leur emploi, mais elles ne sont praticables que si celui qui opère est pourvu de l'instrumentation nécessaire. Cette instrumentation doit comprendre pour la trépanation une instrumentation mécanique rapide permettant de lever un volet en quelques minutes, pour l'hémostase un appareil fournissant un courant de très haut voltage, de grande fréquence et de très faible intensité, dont le régime peut varier et fournir

un courant coupant n'ayant par son passage qu'une action mécanique sans presque aucune action calorifique ou au contraire un courant coagulant ayant surtout une action calorifique sans action mécanique, des clips de Cushing-Mackenzy, et les pinces nécessaires pour les mettre en place, un appareil à aspiration robuste et pouvant fonctionner pendant des heures, ainsi qu'un appareil à irrigation au sérum tiède qui peut très bien être remplacé par une seringue de Bonneau.

Tous ces instruments si utiles ne le seront que s'ils sont employés par un vrai neuro-chirurgien ayant l'habitude d'opérer sur le tissu cérébral, sachant cerner avec patience un territoire cérébral déterminé, en faisant parfaitement l'hémostase préalable des vaisseaux de la pie-mère arachnoïde tout autour de ce territoire, sachant ensuite, sans se perdre, tailler un cône de tissu cérébral centré par le trajet du projectile qui en forme l'axe, de manière à obtenir un épluchage parfait, ou encore sachant pratiquer l'ablation d'un lobe frontal délabré par le passage d'une balle ou d'un éclat d'obus.

Il est probable que la lobectomie cérébrale entre les mains des chirurgiens de l'avant, trouvera ses indications.

Cette opération qui à première vue semble une acrobatie est en réalité assez facile.

Si la guerre n'avait pas éclaté je vous aurais présenté au mois d'octobre trois jeunes malades qui faisaient le désespoir de leur famille par leurs impulsions subites d'une violence parfois dangereuse. Je les ai rendus très doux et appliqués en pratiquant chez eux l'ablation complète du lobe frontal droit, qu'ils ont très facilement supportée. Je reste par ailleurs convaincu que les soins post-opératoires après des opérations cérébrales aussi complexes que celles que j'indique aujourd'hui devront être les mêmes que ceux que nous prodiguons à nos opérés de tumeur cérébrale et qu'en particulier, la non-fermeture du crâne, le drainage du ventricule du côté sain et la reconstitution de la dure-mère détruite à l'aide de membrane amniotique dont je vous ai parlé ici même il y a quelques mois sont autant de moyens très efficaces pour éviter le coup d'hypertension si souvent fatal aux grands opérés du crâne ainsi que la hernie cérébrale qui en résultera au niveau d'une brèche dure-mérienne non fermée.

En définitive les blessés du crâne et du cerveau pour être bien soignés doivent :

1° Etre transportés aussi vite que possible du champ de bataille à une formation chirurgicale bien outillée où ils pourront rester aussi longtemps qu'il le faudra sans être évacués ;

2° Etre soignés par des neuro-chirurgiens de carrière qui non seulement opéreront eux-mêmes mais encore, sans jalousie et sans aucun égoïsme montreront tous ce qu'ils savent aux chirurgiens qui les aideront, si bien que le nombre de ceux qui sauront opérer convenablement un cerveau croîtra très rapidement.

Mais à l'heure actuelle le nombre des neuro-chirurgiens ayant une grande pratique de cette spécialité est très restreint. J'en connais juste six.

Ce sont : Marcel Arnaud, de Marseille ; Wertheimer, de Lyon ; Jean Guillaume, Puech, David, Thurel, de Paris.

Comment, pratiquement, peut-on les utiliser ?

Il faut d'abord attacher chacun de ces chirurgiens à une formation chirurgicale stable. Il faut ensuite dans cette formation leur donner une salle d'opération parfaitement outillée où ils seront les maîtres. Je veux dire par là que, sous aucun prétexte, on ne devra occuper cette salle où ils peuvent avoir à chaque instant à faire quelque acte opératoire important ou minime : pansements, remise en place d'une sonde, réouverture d'un volet, fermeture secondaire d'un crâne, ventriculographie, etc., etc.

Il faut enfin que la salle d'opération soit près de la salle de radiographie, afin que les blessés puissent y être transportés rapidement après injection d'air dans leurs ventricules.

La ventriculographie qui n'aura que peu d'indications chez les blessés du crâne en aura beaucoup chez les victimes de traumatismes craniens analogues à ceux qu'on observe en temps de paix et qui seront très nombreux il ne faut pas l'oublier. Pour ces derniers traumatismes le neuro-chirurgien consultant pourrait être très utile car son rôle se bornerait presque toujours à déconseiller une opération inutile et qui ensuite, si le blessé l'avait supportée, serait qualifiée de bienfaisante, mais pour les blessures proprement de guerre son rôle serait nul puisque l'opération est toujours indiquée, et qu'il ne pourrait la faire.

Pour me résumer, les blessés du crâne seront très nombreux durant la guerre actuelle.

Les uns, analogues à ceux que nous observons dans la pratique civile, ne bénéficieront presque jamais d'une intervention et risquent d'être souvent opérés sans nécessité.

Les autres, atteints de blessures du crâne par projectile de guerre peuvent parfois guérir définitivement s'ils sont bien opérés, et il est désirable que les interventions qu'ils subiront soient pratiquées par des chirurgiens spécialisés. A l'heure actuelle six jeunes neuro-chirurgiens très instruits de leur métier, capables de mener au mieux ces opérations, restent inemployés. Ils doivent opérer et enseigner à opérer.

En s'opposant à des opérations inutiles ils épargneront au pays la dépense énorme et injustifiée de pensions abusives. En sauvant des blessés qui sans eux succomberaient tôt ou tard à l'encéphalite, ils épargneront encore au pays des hommes et de l'argent.

Tout ceci ne vaut que pour une guerre de tranchées. Durant une bataille en rase campagne, le blessé du cerveau ne peut être opéré convenablement. Il est voué à une mort plus ou moins tardive.

L'analgésie par le mélange protoxyde d'azote-air, lors des pansements douloureux des grands blessés,

par M. **Maurice Chevassu.**

Nous devons tout mettre en œuvre non seulement pour soigner au mieux nos blessés, mais pour atténuer leurs souffrances. A un maximum de barbarie, il nous faut répondre par un maximum de charité. Sans avoir encore sur ce point la moindre expérience, il me semble que la méthode d'analgésie au protoxyde d'azote mélangé d'air pourra rendre de grands services au moment des pansements particulièrement douloureux de certains grands blessés.

J'ai entretenu de cette méthode en juin dernier l'Académie de Médecine et la Société française d'Urologie, en n'envisageant que son application aux explorations urologiques. Elle est employée depuis deux ans par un grand nombre de dentistes — c'est à un dentiste américain, le Dr Heidbrick, de Minéapolis, qu'on la doit — et elle s'étend de plus en plus dans le domaine obstétrical. Sauf exception, elle rend la cystoscopie véritablement indolore.

L'analgésie qu'elle procure n'est pas absolue et est insuffisante pour pratiquer de véritables opérations. J'ai pu cependant pratiquer, grâce à elle, sans douleur, des méatotomies et des uréthrotomies internes. J'ai pu pratiquer des cystostomies indolores sans autre anesthésie que l'anesthésie locale du tégument. Par contre, j'ai échoué dans une tentative de décapsulation rénale chez un anurique, où j'avais espéré qu'après l'anesthésie des téguments je pourrais continuer l'opération sous cette simple analgésie.

Mais une méthode qui, sans supprimer la douleur, est capable de l'atténuer dans de très grandes proportions, peut être très précieuse si elle est sans danger d'intoxication et maintes fois renouvelable.

Or, ici, l'analgésique employé est le protoxyde d'azote, que l'on tend à considérer comme dénué de toute toxicité, tant est rapide son élimination. Encore est-il employé non pas à l'état pur, mais mélangé d'air, ce qui ne peut qu'atténuer encore la toxicité de l'anesthésique employé, si minime qu'elle puisse être.

La technique d'emploi est des plus simples, puisqu'il suffit d'appliquer sur le nez du patient un masque, et de mettre dans sa main une poire en caoutchouc, par laquelle il va régler lui-même l'arrivée du mélange analgésique.

Toute pression sur la poire ouvre en effet un clapet qui commande l'admission du protoxyde d'azote provenant d'une bouteille analogue à celles qui servent à l'anesthésie générale au protoxyde. Mais sur le tuyau d'arrivée du protoxyde pur se trouve un orifice par lequel est

aspirée une certaine quantité d'air au moment de chaque inspiration. J'ai fait apporter ici un des appareils actuellement en usage. Il en existe d'autres modèles. C'est celui qui m'a servi pendant ces derniers mois.

L'analgésie est obtenue au bout de 4 à 6 inspirations. Elle ne va jamais jusqu'à la narcose réelle, car dès que le malade n'appuie plus sur la poire, il ne respire plus que de l'air et tend immédiatement à sortir d'un début de torpeur, si l'analgésie a été poussée jusque là. Le malade entend ce qu'on lui dit, et il peut parler, mais il est recommandé d'agir dans le silence complet.

Dès qu'il est devenu inutile de prolonger l'analgésie, on fait passer dans la tuyauterie un courant d'oxygène, en ouvrant le robinet d'une bouteille d'oxygène qui se trouve dans l'appareil placée à côté de la bouteille de protoxyde d'azote. Mais cette manœuvre n'est pas indispensable, elle ne fait qu'accélérer le retour à l'état complètement normal.

Il est probable que les appareils à anesthésie totale au protoxyde d'azote existant actuellement pourront facilement être adaptés à la technique analgésique, puisqu'elle ne nécessite, comme modification essentielle, qu'un orifice percé sur le tuyau d'arrivée du protoxyde d'azote.

J'ignore si le protoxyde d'azote rentre dans la catégorie des produits qu'il faudra particulièrement ménager en temps de guerre : mais il ne me paraît pas douteux qu'une formation chirurgicale dotée d'un appareil à auto-analgésie aura l'occasion de s'en servir abondamment, pour le plus grand soulagement de ses blessés.

Le Secrétaire annuel : M. L. HOUDARD.

Imprimé par l'Ancne Impie de la Cour d'Appel, A. MARETHEUX, Dir., 1, r. Cassette, à Paris (France).

MÉMOIRES

DE

L'ACADÉMIE DE CHIRURGIE



Séance du 4 Octobre 1939.

Présidence de M. Henri Hartmann, *président.*

PROCÈS-VERBAL

La rédaction du procès-verbal de la précédente séance est mise aux voix et adoptée.

CORRESPONDANCE

La correspondance comprend :

1° Les journaux et publications périodiques de la quinzaine.

2° Des lettres de MM. Michel Salmon (Marseille), Louis Bergouignan (Evreux), Sarroste (Lyon), Wertheimer (Lyon), Polony (Belfort), posant leur candidature au titre d'Associé National.

3° Un travail de M. Richer (Lyon), intitulé : *L'atonie colo-vésicale*. M. Chevassu, rapporteur.

Décès de M. le Professeur Legueu. Allocution de M. le Président.

Mes chers Collègues,

J'ai la douleur de vous annoncer la mort inopinée du professeur Legueu qui vient de succomber avant-hier à la suite d'une intoxication accidentelle par l'oxyde de carbone.

Il y a quatre jours, il se rendait, encore plein de santé, au nouveau Beaujon où il avait repris, depuis le début des hostilités, un service de chirurgie. Les années étaient passées sur lui sans l'atteindre. Vous l'avez vu, jusqu'à ces derniers temps, venir au milieu de nous avec sa silhouette élégante et toujours jeune ; vous l'avez entendu, prenant part à nos discussions avec cette courtoisie, cette clarté d'exposition qui faisaient qu'on avait toujours plaisir à le voir prendre la parole.

Je l'avais connu dès son internat ; chef de conférences d'adjuvat, je l'avais eu comme élève et, dès cette époque, avais été frappé par ses

Publication périodique mensuelle.

qualités. Mon maître Farabeuf, alors chef des travaux anatomiques, me demandant de lui dire quel était, à mon avis, le meilleur des candidats, je n'eus pas une seconde d'hésitation pour lui répondre : « Il y a, dans ma conférence, un jeune interne qui mérite d'être placé avant tous les autres, il s'appelle Legueu ; ce n'est pas mon ami, je ne le connais que comme élève de conférences, je puis certifier qu'il est supérieur à tous les autres candidats. »

La suite des événements a confirmé ma première impression. Legueu fut rapidement nommé, en 1895, chirurgien des hôpitaux, puis agrégé, en 1898. En 1901, il devenait membre de notre Société de Chirurgie, dont il fut le secrétaire annuel en 1913. Professeur de clinique urologique en 1912, il ne fut jamais appelé à présider nos séances. Il continua cependant à venir parmi nous et à nous apporter, toutes les fois qu'une question urologique était traitée à notre tribune, le fruit de son expérience.

Je ne puis vous parler de tous ses travaux, ils sont trop nombreux, du reste vous les connaissez. Je dois vous dire toutefois la grande place qu'il a occupée dans l'enseignement pendant les vingt ans qu'il a passés à la tête de la Clinique urologique de la Faculté. Après Albarran et Guyon, il a contribué à augmenter le renom de cette école de Necker connue dans le monde entier. Sous sa direction, cette clinique a pris une importance de plus en plus grande. Legueu a été un vrai chef d'école.

Dans ces dernières années, après sa mise à la retraite, ayant conservé toute son activité, il consacra une bonne partie de son temps à l'organisation et au développement des sociétés de Croix-Rouge. C'est qu'en même temps que grand savant, que grand éducateur, Legueu avait toujours été un grand patriote. Aussi sa brusque disparition est-elle une grande perte, plus grande encore dans les circonstances actuelles que dans tout autre temps.

DISCUSSION EN COURS

A propos du traitement des plaies de guerre cranio-cérébrales.

M. **Rouvillois :** Je m'associe pleinement aux sages paroles que mon ami Lenormant a prononcées lors de la dernière séance, à la suite des communications de MM. de Martel et Clovis Vincent. Si je voulais résumer mon impression en une phrase, je dirais que nos éminents collègues nous ont fait un exposé complet du traitement idéal des blessures cranio-cérébrales par projectiles de guerre, opérées dans les conditions de calme, de confort et de sécurité du temps de paix.

L'un et l'autre nous ont décrit une technique à laquelle je me gar-

derai d'adresser la moindre critique car j'ai, pour ma part, la plus grande admiration pour les progrès qu'ils ont fait réaliser à la neuro-chirurgie et pour les magnifiques résultats qu'ils ont obtenus.

Je souscris également à ce qu'ils ont dit sur les conditions désirables pour assurer aux blessés cranio-cérébraux le meilleur traitement et notamment sur la nécessité de l'intervention précoce dans une formation où ces blessés resteraient aussi longtemps que possible avant d'être évacués.

Or, je tiens à affirmer que tous nos efforts tendent vers cet idéal, mais tous les chirurgiens qui ont servi aux armées pendant la guerre 1914-1918 savent que ces vœux ne peuvent être toujours réalisés et que malgré les efforts d'une organisation technique très étudiée et adaptée aux circonstances, un nombre important de blessés cranio-cérébraux ne peut et ne pourra jamais bénéficier de ces conditions optima.

Certains de ces blessés, par exemple, relevés tardivement ou polyblessés, ne pourront être toujours dirigés d'emblée sur les services de neuro-chirurgie et devront obligatoirement être opérés dans les formations chirurgicales de l'avant, par des chirurgiens non spécialisés. Il est, d'autre part, certaines éventualités, d'ordre exclusivement militaire, qui imposent parfois des retards aux transports et aux évacuations.

MM. de Martel et Clovis Vincent feraient donc œuvre utile en complétant la description de leur technique, telle qu'ils la souhaitent, par un exposé pratique de la conduite à tenir chez les blessés que des nécessités impérieuses obligeront toujours à opérer sur place. Cet exposé serait d'autant plus efficace que, comme le dit fort justement M. Clovis Vincent : « S'il est besoin d'un neuro-chirurgien pour opérer une tumeur du cerveau, ou pour couper des faisceaux difficiles à atteindre, un chirurgien attentif, qui veut bien suivre quelques règles, peut rendre autant de services que le neuro-chirurgien. »

Ce sont ces quelques règles que les chirurgiens de l'avant, qui sont tous recrutés parmi notre jeune élite chirurgicale, liraient certainement avec beaucoup d'intérêt. Ils y trouveraient non pas les principes rigides d'une technique hors de laquelle il semble qu'il n'y ait pas de salut, mais des directives adaptées aux cas concrets devant lesquels ils sont appelés à agir immédiatement.

Qu'il me soit permis, par exemple, de souhaiter des précisions sur les indications de la taille du volet, sur la technique habituelle de l'extraction des corps étrangers et sur les limites dans lesquelles il convient de pratiquer l'excision du tissu cérébral.

Il n'est pas douteux que le volet ostéo-cutané de de Martel présente des avantages incontestables en permettant de découvrir d'emblée et largement les lésions de la table interne et de la dure-mère. A ce propos, M. de Martel, à juste titre, fait le procès des larges trépanations à la pince gouge dont beaucoup eussent certainement gagné à être plus discrètes, évitant ainsi de nombreuses séquelles et des pensions abusives. Mais nombreux sont les cas, notamment dans certaines fractures

esquilleuses plus ou moins tangentielles, où l'ablation des esquilles libres ne nécessite nullement la taille d'un volet qui constitue un traumatisme supplémentaire et ne diminue d'ailleurs en rien l'étendue de la perte de substance osseuse. Cette dernière, en l'occurence, ne doit donc pas être imputée au chirurgien mais au projectile qui a été le véritable agent de la trépanation.

En ce qui concerne l'extraction des corps étrangers, il conviendrait, semble-t-il, de considérer comme exceptionnels les cas où cette extraction est faite à la faveur d'un nouveau volet pour aborder le projectile par le plus court chemin, comme le préconise M. Clovis Vincent. La pince coudée, prudemment maniée sous le contrôle radioscopique, permet en effet, dans la majorité des cas, de pratiquer l'extraction des corps étrangers en passant par la porte d'entrée. La progression de la pince dans le trajet se fait presque d'elle-même dans le chemin tout préparé et ne détermine aucun traumatisme surajouté. Cette technique que j'ai employée pendant la guerre 1914-1918 à l'Ambulance Chirurgicale Automobile n° 2, m'a donné des résultats très satisfaisants que j'ai exposés ici-même à cette tribune le 6 novembre 1918, et qui ont été consignés peu après dans la Thèse d'un de mes élèves, le Dr Roussillon.

Quant à l'excision du tissu cérébral contus, elle mériterait également d'être ramenée à ses justes limites. Je considérerais notamment comme dangereux de laisser entrevoir, comme M. de Martel n'a pas craint de le faire, que la lobectomie cérébrale entre les mains des chirurgiens de l'avant pourrait avoir des indications.

J'en ai assez dit pour conclure que le traitement des blessures cranio-cérébrales par projectiles de guerre, mérite d'être mis au point en tenant compte à la fois des progrès les plus récents de la technique neuro-chirurgicale et des possibilités de son application dans les circonstances de la guerre moderne.

M. **Pierre Duval**: J'ai écouté avec un très grand intérêt, celui qu'elles méritaient, les belles communications de Clovis Vincent et de de Martel. Mais il m'est apparu que cette magnifique neuro-chirurgie, telle qu'on nous l'a exposée, demande pour être réalisée des conditions multiples qui ne sont peut-être pas celles de la chirurgie cranio-cérébrale aux armées. Tranquillité absolue, grande disponibilité de temps, opérateurs et aides spécialisés, instrumentation très compliquée, soignants hautement expérimentés dans les traitements pré- et post-opératoires, possibilité de garder longtemps les opérés.

Si nous voulons être utiles dans nos indications aux chirurgiens des armées, ce n'est pas là, je crois, ce que l'on attend de nous.

A mon avis les questions capitales auxquelles il conviendrait tout d'abord de répondre sont les suivantes :

Quand, *où*, *comment* faut-il opérer les plaies cranio-cérébrales de guerre ?

Ce ne sont pas là trois questions différentes, c'est une seule et même question envisagée de trois côtés différents.

Quand ? c'est le point capital, il commande à vrai dire tous les autres. L'opération nécessaire est-elle *urgente* : peut-elle être *différée*, peut-elle être *retardée ?* Du moment jugé opportun pour l'opération dépendront le lieu de l'opération, sa technique, l'évacuation des blessés. La biologie générale de la plaie de guerre nous enseigne qu'une opération précoce suivie d'un complément opératoire différé est souvent la pratique la plus régulièrement sûre ; mais nous devons reconnaître que la biologie spéciale de la plaie du cerveau n'a pas été étudiée.

Où ? Si l'opération aussi rapide que possible est adoptée, c'est aux ambulances chirurgicales d'armée qu'il faut la pratiquer. Et nous avons des ambulances munies d'un très bon matériel et de chirurgiens généraux fortement expérimentés. Si l'opération différée est choisie, dix-huit, vingt-quatre heures d'intervalle permettent de faire cette chirurgie cranio-cérébrale aux formations chirurgicales d'armées stables, largement outillées, pouvant longuement hospitaliser les opérés.

Si enfin l'opération retardée est adoptée, c'est dans les formations d'arrière qu'il faudra seulement la pratiquer.

Comment ? La technique de l'opération variera avec les conditions choisies pour son exécution.

Opération précoce dans les ambulances avancées ; ce ne peut être que le parage de la plaie à ses quatre étages, peau, os, méninges, cerveau, et pour ce dernier le lavage sous faible pression du trajet cérébral au sérum chaud, suivant la pratique que nous a apprise Harvey Cushing, est seul pratique. Pas de volets osseux, pas de contre-volet pour enlever un projectile à distance ; je n'ai pas besoin de dire, pas de lobectomie cérébrale, les projectiles ne seront enlevés que s'ils se présentent pour ainsi dire d'eux-mêmes à l'extraction.

Opération simple pour mettre à l'abri de l'infection et préparant au mieux une opération complémentaire retardée si elle est nécessaire.

Opération différée ; déjà une technique plus large peut être envisagée. Volet cranien et extraction du projectile.

Opération retardée enfin ; c'est la belle technique que Clovis Vincent nous a si magistralement exposée.

Et de la solution que nous donnerons à cette question : quand, où, et comment doivent être opérées les plaies cranio-cérébrales, dépendra toute l'évacuation des blessés cranio-cérébraux après le triage. Evacuation directe ultra-rapide vers les ambulances chirurgicales avancées, évacuation non moins rapide, mais plus lointaine vers des formations stables mais encore avancées, évacuation lointaine enfin.

Vous concevez tous, sans que j'insiste, l'intérêt capital qu'il y aurait à renseigner sur ce point le service sanitaire aux armées.

En terminant, je crois qu'il est nécessaire de demander au service sanitaire qu'il y ait toujours à la disposition des blessés, et le nombre,

l'emplacement dépendront uniquement de lui, en un lieu calme, une formation chirurgicale réservée aux blessés du cerveau ; formation qui aurait à sa disposition des neuro-chirurgiens spécialisés, munis de toute l'installation nécessaire.

Cette formation recevrait soit directement les blessés par évacuation spéciale pour l'opération première et complète, soit les blessés déjà opérés plus en avant pour l'opération complémentaire et les soins prolongés.

Et si vous décidez l'opération précoce, peut-être même ces neuro-chirurgiens pourraient-ils être détachés momentanément dans les formations avancées pour enseigner la technique de l'opération d'urgence en prévision de l'opération complémentaire dont ils auraient la charge.

M. **Maurice Chevassu :** Si intéressante qu'ait été la communication de notre collègue Clovis Vincent, elle m'a laissé l'impression qu'elle représentait avant tout une application théorique de la chirurgie cérébrale à la chirurgie des traumatismes de guerre. L'Académie de Chirurgie doit, à mon avis, aux jeunes qui sont destinés à tirer enseignement de nos discussions, d'éviter les vues théoriques, puisque aussi bien la plupart de ceux qui sont ici ont fait dans la guerre passée une éducation pratique basée sur une expérience considérable.

Deux faits dominent tous les autres dans la chirurgie de guerre des plaies cranio-cérébrales.

Le premier, c'est qu'il s'agit d'une plaie infectée. Elle doit donc obéir aux règles primordiales de la chirurgie de guerre, qui comporte l'excision du tissu infecté, autant qu'elle est possible.

Le deuxième, c'est que l'opération est dans la majorité des cas une opération d'exploration, qui doit baser son action selon les lésions qu'elle rencontre, lésions que la radiographie est loin de permettre toujours de diagnostiquer à l'avance.

S'il existe des blessés du crâne chez lesquels on peut affirmer d'emblée l'existence de lésions cérébrales, il en est un grand nombre chez lesquels la profondeur du traumatisme échappe à l'examen clinique, et même à l'examen radiographique.

C'est pourquoi, très justement, on a posé en règle absolue, lors de la dernière guerre, que tout traumatisme de la région cranienne, quelque léger qu'il parût, devait être considéré comme suspect de pénétration grave, et confié au chirurgien apte à convenablement le traiter.

En pratique, les plaies de la région cranienne comportent six degrés progressifs.

1° La plaie simple du cuir chevelu.
2° La plaie du cuir chevelu et du périoste cranien.
3° La plaie de la table externe, qui respecte la table interne.
4° La plaie totale de la paroi cranienne.
5° La plaie de la dure-mère.
6° La plaie des centres nerveux.

Pour avoir un aperçu de la fréquence relative de ces traumatismes à pénétration croissante de la région cranio-cérébrale, j'ai repris les observations sommaires des blessés traités d'août 1915 à novembre 1918, soit par mes collaborateurs, soit par moi, dans les deux Ambulances Chirurgicales Automobiles dont je fus successivement Médecin-chef, l'Auto-Chir. 12 et l'Auto-Chir. 20.

J'ai réuni un total de 1.120 observations qui se répartissent ainsi :

Plaies extérieures au crâne : 468, soit 41,67 p. 100.

Plaies ayant lésé le crâne plus ou moins profondément : 653, soit 58,33 p. 100.

Les plaies extérieures au crâne comportent :

Plaies du cuir chevelu seul : 411, soit 32,62 p. 100.

Plaies du périoste cranien : 57, soit 5,05 p. 100.

Les plaies intéressant le crâne se divisent en :

Plaies limitées à la table externe : 151, soit 13,52 p. 100.

Plaies totales du crâne : 144, soit 12,81 p. 100.

Plaies de la dure-mère : 34, soit 3 p. 100.

Plaies des centres nerveux : 323, soit 29 p. 100.

La nécessité du contrôle des plaies du cuir chevelu ou de la région frontale est une grande cause d'encombrement aux heures de presse. Mon ambulance s'est trouvée à maintes reprises dans cette situation cruelle d'avoir à opérer infiniment plus de blessés que le nombre de ses équipes ne lui permettait de le faire dans un temps raisonnable, mais jamais autant qu'à l'offensive de Champagne de septembre 1915 et qu'à l'offensive de l'Aisne d'avril 1917.

Lors de cette dernière offensive, voilà comment j'avais réglé les choses à l'H. O. E. de Prouilly, dont j'étais le chirurgien consultant.

En avant du groupe opératoire, une grande baraque, capable de recevoir quarante brancards, servait à la préparation des blessés et à l'élimination de ceux qui ne comportaient pas d'indication chirurgicale. En matière de plaie cranio-cérébrale, c'étaient les comateux. La filtration en était assurée par un jeune médecin auxiliaire dont j'avais dès l'abord reconnu les hautes qualités, qui est devenu depuis professeur agrégé à la Faculté et médecin des hôpitaux, mon ami Bariéty.

Bariéty dirigeait sur le groupe opératoire tous les autres traumatismes de la région cranienne, après les avoir fait passer à la tondeuse fine, et avoir fait raser l'hémicrâne correspondant à la blessure.

Les malades ainsi préparés se divisaient en deux catégories : Ceux qui avaient manifestement une fracture du crâne ou une plaie du cerveau, et ceux qui n'avaient qu'une plaie du cuir chevelu à vérifier.

Les premiers étaient envoyés directement aux salles d'opérations. Quant aux autres, voici comment nous évitions le travail inutile qu'ils auraient imposé à nos équipes chirurgicales.

Un jeune interne de nos hôpitaux, qui est devenu depuis notre collègue à l'Académie, mon ami Marcel Boppe, était chargé de la vérification des plaies du cuir chevelu.

Excusez-moi de vous exposer brièvement le dispositif que nous avions imaginé. Il pourra rendre service à d'autres.

Le blessé, tête rasée, venait s'asseoir sur un banc derrière lequel était une balustrade sur laquelle reposait un long plateau de bois. Seules la tête et les épaules du blessé dépassaient le niveau du plateau. Derrière la balustrade se tenaient trois opérateurs.

Le premier, étudiant en médecine, désinfectait le cuir chevelu à la teinture d'iode et pratiquait autour de la plaie des injections de novocaïne au 100e.

Ainsi préparé, le poilu glissait à droite devant le deuxième opérateur, Marcel Boppe, qui pratiquait l'excision de la plaie et vérifiait si elle atteignait le crâne. Si la plaie était limitée au cuir chevelu, il en pratiquait la suture. Le blessé glissait alors sur son banc devant le troisième aide qui faisait le pansement, fixé au moyen d'un adhésif. Ce blessé superficiel quittait immédiatement l'Auto-Chir pour le quartier des blessés légers.

Si Boppe avait constaté la moindre lésion cranienne, il passait encore le blessé au panseur, mais le blessé était dès lors déshabillé, étendu sur un brancard, et dirigé à son tour sur le groupe opératoire, où l'on continuait l'opération commencée.

Passons maintenant aux plaies pénétrantes.

J'ai été un peu surpris d'entendre, dans la dernière séance, parler de lambeaux à tracer. L'excision des tissus infectés commande de façon absolue une incision excisant la plaie. Il n'y a pas à songer à éviter cette excision qui s'impose.

Si la plaie cérébrale est manifeste, je m'incline devant les directives données par Clovis Vincent et de Martel. Je ne comprends pas cependant le reproche qu'ils adressent à la régularisation de la plaie cranienne à la gouge. Elle est la seule manière d'exciser les tissus craniens infectés, et là encore, cette excision, à mon avis, domine toute autre chose. Avant de songer aux résultats éloignés des plaies, il faut d'abord sauver les blessés et commencer par éviter qu'ils ne meurent d'infection rapide.

Mais admettre, comme le dit de Martel, que le blessé du cerveau qui ne sera pas opéré par un neuro-chirurgien, est voué à une mort plus ou moins tardive, me paraît d'un pessimisme excessif.

Clovis Vincent ne nous a-t-il pas dit de même que tous les blessés du cerveau de la grande guerre étaient aujourd'hui morts ? Il se trouve que j'ai justement revu il y a quelques mois mon dernier opéré de plaie du cerveau. Je l'ai opéré le 4 octobre 1918, il y a juste vingt et un ans. Puisqu'il s'agit d'une observation rare par son résultat, je vous la transcris dans sa brièveté.

A. P..., blessé le 2 octobre 1918 à 17 heures. Entré à l'auto-chir. le 4 octobre 1918 à 7 heures. Opéré à 10 heures, soit trente-neuf heures après la blessure.

Plaie du cerveau par balle. Orifice d'entrée punctiforme sur la ligne

médiane antérieure. Orifice de sortie en longue gouttière région pariétale gauche. Bouillie cérébrale. Contracture du bras droit. Paralysie des deux membres inférieurs avec exagération du réflexe rotulien droit avec ébauche de trépidation épileptoïde.

Excision losangique de la totalité du trajet. Excision de débris du périoste. Long sillon osseux de la largeur d'une balle. Ablation des esquilles après agrandissement des bords du sillon à la gouge. Plusieurs esquilles étaient projetées assez profondément dans la matière cérébrale. On a réduit l'intervention osseuse au minimum sans chercher à atteindre les limites de la plaie dure-mérienne. Lavage au sérum physiologique chaud. Suture totale.

Les 6 et 7 octobre, troubles de la parole avec élévation de la température à 38°4. Une ponction lombaire montre des hématies et de très rares polynucléaires. Pas de microbes à l'examen direct. Culture négative.

12 octobre. Les mouvements ont reparu dans le membre inférieur gauche ; le côté droit reste le même.

14 octobre. Les mouvements reparaissent dans le membre supérieur droit.

Je n'ai pas pu suivre mon blessé davantage, mon ambulance ayant quitté l'H. O. E. où il était hospitalisé. Je l'ai retrouvé par hasard récemment. Il a conservé une paralysie du membre inférieur droit et est réformé à 100 p. 100. Il se plaint de céphalées fréquentes, mais est néanmoins capable d'assurer les fonctions d'appariteur au Collège de France. En tous cas, il est vivant, et vivant depuis vingt et un ans.

J'aurais voulu vous le présenter aujourd'hui, mais on m'a dit au Collège de France qu'il était encore en vacances.

Bien que mon observation manque de détails sur ce point, j'ai la certitude que mon opéré est resté le plus longtemps possible sous son premier pansement. Je crois avoir entendu dire par Clovis Vincent que le pansement des blessés du crâne devait être refait tous les jours. Je suis d'un avis diamétralement opposé en ce qui concerne la chirurgie de guerre.

D'une façon générale, je n'aime pas renouveler fréquemment les pansements. Il est rare qu'un pansement soit fait dans des conditions d'asepsie comparables à celles de la salle d'opération, et je suis persuadé que dans bien des cas les pansements sont beaucoup plus nuisibles qu'utiles. En chirurgie de guerre, où le chirurgien qui consacre tout son temps à opérer, n'a pas sauf exception la possibilité de refaire ses pansements lui-même, tout renouvellement de pansement est un grand risque d'infection. Je suis venu faire à cette tribune, en juillet 1917, une communication sur le « pansement rare au sérum physiologique en chirurgie de guerre ». Je suis tout prêt à la refaire.

Je voudrais, en terminant, insister sur l'intérêt extrême qu'il y a pour les blessés à ne pas subir de trépanation inutile. Je m'explique.

Au début de l'autre guerre, nous avons été imbus des enseignements anciens selon lesquels toute plaie de la surface du crâne, si minime qu'elle parût être, comportait des fissures traversant toute l'épaisseur du crâne, voire des éclatements importants de la table interne.

Dès la réunion médico-chirurgicale de mai 1916, je me suis élevé

avec MM. Pierre Marie, Monprofit, Jules Bœckel, contre cette manière de voir, car *il n'est pas indifférent de faire des trépanés.*

Du moment que la pénétration cranienne n'est pas manifeste, il est capital de ne pas la considérer comme certaine. Il faut donc agir en conséquence.

Ce qui veut dire qu'à la fraise de Doyen on attaquera la région traumatisée en allant sans précipitation. La fraise réalise l'excision de la partie lésée du crâne, qui a toutes chances d'être infectée, mais elle doit systématiquement s'arrêter au diploé, qui assez souvent paraîtra intact. S'il y a le moindre doute, la fraise s'avance un peu plus loin jusqu'à la table interne, s'assure de son intégrité et de sa solidité. Quoi qu'on ait dit jadis, des quantités de plaies du crâne ne s'étendent pas au delà.

La preuve en est donnée par la statistique que je vous fournissais tout à l'heure. Mes registres d'observations comportent 151 observations de plaies du crâne n'atteignant pas la table interne, ce qui représente dans ma statistique, 23,27 p. 100 des plaies cranio-cérébrales, soit presque le quart. J'ai fait faire sur ce sujet en 1919 la thèse de mon élève Trifaud intitulée : Les fractures du crâne limitées à la table externe en chirurgie de guerre. Trifaud avait réuni 137 de nos observations. J'en ai retrouvé 14 qui lui avaient échappé. Bien qu'il soit difficile de considérer comme guéris les opérés évacués par nos ambulances chirurgicales, tous avaient été évacués, sauf trois. L'un, multi-blessé, était arrivé dans un état semi-comateux, et le chef d'équipe qui l'opéra dans mon ambulance jugea inutile de pousser plus loin son exploration cranienne, le malade ne sortit pas de son coma et mourut le lendemain. Manifestation du même ordre — troubles psychiques commotionnels — chez un autre blessé présentant une écornure du rebord orbitaire. Là encore celui de mes chefs d'équipes qui l'opéra ne jugea pas utile d'aller plus loin, le malade mourut en quarante-huit heures.

Un troisième, très multi-blessé, mourut le quatrième jour, indépendamment de toute manifestation cérébrale.

Je crois donc que si un sujet présentant des lésions limitées à la table externe ne présente pas de manifestations cérébrales, on doit limiter à la table externe l'intervention qui transforme la plaie infectée en une plaie proprement suturée.

Pour avoir suivi beaucoup de ces blessés pendant un temps largement suffisant, dépassant la semaine, je crois pouvoir affirmer que s'ils ne présentent pas de manifestations encéphaliques dans les jours qui suivent immédiatement le traumatisme, on peut considérer leur fracture limitée à la table externe comme une plaie d'infime gravité.

Encore importe-t-il qu'on évite plus tard de ranger ces blessés parmi les trépanés, sous le prétexte que la fraise a creusé une cupule en godet dans leur table externe.

M. **A. Gosset**: Il est une espérance que nous avons le droit de cultiver c'est que, dans la guerre actuelle, les blessures du crâne soient, heureusement, beaucoup moins fréquemment observées que dans la guerre de 1914. Le port du casque métallique, dans la dernière guerre, n'y fut généralisé qu'avec un certain retard, et un grand nombre de plaies du crâne eussent sans doute pu être évitées.

Ce que nous avons fait en 1914-1918, pour traiter les plaies du crâne et de l'encéphale, fut loin d'être parfait. Grâce à ce que nous avons appris à cette époque, étayé sur la critique des résultats éloignés, et grâce surtout aux si grands progrès de la neuro-chirurgie, nous devons, dans cette guerre-ci, faire beaucoup mieux.

D'après le rapport de Tuffier à la conférence chirurgicale interalliée (18 mai 1917), rapport que l'on peut relire avec profit, on apprend que, avant le port du casque, les plaies du crâne comptaient dans la statistique générale des blessures pour 15 p. 100 ; ce chiffre tomba à 12 p. 100 après l'adoption du casque. La différence n'est pas très marquée, mais il faut tenir compte, comme le faisait très judicieusement observer Tuffier, que bien des *tués* du crâne, avant le casque, ne furent plus que des *blessés* du crâne, grâce au casque.

La mortalité à cette époque était considérable. D'après le même auteur, sur 634 cas, il y eut une mortalité globale de 48,11 p. 100. La mortalité *secondaire* fut aussi très élevée : 33 p. 100 des opérés succombèrent pendant les trois premiers mois. Dans ces conditions, il n'est pas présomptueux d'espérer pouvoir faire mieux.

Tuffier étudie ensuite dans son rapport, *où*, *quand*, *comment* doit être pratiqué le traitement des plaies du cerveau. Ce sont là, en effet, les trois questions que nous devons résoudre, non pas aujourd'hui d'une façon définitive, mais en additionnant l'expérience acquise avec ce que les premières périodes de la guerre vont nous apprendre.

Je suppose que les blessés puissent être rapidement relevés, que les moyens de transport fonctionnent normalement. Dans la chirurgie de guerre, on fait ce que les conditions de la bataille permettent. Je suppose que l'on puisse faire tout ce que l'on veut. Que doit-on faire pour les blessés du cerveau ?

Dans les grands traumatismes cranio-cérébraux, avec dislocation de la boîte cranienne, issue de matière cérébrale, large plaie des parties molles et de la paroi osseuse, la chirurgie perd ses droits.

Mais les autres blessés du cerveau, peut-on les transporter ? Depage l'a dit en 1914 : « l'urgence n'est pas de l'ordre des minutes comme dans les cas abdominaux, nous estimons qu'elle doit se faire dans les huit premières heures ». Les abdominaux supportent mal le transport et les minutes qui s'écoulent, rythmées par les cahots de l'ambulance, sont néfastes aux viscères abdominaux.

Tout blessé du cerveau — sauf les moribonds — peut être transporté de suite. Dans les premières heures de la blessure, les cérébraux

sont souvent très peu touchés ; on en a vu qui eussent été capables de s'intéresser à ce qui se passe autour d'eux ; qui pourraient même lire un journal. C'est dans quelques jours qu'ils ne seront plus transportables, si des phénomènes infectieux viennent à éclater, et c'est alors, après ces quelques jours, que le repos et l'immobilité la plus absolue sont de rigueur.

Dans les premières heures, les blessés du cerveau sont donc transportables, avec le simple pansement qui a été fait à l'avant, car pour faire *extérieurement* tout ce qui sera nécessaire et qui demande beaucoup de soin et beaucoup de temps, il faut une installation chirurgicale vraiment bonne. Le premier pansement doit être très simple, et surtout *pas d'exploration, pas la moindre tentative* de thérapeutique, pas de toilette de la plaie, car toute toilette est longue et compliquée ; ce n'est pas le lieu ; un simple pansement occlusif et protecteur.

Transport le plus loin que l'on pourra, dans le minimum de temps, afin que l'intervention soit précoce, réalisée dans les huit premières heures si possible, ou plus précocement encore si la chose est réalisable. Transport à 20 ou 30 kilomètres ou plus (c'est une question de possibilité, de temps) et transport non pas vers une ambulance chirurgicale quelconque, mais vers une ambulance spécialisée pour la neurochirurgie.

Avant de passer à la salle d'opération, *station dans la salle de radiographie.* Deux clichés radiographiques, l'un de face, l'autre de profil, pour dévoiler un corps étranger, certaines esquilles. Pendant qu'on développe les clichés, le blessé est amené dans la salle d'opération.

La préparation du blessé sera la même que pour toute opération sur le cerveau dans la pratique civile, préparation longue et minutieuse, par des aides spécialisés. Crâne *complètement* rasé, à la tondeuse, puis au rasoir, en partant de la plaie, avec décapage au savon liquide, puis à l'éther, avec le plus grand respect pour la plaie. Enfin badigeonnage à l'iode, limitation du champ opératoire, exactement tout ce que font les neuro-chirurgiens.

Premier temps : avant toute chose, reséquer les bords de la plaie cutanée, comme pour toute plaie de guerre, et constater en écartant les bords de cette plaie que l'os est atteint.

Changer de gants, rejeter les instruments qui ont servi pour le nettoyage et le traitement de la plaie cutanée et passer à la plaie osseuse et à la plaie cérébrale, si celle-ci existe, chose qui dans la plupart des cas saute aux yeux.

Alors la grande question qui se pose, question qui n'est pas nouvelle, car elle fut discutée en 1914-1918 et résolue différemment, c'est la manière de se comporter envers la lésion osseuse. Faut-il se servir de l'orifice causé par le projectile, en l'agrandissant au besoin ? faut-il pratiquer en bonne place un lambeau osseux, suivant la manœuvre classique ? Il n'y a plus sur ce point aucun doute, il faut savoir résister à la tentation toute naturelle d'utiliser la perforation osseuse que le

projectile a réalisée. Quand cette perforation est minime, faite par une balle, l'utiliser nécessite tout un travail d'agrandissement qui est presque aussi long que la taille d'un volet et surtout est néfaste pour l'avenir. Donc, ne jamais *marcher* vers la perforation produite par le projectile ; même lorsque cette perforation — à la suite d'un gros éclat d'obus — est très large et très tentante, votre conduite devra être la même : n'utilisez pas, quelque tentation que vous en ayez, la perforation traumatique. Et si la perforation est tellement large qu'un lambeau n'est pas taillable, alors laissez-moi vous dire qu'il s'agit d'un de ces pauvres blessés qu'il eût mieux valu ne pas évacuer vers l'ambulance neuro-chirurgicale et pour lesquels la chirurgie ne peut rien.

S'il y a plaie osseuse simple, excision des bords de la plaie, exploration de la lésion osseuse, ablation des esquilles. Si on est conduit jusqu'à la dure-mère et si celle-ci est intacte, la respecter, ne l'inciser sous aucun prétexte, à moins qu'il n'y ait des signes *indiscutables* d'hématome sous-dural comprimant. Puis fermeture de la plaie sans drainage ou avec drainage filiforme.

Il y a lésion profonde, méninges et encéphale sont lésés. Alors pas d'incision pour prolonger la plaie cutanée causée par le projectile, surtout pas d'incision cruciale (!), mais taille d'un volet osseux qui permet de constater l'étendue de la lésion durale et de nettoyer le foyer cérébral. Le cerveau a tendance à expulser les esquilles, les caillots, la pulpe cérébrale ; on aidera cette expulsion avec une curette très fine maniée très délicatement, avec un courant de sérum physiologique tiède, mieux encore avec l'aspirateur électrique.

Pour le traitement de la substance cérébrale, ce qui a été dit ici me paraît très judicieux. Enlever le corps étranger quand la chose est simple.

Faut-il drainer ? Dans quels cas ? Avec quel matériel ? Autant de questions encore à préciser.

Soins post-opératoires confiés à des aides spécialisés.

Je rappelle quelques-unes des conclusions de la Conférence interalliée : tout n'y est pas parfait, mais on y trouve de fort bonnes choses :

« 1° Au poste de secours, les plaies du cerveau sont recouvertes d'un pansement aseptique simple ;

2° Les blessés du crâne et du cerveau sont évacués, suivant la gravité apparente de leurs lésions :

a) Le plus près possible, en cas de large perte de substance avec accidents généraux graves ; *b*) si la lésion paraît moins grave, si les accidents généraux ne sont pas menaçants, le blessé sera évacué sur un centre hospitalier où il trouvera un service spécial pourvu d'un chirurgien et d'un neurologiste et où il pourra rester longtemps ; *c*) l'opération doit être précoce.

3° Un blessé du cerveau ne doit pas être évacué avant trois semaines après trépanation pour lésion cranio-cérébrale ;

4° Le crâne sera soumis à un examen radiologique et les projectiles et fragments osseux soigneusement repérés ;

5° Les indications de la trépanation sont encore discutables quand la fracture du crâne n'est pas manifeste et quand il n'existe aucun symptôme cérébral ;

6° L'anesthésie locale, pour l'opération, est la méthode de choix. La position assise a l'avantage de diminuer l'hémorragie, elle est surtout applicable aux opérations secondaires tardives ;

7° Les projectiles très petits, profondément situés et difficilement accessibles, les projectiles plus volumineux siégeant à la base du crâne ou dans les ventricules, ceux qui siègent dans l'hémisphère du côté opposé à la lésion seront primitivement respectés ;

8° On s'abstiendra de placer dans la substance cérébrale aucun drain ni aucune mèche. La plaie cranio-cérébrale peut être traitée par la suture primitive ou la suture secondaire après stérilisation. Des recherches sont nécessaires pour savoir laquelle de ces deux méthodes met le mieux à l'abri des accidents septiques immédiats secondaires et tardifs ;

9° Dans les plaies bipolaires, chaque orifice sera traité pour son compte et la région profonde du trajet sera respectée. »

Pour les plaies cranio-cérébrales, des études bactériologiques très poussées, très précises seront nécessaires, car nos connaissances sur ce point sont nettement insuffisantes. Il faudra faire des prélèvements au moment même de l'opération dans la pulpe cérébrale mortifiée et, à la fin de l'opération, pratiquer de nouveaux prélèvements sur différents points du tunnel résultant de l'intervention complètement réalisée. Quand la chose sera possible, dans les cas où la réunion n'aura pu être faite, de tels prélèvements seront pratiqués chaque jour. C'est sans doute dans les plaies cérébrales que la chimiothérapie, guidée par les données bactériologiques, donnera des résultats dont l'importance peut être considérable. *A priori*, il semble que les infections du tissu cérébral ne soient pas extrêmement virulentes ; c'est le terrain où elles se développent qui les rend catastrophiques. Cette étude bactériologique des plaies de guerre du cerveau devrait aboutir assez vite, si elle est faite avec méthode et avec compétence.

En conclusion, pour tirer de tout ce qui a été exposé dans cette enceinte, des directives profitables quant au traitement des plaies du cerveau, j'ai l'honneur de demander à l'Académie d'inviter à venir nous faire part de leur expérience récente, ici, à cette tribune, quelques-uns des chirurgiens qui ont opéré des plaies cranio-cérébrales, et en particulier Petit-Dutaillis qui dirigera certainement le premier centre de neuro-chirurgie créé aux Armées, car c'est lui, quoique je n'aie pas trouvé son nom visant dans cette discussion, qui en est incontestablement le plus qualifié. Ils nous diront ce qu'ils ont vu, ce qu'ils ont fait, ce qu'ils ont obtenu, à la lumière des blessés de la guerre de 1939, ce qu'il y a de bien dans nos idées anciennes, ce qu'il faut modifier. Nous arrêterons ainsi dans ses grandes lignes une conduite profitable aux graves blessés du crâne.

Je termine en indiquant l'organisation que je crois la mieux adaptée au traitement des blessures du cerveau.

Des centres, dirigés par des neuro-chirurgiens, situés à 20, 30, 40 kilomètres de la ligne de combat (la distance est en fonction de l'état des routes et de l'encombrement), seront créés.

Il est inutile de dire que ces centres seront dotés de tout l'arsenal instrumental le plus parfait, sans oublier un aimant.

Ils compteront, outre les opérateurs, des neurologues, des physiologistes, des électro-thérapeutes.

Ils seront sous la direction d'un neuro-chirurgien qualifié qui aura, en outre, pour mission, d'accord avec les autorités compétentes, d'aller porter la bonne doctrine dans d'autres ambulances où auraient pu s'égarer des blessés cranio-cérébraux porteurs d'autres blessures que celle du crâne. J'emploie l'expression « s'égarer », car la blessure qui prime chez le multi-blessé, c'est la blessure cranienne. Ce qui veut dire que, dans le centre neuro-chirurgical, un chirurgien général doit trouver place et cela confirme (puisqu'il est chirurgien général et neuro-chirurgien) le désir que j'ai exprimé plus haut de voir confier le premier centre de neuro-chirurgie qui sera créé à notre si distingué collègue, mon ami Petit-Dutaillis.

Dans ces centres de neuro-chirurgie, les chirurgiens spécialisés de l'arrière, nos collègues le professeur Clovis Vincent, le Dr de Martel, devraient pouvoir apporter le fruit de leur expérience, sans oublier notre grand neurologue médecin, notre éminent collègue, le professeur Guillain, si riche de tout ce qu'il a vu en 1914-1918... et depuis.

Je n'exprime pas ici des songes et des rêves, la réalité sera telle : plus tôt elle sera, mieux les blessés cranio-cérébraux guériront, avec le minimum de séquelles.

M. **Robineau :** En chirurgie de guerre, tout ce qui permet de gagner du temps mérite d'être pris en considération ; c'est pourquoi je me permets d'attirer votre attention sur deux points de technique des craniectomies.

1° A mes débuts dans la chirurgie cranio-encéphalique, j'ai taillé des volets ostéoplastiques classiques. Un jour, je ne sais plus quelle traction maladroite a complètement détaché des parties molles le volet que j'avais rabattu, et il m'est resté dans la main ; la perspective de laisser sans couverture osseuse la large brèche que j'avais pratiquée et de voir se développer une grosse hernie cérébrale m'ont incité à remettre en place, en fin d'opération, le morceau d'os enlevé, bien qu'il fût resté plus d'une heure dans un plateau. Ne pouvait-il se greffer ? J'avais toujours la ressource de l'enlever secondairement, s'il était nécessaire.

L'évolution a été aussi simple et aussi normale que si le fragment de voûte cranienne était resté attaché aux parties molles. Depuis lors, et pendant plus de dix années, j'ai délibérément rabattu les parties

molles du lambeau épicranien, taillé à ciel ouvert le volet osseux que j'ai déposé dans un plateau ; à la fin de l'opération, parfois après trois ou quatre heures, le volet a été remis en place sans aucune fixation, maintenu seulement par la peau suturée.

Tantôt j'ai laissé le périoste adhérent au volet osseux, tantôt je l'ai enlevé à la rugine et il a été rabattu avec la peau. Une fois, un geste intempestif a projeté à terre le greffon en réserve dans un plateau ; il a été replacé après dix minutes d'ébullition. Dans ces divers cas, l'évolution a toujours été la même, absolument comparable à l'évolution d'un lambeau ostéoplastique. Je ne suis d'ailleurs pas seul à agir ainsi ; avec son ingénieux appareil, Jentzer découpe de larges rondelles dans la voûte, les détache complètement et les remet en fin d'opération.

Quel est l'avenir de ces larges greffons d'os plat ? Au point de vue clinique, ils se comportent comme des volets ostéoplastiques. Les radiographies que je vous présente, prises à des époques variant de trois semaines à dix ans après opération, montrent l'intégrité de la forme et de la densité osseuse du greffon. J'ai fait des craniectomies en deux temps, à deux ou trois jours d'intervalle ; le volet était tel que je l'avais replacé ; il a été de nouveau déposé dans un plateau pendant que je procédais au second temps ; remis à sa place, il s'est parfaitement greffé. J'ai fait des craniectomies itératives à trois ans de distance ; le segment greffé était soudé au crâne par du tissu fibreux tout comme un volet ostéoplastique ; son aspect, son épaisseur n'étaient pas altérés ; pour la seconde fois il a été enlevé complètement et s'est de nouveau greffé correctement, d'après l'aspect radiologique.

L'ablation temporaire complète d'un gros fragment osseux est donc permise sur la voûte du crâne, comme elle est permise pour les os courts et pour les os longs ; j'ai bien souvent enlevé les apophyses épineuses au début d'une laminectomie pour les remettre en place à la fin ; sur les membres, j'ai retiré en les dépériostant d'énormes esquilles qui me gênaient, de gros segments du fémur ou du tibia ; une fois j'ai retiré toute l'extrémité articulaire inférieure du tibia afin de pouvoir réparer une fracture très vicieusement consolidée. Je n'ai pas souvenir d'un seul échec pour toutes ces greffes d'un genre spécial ; je n'ai pu faire de constatations directes que sur les apophyses épineuses, au cours de laminectomies itératives ; je les ai trouvées diminuées de longueur, comme amputées à leur base, et soudées par du tissu fibreux.

En quoi la technique de craniectomie que j'ai adoptée est-elle avantageuse ? Elle est plus aisée et fait gagner un peu de temps. Il est plus facile et plus rapide de couper un crâne à la fraise à ciel ouvert, sans avoir à faire, du côté du pédicule cutané, une amorce de la section, puis une fracture ; il est plus agréable de se débarrasser d'un grand volet osseux que de le conserver à côté du champ opératoire. Dans la région frontale, l'avantage est encore plus grand ; deux incisions suffisent pour circonscrire le lambeau de peau, sans pratiquer l'incision transversale sus-orbitaire habituelle ; les vaisseaux sus-orbitaires sont

donc épargnés ; la durée de l'hémostase superficielle et des sutures est raccourcie.

Je réponds maintenant à l'objection que vous ne manquerez pas de me faire : Cette technique est sans doute acceptable pour la chirurgie aseptique du temps de paix ; mais elle est théoriquement vouée à l'échec en cas d'infection, celle-ci entraînant la résorption ou la nécrose des greffons ; la technique ne vaut donc rien pour la chirurgie de guerre. Je n'ai qu'une observation montrant l'effet de l'infection sur un greffon cranien.

Je taille un volet des dimensions habituelles pour exploration de la région rolandique ; il s'agit d'une hémiparésie avec crises jacksonniennes, plus prononcée au membre supérieur ; tumeur probable. Le morceau d'os est enlevé ; non loin du bord supérieur de la brèche, foyer d'adhérences méningées ; une ponction ramène une goutte de pus, et une incision limitée évacue un abcès sous-cortical renfermant un verre à Bordeaux de pus bien lié ; je mets un drain. Ne sachant pas à ce moment la virulence du pus, je n'ai pas hésité à remettre en place le volet osseux après avoir échancré son bord supérieur pour le libre passage direct du drain ; un trou spécial a été fait dans le lambeau cutané. Peu après, j'ai appris que l'infection était due à un staphylocoque doré assez virulent, et j'ai pensé que je serais contraint d'enlever le greffon.

Tandis que la suppuration cérébrale se tarissait en une quinzaine de jours, au bout desquels le drain a été expulsé, elle a envahi la ligne de sutures et des fistules se sont ouvertes en plusieurs points ; elle a envahi le greffon. Au cours des cinq mois suivants, j'ai débridé des fistules et retiré çà et là des séquestres peu volumineux ; à la limite de ces foyers de suppuration, l'os greffé exploré à la sonde paraissait sain et bien fixé. La seule radiographie que j'aie encore en mains a été prise avant l'ablation du dernier séquestre ; elle montre un volet osseux très érodé sur ses bords, irrégulier, en retrait dans la brèche cranienne; l'épaisseur semble amincie par places, si on en croit les différences dans la densité de l'os ; à la périphérie, le crâne est indemne et n'a pas été touché par l'infection ; dans l'ensemble, le volet osseux a conservé à peu près les 9/10 de son étendue primitive.

La cicatrisation était complète et définitive six mois après l'opération ; le greffon, un peu déprimé, offrait au palper une résistance égale à celle du crâne ; du tissu fibreux très solide avait sans doute comblé les vides à sa périphérie. Au point de vue prothétique le résultat était très satisfaisant.

Un cas unique ne permet pas de conclusions ; admettons que ce malade ait eu beaucoup de chance. La question qu'il faut se poser est la suivante : En quoi la résistance à l'infection d'un volet ostéoplastique est-elle accrue par rapport à un greffon de même dimension et de même siège ? Evidemment parce que le volet est vascularisé et vivant ; la radiographie précédente montre que le crâne sain en contact avec

les foyers de suppuration n'a pas été attaqué. En ce qui concerne les volets ostéoplastiques, je crains qu'on ne se fasse de grandes illusions sur leur vascularisation.

Les os de la voûte n'ont pas d'artère nourricière ; tant qu'ils ne sont pas unis par soudure, à un âge avancé, chacun d'eux a une vascularisation qui lui est propre. Les vaisseaux qu'ils reçoivent ont un très petit calibre ; *ces fins rameaux artériels ont un territoire très limité* ; les uns abordent l'os par sa face superficielle ; les autres, en bien plus grand nombre, proviennent des artérioles de la dure-mère et pénètrent dans l'os par sa face profonde. Il résulte de cette disposition que le décollement d'avec la dure-mère d'un volet osseux quelconque prive ce volet de la majeure partie de son irrigation artérielle.

Les canaux veineux de Breschet sont mieux connus que les artères, à cause de leur volume ; ils aboutissent pour la plupart à l'intérieur du crâne, dans les veines méningées et dans les sinus de la dure-mère. Le rôle des veines émissaires est de faire communiquer les sinus avec les veines tégumentaires, plutôt que de récolter le sang du diploé.

Le sang veineux du frontal se déverse principalement dans les veines sus-orbitaires qui, par l'ophtalmique, l'amènent au sinus caverneux. Si les artérioles suivent ici le trajet des veines, nombre d'entre elles doivent provenir des artères frontales. L'incision transversale sus-orbitaire du lambeau classique coupe les artères frontales ; elle est donc préjudiciable à la vascularisation de l'os.

En résumé, un volet osseux du crâne relié aux parties molles par un pédicule fibreux ou fibro-musculaire est théoriquement nourri par les fines artères, courtes, peu nombreuses, passant dans ce pédicule ; leur territoire d'irrigation est restreint ; il me paraît un peu téméraire de compter sur elles seules pour assurer la nutrition de la totalité du volet osseux. Je crois plus conforme aux données de l'anatomie d'admettre qu'une partie du volet, peut-être une grande partie, est privée de tout apport sanguin ; cette partie se comporterait donc, à notre insu, comme un greffon ; elle n'aurait pas sur ce dernier un avantage sensible dans la défense contre une infection.

La façon de tailler un volet dans la voûte du crâne me semble donc avoir moins d'importance pour l'avenir de l'os que le degré de virulence de l'infection. Ceci n'est pas une critique du traitement des plaies de guerre par l'excellente méthode du volet cranien ; j'ai seulement essayé d'indiquer que la technique de craniectomie n'a pas grande influence sur le risque inévitable, mais non considérable, de l'ostéomyélite secondaire, auquel sont exposés tous les volets osseux. Ce qui compromet le plus la vitalité d'un volet taillé sur le crâne, c'est l'obligation, dont on ne peut se départir, de le détacher de la dure-mère.

2° J'ai parfois été contraint, par des incidents graves, d'interrompre et de terminer hâtivement une opération encéphalique ; il ne peut alors être question de procéder à une hémostase superficielle minutieuse ou à des sutures délicates de la peau. Comment parer au risque

d'un hématome compressif ? Le moyen le plus simple m'a paru être de placer un drain sous la peau, au contact de la dure-mère ; le drainage est sans inconvénients.

En dehors de tout incident opératoire, je dois constater que je faisais bien mal l'hémostase, car j'ai été plusieurs fois rappelé près des malades pour évacuer une collection sanguine menaçante ; les opérés du cerveau donnent assez d'ennuis de tous genres pour qu'on ne cherche pas à les limiter dans toute la mesure possible ; j'ai donc étendu systématiquement à toutes les craniectomies la pratique du drainage ; j'ai obtenu ainsi une garantie contre l'hématome post-opératoire, sans être obligé à une hémostase très longue quand on la veut complète. L'utilité du drainage systématique m'a été démontrée par certaines plaies, absolument sèches à la fin de l'opération, qui ont saigné abondamment dans les heures suivantes.

Je sais bien qu'on reproche au drainage d'exposer à l'infection secondaire ; mais d'où vient l'infection ? Elle est apportée par les manipulations nécessitées par les pansements, car on ne prend pas pour un pansement des précautions d'asepsie aussi rigoureuses que pour une opération. Pour supprimer le risque d'infection, il suffit de ne pas changer le pansement. Voici comment je procède.

Le drain, de préférence une lame de caoutchouc ondulé, émerge de 8 à 10 centimètres au delà de la couche de compresses, sans coudure, protégé lui-même par d'autres compresses. Quand le sang commence à souiller la surface du pansement, un carré de coton est appliqué extérieurement et sera renouvelé aussi souvent qu'on voudra ; mais il est interdit de retirer les bandes. Après quarante-huit heures, il faut ôter le drain ; les couches superficielles du pansement sont enlevées ; dès que le drain apparaît par son extrémité, il est tiré et extrait ; toute la partie profonde du pansement reste en place et on ne doit pas voir la plaie ; il n'est pas question naturellement de suturer l'orifice de drainage. Le pansement est changé en totalité pour la première fois le jour de l'ablation des fils cutanés.

Entre une hémostase complète, parfois très longue, et l'emploi du drainage, je préfère beaucoup le drain ; il est parfois inutile, mais on ne le sait jamais d'avance ; dans tous les cas il donne une sécurité parfaite en supprimant le risque de compression par une collection sanguine. Je crois donc devoir recommander le drainage en chirurgie cranienne de guerre.

3° Bien que cette question ne se rattache aux craniectomies que très indirectement, je veux dire quelques mots de l'oblitération tardive des larges pertes de substance de la voûte du crâne ; le problème se posera sans doute, comme dans la précédente guerre, mais moins souvent si les volets craniens sont utilisés. Je laisse de côté les contre-indications.

L'obturation des brèches du crâne par des lames métalliques ou par des plaques d'os mort donne des résultats très inconstants ; la greffe autogène donne seule des succès certains et durables, non pas

quand elle est faite avec du cartilage costal résorbable, mais quand on emploie de l'os. Tel est du moins le fruit de mon expérience. D'où viennent ces différences dans les résultats ?

L'explication me paraît la suivante : J'ai autrefois démontré avec Contremoulins que les prothèses d'os mort, de métal nu ou recouvert d'ébonite, sont parfaitement et indéfiniment tolérées quand on les a fixées mécaniquement dans le tissu osseux, sans le moindre jeu, sans la moindre mobilité immédiate ou secondaire. Cette fixation absolue est très difficile à réaliser sur le crâne qui borde une brèche ; si elle est incomplète, l'os mort se résorbe, le métal s'élimine.

Il en est tout autrement pour les greffes autogènes ; point n'est indispensable de les fixer solidement ; sommairement maintenues en place, elles ne se résorbent pas. Voyez mes greffons de craniectomies tenus seulement par la peau qui les recouvre.

Où prélever le matériel de greffe assez abondant pour combler une vaste perte de substance du crâne ? La face interne d'un tibia, ou même des deux, n'en fournit pas toujours assez ; elle a pour moi le gros inconvénient d'être plane et beaucoup trop rigide. Le matériel que je préfère est assuré en quantités illimitées par les côtes ; sur une côte, on trouve d'avant en arrière des surfaces planes, un peu courbes, très courbes ; en dédoublant la côte parallèlement à la surface, on donne au greffon l'épaisseur voulue ; une côte est relativement souple et un peu flexible ; sa malléabilité s'accroît si on pratique sur la largeur d'une de ses faces de petites entailles superficielles.

Chacun sait avec quelle facilité, quelle exubérance même, les côtes repoussent après résection sous-périostée. Les greffes costales possèdent-elles le même pouvoir de prolifération ? Je l'ignore, mais je puis dire qu'elles remplissent admirablement leur rôle toutes les fois que la réparation n'exige pas un greffon rigide et très solide. C'est ainsi que j'ai employé très souvent les côtes en greffe rachidienne, utilisant leur courbure postérieure pour les adapter à une gibbosité pottique, à une ensellure lombaire profonde, à une scoliose.

Sur le crâne, on apprécie sans peine le degré de courbure que doit présenter le greffon costal pour s'appliquer sans pression sur la surface courbe de la dure-mère. En taillant en onglet chaque extrémité du greffon, en le cintrant un peu avec les doigts, on l'accroche sous deux bords opposés de la brèche et il tient tout seul ; les espaces vides, s'il en reste, sont comblés avec des fragments non fixés. J'ai pu ainsi obturer en une seule séance, avec un damier de greffons, des pertes de substance plus grandes qu'une paume de main. En trois mois, les greffes acquièrent la solidité du crâne normal.

Sauf pour une greffe dans la région frontale, il est avantageux de coucher l'opéré sur le ventre afin d'avoir accès libre sur la partie postérieure courbe du gril costal. Ceux qui voudront greffer une côte sur le rachis verront combien le prélèvement du greffon est facilité dans cette position, à proximité de l'incision rachidienne.

COMMUNICATIONS

A propos de la désarticulation du pied, dite « amputation de Syme » et de la ténotomie du triceps sural pour éviter la bascule du moignon,

par M. **E. Sorrel.**

Au moment où, fort probablement, les amputations vont se multiplier, il me paraît utile que ceux d'entre nous qui ont quelque expérience de leur technique et de l'appareillage ultérieur qu'elles nécessitent, fassent connaître, à ce sujet, leur opinion.

Je voudrais, aujourd'hui, dire quelques mots de la désarticulation du pied avec résection des malléoles, dite communément amputation de Syme.

Sur sa valeur, je n'insisterai pas. Tous les chirurgiens, je crois, s'accordent pour reconnaître que c'est une opération excellente ; le moignon qu'elle permet d'obtenir est facile à appareiller ; que l'on emploie l'appareil en patte d'éléphant, robuste et bon marché, ou un pied artificiel, qui est plus esthétique, l'appui est très stable et la marche est à ce point aisée et proche de la normale que, si le pied artificiel présente une articulation tibio-tarsienne et une articulation médio-tarsienne avec caoutchouc de rappel, — ce qui est la règle, — il faut quelque attention pour s'apercevoir qu'un blessé en est porteur.

Un bon moignon de Syme vaut certainement mieux qu'un pied dont l'appui plantaire est très défectueux ; j'ai dit depuis longtemps et à maintes reprises tout le bien que je pensais de cette opération et je n'hésite pas à conseiller d'y avoir recours dès que la simple ablation de métatarsiens isolés ou la désarticulation tarso-métatarsienne ne suffisent plus.

Au point de vue fonctionnel ultérieur, il n'y a aucune comparaison possible entre l'amputation de Syme d'une part, la désarticulation de Chopart, la désarticulation sous-astragalienne ou l'amputation de Ricard, de l'autre.

J'ai été très heureux de voir que, dans un article tout récent de *La Presse Médicale*, M. Leriche est, à cet égard, du même avis que moi.

L'amputation de Syme, dans laquelle on ne conserve que les parties molles du talon, a deux succédanées : l'opération de Pirogoff et celle de Pasquier-Lefort dans lesquelles on conserve la partie postérieure (opération de Pirogoff) ou la partie inférieure (opération de Pasquier-Lefort) du calcanéum. Le fragment calcanéen conservé vient s'appliquer sous le tibia et le péroné dont on a réséqué très exactement les

malléoles ; il peut s'y souder et, en renforçant la coque talonnière, il assure un appui meilleur encore du moignon. L'opération est rendue, par ces modifications, un peu plus délicate, car il faut que les surfaces osseuses tibio-péronières et calcanéennes soient parfaitement parallèles et s'appliquent bien l'une sur l'autre mais il est parfaitement légitime et, je crois même, recommandable, d'y avoir recours lorsqu'on est certain que le calcanéum n'est pas atteint d'ostéite : dans le cas contraire, il ne faut pas les employer, car on pourrait avoir des suppurations persistantes du moignon ; dans les arthrites chroniques médio-tarsiennes par exemple, elles ne sont pas de mise et il en est de même, naturellement, pour toutes les suppurations consécutives à une blessure et qui n'auraient pas rigoureusement respecté l'arrière-pied.

Mais pour que l'amputation de Syme ou ses dérivés donne le bon résultat que l'on attend d'elle, il faut que le moignon reste bien en place et ne bascule pas et, pour cela, il est indispensable de faire une section du tendon d'Achille. C'est ce petit point de technique dont l'importance est capitale qui est précisément l'objet de cette courte communication.

La ténotomie peut se faire au début de l'opération ; il est mieux, cependant, de la faire tout à la fin, lorsque la désarticulation est terminée, car on décortique plus facilement la tubérosité postérieure du calcanéum dans le Syme type où l'on sectionne plus facilement l'os dans le Pirogoff ou le Pasquier-Lefort lorsqu'il est fixé par les attaches du tendon.

On pourrait être tenté de croire que cette ténotomie n'est indispensable que si l'on conserve une partie du calcanéum et que dans le Syme type, elle est superflue ; ce serait une erreur. Les attaches du tendon d'Achille à la coque talonnière (1) sont suffisamment puissantes pour que l'on soit certain que, si on ne sectionne pas le tendon, le moignon basculera : il le fera toujours dans le même sens, en arrière et en dedans.

Voici des radiographies qui, mieux que toute description, montrent l'importance que peut atteindre le déplacement du moignon lorsqu'on ne fait pas de ténotomie ; une autre projection montre, au contraire, que lorsque cette simple ténotomie est faite, le moignon reste rigoureusement en place. Le résultat fonctionnel sera évidemment tout différent dans un cas et dans l'autre.

J'ajouterai que, si on commet la faute de ne pas sectionner le tendon d'Achille au moment même de l'intervention, cette faute ne pourra plus être réparée plus tard. Des rétractions cicatricielles, des adhérences se seront faites qui ne permettront plus de remettre en place le moignon.

Cette ténotomie devrait être rigoureusement classique, car elle fut indiquée par Ollier ; or, elle ne l'est absolument pas ; elle n'est

(1) Pour avoir une coque talonnière bien étoffée, on doit décoller le tendon d'Achille en enlevant une mince couche ostéo-périostique (voir : Ollier, *Traité des Résections*, 3, p. 694).

inscrite dans aucun des traités de médecine opératoire que je connaisse. Soit dit en passant, dans le *Grand Traité d'orthopédie*, édité par Masson l'an dernier, je n'ai pu en trouver la mention.

Lorsque, vers 1920, nous nous sommes aperçus, Ducroquet père et moi, que nos moignons de Syme basculaient et que nous en avons cherché et trouvé la raison, nous ne nous étions rappelés ni l'un ni l'autre, que Ollier en avait déjà fait l'observation et ce n'est que beaucoup plus tard, en relisant le traité des résections, que je m'en suis aperçu. Je crains donc que cette remarque d'Ollier ou celle que j'ai faite beaucoup plus tard (2), ait pu passer inaperçue de quelques chirurgiens et c'est pourquoi je me permets d'insister à nouveau aujourd'hui sur ce point de technique très simple mais dont l'importance est grande.

La réparation des gants de caoutchouc,

par M. **Maurice Chevassu.**

Nos formations sanitaires vont être appelées à faire une consommation considérable de gants de caoutchouc. Dans le fonctionnement intensif que nous avons vécu jadis pendant quatre ans, le chirurgien n'avait en général le temps de laver chirurgicalement ses mains qu'au début de chaque période de huit heures et n'avait guère le temps que de changer ses gants entre deux opérations successives.

Or il arrive beaucoup plus fréquemment en chirurgie de guerre qu'en chirurgie de paix que les gants soient percés au cours de l'opération : gestes plus hâtifs, aides moins adaptés, esquilles osseuses, etc., et trop souvent l'on ne constate que le gant est percé qu'au moment où on l'enlève, parce que l'un des doigts porte des traces de sang.

Inutile d'insister ici sur la nocivité de ces blessures des gants par rapport à l'asepsie chirurgicale. Tout gant percé doit être immédiatement retiré de la circulation, et il est bon que le chirurgien qui, en enlevant son gant, constate qu'il est percé, le signale immédiatement comme tel au personnel chargé de la préparation du matériel chirurgical.

Frappé du nombre considérable de gants qui étaient ainsi mis hors de service dans mon ambulance chirurgicale automobile 20, j'ai organisé, en septembre 1916, avec le médecin-major Abrant, de Dijon, aide-chirurgien à mon ambulance, un atelier de réparation des gants de caoutchouc dont les services sont allés en croissant de mois en mois. Nous avons d'abord réparé les seuls gants de mon auto-chir., puis ceux des formations placées dans l'H. O. E. auquel nous étions affectés, et lorsque au moment des attaques du Kemmel, en avril 1918, j'ai eu à assumer les fonctions de chirurgien consultant du D. A. N., mon atelier s'est chargé de réparer la totalité des gants du Détachement d'armée du Nord.

(2) Sorrel et Mme Sorrel-Dejerine. *Tuberculose osseuse*, 1932, p. 205.

M. Tuffier, à l'activité guerrière duquel on ne saurait trop rendre hommage, a visité à cette époque l'atelier en plein fonctionnement, et il s'exprimait ainsi, dans le rapport de sa mission au D. A. N. de mai 1918 :

« J'ai vu là un atelier fort intéressant de réparation de gants de caoutchouc (procédé à froid) [médecin-major de 1re classe Abrant]. Il est certain que les dépenses formidables que nous faisons à cet égard pourraient peut-être être enrayées par une réparation judicieuse. Le nombre des récupérations est extrêmement élevé, si j'en juge par les chiffres qui m'ont été fournis, et par les réparations, datant de vingt-quatre heures, que j'ai vues sur les tables de travail. Cet atelier, qui est en plein fonctionnement, et qui a fait ses preuves depuis le 13 septembre 1916, n'a pas encore été employé dans les armées. Il serait nécessaire d'en avoir un exemplaire au moins dans chaque armée. Avec un personnel, même féminin, on pourrait arriver à une récupération vraiment très considérable de gants, qui nous font de plus en plus défaut. »

Du 1er mai au 25 juin 1918, l'atelier de l'A. C. A. 20 avait réparé 1.892 gants.

J'ignore si le Service de santé a prévu ces ateliers. Je me permets en tout cas de reproduire dans le *Bulletin* la circulaire que le médecin-major Abrant avait préparée à l'époque, à la demande de M. Tuffier.

AMBULANCE CHIRURGICALE AUTOMOBILE N° 20

ATELIER DE RÉPARATION DES GANTS EN CAOUTCHOUC.

Procédé à froid (M. M. Abrant).

Recherche des petites perforations. — Après le lavage du gant, le gonfler légèrement et exercer sous l'eau une légère pression sur lui, en obstruant par torsion le crispin ; le siège des petites perforations se trouve décelé par l'issue des bulles d'air à leur niveau.

Préparation des gants. — Le gant est bien lavé et séché, puis retourné à l'envers. Le segment où se trouve la perforation est aux doigts ou à la paume du crispin. Pour la réparation des doigts, on se sert d'une collection de petits fuseaux en bois, arrondis aux deux bouts, de grosseurs différentes, de 0 m. 33 de longueur. Pour le crispin, on se sert de petites planchettes de 0 m. 25 de long sur 0 m. 10 de large à un bout et de 0 m. 07 à l'autre, de façon à présenter, en le tendant légèrement, le siège de la blessure pour le reconnaître plus facilement dans la suite, et permettre de travailler sur une base plus résistante.

Préparation de la pièce. — Dans un vieux gant, hors d'usage, découper une pièce de 10 centimètres de long sur 6 centimètres de large environ, la nettoyer à l'essence, l'étendre sur une planchette de 0 m. 30 de long sur 0 m. 20 de large (de façon à pouvoir étendre plusieurs pièces sur la même planchette) et en fixer les bords avec des épingles afin d'empêcher le recroquevillement, au moment des manipulations.

Apprêtage. — Bien frotter avec un chiffon propre imbibé d'essence minérale, l'endroit où siège la perforation, jusqu'à ce que le caoutchouc apparaisse bien décapé. Faire de même sur la surface de la pièce qui doit servir à la réparation.

Gommage. — Appliquer avec un pinceau successivement trois couches

très minces de dissolution de caoutchouc, sur les deux surfaces à coller : pièce et gant. Avoir bien soin d'attendre qu'une couche soit bien sèche avant d'appliquer la suivante.

Collage. — Les trois couches étant bien sèches, découper dans la plaque de caoutchouc gommé une petite pièce d'au moins 5 à 6 millimètres en tous sens plus grande que la brèche à réparer. L'imbiber, elle seule, d'un rapide coup de pinceau sur la surface collante d'une légère couche de sulfumate de camphre et l'appliquer vivement sur la surface du gant préparée à la recevoir, la maintenir appliquée fortement pendant deux minutes ; talquer largement et retourner le gant à l'endroit ; il est prêt à rentrer immédiatement en service.

NOTA. — 1° L'essence employée est l'essence ordinaire pour moteurs automobiles : le toluène est inemployable.

2° La dissolution est la dissolution de caoutchouc ordinaire du commerce (dissolution Michelin, Dunlop) employée pour la réparation des chambres à air de bicyclettes, en tube de préférence, pour éviter l'évaporation.

3° Le sulfumate de camphre, nom déposé du produit, se trouve dans le commerce en petits flacons. Très volatil, il soude littéralement son bouchon à l'émeri. Le moyen le plus pratique de l'atteindre est de percer un trou à la paroi supérieure du flacon, avec un mince foret imbibé d'essence de térébenthine, et de l'obturer selon les besoins avec une boulette de mastic ou de céruse. Il doit être employé avec un pinceau spécialement affecté à cet usage et très délicatement. Son action due au chlorure de soude est d'incorporer à la dissolution une petite quantité de soufre qui la vulcanise lentement et empêche définitivement la pièce de se décoller surtout à la chaleur.

Le Médecin chef de l'A. C. A. 20,

Signé : Maurice CHEVASSU.

PRÉSENTATION D'APPAREIL

par M. P. Truffert.

Les circonstances m'incitent à vous présenter un appareil d'immobilisation extemporanée pour les fractures de mâchoire. Cette immobilisation relève de la prothèse stomatologique. Or certains blessés graves ou polyblessés pourront être retenus dans des formations d'avant en attendant que leur état permette leur transport vers un centre maxillo-facial outillé. Pendant cette attente, des rétractions cicatricielles, des déviations d'articulé peuvent se produire dont la correction ultérieure peut être pénible voire même imparfaite. C'est pourquoi je me permets de vous présenter un appareil conçu dans la paix pour les accidents d'automobiles mais qui peut actuellement, je crois, rendre quelques services.

Comme contention j'utilise l'élasticité d'une lame de Parham que l'on fixe sur les arcades dentaires.

Cette lame perforée de 5 en 5 millimètres présente également de petits crochets.

La fixation peut en être assurée par deux procédés qui n'ont d'ailleurs aucune originalité.

Si la formation possède un stomatologiste, des bagues serrées à l'aide d'un écrou sont fixées sur les dents. Ces bagues portent un anneau dans lequel glisse la lame. Cet anneau fermé pour les bagues molaires est ouvert sur l'un de ses bords pour la bague incisive ou canine. La fente sera dirigée en bas pour la mâchoire inférieure, en haut pour la mâchoire supérieure.

Des caoutchoucs assurent la contention et l'occlusion des mâchoires, et en même temps le rétablissement de l'articulé.

Lorsque celui-ci est réduit on peut ligaturer la lame sur les dents assurant ainsi le blocage et la réduction définitive.

Telle est l'utilisation idéale de cet appareil, le glissement de la lame dans les coulisses permettant le rétablissement progressif de l'articulé. Mais la mise en place des bagues sur des dents serrées oblige l'intervention d'un spécialiste stomatologiste.

Toutes les formations n'en sont peut-être pas pourvues.

Dans ce dernier cas, la simple ligature des arcades sur la lame permet d'immobiliser la fracture avec un minimum de trouble pour l'articulé ; l'élasticité de cette lame ayant pour résultat de reconstituer dans l'état le plus voisin possible de la normale la courbure de l'arcade dentaire. On peut, en plaçant une lame sur chaque arcade dentaire, fixer à l'aide des crochets les mâchoires en occlusion.

M. **le Secrétaire Général** : MM. les chirurgiens mobilisés ne peuvent publier dans nos Bulletins qu'après autorisation de l'autorité militaire.

Les séances auront lieu désormais tous les huit jours à 14 h. 30 au lieu de 15 h. 30.

Le Secrétaire annuel : M. L. HOUDARD.

MÉMOIRES

DE

L'ACADÉMIE DE CHIRURGIE

Séance du 18 Octobre 1939.

Présidence de M. RAYMOND GRÉGOIRE, *président.*

PROCÈS-VERBAL

La rédaction du procès-verbal de la précédente séance est mise aux voix et adoptée.

CORRESPONDANCE

La correspondance comprend :

1° Les journaux et publications périodiques de la quinzaine.

2° Des lettres de MM. DUPONCHEL (Dôle), MIRALLIÉ (Nantes), NÉDELEC (Angers) posant leur candidature au titre d'associé national.

3° Un travail du médecin colonel H. GAUDIER, intitulé : *Un cas de prothèse testiculaire.*

4° Un travail du médecin capitaine L. SABADINI, intitulé : *A propos d'une épidémie de bilharziose urinaire en Algérie.*

5° Envoi du médecin capitaine PANIS de deux radiographies.

6° Lettre de M. le Dr TASSO ASTÉRIADÈS.

7° Un mémoire intitulé : *Contribution à l'étude de la membrane synoviale et du liquide synovial du genou et du coude de l'homme sain, préparatoire à l'étude de certaines affections chroniques des articulations et particulièrement de l'ostéo-arthrite chronique déformante* est adressé à l'Académie en vue de l'attribution du Prix Edouard Laborie.

8° Un mémoire de M DUFOURMENTEL : *Les indications d'urgence dans les blessures faciales*

M. FUNCK-BRENTANO, rapporteur.

Publication périodique mensuelle.

PRÉSENTATIONS D'OUVRAGES

M. **Adrian J. Bengolea,** de Buenos-Aires, fait hommage à l'Académie de son ouvrage : *Deux essais.* Il y a, dans ces *Deux essais*, des sentiments si francophiles qu'ils nous touchent plus particulièrement à l'heure actuelle et que nous en gardons à l'auteur une profonde reconnaissance.

M. **H. Mondor :** M. le professeur E. Forgue m'a fait l'honneur de me prier d'offrir, en son nom, à l'Académie de Chirurgie, la nouvelle édition de son *Précis de Pathologie externe.* Cet ouvrage où tant d'étudiants français ont puisé le meilleur de leur instruction chirurgicale en est à sa dixième édition. Si l'on songe au nombre considérable d'étudiants étrangers qui l'adoptèrent avec une égale faveur, on peut voir, dans ce célèbre *Précis*, si riche en substance et fort élégant par le ton et par l'unité, l'un des meilleurs instruments de propagande de la pensée scientifique française.

En adressant à son auteur nos bien vifs remerciements, nous le pouvons prier d'agréer aussi nos félicitations et nos vœux affectueux.

M. **Raymond Grégoire :** J'ai plaisir à vous annoncer qu'un grand nombre de nos amis de Belgique assistent à la séance.

C'est pour nous une très grande satisfaction car, en ces heures douloureuses, tout ce qui intéresse la France nous émeut profondément, et je tiens à exprimer à nos amis belges notre reconnaissance.

Je crois pouvoir dire que je sais les raisons pour lesquelles la Belgique s'est fait représenter si nombreuse à la séance d'aujourd'hui.

Je sais qu'ils ont l'intention d'offrir à la France et à son armée une ambulance dont ils nous font hommage, en assument les frais et, ce qui ne se remplace pas, y apportent tout leur cœur.

Nous savons tous à quel point nos amis belges sont émus par les événements qui se déroulent en ce moment. Je reconnais parmi eux de vieux amis de 1914 qui étaient déjà à nos côtés à cette date. Avec le professeur Depage, ils avaient organisé une ambulance qui a été un modèle.

Je retrouve ici des camarades des marais de Furnes, mon vieil ami Neumann, chef d'un poste avancé où il a subi, stoïque, en compagnie de Mme Neumann, les bombardements de cette position, tout en secourant les blessés. Permettez que je lui dise aujourd'hui notre souvenir et toute notre affection.

Je retrouve encore le professeur Danis, élève de Depage, fidèle assidu des séances de notre Académie. Le fils même de Depage a tenu à venir en souvenir de celui qui avait donné cette merveilleuse ambulance de Lapanne, où nous sommes presque tous passés afin de nous rendre compte de son organisation, du travail remarquable qui s'y accomplissait et de ses résultats. Je peux dire, sans excès de flatterie, que nous y avons tous appris quelque chose.

Je retrouve aussi Léo Dejardins, élève encore de Depage, plus français que nous-même. En fait, vous êtes venus ici faire pour nous une formation à peu près identique à votre Lapanne de 1914. Nous y retrouverons un centre d'étude, de documentation, en témoignage de l'amitié qui rapprochera encore, si possible, la France et la Belgique. Votre ambulance doit être acceptée d'un accord unanime par les chirurgiens qui s'y instruiront et les blessés qui vous remercieront.

M. **Danis** (de Bruxelles) :

Monsieur le Président,
Mes chers Collègues,

C'est avec beaucoup d'émotion que nous avons écouté les paroles d'accueil que vous avez prononcées et nous vous en sommes profondément reconnaissants.

Si pour nous présenter devant vous nous nous sommes prévalus du nom de Lepage, c'est qu'il nous paraissait le meilleur trait d'union entre notre passé glorieux et notre présent qui est encore incertain. Si nous sommes venus vous apporter notre bien modeste collaboration, c'est avant tout parce que nous aimons, nous continuons à aimer la France par-dessus tout.

Vive la France !

A PROPOS DU PROCÈS-VERBAL

A propos de la chirurgie des plaies cranio-cérébrales.

M. A. Gosset : J'ai écouté avec grand intérêt la communication de mon ami Robineau sur la chirurgie des plaies cranio-cérébrales, et surtout ce qu'il a dit à propos du volet osseux.

Il y a bien longtemps, dans les années 1901 et 1902, j'ai pratiqué des opérations décompressives sur des malades que voulut bien me confier Babinski et dans le traitement du lambeau osseux, je ne me préoccupais aucunement de laisser un pédicule de parties molles : or jamais je n'ai eu à constater le moindre inconvénient.

Pour les plaies cranio-cérébrales de guerre, je crois qu'il faut revenir à cette pratique, puisque Robineau, dont tout le monde reconnaît la compétence particulière, nous dit n'y avoir vu aucune contre-indication ; j'y trouve, pour ma part, de grands avantages. Comme technique, c'est plus simple, mais cette pratique donne surtout la possibilité de *replacer* ce lambeau osseux de la manière la plus utile. On admet, en effet, qu'il faut s'efforcer d'éviter les adhérences entre le cerveau et le péricrane ; pour cela le mieux n'est-il pas d'avoir un bouclier osseux interposé ? Or, même en n'agrandissant pas la perforation osseuse primitive — manœuvre qui, en effet, paraît bien devoir être rejetée — vous aurez toujours une région plus ou moins étendue, celle où a porté le projectile, où cerveau et péricrane seront en contact sans dure-mère, sans calotte osseuse. Avec le volet osseux complètement libre, en le rectifiant au besoin sur ses bords avec une pince gouge, vous pouvez en le faisant pivoter, en le déplaçant, supprimer ce parallélisme. L'expérience des centres de neuro-chirurgie des armées, nous édifiera sur ce point.

COMMUNICATIONS

Quelques considérations sur la transfusion sanguine pendant la guerre civile en Espagne, 1936-1939,

par M. **G. Pittaluga**, professeur à l'Université de Madrid.

Monsieur le Président :

Vous avez eu la bienveillance de m'inviter à exposer devant l'Académie de Chirurgie quelques considérations sur la pratique de la transfusion sanguine pendant la guerre civile qui a sévi en Espagne depuis le mois de juillet 1936 jusqu'à la fin de janvier 1939.

Je suis particulièrement heureux, mes chers Confrères, d'être accueilli parmi vous sous les auspices de mon éminent ami le professeur Gosset. Je vais m'efforcer d'accomplir ma tâche d'une façon extrêmement sommaire. Je dois donc m'excuser d'avance auprès de vous si je suis obligé de vous exposer ces considérations sur les résultats de l'expérience d'Espagne presque sous la forme d'aphorismes, c'est-à-dire d'affirmations et de conclusions qui peuvent vous paraître excessivement hâtives et absolues. Il y a lieu d'en tenir compte, bien entendu, *sub specie loci*, c'est-à-dire en relation avec le milieu et les circonstances où les faits se sont produits.

Je tiens quand même à vous renseigner sur les *sources* dont j'ai disposé pour établir les données qui sont à la base de ces affirmations et de ces conclusions.

Un service de sélection de donneurs de sang avait été établi, avant la guerre civile, à la Faculté de Médecine de Madrid, sous ma direction et avec la collaboration de mes aides et assistants MM. les D[rs] Fanjul, Goyanes, Loma, Sanz Vilaplana, Alonso Buron. Ce sont ces médecins, en particulier M. Goyanes, qui assumaient postérieurement la direction du service qui, à Madrid a fourni le plus grand nombre de donneurs, même aux hôpitaux militaires de la ville et du front occidental de l'armée républicaine. M. Goyanes a assuré également, avec ses collaborateurs, l'approvisionnement du sang conservé avec la coopération dévouée de la mission dirigée par le médecin canadien D[r] Bethune qui, pendant son stage sur le front de Madrid essaya quelques méthodes nouvelles de conservation du sang, en particulier la congélation a basses températures, que nous sommes en train maintenant d'étudier dans le service de transfusion dirigé par M. Tzanck, à l'hôpital Saint-Antoine.

Dans l'armée du général Franco, deux parmi mes anciens élèves, qui avaient collaboré avec moi dans mon service des maladies du sang pendant de longues années à la Faculté de Madrid, MM. les D[rs] Elosegui et Mac Lellan, ont assuré une partie des services de transfusion, surtout pour la sélection des donneurs, et pour la préparation du sang conservé. A Barcelone, le service a été assuré par le professeur Trias, pour les hôpitaux de chirurgie de la ville. Une première communication à ce sujet a été faite par le professeur Trias au II[e] Congrès de la Transfusion, ici à Paris, en octobre 1937. Le service pour les armées sur le front oriental a été assuré sous la direction du D[r] Duran qui a organisé la préparation et l'utilisation du sang conservé dans une ampoule spéciale à double ballon communiquant dont on possède un exemplaire dans le service de M. Tzanck.

Un des médecins divisionnaires du service de M. Duran, le D[r] Miserach, a fait une première communication sur la technique employée et sur les résultats obtenus, également au II[e] Congrès de la Transfusion (octobre 1937). Le D[r] Fischer, de Genève, qui a prêté ses services en Espagne pendant la guerre civile, a apporté aussi des observations intéressantes, qui touchent en particulier à l'utilisation d'un millier de donneurs volontaires organisés à Valence. Finalement, un de mes fils, le D[r] Mario Pittaluga, médecin de santé militaire, chirurgien, a pratiqué personnellement un certain nombre de transfusions, surtout de sang conservé, dans un hôpital divisionnaire à peu près à 8 kilomètres du front.

Sur l'ensemble de ces données, je ne suis pas en mesure de vous transmettre des chiffres statistiques exacts. Vous en comprenez aisément les raisons. Je vais donc me borner à vous résumer ces observations correspondant, en tout cas, à plusieurs milliers de transfusions.

Nous examinerons successivement : les *méthodes* employées ; la *technique* pour le sang conservé ; l'*organisation* des services ; et les remarques sur les *résultats* et *observations* cliniques des transfusions.

I. Méthodes. — On a employé partout, soit dans les hôpitaux, soit aux armées, suivant les cas, la *transfusion directe* de donneur à receveur — sur laquelle nous ne reviendrons pas — ou le *sang conservé*. On n'a jamais employé le sang de *cadavre*, au moins à ma connaissance. L'expérience de la guerre d'Espagne par le *sang conservé* est aujourd'hui une des plus remarquables par son extension et par les résultats obtenus. La préférence donnée, par les médecins des hôpitaux divisionnaires en particulier, à l'une ou à l'autre des deux méthodes obéissait, d'un côté : aux difficultés survenues parfois dans l'approvisionnement de sang conservé ; à l'hémolyse observée dans quelques ampoules proches de la limite d'utilisation, ou qui avaient dépassé cette limite ; à l'habitude de la transfusion directe ; de l'autre côté, essentiellement à la difficulté scientifique et pratique de s'assurer par des moyens de fortune sur l'identité des groupes sanguins des donneurs ou de disposer sur place de donneurs préalablement connus et sélectionnés.

a) Les recherches préalables, pour la *sélection des donneurs*, dans un pays à paludisme endémique, comme l'Espagne, sont de trois ordres:

1° Détermination du groupe sanguin.

2° Réactions sérologiques Bordet-Wassermann pour écarter la syphilis.

3° Examen microscopique du sang pour la recherche des parasites *du paludisme*.

L'oubli de cette dernière recherche, en tenant compte de la présence de nombreux contingents du Maroc, *a provoqué quelques infections aiguës de Malaria*. Cela n'a pas une grande importance clinique, étant donné l'efficacité immédiate d'un traitement précoce ; mais cela peut conduire, dans une région à anophèles, à l'éclosion de petites épidémies locales (pendant l'été). Or, en temps de guerre, même en France, il y a lieu d'écarter *a priori* cette possibilité, en tenant compte des contingents africains et des changements fréquents de localisation des unités.

b) En ce qui concerne les *groupes sanguins*, quelle que soit la méthode employée pour la transfusion, on a préféré largement les *donneurs universels* du groupe IV ou O, sauf pour les transfusions directes dans les hôpitaux de l'arrière, où on a préféré toujours, si possible, les donneurs du même groupe, A ou B, que les receveurs. Les objections soulevées, pendant ces dernières années, contre les donneurs universels (Levine et Mabee, Hess, etc.), et qui avaient été déjà soumises à une critique serrée, sur des bases expérimentales, par Moureau et Coheur, de Liége, Balzairies et Christiaens, de Lille, A. F. Coca, de

New-York, de Tzanck et ses collaborateurs, n'ont donc trouvé non plus dans la pratique de guerre, en Espagne, un appui sérieux.

c) Les *femmes* se sont montrées partout, en Espagne, des donneuses volontaires enthousiastes et dévouées. Dans les centres de recrutement des donneurs, elles se présentaient presque toujours en plus grande proportion que les hommes. On pouvait presque toujours aussi leur soustraire 250 à 300 c. c. de sang sans difficulté (sauf la petite difficulté pratique des veines moins visibles et plus profondes que chez les hommes).

d) Dans quelques unités du front, l'empressement des médecins transfuseurs du secteur ou leur préférence pour la transfusion directe vis-à-vis du sang conservé, les a conduits à rassembler sur place, par la détermination préalable des groupes sanguins, un certain nombre de donneurs, parfois dans la population civile des villages ou des villes occupées, parfois même parmi les hommes de troupe ou le personnel auxiliaire de l'armée. Mais ceux qui comptaient sur ces moyens ont été fréquemment déçus. Il est extrêmement difficile dans les villages, en milieu rural, de retrouver les hommes ou les femmes chez eux ou à l'adresse qu'ils ont donnée, au moment précis où ils sont nécessaires pour une transfusion d'urgence. Il est extrêmement facile, d'ailleurs, de trouver à ce moment des *hommes fatigués*, soit parmi les paysans, soit surtout parmi les hommes de troupe, en temps de guerre. Or, un homme fatigué est un très mauvais donneur de sang. Quelques accidents typiques d'*hémonocivité*, dans le sens restreint que Tzanck a donné à ce mot, en toute indépendance de l'incompatibilité par groupe sanguin, ont pu être attribués nettement à l'*état de fatigue* du donneur. Il ne faut jamais oublier que nous prenons du sang veineux, où circulent tous les déchets du métabolisme organique. Cette question de la *disponibilité* des donneurs, même préalablement choisis, n'est pas du tout une question secondaire. Il y aura lieu d'en tenir compte quand nous examinerons les problèmes d'organisation du service de transfusion aux armées.

e) On a pratiqué rarement des transfusions massives, en quantité supérieure à 500 c. c. de sang. On s'est tenu en général à 250-300 c. c. La perfusion goutte à goutte n'a été pratiquée que dans certains cas dans les hôpitaux de l'arrière.

II. TECHNIQUE. — Nous nous occuperons ici seulement de la *technique pour la préparation du sang conservé.* Sauf en ce qui concerne le type d'ampoule ou de récipient à conserver le sang, cette technique a été en somme la même dans tous les centres de préparation à ma connaissance, à savoir : à San Sebastian (Dr Elosegui), à Madrid (Dr Goyanes), à Barcelone (Dr Duran), et pendant certaines périodes à Linares (Drs Culebras et Outeirino) et à Valence.

a) La stabilisation du sang au moment même de l'extraction de la veine du donneur a été obtenue toujours par le citrate de soude 5 p. 100

comme anticoagulant et par l'addition d'une quantité variable — suivant les services — de glucose, presque toujours 1 p. 100. Je laisse de côté, bien entendu, les essais qui ont été faits avec d'autres substances anticoagulantes. Je voudrais limiter strictement cet exposé à ce qu'on a fait pour l'emploi en grande échelle, pour des milliers de transfusions de sang conservé. L'expérience d'Espagne est donc une expérience avec un sang conservé stabilisé par le citrate de soude. Le Dr Outeivino, qui s'était déjà occupé de ces questions avant la guerre civile dans le Laboratoire de Pathologie générale à la Faculté de Médecine de Madrid, a étudié les phénomènes de glucolyse et les variations du *p*H dans le sang conservé et a cherché à mettre au point la question de la quantité proportionnelle exacte de glucose qu'il convient d'ajouter au sang pour sa conservation.

b) La *conservation* du sang a été faite en ampoules de différents types, de 300 à 500 c. c. de contenu, à + 3° en glacière (frigidaire). Dans certains centres, on a préféré ne pas mélanger le sang de différents donneurs. Mais cette méthode n'est pas pratique du point de vue économique. En général, on a mélangé le sang de donneurs de groupe sanguin identique bien avéré, non seulement par la preuve de Beth-Vincent contrôlé (qui porte l'erreur de 1/200 à 1/40.000), mais aussi par le titrage et la preuve de Schiff avec des dilutions des sérums en petits tubes.

Ici aussi, donc, la *conservation du sang* a été obtenue par un seul procédé : le *froid*. C'est en somme le seul procédé dont nous disposons actuellement, suffisamment commode. Mais en temps de guerre, même dans les grandes villes (Madrid, Barcelone) où étaient installés les Centres de préparation, le fonctionnement des glacières ou frigidaires électriques est exposé à des accidents. Le courant s'interrompt, des différences de tension surviennent, la température monte et redescend avec des oscillations parfois trop longues. Or, nous savons, et l'expérience d'Espagne l'a montré en grande échelle, que la condition *sine qua non* d'une bonne conservation des ampoules de sang est la *constance de la basse température*. Le sang doit être conservé, immédiatement après la préparation et parfois son oxygénation, à + 2° + 3° d'une façon constante. Les variations de température favorisent l'hémolyse et en somme elles conduisent à écarter un certain nombre d'ampoules pour l'usage après un laps de temps plus court que la normale. La substitution des stocks d'ampoules dans les dépôts et postes de transfusion divisionnaire s'est faite en Espagne en général entre le dixième et le quinzième jour ; mais parfois on a pratiqué *sans accidents* des transfusions avec des ampoules de dix-huit jours

Vous vous rappelez sans doute à ce propos que Gnoinski, à Varsovie, a utilisé, après l'étude de ses caractères physiologiques et physico-chimiques, du sang de cinquante jusqu'à soixante-treize jours ; et, au Japon, Navuto Mochizuki a également pratiqué des transfusions avec

du sang de six cents heures. Ils ont vu se produire dans 15 p. 100 des cas des phénomènes de type anaphylactique, des urticaires, des œdèmes transitoires ; mais l'efficacité, peut-être réduite, s'est montrée réelle du point de vue clinique. C'est là une question à l'étude qui dépend peut-être de quelques modifications à introduire dans les procédés de *stabilisation* préalable du sang. Pour le moment, l'expérience d'Espagne confirme que la limite d'utilisation du sang conservé par le froid doit être fixée à douze à quinze jours au maximum.

Un service normal de *comprobation* des ampoules a été institué dans ces grands centres de préparation. Elle visait l'*hémolyse*, la *résistance globulaire*, l'intégrité *morphologique* des globules rouges et la *stérilité*. A ce dernier point de vue, on n'a presque jamais été obligé d'éliminer aucun stock d'ampoules. Mais certains médecins transfuseurs, comme le faisait ressortir M. le Dr Miserach dans son rapport déjà cité, ont été amenés, dans certains hôpitaux divisionnaires, à renoncer pendant certaines périodes à l'emploi du sang conservé en conséquence de l'observation d'une hémolyse prononcée. Peut-être la préoccupation a été au delà du danger réel. Mais il y a lieu toujours de tenir compte de ces faits et même des appréciations et des impressions d'ordre psychologique qui peuvent exercer une influence défavorable, et je voudrais ajouter injustifiée, vis-à-vis de l'emploi du sang conservé.

III. Organisation des services. — L'expérience d'Espagne a montré qu'on peut obtenir des résultats pratiques satisfaisants, dans un pays comparable à la France pour l'extension territoriale, avec des armées à peu près de 2 millions de combattants, développées sur des fronts de plus de 1.000 kilomètres, par l'organisation de deux ou trois ou quatre grands centres de sélection de donneurs et préparation de sang conservé ; par un service de transport rapide réalisé par des petits camions à frigidaire (soit électrique, redevable du moteur même de la voiture, soit à gaz butane ou autre méthode) capable d'approvisionner en trois ou quatre heures de voyage les dépôts d'armée et les hôpitaux divisionnaires ; et par des médecins transfuseurs compétents, au moins dans chaque hôpital divisionnaire.

Il y aura toujours, dans des circonstances comparables, deux conceptions extrêmes et contradictoires pour l'organisation des services de transfusions aux armées : la première veut que toutes les opérations, même la transfusion clinique, soient réservées à des services spécialisés, en général installés dans les hôpitaux d'armée, c'est-à-dire plus près des grands centres de préparation du sang et plus loin de la ligne de feu ; la seconde pense au contraire que toute l'organisation, même la sélection des donneurs et la préparation éventuelle du sang conservé (sur laquelle cette deuxième conception ne compte pas autant que sur les transfusions directes) doivent être laissées aux médecins des hôpitaux divisionnaires ou en somme des grandes unités tactiques directement au contact du champ de bataille.

Dans tous les cas où, pendant la guerre d'Espagne, on a cédé à cette dernière tendance, les résultats n'ont pas répondu à la bonne volonté des médecins. Les recherches préalables sur les donneurs sont difficiles, leur sélection n'est pas aisée, et, en tout cas, dans ces circonstances, il faut renoncer à l'emploi du sang conservé. Mais la première méthode n'a pas moins d'inconvénients. C'est surtout le *transport* qu'il faut organiser à la dernière limite de la perfection : température constante de la glacière du camion, glacières à groupe électrogène autonome dans les hôpitaux divisionnaires pour la conservation du stock, renouvellement ou approvisionnement périodique sûrs. Le transport a un autre inconvénient : c'est le ballottement des ampoules qu'il faut réduire au minimum par un système double ou triple de suspension non pas de la carrosserie, mais de la chambre froide à l'intérieur de la voiture et des boîtes à ampoules dans l'intérieur de la chambre.

Un système intermédiaire, avec trois ou quatre centres de production (sélection des donneurs, préparation du sang conservé), relié par des bonnes routes à 200 kilomètres au maximum des centres d'hôpitaux des armées. Ces hôpitaux serviraient de dépôt des stocks d'ampoules pour la distribution aux hôpitaux du front.

Le centre de Madrid, sous la direction du Dr Goyanes, a fourni le sang pour plus de 4.500 transfusions. Les fiches des donneurs et la notation des données statistiques et cliniques ont été soigneusement gardées jusqu'à la fin de la guerre civile dans les locaux dernièrement occupés par le service de transfusion à Madrid, 9, rue Galvan et Candela ; et nous croyons savoir que cette documentation a été transférée officiellement, après l'entrée du général Franco, au nouveau chef du service, Dr Elosegui. Nous ne croyons pas que jusqu'à présent on ait publié des comptes rendus officiels sur les services de transfusion en général, d'un côté ou de l'autre. Mais je suis sûr que le Dr Elosegui, dont je connais la probité morale et la haute compétence, et ses collaborateurs, feront état, le moment venu, des travaux accomplis par le service du Dr Goyanes en même temps qu'ils nous feront connaître officiellement l'œuvre conduite par leur propre service de transfusion.

IV. Observations et résultats. — En dehors des observations déjà exposées, il y a lieu de faire ressortir les faits suivants :

a) Les *shocks* ou accidents transfusionnels ont été minimes, presque nuls, peut-être en raison de l'emploi de quantités relativement réduites de sang, 250-300 c. c. lentement pratiquées. Le réchauffement du sang à 38°, à peu près, est essentiel. Dans certains services on a ajouté toujours une ampoule d'adrénaline, 1 milligramme à chaque ampoule de sang conservé.

b) On peut affirmer que la préférence personnelle du médecin a été la seule raison qui ait fait adopter dans certains secteurs la transfusion directe au sang conservé. Celui-ci n'a pas donné des résultats inférieurs, ni des accidents en proportion plus élevés que le sang frais.

c) Sauf pour les transfusions pratiquées dans les hôpitaux de l'arrière chez des blessés — même des grands blessés en très grave état — mais soigneusement observés, il faut se garder de tirer des conclusions sur le résultat immédiat de la transfusion, du point de vue des shocks (frissons, angoisse, vomissements, collapsus) et surtout des accidents graves. La participation de la lésion traumatique, de l'hémorragie, de l'anémisation extrême et prolongée dans ses causes, de la commotion viscérale et de la dépression neuro-végétative et cérébrale est trop évidente, dans la grande majorité des cas, pour attribuer à la transfusion des manifestations cliniques, voire même des conséquences mortelles dont la lésion *per se* et l'état morbide consécutif sont les seuls responsables.

Voilà pourquoi — en dehors des difficultés mêmes de l'observation si la transfusion est pratiquée dans les ambulances ou les petits hôpitaux du front — les médecins militaires, et en général les chirurgiens en temps de guerre, ne donnent qu'un pourcentage extrêmement réduit, presque nul, d'accidents attribuables à la transfusion.

d) La proportion des blessés redevables d'une transfusion sanguine d'urgence a été provoquée en ordre décroissant :

1° Par les bombardements aériens, soit sur les troupes, soit surtout sur les villes ;

2° Par les armes automatiques (mitrailleuses) ;

3° Par l'artillerie (cela sans tenir compte, bien entendu, des chiffres absolus).

Sur 100 blessés (survivants) par bombardement aérien (expérience de Barcelone, 31 février-1er et 2 mars 1938, qui a donné à peu près 800 morts et 2.000 blessés), on a pratiqué 10 transfusions (soit immédiate, c'est-à-dire par l'anémisation hémorragique, soit pré-opératoire, avant l'intervention chirurgicale exigée par la blessure).

Sur 100 blessés sur le front (par armes automatiques, fusils et artillerie) on a pratiqué en moyenne 3 ou 4 transfusions.

e) Dans les nids de mitrailleuses, dans les galeries et tranchées mal aérées on a eu très souvent des intoxications, parfois mortelles, par *oxyde de carbone*, produites par la combustion intense et prolongée des explosifs. De nombreux intoxiqués ont pu être sauvés, je ne dirais pas par des transfusions, mais avec des transfusions massives, même de sang conservé récent, quoique le problème essentiel du point de vue clinique consiste dans le rétablissement rapide de l'oxydo-réduction respiratoire. Peut-être pour des cas semblables il y aurait lieu de préparer des ampoules de sang conservé mélangé avec une solution de bleu de méthylène qui peut servir comme oxydo-réducteur tissulaire transitoire. On avait commencé à étudier cette question du point de vue expérimental à Madrid sur les chiens. On pourrait la reprendre au point de vue pharmaco-biologique et pratique. Mais chez des intoxiqués par oxyde de carbone, la transfusion doit être pratiquée avec du sang frais, directement du donneur.

Dans certains secteurs des armées on a proposé et on a même pratiqué, en courte échelle, le fichage préalable des hommes de troupe du point de vue du groupe sanguin. Cela est utile du point de vue de la connaissance préalable du groupe sanguin des receveurs, c'est-à-dire des blessés éventuels parmi ces hommes. Mais on aurait tort d'après notre expérience de compter sur cette connaissance pour avoir des donneurs au moment voulu sur place. Il est au contraire utile et même nécessaire d'établir parmi le personnel civil de chaque hôpital ou parmi la population des villages ou endroits où les hôpitaux sont installés, un petit groupe de donneurs choisis et sûrs, sûrs non pas seulement du point de vue biologique (groupe sanguin), mais aussi du point de vue psychologique (dévouement, discipline).

Vous me permettrez de résumer ainsi les indications qu'on peut tirer de cette expérience :

1° Grande utilisation, sans inconvénients sérieux, sans accidents, du *sang conservé.*

2° Difficulté pratique, à suppléer par une mise au point détaillée, dans la *conservation* du sang par le *froid* (nécessité d'une température constante, fixe, de la glacière).

3° Nécessité d'une organisation parfaite du *transport* de ce sang (pas de ballottement ; température à + 2° + 3° de la glacière ; périodicité fixe d'approvisionnement du stock ; rapidité d'approvisionnement en cas de grande demande d'urgence par les hôpitaux du front).

4° Organisation parfaite de trois ou quatre grands centres de sélections de donneurs et de préparation du sang ; laboratoire de comprobation méthodique des ampoules.

5° Liberté d'initiative aux chirurgiens et médecins des hôpitaux d'armée et des hôpitaux des unités du front pour les méthodes à choisir entre sang frais et sang conservé.

6° Disponibilité constante en grande quantité de sang conservé et connaissance approfondie sur son utilisation de la part de médecins transfuseurs.

Monsieur le Président,
Mes chers Confrères,

Ces quelques indications n'ajoutent peut-être pas grand'chose à la vaste expérience que vous avez en France depuis la Grande Guerre et surtout par les excellentes institutions qui ont été créées dans les grandes villes de votre pays pendant ces dernières années pour la transfusion sanguine. Mais l'heure grave que traverse la France, aux destinées de laquelle je me sens personnellement lié avec un profond attachement, nous impose à tous de mettre à profit les moindres renseignements, les enseignements même les plus modestes que la réalité nous apporte. L'organisation des services de transfusion en temps de guerre

trouvera sans doute chez vous, quelles que soient les décisions adoptées dans sa sagesse par l'autorité sanitaire militaire suprême, un appui et un point de départ inappréciables par sa valeur scientifique et son efficacité pratique dans le Centre de l'Hôpital Saint-Antoine organisé par M. Tzanck, avec la collaboration éclairée de M. Gosset et de tant d'autres praticiens et chirurgiens. Je souhaite que l'expérience douloureuse de mon pays puisse être de quelque utilité pour parvenir chez vous au maximum de rendement dans l'organisation de ces services en temps de guerre.

M. **Neuman** (de Bruxelles) : Nous avons à Bruxelles une certaine expérience de la transfusion de sang stocké. C'est notre collègue le professeur Hustin qui a mis au point la méthode utilisée dans nos services de l'Hôpital Bruqueau.

Il s'agit de sang stabilisé par le citrate de soude.

Je ne puis mieux faire que de vous lire un extrait de la Communication que faisaient à la Société belge de Chirurgie le professeur Hustin et son collaborateur le D[r] A. Dumont : « le dispositif que nous utilisons se compose, outre les canalisations, de trois pièces principales : 1° un flacon gradué de 500 c. c. ; 2° un appareil moteur et 3° une aiguillle spéciale à deux embouts de largeur inégale. *Le même flacon sert pour la récolte, la conservation et la réinjection* ».

L'appareil moteur employé est une modification de l'appareil de Henry et Jouvelet.

Nous avons pratiqué, disent MM. Hustin et Dumont, pendant l'année 1938, 273 transfusions de sang stabilisé et conservé. La moyenne par transfusion a été de 330 c. c.

Et voici les conclusions formulées par ces auteurs :

1° Notre expérience de l'année 1938 nous a permis de confirmer les conclusions que nous avons émises précédemment quant à l'efficacité et à la simplicité d'emploi de la transfusion de sang stabilisé et conservé.

2° Les conclusions se trouvent appuyées de manière éclatante par l'expérience de la guerre d'Espagne, où la méthode a permis d'étendre les bienfaits de la transfusion dans d'énormes proportions.

3° Les accidents observés au cours de cet exercice ont été bénins. Il nous paraît qu'il y a lieu de les faire dépendre du terrain transfusé et des propriétés pathologiques sériques et d'instabilité globulaire que présentent certaines catégories de malades, propriétés qu'on ne peut mettre en évidence par l'épreuve de la vitesse de sédimentation et par des épreuves sériques simples.

4° Le moyen efficace pour empêcher ces incidents consiste à transfuser avec la plus grande lenteur, ce qui exclut l'emploi de sang pur. Dans toutes les transfusions où il y a des raisons de soupçonner un état d'instabilité du sang du receveur, il y a lieu d'employer des dispositifs qui permettent l'injection de sang goutte à goutte.

Hustin attache une grande importance à l'organisation du prélèvement, en proportion de la demande, de manière à ne pas conserver le sang trop longtemps.

Nous n'utilisons guère de sang conservé depuis plus de quinze jours.

M. **Raymond Grégoire**: Je tiens à remercier M. Pittaluga de sa fort intéressante communication. Elle est à la fois claire et substantielle. On sent que l'auteur est parfaitement maître de son sujet et qu'il connaît à fond la question de la transfusion sanguine. Ce travail nous apporte un document précieux ; il nous permet de profiter d'une cruelle expérience et nous en profiterons sûrement.

Je tiens à remercier également le professeur Neuman d'avoir ajouté quelques réflexions qui viennent de l'expérience qu'il a acquise dans une guerre récente et dont il nous fait profiter.

Sur la désinfection chimique de certaines plaies contuses,

par M. **Pierre Mocquot.**

Me fiant à bon nombre de faits d'observation, je tiens pour réalisable la désinfection chimique de certaines plaies contuses accidentelles. C'est un sujet qui nous reporte à plus de vingt ans en arrière, car il en a été bien peu parlé ici depuis la précédente guerre et les discussions ardentes qui s'étaient élevées à propos de l'emploi du liquide de Dakin et de la méthode de Carrel.

Je ne veux pas d'ailleurs envisager l'action des antiseptiques sur des plaies dans lesquelles les défenses organiques normales sont entrées en jeu. Est-il possible à ce moment et dans quelle mesure d'entraver le développement et l'action des germes sans nuire à la réparation de la plaie ? C'est un point que je laisserai de côté.

Je ne voudrais pas non plus paraître douter de l'importance primordiale de la désinfection mécanique réalisée par l'excision méthodique des tissus morts et l'extraction des corps étrangers.

Je désire simplement appeler votre attention sur un fait précis que j'énoncerai ainsi : Certaines solutions antiseptiques, appliquées dans les premières heures, avant la phase de pullulation microbienne et avant la mise en route des phénomènes de défense spontanée de l'organisme, sur des plaies accidentelles contuses, béantes, complexes même, mais peu profondes, donc accessibles dans toute leur étendue, sont capables d'empêcher définitivement le développement des germes microbiens contenus dans la blessure et d'en assurer l'évolution aseptique.

Deux exemples :

Un matin, fut amené dans mon service, à l'hôpital Bichat, un homme qui venait d'avoir les doigts de la main droite broyés par une toupie.

A l'index déchiqueté, il y avait une fracture comminutive des deux dernières phalanges. Le médius était irrégulièrement coupé au niveau de l'articulation phalango-phalangienne. L'annulaire était broyé, la 2e phalange presque entièrement dénudée, luxée hors de son articulation supérieure. Enfin le petit doigt présentait encore une large plaie irrégulière.

Sans faire aucune excision, ni aucune exérèse, je remis en place les os fracturés et les lambeaux cutanés, je réduisis les déplacements articulaires et j'enveloppai les doigts et la main dans des compresses largement imbibées d'une solution de permanganate de potasse ; je ne fis aucune désinfection.

Le premier pansement fut laissé en place quinze jours. Le blessé ne souffrait pas et n'avait pas de fièvre. Quand je levai ce pansement, la réparation était déjà fort avancée. Elle se poursuivit sans signes d'infection, sans suppuration. Les doigts meurtris furent placés en position de fonction ; ils restèrent déformés et enraidis, mais, avec le pouce resté indemne, ils constituèrent encore une main utile.

C'était, il est vrai, une plaie d'usine, et l'on sait que ces plaies sont d'ordinaire peu infectées.

Mais voici une autre observation :

Le 23 mars 1929, on m'amenait un homme qui venait d'être renversé sous un tramway ; la main droite avait été prise sous le lourd véhicule et les deux derniers doigts présentaient des plaies larges et profondes et des fractures comminutives : d'autres plaies plus superficielles existaient sur le médius et le bord cubital de la main. Tout cela était largement souillé par la poussière de la rue. Je nettoyai la peau et les plaies avec la solution de permanganate et après avoir réduit les fractures et remis en place les lambeaux, j'appliquai un pansement avec des compresses imbibées de la même solution.

Je devais, le lendemain, partir en vacances pour quinze jours : je recommandai à mes internes de lever le pansement et de vérifier l'état des plaies au moindre signe d'alarme, mais j'ajoutai que, si aucun incident ne se produisait, il convenait de laisser le pansement jusqu'à mon retour.

Quinze jours plus tard, quand je m'enquis du blessé, on me dit qu'il allait aussi bien que possible. Il n'avait pas été nécessaire de toucher au pansement, qui resta en place dix-huit jours. Au bout de ce temps, les plaies, en grande partie réparées, avaient très bon aspect ; la suppuration était minime et n'existait qu'en un point où il y avait encore quelques débris mortifiés à éliminer. La cicatrisation fut obtenue très rapidement.

J'ai observé bien d'autres faits analogues mais je n'ai pas établi de statistique ; à l'exemple de M. Lop (de Marseille) j'ai utilisé aussi ce pansement avec succès dans les brûlures. C'est pourquoi je crois possible la désinfection chimique de certaines plaies, à la condition qu'elle soit réalisée sur la plaie fraîche dès les premières heures qui suivent la blessure, avant la pullulation microbienne et avant la mise en route des phénomènes de défense organique que le contact des antiseptiques risque d'entraver.

Elle ne peut être réalisée que pour des plaies en surface ou peu profondes, même irrégulières et anfractueuses, mais cependant acces-

sibles à la pénétration des liquides antiseptiques : elle me semble particulièrement précieuse pour certaines plaies de la main et des doigts où la désinfection mécanique par excision complète du tissu contus me paraît souvent irréalisable et aussi pour les plaies en surface où l'excision est inutile et n'aboutit qu'à augmenter l'étendue de la perte de substance et à rendre la réparation plus difficile.

Il me paraît d'ailleurs souvent profitable d'associer l'action du pansement au permanganate à l'excision chirurgicale des plaies.

J'ai choisi comme agent de désinfection le permanganate de potasse en solution à 1 ou 2 p. 1.000. Il y aurait lieu de chercher le taux de dilution le plus favorable. Je ne prétends pas que ce soit le seul agent utilisable ni même que ce soit le meilleur.

Je rappelle qu'ici même en 1929, mon ami Métivet a présenté un rapport sur un travail de M. Planque qui obtenait la stérilisation des plaies par l'électrolyse diffuse du liquide de Ringer Locke suivant une méthode proposée par M. Chevrier (de Bordeaux) à l'Académie de Médecine (21 décembre 1926).

L'action exercée par la solution de MnO^4K est complexe ; elle se comporte probablement comme un *germicide*. Dans le tableau de Miquel indiquant la plus petite quantité de substance antiseptique nécessaire pour empêcher la putréfaction d'un litre de bouillon de bœuf neutralisé, puis exposé aux germes de l'air, le permanganate de potasse est rangé assez loin puisqu'il faut 3 gr. 50 de ce sel, tandis qu'il suffit de 0 gr. 07 de sublimé et de 0 gr. 025 de biodure de mercure.

Mais la solution de permanganate doit être rangée parmi les *antiseptiques dissolvants*, qui détruisent les matières organiques par opposition aux *antiseptiques fixateurs* qui coagulent les albumines (sublimé, teinture d'iode, alcool, etc...) ; elle réalise donc un véritable nettoyage chimique dont le résultat est comparable à celui de l'excision chirurgicale, mais plus économique.

Voici, d'après une note que m'a remise ma collaboratrice, Mlle Gothié, préparatrice au laboratoire de la Clinique gynécologique, comment on peut comprendre l'action du permanganate.

Le permanganate de potasse MnO^4K est un sel de l'acide permanganique MnO^4H qui correspond à l'anhydride permanganique Mn^2O^7, le plus oxydé des oxydes de manganèse.

Dans la série des oxydes de manganèse, les plus stables sont Mn^3O^4, MnO^2, Mn^2O^7, mais leur stabilité relative dépend du degré d'oxydation du milieu.

Tous les manganates, en milieu oxydant, sont ramenés à l'état de permanganates.

En milieu réducteur et suivant le potentiel d'oxydo-réduction du milieu, les permanganates sont oxydants et Mn^2O^7 est ramené à divers états d'oxydes de manganèse moins oxydés.

Les oxygènes libérés oxydent la matière organique. Les éléments

ternaires forment de l'eau et de l'acide carbonique ; les matières soufrées comme la cystine et la cystéine sont oxydées en sulfites ou même en sulfates ; les matières azotées en nitrites ou en nitrates. La réaction d'oxydation est catalysée par la présence de manganèse.

Sur les tissus vivants, cette réaction d'oxydation est limitée par le degré oxydant du milieu, assuré surtout par le système hémoglobine oxydée. En milieu nécrotique, la destruction sera d'autant plus intense sur les éléments non vascularisés : le permanganate aura tendance à détruire toute substance morte pour respecter les parties irriguées.

Les produits de dégradation du permanganate ne sont pas toxiques.

Leur action est comparable à celle des hypochlorites, bien étudiée par Fiessinger : ceux-ci sont des oxydants doux et soutenus, moins oxydants que le permanganate. De plus, ils libèrent des produits chlorés d'une toxicité non négligeable et caustiques.

L'action de la solution de permanganate est probablement d'assez courte durée. Les produits qui résultent de la décomposition conservent-ils une action antiseptique ? Je n'en sais rien : ce qui se passe dans le pansement tendrait à le faire croire. En tout cas, ils ne sont pas irritants et ne contrarient en rien la réparation de la plaie. Outre l'action exercée sur les éléments mêmes de la blessure (microbes, tissus dévitalisés, exsudats), les antiseptiques et singulièrement le permanganate de potasse ont aussi un rôle dans le pansement. Un pansement aseptique, appliqué sur une plaie souillée, s'imprègne bien vite des sécrétions de celle-ci et, si les humeurs ne possèdent pas un pouvoir bactéricide suffisant, crée ainsi un véritable milieu de culture où les germes microbiens pullulent à leur aise, d'où la nécessité de changer fréquemment le pansement. Le pansement antiseptique non irritant, réalisé par la solution de permanganate de potasse, empêche le développement des germes dans son épaisseur et ainsi permet, avec *le pansement rare* dont il n'est pas besoin de rappeler les nombreux avantages, l'*immobilisation rigoureuse des parties blessées*.

Telles sont, Messieurs, les quelques réflexions que je désirais vous soumettre : je voudrais, en terminant, préciser à nouveau ma pensée. Je crois possible la désinfection chimique de certaines plaies contuses, plaies en surface, plaies irrégulières, mais peu profondes, si elle est faite dans les premières heures avant la pullulation microbienne et le début de la défense tissulaire. Elle ne saurait remplacer la désinfection mécanique dans les plaies étroites et profondes et dans celles qui recèlent des corps étrangers.

Mais elle peut éviter l'excision des plaies en surface qui souvent complique inutilement la réparation et elle paraît surtout précieuse dans les plaies de la main et des doigts lorsque la nécessité de ménager des organes importants, tendons, vaisseaux, nerfs, oblige à des excisions trop parcimonieuses ou même les rend impossibles. La solution de permanganate de potasse à 1 ou 2 p. 1.000 paraît bien adaptée à ce but.

Ma démonstration est sans doute très incomplète. Je ne vous ai apporté ni observations nombreuses, ni minutieuses recherches bactériologiques : je désirais seulement soumettre ces faits à votre examen et proposer à ceux qui ont les moyens d'en assurer le contrôle scientifique les données empiriques que je viens de vous exposer.

M. **de Fourmestraux**: Je pense qu'en présence d'une plaie contuse, dilacérée, infectée, il importe de réaliser une stérilisation périphérique superficielle par un agent médicamenteux quelconque, mais il est surtout important d'obtenir une stérilisation non plus *exo-* mais *endotissulaire*.

Ceci peut être réalisé seulement par l'apport d'un agent médicamenteux ou sérique par la voie artérielle. Le mercurochrome, en solution à 2 p. 100, est généralement bien toléré.

M. **Pierre Duval**: Je voudrais faire une simple remarque d'ordre général et je m'en excuse auprès de M. Mocquot.

Lorsqu'on nous parle d'un mode de désinfection des plaies, n'est-il pas nécessaire de nous apporter la preuve que les plaies étaient réellement infectées ?

L'hémostase en chirurgie cérébrale. Recherche des vaisseaux qui saignent sous un courant gazeux,

par M. **T. de Martel.**

Je n'ai pas besoin de vous rappeler longuement que la grande difficulté technique de la chirurgie cérébrale est l'hémostase. Cela tient à la fois à la fragilité du tissu nerveux et à celle de ses vaisseaux.

La fragilité du tissu nerveux nous interdit toutes les manœuvres d'éclaircissement et de nettoyage du champ opératoire usitées en chirurgie générale. Personne ne songe à essuyer le cerveau, à le comprimer ou à l'éponger avec des compresses.

Au niveau d'une surface saignante cérébrale on balaie le sang à l'aide d'un courant de sérum physiologique tiède ou même chaud (48°) comme le faisait Horsley qui croyait en l'action vaso-constrictive du sérum à 48°. On s'efforce d'apercevoir à travers la nappe d'eau courante les vaisseaux principaux, afin de les agrafer ou de les coaguler. On n'y arrive souvent pas, car le sérum est rendu opaque par le sang qu'il contient et auquel il se mélange très vite étant de même concentration moléculaire que lui.

Alors on s'adresse à la compression douce et nullement traumatisante obtenue en recouvrant la surface ou la cavité saignante avec de l'ouate mouillée sur laquelle on applique l'aspirateur, qui, en même

temps qu'il dessèche en partie l'ouate en la rendant plus consistante, l'applique hermétiquement sur la surface qu'elle recouvre.

Si on a la patience d'attendre assez longtemps, huit ou dix minutes, lorsqu'on soulève le coton arrosé de nouveau de sérum afin qu'il se décolle facilement, on constate que l'hémorragie a diminué et à la faveur de cette circonstance on essaie de nouveau, sous le courant de sérum, d'atteindre les vaisseaux. Et ainsi de suite.

C'est par ce mécanisme, que des opérations relativement simples et qui comportent beaucoup moins de temps opératoires et de manœuvres que certaines interventions de chirurgie générale, durent cependant trois ou quatre fois plus qu'elles, en prenant des apparences de difficulté qu'elles n'ont pas réellement.

Comme dans ces saignements prolongés et difficiles à maîtriser on se trouve presque toujours en face d'une hémorragie veineuse, et que cette dernière, au niveau de l'extrémité céphalique et du cou, est profondément modifiée par la position du malade, s'exagérant jusqu'à devenir profuse dans la position horizontale et cessant presque complètement dans la position verticale, j'ai depuis de longues années adopté cette dernière position pour toutes les opérations cérébrales et aussi pour les opérations cervicales (goitres, ablation de tumeurs ou de ganglions de la région carotidienne). C'est surtout dans ces dernières opérations que l'action de la position du malade sur la tension veineuse est évidente. La jugulaire interne grosse comme un doigt sur un malade couché recouvre la carotide, mais sur un malade vertical son volume se réduit à celui d'un crayon et la veine découvre alors l'artère en dehors et légèrement en arrière de laquelle elle se trouve.

Des médecins américains, White, Whitelaw, Swett et Hurwitt, au Massachusets General Hospital ont eu l'idée de mesurer les quantités de sang perdues par les malades au cours de différentes interventions. J'ai été frappé par les quantités énormes qu'ils indiquaient chez les opérés du cerveau et qui atteignent jusqu'à 3 litres. J'ai pu, en employant la même méthode de Gasch et Little, constater qu'en position verticale les opérations les plus sanglantes n'atteignent que très exceptionnellement le tiers de ce chiffre.

Mais là n'est pas le but de ma communication.

Ce qui, en résumé, fait la difficulté de l'hémostase en chirurgie cérébrale, c'est que le chirurgien obligé de ne toucher que le vaisseau qui saigne sans pratiquer aucun pincement en masse des tissus avoisinants ni aucune compression comme on a coutume de le faire en chirurgie générale, a la plus grande peine à apercevoir ce vaisseau qui est masqué par le sang qu'il donne et qui se mélange au sérum physiologique avec lequel on s'efforce d'éclaircir le champ opératoire.

J'ai eu l'idée, pour balayer la plaie et pour faire l'hémostase temporaire partielle ou totale du vaisseau qui saigne, d'user non plus d'un jet liquide mais d'un jet gazeux qui a toutes les propriétés mécaniques

d'un jet liquide et qui peut même être aussi traumatisant que lui si on n'y prend garde.

Le jet gazeux a de nombreux avantages. Il ne mouille pas le sang et ne se mélange pas avec lui, il conserve par conséquent toute sa transparence et permet d'apercevoir très clairement le vaisseau au milieu de l'entonnoir de sécheresse qu'il crée autour de lui, si bien que si l'hémostase de ce vaisseau est possible, elle est faite aussitôt. Souvent et surtout pour les vaisseaux intracérébraux la coagulation est le meilleur procédé. Mais pour que le courant ne se disperse pas, il faut que l'électrode active dans la coagulation unipolaire (méthode de Bovy) ou que les deux électrodes de ma pince dans la coagulation bipolaire, que je préfère, ne plongent pas dans le sang ou le sérum qui étant conducteurs causent la diffusion du courant et s'opposent à la concentration de son action sur un seul point.

Cet inconvénient disparaît avec le jet gazeux, le gaz étant mauvais conducteur de l'électricité.

Ce jet bien dirigé et sous une pression convenable, non seulement déblaie le champ opératoire du sang qui masque le vaisseau, mais en outre fait équilibre à la pression sanguine et arrête momentanément l'hémorragie qu'on fait réapparaître à volonté en diminuant la pression gazeuse. J'ai, jusqu'ici, usé du gaz acide carbonique sous pression tel que le fournit l'appareil Atomos, utilisé par les dentistes.

L'acide carbonique a plusieurs avantages. Le premier est qu'il est aseptique parce qu'antiseptique.

Le second est que sa densité est élevée et que l'action mécanique que je recherche est proportionnelle à la densité du gaz employé.

Le troisième est son bon marché relatif.

Je vais, à partir de maintenant, me servir de l'appareil à peine modifié que M. Vautier a fait construire pour M. Pierre Duval et qui sert au traitement des plaies infectées par un jet d'acide carbonique contenant des substances médicamenteuses.

Je ne vous présente pas cette méthode comme étant au point, mais simplement comme contenant une idée peut-être féconde, et dès maintenant je mets en garde ceux qui voudraient l'utiliser, contre l'action mécanique brutale d'un courant gazeux animé d'une grande vitesse, surtout quand il s'agit d'un courant d'acide carbonique dont la densité est une fois et demie celle de l'air.

J'ai construit, pour illustrer ma communication, un petit appareil très démonstratif, mais le sang y est représenté par une solution de fuschine qui n'aurait pas manqué d'éclabousser vos beaux uniformes pour peu que j'eusse été maladroit et c'est pour cette raison que j'ai renoncé à cette présentation qui m'aurait cependant permis de vous montrer que des pressions de gaz très faibles suffisent pour bloquer un jet liquide s'échappant à une pression voisine d'une pression artérielle élevée. J'entends par là que dans les conditions où je me suis placé quand la pression du gaz au manomètre est de 500 grammes, le jet

gazeux peut bloquer un jet liquide s'échappant d'un récipient maintenu à une pression de 20 centimètres de mercure.

M. **H. Mondor** : Je voudrais seulement demander à Thierry de Martel, au sujet de son très ingénieux procédé, si la pression du gaz peut être réglée de façon à éviter toute embolie gazeuse.

Bactériémies à « perfringens » post-abortum. (A propos de trois cas personnels),

par MM. **H. Mondor, Cl. Olivier** et **L. Léger**.

Nous avons recueilli, en quelques mois, trois observations de bactériémies à *perfringens* post-abortum. Fait assez remarquable, ces trois malades ont guéri. Mais il ne nous eût pas paru pressant de reprendre l'étude de cette question, pour démontrer qu'il s'agit d'une affection non exceptionnelle et de pronostic un peu moins redoutable qu'on ne l'a craint jusqu'ici, si l'occasion, grâce à ces faits, de rappeler les bactériémies et les septicémies à *perfringens* des blessés de guerre ne nous avait paru légitime.

Voici d'abord l'histoire de nos trois malades.

Observation I [résumée] (1). — Mlle P... (F.), entre à l'hôpital Bichat, le 9 mars 1939, pour des douleurs abdominales accompagnées de métrorragies.

Les dernières règles normales ont eu lieu vers le 10 janvier. Depuis cette date, jusqu'au 9 mars, la malade n'a plus perdu de sang. Elle affirme avoir cru à un simple retard de règles.

Le jeudi 9 mars, elle se réveille vers 5 heures du matin avec des nausées. Elle se lève et vomit. A ce moment, elle éprouve une légère douleur abdominale, à type de colique et émet une selle diarrhéique. Les douleurs vont en croissant.

Vers 6 heures du matin, elle est secouée par un violent frisson, avec claquement de dents.

Vers 9 heures, elle commence à perdre un sang noirâtre, assez abondant, d'odeur fétide.

Malgré un interrogatoire prolongé, il est impossible d'obtenir le moindre renseignement sur les manœuvres abortives probables. La recherche des antécédents ne révèle aucun symptôme particulier.

Examen à l'entrée (le 9 mars au soir) : la température est à 38°2 ; le pouls aux environs de 100, bien frappé. La malade accuse des douleurs hypogastriques qui paraissent légères et perd en faible quantité un sang noirâtre. L'inspection ne révèle aucune anomalie de coloration du visage ou des yeux. L'abdomen est parfaitement souple et indolore. Au toucher vaginal, on trouve un col mou entr'ouvert sur des débris placentaires, un corps utérin globuleux, un peu mou, mobile, légèrement douloureux à la

(1) L'observation détaillée a été publiée par Mondor, C. Olivier et Laurence dans les *Annales d'Anatomie pathologique*, 1939, p. 514.

pression, sans masse perceptible dans les culs-de-sac. La malade n'a pas uriné.

L'interne de garde prescrit un sac de glace sur l'abdomen et l'absorption de trois comprimés de rubiazol.

Le lendemain matin, 10 mars, on aperçoit, à la lumière du jour, un subictère très net des conjonctives et une teinte légèrement cyanique du visage. Cètte coloration fait penser au *perfringens*. Cependant, le léger fébricule de la veille a disparu. Le thermomètre accuse 37°3, mais le pouls reste rapide, à 120.

La malade, qui n'avait pas uriné depuis son admission, est aussitôt sondée ; on retire une faible quantité d'urines, de couleur brune, épaisses et troubles. On prélève en même temps du sang pour rechercher le dernier élément clinique de la triade colorée. Le sérum sanguin est, lui aussi, légèrement brunâtre. On pratique enfin une série d'examens dont les résultats sont connus au cours de la matinée :

Examen des urines : pas de polynucléaires, pas de cylindres, quelques hématies et débris cellulaires, pas de germes visibles. Recherche chimique du sang : positive.

Ces urines sont en outre cultivées sur milieu aérobie et anaérobie.

Examen du sang : urée, 0,70 par litre; glycémie, 1 gr. 18 par litre. Il n'existe aucun laquage des globules rouges. Hémolyse légère dans le sérum.

Numération globulaire : hématies, 4.700.000 ; leucocytes, 76.000 ; polynucléaires, 93,5 p. 100.

En présence de ces résultats, un nouvel examen gynécologique est pratiqué : l'utérus reste globuleux, lisse, mobile, peu douloureux ; peut-être existe-t-il un certain empâtement sensible au toucher du cul-de-sac du Douglas. Le ventre est parfaitement souple.

Au spéculum, col entr'ouvert : pas de marbrures sur le col.

La malade paraît d'ailleurs en bon état général et n'a pas de frissons depuis la veille. Elle ne présente en particulier aucune polypnée.

Un *curettage simple* est aussitôt décidé : on le pratique très facilement, sous anesthésie à l'éther sans dilatation préalable. Il ramène des débris placentaires abondants et conduit sur des parois utérines résistantes, de consistance ferme. Au cours du curettage, une hémoculture est pratiquée sur milieu aérobie et anaérobie : des fragments de placenta sont prélevés pour culture. Aussitôt après, injection de 60 c. c. de sérum antigangréneux. Le soir, température à 37°5, bon état général ; nouvelle injection de 30 c. c. de sérum antigangréneux.

Le 11 mars, on apprend plusieurs résultats intéressants. L'examen des cultures de *débris placentaires* révèle la présence de bacilles *perfringens*, et l'inoculation au cobaye la confirme. La culture anaérobie des *urines* montre également la présence de *perfringens*. Les *hémocultures* sont restées (et resteront depuis lors) négatives. Une nouvelle prise de sang est faite : urée = 0 gr. 55.

Numération globulaire : hématies, 4.000.000 ; leucocytes, 41.000 ; polynucléaires, 89 p. 100. La radiographie ne décèle aucune physométrie.

La malade garde un bon état général, la température est à 37°1, le pouls à 106. Le subictère et la cyanose légère ont diminué.

Les urines sont plus abondantes : 700 grammes ; l'examen y révèle encore la présence de sang.

Deux hémocultures sont pratiquées : comme les précédentes, elles sont négatives.

On injecte 40 c. c. de sérum antigangréneux.

Le 12 mars, la température est à 37°6 ; le pouls à 106 ; la tension artérielle 5,5-9 ; le subictère a presque complètement disparu ; l'abdomen reste souple, les métrorragies ont cessé. La quantité d'urine monte à

800 grammes. Urée sanguine : 0 gr. 50 ; urée urinaire : 32 gr. 5 p. 100 ; chlorures : 2 gr. 35 p. 100 ; un dosage du chlore sanguin donne les chiffres suivants : chlore plasmatique : 3 gr. 33 p. 100 ; chlore globulaire : 1 gr. 42 p. 100 ; rapport $\frac{\text{CL. P.}}{\text{CL. G.}} = 0{,}42$.

Deux hémocultures sont pratiquées, en milieu aérobie et anaérobie : elles resteront négatives.

On injecte encore 40 c. c. de sérum antigangréneux.

Le 13 mars, la température est à 37°2, le pouls à 88. Le subictère a disparu. Les urines sont abondantes (plus de 1 litre), claires. L'examen y révèle quelques cellules épithéliales, ni cylindres, ni hématies, nombreux cocci prenant le Gram. Cultures : entérocoque. Recherche du sang : négative ; de l'hémoglobine : négative ; de l'albumine : négative.

Numération globulaire : hématies, 3.400.000 (1 hématie nucléée pour 100 leucocytes) ; leucocytes, 13.000 ; polynucléaires, 67 p. 100.

La convalescence va se faire, dès lors, sans incidents. Des examens sanguins et urinaires continueront néanmoins à être pratiqués, et nous donnons ici leurs résultats :

Le 14 et le 15 mars, l'étude histologique et chimique des urines fournit les mêmes réponses que le 13. Numération globulaire : hématies, 3.100.000; leucocytes, 7.000 ; polynucléose, 60 p. 100.

Le 16 mars, urée sanguine : 0 gr. 35.

Le 17 mars, numération globulaire : hématies, 3.800.000 ; leucocytes, 13.500 ; polynucléose, 75 p. 100.

Le 20 mars, urée sanguine : 0 gr. 27 ; examen cytobactériologique des urines : quelques polynucléaires altérés ; pas de cylindres, ni hématies, nombreux cocci prenant le Gram, isolés et groupés par deux, bacilles prenant le Gram ; cultures : entérocoque, *cutis comunis*.

Le 24 mars, numération globulaire : hématies, 4.000.000 ; leucocytes, 8.000 ; polynucléose, 62 p. 100.

Le 25 mars, examen cytobactériologique des urines : pas de polynucléaires, pas de cylindres, ni hématies, assez nombreux cocci prenant le Gram ; cultures : quelques colonies de staphylocoques.

La malade quitte le service, en parfaite santé, le 26 mars.

Obs. II. — Mlle P..., âgée de vingt et un ans, se fait admettre d'urgence à l'hôpital Bichat le 18 mai 1939, à la suite d'un avortement provoqué sur lequel elle donne les précisions suivantes : n'ayant pas eu ses règles depuis le 4 janvier, elle décida dans la journée du 15 mai d'interrompre sa grossesse. Après avoir fait bouillir 100 c. c. d'eau, elle a cherché à l'aide d'une canule en verre à les faire pénétrer dans la cavité utérine. Le résultat n'ayant pas été immédiatement probant, une sonde métallique, maniée sans ménagement, remplaça le précédent matériel. La malade en fut satisfaite et borna là son intervention. L'hémorragie, qui ne commença que le lendemain, s'accrut progressivement le jour suivant et décida la malade à se présenter à l'hôpital.

Jusque-là, Mlle P... s'était sentie assez bien portante pour ne pas s'aliter. Elle n'avait pas pris sa température mais se souvenait cependant avoir eu un frisson le 17 mai et avoir remarqué à ce moment que ses conjonctives étaient jaunes.

Le matin du 19 mai, à la lumière du jour, on constate un léger subictère des téguments et des conjonctives. La peau a une couleur plutôt cuivrée, rehaussée par un fond de pâleur anémique, bien visible aux muqueuses. Les lèvres et les mains sont cyanosées. La température est à 38°.

Un deuxième symptôme attire presque en même temps l'attention :

c'est une tachycardie marquée (120). Le pouls est régulier, bien frappé. Pas de polypnée notable.

Les urines sont peu abondantes, foncées, brunes et épaissès : on pense à une infection due au *perfringens.*

Pendant que l'on prépare le nécessaire pour un sondage aseptique d'urines et une prise de sang, nous complétons l'examen : l'abdomen est souple et indolore, le vagin encombré par de gros caillots roussâtres, d'odeur fétide. Col très mou, entr'ouvert. Fond utérin remontant au milieu de la distance ombilico-pubienne. Les culs-de-sac sont libres et indolents. Au spéculum, le col apparaît de teinte légèrement violacée. L'utérus est ulcéré d'une rétention placentaire banale, mais le subictère, ou plutôt le teint cuivré de la malade, la coloration forte des urines font penser à une infection par anaérobies.

On décide de pratiquer aussitôt le curettage de l'utérus.

Ce curettage utérin, pratiqué dans l'heure suivante, ramène sans saignement notable des débris placentaires d'odeur fétide. L'utérus est mou, sans contraction. On prescrit une injection de 70 c. c. de sérum antigangréneux, ainsi que 8 comprimés de rubiazol.

Voici les résultats que nous ne connûmes que plus tard des examens faits ce même jour.

Le 19 mai 1939, *examen bactériologique de débris placentaires* expulsés spontanément : polynucléaires altérés, nombreuses hématies, gros bacilles prenant le Gram, quelques bacilles ne prenant pas le Gram et cocci prenant le Gram.

Culture : gélose ordinaire, rares bacilles prenant le Gram, colibacille, entérocoque-bouillon : gros bacilles prenant le Gram (*perfringens*), colibacille, entérocoque-gélose Veillon : *perfringens*, quelques colibacilles.

Urée sanguine : 0 gr. 50 par litre.

Pas d'hémolyse globulaire inquiétante, mais sérum brunâtre.

Hémocultures. : aérobie : négative, anaérobie : négative.

Examen cyto-bactériologique des urines : très rares polynucléaires altérés, quelques cellules épithéliales, présence de gros bacilles prenant le Gram. *Cultures :* aérobies, stériles-anaérobies, *perfringens.*

Examen chimique des urines : recherche du sang, négative ; pigments biliaires : présence ; sels biliaires : néant ; albumine : néant ; urée : 39 gr. 50 par litre.

Hémoculture : faite au cours du curettage, *positive* (colibacille).

Examen bactériologique de débris placentaires provenant de curettage : polynucléaires très altérés, nombreuses hématies, flore microbienne abondante où dominent les gros bacilles prenant le Gram ; quelques bacilles ne prenant pas le Gram et cocci prenant le Gram.

Cultures : gélose ordinaire : rares bacilles prenant le Gram, colibacille, entérocoque-bouillon : gros bacilles prenant le Gram (*perfringens*), colibacille, entérocoque-gélose Veillon : *perfringens*, quelques colonies de colibacilles.

Inoculation d'urines au cobaye : mort en quarante-huit heures, abcès putride au point d'inoculation, nombreux bacilles prenant le Gram dans frottis de sérosité et d'organes.

Numération globulaire le 19 mai 1939 : G. R., 3.000.000 ; G. B., 25.000 ; polys, 92 p. 100 ; polys neutro, 91 ; éosino, 0 ; baso, 0 ; grands mononucléaires, 3,5 ; moyens mononucléaires, 3,5 ; lymphocytes, 2 ; myélocytes, 0.

Le lendemain 20 *mai* 1939, l'état général est excellent, mais la coloration anormale des téguments et des urines persiste.

Examen cyto-bactériologique des urines : rares polynucléaires altérés ;

pas de cylindres, ni hématies, rares bacilles prenant le Gram. Cultures : aérobies, stériles ; anaérobies : stériles.

Hémocultures : anaérobie négative.

Urée sanguine : 0 gr. 32 par litre.

Examen chimique des urines : volume en vingt-quatre heures, 550 c. c., urée, 35 gr. 86 par litre ; albumine, présence ; pigments biliaires, présence ; sels biliaires, néant ; urobiline, néant.

Numération globulaire : G. R., 2.500.000 ; G. B., 6.000 ; polys, 85 p. 100 ; polynucléaires neutro, 82 ; polynucléaires éosino, 2,5 ; baso, 0 ; grands mononucléaires, 5 ; moyens mononucléaires, 6 ; lymphocytes, 4 ; myélocytes, 0,5.

Les jours suivants la teinte cuivrée de la peau s'atténua peu à peu, pour disparaître tout à fait le 25. A la sortie de la malade le 29, urines et téguments paraissaient absolument normaux. Voici les recherches pratiquées durant cette période :

Le 22 mai 1939, *Examen cyto-bactériologique des urines*, pas de polynucléaires ; pas de cylindres, ni hématies, quelques cellules épithéliales, pas de germes visibles ; cultures : stériles.

Recherche chimique du sang dans les urines : négative.

Urée sanguine : 0 gr. 25 par litre.

Hémoculture aérobie : négative.

Prélèvement cervical : très nombreux polynucléaires altérés, flore microbienne très abondante formée de bacilles ne prenant pas le Gram, souvent groupés en chaînettes, aucun germe ne présente les caractères morphologiques du Neisser.

Cultures : colibacille, entérocoque.

Le 25 mai 1939, *examen cyto-bactériologique des urines.* Rares polynucléaires altérés, pas de cylindres, ni hématies, quelques cellules épithéliales, pas de germes visibles. Cultures, stériles.

Le 26 mai 1939 : urée sanguine, 0 gr. 30 par litre.

La formule sanguine revenait peu à peu à la normale : le 22 mai 1939 : G. R., 3.200.000 ; G. B., 6.000 ; polys, 72 p. 100 ; polynucléaires neutro, 70 ; éosino, 2,5 ; baso, 0 ; grands mononucléaires, 6,5 ; moyens mononucléaires, 16,5 ; lymphocytes, 4,5 ; myélocytes, 0,5.

Le 25 mai 1939 : G. R., 3.400.000 ; G. B., 5.000 ; polys, 70 p. 100 ; polynucléaires neutro, 68 ; éosino, 0,5 ; baso, 0,5 ; grands mononucléaires, 4,5 ; moyens mononucléaires, 21 ; lymphocytes, 5,5.

Nous revîmes Mlle P... à son retour de convalescence, le 10 juin 1939. Il ne restait aucune trace apparente des accidents que nous avions constatés lors de son hospitalisation

Obs. III. — Mme P... (J.), vingt-six ans, mère de deux enfants bien portants, a fait, il y a quatre ans, une fausse couche qui a nécessité un curettage.

Les dernières menstrues remontent au 10 juillet ; elles sont alors d'allure normale. La malade n'a pas les règles attendues le 10 août, et, le 18 de ce même mois, inquiétée par un retard de huit jours, craignant une grossesse, la malade s'introduit dans l'utérus une sonde en gomme qu'elle déclare avoir préalablement soumise à l'ébullition. Aucune injection n'a été pratiquée, mais la sonde aurait été assez profondément enfoncée, sans que cette manœuvre ait provoquée de sensation douloureuse. La malade nie toute absorption de toxique *per os.* Dès le lendemain, samedi, apparaît une sensation de malaise général avec lassitude et vertiges. Par contre, il n'y a pas de métrorragies.

Le dimanche 20, au matin, le tableau s'assombrit ; apparaissent alors des pertes rouge noirâtre assez fétides, peu abondantes.

Aux nausées font bientôt suite des vomissements bilieux répétés. Durant la presque totalité de la matinée, la patiente est secouée de frissons violents, répétés, avec claquement des dents et sueurs froides. A midi, la température est à 39°, le pouls à 120.

Cet état qui commence à inquiéter la malade, l'incite à prendre un avis médical.

Lorsque, avec notre collègue Fayien, nous voyons la patiente l'après-midi du 20, vers 16 heures, nous sommes d'emblée frappés par sa prostration. Bien que répondant aux questions qui lui sont posées, la malade ne paraît pas en possession de toute sa lucidité.

Surtout, ce qui retient davantage l'attention, c'est une coloration très légèrement subictérique des téguments, un peu plus nette au niveau des conjonctives ; mais la malade, qui a présenté des coliques hépatiques, se déclare sujette à des épisodes de jaunisse et ce teint — qui nous a frappés — lui serait, dit-elle, presque habituel.

Les lèvres et les extrémités sont de plus légèrement bleutées.

La paroi abdominale est souple, mais un liséré de cyanose apparaît au pourtour de la main qui palpe un peu longuement, persistant lorsque cesse la pression, dessinant une sorte d'image en négatif.

Il existe une légère sensibilité de l'hypogastre.

Au toucher vaginal, le col, mou, est entr'ouvert ; le corps utérin un peu augmenté de volume, non déformé, ramolli, est légèrement sensible à la mobilisation, les culs-de-sac sont libres et indolores. Le doigtier revient souillé de sang poisseux, noirâtre, malodorant.

Par ailleurs, la température est à 39°, le pouls à 120, mal frappé mais régulier. Les urines sont rares : les quelques centimètres cubes qu'émet seulement la malade, alors que la dernière miction remonte à plusieurs heures, sont épaisses, franchement brunes.

L'asthénie est profonde ; la respiration est rapide, superficielle, sans qu'il existe aucun signe stéthacoustique d'atteinte pulmonaire.

Une prise de sang est aussitôt pratiquée.

L'abattement de la malade et surtout l'association subictère-cyanose nous font craindre une hépato-néphrite à *perfringens* et nous faisons part de nos inquiétudes à l'entourage.

Un curettage est aussitôt pratiqué. On complète, aux bougies, la dilatation du col. La curette ramène des débris placentaires abondants, un peu fétides. Le fond utérin paraît anormalement mou et nous fait redouter une lésion du myomètre par le cathéter qu'a introduit la malade. Mise en place d'un drain de Mouchotte. Injection intra-veineuse de 10 c. c. d'uroformine. Vessie de glace sur le ventre. Extrait hépatique : 2 ampoules. Boissons diurétiques. Sérum glucosé isotonique sous-cutané.

Un frottis des débris placentaires est pratiqué. Son examen devait y montrer, outre l'existence de germes banaux, la présence de gros bâtonnets Gram +.

De fait, le tableau clinique allait se compléter ; le lendemain matin, la malade présente un ictère flamboyant typique ; les urines sont brun acajou.

L'aspect du tube de sang recueilli la veille est aussi évocateur. Le caillot rétracté est surmonté d'un sérum brunâtre.

La sérothérapie antigangréneuse (40 c. c. par jour) est commencée dès qu'est connu le résultat de l'examen des débris placentaires. Ce traitement est poursuivi cinq jours durant ; on y associe l'uroformine intraveineuse, le sérum glucosé isotonique, l'extrait hépatique, les boissons diurétiques. Bien entendu, une vessie de glace est placée à demeure sur l'hypogastre.

De nouveaux résultats du laboratoire confirment notre diagnostic :

Urée sanguine : 0 gr. 60 p. 1.000.

Urines : présence d'albumine.

Examen direct du culot de centrifugation : quelques polynucléaires, quelques cellules, présence de nombreux bacilles Gram + et Gram —.

Culture en gélose profonde : dégagement gazeux typique. On identifie, à nouveau, le *perfringens*.

Par contre, l'hémoculture, en milieu aérobie, reste négative.

Le 23 août, formule sanguine :

Globules rouges	3.130 000
Globules blancs	14.000
Polynucléaires neutrophiles	85 p. 100
Polynucléaires éosinophiles	2 —
Polynucléaires basophiles	3 —
Grands mononucléaires	4 —
Moyens mononucléaires	3 —
Lymphocytes	3 —

On poursuit, sans la modifier, la thérapeutique.

Le 24 août, la température tombe à 37°.

L'ictère diminue nettement d'intensité, mais les urines restent foncées.

Le 25 août, urée sanguine : 0 gr. 50 p. 1.000.

Le 26 août, l'amélioration se confirme. L'examen des urines montre la persistance de pigments et de sels biliaires.

La malade sort guérie de l'hôpital le 31 août.

Nous aurions voulu compléter cette observation par une série plus importante d'examens de laboratoire, mais les restrictions en personnel nécessitées par les événements de cette fin d'août 1939 nous ont privé partiellement des services de notre laboratoire.

Ces 3 observations paraissent calquées sur un schéma que nous allons rappeler.

Après un retard de règles variant de huit jours à trois mois et demi, deux de nos malades ont eu recours à des manœuvres abortives. La troisième nie toute tentative d'acte criminel, mais il est permis, comme le plus souvent en pareil cas, de mettre en doute sa sincérité. Il n'y a pas eu absorption de toxique, mais tentative d'injection intra-utérine d'eau bouillie dans le cas n° 2, suivi de l'introduction d'un cathéter métallique. La malade n° 3 a utilisé une sonde en gomme, qu'elle déclare avoir préalablement soumise à l'ébullition. En aucun cas, ces manœuvres n'ont provoqué de douleurs abdominales immédiates ni d'hémorragie rapide.

C'est quarante-huit heures après le traumatisme utérin — dans les deux cas où il est avoué — que sont apparus les phénomènes généraux qui l'emportent d'emblée et continueront à l'emporter sur les manifestations locales. Au premier plan d'entre eux, se place le frisson — unique dans les cas 1 et 2, répété chez la malade n° 3 — accompagné, deux fois sur trois, de claquement des dents. Son importance séméiologique est réelle, car le frisson paraît répondre au passage, dans la circulation, des germes cantonnés jusqu'alors dans l'utérus. De fait, si un malaise général précède constamment le frisson, c'est surtout après lui que le tableau s'aggrave, l'état général faiblissant assez brusquement. C'est

seulement à ce moment que la malade se décide à prendre un avis médical.

La température est à 38-39°, le pouls à 100-120 ; la pâleur est mentionnée dans l'observation 3 ; la respiration est rapide, superficielle ; il existait, chez une de nos patientes, une prostration confinant au tuphos.

Mais le symptôme le plus frappant est le subictère. Celui-ci est loin d'être évident. Une de nos malades, sujette à des coliques hépatiques, déclarait — et l'entourage confirmait cette assertion — que ce teint lui était habituel. Chez les deux patientes nos 1 et 2, le subictère a échappé au premier examen pratiqué le soir, à la lumière électrique, et sa découverte a été une véritable surprise au cours de la visite faite le lendemain matin. Cette constatation mérite d'autant plus d'être soulignée que l'ictère franc plus tardif aurait, selon Devraigne, pour caractéristique d'être reconnaissable à la lumière artificielle.

Cependant, nous ne saurions trop insister sur l'avertissement que constitue cette jaunisse, à son stade prodromique. Sa valeur diagnostique et pronostique s'accroît encore lorsque, à l'ictère, s'associe la cyanose. Deux de nos observations (II et III) relatent cette dernière : surtout marquée aux lèvres et aux extrémités, nous l'avons encore relevée au niveau de l'abdomen (obs. III) : un liséré de cyanose apparaît au pourtour de la main qui palpe un peu longuement, persistant lorsque cesse la pression, dessinant de la main une sorte d'image en négatif.

Contrastant avec ce tableau d'infection grave, l'examen gynécologique fournit des renseignements sans grande particularité.

A s'en tenir aux signes du toucher, c'est comme s'il s'agissait d'une rétention placentaire banale. Effectivement, le col utérin est mou, entr'ouvert, le corps globuleux, mobile, indolore ou peu sensible à la mobilisation. Les culs-de-sac sont souples, non douloureux.

Les pertes sanglantes sont fétides, mais leur abondance n'est pas considérable.

Si l'exploration clinique se limitait au toucher vaginal, rien ne ferait soupçonner la gravité du processus infectieux. Aussi bien, dans les deux cas où l'éclairage artificiel ne permit pas, dès le premier examen, de déceler le subictère, le diagnostic de l'interne de garde fut celui de rétention placentaire banale et aucune décision thérapeutique d'urgence ne parut devoir être prise le soir même.

Mais la constatation de subictère doit faire approfondir l'examen et surtout faire rejeter tout atermoiement dans le traitement.

La jaunisse — fût-elle légère — n'est, en effet, qu'un élément de la triade chromatique maintenant classique qui révèle l'ictère, l'hémoglobinémie, l'hémoglobinurie.

En effet, les urines, recueillies par sondage, et dont le volume est étonnamment restreint, sont épaisses, hautement teintées, couleur Porto. La spectroscopie montrera qu'il s'agit bien d'une hémoglobinurie.

Une prise de sang s'impose pour compléter ce schéma tricolore. Après rétraction du caillot, le sérum qui surnage présente une coloration franchement brunâtre. Mais cette constatation est toujours retardataire sur les deux précédentes, en raison des délais nécessités pour la rétraction du caillot.

Le diagnostic d'hémolyse par le *perfringens* doit être plus que soupçonné devant tout avortement accompagné de subictère avec hémoglobinurie. L'hémoglobinémie complète la triade. Les examens bactériologiques viendront, comme ce fut le cas chez nos malades, apporter la certitude. Mais attendre ces résultats bactériologiques pour mettre en œuvre la thérapeutique qui s'impose serait une perte de temps périlleuse.

Lorsque, le lendemain, les examens de laboratoire font la preuve de la nature du processus pathologique, on apprend ce que l'on prévoyait :

1° Le frottis des débris placentaires montre, outre l'existence de germes banaux, la présence de gros bâtonnets Gram positif. Le *Bacillus perfringens* est identifié par culture en gélose profonde et inoculation.

2° La couleur brunâtre du sérum sanguin est reconnue comme tenant à une hémolyse légère sans laquage des globules. L'urée sanguine est généralement élevée, à 0,50, 0,70 dans nos cas. La formule sanguine décèle une anémie à 3.000.000 dans deux de nos observations sur trois, avec leucocytose de 14.000 à 76.000 et polynucléose de 85 à 93,5 p. 100. L'anémie par spoliation globulaire peut être plus profonde.

Les hémocultures, en aéro- et anaérobiose, pratiquées sur deux malades ont permis de déceler, chez l'une d'elles, une colibacillémie : peut-être colibacillémie d'accompagnement.

3° Dans les urines, on note la présence de pigments biliaires et d'albumine. L'examen cyto-bactériologique fait voir, outre quelques polynucléaires, de gros bâtonnets prenant le Gram, ou à l'état pur, ou associés à des bâtonnets Gram négatifs. La culture des urines en aéro- et anaérobiose permet l'identification du *perfringens*, associé ou non au colibacille. Parfois — c'est le cas de l'observation n° 1 — seule la culture met en évidence le *perfringens* passé inaperçu à l'examen direct.

Tel est le schéma que l'on peut déduire des résultats du laboratoire :

Présence de *B. perfringens* dans les débris placentaires.

Elimination de *B. perfringens* par les voies urinaires.

Manquait, dans nos cas, la preuve bactériologique du stade intermédiaire, c'est-à-dire la découverte du *perfringens* dans le sang. Si l'examen avait pu être fait, au moment du frisson, il eût été sans doute positif. Le colibacille a poussé une fois, mais semble n'avoir été qu'un germe associé : l'existence de ces formes d'infections mixtes a d'ailleurs été déjà signalée par Harvier, Caroli.

Certes, l'échec de l'hémoculture, contrastant avec la présence du *perfringens* dans les débris placentaires, aurait pu faire penser que les

anaérobies étaient restées cantonnées dans l'utérus et que les manifestations observées relevaient seulement de la diffusion des toxines microbiennes, hémolysine et myotoxine, mais la bactériurie rendait insoutenable cette hypothèse. Il est vraisemblable que les phases de bactériémie sont contemporaines des frissons ; ceux-ci sont quelquefois, comme dans nos cas, un symptôme précoce, survenant à une heure où la malade n'est pas encore sous surveillance médicale.

Même pratiquée sur la table d'opération, pendant l'exécution du curettage ainsi que nous avons coutume de le faire, l'hémoculture en milieu anaérobie n'a pas permis de mettre en évidence le passage dans la circulation du *B. perfringens*.

L'évolution dans nos 3 cas s'est montrée favorable. Sous l'effet du traitement, dont l'acte essentiel paraît être la toilette chirurgicale de l'utérus, l'affection a tourné court : diminution de l'ictère — encore qu'il ait augmenté transitoirement d'intensité chez une de nos malades, devenant véritablement flamboyant —, rétablissement de la diurèse, arrêt de la bactériurie, baisse de l'azotémie, retour à la normale de la formule sanguine et de la cadence respiratoire.

La même thérapeutique a été appliquée à nos 3 malades et cependant la division chirurgicale pouvait prêter à discussion. En effet, curettage et hystérectomie se partagent les 11 cas de guérison de septicémie à *perfringens* que l'un d'entre nous relevait, en 1936, dans la littérature.

Mais en l'absence de tout signe d'infection péri-utérine, il nous a paru plus sage de nous en tenir au premier de ces gestes, le moins mutilant, le plus rapide, et sans doute suffisant dans des cas diagnostiqués, comme nous en avons eu la chance, à un stade encore peu avancé de leur évolution. On gagnera, en tout cas, à pratiquer l'évacuation de l'utérus, par curettage, le plus précocement possible, sans attendre les résultats d'examens de laboratoire trop lents ; il resterait la ressource de recourir à l'hystérectomie, si l'utilité s'en faisait sentir dans les jours suivants. La mise en place, après le curettage, d'un drain intra-utérin paraît recommandable.

Le traitement médical ne doit pas, quelque intervention chirurgicale que l'on ait décidée, être négligé : administration à dose suffisante de sérum anti-gangréneux, ou mieux anti-*perfringens*, d'extrait hépatique, de diurétiques, de sérum glucosé. Quant à la chimiothérapie anti-infectieuse, par les sulfamides, on pourra y avoir recours, mais avec la prudence que recommande, chez ces malades, l'atteinte rénale.

Le traitement médical ne nous a paru être qu'un adjuvant ; l'acte essentiel, croyons-nous, demeure chirurgical.

Ces faits méritent quelques autres commentaires. Nous avons, en quelques mois, observé trois syndromes hémolytiques dus au *perfringens*. Ce chiffre est assez important eu égard au nombre de fausses cou-

ches hospitalisées durant la même période dans le service. Incriminer le hasard ou la loi des séries ne nous paraît pas conforme à la vérité ; mais plutôt, il convient de rappeler et l'opinion de de Lavergne qui tient pour certain que « les septicémies à *B. perfringens*, avec leurs signes cliniques reconnaissables, sont moins exceptionnelles que méconnues », et les chiffres de Bingold qui, de 1915 à 1923, a eu 120 hémocultures positives à *perfringens* dans les accidents du *post-abortum*.

Bien des cas sont ignorés, ou par leur caractère fugace, ou par négligence d'observation. Imaginons que nos deux premières malades aient été curettées dès leur arrivée à l'hôpital, alors que leur subictère avait échappé à l'examen pratiqué en lumière artificielle ; la nature exacte des troubles qu'elles présentaient eût pu n'être pas reconnue.

Le lendemain, il eût peut-être été trop tard pour identifier, après le curettage, le *perfringens* de la cavité utérine et peut-être aussi celui des urines. Inversement, vues un peu plus tard avec leur ictère éclatant, ces malades eussent paru, à certains observateurs, atteintes d'ictères infectieux, d'hépatites graves. Cette erreur eût pu entraîner l'abstention. Elle a souvent inhibé les chirurgiens. Or, il ne s'agit pas d'ictère hépatogène par septicémie, mais d'ictère par hémolyse intra-vasculaire. Cet ictère ne traduit pas l'altération de la cellule hépatique mais le pouvoir hémolytique de l'anaérobie.

La fréquence de ces bactériémies à *perfringens* est beaucoup plus grande qu'on ne le croit généralement.

Les chiffres de certains aveux établiraient que l'avortement criminel sur 5 est infecté par le *B. perfringens*.

Ce saprophyte des voies génitales, susceptible d'exaltations de virulences si graves, peut aussi ne donner, même circulant, que des accidents éphémères. Toutes les formes ne peuvent avoir : infection intra-utérine, bactériémie, bactériémie avec hémolyse transitoire, bactériémie avec hémolyse grave, septicémie avec ictère et azotémie inexorables. Notre série heureuse de trois guérisons permet d'en appeler, dans une certaine mesure, de la gravité classique des agressions du *perfringens*. Chez aucune de nos malades, il n'y a eu septicémie au sens exact de ce terme ; mais rien ne nous empêche de penser qu'abandonnée à elle-même la bactériémie eût pu évoluer vers la pullullation sanguine. Il y a eu d'ailleurs, chaque fois, non pas seulement bactériémie mais ictère et hémoglobinurie. Le *perfringens* n'a pas seulement été véhiculé par le sang, il y a été hémolysant. Nous croyons pouvoir redire ce que l'un d'entre nous écrivait en 1936 à propos de ces infections post-abortives à *perfringens* : « Mieux connues, c'est-à-dire reconnues plus souvent et chaque fois plus tôt, elles perdront peut-être de leur terrible sévérité ».

Il nous paraît opportnn de rappeler que ces accidents généraux dus aux infections par le *perfringens* ont été vus, à tous les degrés, chez les blessés de la guerre de 1914.

Certains observateurs, comme Lardennois et Beaumel, Weinberg

et Seguin, Lévy, Cotte et Latarjet ont retrouvé, dans le sang de leurs blessés, le *perfringens*. D'autres auteurs, Fiessinger et Vignes, Sacquépée, Vaucher ont vu des septicémies avec ictère hémolytique aigu du type le plus pur. Plus de 30 observations de septicémies compliquant la gangrène gazeuse ou des phlegmons putrides avaient été publiées.

Comme pour les complications de l'avortement, le bon observateur devra se garder de prendre l'ictère cuivré pour signe d'irréparable hépatite infectieuse ; il devra, au lieu d'y voir une contre-indication opératoire, se souvenir de la nature hémolytique, de l'origine sanguine de cet ictère, et ne pas renoncer à l'acte opératoire. A l'opposé, s'il cède, devant un ictère en voie d'atténuation, à la pente d'un pronostic réconforté, il commet une seconde erreur ; car c'est assez souvent à ce moment que l'azotémie s'aggrave irrémédiablement.

Il a paru que la septicémie des plaies de guerre était, peut-être, d'une explosion un peu plus tardive que celle des avortement criminels.

Chez les blessés de guerre, on a vu aussi des formes transitoires dont l'aspect vultueux du visage du blessé, sa dyspnée, la teinte cyanotique des lèvres, le subictère conjonctival, ont paru les meilleurs signes. Enfin, l'on peut utilement rappeler que c'est chez un blessé de guerre que Noël Fiessinger a isolé une anémie pernicieuse de type plastique due à ce bacille, hémolysant et paléolytique comme pas un. Le chiffre des globules rouges, chez ce blessé, était tombé à 600.000. Certaine pâleur, associée ou non à la gangrène gazeuse, doit faire songer à l'action nocive du *perfringens*, notamment à l'action de sa toxine hémolysante ; mais certaine asthénie, associée ou non à l'anémie et aux signes physiques des foyers anaérobiques, doit aussi faire évoquer celle des toxines du *perfringens* qu'on a appelé myotoxine. Enfin, une hyperleucocytose d'importance surprenante (plus de 60.000 globules blancs), sera aussi signe d'alerte. « Je me souviens, a dit Lemierre, que quand j'ai rapporté à la Société médicale des Hôpitaux, l'histoire de la malade de Widal, on m'a objecté qu'il y avait sans doute erreur de diagnostic et qu'il s'agissait (170.000 globules blancs) d'une leucémie aiguë. Actuellement un tel fait ne susciterait plus cette incrédulité. »

L'utérus fait voir bien des aspects anatomiques : les débris placentaires chargés de bacilles sans myosite utérine phlegmoneuse ; à un degré de plus, l'endométrite gangréneuse et puis les abcès putrides du muscle utérin ; à un degré de plus, la gangrène gazeuse crépitante et la gangrène disséquante : plus gravement encore, les escarres et les perforations, c'est-à-dire des paramétrites et les péritonites putrides : pelvipéritonites ou péritonites diffusantes ; enfin, dans les avortements comme dans les plaies de guerre, l'ensemencement général a lui-même ses degrés : les bactériémies fugaces, celles à l'hémolyse légère, les septicémies avec hépato-néphrite, les septico-pyohémies avec foyers putrides épars.

Un autre point mérite aussi de retenir l'attention. Les complications

gangréneuses des plaies de guerre sont d'origine tellurique et certaines terres, certains cantons ou cantonnements semblent être plus riches que d'autres en anaérobies virulents.

D'autre part les membres inférieurs ont toujours paru plus exposés; pour bien des raisons. Parmi celles-ci, celle d'ordre circulatoire est certainement à retenir parmi les plus importantes. Les jambes et les pieds (moins irrigués, serrés, refroidis, etc.), sont dans un régime, dans un climat circulatoire moins satisfaisant que les bras, l'avant-bras et les mains. Une démonstration, d'intérêt remarquable, de certaines de ces conditions prédisposantes, me paraît faite par une très belle observation de Chabrol et Sallet.

Une femme de vingt-cinq ans était entrée dans le service de Chabrol pour un ictère jaune orangé, flamboyant ; à la tête du lit, un bocal d'urines rouge cerise établissait que la jaunisse résultait d'un laquage du sang ; cette malade soulevait avec peine son membre supérieur gauche qui était livide, œdématié, couvert de phlyctènes sanguinolentes; la main, exsangue, était de froideur cadavérique. La température, 41°. L'hémoculture confirma qu'il s'agissait d'une septicémie à *perfringens*, dont les symptômes semblaient avoir débuté quarante-huit heures plus tôt. Cette malade s'obstina à nier des incidents et des accidents dont l'aveu eût peut-être permis de la traiter avec succès. Un chirurgien vit le bras, diagnostiqua une gangrène gazeuse, proposa une désarticulation de l'épaule que les médecins, devant l'anurie, l'azotémie à 3 grammes, ne crurent pas pouvoir accepter. L'autopsie a fait voir que le point de départ de l'infection anaérobique était utérin ; au niveau des débris placentaires et d'une nécrose de la muqueuse où le *perfringens* fut retrouvé. Il fut retrouvé aussi dans les capillaires utérins, dans l'artère sous-clavière gauche, dans l'artère axillaire gauche. Plusieurs collatérales artérielles étaient thrombosées, sur les confins du foyer de gangrène du bras, mais sans bacille à leur intérieur.

L'interrogatoire de la malade ayant appris qu'elle avait souffert aux deux membres supérieurs, plus à gauche, d'accidents semblables à ceux de la maladie de Raynaud, tout s'était sans doute passé comme si l'infection anaérobique née dans l'utérus gravide traumatisé avait trouvé, dans le territoire meïopragique d'un bras atteint de maladie de Raynaud, le terrain le plus favorable à la métastase infectieuse. Il m'a semblé que cette belle observation de Chabrol (1) illustrait l'importance de l'appauvrissement circulatoire parmi les raisons favorisantes de ces infections anaérobiques dont la gravité il y a vingt-cinq ans avait frappé chacun de nous et dont on est impatient de voir si la chirurgie non résignée au simple débridement et si la sérothérapie d'aujourd'hui en ont sensiblement modifié le pronostic.

Ce que j'ai vu de ces foyers putrides dans les accidents post-abortifs

(1) Chabrol (E.) et Sallet (J.). Sur un cas de gangrène de la main au cours d'une septicémie ictérigène à *perfringens*. *Bull. et Mém. de la Soc. méd. des Hôp.*, Paris, 4 mai 1936, p. 624.

me fait penser que l'acte chirurgical précoce, et d'une étendue dictée par une clinique qui s'appliquera à ne pas en rester à des constatations trop sommaires, était le meilleur secours.

PRÉSENTATION DE RADIOGRAPHIES

M. **Pierre Duval** : Je vous présente un cas d'ostéolyse spontanée, de




Fig. 1.

disparition complète de l'extrémité inférieure des deux os de la jambe avec ostéolyse marquée des os du pied.

C'est une femme de cinquante-huit ans qui est venue échouer dans mon service.

Elle a été opérée le 21 janvier 1938 par Blondin. Cholécystectomie pour cholécystite calculeuse aiguë avec sphacèle de la muqueuse et cholépéritoine.

Fistule biliaire incomplète pendant deux mois.

A ce moment apparition de douleurs dans la jambe et le pied gauches. La malade est mise en appareil plâtré un mois durant, puis le membre se met à devenir dur et volumineux. En octobre 1939, lorsqu'elle entre dans mon service, œdème très volumineux de tout le membre inférieur jusqu'à la racine, apparence de phlébite. Grosse adénopathie iliaque gauche. Calcémie 1,07. La température oscille entre 37° et 39°.

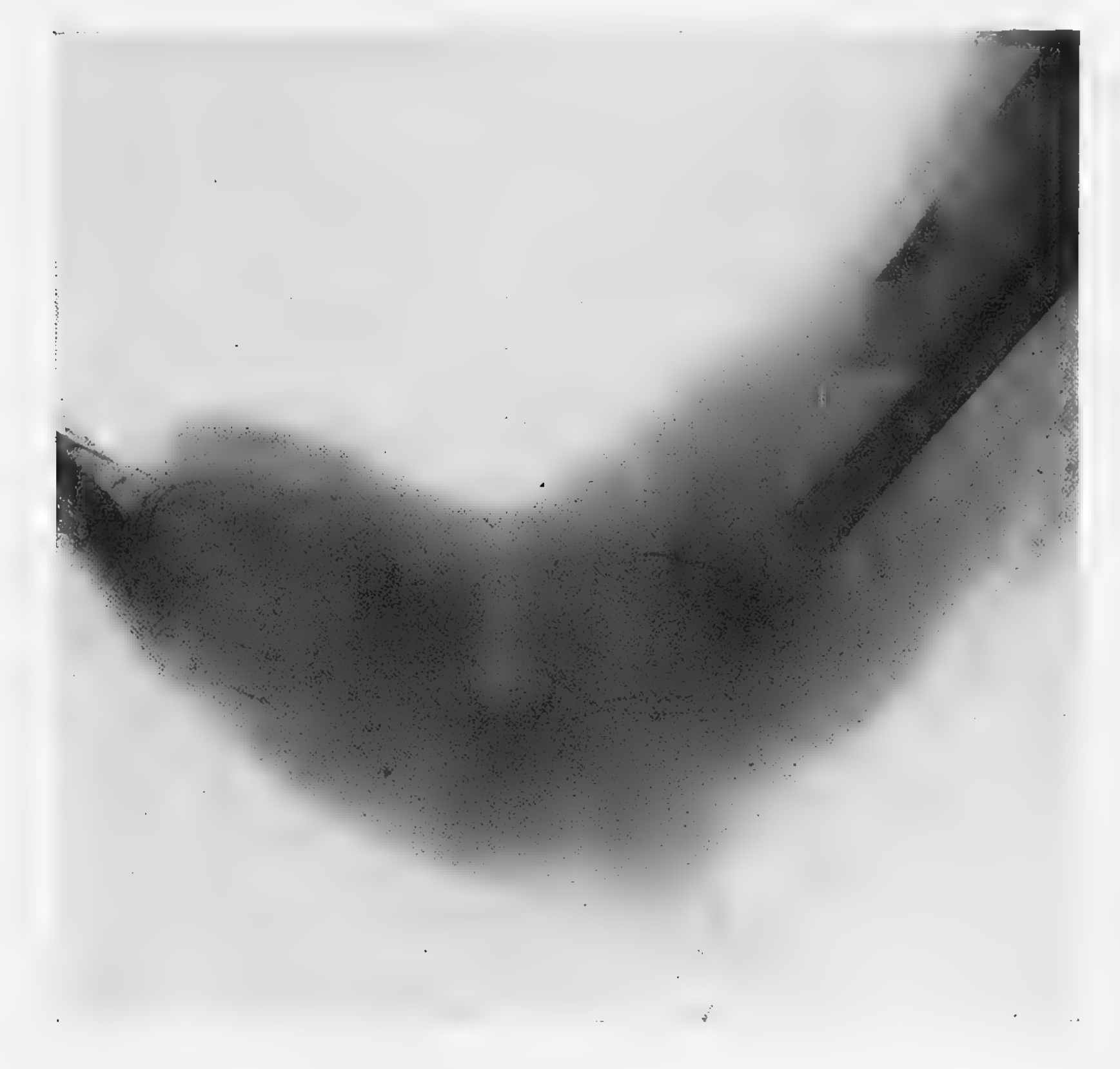


Fig. 2.

La radiographie montre une décalcification très prononcée des os du pied, certains contours osseux sont pourtant conservés, mais le tiers inférieur des deux os de la jambe a totalement disparu et le tibia présente en son tiers moyen une grosse image lacunaire.

PROCHAINES SÉANCES

Les séances auront lieu désormais tous les huit jours, le mercredi, à 14 h. 30 au lieu de 15 h. 30.

Le Secrétaire annuel : M. L. Houdard.

Imprimé par l'Ancne Impie de la Cour d'Appel, A. Maretheux, Dir., 1, r. Cassette, à Paris (France).

MÉMOIRES

DE

L'ACADÉMIE DE CHIRURGIE

Séance du 25 Octobre 1939.

Présidence de M. Raymond Grégoire, *président.*

PROCÈS-VERBAL

La rédaction du procès-verbal de la précédente séance est mise aux voix et adoptée.

CORRESPONDANCE

La correspondance comprend :

1° Les journaux et publications périodiques de la semaine.

2° Une lettre de M. le Dr Pierre Goinard (Alger) posant sa candidature au titre d'associé national.

3° Un travail de M. le Dr R. Desjacques (aux Armées), intitulé : *Le traitement des plaies de poitrine.*

M. Ameline, rapporteur.

4° Un travail de M. le Dr Jacques Meyer-May (Hanoï), intitulé : *Résection anatomique du lobe gauche du foie pour cancer.*

5° Un travail de M. le Dr Maurice Gandy (Paris), intitulé : *Sur le volvulus du côlon pelvien.*

M. Mondor, rapporteur.

PRÉSENTATIONS D'OUVRAGES

M. le Dr Terencio Gioia (Buenos-Aires) fait hommage à l'Académie des 3 volumes de son important ouvrage : *Fracturas y Luxaciones.*

M. le Dr Raoul Palmer fait don à l'Académie de son mémento intitulé : *Mémento de l'élève anesthésiste.*

Des remerciements sont adressés aux auteurs.

Publication périodique bimensuelle.

RAPPORTS

Amputation de membres à l'anesthésie locale,

par M. **M. Breton.**

Rapport de M. E. Sorrel.

M. Breton (de Pontoise) nous a adressé un court travail sur l'amputation des membres à l'anesthésie locale : les circonstances actuelles et, en particulier, le fait que des amputations pourront se trouver nécessaires chez des blessés intoxiqués par des gaz et chez lesquels l'anesthésie générale serait impossible, lui confèrent un intérêt particulier.

M. Breton a une assez grande expérience des amputations : dans ces quatre dernières années, nous dit-il, il en a pratiqué une soixantaine — ce qui est un chiffre fort important pour le temps de paix —, dont cinquante environ ont été faites sous anesthésie locale et une dizaine sous anesthésie générale.

Il a tout d'abord réservé l'anesthésie locale aux mauvais cas : « arthrites chez des tuberculeux présentant de grosses lésions pulmonaires, gangrène diabétique chez des malades en imminence de coma et paraissant perdus, artérite avec gangrène ou avec douleurs rendant tout sommeil impossible chez des sujets très âgés, affaiblis et dont le cœur était défaillant ».

Or, les résultats dépassèrent toute espérance, car il ne perdit que 3 malades dans le mois qui suivit l'amputation et ces 3 malades étaient : « un diabétique atteint de gangrène du membre inférieur avec grosse infiltration de la cuisse, un ancien blessé de guerre syringomyélique porteur d'une arthrite suppurée du poignet avec septicémie, un vieillard de quatre-vingt-dix-neuf ans, enfin, présentant une artérite atrocement douloureuse ».

Et, peu à peu, il étendit les indications de l'anesthésie locale au point de s'en servir maintenant d'une manière habituelle pour ses amputations.

M. Breton décrit ensuite minutieusement sa technique en prenant comme exemple une amputation de cuisse. Elle présente deux points particuliers : le premier, c'est l'énorme quantité d'anesthésique injecté, 3 à 400 c. c. d'une solution mixte de novocaïne et de percaïne [dite solution de Perthes (1)] chez un malade maigre, 5 à 600 c. c. chez un

(1) En voici la formule donnée par M. Breton :

Novocaïne	12 gr. 50
Percaïne Ciba	0 gr. 625
Chlorure de sodium	45 grammes.
Eau distillée neutre, q. s. pour	5.000 centimètres cubes.

malade gras. Cette abondance d'anesthésique n'a jamais déterminé d'incidents, en partie, pense M. Breton, parce qu'il s'assure très minutieusement qu'il ne fait pas d'injection dans la lumière d'un vaisseau et, pour cela, il se sert uniquement de seringues en verre qui permettent de voir le reflux du sang au cas où l'aiguille rencontrerait un vaisseau, ce que ne permet pas une seringue métallique ou un appareil à injection sous pression ; en partie parce qu'il place un garrot à la racine du membre, ce qui limite la résorption ; en partie, enfin, parce qu'il ne fait pas de suture du moignon et que l'anesthésique peut ainsi s'écouler par la tranche de section du membre.

Cette absence de suture du moignon, qui est un principe chez M. Breton, est le deuxième point original de sa technique. Il ne pratique, dit-il, aucune suture musculaire ou cutanée, sauf parfois au niveau de la peau d'une fente latérale de décharge s'il a dû compléter de cette sorte une section circulaire. Il panse à plat, mais, le quatrième jour, s'il n'existe aucun signe d'infection locale ou générale, il rapproche les deux bords de la plaie avec des bandes adhésives mises à leur contact direct, sans interposition de gaze. La cicatrisation est obtenue en dix à quinze jours avec un moignon parfaitement étoffé.

Que l'anesthésie locale permette de faire de grandes amputations de membres, la chose est connue de longue date ; pour ne citer que des travaux relativement récents, nous rappellerons que MM. Huard et Montagné ont déjà donné de « l'amputation de cuisse au tiers inférieur sous anesthésie loco-régionale », une excellente description dans le *Journal de Chirurgie* de mars 1932 (**39**, n° 3, p. 321-330) et, l'année précédente, en 1931, les mêmes auteurs avaient indiqué leur technique d'amputations du membre supérieur dans le *Bordeaux Chirurgical*.

Beaucoup de chirurgiens y ont eu recours ; je sais, par exemple, que dans son service de l'hôpital Percy, l'an dernier, M. Dubau, qui nous permettra sans doute de citer le fait et dont il serait intéressant de connaître la technique exacte, a pratiqué avec succès de cette façon une trentaine au moins d'amputations de cuisse ou de résections du genou et d'autres grosses interventions osseuses des membres.

Cependant, comme le fait remarquer fort justement M. Breton, la pratique des amputations à l'anesthésie locale n'est pas très répandue. Cela tient sans doute à la crainte de ne pas obtenir une anesthésie suffisante. Or, si on emploie, pense M. Breton, des quantités considérables d'anesthésique, si on fait l'anesthésie plan par plan, si on attend suffisamment longtemps, au moins dix minutes, entre le moment où elle est terminée et celui où on commence l'opération, si, enfin, on opère avec des mouvements très doux, l'intervention peut être absolument indolore et je cite la phrase textuelle de M. Breton : « Le plus souvent, quand on annonce au malade que son membre est tombé, il en est fort surpris, car il pense que l'intervention n'était pas encore commencée. »

Peut-être M. Breton est-il un peu optimiste et l'ardeur qu'il met à défendre l'anesthésie locale l'entraîne-t-elle un peu loin. Nous ne devons pas moins lui savoir gré d'avoir rappelé que des amputations fort importantes pouvaient être réalisées sans anesthésie générale et sans rachi-anesthésie ; dans certaines circonstances, il peut être utile de s'en souvenir.

Luxation en arrière des quatre derniers métacarpiens,

par M. **Jean Estrade.**

Rapport de M. E. Sorrel.

M. Estrade, chef de clinique chirurgicale de la Faculté de Toulouse, nous a adressé une fort intéressante observation de : Luxation en arrière des quatre derniers métacarpiens. C'est une lésion infiniment rare et je crois bien faire en relatant *in extenso* l'observation qu'a rédigée M. Estrade.

Le 22 septembre 1938, vers 8 heures du soir, le nommé S... (Joseph), maçon, âgé de vingt-cinq ans, circulant à bicyclette, est renversé par un camion-automobile venant en sens inverse.

La main gauche, qui n'avait pas lâché la poignée du guidon de sa machine, heurte violemment la plate-forme arrière du véhicule.

Le blessé présente quelques excoriations superficielles, mais se plaint surtout de sa main gauche que la douleur immobilise totalement. Il rentre chez lui et cette douleur l'empêche de dormir durant toute la nuit. Le lendemain matin, la douleur est calmée, mais la main est gonflée et à peu près totalement impotente. Sur les conseils de son médecin, le blessé entre à l'Hôtel-Dieu le jour même (23 septembre) dans le service de notre maître, M. le professeur Dambrin.

L'examen à l'entrée montre une déformation considérable de la main gauche, constituée surtout par un important œdème dorsal. La main est dans l'ensemble épaissie dans le sens antéro-postérieur, les masses thénarienne et hypothénarienne sont augmentées de volume et tendues. Les téguments sont de coloration violacée, la main paraît figée et immobile, toutefois les mouvements du poignet (articulation radio-cubito-carpienne) paraissent normaux. Les doigts sont immobiles, ébauchant à peine les mouvements de flexion-extension. Seul le pouce a conservé sa mobilité.

A la palpation, la main paraît refroidie, il n'existe pas de signes anormaux au niveau de l'extrémité inférieure de l'avant-bras. Les styloïdes radiale et cubitale sont en situation normale et la palpation à ce niveau est indolore ainsi que celle de l'interligne radiocarpien. L'exploration de la tabatière anatomique est négative. C'est plus bas, au niveau de la deuxième rangée du carpe, qu'il existe une douleur vive, transversale et une déformation dorsale, en marche d'escalier, masquée en partie par l'œdème. Les mouvements provoqués des doigts sont limités et douloureux dans les deux sens. La sensibilité est partout conservée.

Pensant à une lésion carpienne, nous envoyons le malade à la radiographie et l'examen des clichés mouillés montre qu'il s'agit en réalité

d'une *luxation en arrière des quatre derniers métacarpiens sur la deuxième rangée du carpe*, sans fracture associée (*cf.* clichés...).

Cette constatation inattendue nous fait craindre quelques difficultés de réduction et nous décidons une tentative sous anesthésie générale, extension continue et radioscopie. On photographie auparavant les deux mains du sujet et le malade est endormi à l'éther CO^2 dans la salle de radiologie.

Pour assurer l'extension, nous avons utilisé le petit appareil connu sous le nom de « panier japonais », sorte de doigtier en paille de riz tressé de telle sorte que l'adhérence à la peau et la striction sont proportionnelles à la force de la traction.

Chacun des doigts luxés a été muni d'un de ces doigtiers et l'extrémité de ceux-ci réunie par une anse de caoutchouc fort, par l'intermédiaire duquel s'est faite la traction. Cet ensemble a été confié à un aide qui tirait progressivement dans l'axe, tandis qu'un deuxième aide assurait la contre-extension sur l'avant-bras, pendant que nous cherchions en même temps à guider la réduction par des pressions et un modelage du foyer de luxation.

Contrairement à nos appréhensions, très rapidement, après quelques secondes de traction, un léger claquement et la disparition brusque de la déformation ont annoncé la réduction. Le contrôle radioscopique, aussitôt fait, a montré une restitution intégrale de tous les interlignes articulaires aisément vérifiable par de légers changements d'incidence. Après prise de quelques clichés et mise en place d'un léger plâtre laissant les doigts libres, on amorce le réveil du malade par quelques inhalations de CO^2 et ce dernier est ramené dans son lit après une très courte anesthésie.

L'appareil plâtré est maintenu douze jours pendant lesquels le malade a mobilisé activement ses doigts. Après l'ablation du plâtre, la récupération fonctionnelle a été très rapide. Nous avons revu notre blessé à plusieurs reprises et, au bout d'un mois et demi, il pouvait reprendre son métier de maçon avec une main indolore, sèche et dont la souplesse, sans être parfaite, était tout à fait satisfaisante.

M. Estrade fait suivre cette observation des remarques suivantes : les cas semblables au nôtre, dit-il, sont certainement très rares et les observations publiées exceptionnelles.

Les traités récents consacrent seulement quelques lignes aux luxations carpo-métacarpiennes et citent tous les mêmes sources bibliographiques (Orillard, Poulain, Malartic et Jean, Gradoyevitch, etc...).

Si l'on étudie de plus près ces divers travaux, on voit que leurs auteurs font tous, à propos d'une observation personnelle et unique, une sorte de revue générale des luxations carpo-métacarpiennes dans leur ensemble et étudient à la fois les luxations isolées d'un seul métacarpien et les luxations simultanées de deux ou de plusieurs d'entre eux. Tous ces auteurs sont d'accord d'ailleurs pour rejeter du cadre des luxations carpo-métacarpiennes celles du 1er métacarpien : luxations trapézo-métacarpiennes.

Ces déplacements se font soit en avant, soit en arrière, les déplacements latéraux ou divergents restent tout à fait exceptionnels.

M. Estrade a recherché de façon aussi exacte que possible quels étaient les cas de luxation identique à celle qu'il avait observée : luxa-

tion isolée des 4 derniers métacarpiens en arrière. Il n'en a retrouvé que 8 qui sont ceux de :

1. Vigouroux (1856) ;
2. Schutz ;
3. Ed. et J. Poulain (1912) ;
4. A. Bruni (1922) ;
5. Malartic et Jean (1925) ;
6. Petronio (1936) ;
7. Perricone (1938) ;
8. Shorbe (1938).

Ce chiffre ne doit pas être très loin de la vérité, car les auteurs, qui ont récemment abordé la question, donnent des nombres analogues.

La rareté de telles lésions est certainement due à la puissance des moyens d'union carpo-métacarpiens, puissance surtout marquée en avant comme l'avait noté Orillard, ce qui explique que la majorité des déplacements se fasse du côté dorsal. De plus, comme disent E. et J. Poulain : « Les métacarpiens sont disposés de telle façon qu'alors qu'ils présentent une *face* dorsale, ils n'ont qu'un *bord* palmaire, de telle sorte qu'ils représentent assez bien une série de coins dont la base est dorsale. En outre, par leur réunion, ils forment une sorte de voûte à concavité antérieure et de cette disposition on peut conclure qu'il faudra une plus grande force pour produire une luxation en avant que pour chasser en arrière le bloc métacarpien... »

On retrouve habituellement, dans l'étiologie de ces lésions, des traumatismes importants, parfois même considérables : l'éclatement d'un canon de fusil est plusieurs fois noté dans les observations anciennes, l'écrasement par une machine à estamper ou une presse d'imprimerie est également à retenir comme cause directe, ces traumatismes produisant fréquemment des lésions ouvertes. Les observations plus récentes relèvent souvent d'un accident de la circulation (Malartic et Jean-Petronio et notre observation personnelle). Il s'agit dans ces cas de traumatismes indirects dont le mécanisme n'est pas toujours aisé à déterminer. Dans son cas, M. Estrade pense pouvoir donner l'explication suivante : la main du blessé serrant le guidon de la bicyclette se trouvait dans une position d'hyperextension légère au moment du traumatisme, le métacarpe formant bloc a été pris entre la force vive transmise en *porte à faux* de l'avant-bras au carpe, et la résistance opposée aux têtes des métacarpiens par la plate-forme du camion de telle sorte que le carpe a glissé en avant, les bases des métacarpiens en arrière.

Il est vrai que ceci n'explique pas pourquoi il n'y a pas eu plutôt fracture (métacarpe, carpe, radius) ou luxation carpienne. Ici encore les contractions musculaires ont dû jouer un rôle important, la main et le poignet étant vraisemblablement bloqués solidement. Mais il paraît malaisé de préciser davantage. On peut aussi penser que la poignée du guidon a eu une action directe en refoulant en arrière la base des métacarpiens.

M. Estrade s'excuse de n'avoir pas su diagnostiquer par le seul examen clinique la lésion vraiment exceptionnelle qu'il avait sous les yeux ; mais en pratique, c'est toujours la radiographie qui la fera reconnaître (Iselin).

M. Estrade, pour réduire la luxation, a eu recours à l'anesthésie générale ; d'autres auteurs se sont contentés d'une anesthésie locale. Etant donné la brièveté de l'anesthésie générale, la chose a d'ailleurs peu d'importance. La réduction a été faite sous écran, ce qui permet le contrôle immédiat. Le point le plus intéressant du traitement qu'a suivi M. Estrade est l'emploi fait par lui de doigtiers japonais pour faciliter la traction. C'est un moyen extrêmement commode et puissant qu'il y a lieu de retenir ; les tractions manuelles sont peu faciles en raison des glissements inévitables et de la brièveté du segment sur lequel se fait la traction. Les tractions par l'intermédiaire d'adhésifs ont contre elles la minutie et la lenteur relative de leur mise en place.

L'usage des doigtiers japonais paraît donc recommandable pour exercer sur les doigts une traction puissante et de courte durée. Mais il faut faire à leur sujet toutes restrictions s'il s'agit d'un emploi prolongé, car ces appareils exercent une striction très énergique et pourraient provoquer du sphacèle.

Dans le cas de M. Estrade qui était tout récent, la réduction s'est faite facilement, il en a été de même dans les autres luxations récentes qui ont été signalées, mais dans les luxations anciennes et invétérées, des difficultés considérables peuvent être rencontrées. La réduction purement orthopédique a été impossible dans le cas de Malartic et Jean qui ont dû recourir à l'intervention sanglante et ont pu réduire de la manière suivante : « Avant de se décider à la résection, on introduit deux rugines courtes dans l'articulation et on charge le carpe sur leur extrémité. On fait levier sur les métacarpiens ; la réduction est ainsi obtenue aisément... » Le résultat éloigné fut bon.

Dans un cas plus ancien encore (deux mois), Pétronio dut faire la résection des bases luxées des quatre métacarpiens pour obtenir la réduction, le résultat d'ailleurs fut également satisfaisant.

Les difficultés que l'on peut ainsi rencontrer dans les cas anciens méritent d'être rappelées pour souligner l'intérêt d'une réduction précoce, malgré le caractère exceptionnel de ces luxations.

Je n'ai guère fait que reproduire les commentaires de M. Estrade. Je vous propose, Messieurs, de le remercier de nous avoir adressé son intéressante observation et de le féliciter du travail très complet dont elle a été le point de départ.

Tumeurs osseuses à cellules géantes — myéloplaxomes — traitées chirurgicalement par évidement et greffes osseuses totales. Bons résultats,

par MM. **V. Climesco, P. Sarbu** et **Saint-Roman.**

Rapport de M. E. Sorrel.

M. V. Climesco, directeur du sanatorium maritime Carmen Sylva, près de Constantza, et ses assistants, MM. Sâbu et Saint-Roman, nous ont adressé 3 observations de tumeurs à myéloplaxes, traitées par évidement et greffe osseuse totale auxquelles ils ont joint un cas d'ostéite fibro-kystique. Voici, brièvement résumées, les 3 observations :

Observation I. — B... (Dumitra), fillette de quatorze ans, entre au sanatorium le 7 avril 1926. Tuméfaction douloureuse du coude gauche datant d'un an environ. Diagnostic d'envoi : tumeur blanche du coude gauche.

L'avant-bras est bloqué à 160° sur le bras en demi-pronation, la peau est soulevée du côté interne par une tuméfaction fusiforme présentant à la palpation des zones dures et des zones ramollies. Sur la radiographie, l'extrémité supérieure du cubitus est remplacée par une grosse tuméfaction alvéolaire soufflée en « bulles de savon » et dont le contour se distingue mal, si bien que la corticale paraît rompue en certains points. Diagnostic : tumeur à myéloplaxes. Intervention, la paroi osseuse est très mince, membraneuse, la cavité est importante, remplie par du tissu charnu analogue à des caillots organisés et par de la sérosité sanguinolente. Curettage, résection partielle de la paroi, greffon tibial autogène, long de 10 centimètres, placé entre la partie supérieure de l'olécrane restée saine et la diaphyse du cubital, et maintenu par deux fils métalliques. Immobilisation plâtrée pendant deux mois.

L'examen histologique confirme le diagnostic de tumeur à myéloplaxes. La radiographie, faite sept mois après l'opération, montre que la greffe s'est bien soudée aux extrémités osseuses. Elle est entourée d'un tissu osseux dense. Cliniquement les douleurs ont disparu, la flexion du coude est normale et ses mouvements sont très étendus. La malade a été suivie depuis ce temps, elle est mariée, et exécute ses occupations ménagères, elle n'a plus ressenti de gêne au niveau du coude.

Obs. II. — Mme H..., vingt-huit ans, entre au sanatorium le 3 juin 1938 pour douleurs de la tubérosité tibiale antérieure gauche, entraînant de la limitation des mouvements du genou. La partie antérieure du tiers supérieur du tibia est augmentée de volume. La radiographie montre un kyste multiloculaire, sans réaction périostique et sans solution de continuité de la paroi de la cavité.

Opération le 16 juin 1938 : trépanation et évidement du kyste qui est rempli de caillots et de liquide hématique. Greffon prélevé sur le tibia droit sans périoste à la scie électrique, tassé dans la cavité. Suture, plâtre pendant trois mois. Examen histologique (professeur Cracium) : tumeur à cellules géantes. Quatre mois plus tard, la radiographie montre que la cavité est partiellement comblée, mais elle montre également qu'il y a eu une fracture des parois minces du kyste. Un an plus tard, la cavité

est presque complètement comblée, on distingue encore les greffons qui paraissent avoir été le point de départ d'une prolifération osseuse importante, on distingue le trait de l'ancienne fracture, l'extrémité supérieure du tibia est restée un peu déformée.

Obs. III. — M... (Calin), fillette de dix ans, fracture de l'humérus au niveau d'un kyste méconnu. Opération le 5 octobre 1938, trépanation et évidement de la cavité qui contient du liquide hématique et des caillots. Réduction de la fracture, prélèvement d'un greffon osseux sur le tibia sans périoste, avec scie électrique, dont on remplit la cavité. Immobilisation plâtrée pendant trois mois. Quatre mois après l'opération, la fracture est consolidée en très bonne position, la cavité du kyste diminue six mois et demi plus tard, la cavité est presque entièrement comblée et on distingue à peine le greffon.

Résultat anatomique et fonctionnel excellent.

A ces trois observations de tumeur à myéloplaxes, M. Climesco et ses collaborateurs joignent l'observation d'une lésion que, sur le vu de l'image radiographique, ils appellent ostéite fibro-kystique, mais dont ils n'ont pas pratiqué l'examen histologique.

Un petit garçon de dix ans leur est adressé en juin 1932 avec le diagnostic de « coxalgie ». La radiographie montre que l'arc inférieur du col cervical et la partie voisine de la diaphyse sont creusés de géodes séparés par des cloisons osseuses denses. Intervention : à travers le grand trochanter, la zone d'ostéite kystique est évidée, une greffe osseuse totale sans périoste prélevée sur le tibia est enfoncée dans la cavité, la hanche immobilisée pendant deux mois dans un appareil plâtré. Le résultat anatomique et fonctionnel est bon, et la radiographie, prise quatre mois plus tard, montre qu'un tissu osseux dense a comblé la cavité dont on distingue encore les contours et a presque entièrement remplacé la zone d'ostéite kystique. En avril 1939, six ans et demi plus tard, par conséquent, le malade écrit qu'il est en très bonne santé.

M. Climesco ne fait suivre ses observations d'aucun commentaire. Il a obtenu 4 succès ; 2 des malades, de plus, ont pu être suivis pendant plusieurs années ; la guérison s'est maintenue.

Ces 4 cas montrent que dans les kystes et tumeurs à myéloplaxes, ou pour mieux dire dans les « ostéodystrophies à myéloplaxes », l'évidement suivi d'une greffe est une bonne méthode de traitement. C'est une opinion dont, pour les kystes tout au moins, M. Mouchet s'est fait depuis longtemps le défenseur parmi nous et qui paraît aujourd'hui assez généralement adoptée. De nombreuses observations en ont été apportées à notre tribune ; l'an dernier, par exemple, MM. Clavelin et Sarroste nous en ont relaté quatre fort intéressantes. M. Climesco a placé dans la cavité des *greffons rigides* comprenant toute l'épaisseur de la face interne du tibia à l'exclusion du périoste qui avait été préalablement récliné. Pour 1 cas tout au moins, celui du premier malade, un greffon rigide s'imposait d'ailleurs puisque l'os était presque entièrement détruit ; mais on emploie plus souvent, semble-t-il, des greffons ostéopériostiques souples. Je crois que greffon souple ou greffon rigide don-

nent des résultats pratiquement identiques et que l'on doit employer l'un ou l'autre, suivant la forme de la cavité à combler. C'est du moins ce que j'ai fait jusqu'ici dans les cas, fort nombreux, que j'ai opérés.

M. Climesco et ses collaborateurs englobent sous la même dénomination de « myéloplaxomes » les kystes et les tumeurs à myéloplaxes, on peut évidemment discuter s'il y a identité ou seulement parenté entre ces deux lésions et on peut agir de même pour certaines formes d'ostéite fibrokystique. Dans l'ignorance où nous sommes de leur pathogénie exacte nous ne pouvons nous prononcer et il n'y a aucun inconvénient, me semble-t-il, à rapprocher ainsi ces diverses formes de dystrophies.

Le travail de MM. Climesco, Sarbu et Sant-Roman est une bonne contribution à l'histoire de leur traitement ; je vous propose, Messieurs, de les remercier de nous l'avoir adressé.

M. **Rouhier** : J'ai eu l'occasion d'opérer un certain nombre de ces dystrophies osseuses. Il faut faire une très grande différence entre les diverses formes qu'on peut rencontrer.

Dans les formes qui présentent une coque bien limitée, dont le contenu est une sorte de charnure concrète, la curette tranchante mord facilement. On peut alors faire, suivant les cas, aussi bien des greffes ostéo-périostiques que des greffons rigides, selon les préférences personnelles, bien que les premières soient plus faciles à prélever et présentent moins de danger pour le malade.

Puisque M. Sorrel a prononcé le nom de dystrophie osseuse à myéloplaxes, il faut savoir qu'il existe d'autres dystrophies qui contiennent aussi des myéloplaxes mais où l'élément fibreux est plus considérable et où la curette ne mord pas ; on est alors conduit à faire une résection osseuse totale d'un segment. Dans ces cas on ne peut utiliser que le greffon rigide pour remplacer le segment osseux sacrifié.

Il y a évidemment une très grosse différence entre ces tumeurs fibreuses et solides dont j'ai parlé et celles à propos desquelles M. Sorrel a fait son rapport. Mais au point de vue radiographique, il est impossible de faire le diagnostic, car ces deux types de tumeurs se présentent, à la radiographie, de la même façon, de sorte qu'on n'est pas prévenu avant d'opérer de la nature : possible à curetter ou impossible à curetter de la tumeur qu'on doit enlever ; c'est une découverte opératoire.

Je vous ai présenté à une des dernières séances d'avant-guerre, un très beau cas de ces tumeurs fibreuses avec quelques myéloplaxes dont je n'ai découvert la nature qu'à l'intervention. Parti pour un simple évidement avec greffe ostéo-périostique, je n'ai pu faire qu'une biopsie, et j'ai dû réintervenir quinze jours plus tard avec un plan opératoire tout différent.

DISCUSSION EN COURS

Sur le traitement des blessures du crâne.

M. **de Martel**: M. le général Rouvillois, M. le professeur Pierre Duval et M. le professeur Chevassu m'ont fait l'honneur d'argumenter ma communication à la Société de Chirurgie.

Ils estiment avec raison que la méthode que je préconise pour le traitement des plaies du cerveau n'est pas applicable durant les périodes de grande activité, alors que les blessés tombent plus vite qu'on ne les peut ramasser.

Je suis entièrement d'accord avec eux sur ce point et je n'ai jamais songé à dire que la neuro-chirurgie modifierait quelque chose à l'état des blessés traités dans de pareilles circonstances.

Je pense que durant la dernière guerre on a fait pour le mieux et qu'il est difficile de faire autrement qu'on a fait en ce qui concerne ces blessés des grandes offensives, mais ceci dit je maintiens que les blessés ainsi soignés sont restés presque toujours de grands malades et ont fini par succomber aux complications infectieuses de leurs blessures cérébrales. Sur ce point, je suis absolument affirmatif et il me semble que l'Académie de Chirurgie pourrait très facilement se renseigner au Ministère des Pensions ou auprès de l'organisme qui le remplace s'il n'existe plus et obtenir le nombre des grands blessés du cerveau qui touchaient des pensions de 100 p. 100 en 1919 et le chiffre de ces mêmes grands blessés qui en touchent encore vingt ans plus tard.

Pour ma part, j'étais autrefois harcelé par ces pauvres gens ou par leur entourage. A l'heure actuelle et bien que mon activité neuro-chirurgicale ait décuplé je n'en vois plus jamais. Je crois qu'ils sont morts.

Mon opinion est qu'il y a deux méthodes pour soigner un blessé du cerveau.

L'une est celle qui fut employée par les chirurgiens de l'avant durant la dernière guerre. Sa technique est fonction des circonstances imposées par la bataille. Elle ne peut être modifiée par les neuro-chirurgiens, car un neuro-chirurgien qui n'est muni que d'une pince-gouge n'est plus un neuro-chirurgien.

Ce qui, face aux traumatismes craniens, constitue le neuro-chirurgien, c'est son outillage hautement spécialisé d'une part et d'autre part la grande expérience qu'il a des réactions du cerveau aux traumatismes et de la façon dont on peut modifier ces réactions et les rendre moins dangereuses. Cette expérience, comme toutes les expériences, ne peut se céder ; elle ne peut que s'acquérir et il y faut dépenser beaucoup de temps sur beaucoup de cas.

Il est des problèmes qui ont une infinité de solutions ; il en est d'autres qui n'en ont aucune. Je crois que le traitement efficace, bien que rapide et en série, des plaies du cerveau à l'avant rentre dans cette dernière catégorie.

La seconde façon de soigner les plaies du cerveau est celle que j'ai préconisée et qui ne peut être utilisée que durant des périodes d'activité guerrière moyenne.

Je ne sais absolument pas quels en seront les résultats, mais j'espère qu'ils seront bons si, comme j'en suis sûr, le Service de Santé utilise judicieusement les jeunes neuro-chirurgiens dont il dispose.

A ce propos, je veux m'excuser de n'avoir nommé qu'un nombre restreint de neuro-chirurgiens, mais je n'ai nommé que ceux que j'avais vus à l'œuvre dont je me faisais pour ainsi dire le répondant, et que je savais capables de mener un service neuro-chirurgical sans l'assistance ni les conseils des spécialistes, car un vrai neuro-chirurgien doit être capable de pratiquer avec exactitude et jugement tous les examens nécessaires et utiles aux malades ou aux blessés de sa spécialité. Je suis tout à fait partisan de la collaboration du neurologiste et du neuro-chirurgien, mais à la condition que ce dernier prenne la décision opératoire sous sa seule responsabilité.

Une équipe neuro-chirurgicale ne peut être composée d'un neurologiste qui pose l'indication opératoire et d'un chirurgien qui l'exécute. Ceci dit, je m'excuse de n'avoir pas nommé des collègues au talent chirurgical et médical desquels je rends hommage et qui portent un intérêt tout spécial à la neuro-chirurgie.

M. le Dr Lucien Massé, professeur agrégé et chirurgien des hôpitaux de Bordeaux, n'a pas cessé depuis dix ans de faire de la neuro-chirurgie. C'est lui qui opère tous les malades de M. le professeur Abadie et, dès le 16 septembre 1939, il a remis à la direction du Service de Santé de la 18e région un rapport dans lequel il préconise l'utilisation des neuro-chirurgiens telle que je l'ai souhaitée ici, telle que la Société de Neurologie dans sa dernière séance l'a souhaitée à l'unanimité.

Bien qu'il soit à l'heure actuelle mobilisé à Bordeaux, il accepterait un poste neuro-chirurgical dans la zone des armées.

M. Delmas-Marsalet, professeur agrégé à la Faculté de Médecine de Bordeaux et médecin des hôpitaux, est dans le même cas que M. Lucien Massé, mais il est venu à la neuro-chirurgie par la médecine. Depuis huit ans il opère des cas neuro-chirurgicaux avec son collègue le Dr Laffargue, chirurgien des hôpitaux de Bordeaux. Sa compétence neuro-chirurgicale est indiscutable. J'en dirai autant du Dr André Ricard, chirurgien des hôpitaux de Lyon qui, avec le professeur Bériel, a créé un gros centre neuro-chirurgical dans cette ville.

Notre collègue Daniel Ferrey, de Saint-Malo, dont j'ai bien souvent reçu la visite dans mon service et qui s'est efforcé de créer un centre neuro-chirurgical dans la ville où il exerce, est mobilisé dans une H.O.E.

où il a déjà organisé un service neuro-chirurgical. Enfin, le Dr Morin, de Metz, qui est un excellent neurologiste, voudrait aussi être utilisé.

Vous voyez que nos discussions ne restent pas sans échos et qu'il existe en comptant Petit-Dutaillis dont je n'ai pas parlé parce que pour lui la question me semblait entendue, il existe au moins dix neuro-chirurgiens qui partagent entièrement notre opinion et qui souhaitent vivement être utilisés en tant que spécialistes.

Encore faut-il qu'ils soient outillés et l'outillage coûte assez cher.

Je me suis, bien entendu, préoccupé de cette question. Les bonnes volontés et les élans généreux ne manquent pas en ce moment et j'ai déjà recueilli l'argent nécessaire pour acheter trois outillages complets. J'ai en même temps alerté les fabricants pour qu'ils soient prêts à fournir tout ce qu'on leur demandera et je suis convaincu que si la guerre se développe, les neuro-chirurgiens français rendront de grands services à nos blessés

M. le lieutenant-colonel **Billiet**: Je m'excuse de poser une question : J'ai entendu dire à propos des plaies craniennes qu'on n'avait pas le droit en neuro-chirurgie d'employer la pince-gouge. Ne doit-on pas nettoyer l'orifice d'entrée ou de sortie du projectile ?

M. **Maurice Chevassu**: Je m'associe aux paroles de notre collègue Billiet, et je demande, une fois de plus, qu'on se place ici au point de vue pratique. Oui ou non, les plaies du cerveau par projectile ont-elles un orifice d'entrée ? Oui ou non, cet orifice d'entrée et le trajet sous-jacent doivent-ils être désinfectés, c'est-à-dire excisés ? Si oui, ce qui me paraît la nécessité absolue, je demande comment on peut, même en pratiquant un volet, éviter cette excision, et comment on peut réaliser celle-ci autrement qu'à la pince-gouge.

M. **Clovis Vincent**: Je n'ai pas eu sous les yeux ce qu'ont répondu à mon rapport les membres de l'Académie qui m'ont fait l'honneur de l'argumenter. Je ne puis donc répondre point par point à chacun d'eux. Cependant, j'ai eu l'impression qu'ils peuvent être rangés dans deux catégories :

ceux qui sont contents de ce qu'on faisait pendant la dernière guerre ;

ceux qui n'en sont pas contents.

A ceux qui sont contents, je ne répondrai à peu près rien.

Pour moi, je ne suis pas content.

J'ai été médecin de bataillon et de régiment ; j'ai vu, après les engagements, dans les ambulances chirurgicales, beaucoup de blessés de mon régiment. Les chirurgiens avaient fait pour le mieux, avec tout leur savoir, tout leur dévouement. Ils m'ont montré, avec bienveillance, souvent d'affreuses choses : des plaies infectées, des champignons cérébraux, des blessés en état de mal épileptique.

J'ai été simple neurologiste. J'ai vu les séquelles des blessures du cerveau : les pertes de substances craniennes, les troubles mentaux, les crises d'épilepsie. Non, je ne suis pas content.

C'est pour cela que, devenu neuro-chirurgien, j'ai proposé d'appliquer aux plaies du cerveau les procédés de la neuro-chirurgie.

Parmi les membres de l'Académie, qui, comme moi, souhaitent qu'on fasse mieux que pendant la dernière guerre, il y a ceux dont je ne suis séparé que par des détails de technique. Il y a les autres : ceux qui admettent que ce que de Martel et moi avons proposé est mieux, mais qui pensent que c'est trop compliqué pour la guerre : parce qu'on aura trop de blessés, que l'on manquera de moyens matériels, que l'on n'aura pas les chirurgiens nécessaires.

Je ne crois pas que leurs objections soient irréfutables.

Personne ne discute la nécessité d'opérer toute plaie abdominale qu'on peut opérer. Je ne crois pas qu'il soit plus long de traiter une plaie cérébrale susceptible de guérir, qu'une plaie abdominale susceptible de guérir. Si l'ouverture d'une paroi cranienne est plus longue que celle d'une paroi abdominale, il est probablement moins long d'éplucher un cerveau que de faire des sutures intestinales multiples, de faire l'hémostase du foie, du mésentère.

On a sans doute plus de temps pour opérer dans de bonnes conditions une plaie cérébrale qu'une plaie abdominale. Le cerveau est un organe immobile dans sa cavité, qui ne transporte pas lui-même l'infection, comme le font les mouvements péristaltiques du tractus gastro-intestinal. Et la cavité cranienne est moins grande que la cavité péritonéale. Je parle ici surtout des plaies des hémisphères cérébraux, de celles de la fosse cérébrale antérieure, dans laquelle, sauf à la base, les mouvements du liquide céphalo-rachidien sont peu actifs. Je ne parle pas des plaies des hémisphères cérébelleux et de la fosse cérébrale postérieure, dans laquelle le brassage du liquide céphalo-rachidien est quasi incessant. Dans la fosse postérieure, l'infection se répand sûrement, et probablement de façon rapide.

L'expérience de l'ablation des tubercules cérébelleux nous le montre. Avec la même technique, il n'y a pratiquement pas de méningites tuberculeuses après l'ablation des tubercules des hémisphères, elle est la règle après l'ablation des tubercules cérébelleux (elle était la règle, car elle ne l'est plus pour nous). Pourquoi ? Les quelques bacilles, mis en liberté lors de l'ablation d'un tubercule, ne sont pas répandus quand il s'agit des hémisphères cérébraux. Ils sont phagocytés sur place dans le cerveau. Ils sont répandus par le liquide céphalo-rachidien quand il s'agit du cervelet.

Cette localisation de l'infection, pendant de longues heures, au niveau du cerveau, fait qu'on a du temps pour en opérer les plaies. Je pense qu'on a au moins vingt-quatre heures, peut-être trente-six heures. Mais l'expérience montre, qu'après trois jours, on peut faire encore des opérations cérébrales qui guérissent sans méningite, sans

infection de la peau, à condition de faire un volet, et d'éviter la porte d'entrée cutanée du projectile. J'en montrerai un exemple.

Le temps qu'on a pour opérer une plaie cérébrale montre qu'on pourra faire les interventions à une distance déjà appréciable du champ de bataille, là où on pourra conserver le blessé une semaine après l'intervention. La nécessité de ne pas transporter le sujet opéré d'une plaie du cerveau est moins impérieuse que celle de ne pas transporter un malade opéré d'une tumeur du cerveau. Dans une plaie du cerveau opérée tôt, bien traitée, il n'y a pas de méningite, peu d'œdème cérébral et pas d'hypertension, donc pas d'engagement des amygdales cérébelleuses, ni du lobe temporal qui, en comprimant le tronc cérébral, tue les malades. Impunément, une semaine après l'intervention, nous avons pu transporter des malades opérés de tumeur du cerveau d'un point à l'autre de Paris.

Quant à savoir qui opérera les plaies du cerveau, je répondrai ceci : s'il est vrai que, pour opérer une tumeur cérébrale, pour couper un faisceau profond, un neuro-chirurgien est indispensable, pour opérer une plaie du cerveau, un chirurgien qui a bien voulu s'instruire durant quelques jours suffit. Il rendra presque autant de services qu'un neuro-chirurgien.

Les centres neuro-chirurgicaux, qui viennent d'être créés, auront pour mission, non seulement les interventions, mais aussi la formation neuro-chirurgicale des chirurgiens généraux.

J'ajoute, qu'à mon avis, une bonne équipe neuro-chirurgicale formée d'un ouvreur de crâne, d'un éplucheur de cerveau (le neuro-chirurgien) et d'un sutureur, peut opérer 25 malades par journée de huit heures, et recommencer le lendemain.

Je pense ainsi avoir répondu à ceux qui s'effrayaient de la complication apparente de la technique.

Quant à mes divergences avec les différents orateurs, au sujet de la technique à utiliser, elle est vraiment bien faible.

De Martel et moi nous conseillons les mêmes choses, en tous cas, la même méthode. Lui aime mieux éplucher le cerveau à l'électro-coagulation, moi aux ciseaux. Cela n'est qu'une différence de détail, car c'est l'épluchage qui importe. Pour ce qui est de la nécessité du lambeau, du volet, presque tout le monde est d'accord. On ne fera plus de coins, on ne morcellera plus systématiquement le crâne à la pince-gouge pour voir l'état du cerveau. Bien sûr, on ne fera un lambeau et un volet que si cela est possible. Quand il n'y a ni peau ni os, il n'est pas question de lambeau ni de volet ; on fait comme on peut.

Il y a deux points sur lesquels pourtant je veux revenir, car ils sont essentiels :

l'épluchage du cerveau,

la suture de la galéa.

Aucun chirurgien ne conteste la nécessité d'éplucher la peau, les

muscles, les aponévroses, les tissus d'une articulation ; comment contester la nécessité d'éplucher un cerveau, c'est-à-dire d'enlever ce qui est contus et mourra, d'enlever les cheveux, les fragments de casque ? Mais il faut vraiment éplucher. Le courant de sérum chaud n'épluche pas. En surface, il peut enlever quelques tissus déjà libérés, mais il n'enlève pas ce qui tient encore ; en profondeur, son action est nulle. Il faut donc éplucher, et éplucher c'est... éplucher, c'est-à-dire couper ; et, couper dans le cerveau, cela postule de faire ensuite une hémostase exacte, sans tamponnement. Donc, action d'un instrument tranchant, puis, sur les vaisseaux, clips ou électro-coagulation.

On s'est demandé si, pour fermer exactement la cavité cranienne, il fallait suturer la dure-mère, détruire la superposition des plaies. Je réponds : cela n'a presque pas d'importance. Sans doute, il vaut mieux suturer la dure-mère, mais la dure-mère est élastique pour s'en aller, non élastique pour revenir ; la suture complète peut donc être difficile ; de plus, elle n'a pas la solidité voulue pour s'opposer absolument à la poussée cérébrale. La seule méthode vraiment efficace pour assurer l'étanchéité de la cavité cranienne, est la suture exacte de la galéa. A elle seule, elle s'oppose à la sortie du liquide céphalo-rachidien, à la poussée cérébrale. Cushing y a insisté, il y a longtemps, et les neuro-chirurgiens du monde entier suivent, sur ce point, ses indications.

La suture de la galéa est à la portée de tout le monde.

Je vais maintenant illustrer par quelques exemples ce que j'ai exposé.

Voici un premier sujet opéré par la technique ancienne. Il s'agit d'un jeune homme, chez lequel une automobile a fait, dans la région frontale gauche, près de la ligne médiane, un enfoncement du crâne avec issue de matière cérébrale. Dans les heures qui ont suivi : incision longitudinale de la peau, morcellement du crâne à la pince-gouge, ouverture du sinus longitudinal sans hémostase directe, tamponnement.

Résultat : hernie cérébrale du volume d'une petite orange. On me l'envoie pour réparer, mais je ne puis pas réparer ; ce qui est mal fait, est mal fait. Le temps seul réparera, avec perte de substance cranienne, et, sans doute, élimination de la partie du cerveau hernié, cerveau non pas même sous la peau, mais servant de peau. Est-ce à encourager ? Peut-on être content ?

A l'inverse, voici deux blessés traités par la méthode neuro-chirurgicale. Le premier est un homme de cinquante-quatre ans, qui a fait une tentative de suicide parce que ses affaires allaient mal. Il s'est tiré une balle de browning dans la partie antérieure de la tempe droite. Il est dans un état tel, quand on nous l'amène, que nous pensons qu'il n'y a rien à faire. Cependant, après quarante-huit heures, il est vivant. Quoique l'orifice du projectile soit suintant, nous décidons de l'opérer. Je dis immédiatement que le projectile a pénétré dans l'orbite, perforé le globe oculaire droit, troué la voûte de l'orbite, traversé le lobe frontal

droit en mettant en bouillie le quart antérieur du lobe, traversé la faux, sectionné une veine cérébrale en donnant un hématome du volume d'un petit abricot, traversé et dilacéré le lobe frontal gauche, et est retombé sur la voûte orbitaire gauche, où le montre la radiographie du premier jour.

Désinfection et épluchage de l'orifice d'entrée punctiforme ; pas de suture.

Volet frontal externe droit. Dure-mère tendue et bleue. Ablation de la bouillie frontale aux ciseaux et à l'aspirateur, clips et électro-coagulation sur les vaisseaux. Ablation de l'hématome, ablation de la bouillie frontale gauche, et hémostase. Oblitération de l'orifice de la voûte orbitaire par un fragment de muscle. La balle n'est plus là où on l'a vue sur le premier cliché (un second montrera qu'elle a migré sur l'aile du sphénoïde gauche) ; on l'abandonne. Les nerfs optiques ne sont pas sectionnés. Remise en place du volet et fermeture. Réunion par première intention. L'homme est aveugle par perforation du globe oculaire droit et décollement de la rétine gauche, mais il a son intelligence. Il n'est pas désorienté dans le temps ni dans l'espace. Il donne des conseils pour rétablir ses affaires, conseils intelligents, dit sa femme. Il est même curieux de voir un homme dégoûté de la vie, incapable de se tirer d'un mauvais pas avant d'être aveugle, avant d'avoir massacré la partie antérieure de ses lobes frontaux, donner des conseils pour se sauver de toutes manières après l'avoir fait.

Quoi qu'il en soit, malgré le long retard apporté à l'intervention, cet homme a guéri.

Le second malade est un homme d'une trentaine d'années. Tentative de suicide il y a un an. Il se tire une balle de revolver dans la région frontale droite. La balle va se loger sur la petite aile du sphénoïde droit. Longue suppuration ; quand nous le voyons, la peau suppure, l'os est atteint d'ostéite.

Croyant qu'il suffira d'enlever l'os infecté pour obtenir une cicatrisation, on enlève à la pince-gouge la partie de l'os qui paraît nécrosée. Pas de guérison, la suppuration continue. Abcès sous la peau, qui paraît communiquer avec un abcès cérébral dans lequel la balle voyage. Tantôt la radiographie la montre à fleur de peau, tantôt sur l'aile du sphénoïde droit. Pour en finir, nous prenons le parti d'enlever d'une pièce : peau, méninge, abcès, projectile. Incision transversale passant par l'orifice osseux, en découpant, au milieu, un cercle qui circonscrit l'ouverture de l'abcès. Séparation, à l'électro-coagulation, du tissu fibreux cicatriciel qui tient à l'os. Puis, ablation, d'une pièce, d'un trajet fistuleux qui va jusqu'au ventricule dilaté. Celui-ci est ouvert au cours de l'exérèse. Hémostase du cerveau, de la méninge, suture de la peau : galéa, épiderme. Réunion par première intention. Le milieu de l'incision, qui passe en plein tissu cicatriciel, est un peu plus long à se recoller que le reste de la peau. Cela est cependant obtenu en quinze jours, sans perte de substance cutanée.

Actuellement cet homme est guéri, d'aspect normal. La perte de substance cranienne est liée à une ostéite qui existait avant qu'il vînt nous consulter.

En résumé, il s'est agi de l'épluchage d'un trajet infecté, allant de la peau jusqu'à la paroi du ventricule (non ouvert primitivement dans ce dernier).

Tous les sujets opérés ne guérissent pas ainsi. Nous avons perdu un homme qui, lui aussi, s'était tiré une balle de revolver dans la tête. Celle-ci avait traversé le crâne, de la région frontale inférieure droite à la région pariétale gauche. Apparemment, les blessures étaient simples. En fait, le projectile avait dilacéré le ventricule latéral droit, et entamé la tête du noyau coudé. Jusqu'ici nous ne savons pas guérir les plaies des noyaux gris centraux.

Quoi qu'il en soit, nous pensons que, toutes choses égales quant à la blessure cranio-cérébrale, on doit faire mieux qu'autrefois, et que tout chirurgien qui le veut, peut le faire.

A de Martel, au sujet de la fermeture de la dure-mère, je répondrai : quand j'ai opéré une tumeur du cerveau, je remplace la dure-mère sacrifiée par un fragment du fascia lata. Mais, même en cas de tumeur, ce n'est pas nécessaire. Beaucoup de très bons neuro-chirurgiens remettent directement l'os sur le cerveau. Le petit hématome qui ne manque pas de se faire, reconstitue une dure-mère.

L'inconvénient de cette pratique, est que le cerveau adhère à la peau sur le pourtour du volet, et que, si l'on veut rouvrir, on ne peut pas toujours éviter d'entrer dans le tissu nerveux.

Mais ici, il ne s'agit pas de tumeur, il s'agit de plaie cérébrale, non encore infectée, de cerveau presque normal, sans hypertension intracranienne. La suture de la galéa est nécessaire et suffisante pour obtenir une occlusion parfaite de la cavité cranienne.

Aux autres : je n'ai pas dit qu'il est défendu de se servir de pince-gouge. J'ai dit que, pour explorer et éplucher le cerveau, mieux vaut faire, s'il est possible, un volet que l'on va fermer, qu'un grand trou définitif.

Je répète encore à ceux qui sont contents de ce que l'on faisait en 1914-1918 : je n'ai rien à leur dire. Je ne continue pas ; cela n'en finirait jamais.

Le Secrétaire annuel : M. L. HOUDARD.

MÉMOIRES

DE

L'ACADÉMIE DE CHIRURGIE

Séance du 8 Novembre 1939.

Présidence de M. Raymond Grégoire, *président.*

PROCÈS-VERBAL

La rédaction du procès-verbal de la précédente séance est mise aux voix et adoptée.

CORRESPONDANCE

La correspondance comprend :

1° Les journaux et publications périodiques de la quinzaine.

2° Un travail de M. Gunnar Nystrom (Upsala), intitulé : *A propos de la technique de l'extirpation totale du poumon.*

3° Un travail de MM. J. Hoche et Olivier Monod, intitulé : *L'activité d'un Centre chirurgical de première urgence en septembre 1939.*

M. Maurer, rapporteur.

Décès de M. Harvey Cushing.

Allocution de Monsieur le Président

Messieurs, je dois vous faire part du décès de Harvey Cushing, survenu il y a quelques semaines. C'était un grand ami de la France. Pendant la guerre de 1914-1918, du reste, il se mit au service des armées françaises comme directeur de l'hôpital n° 5 de la Base américaine. Il avait conservé de cette période des relations suivies avec quantité d'entre nous. Ses travaux l'avaient justement fait connaître au public médical français et étranger. Strasbourg l'avait nommé docteur *honoris causa* de sa Faculté. Il avait d'ailleurs été élu docteur *honoris causa* de Bruxelles, de Berne, de Budapest, d'Amsterdam. Sa réputation était universelle pour tout ce qui touchait les affections du crâne et du cerveau.

Publication périodique bimensuelle.

Tous ceux que ce genre d'affections intéressaient étaient plus ou moins ses élèves et plusieurs d'entre eux avaient été en Amérique suivre son enseignement.

Il me serait difficile d'énumérer, ici, la liste de ses travaux. Ils sont trop nombreux. Qui ne connaît son étude sur les tumeurs du nerf auditif et le syndrome ponto-cérébelleux ? Il fut du reste traduit en français par Deniker et de Martel.

C'est à lui que nous devons l'application de l'électro-chirurgie dans l'ablation des tumeurs cérébrales et l'on sait les résultats heureux qu'on a pu en tirer.

En 1932, il publiait une fort intéressante étude sur 2.000 cas de tumeurs intracraniennes avec les résultats de cette chirurgie opératoire.

Le décès de ce grand et savant chirurgien est un deuil pour la chirurgie américaine et pour la chirurgie cranio-cérébrale où Cushing s'était acquis une si juste réputation.

RAPPORT

Les indications d'urgence dans les blessures faciales,

par M. **Dufourmentel.**

Rapport de M. P. Funck-Brentano.

Le Dr Dufourmentel a adressé à notre Académie un travail destiné à mettre en garde les chirurgiens de l'avant contre certaines initiatives intempestives en présence des blessures de la face. Il y insiste sur l'innocuité de l'infection des blessures faciales. En outre, les principes qui président à la prévention chirurgicale des plaies contre l'infection en d'autres territoires (en particulier les larges excisions), ne sont pas de mise ici. Au niveau de la face, qu'il s'agisse des fragments osseux ou qu'il s'agisse des tissus mous, il faut que l'exérèse soit parcimonieuse. A ces plaies pourrait s'appliquer le précepte que mon Maître Anselme Schwartz applique aux plaies du pouce : il faut être révolutionnaire à force d'être conservateur.

L'avenir esthétique et fonctionnel des blessés est, le plus souvent, entre les mains du chirurgien de la première heure, comme est entre ses mains l'action, par de petits moyens, contre les troubles d'allure grave portant sur la respiration et sur la déglutition.

Je ne puis mieux faire que de vous rapporter en entier le travail de M. Dufourmentel :

Il n'est certainement pas inutile de fixer pour les jeunes chirurgiens qui sont aux armées les règles du traitement d'urgence des graves blessures faciales. Celles-ci peuvent, en effet, atteindre un extraordinaire degré de mutilation sans aucunement compromettre la vie. Et, si l'on sait parer à trois ou quatre dangers immédiats, on peut dire que leur gravité se mesure uniquement à la défiguration qu'elles entraînent et aux troubles des grandes fonctions bucco-nasales : respiration et déglutition en particulier.

Ceci bien compris, toute la conduite du chirurgien de la première heure devra être guidée par la préoccupation essentielle de réduire au minimum la défiguration et les troubles fonctionnels.

La vie n'est immédiatement menacée dans les blessures faciales que par *l'hémorragie*, secondairement par l'entrave qu'elles entraînent dans l'exercice de la respiration et de la déglutition. Mais, et c'est là un fait capital, elle n'est jamais menacée par l'infection. Ceci a été établi de la manière la plus péremptoire par l'expérience de la dernière guerre. Ceci a été affirmé avec vigueur par P. Sebileau. Ceci a été enseigné et répété par ses élèves. Avec F. Bonnet-Roy, nous avons publié, à cette époque, une *Chirurgie d'urgence des blessures de la face et du cou* (1), dont le premier chapitre est consacré à établir et démontrer cette vérité primordiale. Nous l'avons répété dans un article de *La Presse médicale* (15 mars 1937), dans une conférence à l'Union Nationale des Médecins de réserve (16 mai 1938), dans notre livre de *Chirurgie réparatrice* (Masson, édit., 1939).

Nous croyons bien faire en soumettant à l'autorité de l'Académie de Chirurgie, aux jours présents, l'essentiel de ces règles qui nous paraissent si importantes pour nos mutilés de la face.

Elles tiennent en quatre principes :

1° L'infection n'a aucune gravité dans les blessures faciales.

2° L'hémorragie peut tuer un blessé en quelques heures. Ce n'est qu'en cas de blessure d'un tronc carotidien que la mort est rapide.

3° La respiration n'est jamais gravement entravée immédiatement, elle peut l'être secondairement.

4° La déglutition doit être assurée et peut toujours l'être par des moyens simples.

Examinons chacun de ces principes :

1° Innocuité de l'infection dans les blessures de la face. — Malgré leur apparence paradoxale on peut affirmer la vérité des deux principes suivants :

a) L'infection est inévitable dans les plaies faciales, quelque soin que l'on prenne de les nettoyer ; la respiration, l'alimentation, les sécrétions buccales, nasales, pharyngées, sinusales, se chargeant immédiatement et inéluctablement de les réinfecter.

(1) Maloine, édit., 1918.

b) Cette infection n'a aucune importance.

Si la première raison est acceptable d'emblée, la deuxième surprend. Elle est pourtant strictement vraie. L'infection des plaies faciales doit être considérée comme sans importance, parce que l'observation a démontré qu'elle n'est jamais grave. Jamais elle n'entraîne d'élévation thermique sérieuse, jamais d'abcès, l'érysipèle y est exceptionnel, et, même dans les salles de blessés de guerre où s'accumulaient les mutilations faciales, la proportion en était infime. Il est d'ailleurs toujours bénin.

Jamais, au surplus, on n'a observé cette complication effroyable des plaies souillées des autres régions : la gangrène gazeuse ; fait d'autant plus remarquable que la face — et surtout au niveau du plancher de la bouche — est un des foyers les plus fréquents de l'infection gazeuse anaérobique en dehors des plaies. L'angine de Ludwig en est la preuve.

Cette immunité s'explique aisément. La face, criblée de cavités naturelles — fosses nasales ; sinus, bouche, pharynx — est drainée dans tous les sens, à la fois par l'extérieur et par l'intérieur. Des sécrétions en balayent incessamment toutes les surfaces. Il n'est pas déraisonnable d'admettre, en plus, une réelle accoutumance à l'état normal de septicité de toutes ces régions.

Il y a plus. Si l'on cherche à comprendre pourquoi certaines cavités faciales — les sinus en particulier — peuvent être atteintes d'infections pathologiques malgré leur infection normale habituelle, on surprend vite deux facteurs qui en constituent tout le mécanisme local, ou tout au moins l'essentiel de ce mécanisme. Le premier est la suppression du drainage normal, c'est-à-dire la transformation d'une cavité ouverte en cavité close. La deuxième est la disparition plus ou moins étendue du revêtement normal. La muqueuse saine, en effet, se défend admirablement par ses cils vibratiles, par ses sécrétions, par ses éléments lymphoïdes abondants. La muqueuse cicatricielle est infiniment moins bien armée.

De tout ceci résultent des conclusions :

A. *Toilette de la plaie.* — L'épluchage chirurgical, s'il est impuissant à empêcher cette infection à la fois constante et bénigne, est par contre capable d'entraîner les plus regrettables conséquences au double point de vue de la valeur fonctionnelle et de la qualité esthétique du résultat définitif.

En effet, en ce qui concerne l'armature des différentes parties du visage : nez, joues, mâchoires, pourtour orbitaire, etc..., tout fragment d'os a sa valeur. Comme ces fragments, même détachés, n'offrent aucun des dangers qui peuvent en commander l'extraction dans les autres régions, il importe de les respecter le plus possible. Certains, évidemment, complètement séparés de leurs connexions normales, plus ou moins déformés, ne pourront raisonnablement être laissés en place. Mais la plupart restent fixés au moins par quelque lambeau de muscle

ou de muqueuse. De ceux-ci il est presque impossible de prévoir le sort définitif. Le plus souvent ils vivront et serviront à la reconstitution. Ceux même qui seront appelés à s'éliminer ne le feront qu'après une lente résorption, et leur fonte partielle n'aura pas été inutile à la consolidation du reste.

Combien souvent on observe de ces fragments dénudés qui semblent n'être qu'un séquestre inutile et dangereux dans une plaie faciale d'aspect horrible, mais qui, respectés, traités par la plus simple thérapeutique : nettoyage discret — maintien en bonne place — se couvrent rapidement de bourgeons, puis de la muqueuse voisine ramenée par la cicatrisation progressive et se consolident admirablement.

Inversement, combien de blessures faciales a-t-on observées, admirablement nettoyées par une opération consciencieuse, qui cicatrisent en laissant d'énormes brèches dues pour la plus grande part à la générosité intempestive de l'épluchage.

B. *Réduction des déplacements.* — Une deuxième question se pose, qui est celle de la réadaptation des fragments osseux déplacés.

Il est impossible de traiter à fond cette partie capitale de la chirurgie immédiate des blessures faciales. La seule réduction des fractures du maxillaire inférieur a fait écrire de gros volumes pendant et depuis la guerre. Nous n'en dirons que quelques mots.

L'essentiel doit être exécuté par un dentiste prothésiste plutôt que par un chirurgien.

C'est en effet par des gouttières ou par des ligatures appliquées sur les dents que les fragments seront maintenus dans leurs rapports normaux. La contention proprement chirurgicale par ligature osseuse doit être réservée aux fractures rétro-dentaires ou à celles des édentés.

La réduction des fractures du maxillaire supérieur, dans leurs formes partielles, relève des mêmes principes. Toutefois, la mobilité des fragments étant souvent plus réduite, l'opération doit être faite plus précocement encore s'il est possible.

Dans les deux cas l'application de gouttières est habituellement de beaucoup préférable aux simples ligatures. Elle se fera sur un moulage des deux arcades, pris par empreinte dans la position de déplacement et secondairement corrigé pour obtenir une parfaite réduction. Les gouttières étant ainsi prêtes, on les place en faisant sur le blessé la même réduction que sur le moulage.

La réduction des os et des cartilages du nez, moins étudiée peut-être, est cependant suffisamment codifiée.

Pour ma part, je les remets aussi exactement que possible à leur place normale au moyen d'une simple spatule mousse introduite sous leur face endo-nasale. Puis — ce qui est aussi important — je les immobilise intérieurement par un tamponnement soigneux et extérieurement par une gouttière en tôle d'aluminium exactement maintenue par des bandelettes adhésives.

Ce qui est important dans toutes ces réductions, c'est de les faire précocement. La face travaille vite. En peu de jours des fragments sont immobilisés en position vicieuse, qu'il aurait été simple de placer correctement dès le début.

On pourra employer des procédés analogues pour les déplacements partiels de l'arcade zygomatique, des rebords orbitaires, des parois sinusales.

Il est beaucoup plus difficile de s'attaquer aux enfoncements massifs du squelette facial dont les lignes ou les surfaces d'engrènement sont souvent très étendues et très puissantes.

Mais ces enfoncements ne se voient guère dans les blessures de guerre. Ils sont le fait des chocs violents observés en particulier dans les accidents d'automobile.

2° Menaces d'hémorragies graves. — La saignée cataclysmique peut évidemment résulter d'une section d'un tronc carotidien ou jugulaire. Elle est cependant exceptionnelle et les blessures, même larges, de ces vaisseaux peuvent se trouver temporairement obturées soit par le glissement des tuniques, soit par l'application des tissus ambiants. Il n'est pas rare, en effet, d'observer des hémorragies brutales plusieurs heures ou même plusieurs jours après la blessure au cours, en particulier, d'une exploration chirurgicale et de pouvoir y remédier instantanément.

En dehors des troncs eux-mêmes, deux territoires vasculaires sont particulièrement à surveiller, celui de l'artère linguale dans les fractures du maxillaire inférieur ; celui des ramifications de la maxillaire interne dans les traumatismes du massif facial supérieur. Encore cette dernière source est-elle beaucoup moins souvent en cause que la linguale.

La carotide externe elle-même ou ses autres branches, la faciale en particulier, sont quelquefois intéressées. Mais il est remarquable que les vaisseaux, même importants, ouverts dans une plaie de guerre, sont facilement hémostasiés, soit par l'étirement ou la dislocation de leurs tuniques, soit par leur écrasement à distance suivi de coagulation.

De plus, la compression du pansement suffit souvent à compléter provisoirement une insuffisance d'hémostase spontanée.

Il est néanmoins certain que des hémorragies de la carotide et de la faciale appellent parfois d'une façon brutale l'urgence d'une intervention, mais c'est le plus souvent l'artère linguale qui, baignant dans la salive, et souvent blessée par des esquilles aiguës implantées dans le plancher de la bouche, donne des hémorragies graves et qu'aucune compression ne peut arrêter. Il est rare que d'emblée l'hémorragie soit brutale, elle est en général annoncée par des saignements à répétition et parfois par une petite élévation progressive de la température.

Dans ces cas, la ligature de la carotide sera le moyen définitif et sûr auquel il ne faudra pas hésiter à recourir Elle est facile et rapide

— elle est sans danger —, elle n'apporte aucun trouble dans la circulation de l'hémiface correspondante, et pourtant, à n'en pas douter, elle est parfaitement efficace. Il faut cependant savoir, et l'absence de trouble circulatoire suffit à le faire prévoir, que la plaie n'est pas asséchée après la ligature, elle saigne encore, mais ce n'est plus une hémorragie dangereuse et un simple pansement suffit à la maîtriser.

Quant à la ligature de l'artère linguale, elle est plus difficile ; elle pourra être longue et elle expose à des erreurs, à moins d'être rompue à la chirurgie de cette région. Il en est ainsi du moins de la ligature classique de la linguale, dans le triangle de Béclard. Plus aisée est la ligature de la linguale à son origine.

De même les hémorragies provenant du territoire de la maxillaire interne, qui peuvent se révéler par une violente épistaxis, ne seront quelquefois définitivement arrêtées que par la ligature de la carotide externe.

Les blessures veineuses sont moins à craindre, et ce n'est guère que pour des lésions du rocher compliquées de graves otorrhagies que nous avons eu à découvrir et à tamponner le sinus latéral.

3° Gêne de la respiration. — Un des symptômes les plus alarmants, observés dans les graves blessures faciales et particulièrement dans les fractures du maxillaire inférieur, est la dyspnée. Elle s'explique tantôt par la chute de fragments plus ou moins déchiquetés du voile du palais ou des parois pharyngées, tantôt par le gonflement dû à des hématomes, tantôt et plus souvent encore par la chute de la langue qui, privée de ses attaches antérieures, tombe dans le pharynx.

Or, il est important de savoir qu'une trachéotomie chez un blessé de la face est une opération grave, parce qu'elle ajoute aux menaces d'infection pulmonaire. Il ne faudra donc y recourir qu'en cas de grande blessure pharyngée ou laryngée.

La plupart du temps on peut, sans aucune manœuvre mutilante, assurer la liberté des voies respiratoires par une simple fixation des lambeaux flottants et par la protraction de la langue. Une anse de soie, passée en pleine masse musculaire linguale, de droite à gauche, à 3 centimètres de la pointe, permet de tirer et de maintenir la langue. On fixe cette anse au pansement devant le cou et, au besoin, le blessé se charge de tirer sur elle. La douleur provoquée par cette traction est généralement nulle ou très minime, et le soulagement du tirage est immédiat.

4° Gêne de la déglutition. — On comprend que les blessés dont les parois buccales et pharyngées sont plus ou moins déchiqutées, dont la mandibule est fracassée, éprouvent de grandes difficultés pour s'alimenter. De plus, les aliments, mal guidés par des muscles altérés ou paralysés, se répandent dans les anfractuosités des plaies, les souillent et prennent rapidement une odeur fétide contre laquelle les lavages

fréquents sont nécessaires — et pourtant dangereux. La pénétration du liquide dans les voies respiratoires est, en effet, une cause d'infection pulmonaire.

Or, au début de la guerre de 1914, un certain nombre de blessés de la face ont, en raison de ces difficultés, été alimentés par une *gastrostomie.*

Cette opération n'est jamais indiquée dans ces cas. Seule une blessure basse de l'œsophage cervical peut la justifier. Un artifice beaucoup plus simple suffit toujours. On introduit, par une fosse nasale, une sonde de Nélaton de calibre 16 à 20, préalablement huilée. On la pousse horizontalement avec douceur et, d'elle-même, elle suit la paroi postérieure du pharynx et descend dans l'œsophage.

Deux difficultés se présentent parfois. Tout d'abord, le blessé, très intolérant, ne supporte pas le contact de la sonde avec les parois de la fosse nasale. Dans ce cas, il faut insensibiliser la muqueuse, soit par l'instillation de quelques gouttes de solution cocaïnée à 3 ou 5 p. 100, soit par badigeonnage au moyen d'un stylet porte-coton.

D'autre part, arrivée dans le pharynx, l'extrémité de la sonde peut être déviée vers la bouche. Il faut alors diriger sa progression en la guidant sur l'extrémité de l'index introduit jusque dans la gorge. Il faut parfois un peu d'insistance pour placer la sonde, mais, dans la grande majorité des cas, la manœuvre est sans difficulté. Quand la sonde est en place, on la maintient par une longue soie passée à travers son extrémité supérieure et l'on fixe cette soie en la nouant, derrière la tête, après l'avoir passée au-dessus des deux oreilles.

Dès lors, le blessé peut être alimenté à la seringue ou au bock. Très rapidement, d'ailleurs, il saura s'alimenter lui-même. Nous avions en permanence, pendant la dernière guerre, un certain nombre de blessés qui s'administraient eux-mêmes leurs repas au moyen d'un bock. Il en était ainsi de ceux qui portaient un appareil de blocage intermaxillaire destiné à fixer les fragments dans les fractures multiples de la mandibule. Le spectacle n'était pas sans pittoresque, mais le résultat en était excellent.

Tels sont les principes directeurs du traitement initial des blessures de la face. En s'y conformant, le chirurgien de la première heure évitera souvent au blessé un traitement réparateur long et compliqué.

J'ajouterai peu de choses à cet exposé. Peut-être, cependant, ne serait-il pas vain de rappeler ici l'intérêt qu'il y a pour ces blessés à proscrire tout pansement. En pleine offensive de Champagne, en 1917, j'ai tiré, personnellement, grand bénéfice d'une semblable abstention de la part des chirurgiens de l'hôpital du Montfrenet.

Je vous propose de remercier M. Dufourmentel pour cet intéressant travail qui pourra utilement guider les jeunes chirurgiens mobilisés dans les formations de l'avant.

DISCUSSION EN COURS

Les craniotomies à grand volet dans la chirurgie de l'avant,

par M. **Rouhier.**

J'ai lu tardivement, parce que je l'ai reçu tardivement, le premier numéro de guerre de notre *Bulletin.* J'y ai lu les conseils donnés aux chirurgiens de l'avant sur le traitement des plaies cranio-cérébrales, par nos collègues Clovis Vincent et de Martel. Certains de ces conseils m'ont paru susceptibles d'entraîner des conséquences extrêmement graves, s'ils étaient suivis sans discernement. Des observations de MM. Lenormant, Rouvillois, Chevassu ont provoqué quelques atténuations dans la séance du 23 octobre ; pourtant, les propositions que j'estime dangereuses me paraissent avoir été aggravées parce que répétées et affirmées. La grande notoriété de nos deux collègues assure à leurs communications un très grand retentissement et M. le président Hartmann les a annoncées de telle sorte qu'elles paraîtront aux jeunes chirurgiens qui vont dévorer ces écrits, la loi des prophètes, sanctionnée par le consentement presque unanime de l'Académie de Chirurgie.

J'estime que l'occurrence est par trop grave et que la discussion ne peut en rester là. Je ne suis pas un neuro-chirurgien, je suis un chirurgien tout court, mais, pendant la guerre dernière, j'ai passé plusieurs années dans les groupements d'ambulances divisionnaires qui étaient alors les premières formations chirurgicales derrière le front et j'y ai opéré plusieurs centaines de blessés du crâne et du cerveau. Sur ce point spécial de la chirurgie de guerre, j'ai donc tout de même une certaine expérience.

Ce n'est pas d'aujourd'hui que de Martel a écrit qu'il lui paraissait indiqué d'aborder les plaies cranio-cérébrales des blessés de guerre par de grands volets craniens. Dans un petit livre bleu paru peu de temps avant la fin de la guerre, ce conseil était donné d'une façon péremptoire. C'est très séduisant au point de vue technique de découper de grands volets craniens ; pourtant, j'oserai dire que les chirurgiens de l'avant, qui m'entouraient, en avaient éprouvé peu d'enthousiasme et une certaine surprise.

Eh bien ! je puis prédire à mon collègue de Martel que, parmi les blessés atteints de graves lésions encéphaliques qui parviendront aux ambulances, je ne parle pas des petits blessés du crâne qui peuvent filer très loin, mais des blessés intransportables à longue distance, bien peu résisteront aux ouvertures du crâne *à grand volet.*

Il ne faut pas perdre de vue que les blessés de guerre ne sont

pas des accidentés ou des victimes de la rue qu'on relève aussitôt, qu'on transporte à l'hôpital sans délai et pour lesquels on dispose, *tout de suite*, de toutes les ressources d'un grand service de chirurgie, et de la faculté, après un diagnostic précis, de choisir le moment optimum de son intervention.

Les blessés de guerre restent souvent très longtemps sur le terrain sans pouvoir être relevés, ils sont refroidis, ils ont perdu beaucoup de sang, ce sont le plus souvent des polyblessés, assez rarement des blessés par balles, bien plus souvent des blessés par éclat d'obus ou de torpille. Au froid, à l'anémie aiguë, s'ajoute alors le shock nerveux, la commotion de l'homme qui a été boulé par l'éclatement de l'obus ou plus ou moins enterré. Qu'ils soient lucides ou qu'ils soient, je ne dirai pas comateux, mais inconscients, ils sont en état de mort imminente. Est-ce à ce mourant que vous allez faire une thérapeutique agressive et tailler un grand volet cranien ? Il ne s'agit pas de savoir si, comme l'a dit Vincent, puisqu'on a bien le temps de faire des laparotomies, on peut faire aussi bien des craniotomies. C'est l'état du blessé lui-même qui commande l'importance de l'intervention. Le fait est que les blessés du ventre sont souvent en état de supporter victorieusement une laparotomie, même assez prolongée, tandis que les grands blessés du crâne sont rarement en état de supporter une large craniotomie, ou bien alors ce sont des blessés légers, de petits blessés du crâne ayant une compression par embarrure sans ouverture de la dure-mère, et pour ceux-ci on m'accordera que la craniotomie à grand volet ne se pose pas, ce serait un pavé pour tuer une mouche !

J'en reviens à mon grand blessé. Sa plaie est tuméfiée, les lèvres broyées, déchiquetées, sont soulevées par des caillots. La matière cérébrale coule avec le sang ; les cheveux, les esquilles, de la terre, des cailloux, un fragment de casque, tout cela se mêle dans le foyer d'attrition ; loin autour, les cheveux sont feutrés par le sang coagulé formant une carapace et quand tout cela a été été détergé et rasé doucement, quand on palpe avec précaution ce crâne entre les doigts, *on sent que cela bouge à distance de la plaie, parce qu'il y a des fissures en étoile ou en jeu de patience qui se prolongent parfois très loin.*

Est-ce que vous allez tailler là-dedans un grand volet cranien ?

Vos fraises déraperont sur les écailles mobiles, celles-ci s'enfonceront sous votre trépan, ce n'est pas un volet que vous rabattrez d'un bloc, ce sont des morceaux que vous casserez les uns après les autres, ce n'est pas un volet que vous replacerez à la fin, c'est un damier de fragments irréguliers, et il vous faudra tout de même désinfecter et désencombrer les plaies elles-mêmes.

Qu'est-ce que nous faisions donc en 1917 et en 1918, quand l'expérience nous était venue et la prudence avec elle ? Nous ne faisions pas des merveilles, hélas ! Nous réchauffions sous des alèzes chaudes ou

sous des lampes, dans des préparatoires très chauds, dans des salles d'opération très chaudes, ces moribonds ; sérum sous-cutané, toniques intra-veineux, peu de transfusions, faciles dès lors à cause du sang citraté, mais encore dangereuses par la méconnaissance des groupes sanguins ; infiltration du cuir chevelu à la novocaïne, et puis nous mettions ces plaies cérébrales à plat comme toutes les autres plaies. D'abord nous mettions la plaie du crâne à nu. Pour cela, si la plaie cutanée était petite, je taillais un lambeau tégumentaire, au centre duquel j'excisais et suturais les bords de cette plaie. Si elle était large, assez pour compromettre la vitalité d'un lambeau, je me bornais à la débrider autant qu'il le fallait pour voir clair, j'en excisais et j'en écartais les bords pour dégager tout le foyer de brisure du crâne ; puis, avec précaution, j'enlevais les esquilles libres et vulnérantes, je redressais les enfoncements, respectant avec soin tout ce qui paraissait encore viable et susceptible d'être conservé, je régularisais les bords de la brèche cranienne et je fermais exactement et complètement, à moins qu'il n'y eût une destruction cutanée trop étendue, les téguments après parage, pour ne suturer que des tranches qui saignent donc qui vivent. Un pansement légèrement compressif appliquait le lambeau sur le crâne.

Si la dure-mère était ouverte, j'agrandissais doucement la brèche cranienne, à la pince-gouge jusqu'aux limites, rarement très distantes, de la brèche dure-mérienne. De celle-ci j'ébarbais les lambeaux flottants et je parais la tranche, puis je désencombrais le foyer de tout ce qui le remplissait : caillots, esquilles libres, cheveux, débris divers, le projectile enfin, quand je pouvais l'atteindre sans délabrements excessifs, sur les seules données radiographiques en lumière blanche ou sinon sous les rayons. Sous un filet de sérum tiède, ou d'eau oxygénée quand le foyer était très sale, nous faisions couler dehors, en l'aidant doucement d'une spatule ou d'une curette maniées avec les précautions les plus infinies, tout ce qui pouvait sortir comme caillots ou matière cérébrale écrasée ; nous achevions la détersion sous un filet d'éther qui entraînait plus facilement tout ce qui n'était plus vivant dans la caverne encéphalique et donnait à la plaie bien détergée une belle teinte vivante et fraîche. Tout cela, à l'exception de la tranche cutanée facile à hémostasier avec les pinces de de Martel, saignait généralement fort peu. Et puis, à ce moment, nous tamponnions. Vincent disait, le 23 octobre, qu'on ne peut tamponner le cerveau. Je ne discute en aucune façon ce principe en tant qu'idéal. Il serait idéal également de ne jamais tamponner le péritoine, ni même aucune blessure. Pourtant nous tamponnions, sans force évidemment, pour ne pas meurtrir ou comprimer le cerveau. Nous remplissions, sans violence aucune, la cavité encéphalique avec une lanière de gaze iodoformée de 5 centimètres de large, ourlée, sans filoches, spécialement préparée et que nous imbibions d'éther après l'avoir placée, et l'on prenait très vite le doigté, la légèreté de main nécessaires, pour tasser cette mèche suffisamment et pas trop. La mèche en place, on en faisait sortir une extrémité par un angle de

la plaie cutanée ou entre deux points du lambeau, en suturant d'ailleurs de façon quasi complète : plaie linéaire, plaie cruciale ou lambeau, laissant juste passer la mince extrémité de la mèche. Certains avaient essayé, et je l'ai fait moi aussi, de suturer complètement sur une mèche perdue qu'ils enlevaient six ou sept jours après. J'ai toujours préféré laisser sortir la mince extrémité de la mèche iodoformée entre deux points, à distance de la brèche cranienne, glissant entre crâne et téguments. Chaque jour, à partir du quatrième, je la réimbibais d'éther et j'en tirais une partie, de manière qu'elle fût tout entière enlevée entre le septième et le neuvième jour. Le petit point de sortie se fermait alors de lui-même et, deux ou trois jours plus tard, quand on enlevait les fils, tout était cicatrisé.

Ainsi, chez ces blessés si fragiles, véritables moribonds à leur arrivée, nous faisions le minimum et le fait est que nos blessés, quand ils passaient la première journée, guérissaient très souvent et très simplement, à condition de les garder longtemps au repos sans les transporter, sans les laisser se lever ni s'asseoir.

Des hernies cérébrales, j'en ai vu surtout dans les débuts de la guerre, quand on n'osait pas mettre les blessures assez à plat, vider le foyer assez hardiment. Plus tard, avec un meilleur parage, une meilleure désinfection, un tamponnement bien fait et une suture à peu près complète des téguments, l'infection et la hernie du cerveau devinrent exceptionnelles, surtout s'il n'y avait pas de projectile restant, les plaies tangentielles étant évidemment les plus favorables. Je dois dire que trépanations et laparotomies elles-mêmes, nous ne pouvions les faire que dans les périodes de calme relatif. Dans les grandes actions militaires, devant l'énorme afflux des blessés passant dans nos triages, nous ne gardions que les intransportables absolus : les grandes hémorragies, les shockés, les garrots, les membres broyés, les multiblessés moribonds, les blessés du crâne comateux ou sans connaissance, estimant que dans ces jours de presse terrible, ce qui est long, c'est la relève des blessés et leur sortie des lignes. Quand ils étaient installés dans leurs sanitaires, mieux valait laisser rouler les blessés du crâne et même ceux du ventre sans délai ni relai une demi-heure ou une heure de plus jusqu'à la formation située plus en arrière où ils pourraient non seulement être opérés, mais recevoir les soins complémentaires aussi longtemps qu'il le faudrait. Il est évident que lorsque le front de combat lui-même se déplace rapidement en avant et à plus forte raison en retraite, la survie des blessés de très grande urgence est fort compromise. Pour conclure, je crois qu'il ne faut pas mépriser l'activité des chirurgiens du front pendant la dernière guerre, même pour les blessés du cerveau. Sans doute, beaucoup de ceux-ci sont arrivés dans l'intérieur avec des séquelles plus ou moins graves, d'autant moins surprenantes qu'ils avaient perdu des centres nerveux, mais, sans les modestes opérations de l'avant, Vincent et de Martel n'auraient peut-être pas eu l'occasion de voir plus tard tant de séquelles dans leurs

centres de neurologie, tout simplement parce que les porteurs de ces séquelles seraient restés dans les cimetières du front.

Est-ce à dire que je suis content et satisfait plus que nos collègues de ce qui s'est fait alors, que je ne pense pas qu'on pourrait faire mieux et que je sous-estime l'importance des travaux et de l'expérience de nos neuro-chirurgiens ? Ce serait bien mal connaître ma pensée. Je suis bien persuadé au contraire que l'outillage perfectionné, les médicaments spécialement étudiés et l'art de les employer, les moyens d'hémostase : les clips, l'électro-coagulation, les écarteurs éclairants et les précieux conseils de nos spécialistes réputés : Robineau, Clovis Vincent, de Martel, Petit-Dutaillis. Tout cela doit permettre des opérations meilleures, plus rapides, plus complètes, plus fécondes en résultats de qualité que nos modestes opérations d'il y a vingt ans.

J'admire autant que personne le labeur tenace et fécond de mon ami le professeur Clovis Vincent et je compte, si les circonstances, mes devoirs et mes chefs me le permettent, me mettre moi-même un jour à son école, mais il ne faudrait pas faire aux chirurgiens de l'avant une loi de recourir à des opérations si larges et à des voies d'abord si agressives qu'elles soient incompatibles avec la résistance de leurs blessés. Il serait infiniment dangereux de leur faire penser que les grands volets craniens doivent être la règle comme elle peut l'être pour des neuro-chirurgiens pratiquant sur des malades relativement résistants des opérations délibérées ; dans les circonstances de l'activité des formations avancées, sur leurs blessés intransportables et désespérément fragiles, les grands volets craniens ne sauraient être que l'exception.

COMMUNICATIONS

Quelques considérations sur les centres de chirurgie et de prothèse restauratices de la face,

par M. **Lemaitre.**

Messieurs, très sensible à l'invitation qui m'a été faite, je désire, avant tout, adresser mes plus vifs remerciements à vous-mêmes, à votre bureau et, tout spécialement, à M. Hartmann, pour l'honneur qui m'a été fait. J'apprécie d'autant plus cet honneur que je n'ai pas celui d'appartenir à votre illustre Compagnie.

Mon intention, en traitant de la chirurgie maxillo-faciale de guerre, n'est pas d'entrer dans des détails de technique chirurgicale. Je voudrais surtout rappeler les principes selon lesquels doit être conçue l'organisation des Centres de chirurgie et de prothèse restauratrices de la face.



Ces Centres ont ceci de particulier qu'ils ne répondent pas — du moins en France — à des services existant en temps de paix. Lorsque, au début de 1915, on a créé les Centres de spécialités chirurgicales, la « maxillo-faciale » n'avait pas été prévue. Et, cependant, les blessés de la face et des mâchoires, plus nombreux et plus importants que ceux des autres spécialités chirurgicales, avaient besoin de soins particuliers. Morestin et M. Sebileau, à Paris, moi-même à Vichy, nous soignions ces blessés avant que les Centres ne fussent reconnus et créés puisque ce n'est, je crois, qu'à la fin de 1916 que la création officielle en fut décidée et réalisée par la force même des choses.

Trois points me paraissent devoir retenir l'attention, parce qu'ils conditionnent l'organisation de cette chirurgie spéciale :

1° Le caractère des blessés qui sont presque tous des polyblessés, en ce sens qu'ils relèvent de plusieurs spécialités ;

2° La collaboration étroite et constante, qui doit exister entre le chirurgien et ses nombreux collaborateurs ;

3° La longue durée qu'exige le traitement des grands mutilés.

Les blessés dits maxillo-faciaux sont des polyblessés des spécialités chirurgicales. Il est assez rare, en effet, qu'une blessure de guerre n'intéresse qu'un seul organe.

Le projectile ignore les frontières que nous avons tracées entre les spécialités dites stomatologique, oto-rhino-laryngologique, ophtalmologique, voire même neurologique ; le plus souvent les blessés relèvent de deux ou trois spécialités. D'autre part, comme nous le verrons, le rôle de la prothèse en chirurgie restauratrice de la face est considérable, si on sait en tirer l'appoint très important qu'elle est susceptible de nous fournir.

Ainsi s'explique pourquoi doivent voisiner, dans les Centres maxillo-faciaux, chirurgien spécialisé, prothésiste, stomatologiste, oto-rhino-laryngologiste, ophtalmologiste et même neurologiste.

Et je m'empresse d'ajouter que cette collaboration intime et constante doit s'inspirer de l'esprit d'équipe indispensable.

Il faut que le chirurgien, chef du Centre, soit spécialisé. Les techniques auxquelles il doit recourir s'inspirent, en effet, de la chirurgie rhinologique, de la chirurgie buccale, de la chirurgie orbitaire ; il doit, pour le moins, posséder des notions de ces trois spécialités. Il doit être habitué aux interventions pratiquées par les voies naturelles, sous anesthésie spéciale, à l'aide du miroir de Clar et en utilisant l'aspiration. Sans doute, on peut faire de la belle chirurgie restauratrice sans être rompu à ces techniques. Mais, en chirurgie maxillo-faciale, les autoplasties ne doivent être envisagées que lorsque les plans profonds ont été restaurés, anatomiquement et physiologiquement. La « plas-

tique » ne doit pas masquer une défectuosité de l'articulé dentaire, une suppuration sinusale, une déviation de la cloison nasale, une obstruction de la fosse nasale, réalisant ainsi ce que certains esprits malicieux ont qualifié de « splendides cache-misère »...

Le collaborateur le plus indispensable au chirurgien ainsi spécialisé — surtout s'il est lui-même oto-rhino-laryngologiste — est le stomato-odontologiste-prothésiste. Je ne veux pas ouvrir ici une discussion sur les mérites respectifs du stomatologiste et de l'odontologiste. Toutefois, j'estime que le chef de la prothèse d'un Centre maxillo-facial doit être stomatologiste, à condition, naturellement, qu'il soit spécialisé en prothèse, j'entends en prothèse maxillo-faciale et non simplement dentaire. Son rôle est considérable, car l'utilisation des appareils prothétiques est illimitée, la prothèse pouvant servir avant, pendant, après et en dehors des interventions. J'ai apporté quelques photographies qui proviennent des archives du Centre de Vichy que je dirigeais pendant la dernière guerre ; ces photographies donnent une idée des applications, multiples et variées, que l'on peut attendre de la prothèse. Je n'insiste donc pas.

Le radiologiste, lui aussi, doit être « spécialisé » dans sa « spécialité ». Il doit, non seulement, connaître la radiographie cranio-faciale qui est assez spéciale, il doit, aussi, être habitué à la prise des films intra-buccaux dont se servent les dentistes. Enfin, au point de vue opératoire, il doit agir en symbiose complète avec le chirurgien, lorsque celui-ci, à la recherche d'un projectile situé, par exemple, dans la fosse ptérygo-maxillaire ou son arrière-fond, opère sous l'écran, guidé par la bonnette du radiologiste.

La collaboration doit, également, être intime avec l'oto-rhino-laryngologiste, l'ophtalmologiste et, en cas de lésion cranienne, avec le médecin-neurologue

Le troisième point à signaler est, nous le savons, la longue durée du traitement (parfois dix-huit mois ou deux ans) qu'imposent les nombreuses interventions nécessitées par l'état des grands mutilés. Lors de la dernière guerre, certains blessés ont dû subir plus de 20 interventions.

Ces notions nous permettent de comprendre l'organisation rationnelle des Centres de chirurgie et de prothèse restauratrices de la face, telle qu'elle doit être réalisée à l'intérieur.

La direction de ces Centres doit être assurée par le chirurgien spécialisé et par le stomatologiste, chef des services et des laboratoires de prothèse.

Cinq services sont à prévoir :

Service des maxillo-faciaux purs ;

Service des mixtes oto-rhino-laryngologie ;

Service des mixtes ophtalmologie ;

Service des mixtes chirurgicaux et craniens ;

Service aseptique des greffes et des plastiques ;

Chacun de ces services étant assuré par le spécialiste compétent, sous la direction des deux chefs du Centre.

Non moins importants doivent être les services généraux, en particulier les laboratoires de prothèse. A Vichy, les ateliers comprenaient : 6 dentistes, 12 mécaniciens, tous spécialisés en prothèse maxillo-faciale, 1 peintre-mouleur. Le matériel nécessaire au fonctionenment de ces laboratoires est considérable. C'est pour cela que les Centres doivent être inter-régionaux. Il faut, en effet, éviter les petits centres qui ne peuvent être qu'imparfaitement équipés, les « poussières de Centre » comme on les a appelés.

Je n'insiste pas sur les autres laboratoires habituels, mais je dois signaler l'intérêt scientifique et pratique du laboratoire d'histo-bactériologie et l'intérêt documentaire de l'atelier de photographie.

Reste à envisager le lieu où doit être installé un Centre maxillo-facial. Etant donné la longue durée du traitement, l'aspect impressionnant des mutilés, leur psychisme assez particulier et fort compréhensible, ce Centre doit être situé dans un endroit tranquille, isolé, si possible entouré d'un parc dont les blessés ne doivent sortir qu'exceptionnellement. J'ajoute qu'une annexe répondant aux mêmes conditions de tranquillité et d'isolement est fort utile ; c'est là que doivent être dirigés les mutilés entre deux interventions, pratiquées, parfois, à six semaines ou deux mois d'intervalle.

Telle est, dans ses grandes lignes, l'organisation que je conçois pour les Centres de l'intérieur où les grands blessés maxillo-faciaux doivent être dirigés le plus tôt possible, soit directement de l'H. O. E. primaire si leur état le permet, soit de l'H. O. E. secondaire.



J'aurais voulu exposer quelques principes essentiels concernant le traitement des blessés de la face. Je n'en ai pas le temps, mais si je ne puis dire ce qu'il faut faire, je puis, en quelques mots, rappeler ce qu'il ne faut pas faire.

Premier principe, qui s'applique aux fractures de la mandibule avec perte de substance, fractures pour lesquelles la conservation de l'articulé dentaire est capitale : il ne faut pas essayer de rétablir la continuité de l'os au détriment de l'articulé, surtout à l'aide de sutures osseuses. La pseudarthrose sera traitée, ultérieurement, par une greffe osseuse.

D'une façon générale, la suture osseuse doit toujours être évitée dans les fractures des mâchoires : la contention de ces fractures doit être assurée par des ligatures dentaires ou, mieux, par des gouttières. C'est donc à la prothèse et non à la chirurgie qu'il convient de recourir dans ce cas.

L'autre principe capital est le suivant : en cas de délabrement important intéressant les parties molles et les plans profonds osseux, la suture immédiate des parties molles est, presque toujours, contre-indiquée. Il faut savoir, en effet, que les grandes mutilations maxillo-faciales passent par trois phases :

1° *Phase vitale.* L'infection doit, avant tout, être évitée et, pour cela, le mieux est de maintenir les plaies largement ouvertes.

2° *Phase de restauration fonctionnelle.* La suture des parties molles est permise et l'action de la prothèse entre en jeu.

3° *Phase de restauration anatomique.* C'est la période aseptique des greffes et des autoplasties.

Naturellement, cette règle comporte des exceptions. J'ai observé, au cours de la dernière guerre, des cas de délabrement jugal avec effondrement du sinus maxillaire drainés pendant des semaines par voie externe. Il est évident que, dans ce cas, le drainage rationnel doit être pratiqué par les voies naturelles (par voie vestibulaire) après esquillectomie avec ou sans curettage du sinus et suture de la plaie jugale dès que l'infection, locale, peu importante, le permet.

Un dernier conseil qui paraîtra peut-être naïf et enfantin : en cas de gêne respiratoire, d'asphyxie due à la chute sur le larynx de la langue privée de ses insertions géniennes, comme cela s'observe parfois en cas de fracture double de l'arc mandibulaire, ne jamais pratiquer de trachéotomie ainsi que je l'ai vu faire dans plusieurs cas : la simple traction de la langue, maintenue, si cela est nécessaire, à l'aide d'un fil, suffit naturellement à rétablir une respiration normale.

M. **Grégoire**: Je crois que nous devons tous remercier notre ami Lemaitre de sa fort intéressante communication d'autant qu'il ne s'agit pas d'un blessé exceptionnel, que nous les voyions souvent pendant la précédente guerre ; nous avons eu à soigner plusieurs de ces blessés et, faute de documents, nous avons peut-être fait de l'imparfaite chirurgie. M. Lemaitre nous a éclairé de façon très lumineuse et je crois que dans la guerre actuelle nous ne pourrons que profiter des éloquentes paroles qu'il vient de prononcer.

Injections artérielles dans le traitement des fractures ouvertes,

par M. **J. de Fourmestraux.**

Depuis plusieurs années nous utilisons de façon habituelle la voie artérielle dans le traitement des lésions infectées. Nous avons déjà précisé ici, il y a deux ans, les principes élémentaires d'une technique (1) dont l'idée initiale revient à P. et I. Fiolle (1914) et à R. Dos Santos (1929), tandis que, comme nous, Leriche l'emploie de façon courante. Plus de 300 injections artérielles pratiquées nous permettent d'avoir quelque expérience de cette question.

Nous pensons que la stérilisation d'une plaie par voie endo- et non

(1) De Fourmestraux et Fredet. La voie artérielle en thérapeutique chirurgicale. *Mémoires de l'Académie de Chirurgie*, 4 décembre 1937, p. 1347.

exo-tissulaire, constitue une méthode utile dans le traitement de la plaie contuse et infectée qu'est la plaie de guerre, elle peut rendre de réels services. C'est le seul but de cette communication.

Les résultats en particulier que nous avons obtenus dans le traitement des fractures ouvertes où elle constitue non pas l'essentiel, mais un adjuvant utile de l'acte chirurgical nous semblent devoir être retenus.

Nous avons employé cette technique comme complément du traitement classique chez 14 fracturés ouverts, avec de bons résultats dans l'ensemble et avons l'impression d'avoir pu limiter les dégâts. Douze guérisons, deux amputations.

Nous résumerons trois de ces observations qui nous paraissent présenter un intérêt précis.

Observation I. — *Fracture ouverte de jambe. Toilette chirurgicale de la plaie. Injection intra-artérielle de 20 c. c. d'une solution de mercurochrome à 2 p. 100. Guérison.*

Carm... (L.), seize ans, réfugiée espagnole, en traversant une rue en courant rentre percutant dans une automobile sous laquelle on la retrouve mal en point, 20 juillet 1939. Etat de shock, pouls filiforme, dyspnée. Fracture de côtes. Fracture de Dupuytren fermée jambe droite. Fracture ouverte tiers moyen jambe gauche avec large plaie souillée de terre, tissus dilacérés. Plaie sèche des vaisseaux antérieurs, vaisseaux postérieurs paraissant intacts. Il y a une telle perte de substance qu'une amputation paraît indiquée. Avec patience, sous association de novocaïne locale et kélène, exérèse des tissus attrits, exérèse musculaire, ablation d'esquilles libres, pansement à plat, appareil à arc. Injection d'une solution de mercurochrome de 20 c. c. à 2 p. 100. Stase. Légère coloration rose des téguments témoignant d'une circulation médiocre.

L'examen bactériologique de la sérosité, foyer de fracture et débris musculaires, donne (Dr Launay) flore microbienne abondante, surtout staphylocoques, mais ni streptocoques ni *perfringens*.

Pas de température les jours suivants, 37°5-38°. Contrairement à toute attente cette malade guérit simplement. Encore en traitement au bout de trois mois, il y a un retard certain de consolidation ; mais on voit nettement sur le cliché la constitution d'un manchon ostéo-périostique.

Nous devons noter que cette malade a été opérée quatre heures après le traumatisme initial.

Observation identique à la précédente sur un blessé moins skocké, mais opéré plus tardivement.

Obs. II. — *Fracture ouverte de la jambe. Toilette chirurgicale de la plaie. Injection intra-artérielle de 15 c. c. de mercurochrome à 2 p. 100. Réduction. Guérison.*

Vet..., quarante-deux ans, ouvrier agricole, entre à l'Hôtel-Dieu de Chartres le 3 mars 1939. Fracture ouverte tiers inférieur du tibia et du péroné. Fragment supérieur du tibia a traversé la peau. Plaie contuse, écrasement partiel par roue de voiture chargée de fumier. Ouverture du foyer souillé de terre. Légère résection osseuse du fragment proximal. Exérèse large des tissus attrits. Pas d'ablation d'esquilles. Réduction facile sur la table orthopédique. Réunion cutanée totale, plâtre.

Injection intra-fémorale, avec stase par compression, pendant cinq minutes, d'une solution aqueuse de 15 c. c. de mercurochrome à 2 p. 100.

Pas de modification de la coloration cutanée locale. Ascension thermique légère pendant quatre jours, puis apyrexie.

Au bout de cinquante jours, le blessé quitte consolidé la salle Sédillot avec une incapacité partielle et transitoire insignifiante.

Cette observation peut être mise au passif de la méthode dans un cas particulièrement sévère.

Obs. III. — *Fracture ouverte de la rotule avec large pénétration articulaire. Toilette de la plaie. Cerclage rotulien. Injection intra-artérielle de mercurochrome. Persistance des accidents septiques. Amputation.*

Bern... (R.), cinquante ans, ouvrier carrier adressé à l'Hôtel-Dieu de Chartres, après premier pansement fait par le Dr Gilles d'Epernon, 7 février 1938.

Contusions multiples, état de shock léger. Enorme hémartrose avec fracture ouverte de la rotule, trois fragments, large pénétration articulaire. Circonstances de l'accident mal précisées chez un blessé dont les habitudes d'éthylisme sont régulières.

Toilette chirurgicale de la plaie, arthrotomie, cerclage, réunion avec drainage filiforme, immobilisation. Intervention neuf heures après le traumatisme initial.

L'injection intra-artérielle en l'absence d'une solution sûre, n'est faite que quarante-huit heures après l'acte opératoire. Le lendemain de l'intervention, chute de la température, mais ébauche de *delirium tremens*. Les accidents infectieux locaux persistent, la température monte à 39°5 le quatrième jour, oligurie, glycémie normale, mais 1°35 d'urée sanguine. Plaie désunie, extension qui n'amène aucune amélioration. Diffusion de l'infection articulaire aux coques condyliennes, fusées postérieures, œdème du mollet. Examen de l'exsudat : streptocoques (Launay).

Au bout de huit jours, amputation par section plane. La consolidation, malgré divers incidents, est obtenue en deux mois, avec un moignon convenable.

Somme toute, échec de la méthode chez un malade taré et où l'angéiothérapie fut tardive.

Technique opératoire. — Si nous considérons l'abord des artères des membres, la technique des injections intra-artérielles est très simple. Accès direct ou découverte chirurgicale. La ponction artérielle est en général facile ; aiguille fine, 6/10 de millimètre. L'ingénieux appareil de Santos, indispensable pour la pratique de l'artériographie, est ici inutile. Humérale et fémorale sont le plus souvent faciles à repérer ; cependant dans les lésions inflammatoires, au niveau du triangle de Scarpa, l'adénite et la péri-adénite rendent difficile le repérage au doigt. Nécessité de la facile découverte chirurgicale. Celle-ci est indispensable si l'on aborde les carotides, ce que nous avons fait à diverses reprises pour injecter du sérum antitétanique.

Il y a intérêt à pratiquer l'injection avec stase, c'est-à-dire en comprimant la racine du membre avec un garrot. Nous utilisons cette technique depuis la communication de Santos (2). Il semble qu'ainsi on

(2) Santos (R.). *Mémoires de l'Académie de Chirurgie*, 15 décembre 1939, p. 1399.

puisse diminuer la quantité de la solution employée. Le principe de l'injection avec stase est le même que celui qui guidait Bier et Cunes dans leurs tentatives d'anesthésie veineuse, Goynes et Goinard dans leurs essais d'anesthésie artérielle.

La solution a injecter. — Les injections antiseptiques ont été en général, par la voie artérielle, pratiquées avec de la gonacrine, de l'argent colloïdal, du violet de gentiane et surtout avec une solution de mercurochrome, sel disodique et mercuriel de la fluoresceine dibromée. Celle-ci, en une solution aqueuse à 2 p. 100, apparaît plus maniable.

Au cours de recherches expérimentales faites avec Bargeton, Huet a pu constater que si l'idéal était d'injecter des solutions isotoniques, les solutions hypotoniques étaient moins nocives que les solutions hypertoniques. Celles dont le *p*H est le plus voisin du *p*H sanguin sont les mieux tolérées. La solution hydro-alcoolique de violet de gentiane à 1 p. 100, le sérum hypertonique à 20 p. 100 déterminent dans le domaine expérimental des coagulations périphériques du membre injecté et des réactions vaso-motrices brutales.

La solution de mercurochrome à 2 p. 100 hypotonique peut être utilisée sans inconvénients graves. Nous n'avons cependant jamais injecté plus de 20 c. c. La coloration rouge du segment distal du membre injecté apparaît non comme un signe d'intoxication, mais plutôt comme un test de non-perméabilité artérielle.

Mode d'action de l'angéiothérapie artérielle. — C'est sans doute un concept élémentaire que de penser que la seule imbibition tissulaire d'une plaie par la voie artérielle stérilisera celle-ci, en dehors de l'action intelligente du ciseau ou du bistouri supprimant les tissus attrits. Il est cependant logique de croire que la lutte contre l'agent infectant se fera mieux par la voie endo- que par la voie exo-tissulaire. Le pansement périphérique imprégné d'agents antiseptiques dont le nombre même indique la valeur relative, a-t-il plus d'efficacité qu'un pansement aseptique ? Cela est possible, rien n'est moins certain.

D'autre part, n'est-il pas plus indiqué d'utiliser la voie artérielle que la voie veineuse pour réaliser cette stérilisation endo-tissulaire ? Introduits dans l'artère, c'est lentement après sa pénétration que les tissus périphériques se libèrent de l'agent médicamenteux employé et le laissent entrer dans la circulation. Dans les veines, dilué rapidement dans la masse sanguine, il ne parvient au foyer infecté et contus qu'avec une concentration faible. Ne peut-on penser, d'autre part, que la traversée pulmonaire ne changera pas sa composition première par oxydation ou par tout autre mode d'action dont le mécanisme paraît difficile à préciser ?

Et puis, ce mode d'action chimiothérapique, est-il vraiment le seul ?

Au cours d'essais d'anesthésies artérielles que nous avions entrepris

après les travaux de Goyanes, nous avions été frappés du fait que si nos résultats avaient été fort médiocres, en ce qui concerne l'anesthésie elle-même, les malades avaient d'autre part (il s'agissait d'infections locales des membres) consolidé avec une rapidité surprenante.

Nous avons eu alors l'idée d'injecter dans l'artère, non plus une solution antiseptique, mais du sérum artificiel, et du sérum de Locke et, là aussi, nous avons eu l'impression que la consolidation de la plaie était accélérée.

Ces essais étaient antérieurs à la communication de Leriche (3) et nous devons avouer que nous les avions mal compris. Nous pensons que ce dernier a apporté quelque lumière en montrant que le rôle de l'antiseptique n'était pas le seul qui devait être envisagé dans le mode d'action de l'injection intra-artérielle, et que sans négliger son action, l'apport d'un élément extrinsèque dans l'artère pouvait déterminer un nouveau type de réaction vaso-motrice au niveau de l'artère, tandis qu'une injection de novocaïne, ou même simplement de sérum, pouvait avoir les mêmes effets passagers qu'une sympathectomie.

Il est certain qu'il y a là sans doute l'ébauche d'une thérapeutique tissulaire dont l'idée initiale revient à Leriche qui heurte certaines habitudes acquises, mais qui sera peut-être la vérité de demain.

Il est en tout cas quelques faits certains et que nous pouvons résumer rapidement

La voie artérielle en thérapeutique chirurgicale est logique, elle est d'une pratique facile. Quel que soit son mode d'action, il est évident.

Nous n'avons jamais observé au cours de notre pratique de l'angéiothérapie par voie artérielle d'accidents graves. Ils sont cependant possibles. Il faut toujours penser à l'existence d'une sensibilité vaso-motrice anormale comme dans la maladie de Raynaud avec ses artériospasmes sévères. Il est utile dans les cas douteux, suivant le judicieux conseil de Louis Bazy, de pratiquer une intradermo-réaction à l'adrénaline. S'il survient une plaque livide même peu étendue, longue à disparaître, s'abstenir de toute manipulation artérielle, qu'il s'agisse d'artériographie ou d'angéiothérapie.

Ces quelques notes étaient rédigées, tandis qu'aujourd'hui je reçois une lettre de mon ami le professeur Leriche qui m'adresse, ne pouvant venir les communiquer lui-même, deux observations que lui a envoyées notre collègue C. Lamas, de Lisbonne, ancien assistant de R. Dos Santos et grand ami de notre pays. Elles ont trait à 2 cas d'infections particulièrement sévères, qui furent arrêtées dans leur évolution par l'injection de sulfamide par la voie intra-artérielle.

Dans la première observation il s'agissait d'une arthrite suppurée du genou à streptocoque. Une jeune femme de dix-neuf ans entre, le

(3) Leriche (R.). A propos de la thérapeutique par voie artérielle dans les infections et en dehors de l'infection. *Mémoires de l'Académie de Chirurgie*, 9 février 1938, p. 221.

2 août 1939, à l'hôpital de Arroios ; quinze jours auparavant elle avait présenté une petite ulcération infectée du tiers supérieur et postérieur de la jambe gauche. Douleurs violentes au niveau du genou, mouvements difficiles, articulation augmentée de volume, adénite inguinale. Ponction articulaire ; issue de pus contenant en abondance du streptocoque. Injection intra-artérielle, fémorale, 5 c. c. de prontosil avec stase faite au garrot pendant cinq minutes. Le lendemain, légère amélioration, température : 38°. Suivant la même technique, nouvelle injection de prontosil. Une troisième injection est pratiquée vingt-quatre heures plus tard. Au bout de cinq jours, il n'y a plus d'épanchement, la malade demeure apyrétique. Il persiste un point douloureux au niveau de l'épiphyse tibiale, tandis que la radiographie demeure négative.

Dans la deuxième observation : arrêt d'une infection à allure grave de l'avant-bras. Un homme de trente-cinq ans entre à l'hôpital de Arroios, treize jours après l'apparition d'un panaris du pouce. Infection diffuse de la main et de l'avant-bras qui a nécessité des incisions de drainage. A l'entrée du malade dans le service dit Cunha Lamas, œdème de la main, de l'avant-bras et du bras.

Dans la région palmaire, incision palmaire drainée. Deux nouvelles incisions sont faites au niveau du tiers inférieur de l'avant-bras, qui laissent écouler une sérosité sanieuse. La température est à 39°5 avec un pouls à 120. Ponction transcutanée de l'artère humérale, injection de 5 c. c. de sulfamide avec stase pendant cinq minutes. J'ai, dit C. Lamas, fait cette injection tout en étant persuadé qu'il faudrait une amputation. Amélioration nette, disparition de l'œdème, on peut palper l'humérale au pli du coude, ce qui permet de faire une nouvelle injection de 5 c. c. quatre jours après la première ; la température tombe à 38° avec un pouls à 78. Une troisième injection de 8 c. c., avec stase, amène au bout de quinze jours une consolidation presque absolue dans un cas particulièrement sévère.

Je serais heureux, ajoute Cunha Lamas, après avoir fait des vœux ardents pour la défense du droit, que ce traitement puisse être utilisé aux blessés français. Le prontosil, sulfamide allemande, peut être remplacé par la soluseptasine d'origine française qui peut, elle aussi, être utilisée par la voie artérielle.

Ces deux observations de notre collègue portugais me paraissent tout à fait intéressantes. Nous n'avons pas, pour notre part, l'expérience de l'emploi des sulfamides par voie artérielle, mais l'arrêt de l'évolution d'une arthrite suppurée à streptocoques, celle d'un phlegmon diffus à allure sévère constituent des faits précis qui doivent être retenus, quel que soit le mode d'action de l'angéiothérapie par voie artérielle.

M. **Lambret** (Lille) : Je n'ai pas l'expérience de l'injection intra-artérielle préventive de l'immunisation contre la flore bactérienne. J'ai

utilisé sur le conseil de Leriche, les injections artérielles au mercurochrome dans des infections diverses des extrémités et j'en ai eu des résultats très divers, si bien que je ne puis avoir d'opinion.

J'utilise volontiers le Flavurol, qui est un mercurochrome français, en applications externes, je l'emploie pour la désinfection de la peau ; il n'est pas irritant, son contact avec les muqueuses ne provoque aucune sensation, il est le désinfectant idéal pour les opérations vaginales car outre qu'il est indolore il n'altère pas la muqueuse comme le fait la teinture d'iode.

Mais ce n'est pas pour cela que j'ai demandé la parole, c'est pour rapprocher la communication de de Fourmestraux de celle que nous a faite Mocquot dans la dernière séance. Tous deux ont en somme attiré notre attention sur le traitement des plaies en vue de leur bonne cicatrisation.

Les procédés qu'ils emploient peuvent paraître discutables. Mocquot fait des pansements au permanganate, se servant de la voie exotissulaire pour atteindre la flore microbienne. Or, à l'heure actuelle, la majeure partie des chirurgiens se garde de mettre des antiseptiques au contact des délicates cellules de nos tissus, les antiseptiques qui tuent les microbes, tuent les cellules.

De Fourmestraux se sert de la voie artérielle et cherche à obtenir une action microbicide endotissulaire. Malgré la belle série d'observations qu'il nous apporte, il me permettra de dire que la méthode n'a pas fait ses preuves et qu'elle ne repose pas sur des bases expérimentales.

De telles présentations sont susceptibles de séduire nos camarades aux armées et peut-être de leur donner une fausse sécurité.

Ces légères réserves faites, il faut remercier nos deux collègues parce qu'ils ont posé devant nous un problème d'une cruelle actualité, celui du traitement des plaies. Tout le monde a encore présent à l'esprit la récente discussion sur l'excision des plaies de paix. La question n'a pas été épuisée. Et puis des notions nouvelles se sont fait jour depuis la Grande Guerre et sont peut-être de nature à modifier parfois notre conduite. Bien entendu il ne s'agit pas d'attaquer ici l'épluchage, mais il n'est pas toujours possible, il est limité par les vaisseaux et par les nerfs.

Je me permets d'émettre le vœu que chacun de notre côté nous fassions de ce traitement des plaies un des sujets de nos réflexions, de nos observations, de nos expérimentations. Non pas en vue d'une discussion immédiate, mais à fin de pouvoir dans quelques mois être à même de donner à nos camarades des armées des directives utiles.

Voici dans quelles directions on pourrait par exemple orienter les hypothèses de travail :

1° Le lavage des plaies ; les microbes qui pénètrent dans les tissus avec l'agent traumatisant ont besoin de cinq à six heures pour s'accli-

mater et s'adapter à leur nouveau cantonnement. Pendant cette période, un lavage mécanique peut les chasser aussi bien que nous les chassons de notre épiderme quand nous nous lavons les mains. Dans nos services nous possédons des pulvérisateurs puissants et perfectionnés ; peut-être le siphon d'eau de Seltz aseptique ou au sérum artificiel pourrait-il être utilisé aussi bien.

2° L'épluchage ne doit-il pas bénéficier des avantages de la méthode Cushingnienne et être pratiqué avec douceur, légèreté, avec des instruments non traumatisants ? Et les plaies ne doivent-elles pas être explorées le moins possible ?

3° La question des pansements rares et de la mise au repos des plaies dans des appareils plâtrés légers s'est posée pendant la guerre d'Espagne, mais beaucoup d'entre nous en avaient déjà une certaine pratique imitée de la méthode dite de Orr (voir Leveuf : *La Presse Médicale* de ce mois). Cette méthode a l'inconvénient que les pansements dégagent une odeur désagréable, on peut y remédier par l'emploi de désodorisants.

Dans le pansement plâtré qui immobilise le membre la plaie est au repos complet, le pus le baigne.

4° Or le pus contient probablement des protéines dont Carrel a démontré l'existence et qui favorisent la cicatrisation. Ses idées ont été confirmées par de nombreux chercheurs.

5° Autres excitateurs de la cicatrisation, certaines vitamines, en particulier la vitamine C, que beaucoup d'entre nous utilisent avec succès dans les plaies atones.

Dans cet ordre d'idées quelle est la valeur du pansement d'emblée à l'huile de foie de morue ? Celle-ci renferme des acides gras et contient la vitamine F, la réunion de ces deux sortes de corps chimiques passe dans certains pays pour être le meilleur excitant de la cicatrisation des plaies. Je n'en ai qu'une courte expérience, mais elle est très favorable.

Je le répète, Messieurs, ces idées qui ne m'appartiennent pas ne sont que des hypothèses de travail, je me contente de les soumettre à vos réflexions et à vos études. Il est possible que nous en tirions quelque profit.

M. **Maurice Chevassu :** Si la communication de mon ami Mocquot avait été telle que notre collègue Lambret nous le laisse entendre, j'aurais été des premiers à protester contre elle, car, elle nous aurait ramenés aux funestes erreurs commises en 1914 avec la teinture d'iode. Mais Mocquot a pris bien soin de n'envisager que le traitement des plaies de surface. Ce n'est pas du tout la même chose que celui des plaies par projectile de guerre.

Par contre, je vois un danger dans la communication de M. Lambret, quand il divise, sans préciser sa pensée, les plaies de guerre en deux catégories, celles dont il faut pratiquer l'épluchage, et celles qu'on

peut ne pas éplucher. Je n'aime pas ce terme épluchage ; parlons plus chirurgicalement d'excision. Toute plaie par projectile de guerre doit en principe être excisée. Il ne faut pas qu'ici puissent s'élever des doutes sur ce principe capital. Parler dès maintenant des exceptions à cette règle risque de provoquer dans l'esprit de ceux de nos collègues mobilisés qui n'ont pas fait l'autre guerre, et qui n'ont pas encore pris contact avec les blessés, un flottement dont les conséquences thérapeutiques peuvent être graves.

Quand l'excision est bien faite, tout le reste est accessoire, et il me paraît dangereux de laisser entendre qu'un antiseptique quelconque est capable de pallier à l'insuffisance de l'excision.

Je ne discute pas les mérites de l'huile de foie de morue comme cyto-phylactique, mais je doute que le Service de Santé puisse mettre à la disposition des blessés les tonnes qui en seraient nécessaires. Pendant l'autre guerre, je me suis contenté du plus simple de tous les produits, de l'eau salée, plaçant des mèches imbibées de sérum physiologique dans la plaie que je venais d'exciser. Je m'inspirais ainsi à la fois des idées de mon maître Pierre Delbet sur le rôle cytophylactique du chlorure de magnésium, et de celles de Wright qui avait attiré l'attention sur l'évolution favorable des plaies des marins dont les blessures étaient restées longtemps au contact de l'eau de mer.

J'ai rappelé ici l'autre jour, à propos des plaies craniennes, combien j'étais opposé au renouvellement inutile des pansements. J'ai poussé à l'extrême, en chirurgie de guerre, le principe du pansement rare ; mais il ne vaut, bien entendu, que pour une excision bien faite, et il ne dispense pas d'une surveillance attentive du blessé, toute évolution anormale de la température, et du pouls plus encore, exigeant une vérification locale.

M. G. Lardennois : On vient de parler des pansements plâtrés sur les plaies de guerre.

Il semble qu'un préjugé favorable se développe au sujet de cette méthode. Je ne viens pas plaider pour ou contre et entreprendre de distinguer ses avantages et ses inconvénients. Je profite simplement de l'occasion pour verser au dossier du procédé cette courte observation que Okinczyc, chirurgien consultant d'une armée, m'a relatée il y a quelques jours :

« Plaie de jambe sans gravité spéciale selon les apparences. Evacuation à courte distance sous plâtre, pas de surveillance. Au bout de deux jours, accidents graves et mort. »

Jusqu'à nouvel ordre, je crois préférable de recommander la surveillance clinique et bactériologique de nos blessés.

M. Botreau-Roussel : La discussion qui a suivi la communication de M. de Fourmestraux a amené les orateurs qui ont pris la parole à envisager le traitement des plaies traumatiques par un simple nettoyage

suivi de l'application d'un appareil plâtré. Il faut, je crois, distinguer entre les plaies superficielles et les plaies par balle, qui peuvent se contenter de cette méthode, et les plaies profondes, anfractueuses avec délabrement où le nettoyage chirurgical complet s'impose sous peine de complications graves.

Ce que j'ai vu à l'hôpital des réfugiés espagnols de Marseille ne m'a pas convaincu de l'excellence de l'immobilisation plâtrée sans traitement chirurgical. Cependant nos collaborateurs n'ont eu à soigner que des blessés anciens.

M. **de Fourmestraux :** Je répondrai à mon ami Lambret que la thérapeutique par voie artérielle n'exclut en aucune façon l'acte chirurgical logique, précis et intelligent que constitue l'exérèse des tissus attrits.

L'immobilisation plâtrée d'une plaie, avec pansement totalement occlusif peut être un procédé de nécessité au cours d'une évacuation massive ; il ne nous semble pas que cela puisse être considéré comme la ligne de conduite habituelle.

Note sur les plaies vasculaires récentes et leur traitement, d'après 444 observations,

par M. **A. Maurer.**

Au cours de la guerre de 1914-1918, nous avons eu la possibilité d'étudier les plaies vasculaires de la face, du cou et des membres dans les formations sanitaires de l'avant.

Nous en avons fait le sujet de notre thèse inaugurale parue à la fin de la guerre, en octobre 1918 (1).

Nous croyons devoir rappeler aujourd'hui, au début de la campagne de 1939, quelques notions qui peuvent être utiles aux jeunes chirurgiens qui n'ont pas une expérience personnelle des plaies de guerre.

Entre le début de juillet 1916 jusqu'à la fin d'octobre 1917, l'ambulance chirurgicale, dirigée par mon regretté maître Proust, dont il convient une fois encore d'évoquer le rôle magnifique, participa aux campagnes de la Somme, de Champagne, de Verdun et de l'Aisne.

Elle reçut 8.000 blessés sur lesquels 444 étaient atteints de plaies vasculaires qui furent toutes traitées suivant une même directive.

Les blessés atteints de plaies vasculaires représentent donc environ

(1) Maurer (A.). Les plaies vasculaires de la face, du cou et des membres dans les formations sanitaires de l'avant. *Thèse de Paris*, octobre 1918, Doin, édit.

5 p. 100 de ceux qui furent hospitalisés. Mais, ce chiffre n'a qu'une valeur relative quant à la fréquence réelle des plaies vasculaires.

D'un côté en effet certains ont pu succomber des suites d'une hémorragie sur les champs de bataille, tandis qu'à l'opposé de plus nombreux blessés n'ont pas été retenus dans cette formation chirurgicale qui n'acceptait que des sujets atteints de lésions ne permettant pas une évacuation immédiate.

Les plaies vasculaires sont habituellement causées par un éclat d'obus, sauf en période d'offensive où l'agent vulnérant est assez fréquemment une balle de mitrailleuse. Plus rarement, il faut incriminer un éclat de grenade, une arme blanche, une esquille osseuse.

Ces agents traumatisants sont la cause d'une *hémorragie primitive*, moins fréquemment d'une *hémorragie secondaire*, quand le corps étranger (e. o. par ex) favorise *l'infection* ou plus rarement encore quand il a produit une *contusion* du vaisseau. Comme l'a montré Grégoire (*ouverture tardive des artères*), il peut y avoir dans ce dernier cas formation et chute d'une escarre dans les jours qui suivent. Parfois le mécanisme est différent, il y a plaie vasculaire par *usure :* à chaque battement systolique le vaisseau use sa paroi sur un corps étranger de forme irrégulière et offensante.

De ces premières notions il résulte que :

Lorsque la radioscopie localise un projectile dans une région vasculaire, il faut de toute nécessité vérifier l'état du paquet artério-veineux et extirper le plus tôt possible le corps étranger traumatisant.

Les 444 plaies vasculaires que nous avons observées se répartissent ainsi suivant la région :

Vaisseaux de la face et du cou : 23 cas.

Vaisseaux de la face	8 cas.
Vaisseaux superficiels du cou	7 —
Vaisseaux profonds du cou	8 —

Vaisseaux du membre supérieur : 185 cas.

Vaisseaux axillaires	10 cas.
Vaisseaux huméraux superficiels	71 —
Vaisseaux huméraux profonds	14 —
Vaisseaux radiaux	47 —
Vaisseaux cubitaux	43 —

Vaisseaux du membre inférieur : 236 cas.

Vaisseaux fessiers	20 cas.
Vaisseaux fémoraux superficiels	39 —
Vaisseaux fémoraux profonds	9 —
Vaisseaux poplités	31 —
Vaisseaux tibio-péroniers (troncs)	10 —
Vaisseaux tibiaux antérieurs	42 —
Vaisseaux tibiaux postérieurs	68 —
Vaisseaux péroniers	17 —

De cette statistique il résulte que les *vaisseaux les plus fréquemment*

touchés sont, au membre supérieur, les vaisseaux huméraux superficiels et, au membre inférieur, les vaisseaux tibiaux postérieurs.

Le plus souvent, *dans un peu plus des deux tiers des cas, l'artère et les veines sont lésées en même temps :*

Sur 444 cas on note :

Lésion de l'artère et des veines. .	315 cas, soit dans 70 p. 100.	
Lésion de l'artère seule	56 cas, soit dans 13 p. 100.	Soit au total
Lésion des veines seules	73 cas, soit dans 17 p. 100.	dans 30 p. 100.

Mais, si dans la statistique globale, l'artère ou les veines sont touchées isolément dans 30 p. 100 des cas, cette proportion augmente nettement quand il s'agit de vaisseaux de gros calibre.

C'est ainsi qu'au cou, les gros vaisseaux profonds sont frappés dans un seul de leurs éléments dans 75 p. 100 des cas ; au membre supérieur, les vaisseaux axillaires dans 60 p. 100 des cas ; au membre inférieur, les vaisseaux fémoraux superficiels ou profonds, les vaisseaux poplités, dans 50 p. 100 des cas.

L'aspect de la lésion vasculaire est variable. Par ordre d'importance citons :

La stupeur artérielle, sur laquelle Viannay avait attiré l'attention en 1917 à propos d'un blessé qu'il avait opéré avec Proust à l'H. O. E. de Gailly (voir *Lyon Chirurgical*, **14**, n° 6, novembre 1917). Ce sujet était porteur d'une plaie en séton de l'aisselle à la nuque par un éclat d'obus qui avait par conséquent traversé le creux sus-claviculaire. Le pouls radial de ce côté n'était pas perceptible. A l'intervention, on constata une rétraction avec cessation des battements de l'artère sous-clavière. Après dénudation de ce vaisseau puis de l'artère axillaire, des battements faibles réapparurent. Quelques heures après l'intervention, la radiale était le siège de pulsations normales. Le blessé guérit sans incidents.

L'opération qui réalisa sans doute une *sympathicectomie péri-artérielle* fut des plus utiles et ce cas nous montre combien il faut de toute nécessité vérifier attentivement le paquet vasculaire.

De ces lésions de stupeur artérielle nous rapprocherons celles qu'on a décrites sous le nom de *contusion des artères.* Due parfois à un choc direct, elle est plus fréquemment le résultat d'une élongation, d'un étirement du vaisseau.

Cette lésion bien étudiée par Delorme et Sencert entraîne la formation d'un thrombus.

Quand la contusion est relativement légère, le caillot se constitue assez lentement et ne révèle tardivement son existence que par des *embolies artérielles.*

Quand la contusion est plus importante, le thrombus se constitue rapidement, *il tend à se propager en haut surtout et à obturer les colla-*

térales. Il supprime ainsi la circulation primitive et empêche la circulation supplémentaire de se rétablir.

Il en résulte la *gangrène ischémique* du membre qui peut être évitée par une intervention précoce. L'opération mettra aussi à l'abri *des hémorragies secondaires* qui surviennent à la suite de *la chute de l'escarre* qui s'est peu à peu formée sur la paroi du vaisseau.

Au cours de l'intervention, on pourra penser à la contusion artérielle lorsque l'artère ne bat pas, lorsqu'elle présente un étranglement ou une augmentation de son calibre, que sa paroi est ecchymotique ou que la palpation permet de reconnaître qu'elle est obturée par un caillot.

Après avoir découvert l'artère et pris connaissance de l'étendue de la lésion vasculaire, on placera un clamp vasculaire ou un fil d'attente au-dessus et au-dessous de la portion douteuse. On incisera longitudinalement l'artère dans la zone contuse : *on extirpera le caillot*. On nouera rapidement les deux fils d'attente et on pratiquera une *artériectomie* au niveau du segment intermédiaire.

Un type de lésion intermédiaire à la contusion et *aux plaies latérales* des vaisseaux est celui dans lequel on trouve de petits fragments métalliques *fichés* dans la paroi vasculaire sans l'avoir perforée entièrement (petits fragments d'enveloppe de balle, débris de fusée). A un degré de plus, le corps étranger a perforé la paroi et formé *bouchon* (éclat d'obus, petit fragment de grenade, esquille osseuse), c'est déjà une variété de plaie latérale, mais le plus souvent dans ces *plaies latérales* l'agent est seulement au contact des vaisseaux. Nous avons pu en observer 33 cas, dont 23 cas de plaies latérales des artères et 10 cas de plaies latérales des veines. On les rencontre surtout sur les gros vaisseaux axillaires, huméraux et poplités.

Ces plaies latérales sont celles qui *saignent le plus*, ce sont elles qui, si les parties molles sont largement ouvertes, si l'artère est presque à nu, donnent des *hémorragies externes*, pouvant mettre en danger la vie du blessé, si au contraire les parties molles sont peu atteintes, ce sont elles qui livrent passage à chaque systole cardiaque à un jet de sang, qui petit à petit infiltre les tissus, injecte les gaines vasculaires, chemine dans les interstices musculaires, se glisse sous les aponévroses leur donnant une coloration bleu noirâtre : l'*hématome artériel diffus est ainsi constitué*.

Ces hémorragies externes et ces hématomes sont exceptionnellement dus à une *perforation* d'un vaisseau (nous en avons une seule observation), assez rarement à *une plaie transversale* intéressant les deux tiers ou les trois quarts de la circonférence du vaisseau ; presque toujours ils résultent d'une *rupture totale vasculaire*.

Si nous croyons inutile d'insister sur l'hémorragie externe, il nous semble bon d'attirer davantage l'attention sur l'*hématome artériel diffus*.

Nous avons dit plus haut, à propos des plaies latérales, comment

il se constituait. Il peut être plus ou moins *profond*, suivant le siège du vaisseau, mais il peut aussi communiquer par une déchirure de l'aponévrose d'enveloppe du membre avec un *hématome superficiel*, constituant ainsi un *hématome en bouton de chemise*.

Un hématome veineux diffus peut également se constituer à la suite de la mauvaise mise en place d'un garrot, insuffisant pour arrêter la circulation artérielle, mais suffisant pour empêcher le retour du sang veineux qui s'épanche ainsi peu à peu dans les espaces intermusculaires.

La gravité de l'hématome diffus à *développement rapide ou lent*, c'est qu'il comprime les collatérales et *favorise ainsi la gangrène ischémique*.

C'est en effet dans les cas d'hématome opéré tardivement que les ligatures artérielles sont le plus souvent suivies de *sphacèle*. Les plaies vasculaires avec hématome se compliquent fréquemment de *gangrène gazeuse*, elles peuvent être le point de départ d'un *phlegmon diffus* ou le siège dans les jours qui suivent d'une *hémorragie secondaire*.

Mais parfois l'évolution reste aseptique. L'hématome diffus se transforme alors en *hématome artériel enkysté* dont Sencert a donné une bonne description. Cet hématome artériel peut évoluer ensuite vers *l'anévrysme artériel*, mais ce genre de lésions ne rentre plus dans le cadre de la chirurgie vasculaire de l'avant.

Parfois, après une plaie des vaisseaux, *l'épanchement sanguin est faible* ou même il n'y a *pas d'épanchement sanguin*. Cela se voit dans différentes circonstances :

1° *Lorsque la plaie veineuse coexiste avec la plaie artérielle*.

Et alors, s'il y a abouchement des deux plaies veineuse et artérielle, il se forme une *varice anévrysmatique* et alors pas d'hématome. Ou, encore, s'il n'y a pas d'abouchement des deux plaies veineuse et artérielle, le *sang est quelquefois appelé par le bout central de la veine*. Là encore pas d'hématome, ou, enfin, après un stade court d'hématome diffus, il se fait un *hématome enkysté* suivi d'un *anévrysme artério-veineux*.

2° Dans un *deuxième groupe de faits*, l'hématome est insignifiant ou inexistant, quand on a affaire aux *plaies sèches* des vaisseaux (Fiolle) encore décrites sous le nom de *plaies blanches*. Habituellement *locales*, elles se présentent comme une élongation et une rupture des tuniques internes au-dessus de la lésion, avec *recroquevillement des tuniques internes* dans la lumière du vaisseau et formation d'un caillot obturateur. Exceptionnellement, la plaie sèche peut se voir comme conséquence d'une plaie *latérale*, l'artère *ayant saigné dans son adventice*.

3° Enfin, exceptionnellement, comme l'a montré Grégoire, les plaies latérales vasculaires peuvent ne pas donner issue à du sang, parce qu'*un corps étranger fait bouchon*. Celui-ci n'est qu'un moyen mauvais et transitoire d'hémostase. Lors de sa chute se produit une *hémorragie retardée* (Grégoire).

Mais une notion est à retenir, c'est que *les plaies vasculaires s'accompagnent souvent de lésions concomitantes importantes.*

Ce sont :

Des lésions musculaires. — Elles entraînent un mauvais pronostic si elles ne sont pas correctement traitées, principalement quand elles siègent à la face postérieure de la jambe, à la fesse, à la cuisse, dans la région dorsale (pour les plaies de l'artère axillaire).

C'est dans ces régions en effet que se développe le plus facilement *la gangrène gazeuse* et avec d'autant plus de facilité qu'aux conditions créées par la lésion musculaire, s'ajoutent celles particulièrement favorables dues à la lésion vasculaire (hématome, déficience de la circulation).

Des lésions osseuses. — Les os sont fréquemment touchés. Six fois sur six à la face en raison des rapports de contiguïté des artères et du massif osseux. Soixante-seize fois sur cent quatre-vingt-cinq au membre supérieur. Cent une fois sur deux cent trente-six au membre inférieur, soit pour chacun des membres supérieur et inférieur dans un peu plus de 40 p. 100 des cas.

Cette moyenne est dépassée par ordre de fréquence pour les *vaisseaux huméraux profonds, deux tiers des cas ; les vaisseaux de l'avant-bras et de la jambe,* 50 *p.* 100 *des cas.*

Des lésions nerveuses. — C'est au membre supérieur qu'on rencontre le plus souvent des lésions nerveuses associées, on les trouve dans *un tiers des cas pour les plaies des vaisseaux huméraux profonds* et dans *un cinquième environ des cas pour les vaisseaux huméraux superficiels et cubitaux.*

Autrement dit :

Quand on sera amené à opérer des blessés atteints de plaies vasculaires, il y aura lieu de songer particulièrement aux lésions associées qui sont musculaires à la face postérieure de la jambe, à la fesse, à la cuisse, à la région dorsale ; qui sont osseuses, quand il s'agit d'artères de la face, de vaisseaux huméraux profonds, cubitaux ou tibiaux ; qui sont nerveuses, quand il s'agit des vaisseaux huméraux profonds, huméraux superficiels et cubitaux.

D'où la nécessité d'*incisions longues suffisantes pour traiter commodément et sûrement la lésion vasculaire et la lésion associée.*



Nous ne reprendrons pas ici la symptomatologie bien connue des plaies vasculaires. En raison même des lésions associées elle est rarement pure, masquée souvent en partie par les dégâts musculaires ou osseux concomitants.

Une règle doit être rappelée :

Si le trajet d'un projectile semble avoir croisé une région vasculaire, il faut aller aux vaisseaux et les vérifier.

Le trajet du projectile est toujours facile à déterminer approximativement, qu'il s'agisse d'un séton ou que le projectile reste inclus.

Dans le premier cas, les orifices d'entrée et de sortie du projectile nous indiquent si le trajet croise l'axe des vaisseaux. Dans le deuxième cas, l'orifice d'entrée et la localisation radioscopique donnent les mêmes renseignements. La règle énoncée plus haut ne souffre pas d'exceptions, même si la symptomatologie vasculaire reste muette (ce qui se voit dans certains cas de stupeur, de contusion artérielle, de plaies sèches des vaisseaux, l'irrigation du membre pouvant s'effectuer d'une façon normale et le pouls au-dessous de la lésion pouvant être aussi perceptible que celui du côté sain).

*
* *

Le traitement de la plaie vasculaire commence au poste de secours. Habituellement le *médecin de bataillon* voit arriver un blessé ne saignant pas ou ayant une hémorragie externe. Dans le premier cas, il se contente de faire un pansement, dans le deuxième cas, il applique un garrot.

Nous ne saurions trop répéter que pour être appliqué judicieusement, le *garrot* doit être placé *seulement dans les cas où il est absolument nécessaire et qu'il doit atteindre le but cherché, soit l'arrêt de la circulation artérielle.* Or il semble bien qu'assez souvent un *simple pansement compressif est suffisant*, car il s'agit seulement d'hémorragie veineuse et que dans d'autres cas, assez fréquents aussi, le garrot est posé de telle façon qu'il comprime la veine sans comprimer l'artère favorisant ainsi l'hémorragie qu'il doit arrêter. Le médecin de bataillon devra donc s'attacher à remettre correctement en place et plus souvent à remplacer un garrot de fortune mis par un brancardier par un garrot élastique.

Le garrot devra toujours être mis au-dessus du pansement, afin de ne pas passer inaperçu à l'arrivée à l'ambulance.

Le blessé porteur d'un garrot sera signalé également par une fiche spéciale, car il faut qu'il puisse être conduit d'urgence à la salle d'opération dès son arrivée à la formation chirurgicale.

Pour les plaies de la racine des membres et de la base du cou, une pratique utile est l'occlusion provisoire de la plaie cutanée par une pince de Kocher (Sencert).

Quand le blessé arrive à l'ambulance chirurgicale on l'examine. On prend sa tension artérielle : si la pression maxima est inférieure à 6 et que le blessé ne présente pas d'hémorragie externe il faut d'abord le réchauffer (boules d'eau chaude, cerceau porteur de 4 lampes électriques), on peut lui faire une injection de 250 c. c. de sérum et de l'huile camphrée. Une heure après on prend à nouveau la tension, si elle est augmentée on peut alors intervenir.

Dans certains cas exceptionnels d'anémie aiguë, il y a lieu d'avoir recours à la *transfusion sanguine.* Chez certains blessés, la transfusion sanguine peut être plus judicieusement indiquée, après opération quand l'hémostase est réalisée et que le traitement chirurgical de la plaie vasculaire est assuré.

Le blessé conduit à la salle d'opération, on vérifiera le paquet vasculaire par une *longue incision*, qui doit permettre le traitement des lésions concomitantes (musculaires, osseuses, nerveuses). On placera dans l'angle de la plaie où arrive l'artère un *fil d'hémostase provisoire ou mieux un petit clamp vasculaire.*

On isolera les éléments du paquet, le bistouri tenu contre l'artère, car les veines sont fragiles.

Les vaisseaux reconnus on fera le diagnostic exact de la lésion vasculaire (stupeur, contusion, plaie latérale ou totale).

En cas de stupeur artérielle, on peut se contenter d'une libération de l'artère et d'une *sympathitectomie péri-artérielle.*

Dans les autres cas, il faut pratiquer la ligature du vaisseau en tissu sain au-dessus et au-dessous de la lésion avec résection de la partie intermédiaire (artériectomie).

Quand on a affaire aux *artères dangereuses*, c'est le nom qu'on a donné à *l'artère axillo-humérale* (entre les circonflexes et l'humérale profonde), *à l'artère fémorale primitive à la base du triangle de Scarpa*, à *l'artère poplitée dans sa moitié inférieure, au tronc tibio-péronier*, il faut se rappeler que la ligature peut être suivie de gangrène du membre. On doit dans ces cas songer *à la suture artérielle.* Comme nous l'avons faite avec succès pour 2 plaies latérales de l'artère poplitée dans sa moitié inférieure (Voir *Bulletins et Mémoires de la Société de Chirurgie*, **44**, n° 25. Séance du 10 juillet 1918. Plaie de l'artère poplitée. M. P. Chutrô, p. 1206-1207).

Mais *il faut se trouver dans des conditions opératoires parfaites et être muni d'une instrumentation appropriée* (aiguilles enfilées à suture artérielle, clamps vasculaires). *Et surtout il faut que la plaie opératoire soit parfaitement aseptique.*

Pour les artères dangeureuses, on peut envisager quand il y a perte de substance, *la greffe vasculaire* suivant la technique décrite par Moure dans sa thèse de 1914 (*Les greffes vasculaires*, P. Moure, Paris, 1914, Doin, édit.).

Nous n'avons pas eu l'occasion de pratiquer cette opération. Peut-être aussi, lorsque la veine n'est pas lésée, y aurait-il avantage à faire une *double anastomose artério-veineuse* en appliquant la technique suivante :

Double ligature artérielle au-dessus et au-dessous de la lésion avec résection de la partie intermédiaire.

Double ligature de la veine à 2 centimètres et demi au-dessus et au-dessous des ligatures respectives de l'artère.

Double anastomose artério-veineuse latéro-latérale au niveau des extrémités artérielles...

Le sang passerait aussi de l'artère dans la veine puis à nouveau dans l'extrémité distale de l'artère.

Nous n'avons pas eu l'occasion de pratiquer cette opération qui nous paraît surtout à envisager pour les vaisseaux fémoraux.

Habituellement les conditions ne permettent ni la suture artérielle ni la greffe vasculaire, il faut se contenter de lier l'artère dangereuse en réséquant le fragment lésé. La question se pose alors de lier la veine correspondante, même si elle n'est pas lésée (Makins).

Nous avons eu l'impression que la ligature de la veine n'est pas nuisible. Nous ne pouvons affirmer qu'elle est avantageuse.



En terminant, nous redisons la nécessité de vérifier les paquets artério-veineux, dès qu'un projectile nous paraît, par l'examen clinique ou radiologique, avoir atteint ou croisé une région vasculaire.

L'importance d'incisions longues que permettent de vérifier l'artère et la veine, mais aussi de faire le traitement concomitant de l'os souvent fracturé, du nerf atteint, et presque toujours des muscles déchiquetés.

Les ligatures ou sutures doivent être faites dans des plaies aseptiques.

Les sutures ou les greffes ne doivent être entreprises que dans une *plaie également aseptique* et pour *des artères dangereuses* et avec un matériel approprié (petits clamps vasculaires, aiguilles enfilées. Nous nous sommes servi d'aiguilles paraffinées destinées aux sutures de la cornée).

Les soins pré- et post-opératoires restent importants. On opérera habituellement des blessés réchauffés, dont la pression est supérieure à 6 et on aura recours dans quelques cas à la transfusion sanguine.

Le Secrétaire annuel : L. Houdard.

Imprimé par l'Ancne Impie de la Cour d'Appel, A. Maretheux, Dir., 1, r. Cassette, à Paris (France)

MÉMOIRES

DE

L'ACADÉMIE DE CHIRURGIE

Séance du 15 Novembre 1939.

Présidence de M. Raymond Grégoire, *président.*

PROCÈS-VERBAL

La rédaction du procès-verbal de la précédente séance est mise aux voix et adoptée.

CORRESPONDANCE

La correspondance comprend :

1° Les journaux et publications périodiques de la semaine.
2° Un télégramme de M. le professeur Arcé, doyen de la Faculté de Médecine de Buenos-Aires.
3° Un travail de M. le Dr Brun (Tunis), associé national, intitulé : *Note sur la localisation musculaire des kystes hydatiques, d'après 23 observations recueillies à l'Hôpital Sadiki.*
4° Un travail de M. Maurice d'Halluin, professeur à la Faculté libre de Médecine de Lille, sur : *Un procédé simple facilitant les interventions radio-chirurgicales en salle éclairée.*
Rapporteur : M. Maurer.
5° Une lettre de M. J. Fiévez, de Malo-les-Bains, qui pose sa candidature au titre d'associé national de l'Académie de Chirurgie.

M. **Hartmann :** donne lecture du télégramme suivant qu'il a reçu :
« Je viens de recevoir le compte rendu de la séance du 20 septembre ; empêché d'être à vos côtés, forme les meilleurs vœux pour le succès des travaux de la savante Compagnie ; fidèles amitiés. Arcé, doyen de la Faculté de Médecine de Buenos-Aires. »

Publication périodique bimensuelle.

Décès de M. Ch. H. Mayo et de M. W. J. Mayo.

Allocution de M. le Président.

Dans le courant de cette année 1939, la chirurgie américaine s'est trouvée endeuillée par la mort de Charles Horace Mayo et de son frère William James Mayo qui le suivit de près dans la tombe. Les frères Mayo, comme on les appelait généralement, laissent une réputation unique de chirurgiens et d'organisateurs.

C'était une merveille d'aménagement que la Mayo Clinic. Il n'est pas un voyageur, médecin ou chirurgien, qui n'ait fait le détour par Rochester pour visiter cet hôpital. Les Mayo avaient écrit sur son fronton cette phrase qui est tout un programme : « Construisez au milieu d'une forêt une maison de chirurgie modèle, les pas de ceux qui y viendront feront une route dans la forêt. »

C'est, en effet, ce qui se passa. Autour de la Mayo Clinic une ville se construisit pour recevoir les malades et loger leurs proches.

Rien n'avait été laissé au hasard dans cette installation. En permanence, l'un des deux frères circulait à l'étranger et allait visiter ce qui se faisait ailleurs. Il observait méthodes et instruments qui paraissaient nouveaux et les adoptait le cas échéant. Plus tard, les Mayo, que ces continuels déplacements fatiguaient, associèrent leurs gendres à la direction de leur clinique. Dans ces dernières années même, c'étaient eux qui en assuraient le fonctionnement.

Les travaux qui se publièrent dans la clinique Mayo sont considérables. Beaucoup sont des vues d'ensemble, souvent à tendance philosophique et générale. Il serait difficile de dire, dans cette intime collaboration des deux frères, lequel d'entre eux a signé la plupart de ces publications. Certains sujets paraissent avoir attiré particulièrement l'attention de Charles Mayo. Le traitement du goitre était une de ses études particulières. En plusieurs publications, il rapporta, je crois, la totalité des cas opérés par lui. On peut compter qu'en 1933, lors du Congrès de Bruxelles, il avait réuni une statistique de 5.000 cas opérés. Ceci lui permit de faire connaître le manuel opératoire, les accidents et les complications de cette chirurgie.

La résection du rectum avec conservation du sphincter, les accidents de la gastro-entérostomie, les accidents de la cholécystectomie, les ablations du côlon droit, le traitement du diverticule de l'œsophage retinrent également son attention.

Si l'on ajoute à ses publications les 450 articles publiés par William Mayo sur des sujets scientifiques et philosophiques, on peut se faire une idée du travail considérable qui se fit dans la Mayo Clinic pendant les années que ces deux frères, qui resteront comme des modèles de chirurgiens et d'organisateurs, en assurèrent la direction.

RAPPORTS

Sur les troubles vasculaires provoqués par les côtes cervicales,

par M. **Pierre Wertheimer** (de Lyon).

Rapport de M. Pierre Mocquot.

L'observation intéressante que nous a adressée M. Wertheimer vient compléter sur certains points les documents qui ont été apportés ici à diverses reprises, notamment en 1921 par Bréchot (rapport de Mouchet), en 1931 par Langeron et Desbonnets et par Tierny (rapport d'Ombrédanne), enfin, en 1935, lors de la discussion ouverte après une communication de Sénèque et Lelong.

Voici l'observation :

Mme N..., trente-sept ans, vient consulter le Dr Roubier pour un syndrome vasculaire affectant le membre supérieur droit. Cette malade, de constitution robuste, n'a jamais présenté le moindre incident pathologique.

Elle s'est mariée à vingt ans ; elle est demeurée stérile ; ses règles sont régulières et normales.

Les troubles vasomoteurs ont débuté en novembre 1937. A cette époque, la malade présenta brusquement des crises extrêmement caractéristiques du type Raynaud avec alternances de syncope et d'asphyxie de la main droite. Six à huit mois plus tard apparurent des ulcérations sous-unguéales. Plus récemment. vers le mois de septembre 1938, se creuse une ulcération sur la face dorsale du médius. Depuis deux mois, la malade souffre de douleurs intolérables dans tout le membre supérieur droit et depuis quelques jours seulement elle s'en sert difficilement.

Les réactions humorales sont négatives.

L'examen montre une main droite froide, cyanique, dont les doigts sont maladroits et se mobilisent difficilement. Il existe des cicatrices sous-unguéales et au niveau du médius une véritable gangrène mettant à nu le squelette sur la face dorsale.

Les doigts sont immobilisés en demi-flexion et l'extension passive est impossible.

On ne perçoit pas de battements ni à la radiale ni à l'humérale, tant au pli du coude qu'au bras.

Par contre, au-dessus de la clavicule, la palpation décèle une *petite tumeur du volume d'une prune, pulsatile.*

La radiographie montre l'existence d'une côte cervicale bilatérale plus importante du côté droit.

Le Dr Roubier porte le diagnostic *d'anévrysme de l'artère sous-clavière droite* en rapport avec l'existence d'une côte cervicale et me confie cette malade.

J'interviens, le 2 décembre 1938, sous anesthésie locale précédée d'une injection de scophedal. Incision sus-claviculaire droite parallèle à la clavicule.

L'accès sur le creux sus-claviculaire est difficile, car le cou est court et la malade extrêmement grasse ; un tissu cellulo-adipeux très abondant masque les plans anatomiques. Section du chef claviculaire du sterno-cléido-mastoïdien, de l'omohyoïdien et de l'aponévrose cervicale moyenne. Le scalène antérieur est exposé ; il s'insère sur la côte surnuméraire. En dehors de son bord externe, l'artère sous-clavière présente un segment rétréci auquel fait suite une dilatation fusiforme. Celle-ci correspond à la tumeur pulsatile perçue à la palpation. Le muscle scalène antérieur est sectionné dans sa portion tendineuse. Un fil est placé sous l'artère sous-clavière qui est libérée et isolée. Pour dépasser en aval le segment anévrysmal, il faut sectionner la clavicule à la scie de Gigli et diviser le muscle sous-clavier. La portion dilatée, qui du reste bat et ne paraît pas le moins du monde oblitérée, est réséquée. Cette artériotomie segmentaire une fois faite, la côte surnuméraire apparaît ; elle est libérée, sectionnée en avant, puis luxée et désarticulée en arrière. La clavicule est suturée par un fil et les parties molles sont réparées.

Alors qu'on espérait de cette intervention un soulagement pour la malade, celle-ci accuse une recrudescence des phénomènes douloureux. Elle se plaint, le soir même, de crises d'une extrême violence et, du reste, on est frappé par l'aggravation des phénomènes ischémiques : des plaques violacées se dessinent sur la pulpe du médius et de l'annulaire, au niveau de l'éminence thénar et même à l'avant-bras. L'impotence de la main et des doigts est totale.

Immédiatement, on pratique par voie dorsale haute une infiltration du ganglion étoilé et de la chaîne thoracique. Le soulagement est indéniable, supérieur à celui qu'on a demandé à la morphine. Les signes de gangrène, qui étaient inquiétants, rétrocèdent. Les infiltrations sont renouvelées les jours suivants et les mêmes résultats favorables sont enregistrés.

La malade quitte la clinique le quinzième jour.

Elle est revue le 3 janvier 1939, soit un mois après l'intervention. Les douleurs ont complètement cessé. Par contre, il existe *une gangrène partielle de l'annulaire et du médius, nécessitant une amputation intra-phalangienne (phalange intermédiaire) de l'annulaire gauche et une désarticulation inter-phalangienne* (entre phalange basale et phalange intermédiaire) du médius.

La malade est revue le 31 janvier, la main reste froide, figée, mais fonctionnellement utilisable ; l'utilisation du pouce et de l'index est très satisfaisante, malgré l'élimination récente d'une zone escarrifiée à la base du pouce. Par contre, les douleurs ont complètement disparu.

Le 15 mars, la main s'est réchauffée ; l'auriculaire seul reste froid. La cicatrisation est complète, mais la mutilation de la main est importante. Les battements artériels sont normalement perçus au pli du coude et à la face interne du bras. L'avant-bras et le bras ne sont pas atrophiés ; le creux sus-claviculaire est souple.

Voici donc un nouvel exemple des accidents vasculaires provoqués par la présence d'une côte cervicale longue. M. Wertheimer le rapproche des faits actuellement bien connus dans lesquels la côte cervicale provoque, le plus souvent en aval de la malformation osseuse, l'apparition d'une dilatation fusiforme de l'artère sous-clavière que l'on peut, dans une certaine mesure, assimiler à un anévrysme. Il rappelle les 27 cas réunis par Harvier, l'observation apportée ici même par Leriche en 1935, celle qu'il a présentée et qui a fait l'objet d'un

rapport de Sénèque en 1935, enfin le cas décrit par MM. Baumgartner, Clerc et Macrez.

L'apparition de phénomènes gangréneux est un fait plus rare, dont il existe cependant un certain nombre d'exemples. Aux observations citées par Sénèque et Lelong, s'est ajouté le cas observé par MM. Baumgartner, Clerc et Macrez.

Ces accidents si fâcheux sont dus à un diagnostic trop tardif, et chez la malade dont l'observation fait l'objet de ce rapport, l'existence depuis plusieurs mois de crises vasomotrices unilatérales du type Reynaud aurait dû, dit M. Wertheimer, attirer plus tôt l'attention.

M. Wertheimer insiste surtout sur le mécanisme des accidents vasculaires et les déductions thérapeutiques qu'il comporte. Il établit une opposition fondamentale entre les deux malades qu'il a pu observer.

La première avait une artère sous-clavière thrombosée dans sa partie dilatée. L'artériographie préopératoire affirmait la perméabilité du segment artériel immédiatement sous-jacent. La malade ne présentait pas de gangrène, mais seulement des signes d'ischémie relative. M. Wertheimer provoqua une artériectomie segmentaire respectant la côte surnuméraire. Le soir, la main était chaude, les douleurs avaient disparu. Cependant les battements artériels ne réapparurent pas dans le membre.

Dans l'observation actuelle, au contraire, il existait avant l'opération des lésions de gangrène constituée ; l'artère présentait une dilatation fusiforme, mais elle était perméable. La résection artérielle fut complétée par l'ablation de la côte cervicale. L'opération fut suivie d'une aggravation de la gangrène et des douleurs, enrayées ensuite par l'infiltration novocaïnique du ganglion stellaire et de la chaîne thoracique. Ultérieurement, les battements réapparurent à l'artère humérale.

Je ne vois pas, entre ces deux faits, l'opposition fondamentale qu'y découvre M. Wertheimer. Il me semble qu'il y a surtout une différence dans l'intensité des lésions et dans la localisation de l'oblitération artérielle. Dans la pensée de M. Wertheimer, l'opposition réside surtout, semble-t-il, dans la nature de l'oblitération artérielle, organique dans le premier cas, probablement spasmodique dans le second.

Je regrette que l'observation n'ait pas plus de précision : il n'est pas fait mention de l'état de la tension artérielle et de l'index oscillométrique avant et après l'opération ; il n'y a pas eu non plus d'artériographie, peut-être en raison des phénomènes de gangrène. M. Wertheimer n'en avait pas tiré de renseignement intéressant dans sa première observation ; cependant, cette exploration est conseillée par Leriche.

L'explication du résultat opératoire, si différent dans ces deux cas, me paraît cependant assez simple. Comment se présentait la malade de M. Wertheimer : des plaques de gangrène sur les doigts, la main

froide, pas de battements artériels à l'avant-bras ni au bras. Une artère sous-clavière dilatée et là des battements artériels très nets. Que conclure ? C'est que l'oblitération artérielle siège soit sur l'axillaire, soit sur la partie supérieure de l'humérale.

Dès lors, n'est-il pas évident que la résection d'un segment perméable du tronc artériel principal, en amont de l'obstacle, ne pouvait qu'aggraver la situation ? C'est bien ce qui s'est passé. M. Wertheimer envisage qu'il n'y avait sans doute au-dessous qu'un obstacle fonctionnel que l'infiltration stellaire a fait cesser et qui a permis ensuite le retour des battements artériels.

Qu'il ait été anatomique ou fonctionnel, l'obstacle existait et la suppression du courant sanguin en amont ne pouvait qu'être défavorable.

D'ailleurs les bons résultats après résection de l'artère sous-clavière ont été obtenus dans des cas où cette artère était oblitérée, du moins dans des cas où la résection a atteint une partie du segment oblitéré (obs. de Langeron et Desbonnets, 1re obs. de M. Wertheimer, obs. de MM. Baumgartner, Clerc et Macrez).

Leriche a bien montré les conséquences que peuvent avoir à distance sur les artères du membre les troubles provoqués par la présence d'une côte cervicale. Les expériences de Fontaine et Schattner (1) ont confirmé l'existence et le mécanisme de ces lésions, mais ces auteurs ont eu bien soin d'ajouter : « Si l'artériectomie doit enlever la totalité du segment thrombosé, il faut au contraire qu'elle ménage au maximum toutes les parties du vaisseau principal et les collatérales restées perméables, même si elles ne le sont que partiellement. L'artériectomie ne doit rien changer aux conditions mécaniques de la circulation. »

Quels qu'aient été les effets ultérieurs de l'infiltration sympathique, il me paraît indiscutable que la cause de l'aggravation post-opératoire est le trouble apporté par la résection artérielle aux conditions mécaniques de la circulation.

M. Wertheimer conclut que les accidents vasculaires, déterminés par la présence d'une côte cervicale, relèvent d'un mécanisme assez complexe et il rappelle que Leriche y trouve la confirmation d'une conception pathologique qui lui est chère selon laquelle le trouble fonctionnel initial est générateur d'états anatomiques définitifs. Que des lésions anatomiques définitives puissent se constituer à la suite d'un simple trouble fonctionnel, je l'admets parfaitement, mais je crois qu'il faut appliquer cette conception avec une certaine réserve et dans le cas particulier des lésions artérielles provoquées par une côte cervicale, il me paraît difficile d'invoquer à l'origine un simple trouble fonctionnel alors qu'il y a une lésion anatomique évidente, la côte cervicale et il me paraît fort possible que le trouble de développement, quelle

(1) Fontaine (R.) et Schattner (R.). Les bases expérimentales de l'artériectomie. *J. de Chir.*, **2**, 1935, p. 849.

qu'en soit la cause, qui a donné naissance à cette anomalie, a fort bien pu retentir sur les organes voisins et notamment sur l'artère.

Ayant ainsi discuté les réflexions pathogéniques de M. Wertheimer, je suis heureux de me trouver pleinement d'accord avec lui sur les conclusions thérapeutiques qu'il propose : l'artériectomie sous-clavière ne sera suivie d'effets favorables qu'autant qu'elle affectera une artère thrombosée. Si l'artère est perméable, il faut se borner à l'ablation de la côte anormale. Mais il faut rechercher avec soin l'existence d'une oblitération sous-jacente et l'artériographie représente à cet égard le moyen d'exploration le plus sûr, j'ajouterai qu'il convient cependant d'y adjoindre tous les autres moyens dont nous pouvons disposer.

Si l'on reconnaît une oblitération segmentaire anatomiquement constituée, l'artériectomie — j'ajoute du segment oblitéré — se présente comme le meilleur procédé thérapeutique. S'il apparaît, au contraire, que cette oblitération relève d'un état spasmodique, l'infiltration stellaire, voire la stellectomie complémentaire de la résection costale, satisferont aux indications de la thérapeutique, et ces conclusions, ajoute en terminant M. Wertheimer, corroborent celles qu'avait formulées M. Ombrédanne en 1931 et que rappelaient en 1935 MM. Sénèque et Lelong.

Je vous propose, Messieurs, de remercier M. Wertheimer de son intéressant travail qui apporte une importante contribution à l'étude des troubles vasculaires provoqués par les côtes cervicales.

Le traitement des plaies de poitrine,

par le médecin-capitaine **Desjacques**,
chirurgien de l'Hôtel-Dieu de Lyon,
avec la collaboration du médecin sous-lieutenant **Clert**,
interne des hôpitaux de Lyon.

Rapport de M. A. Ameline.

Voici tout d'abord le texte de MM. Desjacques et Clert, à qui je laisse la parole :

« La guerre actuelle apportera peut-être des notions nouvelles concernant la thérapeutique des plaies de poitrine. La guerre de 1914-18 s'était terminée sur une note nettement interventionniste et les travaux, le livre de M. P. Duval, sont présents encore à toutes les mémoires.

Les vingt années qui suivirent ont paru, sinon marquer, du moins esquisser un retour vers une abstention fréquente dans les plaies de poitrine du temps de paix. C'est l'impression que j'avais retirée en voyant agir mes collaborateurs, chirurgiens de garde dans mon service d'urgence à l'Hôtel-Dieu.

Avec mon ami Clert j'avais réuni des documents sur les traumatismes thoraciques ouverts et fermés, en vue d'une étude d'ensemble. Je ne retiendrai que mes observations de traumatismes ouverts qui seront, sans doute bientôt, au premier rang de nos préoccupations dans les formations de l'avant. Mes observations sont très résumées, c'est tout ce que j'aie pu emporter à mon départ aux armées.

Au total, il s'agit de *24 observations de plaies de poitrine.*

La première distinction à faire consiste évidemment à séparer les plaies de poitrine à *thorax ouvert*, et les plaies de poitrine à *thorax fermé.*

Ces plaies mettent à découvert le poumon indemne ou plus ou moins profondément lésé. L'intervention s'impose d'urgence et elle peut donner d'excellents résultats, témoin l'observation suivante :

Observation I. — Ham..., sujet arabe, quarante-huit ans, entre dans le service le 29 juin 1938 porteur d'un *coup de couteau* datant d'une demi-heure. La plaie occupe en avant le 3e espace gauche, à 4 centimètres du bord sternal : elle a une longueur de 3 centimètres environ ; issue d'une assez grande quantité de sang. *Intervention immédiate* (Dr Desjacques) : anesthésie locale. Résection du 3e cartilage costal. La plaie siège en dehors des vaisseaux mammaires internes. *Le poumon* présente une plaie de 3 centimètres de longueur environ sur une profondeur de 3 à 4 centimètres. *Suture du poumon* avec trois points en U. Fermeture totale.

Le 30 juin et le 1er juillet : expectoration hémoptoïque. Le 2 juillet : crachats normaux. Bon état général.

Il se forme un hémothorax gauche de petit volume qui se résorbe petit à petit. Le 14 juillet, le malade guéri quitte le service.

Obs. II. — A... (José), quarante-six ans, entre à l'Hôtel-Dieu le 26 juin 1936 porteur d'une plaie thoracique en avant de la ligne axillaire droite, longue de 4 centimètres. Traumatopnée, emphysème sous-cutané. *Intervention* (Dr Desjacques) : anesthésie locale ; excision de la plaie cutanée ; il existe un orifice pleural sans fracture de côte, que l'on ferme. Suture cutanée. Dans les suites, épanchement pleural modéré. Le 27 août, disparition des signes cliniques ; le malade quitte le service.

Mais quelquefois la distinction entre plaie à thorax ouvert et plaie à thorax fermé peut être délicate : il n'y a pas de souffle au niveau de la plaie. Dans ces conditions l'abstention serait une faute et l'*exploration de la plaie* s'impose au plus tôt, comme dans l'observation suivante :

Obs. III. — C... (Georges), douze ans, entre à l'Hôtel-Dieu le 29 juin 1939 ; il présente une plaie contuse à la base thoracique gauche. Etat général excellent. Pas d'écoulement de sang, pas de souffle aérien au niveau de la plaie. Une vive douleur au voisinage de la plaie à la pression témoigne en faveur d'une fracture de côte. *Intervention* (Dr Desjacques) : anesthésie locale ; débridement cutané. Résection de la 9e côte fracturée ; la plèvre est trouvée ouverte et il s'écoule alors 1/2 litre environ de liquide séro-sanguinolent.. La voûte diaphragmatique est reconnue intacte. Fermeture. Dans les suites : épanchement pleural de petit volume. Sorti, guéri, le 20 juillet 1939.

Ces interventions ont toutes eu des suites très simples, même dans l'observation I où existait une blessure du poumon. Nul doute que, lorsque l'on a le moindre soupçon d'une ouverture pleurale, il *soit indispensable d'intervenir* pour faire le nécessaire : excision cutanée, traitement de la lésion pulmonaire, fermeture de la plèvre. Dans aucun de nos cas, l'*hémothorax* consécutif n'a été abondant et n'a nécessité une ponction. Il n'en est plus de même dans les plaies à thorax fermé.

Les plaies à thorax fermé se présentent de façon bien différente *à la phase immédiate* dans les quatre ou cinq premiers jours, à *la phase secondaire* qui peut durer des semaines à partir de la première semaine, à la phase tardive enfin.

Phase immédiate. — La conduite est différente suivant que c'est une *zone très dangereuse* de la paroi thoracique, ou une *zone dangereuse* du thorax qui a été lésée par l'agent vulnérant. Il n'est pas indifférent que cet agent vulnérant soit un coup de couteau, de stylet, ou une balle de revolver.

a) *Zones très dangereuses.* — Lorsque l'agent vulnérant atteint une de ces zones, l'intervention urgente s'impose.

1° *Région précordiale.* — Il n'est pas question, à mon avis, d'attendre, *pour vérifier* la plaie, les signes de la plaie du cœur ou de l'hémopéricarde. Dans la thèse de Rastaghi (*Les plaies du cœur sans hémopéricarde*, Lyon, 1936) j'ai insisté sur ces cas trompeurs où une plaie du cœur existe sans signe clinique ; cette observation détaillée est rapportée dans *Lyon-Médical*, 1936.

Obs. IV (résumée). — M. Ga..., trente ans, reçoit un coup de couteau dans le 4e espace gauche, à minuit. En l'absence de signe clinique et radiologique de plaie du cœur et d'hémopéricarde, le pouls étant normal, le chirurgien de garde s'abstient d'intervenir. Le lendemain, l'état du blessé est grave : pâleur, pouls incomptable ; j'interviens à 10 heures : le péricarde, légèrement ecchymotique, ne présente aucun épanchement ; il est complètement refoulé avec le cœur à droite par un énorme hémopneumothorax gauche ; en raison de l'état désespéré, on se contente de faire l'hémostase pariétale. Décès quelques heures plus tard. L'autopsie montra une plaie du *ventricule droit*, au niveau du pilier ; la mort avait dû survenir par l'abondance de l'hémoragie intrapleurale provenant des vaisseaux mammaires internes.

Une intervention immédiate aurait, sans doute, sauvé ce blessé en faisant à temps l'hémostase des vaisseaux mammaires, et en permettant de voir le cœur dans de bonnes conditions d'exploration.

Toute plaie de la région précordiale doit être vérifiée sans retard aucun.

2° *Zone de passage des vaisseaux.* — Lorsque la plaie siège sur le trajet *des vaisseaux mammaires internes*, l'intervention s'impose au même titre, témoin l'observation suivante :

Obs. — V. — C... (Gustave), trente et un ans, entre à l'Hôtel-Dieu le 7 décembre 1938 avec une plaie par coup de couteau, plaie juxta-sternale du 5e espace gauche, hémorragie externe abondante. *Intervention immédiate* (chirurgien de garde) : anesthésie locale ; l'artère mammaire interne est trouvée sectionnée ; ligature des deux bouts ; fermeture de la brèche pleurale. Fermeture. Suites simples malgré une suppuration pariétale qui nécessite une désunion partielle.

A ce titre, on peut se demander si une plaie à thorax fermé, même par stylet, siégeant en arrière dans un espace intercostal là où les vaisseaux occupent une situation très découverte dans l'espace, n'exige pas une intervention de vérification et éventuellement d'hémostase. Pour ma part, je suis résolu à faire cette intervention le cas échéant.

3° *Bases thoraciques.* — Ces régions sont très dangereuses en raison de la possibilité de *plaie thoraco-abdominale* avec interruption du diaphragme et atteinte des viscères abdominaux. L'intervention est nécessaire, mais moins du fait du danger thoracique relativement réduit, qu'en raison du danger abdominal.

En l'absence de signes abdominaux, l'intervention peut commencer par le thorax, comme dans l'observation suivante :

Obs. VI. — P... (René), trente-huit ans, entre à l'Hôtel-Dieu le 21 avril 1939 : il présente un coup de couteau de 2 centimètres au niveau du 10e espace intercostal gauche sur la ligne axillaire postérieure. Pas de modification de l'état général ; pas d'hémothorax ; pas de signe du côté de l'abdomen. *Intervention* (Dr Desjacques) : anesthésie locale puis générale. Débridement de la plaie. Il existe une plaie du diaphragme longue de 1 centimètre environ. Suture du diaphragme, de la plèvre, de la paroi. Suites simples, sans hémothorax consécutif.

La difficulté est ici souvent de savoir où s'arrêter dans cette exploration ; il n'est pas question de faire une thoraco-phréno-laparotomie à tous ces blessés, c'est une opération trop grave. L'étendue de la plaie du diaphragme va guider : si cette plaie est minime, comme dans l'observation VI, on est dispensé d'aller plus loin et de faire une large exploration de la cavité abdominale. En cas de doute véritable, il vaudrait mieux, après l'exploration thoracique, faire une incision abdominale d'exploration sans toucher aux insertions du diaphragme et au rebord costal (ce qui aggraverait l'acte opératoire).

Dans d'autres conditions, on peut et on doit négliger le danger pleuro-pulmonaire et diaphragmatique quand le danger abdominal semble devoir être le plus menaçant, témoin les deux observations résumées suivantes :

Obs. VII (rapportée en détail : *Lyon Médical*, 1938). — D... (François), quarante-deux ans, gardien de la paix, est blessé d'une balle de revolver par un cambrioleur le 25 février 1939. L'orifice d'entrée est sur la ligne axillaire gauche antérieure au niveau du 6e espace intercostal gauche ; la radioscopie localise la balle dans le 2e espace intercostal droit : dans ces conditions, la plaie du foie est certaine. *Intervention immédiate* (Dr Des-

jacques). Anesthésie générale : 1° laparotomie sous-costale gauche : tamponnement par mèche de l'orifice d'entrée du projectile dans le foie, siège d'une importante hémorragie ; on ne voit pas la blessure du diaphragme et on ne poursuit pas les investigations de ce côté ; 2° incision du diaphragme ; découverte et tamponnement de l'orifice de sortie du projectile hors du foie. Suites simples. Guérison. Le blessé est surveillé très régulièrement, depuis, à la radioscopie : aucune déhiscence du diaphragme.

Obs. VIII (rapportée avec M. Dargent dans *Lyon Chirurgical*, 1933-1934). — Boucher de vingt ans ; chute la veille sur son couteau en sortant de l'abattoir. Le couteau a pénétré en arrière, dans le 10e espace intercostal, de 3 ou 4 centimètres seulement. Il ne vient à l'hôpital que le lendemain : contracture abdominale, état anémique. La laparotomie montre du sang dans le ventre, venant d'une plaie de la face externe de la rate : splénectomie. Fermeture sans chercher à voir et traiter la plaie diaphragmatique. Suites simples. Guérison. Pas de hernie diaphragmatique consécutive.

Ces 3 observations illustrent bien les difficultés du traitement des plaies de la base thoracique. On peut conclure, semble-t-il, ainsi :

a) *Si les signes sont abdominaux surtout* (contracture, présence du projectile dans une situation qui implique l'atteinte d'un viscère abdominal), il faut faire une laparotomie et traiter les lésions abdominales. La plaie du diaphragme, la plaie thoracique, passent au deuxième plan et sont à surveiller simplement immédiatement et ultérieurement. Il serait exagéré, chez ces blessés gravement atteints, de vouloir pratiquer systématiquement une intervention ouvrant thorax, abdomen et incisant les attaches du diaphragme.

b) *S'il n'y a pas probabilité de lésion abdominale*, forçant d'emblée à pratiquer une laparotomie, on peut attendre en surveillant, dans les heures, puis les jours, et enfin les mois qui suivent : l'abdomen, le thorax, le diaphragme. A droite, où la situation est moins dangereuse, cette expectative armée peut être conseillée. A gauche, il nous paraît plus prudent, et même à droite aussi, de vérifier cette plaie, comme dans l'observation VI, mais en sachant s'arrêter à temps dans l'exploration si la plaie du diaphragme apparaît d'étendue minime ; on poursuivra, au contraire, si l'atteinte d'un viscère abdominal paraît probable, et l'on fera une incision abdominale.

Dans ces plaies des bases thoraciques, en pratique civile, on ne saurait conseiller systématiquement la thoraco-phréno-laparotomie, beaucoup plus grave que les opérations qui respectent le rebord thoracique et les attaches du diaphragme.

c) *Zones dangereuses.* — En dehors des zones précédentes très dangereuses, les blessures du thorax ont encore une gravité variable suivant que la lésion siège plus ou moins près du hile, et aussi suivant l'agent vulnérant : une blessure par balle paraissant, en général, plus grave qu'une blessure par coup de couteau.

Sept de mes observations concernent des *blessures par balle de revolver.*

Obs. IX. — B..., vingt-deux ans, entre le 5 novembre 1934 : blessure par balle dans le 6e espace sur la ligne mamelonnaire gauche. La balle est perçue en arrière sous la peau. Dans les suites : hémothorax modéré. Guérison en six semaines.

Obs. X. — I... (Paul), entre le 26 décembre 1934 : blessure par balle dans le 3e espace gauche en avant. L'hémothorax consécutif atteint la pointe de l'omoplate. Le 14 janvier 1935 : extraction de la balle en arrière, elle est logée entre la plèvre et la 5e côte gauche. Sortie le 30 janvier 1935.

Obs. XI. — G... (Maurice), vingt et un ans, entre le 18 février 1937 : blessure par balle à 3 centimètres au-desus du mamelon gauche. La balle est perçue en arrière. L'hémothorax consécutif atteint la pointe de l'omoplate. Le 6 mars : extraction de la balle sous anesthésie locale. Le 18 mars : état stationnaire, le blessé passe en médecine (guérison un mois plus tard après ponction).

Obs. XII. — B... (Eugène), soixante-quatorze ans, entre le 10 mars 1937 : balle de revolver entrée au niveau du 5e espace sur la ligne mamelonnaire. La balle est perçue en arrière et à gauche. Le 11 mars : décès avec cyanose et dyspnée.

Obs. XIII. — T... (Albert(, vingt-deux ans, entre le 4 janvier 1937 : balle de revolver entrée dans le 2e espace intercostal gauche, en dehors de la ligne mamelonnaire ; la balle est perçue en arrière contre la 12e côte. Hémothorax consécutif atteignant la pointe de l'omoplate. Le 20 janvier 1937, évacuation de 400 c. c. de liquide sanglant par ponction pour soulager les signes fonctionnels (dyspnée, cyanose). Sortie le 17 février 1937.

Obs. XIV. — P... (Antoine), vingt-cinq ans, entre le 11 janvier 1939 : balle de revolver entrée dans le 3e espace, à 6 centimètres du sternum à gauche et sortie au même niveau dans la région latéro-vertébrale gauche. Hémothorax consécutif atteignant la partie moyenne de l'omoplate ; emphysème sous-cutané important. Le 26 janvier 1939, on amorce la résorption par une ponction pleurale de quelques centimètres cubes. Sortie le 13 février 1939.

Obs. XV. — Mme B..., trente-sept ans, entre le 10 octobre 1937 : balle entrée dans la région sous-claviculaire droite et sortie en arrière ; hémoptysie, hémothorax consécutif important déviant le médiastin vers la gauche. Diminution progressive de l'hémothorax. Sortie le 10 février 1938.

Six observations concernent des *blessures par coup de couteau.*

Obs. XVI. — M... (Marcellin), vingt-huit ans, entre le 11 mars 1936 : coup de couteau de l'hémithorax gauche sur la ligne axillaire. L'hémothorax consécuitf atteint la partie moyenne de l'omoplate. Sorti, guéri, le 5 avril 1936.

Obs. XVII. — C... (Antoine), vingt-sept ans, entre le 19 mai 1936 : coup de couteau dans le 5e espace gauche en arrière. Hémothorax modéré. Sort le 2 juin en voie de guérison.

Obs. XVIII. — F... (Marius), quarante-deux ans, entre le 6 octobre 1938 : coup de couteau à 4 centimètres au-dessous de la clavicule gauche en avant. Hémothorax consécutif atteignant la pointe de l'omoplate. Sort le 2 novembre 1938.

Obs. XIX. — D... (Jean), quarante ans, entre le 8 janvier 1939 : coup de couteau sur la ligne axillaire gauche dans le 8e espace. Hémothorax consécutif atteignant la partie moyenne de l'omoplate. Sort le 14 février 1939.

Obs. XX. — Mme D... (Claudine), entre le 27 décembre 1934 : coup de couteau dans le 8e espace droit en arrière. *Vérification* et hémostase du trajet sous anesthésie locale. Le 30 janvier : guérison ; il n'y a pas eu d'hémothorax notable.

Obs. XXI. — K... (Isaac), quinze ans, entre le 19 février 1936 : coup de couteau dans la région thoracique moyenne droite, légèrement en arrière de la ligne axillaire. Sous anesthésie locale : *débridement de la plaie et hémostase des vaisseaux intercostaux ;* fermeture. Suites très simples : pas d'hémothorax. Sortie le 3 mars 1939.

On peut remarquer que, dans les observations XX et XXI, une hémostase de la paroi a été pratiquée, et que l'hémothorax, s'il est apparu, est resté à peine perceptible. Il y aurait intérêt *dans les plaies par coup de couteau* à réaliser plus volontiers cette petite intervention de vérification du trajet et l'hémostase de la paroi : il semble, en effet, que l'hémothorax d'origine pariétale domine sur l'épanchement de sang d'origine pulmonaire ; la recherche de cette plaie pulmonaire dans ces cas à thorax fermé aggraverait le plus souvent le pronostic et n'est pas à conseiller. Mais cette vérification de la plaie pariétale est aisée, facilitée encore par l'absence fréquente de phénomènes de shock dans les plaies par coup de couteau. Au contraire, dans les plaies par balle, le shock est important, la paroi semble peu saigner dans la plèvre à la différence du poumon, la blessure pulmonaire ne serait accessible qu'au prix d'une intervention redoutable ; il n'y pas intérêt, dans ces plaies par balle, à débrider le ou les trajets thoraciques.

Ainsi, on peut conseiller : l'abstention dans les plaies par balle, la « vérification » du trajet dans les plaies par coup de couteau en vue de diminuer l'importance de l'hémothorax observé dans les suites.

Il faut noter la faible mortalité chez ces 13 blessés qui ne sont pas morts sur le champ après la blessure, et qui ont pu parvenir à l'hôpital (une seule mort, chez un vieillard). Il n'en est pas de même des hémothorax au cours de traumatismes thoraciques fermés où la mortalité est considérable.

Phase secondaire. — L'hémothorax observé dans les jours qui suivent la blessure se résorbe, le plus souvent, sans même une ponction, en trois ou quatre semaines ; il persiste de l'obscurité respiratoire plus ou moins longtemps. Dans l'observation XIV une ponction est pratiquée au quinzième jour pour amorcer la disparition du liquide.

La suppuration de l'hémothorax m'est apparue vraiment exceptionnelle :

Obs. XXII. — P... (Eugène), trente-huit ans, entre le 16 octobre 1936 : coup de couteau dans le 3e espace droit, à 4 centimères du sternum. Hémothorax consécutif atteignant la pointe de l'omoplate. A partir du 27 octobre, la température s'élève progressivement et l'état général devient alarmant. Le 28 octobre, la ponction ramène un liquide hématique louche : pleurotomie sous anesthésie locale (nombreux polynucléaires dégénérés, staphylocoques et *subtilis*). Le 4 février, le blessé part en convalescence, cicatrisé.

Une éventualité, peut-être pas très connue, de l'évolution de ces hémothorax est l'*aggravation secondaire des signes*. Il s'agit de blessés qui, comme les autres, semblent supporter assez bien leur hémothorax. Puis, l'état général s'aggrave avec ou sans grosse élévation thermique, la dyspnée devient considérable, la cyanose apparaît. L'épanchement pleural devient très important, il refoule le médiastin. Il ne semble pas s'agir de la continuation de l'hémorragie dans la plèvre ; ce sont plutôt de gros caillots qui provoquent une énorme hypersécrétion pleurale, ainsi que le montrent les ponctions et l'intervention.

L'aggravation peut être progressive à partir de l'accident ; elle peut également être tardive : au huitième, dixième jour.

Ma conviction est formelle : *ces malades sont justiciables d'une pleurotomie* : on trouve la plèvre encombrée de gros caillots en abondance baignant dans du liquide noirâtre (non rouge) ; ces caillots entretiennent la récidive de l'épanchement si l'on veut se contenter des ponctions, qui arrivent vite à devenir inopérantes pour soulager les signes fonctionnels et généraux.

Voici 2 observations très typiques à cet égard : dans l'une on n'intervint pas et ce fut la mort, dans l'autre l'intervention sauva le blessé.

Je crois, par contre, dangereux de faire plus qu'une pleurotomie, et la recherche de la plaie pulmonaire dans ces conditions mauvaises n'est certes pas à conseiller :

Obs. XXIII. — T... (Jean), quarante ans, entre le 18 novembre 1938 : blessure par balle de revolver au niveau du manubrium sternal ; gros shock. La balle est repérée en arrière et à gauche. Dans les suites, gros hémothorax gauche. Le chirurgien qui me remplace ne juge pas utile d'intervenir. Décès avec température, altération de l'état général le 28 novembre 1938. L'autopsie montre un gros hémothorax (2 litres environ) avec de gros caillots. La balle est retrouvée en arrière dans le muscle sous-épineux.

Obs. XXIV. — P..., trente et un ans, gardien de la paix, est blessé en service le 20 septembre 1937 ; la balle de revolver pénètre en avant dans le 3e espace intercostal gauche, à 5 centimètres de la ligne médiane ; elle s'arrête en arrière sous la peau au niveau de la 6e côte gauche, à 10 centimètres de la ligne médiane. Gros shock. Dans les jours qui suivent, dyspnée intense, pouls rapide. Le 12 octobre, l'état s'aggrave, dyspnée menaçante, température : 39°2.

Intervention le 12 octobre : pleurotomie sans résection costale ; on découvre une énorme quantité de caillots et de liquide ; on en évacue plus de 1 litre. Le lendemain, on retire par le drain encore 1 litre de ce liquide noirâtre. Le malade est très soulagé de sa dyspnée que les ponctions successives, avant l'intervention, n'avaient pas modifiée.

Dans les suites, une suppuration pleurale s'établit nécessitant la résection d'une côte pour mieux drainer (16 octobre), puis une thoracectomie le 11 décembre portant sur 3 côtes pour prévenir l'apparition d'une fistule pleurale. Cicatrisation obtenue le 25 janvier 1938 (observation plus détaillée in *Lyon Médical*, 1939, p. 596).

Ces deux observations nous semblent très concluantes : en cas de persistance ou d'aggravation d'un hémothorax, si les ponctions demeurent inopérantes, la pleurotomie évacuant tous ces caillots s'impose.

Phase des séquelles. — En chirurgie de temps de paix, les grosses séquelles de plaies de poitrine paraissent très rares. Il semble que l'obscurité respiratoire, la symphyse pleurale finissent par disparaître. En ce qui concerne la fistule pleurale, une opération de drainage large au cours de la suppuration et même un affaissement thoracique précoce, comme dans l'observation XXIV, peuvent en éviter la redoutable apparition.

Applications a la chirurgie de guerre. — Il semble non douteux qu'une attitude résolument interventionniste dans la plupart des plaies de poitrine de guerre soit à conseiller. Si la plaie par balle, en dehors des zones très dangereuses, ne demande pas à être explorée, il n'en est plus de même de la plaie par gros éclat, où l'on gagnera toujours à faire l'hémostase de la paroi au moins, et souvent à traiter directement la plaie pulmonaire.

Dans les plaies thoraco-abdominales, il ne semble pas prudent de faire systématiquement une thoraco-phréno-laparotomie dont on connaît le pronostic redoutable.

Il sera utile que le blessé soit gardé là où on l'a opéré ; on évitera ainsi des aggravations secondaires, et dans ces cas d'hémothorax persistant ou s'aggravant, le chirurgien qui a opéré le premier sera à même de mieux poser l'indication d'agir à nouveau. »

Messieurs, le Dr Desjacques, notre collègue des hôpitaux de Lyon, nous apporte donc 24 observations de plaies de poitrine. *Je me hâte d'ajouter qu'il s'agit là de blessés de la pratique civile, et d'une statistique intégrale.* Avec un louable souci de clarté, il a essayé, pour déterminer la thérapeutique à suivre, une classification, et, si j'ai bien interprété sa pensée, il distingue :

1° *Des plaies à thorax ouvert :* 3 observations, 3 interventions immédiates dont une suture du poumon, 3 guérisons sans séquelles ;

2° *Des plaies à thorax fermé*, dans ce qu'il appelle les zones « très dangereuses » :

1 observation de plaie du cœur (méconnue) et vérifiée à l'autopsie au niveau du ventricule droit ;

1 observation de plaie avec section des vaisseaux mammaires internes, intervention, guérison ;

3 observations de plaies des bases, comportant des plaies du diaphragme. Une suture du diaphragme par voie thoracique, guérison. Un tamponnement de plaie du foie par voie abdominale et thoracique, guérison. Une splénectomie par voie abdominale, guérison.

3° *Des plaies à thorax fermé, dans ce qu'il appelle simplement les « zones dangereuses »* :

6 observations de blessure par arme blanche, 6 guérisons, avec une seule intervention comportant l'hémostase des vaisseaux intercostaux ;

7 observations de blessure par balle de revolver. Un décès avec cyanose et dyspnée, sans intervention ; 6 guérisons sans intervention.

4° *Enfin 3 hémothorax importants :*

Un probablement infecté, décédé sans intervention au dixième jour;

Un suppuré, guéri par pleurotomie ;

Un infecté, guéri par pleurotomie, puis résection costale, puis thoracectomie très limitée.

Je n'ai pas l'intention de rappeler les discussions, on peut bien dire historiques, qui ont animé cette tribune de 1914 à 1918. Restant dans le domaine envisagé par M. Desjacques, qui est celui de la pratique civile, et mettant à part la plaie du cœur, je me permettrai de ne pas le suivre tout à fait dans son essai de classification qui est, si j'ai bien compris, une classification anatomique.

a) Il range l'observation III dans les plaies à thorax ouvert et nous la décrit ainsi : état général excellent, pas d'écoulement de sang, pas de souffle aérien au niveau de la plaie. Je ne pense pas qu'une telle plaie réponde à notre conception des « thorax ouverts » ;

b) Dans l'observation VI (plaies des « zones très dangereuses ») il aborde une plaie du diaphragme par thoracotomie, la suture, et n'explore pas l'abdomen ;

c) Dans l'observation VIII il fait une splénectomie par voie abdominale « sans chercher à voir et traiter la plaie diaphragmatique ».

En fait, M. Desjacques — qui a guéri tous ses malades opérés, et je l'en félicite — n'a obéi qu'à son sens clinique et nous montre, à l'évidence, qu'il n'est pas possible de baser des indications thérapeutiques sur une classification anatomique qu'il n'a lui-même pas suivie jusqu'au bout. Une classification utile ne saurait être que clinique. Vous vous souvenez peut-être qu'en février 1915 Sencert proposait ici même la distinction en formes légères, moyennes et graves : division bien schématique, peut-être trop simple aux yeux de certains, mais qui répond bien à la réalité des faits.

Formes légères où un crachat hémoptoïque et un hémothorax de quelques grammes guérissent en six jours de repos.

Formes graves : thorax ouverts, emphysèmes généralisés menaçants, énormes hémothorax constitués en peu de temps.

Formes moyennes enfin, qui peuvent prêter à toutes les discussions, à toutes les interprétations, mais où le seul facteur de gravité demeure l'hémorragie.

M. Desjacques a envisagé trop de problèmes différents et de trop d'importance (plaies thoraco-abdominales, hémothorax avec réaction secondaire pleurale, suppuration secondaire des hémothorax) pour que je puisse le suivre dans toutes ses considérations.

Un point particulier m'intéresse, que l'auteur n'a d'ailleurs pas envisagé d'une façon spéciale : je veux dire le mode d'anesthésie.

Sur 9 interventions, il y a eu 5 anesthésies locales, 2 anesthésies générales (sans plus de précision) et 2 anesthésies non précisées.

Personnellement, et au hasard de gardes parfois mouvementées ou tumultueuses, j'ai employé indifféremment soit l'anesthésie locale, soit l'anesthésie générale (éther, balsoforme) avec la même absence d'inconvénients. Voilà bien longtemps que mon maître, M. le professeur P. Duval, m'a montré, par l'exemple, l'innocuité et la simplicité des larges thoracotomies à ciel ouvert, et ce calme impressionnant qui succède aux traumatopnées les plus émouvantes lorsque l'on consent à ouvrir largement la plèvre. Je n'éprouve pas, en chirurgie d'urgence tout au moins, le besoin d'un autre mode anesthésique.

Pour ce qui est des tendances « interventionnistes » de M. Desjacques je n'aurai garde de le désapprouver. Je n'ai jamais regretté d'avoir opéré une plaie de poitrine présentant des symptômes d'aggravation progressive, et je m'en suis souvent félicité. Deux observations prises au hasard l'en convaincront, s'il en était besoin.

Observation I. — Un malade de trente ans entre dans le service du professeur P. Duval avec une plaie parasternale du 3e espace gauche (par coup de ciseaux). Etat général parfait, pas de shock, expectative. En moins de deux heures la situation est devenue dramatique ; le blessé est à peu près sans pouls, cependant qu'un hémothorax atteignant presque la clavicule s'est constitué. J'interviens sous anesthésie générale à l'éther ; résection de la 3e côte et du 3e cartilage ; ligature des vaisseaux mammaires internes sectionnés (l'artère saigne en jet) ; un point en U sur le bord antérieur du poumon déchiré. Fermeture sans drainage. Guérison clinique et radiologique en quinze jours. Le sinus costo-diaphragmatique est clair.

Obs. II (due au Dr Velez Paiz, chef de clinique de M. le professeur Gosset, et mon assistant à l'hôpital Marmottan). — Mme S..., vingt-neuf ans, est transportée, le 23 octobre 1939, vers 21 heures, à l'hôpital Marmottan (accident d'automobile).

A son entrée, douleur thoracique gauche, contusions multiples ; le point thoracique semble très vif et la palpation y montre une zone de crépitation assez localisée, des dimensions de la paume de la main.

A l'examen complet, on découvre une plaie de la région rotulienne gauche dont on entreprend l'épluchage et la suture à l'anesthésie locale. *Au cours de la suture, les signes respiratoires s'aggravent d'une façon singulière.* La malade s'agite, se plaint de douleurs très vives ; elle devient cyanotique, couverte de sueurs. Et à vue d'œil, en quelques secondes, elle se « gonfle » progressivement. Tout l'hémithorax gauche, le côté opposé, la partie latérale du cou, le bras gauche sont augmentés de volume. L'infiltration gagne bientôt le creux sus-sternal et la région cervicale. Elle infiltre le tissu palpébral et ferme complètement l'œil gauche, le droit à moitié : l'aspect est celui d'un énorme cou proconsulaire et la malade se plaint de ne plus voir.

Le tableau est dramatique : respiration impossible, pouls petit, incomptable, la mort semble imminente. On fait immédiatement de la spartéine, une nouvelle morphine et un solucamphre ; de la pointe du bistouri on pratique de nombreuses mouchetures, surtout dans la région sus-sternale. Par les orifices l'air sort d'une façon continue avec un petit bruit de sifflement. A la suite de ces incisions, il semble qu'il y ait une sédation légère des symptômes. Mais tout cela est passager, et devant un tableau d'apparence inexorable avec impression de mort imminente nous décidons d'intervenir.

Nous faisons conduire la blessée à la salle d'opérations ; mais auparavant, sans aucune fatigue supplémentaire, on fait un cliché radiographique qui montre une fracture oblique de la 6e côte, sans déplacement apparent, sur la ligne axillaire antérieure.

Position demi-assise. Anesthésie locale. Incision latérale et oblique d'environ 15 centimètres. Les muscles sectionnés, on aborde l'espace intercostal, on l'incise franchement ainsi que la plèvre et immédiatement l'air sort brusquement en sifflant. On met un écarteur de Tuffier. Le poumon, très rétracté contre le hile, ne montre pas de perforation évidente. On ne pousse pas plus loin l'exploration, et on referme rapidement en deux plans.

Les suites immédiates ne semblent pas mauvaises. Respiration superficielle mais régulière. Pouls rapide et petit (maxima : 5 au Vaquez). On fait une nouvelle morphine, solucamphre et 1/4 de milligramme d'ouabaïne. La nuit se passe sans incidents.

Le lendemain, le gonflement a considérablement diminué, la respiration est régulière et calme ; le pouls bien frappé, la température à 38°.

Les radios en série montrent les progrès de la réexpansion pulmonaire. La malade sort convalescente le 11 novembre avec culs-de-sac pleuraux libres. Il semble qu'il existe une légère opacité à la surface du poumon (plaie, hématome ?). Aucune température, aucun signe respiratoire.

Quant aux conclusions des auteurs, je crois, en effet, qu'actuellement aucun fait, aucun document nouveau, ne nous permet d'assimiler les plaies de la pratique civile et celles du temps de guerre, et en particulier celles par projectile d'artillerie ; qu'aucun fait nouveau ne nous permet de minimiser, pour ces dernières, leurs facteurs très spéciaux de gravité (thorax ouverts, larges dégâts osseux pariétaux, septicité des projectiles); qu'aucun fait nouveau ne nous autorise à en appeler de leur gravité.

Il est peu probable que les chiffres que nous apportait ici M. P. Duval le 13 décembre 1916 (30 p. 100 de décès au poste de secours ; 25 p. 100 de décès sur les 70 qu'on évacue à l'ambulance divisionnaire ; 18 p. 100 de décès sur les 52,5 qu'on évacue à l'hôpital d'armée ; au total,

43 blessés du poumon vivants sur 100), il est peu probable, dis-je, que ces chiffres soient considérablement bouleversés à vingt-trois ans de distance.

Leur traitement est un problème très vaste, malheureusement tout à fait actuel, et qui sort du cadre des observations apportées par MM. Desjacques et Clert.

Je vous propose de les remercier de leur intéressant travail, et de l'insérer dans nos *Bulletins*.

COMMUNICATIONS

L'ozone en chirurgie.
(Présentation de photographies),

par M. **Paul Aubourg.**

La désinfection des plaies, la désintoxication des blessés, la cicatrisation des tissus, de nouveau, sont à votre ordre du jour. Comme suite aux actes chirurgicaux, qui sont au premier plan de cette thérapeutique, dans les cas où la réunion *per primam* n'a pas été obtenue et où s'installent suppurations et fistules, symptômes d'intoxication et retard de cicatrisation, l'ozone, par son *action oxydante énergique*, représente un agent *bactéricide*, *antitoxinique* et *cicatrisant* de grande valeur. De plus, sous certaines réserves, simples et faciles, de mode de production et de posologie, volumétrique et pondérale, l'ozone ne présente, *actuellement*, aucun inconvénient pour les tissus et les liquides de l'organisme. Cette parfaite innocuité *actuelle*, vérifiée en clinique et en laboratoire, lui donne un incomparable avantage sur d'autres agents physiques et chimiques de mêmes propriétés. En effet, ont été abandonnés de nombreux bactéricides et antitoxiniques, qui sont caustiques et destructeurs de la peau et des tissus, modifient défavorablement les éléments de défense liquides ou solides du sang et gênent le fonctionnement de l'élimination de sous-produits, normaux ou anormaux, par les organes habituels : poumons, peau, intestin, foie et rein.

Au contraire, l'ozone n'a et ne peut avoir aucune action corrosive ou destructive sur la peau et les tissus, puisqu'il s'agit, en réalité, d'un polymère de l'oxygène, gaz physiologique et nourricier par excellence ; du reste, les examens histologiques récents de R. Orban et A. Gottlieb (Vienne) ont montré que les tissus normaux et patho-

logiques, soumis à l'ozone, ne présentent *aucune modification du protoplasma.* Pour le sang, avec J.-P. May, à Beaujon, nous avons pu démontrer ce fait capital de l'action de l'ozone : *après un lavement d'ozone, le sang du malade est suroxygéné* dans de fortes proportions, un tiers environ. Cet excès d oxygène dans le sang représente, pour tous les tissus et liquides, un surplus de leur *comburant* habituel pour oxyder les déchets normaux et surtout un élément surajouté bactéricide et antitoxinique, pour neutraliser les toxines microbiennes.

Enfin, l'ozone suractive le fonctionnement des organes d'élimination : la sécrétion biliaire, les exonérations intestinales et la filtration rénale sont favorablement influencées, comme le montrent les examens, qualitatifs et quantitatifs, de laboratoire.

En fait, depuis l'installation à Beaujon de quatre postes d'ozone G. Carpentier, en février 1936, sur 742 malades, médicaux et chirurgicaux, je n'ai constaté aucun accident qui puisse être scientifiquement attribué à cette méthode. Dans ce nombre figurent 148 cas de chirurgie générale dont voici les résultats et quelques observations résumées.

1° Plaies et suppurations post-traumatiques : 45 cas. — Quatre cas de *brûlures* n'ont d'autre intérêt que leur excellente cicatrice. C'est, du reste, un fait courant, en ozonothérapie, d'obtenir des cicatrices blanches ou peu colorées, souples, peu épaisses, mobiles ; les chéloïdes sont l'exception même dans les adénites tuberculeuses suppurées fistulisées du cou. Des 41 autres cas, intéressant surtout les mains et les jambes, avec tous les intermédiaires d'un panaris à un phlegmon diffus grave, je retiens 4 observations avec photographies.

Observation I. — Usinière de vingt-neuf ans, accidentée le 22 mars 1936 par un foret dans la paume de la main gauche. Nettoyage et épluchage le jour même à Beaujon par le chirurgien de garde. Le lendemain, apparition d'un phlegmon de la main, de l'avant-bras et du bras. Multiples incisions (R. Soupault) et traitement par piqûres. Trois mois après l'accident, la malade est soignée par l'ozone. Le 23 juin, suppuration très abondante et très odorante ; main, avant-bras et bras œdématiés ; mauvais état général, fièvre à oscillations jusqu'à 39°5, gêne respiratoire, arythmie cardiaque ; cyto-bactériologie : pyocyaniques en abondance et polynucléaires altérés. Du 23 juin au 27 juillet, 22 applications locales d'ozone et 22 lavements. Applications locales avec une concentration progressive de 25 à 70 milligrammes d'ozone par litre. Lavements à la concentration de 25 milligrammes. Au quatrième jour, disparition du pyocyanique ; la fièvre tombe de 39°5 à 38°. Réactivation de la suppuration : le pansement est changé plusieurs fois par jour (cette réactivation, dont il convient de prévenir chirurgiens et malades, doit être interprétée comme un signe très favorable, car elle dénote un gros drainage cellulaire) : En fin de la première série de traitements, œdème disparu, suppuration presque nulle, fièvre disparue, pas de gêne respiratoire, pas d'arythmie. Deuxième série de traitements en août : 13 séances. Le 30 août, cicatrisation complète. La cicatrice est blanche et souple, surtout au niveau du coude et des doigts. La malade, qui avait perdu 9 kilogrammes depuis l'accident, a repris 6 kilogrammes.

Obs. II. — Manœuvre de quinze ans, renversé par un autobus, le 15 novembre 1937, entre à Beaujon, Service A. Basset, pour plaie de l'avant-bras qui suppure, avec température, durant six semaines. Cyto-bactériologie : staphylocoques dorés avec nombreux polynucléaires. Du 18 décembre 1937 jusqu'en mai 1938, soigné, *chaque mois*, par 20 lavements et 20 applications locales : aucune intervention chirurgicale secondaire, très bonne cicatrice.

Obs. III. — Homme de quarante-deux ans, pris dans un éboulement le 24 novembre 1937, entre à Beaujon, Service de A. Basset, pour fracture directe du péroné et gros hématome. Ligature de la péronière. Désunion secondaire de la plaie opératoire. Légère suppuration. Cyto-bactériologie : pas de microbes, polynucléaires. Applications locales et lavements d'ozone du 28 décembre 1937 au 15 février 1938, où la cicatrisation se produit.

Obs. IV, — Homme d'équipe de quarante-cinq ans ayant subi un broiement du genou et de la jambe. Amputation de cuisse en novembre 1937. Le moignon suppure depuis trois mois. Soigné à l'ozone du 8 février 1937 au 20 mars 1937 (26 séances). Cyto-bactériologie : streptocoques, staphylocoques dorés, polynucléaires. Excellente cicatrice.

Les aspects successifs de la cicatrisation des plaies ont été décrits par P. Mathis, dans une thèse sur l'ozone faite dans le Service du professeur G. Marion. Pratiquement, nous avons constaté que *l'action cicatrisante de l'ozone est plus rapide que l'action bactéricide :* Au début, nous avons laissé se fermer quelques plaies et fistules qu'il a été nécessaire de réouvrir, soit à la sonde cannelée, soit au bistouri, pour vider des collections sous-jacentes. Il en résulte qu'au cours du traitement d'ozone, il y a intérêt à laisser les plaies largement ouvertes, par un méchage, soit à sec, soit avec du sérum physiologique. Le méchage ne doit être cessé que si les sécrétions sont nulles. De plus, les corps gras, éther, alcool, antiseptiques, etc. sont à supprimer : ils seraient rapidement décomposés par l'ozone. Il en est de même des drains : certaines compositions de caoutchouc sont rapidement pulvérisées par l'ozone.

2° Plaies atones et escarres : 36 cas. — 17 *ulcères variqueux* ont été traités : 7 hommes et 10 femmes. Chez les 7 hommes, la cicatrisation a été obtenue en une moyenne de deux mois ; par contre, 2 femmes sur 10 ont été cicatrisées : j'en ignore les raisons. De plus, sur les 9 malades cicatrisés, il y a eu récidive, dans les quatre mois, chez 4 malades (3 hommes et 1 femme) qui n'avaient suivi aucun traitement de leurs varices ; par contre, les 5 malades, qui n'ont pas eu de récidive, avaient suivi un traitement anti-variqueux. Il apparaît donc que l'ozone n'a eu aucune action sur leur état variqueux chronique, générateur de leurs ulcères. Par le hasard des séries, j'ai soigné 10 *plaies atones du pied* à la suite d'ablations de verrues, soit au bistouri, soit à l'électro-coagulation. Dans 8 cas (et en voici des photographies), la cicatrisation a été obtenue en une moyenne de huit

à dix semaines. Les deux autres malades, qui présentaient des troubles marqués neuro-trophiques des membres inférieurs, ont été soignés, en même temps, par l'ozone et les courants exponentiels : un seul a pu être complètement cicatrisé. *Trois escarres sacrées*, de décubitus, ont été asséchées, mais n'ont pas été cicatrisées : le principal résultat a été la suppression des douleurs, ce qui ne saurait étonner certains stomatologistes qui emploient l'ozone comme analgésique et aussi comme anesthésique local. Enfin, 6 *fissures anales*, sans état hémorroïdaire, ont été indolores dès la première séance et cicatrisées en vingt à trente jours de traitement : cette malade (présentée) est sans récidive depuis deux ans.

3° Fistules et suppurations des parties molles après interventions chirurgicales : 44 cas. — Cette série comprend : 1 fistule du cuir chevelu, 1 fistule du nez après opération esthétique, 2 fistules de la sous-maxillaire (calcul) et de la parotide (abcès), 2 fistules de ganglions tuberculeux du cou, 1 fistule broncho-cutanée, 1 fistule du sein, 1 fistule d'un abcès amibien du foie, 1 fistule après cholécystectomie, 8 fistules après interventions stomacales, 5 fistules après cures de hernies, 2 fistules après appendicectomies, 3 fistules abdominales après interventions sur l'utérus, 1 fistule après colpotomie, 2 fistules ischio-rectales, 1 fistule vésicale après cystostomie, 5 fistules lombaires après néphrectomies, 8 fistules anales, 1 fistule périnéale par abcès urétraux, 1 fistule après opération de varicocèle et 6 fistules pleurales après interventions pour pleurésies purulentes.

Les 6 fistules pleurales ont été 6 insuccès, au reste chez des malades arrivés à la limite où toute thérapeutique physique, chimique, chirurgicale, ne laisse que peu ou pas d'espoir. Deux malades sont encore en traitement : *une fistule après cholécystectomie* pour calculs dont j'ai présenté l'observation à la Société de Médecine et qui présentait cette particularité *d'un écoulement blanchâtre visqueux* au début des digestions. Cet écoulement, depuis l'ozone, est devenu intermittent, à éclipses, et je pense qu'il serait tari si le traitement avait été plus régulier. Le second cas est une *fistule double cutanéo-bronchique droite :* « Bronchite fétide en 1935 avec abcès sus-hilaire. Abcès de la base du poumon en 1936, ouvert en avant, puis en arrière. Depuis trois ans, deux fistules de 10 à 7 centimètres de longueur, communiquant avec les bronches. Mauvais état général. » Première série de lavements et injections locales en mars 1939 : l'état général est devenu excellent et les fistules sont taries de plus de moitié. Deuxième série de traitements en mai 1939 : la fistule postérieure ne coule qu'un jour sur deux ou trois, la fistule antérieure donne une sécrétion très faible, sans microbes, avec rares éléments cellulaires. Pour injecter directement les fistules, G. Carpentier a construit un appareil producteur d'ozone à doses infinitésimales, respirable et cependant assez actif pour stériliser et diminuer les sécrétions purulentes.

En regard de ces 2 cas, dont le traitement n'est pas terminé et des 6 insuccès des fistules pleurales, les 36 autres malades ont vu leur suppuration tarie et leurs fistules cicatrisées dans un temps moyen de quinze à quarante jours. Les résultats les plus impressionnants ont été, à mon sens, les 5 fistules lombaires après néphrectomies, dont les fistules existaient depuis des années. De suite, je réponds à une objection qui pourrait être faite pour la présence de fils, qui ont été éliminés dans 6 cas et qui auraient pu « s'éliminer seuls, tôt ou tard ». Je pense au contraire que l'ozone a servi par le mécanisme suivant. En injectant l'ozone, sous assez forte pression, on distend au maximum les parois fistulaires, et si un fil est inclus, la distension lui permet de couper le tissu dans lequel il est inclus. Aussi les éliminations de fils ont été, dans les 6 cas, suivies d'une élimination de sang rouge, comme si la section de la paroi avait été suivie d'une légère hémorragie.

4° Fistules osseuses : 23 cas. — 5 fistules du *maxillaire inférieur* après graves accidents dentaires ont été taries et cicatrisées en seize, vingt-huit, quarante, quarante-cinq jours : le cinquième cas, après quatre-vingts jours, présentait, à la radiographie, un gros et trois petits séquestres, qui furent enlevés chirurgicalement : la réunion a eu lieu *per primam*. *Une fistule costale*, chez un médecin, a été tarie et asséchée en deux mois. Ce malade, après une pleurésie purulente en 1930, présentait une ostéite costale avec fistule et sécrétions : opéré en octobre 1939, puis soigné à la Clinique chirurgicale de la Salpêtrière (M. Geismar), puis à Beaujon par injections locales et lavements. Le malade pourra vous dire, lui-même, quel fut l'heureux effet de l'adjonction des lavements pour hâter sa cicatrisation. *Une fistule du coude :* Blessé de guerre de 1918, fracture ouverte du tiers supérieur du fémur droit avec abcès et fistule et opéré neuf fois par Leriche, Plisson, Raffin, Rouvillois. La suppuration dure douze ans et, en 1930, la plaie de la cuisse est cicatrisée. En 1932, ostéo-arthrite du coude : la radiographie ne montre aucun signe radiologique de tuberculose. Résection du coude (Andrieu). Depuis cette époque, 5 fistules qui obligent à un ou deux pansements par jour. Première série d'ozone en juin 1939 : la suppuration diminue de moitié et le membre supérieur a des mouvements beaucoup plus souples. Deuxième série d'ozone en septembre 1939 : 3 fistules sont fermées, les 2 autres donnent si peu de sécrétions que le pansement est renouvelé seulement tous les trois ou quatre jours. Vous verrez sur ce malade le bon aspect de la surface cutanée du coude. 11 *fistules du tibia*. Deux de ces cas sont des fractures ouvertes de Dupuytren sans intervention chirurgicale. Les 9 autres ont été opérés, soit pour des retards de consolidation, soit pour suppuration dès l'accident. L'un d'eux est un cas unique, parce que la suppuration a été tarie et la cicatrisation obtenue par un *traitement uniquement intestinal d'ozone*, sans aucune application locale.

C'est un jeune homme de dix-huit ans, entré à Beaujon pour fracture ouverte du tibia. Appareil plâtré : retard de consolidation. Ostéosynthèse par P. Ameline. Ablation de la plaque au début de la consolidation. Suppuration persistante depuis six mois. Début du traitement intestinal d'ozone le 15 juillet 1937. A la huitième séance, fistule tarie et cicatrisation. Par prudence, le traitement est continué les vingt jours habituels. Ce malade présenté pourra vous confirmer cette action d'un seul traitement intestinal. Les 11 fistules du tibia ont donné 7 succès et 4 améliorations très notables : mais, pour ces 4 cas, les microbes avaient disparu des sécrétions qui contenaient encore de rares éléments cellulaires. A la cyto-bactériologie, la flore habituelle a été : streptocoques, staphylocoques dorés, pneumocoques, et dans 2 cas, des colibacilles associés. 3 *fistules du fémur* dont l'une par blessure de guerre de 1917 a été cicatrisée ; l'autre par ostéite, à la suite de piqûres (?) dont la sécrétion, devenue amicrobienne, a été améliorée et une troisième, après intervention sur une fracture du col, n'a pas été améliorée ; enfin deux fistules *d'ostéo-arthrites tuberculeuses*, l'une du genou, très améliorée, puis partie à Berck ; l'autre de la sacro-iliaque, avec gros abcès plusieurs fois ponctionné, puis fistulisé depuis un an et demi, tarie et cicatrisée par l'ozone en deux mois.



Dans l'ensemble, sur ces 150 cas de chirurgie générale, non sélectionnés, j'ai constaté 80 p. 100 d'asséchements et de cicatrisations, 10 p. 100 d'améliorations notables et 10 p. 100 d'insuccès. Devant ces chiffres tombe l'objection, fréquente, de « coïncidences ».

Le pronostic et la durée du traitement sont conditionnés par : l'âge du malade, les tares actuelles ou antérieures, l'ancienneté de la lésion, l'espèce microbienne en cause et les associations microbiennes, la virulence des germes vérifiée à la cytologie ou à l'inoculation au cobaye, l'état normal, ou anormal, des organes d'excrétion : foie, intestin, rein ; la formule leucocytaire sanguine, la possibilité de rétablir l'équilibre acido-basique sanguin et urinaire, etc. Ces facteurs, dans une étude générale, ne peuvent être qu'énumérés : dans chaque cas particulier ils prennent leur valeur vraie. Au point de vue technique, la régularité du traitement est un facteur capital : le traitement doit être quotidien, ininterrompu, pour chaque série de vingt jours.

Un même chiffre de 80 p. 100 de succès est donné, en chirurgie vétérinaire (ce qui pourrait être un chapitre de chirurgie expérimentale), sur des chiens et chats, porteurs de plaies, suppurations, fistules et traités par l'ozone, par un vétérinaire parisien F. Méry dans un travail à l'Académie vétérinaire de France sur huit années d'ozonothérapie et par R. Haegeli, de la Clinique du professeur V. Robin, d'Alfort, dans une thèse sur l'ozone (Paris, 1939).

Restent les questions de théorie et de pratique de l'ozone : dans plusieurs mémoires j'ai essayé de préciser :

La nature de l'ozone médical. — L'ozone médical est, en réalité, un mélange d'oxygène et d'ozone : d'oxygène dans de fortes proportions : 95 à 99,995 p. 100 et d'ozone dans de faibles proportions 5 à 0,005 p. 100. La proportion d'ozone par rapport à l'oxygène est dénommée *concentration.*

Le mode actuel de production de l'ozone. — Durant très longtemps, l'ozone médical a été produit par le passage, sur des effluves électriques, soit de l'oxygène de l'air atmosphérique contenant une proportion *d'azote* (79 p. 100), soit de l'oxygène du commerce, contenant lui aussi, une certaine proportion d'azote. En produisant et en employant l'ozone, on produisait donc et on employait des composés nitreux (protoxyde d'azote, anhydride azotique), corps éminemment toxiques et corrosifs pour la peau et les tissus, ce qui avait fait abandonner la méthode. *Actuellement*, l'ozone médical est produit par l'oxygène N, obtenu par évaporation de l'air liquide à — 142° et ne contenant que des traces ou pas d'azote, gaz pratiquement pur, livré titré à 99,8 p. 100. De la sorte, nous n'avons plus à craindre les accidents ou incidents qui étaient dus aux oxydes concomitants de l'azote.

La posologie actuelle de l'ozone médical. — Durant très longtemps les instruments de mesure volumétrique et pondéraux ont été inexistants. *Actuellement*, nos constructeurs français ont mis au point des appareils permettant de savoir exactement le *volume*, sa *concentration* en ozone et, par suite, le poids en ozone du mélange gazeux, oxygène-ozone, employé.

L'action bactéricide de l'ozone. — Tous les auteurs (et nous avons une bibliographie incomplète des travaux) sont d'accord pour une durée de six à vingt minutes pour détruire tous microbes aérobies ou anaérobies. A Beaujon, nous avons vérifié ces résultats, mais en employant *in vitro* les mêmes concentrations d'ozone employées *in vivo*. Le streptocoque, le pyocyanique, le colibacille sont très sensibles à l'ozone ; le staphylocoque et surtout le staphylocoque doré sont plus tenaces.

L'action antitoxinique de l'ozone. — Nous avons neutralisé par un barbotage d'ozone les toxines diphtérique et tétanique les plus actives de l'Institut Pasteur. Depuis trois mois, des cobayes sont injectés, tous les quinze jours, sans présenter la moindre intoxication, ni la moindre déchéance physique, contrairement aux témoins qui sont morts avec les signes habituels. Nous commençons des expériences avec la toxine de la gangrène gazeuse.

Le rétablissement de l'équilibre acido-basique. — 9 sur 10 de nos malades étaient *alcolosiques ;* 1 sur 10 seulement était *acidosique.* De façon générale, après ozone, le *p*H sanguin est revenu à la normale de 7,33. De même, le *p*H urinaire est revenu, en l'examinant à la

même heure, à la normale de 5,8 à 6,2. On peut en conclure que l'ozone rétablira l'équilibre acido-basique.

L'importance de l'examen cyto-bactériologique. — Si au cours du traitement on voit diminuer, puis disparaître les éléments cellulaires, poly- ou mononucléaires, on peut annoncer au chirurgien et au malade que l'amélioration est proche : *l'amélioration cytologique précède l'amélioration clinique.*

L'utilité des lavements d'ozone. — Le lavement d'ozone est la base de l'ozonothérapie : les traitements locaux ne sont que secondaires et leur effet est d'autant plus actif qu'ils succèdent à un traitement intestinal. En effet, *après un traitement intestinal d'ozone le sang du malade est suroxygéné.* La preuve en est donnée au spectroréductomètre de A. Walter et l'hémoréductoscope de G. Duflot, par l'augmentation du temps de réduction de l'oxyhémoglobine, dans les quarante minutes qui suivent l'injection d'ozone dans le côlon. Il faut, en général, vingt jours de traitement intestinal pour que le sang soit saturé. A ce moment, il est inutile de continuer le traitement intestinal de l'ozone : le traitement local suffit. Le retour à la normale de l'oxygène du sang est pratiquement de trois semaines, rarement de trois mois : il en résulte que le traitement peut continuer d'agir, même après sa cessation. Pratiquement, *tout le gros intestin doit être rempli et surtout le cæcum,* segment du côlon où sont au maximum microbes et toxines. Cliniquement, la capacité du gros intestin varie d'un sujet à l'autre de 150 à 850 c. c. ; il est facile de le vérifier aux rayons X. La moyenne représente une injection de 400 à 500 c. c. pour remplir le cæcum sans forcer la valvule iléo-cæcale.

La facilité actuelle des injections locales dans les plaies. — Les dispositifs récents de *ventilation centrifuge* permettent d'évacuer au dehors de la salle de traitement l'excès d'ozone, irrespirable, qui rendait, autrefois, l'atmosphère irrespirable pour le malade, l'infirmière et le médecin ; de la sorte, de fortes doses, jusqu'à 70 milligrammes d'ozone par litre peuvent être, à doses progressives, injectées dans les fistules. Ces appareils ont, littéralement, transformé les possibilités d'application locale de l'ozone.

La différence entre l'oxygéno- et l'ozonothérapie. — La molécule d'oxygène comprend deux atomes, soit O^2 ; la molécule d'ozone en comprend trois, soit O^3. De plus, la molécule d'ozone est électrisée par son passage sur des effluves électriques. L'oxygénothérapie apporte donc à l'organisme *un élément chimique,* l'oxygène à l'état naissant, de propriétés très connues, mais l'ozonothérapie apporte en plus et surtout *un élément physique,* l'électron négatif, qui porte au maximum les propriétés de l'oxygène naissant. On connaît, en effet, cette remarquable propriété de l'électricité de se transformer, immédiatement, en toutes sortes d'activités, mécaniques, calorifiques, actiniques et autres. Le fait est d'autant plus important qu'elle active un oxygène déjà par

lui-même avide de toutes combinaisons oxydantes, en conséquence bactéricide et anti-toxinique. Au reste, l'un des promoteurs de l'oxygène, R. Bayeux, dès 1915, préconisait l'ozone dans toutes les suppurations de préférence à l'oxygène dont les propriétés bactéricides sont très nettement inférieures.

En conclusion, après trois ans et demi de pratique à Beaujon, la théorie de l'ozone, bactéricide et anti-toxinique, a été vérifiée par les résultats cliniques et biologiques, et sous réserves du mode actuel de production de l'ozone et de sa posologie clinique. Cette méthode pourrait, je crois, rendre, à nos blessés, les plus grands services.

RÉFÉRENCES BIBLIOGRAPHIQUES

1° *Technique de l'ozonothérapie :*

CARPENTIER (G.). — Ventilateur centrifuge pour faciliter les applications directes d'ozone dans les plaies chirurgicales. *La Presse Médicale*, 14 janvier 1939.

AUBOURG (P.). — L'ozone médical : production, posologie, modes d'applications cliniques. *Bulletin Médical*, 15 octobre 1938.

2° *Action bactéricide et antitoxinique de l'ozone :*

AUBOURG (P.). — Contrôles biologiques de 119 cas de colibacillose traités par l'ozone à Beaujon. *La Presse Médicale*, 24 décembre 1938.

AUBOURG (P.) et GÉRARD (L.). — Modifications du sang et du *p*H après ozonothérapie. *La Médecine*, juin 1939.

WULLIEMOZ (C.), RAVINA (A.), et AUBOURG (P.). — Action de l'ozone sur la toxine diphtérique. *Société de Biologie*, 1er juillet 1939.

3° *Suppurations et fistules des parties molles. Traitement par l'ozone :*

AUBOURG (P.). — Fistule lombaire après néphrectomie. Traitement par l'ozone. *Soc. de Médecine*, 8 avril 1938 et *Soc. d'Urologie*, 11 juillet 1938.

AUBOURG (P.). — Suppurations et fistules des parties molles après interventions chirurgicales. *Soc. de Médecine de Paris*, 10 mars 1939.

4° *Fistules osseuses :*

AUBOURG (P.) et HENNION (P.). — Fistule osseuse du maxillaire inférieur, traitée par l'ozone. *Soc. de Stomatologie*, 20 juillet 1937.

AUBOURG (P.) et BALDENWECK (L.). — Suppurations chroniques après mastoïdectomies ou évidements pétro-mastoïdiens traités par l'ozone. *Soc. de Laryngologie des Hôpitaux*, 21 juin 1937.

M. **Chevrier :** Une chose me surprend dans la communication de M. Aubourg, c'est la destruction par l'ozone des microbes aérobies. Pour les anaérobies, c'est assez naturel. Pour les aérobies, c'est plus étonnant et spécialement le pyocyanique dont on sait la force de pullulation. Incidemment je signale qu'il est facile de se débarrasser du pyocyanique, malgré son exubérance, en deux jours, par un pansement avec de l'alcool boriqué saturé.

Les résultats apportés par M. Aubourg sont difficiles à juger parce qu'ils ne sont pas systématisés en classes comparables : on ne peut considérer à la fois les lésions cutanées, les lésions osseuses ou articulaires, les fistules pleurales, les fistules cholécystiques ou autres fistules profondes.

Par ailleurs, je dois avouer que les résultats présentés par les photographies qui ont passé parmi nous (un délai de trois ou quatre mois pour guérir une plaie cutanée de l'avant-bras) ne me semble pas un résultat merveilleux ; de même deux mois pour une fissure anale qu'une dilatation aurait guérie en moins de huit jours.

Je voudrais par contre demander à M. Aubourg s'il a traité par lavement d'ozone de grosses lésions pulmonaires (congestion pulmonaire et œdème) où l'anhématose peut entraîner la mort : l'ozone rectal, en augmentant la quantité d'oxygène dans le sang et en empêchant la mort par asphyxie, pourrait permettre à certaines lésions pulmonaires aiguës de s'améliorer et peut-être de guérir. Evidemment on peut faire dans ces cas l'oxygénothérapie pulmonaire, mais l'absorption d'oxygène gênée au niveau de la muqueuse trachéobronchique, inondée par l'œdème, serait peut-être plus facile par absorption rectale de l'ozone.

Cette thérapeutique serait à étudier tout spécialement dans les circonstances actuelles, où il se peut qu'un jour nous ayons à soigner des intoxiqués avec grosses lésions pulmonaires aiguës.

M. **Aubourg** : Si l'acide borique détruit facilement le pyocyanique, comme le dit M. Chevrier, c'est que, probablement, il a un pouvoir identique à celui de l'ozone, d'acidifier toxines et sécrétions, *alcalines*, où se trouve le pyocyanique ; le *p*H alcalin des sécrétions devient neutre ou légèrement acide, ce qui nuit au développement des microbes. Ce fait est bien connu pour le colibacille, dont on essaie de diminuer le nombre et la virulence par des médicultures et régimes acidifiants, au moins quelques jours.

J'ai parlé plus haut du rétablissement de l'équilibre acido-basique, après un traitement d'ozone, en particulier dans la neutralisation expérimentale des toxines diphtérique et tétanique. J'aurais pu ajouter que la raison en est dans la transformation d'un *p*H très alcalin (8,3) en un *p*H paranormal (7,3). Les médications et régimes acides sont, *en général*, défavorables aux développements des microbes et à l'activité de leurs toxines.

Quant au traitement des accidents dus aux gaz de bombardement, je n'en ai aucune expérience. Mais j'ai l'expérience du traitement par l'ozone de 7 cas d'intoxications aiguës par gaz d'éclairage, oxyde de carbone et retour de gaz à l'intérieur d'autos. L'action anti-toxinique de l'ozone et la suroxygénation du sang après lavement, ont été très efficaces et très rapides dans 6 cas ; un septième a succombé, qui présentait, dès son entrée à Beaujon, un œdème énorme de la langue.

Synovites tuberculeuses des doigts et de la main, à bacilles bovins, par inoculations accidentelles chez les bouchers,

par MM. **P. Moure, Saenz** et **Morel Fatio.**

Notre attention a été attirée sur une forme spéciale de tuberculose d'inoculation des doigts et de la main, dont l'intérêt réside particulièrement dans la notion étiologique.

Il s'agit en effet d'inoculations accidentelles revêtant un caractère professionnel puisque dans la totalité des cas, les sujets atteints sont des bouchers et que l'identification des souches microbiennes faites à l'Institut Pasteur a toujours mis en évidence un bacille bovin.

Dans nos recherches bibliographiques, nous avons relevé des cas épars de tuberculose d'inoculation, chez des bouchers victimes d'une coupure ou d'une piqûre par esquille d'os, mais nous n'avons pu retrouver dans la littérature médicale aucun cas où la preuve de l'origine bovine de l'affection ait été prouvée avec rigueur.

Le but de cette communication, dont le sujet devait être repris dans le mémoire de médaille d'or de l'un de nous, est d'attirer l'attention sur la fréquence relative de ces tuberculoses accidentelles et sur la nécessité de les considérer, du point de vue médico-légal, comme une maladie professionnelle.

Le 30 octobre 1936, l'un de nous (Moure), fut consulté par un boucher pour une lésion du médius droit, qui présentait tous les caractères d'une synovite fongueuse chronique tuberculeuse. Cette lésion qui datait de plusieurs mois était, paraît-il, consécutive à une piqûre accidentelle par un os. Une piqûre récente dont on voyait la trace sur la pulpe du doigt et qui remontait à cinq jours, avait provoqué dans tout le doigt une poussée douloureuse avec un gonflement plus marqué. Une radiographie montra l'intégrité du squelette. Il n'existait pas d'adénite axillaire.

Devant le caractère un peu anormal de cette lésion, une désarticulation du doigt fut décidée après exploration de contrôle.

Une incision paramédiane palmaire ouvrit la gaine et confirma le diagnostic de synovite fongueuse.

Une désarticulation métacarpo-phalangienne fut aussitôt pratiquée et la cicatrisation normalement obtenue.

Ayant appris par ce boucher que ces lésions n'étaient pas rares aux abattoirs, nous l'avons prié de nous adresser les cas similaires, ce qui nous a permis de recueillir plusieurs observations complètes dans lesquelles la nature étiologique a pu être prouvée par des examens de laboratoire complets.

Voici ces observations :

Observation I. — Mau... (Raymond), trente-deux ans, vient en mai 1937 à notre consultation de Saint-Louis en se plaignant d'une gêne douloureuse des mouvements de l'index droit. Le doigt est augmenté de volume en masse, mais la tuméfaction siège surtout à la base du doigt entre les plis cutanés métacarpo-phalangiens et phalango-phalanginien. Elle prédomine à la face palmaire refoulant les téguments qui sont normaux. Le malade ne souffre pas lorsque le doigt est immobile ; par contre, l'extension complète et surtout la flexion sont limitées et très douloureuses.

Le blessé, qui travaille depuis 1933 aux abattoirs de Vaugirard, ne se souvient pas de s'être coupé ou piqué au cours de son travail. Par contre, il a été amputé de l'index gauche en avril 1935, à la suite d'une coupure septique devant l'articulation entre 1re et 2e phalange, par dent de bovidé. Il s'en est suivi un panaris d'allure torpide, et c'est à la demande du malade qu'un chirurgien pratiqua, un mois après l'accident, l'amputation du doigt.

Notre malade ne présente aucun antécédent de tuberculose viscérale. Cuti-réaction fortement positive.

On pose le diagnostic de synovite bacillaire de la gaine digitale des fléchisseurs de l'index droit, et on propose au malade une intervention qu'il refuse. Mais en octobre 1937, l'état empirant, il se décide à se faire opérer.

Opération (Morel-Fatio). Sous anesthésie générale et bande d'Esmarch, une longue incision sur le bord cubital du doigt, remontant à la paume, découvre la totalité de la gaine, qui est le siège d'une synovite à grains riziformes. Ces grains sont au nombre d'une trentaine. Ils baignent dans un liquide séreux. Les tendons sont intacts.

Synovectomie. Suture sans drainage.

Dans ce cas, comme dans tous ceux que nous rapportons, une portion des tissus atteints est conservée pour l'examen anatomo-pathologique, l'autre est inoculée par voie sous-péritonéale à 2 cobayes. Nous grouperons à la fin de notre exposé les résultats de nos examens.

Le malade sort, sur sa demande, quelques jours après l'intervention, et reprend son travail avant la cicatrisation, contre l'avis formel qui lui est donné. Infection secondaire de la plaie. L'amputation du doigt, devenue nécessaire, est pratiquée. Guérison rapide. Revu en mars 1939, en excellent état.

Obs. II. — Duc... (Emilien), trente-trois ans, est vu pour la première fois en septembre 1937. Il se plaint d'une gêne douloureuse de la flexion du 4e doigt de la main droite, qui apparaît augmentée de volume, à sa base, à la face palmaire.

L'interrogatoire apprend que le malade, boucher aux abattoirs de Vaugirard depuis septembre 1936, s'est piqué au pouce droit, le 28 mai 1937, en désossant un bœuf.

L'éminence thénar et le pouce ont alors augmenté de volume, mais, des bains chauds ont fait céder l'œdème, et le travail a pu être repris le 5 juin. Le 28 juin, sans qu'aucun nouvel accident se soit produit, la main enfle en totalité avec impotence fonctionnelle complète de tous les doigts. Un chirurgien, consulté à ce moment, prescrit des séances de radiothérapie. L'œdème régresse, les doigts retrouvent leur fonction, sauf le 4e ; c'est à ce moment que nous voyons le malade.

Après quelques hésitations, on envisage, malgré la pauvreté des symptômes cliniques, se limitant à la gêne croissante des mouvements du 4e doigt, le diagnostic de synovite, et l'on intervient le 3 décembre 1937.

Opération (Morel-Fatio). Incision latérale, sur le bord cubital du doigt, remontant au cul-de-sac supérieur de la gaine. Celle-ci est le siège d'une synovite fongueuse proliférante, sans épanchement liquidien.

Synovectomie. Fermeture sans drainage.

Fermeture par première intention. Reprend son travail en février 1938 et n'a plus jamais souffert de ce doigt, dont la fonction est parfaite.

Un an après, nous revoyons le malade avec de nouvelles localisations à la même main : index, 3ᵉ doigt, que nous mentionnons seulement, puisqu'il est actuellement encore en cours de traitement.

Obs. III. — Auc... (Gaston), trente-quatre ans, boucher à la Villette, où il travaille depuis sept ans, se fait, le 15 octobre 1937, une piqûre à la face palmaire de la 2ᵉ phalange du médius droit, avec une esquille d'os de bœuf. Aspect inflammatoire, cédant à quelques bains chauds ; puis cicatrisation rapide, et le malade ne cesse pas son travail. Cependant, vers la fin de décembre 1937, le doigt augmente progressivement de volume, en totalité, et les mouvements deviennent douloureux.

Vu la première fois le 1ᵉʳ mars 1938. Le doigt, augmenté de volume en masse à la face palmaire, ne présente aucun signe d'inflammation. La flexion du doigt est très limitée. Pas d'adénopathie satellite. Diagnostic : synovite bacillaire.

Opération (Morel-Fatio) le 5 mars 1938. Incision le long du bord cubital, remontant à la paume. Synovite fongueuse typique.

Synovectomie complète respectant les poulies de réflexion tendineuses. Tendons intacts. Suture hermétique sans drainage.

Revu, tout récemment, avec résultats parfaits.

Obs. IV. — Des... (Jean), boucher, se coupe en août 1938, en désossant une tête de bœuf ; la plaie, très superficielle, coupe transversalement la face dorsale de la 1ʳᵉ phalange du médius gauche. Pansement aseptique. Fermeture complète en dix jours. Mais le doigt enfle progressivement, et il apparaît bientôt une limitation douloureuse de ses mouvements.

Instruits par les cas précédents, nous pensons à une inoculation bacillaire et nous intervenons le 12 octobre 1938.

Opération (Morel-Fatio). Incision le long du bord radial du doigt. Le tissu cellulaire sous-cutané a un aspect fongueux, sur une petite étendue de la face dorsale du doigt, mais les tendons extenseurs et la gaine des fléchisseurs sont intacts.

Ablation de tous les tissus fongueux. Suture sans drainage. Guérison rapide.

Obs. V. — Des... (Paul), vingt-six ans, fils du malade précédent, boucher aux abattoirs de Vaugirard, où il travaille depuis deux ans, se pique le 25 mars 1938 avec un os de bœuf, à l'union de la 1ʳᵉ et de la 2ᵉ phalange du médius droit.

Après une phase passagère d'inflammation locale banale, cicatrisation, mais l'enflure persiste.

Nous le voyons le 5 mai 1938.

Aspect typique de synovite localisée à la gaine digitale du 3ᵉ doigt. Grosse limitation de la flexion. Pas d'adédopathie.

Opération (Morel-Fatio) le 25 mai 1938. La synovlale est bourrée de fongosités qu'on extirpe, en conservant les poulies de réflexion. Tendons une peu dépolis. Suture sans drainage. Le malade reprend son travail un mois et demi après l'intervention. Revu en mars 1939, complètement guéri, flexion et extension du doigt normales et indolores.

Obs. VI. — Bou... (Louis), quarante-huit ans, travaille depuis l'âge de dix-sept ans dans les abattoirs, comme tueur, et comme désosseur. Nous le voyons pour la première fois en septembre 1938, avec une tumeur blanche multifistuleuse du poignet droit.

L'interrogatoire apprend, qu'en 1934, il s'est fait avec un fendoir une section des tendons fléchisseurs du 5e doigt à l'union entre 1re et 2e phalange. La plaie a guéri sans complications septiques, mais le doigt est demeuré raide depuis lors. En 1935, plaie par esquille d'os à la face palmaire de l'index droit. La plaie met deux mois à se cicatriser et le doigt n'a jamais pu plier normalement depuis. Néanmoins, le travail peut être poursuivi sans trop de gêne.

En juillet 1936, fait une chute sur la paume de la main droite ; un cliché pratiqué à cette période n'a montré aucune lésion osseuse. Mais, depuis cette chute, le poignet et la main ont été le siège d'un œdème volumineux, douloureux et persistant ; le travail n'a pu être repris qu'en octobre 1936. Il est poursuivi jusqu'en octobre 1937. A ce moment, le malade se voit obligé d'interrompre toute activité, le poignet devenant de plus en plus raide, tuméfié et douloureux.

En décembre 1937, apparaît un gonflement douloureux du cul-de-sac antibrachial cubital. Une ponction aurait été pratiquée à cette époque et n'aurait pas ramené de pus ; mais le trajet de ponction se fistulise définitivement.

Lors du premier examen que nous pratiquons, en septembre 1938, le poignet est énorme, d'aspect inflammatoire, avec 4 fistules, dont une très large à la face dorsale, 2 à la paume, 1 dans la commissure du pouce. L'impotence des doigts et du pouce est absolue et le poignet bloqué en extension par la contracture et la douleur. Adénopathie sus-épitrochléenne et axillaire douloureuse.

Les clichés montrent la disparition presque totale du carpe ; la décalcification se poursuit sur l'extrémité inférieure des deux os de l'avant-bras.

On hésite à amputer. On tente cependant une résection très large.

Opération (Morel-Fatio) le 19 octobre 1938. Incision dorsale verticale médiane. Après avoir récliné les tendons extenseurs, on résèque à la curette et à la pince-gouge la totalité du carpe et l'extrémité inférieure des deux os de l'avant-bras sur 4 centimètres. Débridement et mise à plat de tous les trajets fistuleux. On referme partiellement l'incision dorsale en laissant dans le foyer trois mèches iodoformées. Plâtre en extension avec fenêtres dorsales et palmaires.

Le malade a été suivi tous les deux jours pendant six mois. Actuellement la cicatrisation est complète, le poignet froid, indolent, non ballant ; si les mouvements de la radio-carpienne et des doigts demeurent très limités, du moins le malade peut écrire sans difficulté et ne souffre pas.

Nous ne voulons pas allonger davantage une liste un peu fastidieuse d'observations cliniques. Leur intérêt, nous l'avons dit, réside dans leur étiologie très particulière.

Dans tous les cas que nous rapportons, une portion des tissus prélevés a été examinée sous le microscope, et a toujours montré des lésions typiques de tuberculose folliculaire sans aucun caractère spécial. L'autre portion, broyée dans un mortier stérile avec du sérum physiologique, a été injectée par voie sous-péritonéale à 2 cobayes. L'identification des souches a été pratiquée au laboratoire des recherches sur la tuberculose (Institut Pasteur), par le professeur A. Saenz.

Sans vouloir mentionner les détails de technique que nous avons précisés ailleurs (A. Saenz et D. Morel-Fatio) [*C. R. de la Société de Biologie*, 30 avril 1938 et 18 février 1939], nous dirons seulement que la totalité des souches ainsi isolées étaient des bacilles tuberculeux

bovins. Ils en présentaient tous les caractères morphologiques et culturaux ; inoculés au lapin par voie sous-occipitale, ils ont déterminé, dans tous les cas, une méningite tuberculeuse typique, alors que, comme l'a montré A. Boquet, le bacille humain inoculé dans les mêmes conditions ne provoque aucun trouble.

Ces tuberculoses accidentelles par inoculation posent au clinicien et au biologiste un certain nombre de problèmes intéressants.

Frappant des adultes ayant toujours vécu à la ville, ayant dans tous les cas que nous avons observés une cuti-réaction fortement positive, ces inoculations sont, sans nul doute, des surinfections et non des primo-infections ; peut-être faut-il voir, dans l'allergie préexistante de ces sujets, un certain état d'immunité relative expliquant le caractère local et peu envahissant des lésions.

D'autre part, nos cas se rapportent tous à des bouchers, travaillant à l'abattoir comme tueurs ou désosseurs, constamment amenés à se piquer ou à se couper avec les instruments qu'ils manient ou avec des esquilles d'os ; en contact, d'autre part, avec des viandes parfois malsaines.

L'accident professionnel est, ici, indiscutable et il serait utile que de nouveaux cas viennent s'ajouter aux nôtres pour éveiller l'attention des médecins légistes sur ce point.

Mais il est intéressant de noter que l'accident initial n'est pas toujours patent et, d'autre part, ne siège pas obligatoirement au point précis où se développera la lésion bacillaire.

Si, dans nos cas III, IV et V, les lésions synoviales ou du tissu cellulaire sous-cutané siégeaient au point même d'inoculation, dans notre cas I (synovite à grains riziformes) on ne retrouve aucun point d'inoculation ; dans le cas II, l'accident initial est une piqûre du pouce droit à laquelle succède un énorme œdème de toute la main puis, un an après, une synovite fongueuse du 4e doigt, et, actuellement, des localisations d'apparitions progressives sur l'index et le médius de la même main. Enfin, notre cas VI (tumeur blanche carpienne à bacille bovin), ne signale, comme accident d'inoculation, que des plaies du 5e doigt et de l'index ; mais peut-être ici le traumatisme carpien, dont il a été secondairement victime, a-t-il joué un rôle localisateur.

Nous pensons que dans ces cas la propagation de l'infection de proche en proche vers des tissus plus profondément situés peut se faire par le mécanime de la progression lymphatique rétrograde, après blocage partiel des voies lymphatiques superficielles au voisinage du point d'inoculation Les travaux de Bartels, de Gabrielle, de Rou. vière, permettent d'y penser, et nous essayons actuellement d'en faire la preuve expérimentale.

Lorsque aucun accident initial n'est précisé, nous pensons que l'inoculation bacillaire peut être due aux micropunctures de la peau, en particulier par les poils des bovidés qui, au cours du travail, s'im-

plantent souvent profondément dans les téguments et ne peuvent être arrachés qu'à la pince.

De l'enquête que nous avons menée dans divers abattoirs, nous avons retiré l'impression que la tuberculose bovine d'inoculation était loin d'être rare, mais était souvent méconnue. L'enchaînement de faits suivants : piqûre septique d'un doigt au cours du travail, infection banale, guérison apparente de cette infection, puis persistance d'un œdème douloureux avec limitation progressive des mouvements du doigt, s'observe assez fréquemment, et se termine trop souvent par l'amputation du doigt à la demande même du blessé. C'est ainsi que notre premier malade (Mau...) avait eu l'index gauche amputé en 1935 sans que la tuberculose ait été suspectée ; c'est dans ces mêmes conditions que nous avons nous-même (P. Moure) amputé, à sa demande, du médius droit, un boucher qui présentait une synovite fongueuse de la gaine digitale de ce doigt avec diffusion du processus bacillaire aux tissus adjacents. Non encore instruit du caractère professionnel de cette bacillose, nous n'avions pas fait pratiquer d'examen bactériologique, mais notre curiosité mise en éveil nous incita à étudier plus complètement les cas suivants et nous sommes arrivés à faire la preuve de l'étiologie de ces synovites tuberculeuses à bacilles bovins observées chez les bouchers.

Nous souhaitons que de tels accidents, dont le caractère professionnel est certain, soient portés à la connaissance des cliniciens et plus particulièrement des médecins chargés du contrôle des abattoirs et des experts d'assurances ; ainsi des cas similaires pourront être groupés et une jurisprudence établie à leur propos, car il est incontestable que ces lésions doivent être considérées comme des accidents du travail.

M. **Mauclaire** : Il est étonnant qu'il n'y ait pas eu de ganglions.

M. **Richard** : Comme complément à la communication de mon ami Moure, je veux apporter 2 cas d'ostéo-arthrite chronique du cou-de-pied ayant semblé débuter par une synovite des péroniers latéraux, mais qui n'étaient arrivés à Berck qu'au stade d'ostéo-arthrite grave. Les traitements habituels (climat, héliothérapie, immobilisation plâtrée) sont restés sans effet. L'un des malades avait un tel état général que j'ai présenté à la famille l'amputation de jambe comme une dernière chance de salut, très précaire à la vérité ; il a néanmoins guéri, et dans un temps relativement court ; je crois qu'il était employé dans un élevage.

Le second malade avait une lésion moins grave quant à l'état général, mais avec, comme l'autre, de vastes ulcérations atones et un œdème considérable.

L'amputation a, de même, amené une guérison. Les examens ont été faits par mon chef de laboratoire d'alors, mon regretté ami Marius

Mozer ; peut-être des examens systématiques plus fréquents nous feraient-ils découvrir plus souvent du bacille bovin, mais le nombre de lapins qu'il faut pour une identification et la longue durée des recherches sont des obstacles aux recherches habituelles.

M. **Mondor :** Je voudrais que Moure nous dît s'il croit que l'inoculation accidentelle a été directement synoviale ou si un chancre d'inoculation a été cutané ou sous-cutané. Dans ces derniers cas, on peut voir (je l'ai vu à deux reprises) se développer une lymphangite tuberculeuse en chapelet, de physionomie clinique si particulière, que la vue d'un seul cas en instruit décisivement. Je ne parle que de tuberculose humaine ; mais, chez les bouchers, à l'avenir, je me souviendrai de ce que Moure vient de nous montrer.

M. **Moure :** Comme l'inoculation tuberculeuse à bacilles bovins n'est vraisemblablement pas une primo-infection, il n'existe pas, comme le signale Mondor, de chancre d'inoculation avec lymphangite et adénite importantes. Dans certains cas, même, il n'est pas possible de déceler de porte d'entrée et nous avons admis la possibilité d'inoculation par les multiples piqûres produites par les poils des bovidés.

L'apparition de la synovite est d'ailleurs souvent tardive et éloignée du point de pénétration des bacilles ; l'inoculation directe de la gaine n'est pas nécessaire.

Je remercie M. Richard d'avoir apporté 2 observations de tuberculose bovine ; dans l'une des nôtres la synovite de la gaine s'accompagna d'arthrite du poignet.

Note sur la localisation musculaire des kystes hydatiques d'après 23 observations recueillies à l'hôpital Sadiki,

par M. **Brun** (de Tunis), membre associé.

La localisation musculaire des kystes hydatiques est très fréquente. Nous avons pu en opérer dans ces dix dernières années et dans le seul service des femmes de l'hôpital musulman de Tunis, 23 cas.

Cette fréquence ne semble pas une notion classique, et nos statistiques comprendraient, sans doute, un nombre bien plus considérable de cas de cette variété de kystes, si tous les porteurs que nous avons observés, s'étaient décidés pour l'opération. Mais pour qu'un consultant consente à l'intervention, il faut que le kyste soit volumineux et gênant, ou suppuré et douloureux, ou mal placé et disgracieux. Peut-être est-ce pour cette dernière raison que les femmes, leur coquetterie aidant, acceptent plus volontiers que les hommes, l'opération.

Voici, résumées, les 23 observations recueillies à l'hôpital Sadiki :

KYSTES HYDATIQUES DES MUSCLES, RECUEILLIS DANS LE SERVICE DES FEMMES DE L'HÔPITAL SADIKI, DURANT CES DIX DERNIÈRES ANNÉES.

I. — *Membre inférieur.*

OBSERVATION I. — A. Z..., n° 1363, quarante ans (Medjez-el-Bab).
Kyste hydatique du quadriceps à droite. — Kyste suppuré renfermant des vésicules flétries et quelques formations calcaires. Evacuation, formolage, fermeture sur drainage. Sortie guérie.

OBS. II. — A. b. B..., n° 3202, trente ans.
Kyste hydatique suppuré des muscles fessiers. — A le volume d'une orange. Incision, évacuation du contenu, drainage. Sortie guérie.

OBS. III. — A. b. M..., n° 688, quarante-cinq ans (Douar-Chott).
Kyste hydatique complexe de la face postérieure de la cuisse gauche. — Kyste du volume des deux poings renfermant un très grand nombre de vésicules filles. On enlève la membrane hydatique mère. Formolage. Fermeture sans drainage. Sortie guérie.

OBS. IV. — K. b. O..., n° 426, vingt-cinq ans.
Kyste hydatique de la cuisse gauche. Kystectomie. — Tumeur de consistance liquidienne au niveau du triangle de Scarpa. Une ponction à la seringue permet de retirer un liquide eau de roche. Intervention immédiate. On dissèque en masse la tumeur qui semble appartenir au couturier, elle se rompt vers la fin de l'opération. On enlève complètement le kyste en réséquant la veine saphène qui lui adhère. Fermeture sans drainage. Guérison sans incident en quinze jours.

OBS. V. — H. b. M..., n° 153, trente-cinq ans.
Kyste hydatique suppuré du quadriceps. — Le début remonterait à quatre ans. Elle aurait déjà été opérée à Sfax il y a deux ans.
A l'heure actuelle, il existe une tumeur rénitente, grosse comme la tête d'un nouveau-né, qui semble incluse dans le quadriceps gauche. La face antérieure de la cuisse est le siège d'une cicatrice opératoire. Tumeur non pulsatile, mobile sur les plans profonds. Pas de ganglions. A l'opération, on trouve un kyste suppuré complexe du quadriceps qui est vidé et drainé.
Le Weinberg négatif. Eosinophilie 1 p. 100. Intradermo-réaction faiblement positive. Sortie guérie.

OBS. VI. — M. b. S..., n° 3033, treize ans (Medjez).
Kyste hydatique de la cuisse gauche. Ablation. — Depuis deux ans s'est développée, sur la face interne du tiers supérieur de la cuisse gauche, une tumeur qui, actuellement, atteint le volume du poing. Partiellement mobile, pseudo-fluctuante, elle s'immobilise pendant la contraction musculaire. Elle ne s'accompagne d'aucune réaction inflammatoire. Pas de ganglion, jamais de température. Etat général excellent.
Intervention. — Ablation d'un kyste hydatique univésiculaire. développé dans l'épaisseur du droit interne. Surjet au catgut sur l'épaisseur fémorale. Crins sur la peau. Sortie guérie.

OBS. VII. — K. b. H..., quarante-cinq ans.
Kyste hydatique de la partie supéro-externe de la cuisse gauche. — Tumeur du volume d'un œuf de poule, siégeant au-dessous et en dedans

de l'épine iliaque antérieure. Tumeur mobile. Sous anesthésie générale, on peut enlever la tumeur qui semble développée aux dépens du couturier. Sortie guérie.

II. — *Membre supérieur.*

Observation I. — F. b. A..., n° 44, vingt-cinq ans.

Kyste hydatique du sus-épineux du volume d'un œuf de poule. On pense à un abcès froid. La ponction ramène un liquide eau de roche. On incise la tumeur, on enlève la membrane prolifère. Formolage, fermeture sans drainage.

Eosinophilie : 3 p. 100.

Weinberg : négatif. Sortie guérie.

Obs. II. — M. b. M..., trente-six ans.

Kyste de la face externe de l'avant-bras droit. — Le début remonte à dix-huit mois. La malade prétend que son coude est devenu depuis cette époque gros et douloureux. La radiographie est négative. On tombe sur un kyste du long supinateur. Kyste complexe.

Devant les difficultés de pratiquer une kystectomie, on se contente d'évacuer le *kyste complexe,* de formoler et de refermer sans drainer. Sortie guérie.

III. — *Paroi abdominale.*

Observation I. — S. b. R..., n° 667, soixante ans.

Kyste de la région épigastrique développé, semble-t-il, aux dépens d'un muscle droit. A été ponctionné plusieurs fois en ville, et le kyste suppuré a le volume d'un œuf d'autruche. Ouverture large. Formolage. kyste complexe. Drainage. Sortie guérie.

Obs. II. — H. b. A..., n° 2061, trente-cinq ans.

Kyste hydatique suppuré de la région hypogastrique. — Volume d'une tête d'adulte. Tumeur dure qui en impose pour un fibrome utérin. Il s'agit d'un kyste suppuré situé dans l'intérieur de la paroi abdominale. Kyste à pus épais, café au lait, non fétide. On enlève la membrane prolifère. Formolage, fermeture sans drainage.

Réunion *per primam.* Sortie guérie.

Obs. III. — O. b. M..., n° 4111, quinze ans (Kalla Djerda).

Kyste hydatique, paroi abdominale, région fosse iliaque droite. Ablation. — Vient pour une tumeur abdominale dont le début remonte à trois ans environ. Elle était apparue spontanément, d'abord petite comme une noisette, puis elle augmenta progressivement jusqu'à atteindre le volume actuel.

Examen. — Tumeur grosse comme une grenade, dure, non douloureuse, mobile et semble adhérente aux muscles de la paroi de la région iliaque droite.

Opération. — Kyste hydatique de la paroi abdominale, région de la fosse iliaque droite, se développant au niveau des muscles de la paroi donnant l'impression d'une tumeur rénale. Evacuation, formolisation, paroi en trois plans. Agrafes sur la peau. Anesthésie générale : kélène et éther. P. M. Brun, aide, M. Ronchot. Sortie guérie.

Obs. IV. — H. C..., n° 2048, onze ans.

Kyste du petit oblique. — Observation superposable à la précédente, mais située à gauche. Sortie guérie.

Obs. V. — K. b. M..., n°. 45.

Kyste en forme d'haltères de la paroi abdominale antérieure. Ouverture, on enlève la membrane kystique. Formolage. Fermeture sans drainage. Sortie guérie.

Obs. VI. — F. b. M. R..., n° 2677, vingt-cinq ans.
Kyste hydatique de la région épigastrique. — Opérée dans une ville de l'intérieur, il y a trois ans, porte une cicatrice. Cette tumeur est si superficielle que la malade n'a pas hésité à la percer elle-même, avec une aiguille. Par l'orifice ainsi pratiqué, il s'échappe encore du liquide clair.
Opération. — On incise l'ancienne cicatrice, on ouvre ainsi la poche qui renferme une grande membrane hydatique. Il semble bien s'agir d'un kyste de la paroi. Formolage, drainage sur lame de caoutchouc. Sortie guérie quinze jours après l'opération.

Obs. VII. — M..., n° 824, soixante-ans.
Kyste de la paroi abdominale. — Kyste complexe de l'hypochondre gauche et situé dans les muscles de la paroi. Ouverture. Formolage, ablation de la membrane prolifère. Fermeture sans drainage. Sortie guérie.

Obs. VIII. — R. b. B..., n° 1436, dix-neuf ans (Ras-Tabia).
Kyste hydatique de la paroi abdominale. Ablation de la membrane anhyste. — Fermeture sans drainage. Depuis trois ans, présente au niveau de la région hypochondrique gauche, une tuméfaction qui d'abord petite atteint maintenant le volume d'un œuf d'autruche. Cette tumeur n'est pas douloureuse. Tumeur oblongue, à grand axe vertical ; régulièrement arrondie. A l'examen, on perçoit une pseudo-fluctuation. Consistance analogue à celle d'un lipome. On pense à un lipome de la paroi abdominale.
Opération. — Incision suivant le grand axe de la tumeur. On tombe sur un kystique hydatique de la paroi abdominale. Incision de la poche kystique. Ablation de la membrane anhyste. Formolisation, fermeture de la paroi par quelques points catgut n° 2. Aucun drainage. Crin sur la peau.
Petits abcès de la paroi. Sortie sur sa demande pour venir faire des pansements.

Obs. IX. — A..., n° 3025, quarante-cinq ans.
Kyste hydatique de la paroi de l'hypochondre droit. — On croit à une vésicule biliaire. Il s'agit d'un kyste du volume d'un œuf de poule situé dans la paroi. Ouverture. On enlève la membrane kystique. On formole et on referme. Sortie guérie.

Obs. X. — H. b. T..., n° 1137, quarante ans.
Kyste du muscle grand droit. — Le volume de la tumeur atteint celui d'une grosse orange. Ouverture, pas de formolisation car le kyste sort entier de sa coque fibreuse. Fermeture de la poche sans drainage. Sortie guérie quinze jours après l'opération.

IV. — *Kyste de la masse musculaire sacro-lombaire.*

Observation I. — H. b. M..., n° 2046, quarante-cinq ans.
Kyste hydatique de la masse sacro-lombaire droite. Extirpation. — Masse ovoïde fluctuante de la région paravertébrale droite, incluse dans la masse sacro-lombaire.
La femme souffre de cette région et l'on constate une rigidité de la colonne faisant penser à un mal de Pott possible. On ponctionne pour-

vérifier l'abcès froid. Evacuation de quelques centimètres cubes de liquide eau de roche faisant le diagnostic de kyste hydatique de la masse sacro-lombaire droite.

Intervention le 11 *juin* 1937. — Incision verticale paravertébrale. Dissection du kyste après avoir traversé le muscle. Adhérences nombreuses qui font qu'on ouvre le kyste. Evacuation, formolage, résection de la poche fibreuse, très adhérente au fond aux apophyses vertébrales transverses et épineuses. Deux mèches d'hémostase, un drain n° 3. Suture partielle. Anesthésie générale. Kélène, éther. Sortie guérie. Dr Coursières, Dr Bège.

Obs. II. — E. b. N..., n° 1076, quarante ans (Siliana).

Kyste hydatique de la masse sacro-lombaire. Excision. — Début de la maladie il y a cinq ans. Apparition d'une tumeur à gauche de la colonne vertébrale dans la région lombaire. A l'entrée, tumeur grosse comme les deux poings, allongée sur le flanc gauche du rachis. Rénitente, légèrement mobile dans le sens transversal.

La radio indique une déviation du rachis sans lésions osseuses.

Opération. — Incision longitudinale, on met à nu un kyste hydatique développé dans la masse sacro-lombaire. On parvient à l'énucléer en totalité. Quelques vésicules s'échappent à la fin de l'opération. Lavage de la plaie au formol. Suture sur les muscles et sur l'aponévrose. Crins sur la peau dans l'angle inférieur. On laisse un petit drain pendant vingt-quatre heures. Sortie guérie.

V. — *Kystes des muscles pectoraux.*

Observation I. — K. b. K..., n° 3861, cinquante ans (La Marsa).

Kyste hydatique du grand pectoral droit. — Ponction, évacuation, fermeture sans drainage. Tumeur dans la région sterno-costale droite supérieure, du volume d'une mandarine. Fluctuante, mobile sur les plans sous-jacents, pas de battements.

On pense à un abcès froid, d'origine sternale ; la ponction permet de retirer un liquide clair, eau d'orange.

Radioscopie. — Rien dans les poumons. L'examen général ne décèle aucune autre poche kystique.

Intervention. — Incision jusqu'au grand pectoral. On arrive facilement sur le kyste, développé dans le grand pectoral, qui est ponctionné, formolé, évacué.

Surjet au catgut sur l'incision du kyste. Fermeture sans drainage. Crins sur la peau. Sortie guérie.

Obs. II. — Z. b. B..., n° 3386, vingt-sept ans (Béja).

Kyste hydatique du grand pectoral gauche. — Ablation et formolage. Il existe sous le sein gauche, développée dans les fibres inférieures du grand pectoral, une tumeur du volume d'un abricot, ronde. Extrêmement mobile, non douloureuse, donnant l'impression de fluctuation. Evolution depuis six mois.

Opération. — On excise un kyste hydatique très étendu et contenant plusieurs vésicules. Après rupture, formolage. Hémostase. Crins sur la peau. A la palpation, le foie paraît normal. Sortie guérie.

Toutes ces observations ont un air de famille, et leurs histoires cliniques sont toutes identiques dans leur simplicité. Le début de l'affection est insidieux et le kyste ne se révèle que lorsqu'il a atteint un certain volume ; jusque-là son évolution est lente, sans douleur, sans

gêne, et les porteurs ne songent à s'en débarrasser que lorsqu'il a pris un des caractères énumérés plus haut.

Nous avons opéré des enfants, des vieillards et trois fois plus de femmes que d'hommes.

La lecture de nos observations nous montre que la localisation la plus fréquente de ces kystes se trouve dans les muscles des parois de l'abdomen, puis dans ceux du membre inférieur, enfin avec une fréquence égale dans les muscles du membre supérieur, du thorax, des lombes. L'examen attentif de nos malades ne nous a pas permis de constater, sauf rare exception, l'existence simultanée de kystes viscéraux. Ces kystes sont très fréquemment des kystes complexes.

C'est un truisme que d'affirmer qu'il faut toujours penser aux kystes hydatiques dans les pays où l'échinococcose est fréquente et c'est malheureusement le cas pour la Tunisie qui paraît être la terre promise pour ce parasite, qui y trouve toutes les conditions requises pour son parfait développement.

Pratiquement peuvent en imposer pour des kystes hydatiques les lipomes, le kyste sébacé et surtout l'abcès froid. Le nombre des ponctions effectuées dans cette dernière hypothèse le prouve péremptoirement.

A ce sujet nous ne craignons pas d'affirmer que la ponction dans les cas qui nous occupent reste le seul moyen efficace d'étayer un diagnostic hésitant. C'est dire que nous ne sommes pas hanté par la crainte, à notre avis excessive, d'accidents graves survenant à la suite de ponctions. Nous n'en avons, pour notre part, jamais observé. Et pourtant nous avons plusieurs fois eu l'occasion d'opérer des cas de rupture de kystes viscéraux et de nombreux cas de kystes ayant suppuré à la suite de ponctions itératives, pratiquées en ville, sans que les malades aient éprouvé d'accidents assez sérieux pour attirer leur attention ou celle de leur médecin.

A notre avis, la gravité de la ponction tient au fait que la tension du liquide intrakystique est énorme et que par l'orifice de l'aiguille, aussi fine soit-elle, le liquide s'échappe en jet, entraînant du sable hydatique, qui peut être la cause d'échinococcose secondaire. La ponction des kystes viscéraux est à ce point de vue redoutable, et des erreurs de diagnostic sont toujours possibles. C'est ainsi que nous avons eu à opérer à Sadiki un kyste du corps du pancréas pris pour un kyste hydatique du lobe gauche du foie, l'estomac avait été transpercé par l'aiguille Dans une observation de kyste de la rate, ponctionné par un médecin en ville, la transfixion de la veine splénique avait déterminé une hémorragie qui faillit être mortelle.

Dans les cas de kystes sous-cutanés ou musculaires, la ponction constitue un risque bien minime, en vérité, à côté des avantages qu'elle offre au point de vue diagnostique, surtout si on ne retire pas l'aiguille qui a servi à la ponction et si on fait suivre cette dernière de l'opération

immédiate. Nous sommes persuadé qu'au cours d'interventions pour volumineux kystes viscéraux, les kystes complexes plus particulièrement, quelles que soient les précautions prises pour protéger le champ opératoire, une certaine quantité de liquide sera toujours résorbée, suffisante en vérité pour produire des accidents, s'ils devaient s'en produire aussi fréquemment que l'affirment certains auteurs.

Les kystes des muscles doivent être traités chirurgicalement. Nous sommes partisans de l'opération minima la plus simple, sous anesthésie locale, si la chose est possible. Opération minima, c'est la règle que nous avons suivie depuis vingt ans pour tous les kystes, quel que soit leur siège et très nombreux (plusieurs centaines de cas), que nous avons eu à opérer.

Nous résumons la technique : ouverture de la membrane fibreuse du kyste que nous débarrassons de son contenu, formolage. Fermeture sans drainage, sauf si le kyste est suppure et fétide. Si la poche est énorme, superficielle, et qu'on puisse en réséquer une partie, c'est bien, mais jamais par principe nous n'avons tenté la kystectomie, à moins que le kyste ne s'énuclée facilement, éventualité rarissime.

La kystectomie doit rester une opération exceptionnelle, à ne pas faire si elle offre la moindre difficulté. Si cette opération, idéale sans doute, n'offrait que des avantages, passe encore, mais il n'en est pas ainsi. Ces avantages ne nous apparaissent pas supérieurs à ceux de l'opération minima, facile, sans mortalité.

En matière de chirurgie des kystes hydatiques, plus encore que dans toute autre chirurgie, le mieux est l'ennemi du bien.

Pendant la durée de la guerre, il ne sera procédé à aucune élection à l'Académie de Chirurgie.

Le Secrétaire annuel : M. L. HOUDARD.

MÉMOIRES

DE

L'ACADÉMIE DE CHIRURGIE

Séance du 22 Novembre 1939.

Présidence de M. RAYMOND GRÉGOIRE, *président.*

PROCÈS-VERBAL

La rédaction du procès-verbal de la précédente séance est mise aux voix et adoptée.

CORRESPONDANCE

La correspondance comprend :

1° Les journaux et publications périodiques de la semaine.

2° Une lettre de M. le Dr Jaoos AÉROPIADÈS (Salonique) posant sa candidature au titre d'associé étranger.

3° Un travail de M. Meyer-May (Hanoï), intitulé : *Note sur une statistique de chirurgie de la rate.*

M. FUNCK-BRENTANO, rapporteur.

Décès de M. Henri Rieffel.
Allocution de M. le Président.

J'ai le regret de vous faire part du décès de notre collègue le Dr Henri Rieffel. Il était né dans le Bas-Rhin en 1862. Il avait fait toutes ses études à Paris sans jamais avoir tout à fait perdu son accent légèrement alsacien. Il fut externe, puis interne des hôpitaux et sortait de l'internat, médaille d'or en 1889.

La même année, il obtenait le titre de prosecteur et se faisait recevoir docteur l'année suivante en 1890.

En 1894, il fait fonction de chef de clinique et devint chirurgien des hôpitaux en 1898 et chef des travaux anatomiques En 1901, il arrivait

Publication périodique bimensuelle.

premier au concours d'agrégation d'anatomie et semblait tout désigné pour la chaire de professeur.

Mais une sorte de révolution dans le mode des études se fit à cette époque. On avait, jusqu'ici, pensé que les études d'anatomie étaient la voie tout indiquée pour conduire à la chirurgie. On crut alors qu'il serait préférable de confier la chaire d'anatomie à un anatomiste pur. On confia donc cet enseignement au Dr Nicolas, de Nancy. Ce choix fit grand bruit à cette époque et fut l'occasion de nombreuses et regrettables manifestations. Cette chaire que Farabeuf avait illustrée, dont tous les chirurgiens de l'époque devaient se dire les élèves, aurait perdu encore de son lustre si le professeur Rouvière n'avait pas remonté son prestige.

Rieffel, après une campagne aiguë, sembla se désintéresser des études anatomiques. Après avoir écrit des travaux importants sur les ganglions de l'aisselle, sur les rapports de l'amygdale et des vaisseaux carotidiens, sur la nature mastoïdo-pétreuse, sur les bourses séreuses du coude, il s'occupa de questions chirurgicales.

Il écrivit un article remarquable sur les affections congénitales de la région sacro-coccigienne, sur l'appareil génital de la femme. On lui doit l'article : « Fractures » du traité Le Dentu-Delbet. Mais son enthousiasme s'était éteint. Il venait de moins en moins à la Société de Chirurgie ; dans les derniers temps, il y paraissait à peine et s'occupait surtout d'assurances.

Il laisse le souvenir d'un chirurgien aimable, mais déçu par la vie. Bien qu'il ait vécu jusqu'à un âge avancé, il est sûrement de ceux qui pensaient en mourant qu'il n'avait pas eu de chance sur la terre.

RAPPORTS

Résection anatomique du lobe gauche du foie pour cancer. Guérison opératoire et survie de cinq mois,

par MM. **J. Meyer-May** et **Ton That Tung**.

Rapport de M. P. Funck-Brentano.

MM. Meyer-May et Ton-That-Tung ont adressé à l'Académie l'observation suivante :

Nous avons été amenés, par nos études antérieures sur l'anatomie du foie, à constater la mobilité du lobe gauche après section du ligament

rond et du ligament triangulaire gauche (1). En outre, l'un de nous, poursuivant des recherches sur la vascularisation de la glande hépatique, se rendit compte de la simplicité que présente sur le cadavre la ligature des principaux pédicules artériels et veineux de ce lobe (2).

Nous attendions l'occasion d'effectuer sur le vivant cette lobectomie qui nous paraissait si simple sur le cadavre.

Elle s'est présentée de la façon suivante :

Mai-Van-Bui, cinquante-quatre ans, entre dans notre service le 1er mai 1939 pour tumeur à l'épigastre. Le début remonte à trois mois et demi environ par une sensation de pesanteur à l'épigastre et en même temps des troubles dyspeptiques. Une dizaine de jours après, le malade constata l'existence d'une tumeur de la grosseur d'une orange, siégeant au-dessous et à gauche de la pointe de l'appendice xiphoïde. La grosseur grossit de jour en jour et c'est à cause de cet accroissement que le malade vient nous consulter. Le malade n'a jamais remarqué ni vomissements, ni régurgitations acides. Il ressent toutefois une certaine pesanteur épigastrique après les repas. Les selles et les mictions ont été normales ; le malade a noté que depuis l'apparition de la tumeur il a un peu maigri.

Rien à signaler dans ses antécédents.

A l'examen, on trouve un sujet maigre avec un état général assez bien conservé. Pas de subictère aux conjonctives.

Le ventre est souple à la palpation. On sent une tumeur au-dessous et à gauche de l'appendice xiphoïde de la grosseur d'un poing, en partie cachée par le rebord costal gauche. La tumeur n'est pas douloureuse ; elle est mate à la percussion, à contours arrondis, de consistance dure et lisse, n'adhérant point au plan superficiel. En décubitus dorsal, la tumeur est très légèrement mobilisable dans le sens transversal et dans le sens vertical. Dans cette position, la limite inférieure de la tumeur est à 6 centimètres environ au-dessus de l'ombilic. Au contraire, dans la position debout, la tumeur descend plus bas et reste distante de 3 centimètres de l'ombilic.

L'espace de Traube est submat. La rate n'est pas palpable ni percutable. La limite inférieure du foie paraît normale.

L'exploration minutieuse du ventre révèle, au niveau de la fosse iliaque gauche, la présence d'un chapelet de ganglions très durs. On note encore la présence de masses ganglionnaires de moyenne étendue aux régions axillaires et inguinales. Rien à signaler à l'examen clinique des poumons.

La colonne vertébrale ne montre aucune déformation et n'est pas douloureuse à la percussion. Les réflexes aux membres sont normaux.

Le toucher rectal montre un rectum normal.

Examen de laboratoire. — Radiologie (Dr Fourneyron).

En scopie, estomac très ptosé, contraction violente injectant le bulbe, mais n'arrivant à faire franchir à la baryte le cadre duodénal qu'au bout de plusieurs minutes d'effort. Allongement de la portion antrale. Parois gastriques paraissant normales. Aucune image d'ulcus.

En graphie, allongement considérable de la portion antrale. Sur le cliché vu en position couchée, remplissage défectueux sur la partie

(1) Huard et Meyer-May. Voies d'accès au cardia. *Annales de la Clinique Chirurgicale de l'Ecole de Médecine*, Hanoï, 1935 ; *Les abcès du foie*. 1 vol., Masson, 1936.
(2) Ton-That-Tung. *Thèse de Hanoï*, en préparation.

moyenne de la petite courbure faisant penser à une compression extérieure de l'estomac.

Autres examens de laboratoire avant l'intervention :

Numération globulaire :

Globules rouges	4.160.000
Globules blancs	6.400
Hémoglobine p. 100	85

Formule leucocytaire :

Neutro	81
Eosino	2
Baso	0
Lympho.	11
Mono	6

Examen des selles : œufs d'ascaris et de tricocéphales.

Urée sanguine	0,25 p. 1.000
Glycémie	1 gr. 36 —

Dans les selles : recherche du sang positive.

Intervention (24 mai 1939). — Opérateur : Meyer-May ; aide : Ton-That-Tung.

Anesthésie locale complétée par quelques bouffées d'éther. Incision médiane sus-ombilicale. On tombe sur une tumeur du lobe gauche du foie grosse comme une orange. On agrandit l'incision jusqu'à l'appendice xiphoïde. Section du ligament rond qui va servir de tracteur. Section du ligament triangulaire gauche qui permet l'abaissement du foie. A ce moment, on peut extérioriser tout le lobe gauche du foie. Ligature des pédicules portes qui sortent du sinus porto-ombilical par deux ligatures en chaîne au catgut 3, ligatures qui coupent le tissu hépatique, mais enserrent fortement les pédicules vasculaires. Section du lobe gauche du foie. Ligatures des veines sus-hépatiques postérieures. Du côté gauche, on sectionne le lobe gauche de manière à laisser une languette triangulaire dont on a fait l'hémostase avec du catgut passé en chaîne, languette qui reste suspendue ainsi au ligament triangulaire gauche. Dans l'ensemble, la résection du lobe gauche a été pratiquée suivant une section cunéiforme. On n'a noté aucune hémorragie. On termine la résection en rabattant la languette triangulaire sur la première tranche de section du foie et l'on péritonise d'une façon parfaite avec les restes du ligament triangulaire gauche et du ligament rond. Petite mèche sous-hépatique. Fermeture au bronze.

Suites opératoires. — Petite fièvre oscillant pendant cinq jours entre 38°8 et 37°8, puis apyrexie complète. Ablation de la mèche au cinquième jour sans aucune hémorragie. Ablation des fils de bronze au dixième jour.

Examens de laboratoire après l'intervention : Dosage des polypeptides dans le sang : 21 milligr. 04 par litre (30 mai 1939) ;

Chlore plasmatique et globulaire : 3 gr. 44 par litre et 1 gr. 41 par litre (27 mai 1939) ;

Urée sanguine (27 mai 1939) : 0 gr. 35.

Examens de sang :

Numération globulaire (24 mai 1939) :

Globules rouges	4.430.000
Globules blancs	16.000
Hémoglobine p. 100	90

Le 27 mai 1939 :

Globules rouges	4.020.000
Globules blancs	10.400
Hémoglobine p. 100	90

Le 3 juin 1939 :

Globules rouges	3.520.000
Globules blancs	9.600
Hémoglobine p. 100	80

Formule leucocytaire : 24 mai 1939 :

Neutro.	89
Eosino.	0
Lympho..	1
Mono.	10

Le 27 mai 1939 :

Neutro.	84
Eosino.	0
Lympho..	9
Mono.	7

Le 4 juin 1939 :

Neutro.	84
Lympho..	4
Mono.	12

Examens anatomo-pathologiques de la pièce (Dr Cong). — Tissu hépatique complètement désorganisé par les phénomènes inflammatoires (hémorragies, infiltration leucocytaire, sclérose) provoqués par la présence de noyaux cancéreux, lesquels sont constitués par des travées de grosses cellules polyédriques à noyaux volumineux, souvent monstrueux ; les mitoses ne sont pas rares ; les noyaux néoplasiques sont séparés des tissus avoisinants par des bandes fibreuses peu épaisses.

Conclusion. — Epithélioma primitif du foie.

Examen des urines après l'intervention (13 juin 1939, P. Cousin). — N total : 3 gr. 22 par litre.

Ammoniaque.	N.	0,390
	NH^3.	0,475
	Urée	0,837

Urée, en grammes par litre	6,25
Acide urique, en gramme par litre	0,20
Chlorures (en NaCl), en grammes par litre	5,38
Phosphates (en P^2O5), en gramme par litre	0,40
Acidités (en P^2O5), en gramme par litre	0,213
Indoxyle, en milligrammes par litre	10
Azote de l'urée brute, en grammes paa litre.	2,91
Azote de l'urée corrigée, en grammes par litre	2,52
Albumine.	Traces.
Urobiline	P.P.

Epreuve au rose bengale (29 juillet 1939) [professeur Massias] : élimination inférieure à 1 milligramme.

Epreuve de galactosurie provoquée : troisième échantillon : 0,268.

	VOLUME en c.c.	CONCENTRATION	QUANTITÉ éliminée
Echantillon I (de 7 heures à 9 heures) . .	90	11,277	1,014
Echantillon II (de 9 heures à 11 heures) .	95	14,217	1,350
Echantillon III (de 11 heures à 17 heures).	80	3,356	0,268
Echantillon IV (de 17 heures à 7 heures).	100	0	»
			2,632
Urines de la veille	500	0,671	»

Coclusions. — Epreuve de rose bengale : normale.

Epreuve de galactosurie provoquée presque correcte, puisque sur le troisième échantillon le malade n'élimine plus que 0 gr. 268.

La radioscopie, pratiquée deux semaines après l'intervention, ne montre aucune déformation du diaphragme. Pas de métastases aux poumons, mais le malade maigrit de jour en jour. Le 8 août, son poids est de 35 kilogrammes, alors qu'à l'entrée son poids était de 39 kilogrammes. Cinq mois après, récidive locale du cancer au niveau de la plaie opératoire. Le malade est sorti dans un état de cachexie prononcée.

Les principales exérèses portant sur le parenchyme hépatique se réduisent à trois grands types :

1° Ablation d'une tumeur pédiculée.

2° Résection partielle du tissu ou clivage.

3° Lobectomie gauche totale.

Cette dernière opération ne nous paraît pas avoir été fréquemment réalisée.

En effet, elle suppose une localisation gauche de la lésion et des conjonctures cliniques, étiologiques et anatomiques favorables.

Nous avons pensé qu'il était intéressant de publier cette technique en soulignant la simplicité d'une intervention faite sans hémorragie grâce à des procédés simplement anatomiques.

Telle est l'observation, au demeurant très complète, qui nous est adressée. Elle pose un triple problème : *Technique*, *physiologique* et *thérapeutique*.

1° Le point de vue technique. — La lobectomie gauche du foie ne constitue pas une intervention nouvelle. En effet, sa conception et sa réalisation chirurgicale heureuse découlent d'un fait capital : *L'indépendance anatomique complète* du lobe gauche quant à sa vascularisation, conséquence de la dualité embryologique du foie. La lobectomie gauche ne retentit en rien sur la vascularisation du reste de l'organe.

Depuis le premier cas de résection du foie réalisée avec succès sur un blessé par balle par Brüns pendant la guerre franco-allemande de 1870, les travaux concernant les hépatectomies partielles se sont multipliés. On ne peut pas ne pas citer les travaux de la fin du siècle dernier portant sur l'hémostase du parenchyme hépatique, ceux de Kousnetzoff et Pensky (*Revue de Chirurgie*, 1896), l'étude expérimentale d'Auvray réalisée dans le laboratoire de Terrier, parue dans la *Revue de Chirurgie* de 1897, le travail d'ensemble sur « Les tumeurs du foie au point de vue chirurgical » publié par Terrier et Auvray dans la *Revue de Chirurgie* de 1898 ; enfin, plus près de nous, l'étude de Walther sur les résections larges du foie, au Congrès français de Chirurgie, en 1913.

On s'étonne qu'en 1911, Klose, de Francfort, ait pu annoncer dans une communication : « Pour la première fois a été exécutée chez l'homme avec succès la résection totale du lobe gauche du foie. » Le chirurgien allemand énonçait en *une* phrase *deux* erreurs. En effet, ce malade opéré « avec succès » mourait trois jours après l'intervention. D'autre part, des lobectomies gauches avaient déjà été réalisées :

En 1888, Langenbuch avait réséqué un lobe gauche contenant une volumineuse tumeur. La pièce opératoire pesait 370 grammes et le malade guérit.

En 1910, un an avant la communication de Klose, Ioukelson, chirurgien de Kief, avait enlevé le lobe gauche du foie pour une lésion que l'examen biologique ultérieur montrait être de la syphilis. La malade guérit.

En 1913, Colleoni résèque le lobe gauche pour un hémangiome caverneux ; la même année, Walther communique à la Société Nationale de Chirurgie le cas d'une malade atteinte de cirrhose hypertrophique parcellaire à laquelle, sous le couvert de points en chaîne au catgut n° 3, il avait prélevé avec succès le lobe gauche pesant 580 grammes. La même intervention est réalisée avec succès par Taddei, en 1931, pour un kyste hydatique et par Lawrence Abel, en 1934, pour un cancer. Enfin, à cette tribune, le 5 juin 1935, mon maître Baumgartner communiquait avec le professeur Noël Fiessinger une très belle observation, dans laquelle la plus grande partie du lobe gauche avait été réséquée.

L'hémostase du lobe gauche, contrairement à celle des autres lobes, est parfois plus facile qu'on ne pourrait le croire. Témoin le cas curieux publié par Chiari en 1908 : un cheminot, ayant subi un violent traumatisme dans l'hypocondre droit, est hospitalisé dans le service

du chirurgien de Strasbourg. Le blessé ne présente aucun signe d'hémorragie interne et meurt trois semaines après d'une maladie intercurrente. Ce n'est qu'à l'autopsie qu'on découvre une section spontanée du lobe gauche du foie demeurée strictement silencieuse. Le tissu hépatique est cicatrisé, l'artère hépatique et les veines hépatiques gauches sont le siège de thromboses terminales, tandis que le canal hépatique est oblitéré par un bouchon cicatriciel.

Meyer-May et Ton-That-Tung préconisent, après sections du ligament rond et du ligament triangulaire gauche (sections qui permettent l'extériorisation de tout le lobe), à droite, la ligature des pédicules portes par des points en chaîne et à gauche le passage de points en chaîne, de manière à laisser à leur gauche une languette triangulaire. C'est entre ces deux « barrages » vasculaires qu'on pratique une résection cunéiforme du lobe. La languette gauche sera appliquée ensuite par rabattement sur la tranche de section droite du lobe.

Caumartin, dans sa thèse de 1929, inspirée par le professeur Pierre Duval, conseille de sectionner d'abord le ligament falciforme, puis les ligaments triangulaire et coronaire gauches sous le contrôle de la vue pour extérioriser le lobe gauche. La section est pratiquée, à gauche, d'une série de points au catgut n° 3, constituant l'hémostase préventive. Ces points, dont les brins sont conservés longs, seront solidarisés avec le grand épiploon qui sera ainsi accolé à la tranche de section hépatique (artifice déjà conseillé par Eiselsberg en 1892).

Caprio, de Montevideo, publie en 1931 un procédé à peu près identique.

Le point technique redoutable de la chirurgie du parenchyme hépatique est l'hémorragie. D'où le soin apporté par les différents auteurs à l'hémostase préventive à l'aide de points rapprochés faits au catgut fort. Pour ce faire, Eiselsberg recommande l'emploi d'une aiguille mousse et Terrier et Auvray celui d'une longue aiguille spéciale. Dans la technique décrite en 1929 par Caumartin, on comprend que l'auteur canadien ait préconisé cette précaution à l'exclusion de toute autre. On s'étonnera que, dix ans après, les chirurgiens de Hanoï n'aient pas eu recours pour la taille intra-hépatique au bistouri électrique, instrument de choix de toute chirurgie de parenchyme. En 1935, M. Baumgartner avait montré combien la section par le bistouri électrique, *sans ligatures préventives*, lui avait procuré une tranche hépatique exsangue. MM. Bréchot et Soupault avaient obtenu le même résultat chez leurs opérés.

La chirurgie du foie est une chirurgie délicate et dangereuse et nous devons féliciter M. Meyer-May et son collaborateur du succès technique obtenu par leur habileté.

2° Le point de vue physiologique. — Le retentissement de la lobectomie sur la fonction du foie a été quasi nul, chez le malade de Meyer-May et Ton-That-Tung. Deux mois après l'opération, l'épreuve

du rose bengale était normale et celle de la galactosurie provoquée à peine modifiée.

Le fait n'est pas pour étonner.

En 1883, Gluck et, en 1889, Poujick, après avoir prélevé à des lapins (dont le foie est multilobé) le tiers et même la moitié du parenchyme hépatique, constatèrent une survie parfaitement normale des animaux d'expérience, survie qu'ils mirent sur le compte d'une régénération hépatique (*Leber recreation*). Carnot et Cornil, en 1922, ont montré qu'il ne s'agissait pas de régénération tissulaire, mais d'hypertrophie compensatrice des lobes restants.

L'hépatectomie partielle peut donc, physiologiquement, être large. « Le pronostic, disait Hanot, dépend non du parenchyme qui a disparu, mais du parenchyme qui reste. » C'est en prévision de cette surcharge de travail imposée aux cellules hépatiques restantes que Caumartin conseille un traitement pré-opératoire par opothérapie hépatique.

La malade de Walther, soulagée de 580 grammes de parenchyme hépatique, présentait ultérieurement une fonction normale du foie. De même, celle de M. Baumgartner, à laquelle il avait prélevé une tumeur de 835 grammes, présentait une galactosurie provoquée à 0 au deuxième échantillon.

3° Le point de vue thérapeutique. — C'est répondre à la question : *le cancer primitif du foie relève-t-il de la chirurgie ?* Si l'on passe en revue les quelques cas publiés on doit avouer sa déception. Ce n'est pas l'observation, que je rapporte aujourd'hui, qui modifiera cette note pessimiste. Le malade de Meyer-May et Ton That Tung pesait 39 kilogrammes à son entrée à l'hôpital, trois mois après il ne pesait plus que 35 kilogrammes et cinq mois après il quittait le service dans un état de cachexie prononcée, porteur d'une récidive au niveau de la cicatrice opératoire.

Sept mois après l'opération par lobectomie gauche totale, le malade de Lawrence Abel est en pleine récidive.

Brundschuh, en 1914, étudiant la « chirurgie du carcinome primitif du foie » conclut que pas un malade, chez lequel un examen histologique a affirmé le cancer, n'a survécu plus de deux ans à l'exérèse large.

La chirurgie du cancer primitif du foie autoriserait tous les risques, puisque la lésion, livrée à elle-même, est inéluctablement fatale, si on pouvait affirmer l'unicité du noyau cancéreux. Affirmation bien osée quand il s'agit d'un organe, carrefour habituel des métastases, si richement vascularisé qu'il doit persister un doute sur les migrations des cellules néoplasiques dans l'intimité de son propre parenchyme.

Le cancer primitif du foie revêt, anatomiquement, différentes formes. Dans sa forme *massive*, il échappe à la chirurgie. Dans sa forme *nodulaire*, la moins rare, dans le plus grand nombre de cas,

Terrier considère que les noyaux sont multiples et que le processus cancéreux continuera, après l'opération, son développement dans les noyaux passés inaperçus. La troisième forme est surtout connue depuis la thèse de Jean Cathala (Paris 1921), c'est *l'adénoépithéliome* ou *adénome trabéculaire malin.* Cette forme anatomique rare est la seule qui semble susceptible de pouvoir être saisie à une étape de localisation unique, étape que M. Baumgartner appelle : le stade de « malignité enclose ». Le cas rapporté par M. Baumgartner en 1935 est un succès certain puisque sa malade était en parfaite santé trois ans et quatre mois après l'opération.

Mais à côté de ce cas, peut-être unique, que de résultats tardifs malheureux même lorsqu'il s'agit d'adénomes malins. Si on élimine les observations de Nicod et Paschoud et de Chalier et Martin, portant sur des malades vivants quinze mois et huit mois après l'opération, ce qui constitue un délai trop bref pour qu'on puisse parler de guérison, les autres observations comportent une issue mortelle à plus ou moins brève échéance par récidive ou métastase. Les malades du professeur Pierre Duval (in thèse Caumartin), de M. Toupet (in thèse Cathala), de M. Riche, de Kustin, d'Aubertin sont morts de récidive. La fillette de onze ans, porteuse très probablement d'un adéno-épithéliome, opérée par Fèvre en 1934, a été réopérée par lui, quatorze mois après, pour une récidive au niveau d'un ganglion de la grande courbure de l'estomac.

Sauf rarissime exception (visant les cas d'adénome trabéculaire malin), il s'agit donc là de chirurgie expérimentale qui procure, pour reprendre l'expression des auteurs de l'observation rapportée aujourd'hui, « l'occasion d'effectuer sur le vivant une opération qui paraît si simple sur le cadavre ».

Je conclurai avec mon maître Lecène : *C'est une opération bien peu rationnelle, étant donnée l'incertitude extrême du diagnostic de cancer vraiment primitif du foie.*

Je vous propose de remercier MM. Meyer-May et Ton That Tung de nous avoir adressé leur observation.

Un cas de macroglossie congénitale,

par M. **Michaïlowsky** (de Sofia).

Rapport de M. Pierre Brocq.

Voici cette courte observation :

Garçon de six ans, venu à terme, bien constitué, né de parents sains. L'enfant, à sa naissance, tète en enroulant autour du mamelon la partie mobile, procidente de sa langue. Peu à peu, la portion prolabée de la langue augmente de volume et arrive à ne plus pouvoir rentrer

qu'avec difficulté. La salive s'écoule au dehors et la bouche tend à rester ouverte.

A l'âge de six ans, le jeune garçon paraît bien constitué, ne présente pas d'autres malformations, ni de signes de débilité mentale.

La portion mobile de la langue, considérablement hypertrophiée, pend hors de la bouche. La salive s'écoule continuellement au niveau des commissures labiales. Sur la partie prolabée, la muqueuse linguale est épaissie, couverte d'amas jaunâtres, et, par place, kératinisée. Les incisives inférieures, incrustées de tartre, sont déviées en bas. L'aspect est hideux.

La voix est nasonnée. La déglutition des liquides est difficile. La mastication est laborieuse ; l'enfant est obligé de refouler les aliments dans sa bouche et de les y maintenir pour les mâcher et les avaler.

Intervention le 28 août 1936. Après désinfection soigneuse de la bouche, pendant quelques jours.

Anesthésie : éther. Position demi-assise. Après avoir disposé deux pinces de Kocher en angle, de façon à faire une hémostase provisoire, on pratique une résection cunéiforme de toute la partie antérieure prolabée et hypertrophiée de la langue. Ligature de deux petites artérioles sur les tranches de section. Réunion des deux tranches au catgut.

Suites opératoires : Lavages fréquents de la bouche à l'eau oxygénée. Alimentation liquide à la sonde dès le sixième jour.

Le quinzième jour, le petit malade quitte l'hôpital en excellente santé. Il peut, dès cette époque, se nourrir facilement avec des liquides et des purées.

A cette intéressante observation il manque, toutefois, un examen histologique du coin lingual réséqué et des renseignements sur les suites éloignées de l'opération. L'examen histologique nous aurait appris s'il s'agissait d'un lymphangiome diffus, ce qui est probable, ou d'un rhabdomyome ou encore d'une hypertrophie musculaire, ce qui est plus rare, ou enfin d'une macroglossie neuro-fibromateuse, ce qui est exceptionnel.

Les suites éloignées auraient été également intéressantes à connaître. Le résultat immédiat était bon, mais s'est-il maintenu ? Après ces interventions pour macroglossie congénitale, ne faut-il pas craindre, dans certains cas, une récidive plus ou moins gênante ?

Je vous propose, Messieurs, de remercier M. Michailowsky de nous avoir adressé cette observation rare, avec, à l'appui, les photographies de son petit malade avant et après l'intervention.

Apoplexie de la vésicule biliaire,

par MM. **Meyer-May** et **B. Joyeux.**

Rapport de M. Pierre Brocq.

Voici une observation rare :

Observation. — Nguyen Van Giao, vingt-sept ans.

Le 27 novembre 1938, cet homme est pris vers la fin d'une partie de

football et alors qu'il n'avait reçu aucun choc important, d'une douleur au creux épigastrique et dans la région sous-hépatique, douleur d'abord sourde, puis qui augmente rapidement, le courbe en deux et l'oblige à s'aliter. La douleur devient de plus en plus atroce. Au bout d'une heure survient un vomissement alimentaire, puis un vomissement d'un bol environ de sang noir.

Quarante-huit heures plus tard, le malade est envoyé dans le service du professeur Meyer-May, à l'hôpital du Protectorat, à Hanoï.

A son arrivée, le facies est pâle, angoissé, livide, couvert de sueur. Les conjonctives et les muqueuses des lèvres sont décolorées. Léger subictère. Douleurs atroces. Vomissements de sang.

Contracture nette, localisée à la région sous-hépatique. Le reste du ventre est souple.

Pouls : 130, mou ; Température : 40° ; Tension artérielle : 11-8 au Vaquez.

Chlore plasmatique : 3 grammes ; Chlore globulaire : 1 gr. 97 ; Urée sanguine : 0 gr. 30. Glycémie : 1 gr. 5.

Formule sanguine :

Polynucléaires neutrophiles	88
Lymphocytes	10
Monocytes	2
Leucocytes	10.000
Globules rouges.	3.360.000
Hémoglobine p. 100	80

Somme toute, gros état de choc, adynamie, avec douleurs atroces, contracture au niveau de la région sous-hépatique et vomissements de sang.

Antécédents. — Quelques crises douloureuses du même type, échelonnées au cours des années précédentes.

Le malade vient d'une région fortement impaludée. Il semble que la rate soit un peu grosse.

M. Meyer-May décide d'attendre.

Le lendemain de l'entrée à l'hôpital, troisième jour des accidents, le tableau clinique est le même, sans tendance ni à l'amélioration, ni à l'aggravation.

Un séro-diagnostic est pratiqué à cause de l'état adynamique : il se révèle positif à 1/100 pour le bacille d'Eberth (le malade avait été récemment vacciné contre la fièvre typhoïde).

Après avoir rejeté le diagnostic de perforation d'un ulcère gastrique, de pancréatite hémorragique, après s'être arrêté d'abord au diagnostic de cholécystite aiguë typhique, l'auteur en vient à l'hypothèse d'un infarctus de la vésicule biliaire, malgré, dit-il, l'existence d'une tension artérielle pas trop basse ou peut-être remontée et l'échec du traitement à l'adrénaline (1 milligr. en deux fois).

Le 2 décembre, au sixième jour des accidents, le mauvais état général persistant, M. Meyer-May décide d'intervenir.

Opération le 2 décembre 1939 : Dès l'ouverture de l'abdomen, une énorme vésicule, de la taille et de la couleur d'une aubergine, s'éviscère spontanément. Le tiers proximal de la vésicule, c'est-à-dire la région du bassinet, est moins violacé que la partie distale.

Pas de lésion ni du pylore, ni du duodenum. Tête du pancréas normale. Pas de calculs biliaires. Un peu de liquide séreux et noirâtre dans le péritoine.

On fixe à l'aponévrose par une couronne de points la partie proximale,

peu transformée, de la vésicule. On ponctionne le fond de la vésicule et l'on retire 200 c. c. d'un mélange de sang et de bile. On résèque la portion noirâtre, extériorisée, de la vésicule.

Culture du liquide retiré : Bacilles Gram-positifs, ne provoquant pas la fermentation des sucres, ne donnant pas d'indol ; type gros bâtonnets et cocci Gram-positif, sans chaînettes ni amas.

Examen cytologique : Quelques globules de pus.

Examen histologique de la paroi de la vésicule : muqueuse fortement congestionnée. Le chorion, dans beaucoup de points, est transformé en un lac sanguin, dans lequel on reconnaît un fin réticulum, formant de larges mailles, occupées par des globules rouges et des leucocytes. Vaisseaux hyperdilatés et remplis de sang.

Le revêtement épithélial desquame par endroits et tombe par lambeaux dans la cavité vésiculaire. Dans certaines zones, des franges privées d'épithélium et en voie de dégénérescence se libèrent totalement de la paroi. D'où des ulcérations fréquentes qui intéressent les couches muqueuses et sous-muqueuses.

En de nombreux points existent des lésions d'infection, caractérisées par la présence d'amas leucocytaires.

Quelques vaisseaux superficiels ont leur paroi rompue.

La musculeuse est assez fréquemment intéressée et, dans les espaces inter-fasciculaires et parfois au-dessous, on observe des plaques hémorragiques puriformes.

La sous-séreuse est fortement épaissie du fait de la considérable augmentation en nombre et en taille des vaisseaux et des capillaires.

Somme toute, infarcissement de la paroi vésiculaire avec accidents secondaires d'ulcération et d'infection.

Suites opératoires : Satisfaisantes. Chute de la température. Amélioration de l'état général. La fistule biliaire se tarit rapidement. Guérison simple.

Au cours de ces suites, on put s'assurer que le malade était bien un paludéen.

A la suite de l'exposé des faits, M. Meyer-May discute la pathogénie des lésions de la vésicule d'une part et l'origine des hématémèses d'autre part

Le qualificatif qui, d'après lui, conviendrait à cette lésion serait celui « d'apoplexie de la vésicule ». Mais la cause de cet infarctus lui paraît bien difficile à établir. S'agit-il d'un choc d'intolérance, dû à des toxines microbiennes ? Doit-on mettre en cause le bacille d'Eberth, qui peut vivre si longtemps dans le cholécyste ? Ou bien faut-il admettre à l'origine de l'apoplexie une phlébite avec thrombose ?

Cette vésicule était gorgée de sang et l'auteur croit que ce sang, refluant dans le duodénum, puis dans l'estomac, était rejeté sous forme de vomissements, interprétation discutable des hématémèses de ce malade.

L'auteur accepte que l'existence des cholécystites hémorragiques est déjà connue (observations de Aubigoux, Mauvais, Loeper et de Sèze, Cornioley, Naunyn, Neusser, etc.), mais, dans aucun de ces cas disparates, l'origine des hématémèses n'a été élucidée de façon précise.

Au total et sans prendre très nettement parti, l'auteur range son

observation dans le cadre des apoplexies viscérales, sur lesquelles M. le professeur Grégoire a si brillamment attiré notre attention.

Je n'ajouterai que de brèves réflexions personnelles.

N'a-t-on pas vu des vésicules noirâtres, en voie de sphacèle, sous la dépendance de phénomènes infectieux au cours de l'évolution d'une cholécystite ? On en a cité, à cette tribune, plusieurs exemples. J'en ai publié moi-même un cas typique. Est-il besoin de faire intervenir un hypothétique choc d'intolérance, d'attendre pour opérer, parce que l'on a pensé à cette pathogénie possible, l'effet d'injections d'adrénaline ?

Qu'il me soit aussi permis d'avancer que l'acte opératoire tardif, pratiqué au sixième jour, n'a peut-être pas permis de retrouver une raison mécanique éventuelle de ces accidents, un volvulus partiel. N'oublions pas qu'il existe dans la littérature des faits très nets de torsion de la vésicule à sa partie moyenne. Le professeur Leriche, ici-même, en a rapporté un exemple convaincant. Une torsion, à la partie moyenne, pourrait expliquer en même temps que la brutalité de la douleur et des vomissements survenus en pleine santé, la limitation des lésions d'infarcissement au fond et à la moitié du corps de la vésicule dans le cas présent.

Quoi qu'il en soit, l'observation de M. Meyer-May méritait d'être connue et discutée. Je vous propose de le remercier de nous en avoir fait part et de le féliciter de son succès opératoire.

La paralysie du sphincter d'Oddi,

par M. **J. Bottin.**

(*Travail du laboratoire de la Clinique chirurgicale de l'Université de Liége.*)

Rapport de M. Pierre Brocq.

La fonction du sphincter d'Oddi est encore fort mal connue. Il est néanmoins vraisemblable que les perturbations de cette fonction retentissent sur le foie, les voies biliaires, le pancréas. Mais on ne sait à peu près rien de précis sur ces troubles. Les investigations, faites au cours des opérations ou des autopsies, n'ont apporté, jusqu'ici, que des résultats confus et discutables. Et cependant, l'importance de ce petit sphincter dans les affections des organes, dont il régit les excrétions (foie et pancréas), ne saurait être mise en doute. Aussi faut-il réserver un bienveillant accueil à tout effort qui tend à rechercher comment réagit ce diaphragme musculaire dans les conditions physiologiques et pathologiques. A ce titre, le travail de M. Bottin mérite de vous être présenté.

C'est à la suite de recherches sur la nécrose aiguë du pancréas que

M. Bottin a été amené à étudier les perturbations de la fonction du sphincter d'Oddi.

Continuant à attribuer à la voie canaliculaire une large part dans le déclenchement du drame pancréatique, l'auteur est arrivé, à l'aide d'arguments anatomiques, cliniques et expérimentaux, à conclure que la pancréatite hémorragique ne pouvait être que bien rarement provoquée par un reflux de bile du cholédoque dans le Wirsung à la faveur d'un obstacle, par exemple d'un calcul de l'ampoule de Vater, ou d'un spasme du sphincter d'Oddi. Pour réaliser les conditions les plus voisines de celles qui ont été accusées chez l'homme de déterminer, dans certains cas, la pancréatite hémorragique, M. Bottin a imaginé « une intubation cholédoco-pancréatique par voie intraduodénale ». Cette opération consiste à insérer, après duodénostomie, une canule à simple courant dans le cholédoque, où on la fixe ; une autre canule coudée est introduite dans le canal pancréatique par voie intraduodénale ; les deux canules sont réunies par un tube de caoutchouc, toujours à l'intérieur du duodénum. Puis on ferme la duodénostomie. Dans aucun cas, bien que la bile et le suc pancréatique viennent en contact, il ne se produit de lésions de nécrose aiguë du pancréas.

On pourrait néanmoins opposer à l'auteur que la bile ne remonte pas dans les voies pancréatiques ou y remonte peu, la pression dans les voies pancréatiques pouvant équilibrer la pression dans les voies biliaires. Enregistrons cependant le fait, qui est intéressant à connaître, malgré que les conditions de l'expérience ne reproduisent pas exactement celles de la pathologie, car la durée du contact entre la bile et le suc pancréatique est relativement courte, le temps que les canules tombent dans la lumière intestinale ; et d'autre part, l'organe visé, le pancréas et ses canaux, tout comme les canaux biliaires, sont sains et non altérés par une sclérose ancienne, comme cela se voit en clinique.

De ces expériences, l'auteur tire la conclusion que la présence d'un calcul enclavé dans l'ampoule de Vater n'est nullement capable d'expliquer la nécrose aiguë par reflux de la bile dans le Wirsung. Néanmoins, la coïncidence du calcul et de la pancréatite est un fait connu : je rappelle que j'en ai publié et reproduit en photographie un exemple typique, qui m'avait été confié par mon ami Rouhier (calcul de l'ampoule de Vater et pancréatite hémorragique de la queue de la glande). Convenons toutefois que de pareils exemples sont rares.



Lorsqu'il n'y a pas de calcul dans l'ampoule de Vater, on a essayé d'expliquer le reflux par le spasme du sphincter d'Oddi, qui empêcherait le flux de la bile et du suc pancréatique dans le duodénum et qui permettrait l'établissement d'une communication prolongée entre

les voies biliaires et les voies pancréatiques. A l'encontre de cette hypothèse, Dercum a observé que la terminaison du cholédoque et du Wirsung est entourée par deux sphincters superposés en 8 de chiffre et dont le supérieur est le plus puissant. Or, sauf exceptions, les deux branches du sphincter se contractent ensemble, de telle sorte qu'un spasme, au lieu d'établir une communication entre les deux canaux, en ferme simultanément les extrémités.



Cette question du soi-disant spasme a semblé à M. Bottin suffisamment importante pour qu'il tente de l'éclairer par l'expérimentation, en mesurant la pression dans la voie biliaire. Après avoir constaté que les différentes techniques déjà connues présentent toutes des causes d'erreurs, il a cherché une méthode de mesure qui réponde aux exigences suivantes : il ne faut pas que le flux biliaire vers le duodénum soit entravé ; l'animal doit être à l'état de veille, en position debout ou en décubitus ventral, et non plus ou moins endormi et couché ; l'appareil qui transmet la pression ne doit pas être influencé par les mouvements de l'intestin ou de l'estomac.

En définitive, l'auteur se sert d'une canule de verre, en forme de T. La branche supérieure, transversale, d'un diamètre intérieur de 2 à 3 millimètres, est introduite, en entier, par une brèche faite dans le cholédoque et fixée dans ce canal, de manière que son extrémité supérieure reste à une petite distance de l'abouchement du cystique et l'extrémité inférieure à une petite distance en amont de l'ampoule de Vater.

La branche verticale vient affleurer exactement la paroi abdominale.

La canule, étant en verre, ne subit pas l'influence des mouvements gastriques et intestinaux.

La branche verticale qui sort de la paroi est reliée par un tube de caoutchouc à un manomètre à eau ou à un style inscripteur sur un cylindre enregistreur.

On attend vingt-quatre, quarante-huit heures et plus si c'est nécessaire, et lorsque l'animal est en bonne santé et qu'il s'alimente, on procède aux enregistrements à l'état de veille, en position debout ou en décubitus ventral, à jeun, après des repas divers, et, somme toute, dans les conditions expérimentales que l'on choisit. Entre les périodes d'enregistrement, on obture la canule et la bile reprend son cours vers le duodénum.

M. Bottin estime avoir réalisé ainsi « une technique qui permet de mesurer la pression de la bile dans des conditions vraiment très proches de l'état physiologique ».

Voici les résultats qu'il a enregistrés :

1° Sur un chien à l'*état de jeûne depuis quarante-huit heures*, la

pression intracholédocienne ne dépasse pas 70 millimètres de liquide physiologique, et on n'observe guère qu'une petite émission par heure de bile vers le duodénum.

2° Si la durée du *jeûne est réduite à vingt-quatre heures*, la pression de la bile atteint de 75 à 100 millimètres de liquide physiologique et un écoulement de 1 à 1,5 c. c. de bile dans le duodénum se produit chaque quart d'heure.

3° *Après un repas complet* (glucides, lipides, protides), la pression s'élève de la deuxième à la troisième heure et atteint 135 à 150 millimètres de liquide physiologique et des éjaculations de bile vers le duodénum d'un volume de 2 c. c. se font toutes les deux minutes. Vers la fin de la troisième heure, la pression tombe et n'est plus que de 90 millimètres à la fin de la quatrième heure ; les émissions de bile reprennent alors le rythme qu'elles avaient avant le repas.

4° Ces chiffres correspondent aux conditions normales. Mais le sphincter d'Oddi peut résister à des pressions autrement élevées.

Pour être renseigné sur la valeur du tonus du sphincter d'Oddi, M. Bottin introduit dans le bout duodénal du cholédoque une canule reliée à une colonne d'eau qu'il suffit d'élever jusqu'au moment où elle s'abaissera brusquement. Ainsi, lorsque l'animal est à *jeun depuis vingt-quatre heures*, la colonne de liquide physiologique peut atteindre 170 à 200 millimètres, avant que le sphincter laisse échapper le liquide vers le duodénum.

En *période de pleine digestion*, le tonus du sphincter d'Oddi équilibre 250 millimètres.

5° *L'ingestion d'une solution de sulfate de magnésie* à 5 p. 100, à la dose de 5 c. c., produit après une demi-heure environ une importante élévation de la pression qui dépasse même la maxima de la période digestive, persiste à un niveau élevé durant une demi-heure à une heure, puis tombe. Pendant qu'agit le sulfate de magnésie, les écoulements de bile vers le duodénum sont plus fréquents et plus abondants.

6° Si *l'on provoque des vomissements par injections d'apomorphine*, et bien que la pression s'élève dans le duodénum, la courbe de la pression intracholédocienne n'est guère influencée et ne subit que de petites oscillations.

7° Si *l'on badigeonne avec de l'HCl à* 5 *p.* 100 *la papille cholédocienne*, on détermine d'abord une augmentation importante de la pression comme s'il se produisait un spasme du sphincter d'Oddi, ainsi que l'ont montré les expériences d'Archibald et Brow. Mais, à l'encontre de ces derniers auteurs, M. Bottin a remarqué que ce spasme était tout passager, si bien qu'après dix minutes, la pression subissait une chute qui la ramenait aux environs de 70 millimètres et que le sphincter d'Oddi ne résistait plus qu'à des pressions inférieures à 80 millimètres. Lorsque, dans ces conditions, on provoque des efforts

de vomissements, il n'est pas rare de voir l'un de ces efforts s'inscrire sur la courbe de pression par une élévation en flèche, « comme s'il existait à certains moments, dit l'auteur, une ascension du liquide duodénal dans le cholédoque, à la faveur d'une paralysie ou parésie du sphincter d'Oddi ».

8° Si l'on détermine, chez un chien, une *cholécystite aiguë* par injection dans la vésicule de cultures microbiennes virulentes et ligature du cystique, et que l'on administre à cet animal un repas par sonde gastrique, on note que, même à l'acmé de la période digestive, la pression dans le cholédoque ne dépasse pas 70 millimètres. Le sphincter ne résiste pas alors à plus de 80 millimètres et il arrive que les efforts de vomissements provoqués influencent fortement la pression.

9° Si l'on déclenche une *nécrose aiguë du pancréas*, en injectant du suc duodénal dans le Wirsung et en liant ce canal, on constate, suivant la localisation des lésions deux sortes de variations de la pression :

en cas de *lésions localisées à la tête de la glande*, la pression s'élève à 160 ou 180 millimètres et la courbe tend vers le plateau. On peut alors élever la pression jusqu'à 250 millimètres, sans que se produise le moindre passage dans l'intestin par suite de l'obstacle mécanique à l'écoulement vers le duodénum. Les vomissements provoqués n'influencent pas la pression ;

dans le cas de *lésions localisées au corps où à la queue de l'organe*, la pression dans le cholédoque est au contraire très basse, 50 à 60 millimètres ; le sphincter ne résiste pas à une pression de plus de 80 millimètres et les vomissements provoqués élèvent parfois brusquement net de la pression.

10° Si l'on réalise *une obstruction intestinale haute*, un peu au-dessous du canal pancréatique principal, la pression, vingt-quatre ou quarante-huit heures plus tard, ne dépasse pas 40 ou 50 millimètres de liquide physiologique. En outre, le tonus du sphincter d'Oddi est très réduit et les efforts de vomissements peuvent provoquer un accroissement net de la pression (fig. 8).



Somme toute, se basant sur la méthode qu'il a imaginée, M. Bottin estime qu'il a mis en évidence, dans certaines conditions expérimentales (cholécystite aiguë, nécrose pancréatique aiguë, occlusion intestinale haute), des exemples de paralysie ou tout au moins de parésie du sphincter d'Oddi. Cette paralysie ou parésie se traduirait à l'occasion d'efforts de vomissements par l'augmentation brusque et importante de la pression intracholédocienne. « Sans pouvoir l'affirmer d'une manière absolue, il est probable, avance l'auteur, qu'à l'occasion de ces efforts de vomissements, une partie du contenu duodénal peut

refluer dans le cholédoque ; il est toutefois bien entendu, ajoute-t-il, que chaque fois que l'animal vomit on n'assiste pas à une élévation de la pression. Mais sur les nombreux efforts de vomissements au cours d'une expérience, on en observe deux ou trois qui sont contemporains d'une élévation brusque et nette de la pression et c'est alors seulement qu'il est permis de penser qu'une petite quantité de suc duodénal remonte dans le cholédoque. Il va s'en dire que chez un animal normal les efforts de vomissements n'ont qu'une influence extrêmement discrète ou nulle sur la pression cholédocienne. »

Tout au contraire, M. Bottin n'a pu démontrer la réalité d'un spasme. L'HCl concentré, au contact de la pupille, ne provoque, répétons-le, qu'un spasme tout passager, suivi presque aussitôt d'une phase de parésie.



Dans le *domaine expérimental*, le reflux duodénal dans le Wirsung a été incriminé dans les expériences de Seidel, puis de Brocq, qui avaient déterminé des nécroses aiguës du pancréas à la suite de ligature haute du grêle.

Dans le *domaine de la clinique humaine*, le reflux duodéno-cholédocien ou duodéno-cholédoco-pancréatique a été invoqué par de nombreux auteurs : Köhler et Beck, Ranzy, Tori, Leveuf, Codman, Béal et Jagoda, Schmieden et Sebening, Heggius, etc. Cependant la preuve certaine de ce reflux n'a pas été administrée. Néanmoins, les examens radiologiques nous ont apporté, à ce sujet, des documents pleins d'intérêt.

En 1921, sur les clichés de l'estomac et du duodénum d'un malade, qui ne présentait aucune affection apparente des voies biliaires, Beal et Jagoda voient une partie du liquide opaque pénétrer dans le cholédoque.

Schmieden et Jagoda observèrent plus tard deux malades, cholécystectomisés plusieurs années auparavant, et chez lesquels la bouillie barytée, introduite dans le duodénum, dessinait la partie basse du cholédoque et du Wirsung.

Tout récemment, Warter et Rousselet, sur un malade mort de nécrose aiguë du pancréas, trouvent un grain d'avoine passé dans le Wirsung, malgré le sphincter d'Oddi.

Rappelons aussi les cas, publiés depuis plusieurs années, de pancréatite aiguë survenue à la suite de l'ascension dans le canal pancréatique d'un parasite intestinal, en particulier d'un ascaris, observations qui viennent à l'appui des expériences déjà anciennes du Professeur Carnot, qui reproduisait la nécrose aiguë en introduisant un fil de soie dans le Wirsung, l'autre extrémité flottant dans le duodénum.

Il semble donc qu'un faisceau de documents, plus ou moins anciens ou récents, tendrait à faire admettre la possibilité d'un reflux du

contenu duodénal dans le cholédoque ou dans le canal pancréatique, dans des conditions encore mal précisées.

M. Bottin s'appuie sur ses expériences personnelles et sur la documentation clinique, qu'il a réunie, pour émettre l'hypothèse que la nécrose aiguë du pancréas pourrait, dans quelques cas tout au moins, être provoquée par ce reflux. Cette hypothèse lui paraît d'autant plus vraisemblable que dans les affections des voies biliaires, dont on connaît la coexistence fréquente avec la pancréatite aiguë, des chirurgiens expérimentés ont signalé parfois une dilatation importante des voies excrétrices de la bile et une véritable béance de la papille cholédocienne. C'est ainsi que la lithiase des voies biliaires, non opérée ou même opérée, créerait des dispositions anatomiques favorables à ce reflux.

Toujours d'après M. Bottin, ces notions viendraient confirmer l'opinion soutenue récemment par Bernhard, lequel attribue la plupart des décès après une opération sur les voies biliaires à des lésions discrètes du pancréas. Elles expliqueraient aussi les nécroses aiguës de la glande chez des malades opérés plusieurs années auparavant d'une affection des voies biliaires. Rappelons que Katsch, au Congrès de Stuttgart (1938), a affirmé que la pancréatite aiguë débutait par des altérations très discrètes, qui progresseraient à l'occasion d'une duodénite, d'une obstruction duodénale avec paralysie du sphincter d'Oddi et reflux du suc duodénal dans le Wirsung. Il ne s'agirait pas d'une simple vue de l'esprit, puisque Lidblom d'une part, Gasbarini d'une autre, auraient montré, par la radiographie, l'association d'un trouble du transit duodénal et du reflux dans le Wirsung. Enfin, M. Bottin, au cours de cinq autopsies de pancréatite aiguë, a observé chaque fois que la papille était rouge et béante.

Or, il suffirait d'un très faible reflux pour déclencher d'importantes lésions. D'après M. Bottin, l'injection de quatre gouttes de liquide duodénal dans le Wirsung du chien produirait une nécrose très étendue, suivie généralement de la mort de l'animal et, chez l'homme, l'auteur calcule qu'une goutte de liquide duodénal activerait 20 c. c. de suc pancréatique et serait par suite capable de provoquer des lésions très étendues.

L'auteur admet, d'ailleurs, que d'autres facteurs que le reflux peuvent agir dans la genèse du drame pancréatique : hyperpression dans les voies biliaires, dans les canaux pancréatiques, stase du suc pancréatique, altérations constantes de la circulation glandulaire et hypérémie.

*
* *

Au total, ce travail nous apporte des résultats dans la mesure de la pression intracholédocienne chez l'animal, au cours de conditions voisines de la normale et d'états pathologiques artificiellement créés.

Ce sont là des données originales à retenir. Comme le dit M. Bottin, ces expériences ne réalisent pas la preuve absolue du reflux duodénal ; elles permettent de le supposer.

Il était, à mon avis, opportun de vous soumettre ce mémoire puisqu'il nous rappelle tout l'intérêt qui s'attache à la physiologie du sphincter d'Oddi et aux traductions cliniques de ses altérations fonctionnelles. La pathologie du sphincter d'Oddi devrait être étudiée de plus près, sur le plan expérimental et sur le plan clinique, quelles que soient les difficultés de pareilles recherches.

Aussi, je vous propose à la fois de remercier M. Bottin de nous avoir adressé le fruit de ses efforts et de le féliciter des premiers résultats qu'il a obtenus.

M. **H. Mondor** : Je crois pouvoir, à l'occasion du rapport de mon ami P. Brocq, évoquer l'observation d'une malade que j'ai suivie depuis deux ans. Je l'opérai, d'abord, d'un ictère par rétention, d'apparence très sévère. L'opération me fit découvrir une lithiase du cholédoque. L'ablation des calculs et le drainage de la voie principale furent très faciles. Comme j'avais remarqué, en cours d'exploration, une augmentation de volume de la tête du pancréas, je l'avais interprétée comme le signe d'une pancréatite chronique. La malade eut une convalescence brillante, reprenant vite du poids. Mais deux ans après, elle vint nous voir avec un kyste de l'abdomen qui était si bas placé que son origine pancréatique ne nous parut pas s'imposer. Cependant son passé incitait à préférer cette hypothèse. Je trouvai bien un kyste du pancréas, mais non pas un faux kyste par pancréatite hémorragique. Un kyste vrai, mais hélas inopérable et dont le prélèvement biopsique fit voir la nature maligne. C'était un épithélioma kystique du type de ceux que M. Hartmann a étudiés autrefois. Des kystes malins du pancréas, c'est le second exemple que je vois, le premier cas était un sarcome kystique.

COMMUNICATION

Hernie diaphragmatique congénitale gauche. Laparo-thoracotomie. Guérison,

par M. **Pierre Duval.**

Je vous communique cette observation non parce qu'elle est une rareté, mais parce que la simplicité extrême de la technique que j'ai employée m'incite à vous présenter certaines réflexions.

OBSERVATION n° 1204, 1939 (résumée). — L... (P.), âgé de trente-deux ans, entre à l'hôpital de Vaugirard pour des vomissements répétés qui surviennent après les repas et que rien n'arrête. Ces vomissements l'ont fait opérer d'appendicite il y a deux ans.

L'examen radiologique révèle une hernie diaphragmatique gauche contenant une partie de l'estomac et l'angle splénique du côlon. De profil la hernie semble plus antérieure que postérieure.

1° Opération le 26 juin 1939 (Merle d'Aubigné). Découverte du phrénique gauche au-dessus de la clavicule. Alcoolisation directe du tronc nerveux.

2° Opération le 28 juin 1939 (Pierre Duval et Merle d'Aubigné). Anesthénie par inhalation à l'éther. Laparo-thoracotomie technique Schwartz, Jean Quénu. Laparotomie gauche oblique partant en bas de la ligne médiane et aboutissant au cercle costal à l'insertion externe du droit.

La réduction de l'estomac, du côlon et de l'épiploon est très facile, aucune adhérence. La coupole diaphragmatique est remontée et immobile. La hernie n'a pas de sac.

Section du rebord costal. Ouverture large du 7e espace intercostal. Pneumothorax progressif total. A l'inspection du thorax, on voit le poumon réduit de volume dans la partie haute du thorax. Le diaphragme est immobile et flasque. L'orifice herniaire n'est pas visible.

Section verticale totale et médiane du ligament triangulaire du poumon. Le poumon est refoulé en haut et en dehors par des champs humides. L'orifice herniaire apparaît, il est exactement pré-œsophagien gauche. Il a 8 centimètres de long sur 5 de large. Suture très facile par 5 fils non résorbables, sans avivement des bords. Le diaphragme immobile se prête à toutes les manœuvres. Reconstitution du ligament triangulaire. Fermeture totale de l'abdomen et du thorax. Aspiration du pneumothorax.

Les suites opératoires ne présentent qu'un léger épanchement pleural séro-hémorragique amicrobien que l'on ponctionne une fois le troisième jour.

Le malade sort guéri le 25 juillet 1939.

Revu au bout d'un mois, il est en parfait état.

La radiographie montre un résultat parfait ; au deuxième mois, le diaphragme est encore immobile mais l'ascension de la coupole diaphragmatique n'est pas importante. Le malade a pu être revu récemment. Le diaphragme gauche a une incursion respiratoire de 2 cent. 5.

Voici les réflexions que cette observation m'incite à vous présenter.

Tout d'abord, la paralysie préalable de l'hémi-coupole diaphragmatique par action sur le phrénique.

Je sais que cette paralysie a été très discutée et critiquée, on lui reproche de provoquer une ascension telle de la coupole diaphragmatique, qu'elle la met pour ainsi dire en dehors des manœuvres opératoires. Cela est peut-être vrai pour la voie abdominale isolée, mais est inexact pour la voie thoracique ou thoraco-abdominale.

Il faut, à mon avis, considérer au contraire que pour ces deux dernières voies opératoires la paralysie de la coupole facilite singulièrement les manœuvres intrapleurales. J'ai opéré autrefois sans paralysie du diaphragme et quand je compare pour la suture le diaphragme

mobile, rythmiquement contracté, arrachant les fils les plus solides, au chiffon qu'il est lorsqu'il est paralysé, chiffon se laissant pincer, attirer, croiser au besoin, suturer en toute tranquillité, je ne puis que déclarer hautement la nécessité de recourir à la paralysie de l'hémi-coupole diaphragmatique. En cela je souscris pleinement à l'avis formel de Harrington.

Trois méthodes ont été proposées pour agir sur le phrénique : l'infiltration cocaïnique : la paralysie est trop passagère pour la solide cicatrisation de l'anneau diaphragmatique ; la phrénicotomie, elle, peut provoquer inutilement la paralysie définitive du muscle, malgré la technique fort séduisante de Harrington (section et suture immédiate du nerf) ; l'alcoolisation directe du nerf découvert au cou : c'est, je crois, la méthode préférable parce qu'elle ne provoque qu'une paralysie temporaire du nerf (quatre mois) et que le muscle retrouve sa parfaite fonction. Je n'ai fait, du reste, que suivre la pratique de certains phtisiologues (technique de Bernon et Campaux).

J'ai pratiqué l'alcoolisation du phrénique deux jours avant la grande opération. Je crois qu'il y a là un sérieux avantage, le malade a ainsi le temps de s'accommoder à son nouveau mode respiratoire et l'avantage est, à mon avis, de qualité.

C'est pourquoi je préfère cette paralysie préalable du demi-diaphragme à la pratique que préconise Menegaux : l'action sur le phrénique au cours même de la thoracotomie, action sur son segment immédiatement susphrénique.

Cette pratique a, du reste, un autre inconvénient, c'est que si, comme je crois qu'on doit le faire, on commence par le temps abdominal, on ne profite pas pendant ce temps capital de la paralysie du diaphragme.

Pour l'opération intrapleurale, la technique a été d'une simplicité très grande.

J'ai opéré sous anesthésie générale par inhalation à l'éther ; pas de baro-narcose ; l'anesthésie a été donnée par un jeune externe, expert il est vrai, mais que je n'ai même pas prévenu que j'ouvrirais la plèvre. Aucun incident ; le rythme respiratoire et la pression artérielle n'ont été en rien modifiés.

Le pneumothorax a été parfaitement supporté ; aussi bien faut-il remarquer qu'il s'est produit au moment du temps abdominal de l'opération, puisque la hernie n'avait pas de sac.

Pour les manœuvres intrapleurales, j'ai opéré comme en chirurgie abdominale ; j'ai refoulé le poumon avec des champs humidifiés, pas de trypaflavine, simplement du sérum physiologique ; j'ai pu couper le ligament triangulaire du poumon, de sa base jusqu'au pédicule pulmonaire et le reconstituer ensuite par suture. J'ai pu prendre avec des pinces les bords de l'orifice diaphragmatique, juste devant l'œsophage. J'ai pu, avec une facilité parfaite, en rapprocher les bords sans aucun

tiraillement, les sutures au fil de lin n'ont provoqué aucune déchirure du muscle, puis j'ai laissé le poumon retomber à sa place normale.

Pour la fermeture du thorax je n'ai pas eu besoin d'instruments spéciaux pour rapprocher les côtes ; deux fils de lin les ont entourées simplement. J'ai reconstitué les muscles intercostaux puis j'ai suturé directement par transfixion le cercle costal cartilagineux.

Après fermeture totale, sans aucun drainage, j'ai aspiré le pneumothorax.

Je n'ai pris aucune précaution contre le refroidissement suivant les préceptes américains, je n'ai pas fait administrer de lavement chaud pendant l'opération.

Mon opéré était dans un fauteuil dès le sixième jour et a voulu rester un mois à l'hôpital, inquiet de sentir à chaque inspiration le ressaut de son cercle costal non encore cicatrisé.

La seule petite complication a été la nécessité de ponctionner au troisième jour un petit épanchement pleural séro-hémorragique, épanchement aseptique dû à la réaction de la plèvre au traumatisme opératoire.

Je vous présente cette observation uniquement à cause de l'extrême simplicité de la technique que j'ai suivie et qui m'a donné un résultat parfait.

J'ai opéré dans l'abdomen et dans la plèvre avec la même technique très simple ; j'ai endormi mon malade comme pour toute la chirurgie courante. J'ai traité la plèvre aussi simplement que le péritoine et le poumon comme tout viscère abdominal ; le pneumothorax a été supporté sans aucune modification du rythme respiratoire ou de la pression artérielle. J'ai refermé le thorax par simple suture, sans employer aucun instrument particulier.

C'est, je crois, vers cette simplicité complète de la technique que nous devons tendre dans la chirurgie intrathoracique et je crois pouvoir répéter aujourd'hui avec plus de force ce que j'ai dit autrefois, il faut opérer dans la plèvre comme dans la cavité abdominale.

Il m'apparaît que la complexité de l'anesthésie, des manœuvres, des instruments en chirurgie endothoracique actuelle tient à ce que nous la considérons trop comme une chirurgie particulière nécessitant toutes ces particularités.

Ne sent-on pas dans l'air, si j'ose dire, une sorte de tendance vers la spécialisation en chirurgie thoracique et pulmonaire, et n'entrevoyons-nous pas la création d'un corps de thoraco-, de pneumo-chirurgiens ?

Déjà nous nous sommes débarrassés de toute la complication de la chirurgie endothoracique allemande. Il faut, à mon avis, en chirurgie thoracique, tendre vers la simplicité de la technique. La chirurgie endothoracique relève de la technique chirurgicale générale, elle doit arriver à sa magnifique simplicité.

L'opération que je vous présente avec son résultat parfait me permet, je crois, de défendre devant vous cette proposition.

M. **Maurer** : Je voudrais dire un mot à propos de la paralysie du diaphragme obtenue soit par la cocaïnisation du nerf phrénique, soit par son alcoolisation. La durée de cette paralysie est tout à fait différente suivant les cas. J'ai fait des novocaïnisations du nerf phrénique à des malades qui, cinq à six semaines après, présentaient encore une paralysie persistante du diaphragme.

En ce qui concerne les alcoolisations du nerf phrénique, il y a lieu de tenir compte de sa constitution. Si on pratique cette alcoolisation sur un nerf phrénique entièrement constitué (et sur une longueur de 1 centimètre, par exemple), on obtient une paralysie qui peut durer un an et demi ou deux ans et peut-être davantage.

Une novocaïnisation bien faite durant souvent quatre semaines environ, je ne sais pas si dans le cas particulier rapporté par M. Duval cette novocaïnisation n'aurait pas pu être envisagée.

M. **Chifoliau** : J'apporte l'observation d'un malade que j'ai opéré de hernie diaphragmatique gauche par voie combinée, sous l'anesthésie à l'éther, sans alcoolisation préalable du phrénique et qui a guéri simplement, sans complication.

Le patient est un homme de trente-neuf ans qui reçut, en 1928, au cours d'une rixe, un coup de couteau au niveau du 10e espace intercostal gauche, sur la ligne axillaire. L'épiploon sortait par la plaie. Un médecin rentra l'épiploon et mit quelques points sur la peau.

Deux mois après, le patient commença à souffrir de crises d'étouffements qui n'étaient calmées que par la position « tête en bas ». Les crises se produisaient chaque fois que le malade prenait des aliments solides. L'ingestion de liquides ne déterminait pas de troubles. Pendant dix ans, le patient resta dans le même état se privant d'aliments solides le plus possible.

Il entra à l'hôpital Saint-Louis, le 10 octobre 1939, réclamant un traitement chirurgical qui lui avait déjà été conseillé, il y a deux ans, après un examen radioscopique pratiqué en ville. Mais jusqu'alors il n'avait pas voulu être opéré.

L'examen radiologique pratiqué le 13 octobre 1939 par le Dr Schwartz, assistant de radiologie à l'hôpital Saint-Louis, donne les renseignements suivants :

Légère dilatation de l'œsophage.

Le remplissage s'effectue par un conduit œsophagien allongé et dont le tiers inférieur longe la grande courbure gastrique.

L'estomac présente une torsion sur son axe vertical. La région pylorique, le pylore et le bulbe sont en rétro- et latéro-position gauche. En mettant le malade en oblique antérieure gauche, le cadre duodénal se dégage.

La couche de gélobarine est surmontée d'une poche gazeuse qui s'élève jusqu'à mi-hauteur de la région du ventricule gauche.

Un deuxième examen du 16 octobre montre que l'angle splénique et la moitié gauche du côlon transverse prennent place dans le sac herniaire.

Examen clinique. — Le patient est maigre, pèse 66 kilogrammes, mais a un bon état général.

L'examen de l'abdomen ne donne aucun renseignement. Pas de douleur à l'épigastre ni dans les hypochondres.

Il existe une cicatrice de 3 centimètres dans le 10e espace intercostal, sur la ligne axillaire, cicatrice souple, non douloureuse.

Urée sanguine, 0,40 p. 1.000. Ni sucre ni albumine dans les urines.

Opération le 19 octobre 1939, sous anesthésie à l'éther.

Dans le but d'explorer complètement l'état de l'estomac, je pratique d'abord une laparotomie sus-ombilicale médiane large.

Sous le foie, je ne vois d'abord pas l'estomac. Je reconnais, tout à fait à gauche, l'extrémité pylorique de l'estomac. A gauche de l'œsophage, masqué par des adhérences épiploïques, je suis le contour d'un orifice. Les adhérences sont libérées lentement et progressivement. La main insinuée très en arrière pénètre dans un vaste orifice, d'où elle ramène un énorme paquet d'anses intestinales grêles, libres, non adhérentes. Puis en partant du pylore et progressivement par des tractions assez fortes, j'amène un gros estomac dilaté qui était logé au-dessus du diaphragme et a une grande tendance à remonter dans le thorax.

Mais la partie postérieure et gauche de l'orifice diaphragmatique est encore masquée et remplie par la rate et le côlon gauche qui refusent de s'abaisser. Dans ces conditions, il devient nécessaire de compléter la laparotomie par une incision thoracique. Je sectionne la paroi abdominale, le rebord costal, le 8e espace intercostal et prends une vue large sur la face supérieure du diaphragme. Il n'y a aucune réaction respiratoire au moment où le thorax est ouvert. Je n'ai pas vu le poumon, rétracté sans doute très haut.

Une grosse adhérence existait entre l'angle gauche du côlon et la face interne de la cage thoracique au niveau de la cicatrice cutanée. Je libérai cette grosse adhérence et pus rentrer côlon et rate dans l'abdomen au-dessous du diaphragme. L'orifice diaphragmatique mesurait plus de 15 centimètres et avait une direction oblique en arrière et à gauche.

Le muscle diaphragme était flasque et mince. Je suturai au catgut les contours de l'orifice diaphragmatique, à la fois par la face péritonéale et par la face thoracique, sans aucune difficulté.

Suture de la paroi abdominale et de la paroi thoracique. Pas de drainage de la plèvre. Seulement un faisceau de crins sous la peau, pour prévenir l'emphysème sous-cutané.

A la fin de l'opération, qui avait été longue, le patient était un peu choqué, mais des inhalations de carbogène rétablirent la situation.

Les suites opératoires furent extrêmement simples.

Il n'y eut aucune complication pulmonaire.

Le patient quittait mon service le 12 novembre 1939.

Il s'alimente sans aucune difficulté. Il prend des aliments solides et n'a plus eu d'étouffements.

Une radiographie de contrôle faite le 6 novembre montre que l'estomac est en position normale, avec une grande courbure presque rectiligne et s'évacue normalement.

Le Secrétaire annuel : M. L. Houdard.

Imprimé par l'Ancne Impie de la Cour d'Appel. A Maretheux. Dir., 1. r Cassette, à Paris (France).

MÉMOIRES

DE

L'ACADÉMIE DE CHIRURGIE

Séance du 29 Novembre 1939.



Présidence de M. RAYMOND GRÉGOIRE, *président.*

PROCÈS-VERBAL

La rédaction du procès-verbal de la précédente séance est mise aux voix et adoptée.

CORRESPONDANCE

La correspondance comprend :

1° Les journaux et publications périodiques de la semaine.

2° Une lettre de M. le Dr MALLET-GUY (Lyon), posant sa candidature au titre d'Associé National.

3° Un travail de M. le professeur A. HUSTIN (Bruxelles), Associé étranger, intitulé : *Faut-il filtrer systématiquement le sang conservé à la glacière.*

4° Un travail de M. le professeur René LERICHE (Strasbourg), intitulé : *De la perte de sang occasionnée par les diverses opérations. Contribution à l'étude de la maladie post-opératoire.*

PRÉSENTATIONS D'OUVRAGES

I. Le volume du XIe Congrès de la Société Internationale de Chirurgie.

II. Le Royal Collège of Surgeons of England adresse son « Calendar of 1939 ».

Publication périodique bimensuelle.

RAPPORT

Quelques précisions techniques au sujet de l'anesthésie loco-régionale dans les amputations et les résections des membres,

par MM. **Dubau** et **Bolot.**

Rapport de M. E. Sorrel.

Les médecins capitaines Dubau, professeur agrégé du Val-de-Grâce, et Bolot, assistant de chirurgie des hôpitaux militaires, nous ont adressé un fort intéressant travail sur l'anesthésie loco-régionale dans les amputations et les résections des membres.

M. Breton nous avait déjà envoyé sur ce même sujet un mémoire dont j'ai été rapporteur dans une de nos dernière séances. Les circonstances actuelles donnent un intérêt tout particulier à leurs observations.

A vrai dire, MM. Dubau et Bolot, pas plus que M. Breton, n'ont eu jusqu'ici à amputer ou à réséquer des blessés de guerre mais, préoccupés dès le temps de paix des problèmes que peut poser l'anesthésie chez les blessés gazés, ils ont cherché à préciser quelle était la meilleure technique permettant de procéder, sous anesthésie locale, aux grandes amputations et résections des membres.

Ils ont fait une trentaine d'interventions osseuses importantes dont je donnerai dans un instant le détail, sans compter nombre d'opérations de moindre envergure et c'est le résultat de cette longue expérience qu'ils nous adressent aujourd'hui.

Tout d'abord, ils font volontiers précéder l'anesthésie d'une *injection préparatoire*. Ils ont employé la morphine, la morphine-scopolamine et la morphine-scopolamine-éphédrine. Ils ont parfois aussi, dans le même but, utilisé comme anesthésique de base le Rectanol ou l'Evipan.

L'influence de ces narcotiques diminue d'une façon assez notable les quantités d'anesthésique nécessaires. On les réduit plus encore si, au lieu de faire simplement une anesthésie locale par infiltration des divers plans du membre, on prend le soin d'anesthésier tout d'abord chacun des troncs nerveux dont les branches se distribuent à la région sur laquelle on va opérer.

Certes, cette anesthésie loco-régionale, obtenue partie par infiltration locale, partie par anesthésie tronculaire, est infiniment plus délicate que l'anesthésie par infiltration locale seule. Elle exige de l'opérateur des connaissances anatomiques très précises puisqu'il doit savoir quels sont les troncs nerveux qu'il convient d'insensibiliser et quel est l'endroit de leur trajet où il convient d'injecter la solution d'anesthésique pour y parvenir.

La technique est donc beaucoup plus difficile que celle de l'anesthésie locale par infiltration seule, mais les résultats que l'on peut obtenir par elle justifient amplement cette façon de procéder, car on peut diminuer ainsi de façon considérable les quantités d'anesthésique nécessaires.

M. Breton nous disait, dans le travail que j'ai rapporté dernièrement devant vous, que pour faire une amputation de cuisse il employait, suivant qu'il s'agissait de sujets maigres ou fortement musclés, de 300 à 600 c. c. d'une solution mixte de novocaïne et de percaïne.

MM. Dubau et Bolot, qui se servent soit de novocaïne à 1 p. 200, soit de percaïne à 1 p. 2.000 ou à 1 p. 4.000, n'emploient, pour une opération semblable, que 100 à 200 c. c. Pour une résection du genou, ils n'en utilisent que 100 à 150 : il ont même pu en pratiquer une avec 80 c. c. de novocaïne.

Lorsqu'il s'agit d'une amputation de jambe ou de pied, la quantité de novocaïne ou de percaïne est encore moindre ; pour une amputation de bras, 80 c. c. suffisent et, pour une amputation de l'avant-bras, 50 c. c.

Or, leur expérience porte, comme je l'indiquais tout d'abord, sur un grand nombre de cas ; depuis le 1er janvier 1938 jusqu'au 2 septembre 1939, ils ont pratiqué : au membre inférieur, 5 amputations de cuisse, 11 résections du genou, 1 résection médio-tarsienne, 2 amputations de Syme, 2 arthrodèses sous-astragaliennes et, au membre supérieur, 1 amputation du bras, 3 amputations d'avant-bras, 5 résections du poignet.

Je ne cite que les interventions osseuses importantes et ne fais pas état d'un certain nombre d'autres telles que forage du col fémoral, cerclage de la rotule et de l'olécrâne ou d'opérations portant sur les parties molles articulaires qu'ils ont pratiquées suivant le même procédé.

La façon dont il faut faire l'anesthésie loco-régionale est évidemment variable suivant l'opération envisagée. MM. Dubau et Bolot indiquent de façon très précise les techniques auxquelles ils ont eu recours dans les divers cas que je viens de citer. Je ne les relaterai pas toutes car elles ne sont pas originales et ont déjà été décrites ; mais je voudrais, par quelques exemples, donner une idée de la précision avec laquelle ces anesthésies sont réglées.

Pour l'amputation de cuisse, on anesthésie tout d'abord le fémoro-cutané à son passage entre les deux épines iliaques, puis le nerf crural sous l'arcade de Fallope, puis le nerf obturateur à son passage dans le canal sous-pubien, immédiatement en dessous et en dehors de l'épine du pubis, en piquant de dedans en dehors et de bas en haut.

On anesthésie ensuite le nerf sciatique par une injection faite soit à 3 centimètres au-dessous du milieu de la ligne ilio-trochantérienne

inférieure, soit au-dessous du pli fessier au niveau de l'axe médian de la face postérieure de la cuisse, entre les deux groupes musculaires postérieurs. On complète cette anesthésie tronculaire par une bague d'infiltration faite à quatre travers de doigt au-dessus du tracé circulaire d'amputation. Même chez des sujets très fortement musclés. 200 c. c. doivent suffire pour déterminer une insensibilité parfaite.

Pour l'amputation du bras, on anesthésie le plexus brachial par voie sous-claviculaire et le plexus cervical par infiltration sous-cutanée le long de la clavicule, puis on fait une bague d'infiltration au-dessus du point où doit porter l'incision.

Pour une résection du genou, il faut anesthésier le sciatique au niveau de la face postérieure de la cuisse à l'union du tiers supérieur et du tiers moyen et il est bon de compléter par une anesthésie du sciatique poplité externe et du sciatique poplité interne. 30 c. c. le permettent aisément. Puis, on fait une infiltration circulaire sous-cutanée au-dessus du genou (25 c. c.), puis une infiltration de la masse sous-quadricipitale (50 c. c.), puis, enfin, on anesthésie la ligne d'incision (6 à 10 c. c.), ce qui fait un total maximum de 115 c. c.

L'anesthésie loco-régionale exige donc une quantité d'anesthésique très inférieure à celle qu'exige l'anesthésie locale par infiltration; c'est un avantage incontestable et MM. Dubau et Bolot nous le rappellent fort heureusement.

Leurs remarques judicieuses, les faits personnels nombreux et bien observés qu'ils relatent constituent une excellente contribution à la mise au point de l'anesthésie dans la chirurgie du squelette des membres.

Je vous propose de les féliciter de leur travail et de les remercier pour nous l'avoir adressé.

COMMUNICATIONS

Une réalisation facile et économique d'un éclairage à effet « asciatique »,

par MM. **Capette** et **Auclair**.

Pour différentes raisons, dont la principale est une raison d'économie, nous avons été amenés à réaliser dans notre formation d'hospitalisation, un moyen d'éclairage du champ opératoire. Nous nous sommes inspirés de réalisations déjà vues ou déjà réalisées par nous-

mêmes. A celles-ci, nous avons apporté différentes modifications destinées à rendre aussi parfait que possible l'effet « asciatique » cherché tant pour l'éclairement en surface qu'en profondeur des champs opératoires.

Le montage effectué vise à pouvoir orienter rapidement dans tous les plans que peut prendre une table d'opération la « région focale » lumineuse résultant du croisement de quatre foyers lumineux, la direction générale des rayons lumineux étant fixe par rapport au plan d'un cadre où se trouvent fixées les quatre sources.

Pour cela, nous avons suspendu par quatre contrepoids fixés aux

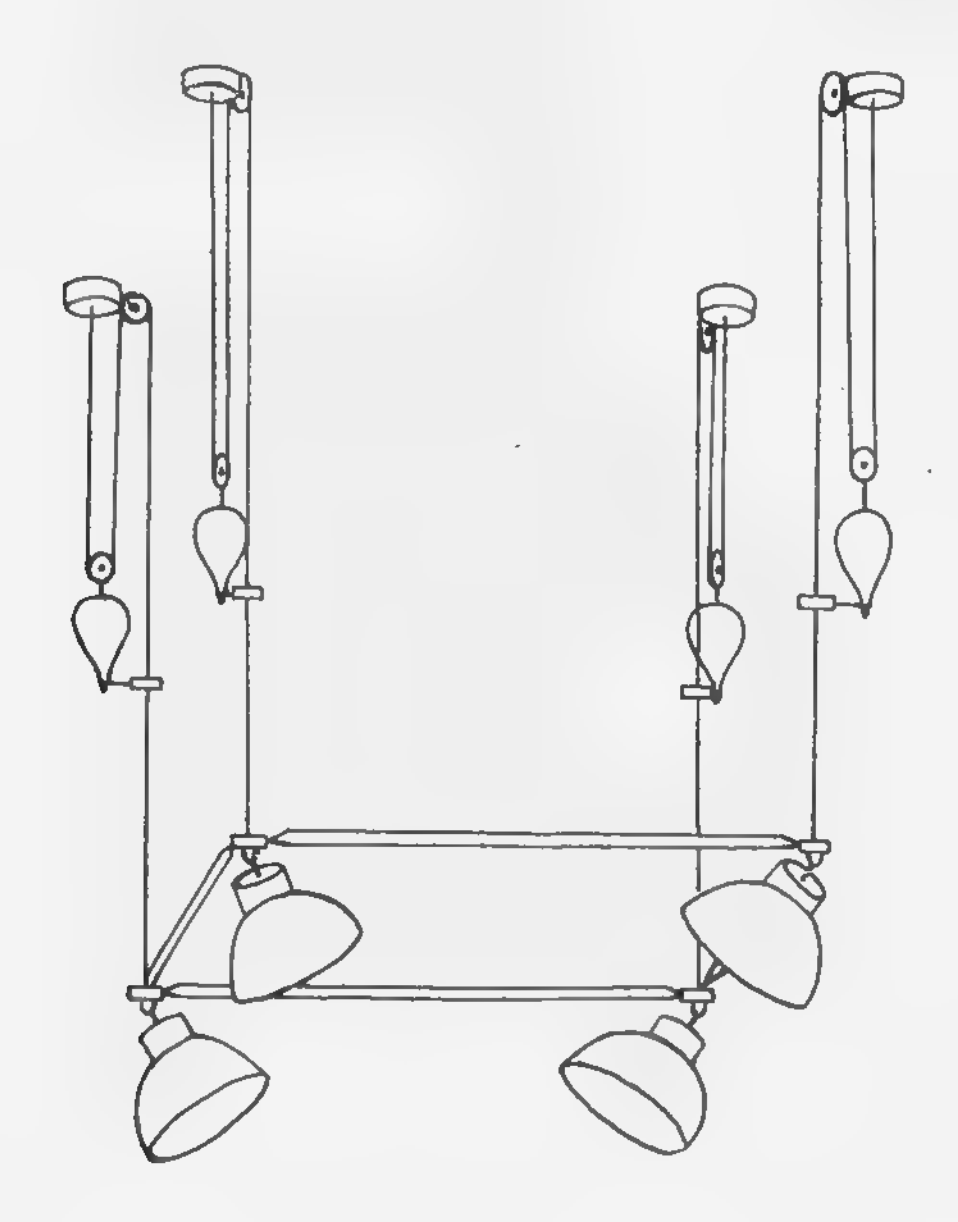


Fig. 1

angles d'un carré de 1 mètre de côté, quatre réflecteurs vitrine spéciaux. Ceux-ci, montés sur un cadre rigide, peuvent être réglés, une fois pour toutes, en direction, grâce à un montage sur rotule ; le jeu des quatre contrepoids permet de plus, de faire varier le plan du cadre rigide en hauteur et en direction et par là même, d'amener la zone de croisement des faisceaux lumineux dans la région utile, quelle que soit la hauteur à laquelle on monte la table et l'incidence qu'on lui donne pour faciliter l'intervention (fig. 1).

Il est nécessaire, pour que soit réalisé l'effet cherché d'éclairement en profondeur du puits opératoire, que certaines conditions matérielles soient réalisées :

L'écartement des foyers doit être de 1 mètre au moins.

Les faisceaux moyens doivent se croiser à un minimum de 1 mètre en dessous du plan d'émission lumineuse.

Pour obtenir le meilleur résultat recherché, les réflecteurs doivent présenter obligatoirement certaines particularités :

Tout d'abord, il faut absolument proscrire les modèles qui comportent des ondulations obliques ou horizontales, celles-ci ayant immanquablement pour effet de disperser le flux dans tous les sens, au lieu de le diriger vers le champ opératoire.

Un bon type d'appareil est celui qui comporte des nervures verticales disposées de telle sorte qu'elles correspondent à l'ouverture de dièdres égaux ayant tous comme arête commune l'axe de l'ampoule.




Fig. 2.

De cette manière, la surface réfléchissante n'est jamais gauche et les rayons incidents aussi bien que les rayons réfléchis sont ainsi tous compris dans des plans passant par l'arête commune des dièdres précités (fig. 2).

D'autre part, la courbure de ces réflecteurs ne doit pas être une parabole car celle-ci réfléchirait des rayons parallèles alors qu'il est indispensable d'obtenir un faisceau en éventail.

La meilleure solution est obtenue par les réflecteurs qui donnent un faisceau s'ouvrant de la verticale à 70° au-dessus du nadir avec maximum à 45° (fig. 3).

Enfin, le gros inconvénient des appareils genre scialitique est de concentrer la chaleur sur le champ opératoire.

Le dispositif précité évite complètement cet inconvénient et il est appréciable à ce point de vue d'exiger pour les quatre réflecteurs des

griffes présentant de larges ouvertures pour l'évacuation de la chaleur de l'ampoule.

Le modèle que nous avons expérimenté comporte une griffe qui se fixe par un dispositif à baïonnette sur une embase supportant la douille. Cette griffe est composée de quatre branches formant ressort et dont l'extrémité recourbée vient se loger dans la collerette de la verrerie, tandis qu'un anneau maintient ces extrémités ainsi en position sans le concours d'aucune vis. Le montage comme le démontage en sont donc extrêmement faciles.

En réalisant l'appareil dont nous parlons et que le schéma ci-joint fera mieux comprendre, on obtient avec quatre lampes de 75 watts à 1 m. 50 du foyer un éclairement moyen égal à 300 lux, lorsqu'on emploie des réflecteurs extensifs.

L'effet obtenu réalisé s'apparente d'ailleurs très directement au

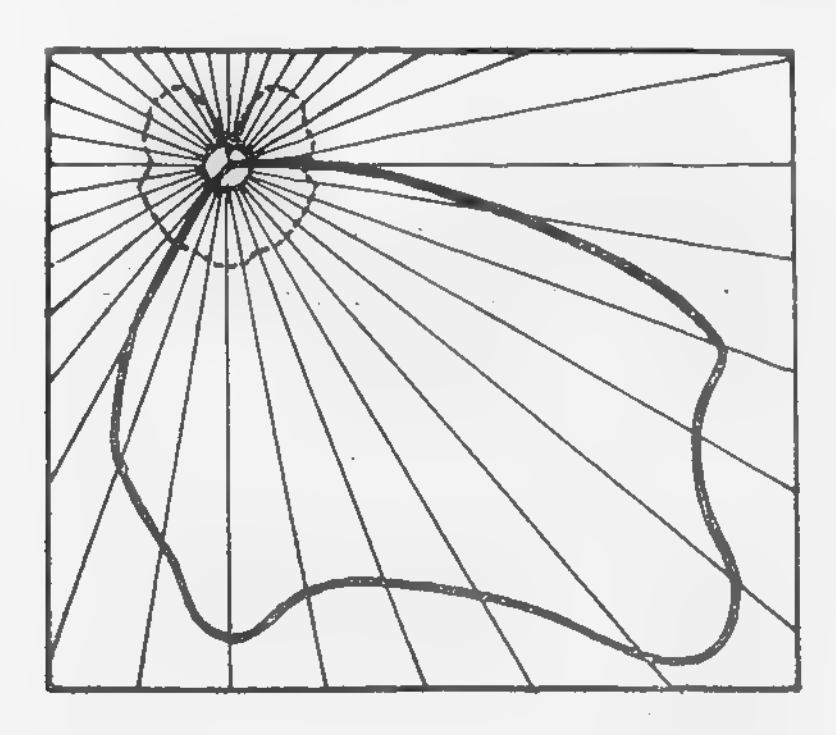


Fig. 3.

système de glaces des scialytiques grâce aux ondulations orientées des réflecteurs latéraux. Le faisceau renvoyé est assez étalé pour éviter une brillance inégale sur le champ opératoire.

Un autre avantage de cet éclairage réside dans le fait que l'œil trouve partout, même hors du champ opératoire, une intensité d'éclairement égale. Il ne se fatigue pas à s'adapter constamment à des variations importantes d'éclairement qui sont habituelles lorsqu'on utilise des sources à foyer très limité et à brillance importante très localisée.

Enfin, avantage capital, un tel appareil réalisé avec des matériaux de choix revient à l'heure actuelle, dans les plus mauvaises conditions, à moins de 500 francs.

A titre d'indication, le matériel nécessaire consiste en :

1° 4 tubes en métal de 12 millimètres de diamètre et de 1 mètre de long, aplatis au bout et percés d'un trou de 12 millimètres.

2° 4 contrepoids complets.

3° 4 rotules.

4° 4 douilles.
5° 4 griffes.
6° 4 réflecteurs.

Pour la netteté de l'ensemble, lorsqu'on peut s'en procurer, les quatre contrepoids peuvent être remplacés par quatre enrouleurs équilibrés (type Baron) et les barres d'assemblage en tube d'aluminium 10-12 millimètres.

La qualité de l'éclairage uniforme est fonction de la qualité des réflecteurs employés, les bons réflecteurs étant malheureusement assez chers et représentant plus des deux tiers du prix total du matériel nécessaire.

Nous pensons que ces quelques indications permettront aux chirurgiens de réaliser aux Armées, comme nous l'avons fait nous-mêmes, pour leurs chantiers opératoires, un éclairage léger, facile à monter, facile à transporter, donnant un éclairage bien réparti, assez asciatique pour la pratique chirurgicale et, ce qui ne gâte rien, très économique de réalisation.

Fracture isolée du 1er cunéiforme, Présentation de radiographie.

par M. **J. de Fourmestraux.**

Les fractures isolées du scaphoïde tarsien ne sont pas fréquentes, les fractures isolées du 1er cunéiforme exceptionnelles.

Sur ce cliché apparaît une fracture du 1er cunéiforme à deux fragments inégaux avec luxation en haut et en dedans du fragment interne. Le professeur Quénu et Küss, dans leur mémoire classique, nous ont, il y a trente ans, appris le mécanisme des luxations tarso-métatarsiennes. Il ne s'agit pas ici d'une luxation columno-spatulaire puisque le 1er métatarsien est resté en place ; mais d'une fracture isolée avec luxation du fragment interne du grand cunéiforme.

Accident d'automobile où le mécanisme des lésions est bien difficile à préciser. Il semble bien que la fracture d'un cunéiforme, surtout du 1er, ne puisse guère se produire que par tassement. Une pression violente est transmise au scaphoïde par l'intermédiaire de l'astragale qui joue le rôle de marteau, tandis que les cunéiformes constituent l'enclume. Si le scaphoïde résiste, l'enclume constituée par le 1er cunéiforme cède.

Le diagnostic clinique que devait confirmer la radiographie fut ici possible en raison de la déformation du bord supéro-interne du pied.

Réduction facile, plâtre. Au bout de six semaines, la marche est pénible, le pied douloureux avec œdème local. Sur ce cliché on constate la réduction mais aussi une ostéoporose manifeste portant sur la totalité du tarse et de l'extrémité proximale des métatarsiens.

Douleurs et œdème disparurent du reste rapidement après deux infiltrations lombaires de novocaïne. Consolidation complète au bout de deux mois.

M. **Küss** : Je remercie mon ami de Fourmestraux des paroles aimables qu'il m'a adressées et d'avoir bien voulu qualifier de classiques mes travaux sur les luxations du métatarse.

Mais je suis au regret de n'être pas le moins du monde de son avis en ce qui concerne la qualification de la lésion traumatique du pied dont il nous présente l'observation et la façon dont il interprète les images radiographiques de cette lésion.

Notre excellent collègue nous dit qu'il s'agit d'une fracture du 1er cunéiforme, accompagnée, peut-être, d'une fracture de la base du 2e métatarsien, qu'il n'y a pas de luxation du métatarse et que le 1er métatarsien n'est pas déplacé.

Or, il ne saurait y avoir aucun doute : il s'agit bien, dans cette observation de de Fourmestraux, d'une *luxation totale dorso-latérale externe du métatarse* d'après la classification que j'ai donnée dans le travail que j'ai publié, avec mon regretté maître E. Quénu, en 1909.

Le film radiographique produit par notre collègue, donnant la vue de face du squelette du pied, montre, en effet, comme je vous demande la permission de le schématiser au tableau, la face antérieure frontale du 1er cunéiforme presque totalement déshabitée de la base du 1er métatarsien. Cette base du 1er métatarsien, translatée en dehors, répond à l'interligne situé entre le 1er et le 2e cunéiforme, interligne augmenté en largeur, interligne *avec diastasis*. Cette base du 1er métatarsien répond aussi à la face antérieure frontale du 2e cunéiforme. Tous les métatarsiens sont luxés *en dehors et en haut*, mais ce déplacement en dehors et en haut s'atténue en ampleur en allant de dedans en dehors, du 1er métatarsien au 5e qui n'est que sub-luxé, entorsé, si l'on veut, sur le front du cuboïde. Entre la base du 1er métatarsien et celle du second, il existe un léger diastasis que l'on rencontre presque toujours dans cette variété de luxation et sur la signification duquel j'ai insisté dans mes travaux.

Cette luxation totale dorso-latérale externe du métatarse se complique ici non d'une fracture de la base du 1er métatarsien, comme j'en ai publié neuf observations, mais de *fracture du 1er cunéiforme*, complication notée dans les observations de Segond, de R. Smith et l'observation personnelle que j'ai publiée sous le numéro 19 de mon mémoire de la *Revue de Chirurgie*, Paris, Alcan, 1909.

Dans l'observation de de Fourmestraux, le 1er métatarsien a entraîné avec lui en dehors le fragment dorsal du grand cunéiforme ; ce déplacement dorsal se voit admirablement sur le film radiographique *de profil* que notre collègue nous a montré et que je le prie de comparer aux vues absolument identiques reproduites dans les figures 39 et 85 de mon étude.

Pour le reste, je félicite de Fourmestraux de l'excellence de la réduction qu'il a obtenue et que confirme la radiographie de contrôle qu'il nous communique. Cette radiographie montre aussi, comme de Fourmestraux nous l'a signalé, une décalcification post-traumatique de tout le squelette du pied, particulièrement intense et visible à la base des métatarsiens et dans toute l'étendue du tarse.

M. **de Fourmestraux** : J'ai l'impression qu'il s'agit d'une fracture d'un cunéiforme avec ascension du fragment supéro-externe ; ce n'est pas une luxation, mais une fracture avec déplacement important. Et je demanderai à Küss, d'autre part, s'il a vu des lésions du tarse et du métatarse donner des phénomènes d'ostéoporose aussi marqués. La malade dont il s'agit était complètement impotente et a été absolument transformée par l'infiltration lombaire qui a supprimé les douleurs de façon rapide et complète.

De la perte de sang occasionnée par les diverses opérations. Contribution à l'étude de la maladie post-opératoire,

par MM. **René Leriche** et **E. Vasilaros**.

(Clinique chirurgicale de Strasbourg.)

Même quand on fait une hémostase attentive, pinçant tout ce qui saigne et liant tout tout de suite, la perte de sang au cours d'une opération ordinaire est plus considérable que ne le pensent généralement les chirurgiens.

Si l'on opère sans souci des suintements de la paroi, si on laisse boire les champs, elle atteint des chiffres surprenants.

Tous ceux qui se sont occupés d'en faire le calcul ont été étonnés des résultats auxquels ils sont arrivés.

Et quand on sait que passé une perte de 1.500 c. c. l'équilibre ne peut plus guère être rétabli, même avec des transfusions abondantes, on demeure surpris que la préoccupation d'une hémostase rigoureuse ne soit pas un des grands soucis chirurgicaux.

Depuis près de trois ans, nous nous sommes attachés à ce problème. Nous avons été précédés par plusieurs auteurs scandinaves et par quelques Américains. Notre bibliographie et nos documents sont restés à Strasbourg. Nous voudrions seulement donner ici l'essentiel de nos chiffres.

Comme méthode de calcul de la perte de sang, nous avons employé celle indiquée par Gatch et Little.

Elle repose sur le principe du dosage colorimétrique et se rapproche de la méthode de Sahli employée pour le dosage de l'hémoglobine. Sans doute ce procédé n'est pas aussi rigoureux que le procédé

chimique et que le procédé spectrographique, mais, en fait, avec une correction de 5 p. 100 d'erreur possible, les chiffres obtenus serrent la réalité d'assez près. Des expériences faites sur les animaux ont montré que l'on pouvait s'en contenter.

Nous avons procédé de la façon suivante :

Avant l'opération, on prélève, avec une seringue très exactement calibrée, 1 c. c. de sang du futur opéré que l'on mélange à 99 c. c. d'une solution décinormale d'acide chlorhydrique. On a ainsi une solution étalon.

Au cours de l'opération, on prend toutes les précautions nécessaires pour recueillir tout le sang qui pourra être perdu.

A la fin de l'opération, on ramasse tampons, compresses, champs et on les plonge dans un volume d'eau distillée, proportionnel à la masse du linge à mouiller. On recueille également le sang des gants, des instruments et de tous les objets souillés en cours d'opération. Le linge est rincé dans des bains successifs d'eau distillée. En général, après 5 ou 6 lavages, les tampons et les champs sont blancs et on peut admettre que tout le pigment est passé dans le bain.

On acidifie alors l'eau avec une solution d'acide chlorhydrique concentré de façon à obtenir une solution décinormale, c'est-à-dire semblable à la solution étalon. Puis l'on compare 1 c. c. de chaque liquide coloré au colorimètre et l'on note la quantité d'eau nécessaire pour égaliser les couleurs. Une simple règle de trois donne le résultat en centimètre cubes du sang perdu.

Si le volume d'eau distillée employée est très important, on effectue le dosage sur une petite quantité prélevée et l'on rapporte les résultats obtenus à la totalité du liquide utilisé.



Voici les chiffres que nous avons obtenus :

	EN CENTIMÈTRES CUBES
Neurotomie rétrogassérienne :	—
Anesthésie rectale (éther)	450
Anesthésie rectale	650
Anesthésie locale	160
Laminectomie cervicale et ablation de tumeur intradurale	230
Thyroïdectomie :	
Goitre énorme. Opération très hémorragique	1.118
Basedow grave. Thyroïdectomie subtotale	125
Basedow moyen. Thyroïdectomie subtotale	55
Basedow moyen. Thyroïdectomie subtotale	65
Ablation du sein avec curage de l'aisselle	254
— (4 cas) —	1 000
— — —	675
— — —	650

	EN CENTIMÈTRES CUBES
Gastrectomie :	
Ulcère à fond pancréatique	190
Ulcère juxta-cardiaque (difficile)	650
Ulcère pylorique	150
Ablation périnéale du rectum :	
Très haute sur l'S iliaque	1.220
Opération schématique	750
Cholécystectomie pour lithiase suppurée. Opération difficile (obésité)	400
Hystérectomie pour fibrome avec appendicectomie	290
Curage ganglionnaire du cou. Cancer de la langue	150
Incision exploratrice pour sarcome du crâne. Durée cinq minutes	168
Désarticulation de l'épaule (non compris le sang resté dans le membre)	300
Ostéosynthèses :	
De l'humérus	375
Du fémur	550
Résection du genou :	
(Sans bande d'Esmarch)	680
— —	1.150
— —	1.550
Sympathectomie lombaire sous-péritonéale	45
— —	65

Les chiffres donnés par les auteurs américains sont assez semblables aux nôtres.

En voici quelques-uns pour comparaison, pris à Gatch et Little :

	EN CENTIMÈTRES CUBES
Thyroïdectomie	504
—	252
Ablation du sein	710
Hystérectomie	310
—	309
Gastrectomie	232
Cholécystectomie	51
—	66
—	145
Hernie inguinale	11
—	32
Appendicectomie à froid	4
— —	6
— —	8
Laminectomie pour fracture	672
Néphrectomie	816
Amputation du médius	44



Ces chiffres sont instructifs.

Laissons de côté les pertes de sang insignifiantes, celles des appendicectomies, des hernies, des sympathectomies lombaires, celles même des gastrectomies qui aujourd'hui sont peu importantes.

Considérons seulement celles qui suivent certaines opérations banales, ablation périnéale du rectum, ablation du sein, résection du genou.

N'est-on pas surpris que très habituellement ces opérations fassent perdre à l'opéré un demi-litre et plus de sang ?

Et s'il en est ainsi entre les mains de ceux qui ont grand souci de l'hémostase, on devine ce qu'il peut en être quand on opère sans se préoccuper des prétendues bagatelles de la paroi et sans constant arrêt du sang perdu.

On ne saurait vraiment s'étonner dans ces conditions que les suites de certaines opérations soient pathologiques, même sans infection, même sans faute de technique. Une spoliation sanguine d'un demi-litre, et plus, n'est certainement pas un événement indifférent pour un organisme qui a à faire un effort de réparation. Il est assez vraisemblable que certaines glandes, certains organes supportent mal une anémie réelle, même transitoire. Il nous semble qu'il y a là un élément important de la maladie post-opératoire.

En tout cas, en considérant les chiffres donnés ci-dessus, on comprend que certains opérés puissent glisser insensiblement vers le shock. Le shock n'est pas un état hémorragique, mais l'hémorragie, à partir d'un certain niveau, prépare le terrain du déséquilibre vaso-moteur qui constitue essentiellement le shock. Avant que cet état vaso-moteur n'existe, les transfusions peuvent rééquilibrer la circulation et prévenir le shock. Mais, dès que celui-ci est installé, la transfusion est inopérante. Le système vaso-moteur devenu labile ne réagit plus qu'à une médication s'adressant directement à lui. Certains faits cliniques et expérimentaux tendent à nous faire penser que le meilleur médicament de ces états est la cortine et nous souhaiterions la voir essayer chez les blessés shockés.

De même, mais tout théoriquement, nous nous demandons si l'infiltration anesthésique des splanchniques ne serait pas utile, en renversant la circulation abdominale.

C'est, croyons-nous, dans cette voie qu'il faut chercher désormais la thérapeutique du shock.

PRÉSENTATIONS D'INSTRUMENTS

Pince-guide pour scie électrique,

par M. **Ménard.**

Présentation renvoyée à une Commission dont M. Sorrel est nommé rapporteur.

Nouveau dispositif d'attache pour les masques contre les gaz,

par M. **Nicolaïdi.**

Présentation renvoyée à une Commission dont M. Cunéo est nommé rapporteur.

Le Secrétaire annuel : L. HOUDARD.

MÉMOIRES

DE

L'ACADÉMIE DE CHIRURGIE

Séance du 6 Décembre 1939.

Présidence de M. Raymond Grégoire, *président.*

PROCÈS-VERBAL

La rédaction du procès-verbal de la précédente séance est mise aux voix et adoptée.

CORRESPONDANCE

La correspondance comprend :

1° Les journaux et publications périodiques de la semaine.

PRÉSENTATION D'OUVRAGE

M. **Binet** : J'ai l'honneur de déposer sur le bureau de l'Académie de Chirurgie un livre rédigé avant la guerre sur *L'anoxémie et l'oxygénothérapie*, en collaboration avec M[lle] M. Bochet et M. V. Strumza (1).

Nous y exposons successivement les méthodes de laboratoire permettant de réaliser une anoxémie bien déterminée dans son degré.

Nous analysons ensuite les diverses réactions de l'organisme chez l'animal soumis à l'anoxémie : réactions mécaniques, biochimiques et hématologiques.

Dans un troisième chapitre, nous abordons les facteurs qui font varier le temps de résistance à l'anoxémie aiguë, brusquement imposée, en y soulignant l'intérêt des différents agents pharmacologiques.

Enfin nous décrivons nos appareils personnels d'oxygénothérapie et de respiration artificielle.

Nous avons éliminé de cette monographie les données bibliographiques et nous y avons simplement exposé les recherches poursuivies depuis plusieurs années, tant à notre laboratoire que dans notre service hospitalier.

(1) Binet (Léon), Bochet (Madeleine) et Strumza (M. V.). *L'anoxémie, ses effets, son traitement. L'oxygénothérapie.* Masson et C[ie], éditeurs.

Publication périodique bimensuelle.

A PROPOS DU PROCÈS-VERBAL

Faut-il filtrer systématiquement le sang conservé à la glacière ?

par M. **A. Hustin** (de Bruxelles), associé étranger.

Faut-il, comme le veulent Jeannency et Ringenbach (*Mém. de l'Acad. de Chir.*, 1939, p. 260), filtrer systématiquement le sang conservé à la glacière, soit immédiatement après la récolte, soit de préférence avant l'emploi ?

Nous pensons que la filtration n'est pas nécessaire si le sang a été correctement recueilli et si certaines précautions ont été prises pendant sa conservation.

Notre opinion est basée sur l'expérience que nous avons acquise au Centre de Transfusion de l'Hôpital Brugmann. Depuis deux ans, nous avons transfusé plus de 250 litres de sang, sans que la moindre parcelle en ait jamais été filtrée et sans que nous ayons observé un incident qui ait pu être imputé à un embol.

La récolte n'est correcte, à notre avis, que si trois conditions sont réalisées ; il faut : 1° que le sang soit citraté dans l'aiguille même ; 2° que l'aiguille soit fréquemment lavée au cours de la récolte, par un liquide anticoagulant ; 3° que le mélange sang-citrate soit soigneusement et automatiquement réalisé.

Il va de soi que le sang est exposé à se coaguler dans l'aiguille et les canalisations, tant qu'il n'est pas stabilisé ; ce danger est d'autant plus grand que l'on soutire une plus forte quantité de sang. Nous avons montré que lorsqu'on dépasse 200 c. c., de minces couches de fibrine se déposent le long des parois de l'aiguille ; ces caillots sont de temps en temps entraînés par le courant sanguin et provoquent ensuite des coagula plus importants, s'ils rencontrent dans le flacon des portions de sang insuffisamment citraté.

Dans la méthode de transfusion qu'avec la collaboration du D[r] Dumont nous avons décrite dans les *Mémoires de l'Académie de Chirurgie* en 1938, p. 427, les deux premières conditions sont réalisées. La troisième l'est aussi, car le mélange sang-citrate se fait déjà intimement dans l'aiguille au niveau du tourbillon formé par la rencontre du courant venant de la veine avec le courant venant du flacon. Ce mélange est complété lorsque le sang tombe directement dans un milieu anticoagulant contenu dans le flacon et s'achève par le brassage continuel qu'assure dans la masse du liquide la mise en œuvre d'un circuit fermé.

Pour pouvoir se dispenser de filtrer, il est aussi utile de prendre certaines précautions pendant la conservation du sang à la glacière. Il faut que les flacons soient, matin et soir, soigneusement agités de manière à remettre en suspension les éléments figurés du sang qui ont une tendance à se déposer et à s'agglomérer en bloc.

RAPPORTS

Note sur une statistique de chirurgie de la rate,

par MM. **J. Meyer-May** et **Ton That Tung.**

Rapport de M. P. Funck-Brentano.

MM. Meyer-May et Ton That Tung nous ont adressé le travail suivant :

« Nous publions, chez Masson, en ce moment, avec la collaboration de nos assistants (1), un ouvrage intitulé : *Chirurgie tropicale d'urgence*, qui comprend un chapitre consacré à l'étude des traumatismes spléniques, particulièrement fréquents dans notre région, du fait de la fragilité bien connue des rates palustres.

A cette occasion, nous avons revu toute notre statistique de chirurgie de la rate. Cette étude nous a permis de faire quelques réflexions qui sortent du cadre de l'ouvrage ci-dessus, mais qui nous paraissent pouvoir intéresser l'Académie.

Ces réflexions portent :

1° *Sur les indications opératoires en chirurgie splénique ;*

2° *Sur la mortalité et les causes de la mort dans la splénectomie.*

I. Au cours des trois dernières années et demie, nous avons opéré 48 rates dont : 46 ablations, 2 drainages.

Les indications opératoires que nous avons rencontrées ont été les suivantes :

a) Traumatismes	32 cas.
b) Splénomégalies palustres	8 —
c) Ectopies	2 —
d) Abcès	2 —
e) Cancers	2 —
f) Hémogénie	1 —
g) Kyste de la rate	1 —

(1) MM. Ho Dac Di, Vu Dinh Tung, Ton That Tung, Dinh Van Thang.

a) *Traumatismes.* — Trente-deux fois avec 12 morts, soit 35 p. 100. — Nous avons étudié à fond cette question dans notre ouvrage ; nous y renvoyons ceux qu'elle intéresse.

b) *Splénomégalies palustres.* — 8 cas, 3 morts, soit 37,5 p. 100.

Cette indication opératoire est encore à peser.

A la suite des travaux anciens de Banti, récents du professeur Abrami et de ses élèves, d'Eppinger, la splénectomie a trouvé une indication physiologique dans certaines cirrhoses d'étiologie inconnue et qu'on supposait causées ou favorisées par la lésion splénique. Notre maître et ami Bergeret en a fait, du point de vue chirurgical, une magistrale étude dans la *Revue de Chirurgie* en 1934.

A la demande de notre collègue, le professeur Massias, nous avons tenté la splénectomie chez certains paludéens atteints tout à la fois de splénomégalie et de cirrhose du foie. Les relations étiologiques entre ces cirrhoses et le paludisme ont été étudiées par notre collègue, notamment dans la thèse de son élève Trinh Xuan Tru ; ce sont les résultats chirurgicaux de cette première série d'interventions que nous présentons ici. La série est encore brève, mais elle émane d'un seul service et donne déjà matière à réflexion.

Sans vouloir entrer dans le détail des observations qui alourdiraient trop cette note, nous dirons en résumé qu'il s'agissait chaque fois de très grosses rates (500 grammes à 2 kilogr. 100), de cas où avaient existé des hémorragies digestives, une ascite variable, une anémie marquée (aucun taux de globules rouges supérieur à 2.200.000).

Dans 5 cas sur 8, les malades retirèrent un vrai bienfait de leur opération. Sensation de mieux-être, hypocondre gauche souple et indolore, appétit retrouvé, asthénie disparue. Les malades sont sortis du service guéris en apparence. L'un d'entre eux, revu au bout de huit mois, maintenait sa guérison. L'évolution de la cirrhose semblait arrêtée.

Dans 3 cas au contraire, le décès du malade survint dans les conditions suivantes :

Une fois de broncho-pneumonie vers le quatrième jour ;

Une fois de mort subite en quelques secondes à la seizième heure ;

Une fois au moment précis de la ligature du pédicule.

Nous reviendrons plus bas sur ces trois causes de morts, mais, dès à présent, nous avons en mains les éléments de discussion de l'indication opératoire.

N'oublions pas qu'il s'agit dans ces cas de rates énormes, souvent entourées de péri-splénite adhérente et parfois difficiles à extérioriser. Il s'agit de sujets très déficients, au foie notoirement insuffisant, profondément tarés de toutes manières. Il faut donc s'attendre au pire et choisir ses indications opératoires.

Il est des malades auxquels on ne doit pas faire courir le risque d'une intervention. Ce sont :

a) Ceux qui viennent au début de leur splénomégalie, avec des signes très discrets de cirrhose hépatique, sans ascite et que l'on peut soustraire à la réinfection malarienne, suivre ensuite et traiter. Pour ceux-là le traitement médical peut donner des résultats et doit être essayé sérieusement avant tout.

b) Ceux qui viennent trop tardivement, avec des signes avancés de cirrhose hépatique tels que : insuffisance hépatique marquée, ascite déjà importante, rates énormes, très douloureuses (la douleur est signe d'infection surajoutée), peu mobiles. Ceux-là ont des lésions immuables, ils sont condamnés à la mort ; il est inutile de prier le chirurgien d'exécuter la sentence.

C'est entre ces deux extrêmes qu'on choisira ceux qui peuvent bénéficier de la splénectomie et malgré ce choix attentif, la mortalité opératoire restera de 37,5 p. 100.

c) *Ectopies spléniques.* — Les ectopies spléniques nous ont fourni un troisième type d'indications opératoires sur la rate. Nous en avons obervé 2 cas.

2 cas (1 mort) . . . . 50 p. 100

Le premier se rapportait à une jeune femme de trente-deux ans, Vu Thi Thin, qui avait déjà depuis sept ans des crises douloureuses atroces dans l'abdomen survenant à répétition, et une tumeur mobile qu'il était facile de reconnaître à sa forme.

La rate était grosse, 500 grammes, et présentait après l'ablation des lésions inflammatoires chroniques. La guérison fut simple et marquée d'aucun incident.

Les crises de torsion et de détorsion dont la trace était visible sur le pédicule splénique allongé et ressemblant à un cordon ombilical, n'étaient pas discutables.

Le deuxième cas évolua d'une façon très différente. Malgré notre désir de rester bref, nous le donnerons *in extenso*, car il nous paraît avoir la valeur d'une expérience. Il s'agissait encore d'une jeune femme de trente-sept ans, Phung Thi Nguyen, qui vint nous consulter pour une tumeur abdominale où il était facile de reconnaître une rate très volumineuse ; mais, chose frappante, aucune crise douloureuse, évoquant une torsion, n'était à noter. L'évolution s'était faite de façon silencieuse et le volume de la masse seule inquiétait notre patiente. On décide cependant l'ablation et on trouve à l'ouverture une énorme rate (900 grammes) quatre fois tordue sur son pédicule. L'évolution avait donc été indolente. On ligature, on enlève et *on croit bien faire en détordant le pédicule tordu* qui est énorme.

A la fin de l'intervention, le facies est normal, la respiration est calme, régulière, la malade commence à se réveiller sur la table d'opération même, le pouls est plein, régulier ; bref, tout est normal.

Néanmoins, comme nous avons constaté, une semaine auparavant, une mort brusque après une splénectomie pourtant très simple et très facile, on se décide à surveiller très étroitement la malade.

Par précaution, on institue immédiatement le traitement de Bezançon-Villaret :

Injection d'éphédrine	0 centigr. 03
Injection de morphine	0 centigr. 01
Injection d'atropine	1/4 de milligramme.

Quinze minutes après l'intervention, immédiatement après son transport à la salle des opérés, on est brusquement frappé par la pâleur de la malade dont le visage se trouve inondé de sueurs profuses en même temps qu'on note une certaine agitation. On prend le pouls, il est imperceptible et se relève à peine avec une injection intramusculaire d'adrénaline (0 gr. 001). Vingt minutes après, la malade est morte. L'hémoglobine recherchée quelques minutes avant sa mort est de 70 p. 100, inchangée par conséquent dans son taux.

L'autopsie, pratiquée trente minutes après la mort, montre un pédicule complètement étanche. L'arrière-cavité est pleine de sang, tout le péritoine tapissant la paroi postérieure du pancréas est infiltré par un énorme infarcissement rouge suivant le trajet des vaisseaux spléniques jusqu'à l'origine du tronc porte derrière la tête du pancréas dont la face postérieure est respectée par l'hématome. Il semble qu'on sente une certaine induration de la veine splénique à son origine contre la ligature du pédicule. L'infarcissement a gagné la partie supérieure du mésocolon descendant, depuis l'angle splénique jusqu'à son tiers moyen. Le foie est normal à la coupe, le pancréas est un peu augmenté de volume, les reins sont pâles à la coupe. Les autres organes sont normaux.

En somme, l'autopsie révèle un infarcissement qui se développe sur le trajet de la veine splénique jusqu'à son confluent avec la grande mésaraïque, infarcissement qui a gagné aussi le territoire du tiers supérieur de la petite mésaraïque.

Examen anatomo-pathologique de la pièce opératoire. — Un prélèvement sur la rate montre à l'examen histologique la structure de cet organe profondément modifiée. Les corpuscules de Malpighi sont atrophiés, rariéfiés. Les cordons de Billroth sont densifiés du fait d'une réticulose intense et même de la fibrose de la trame. Dans les mailles de celle-ci on trouve une quantité anormale de mononucléaires et de macrophages. Les sinus sont devenus parfois très apparents.

On trouve çà et là des amas plus ou moins opaques de pigments noirs verdâtres intra- ou extra-cellulaires. Les moins opaques apparaissent constitués par une fine poussière ou par des grains plus grossiers.

Le pédicule est constitué par une gangue fibro-scléreuse dans

laquelle sont noyés de nombreux vaisseaux de gros ou de fins calibres, des nerfs et des amas glandulaires appartenant au pancréas. Les vaisseaux ont leur paroi épaissie par l'augmentation du tissu interstitiel. Cet épaississement est souvent irrégulier et porte plus spécialement sur certaines portions de la paroi vasculaire, que sur le reste de cette paroi. Certains vaisseaux paraissent rompus et des hémorragies se produisent dans le tissu conjonctif de la gangue. Les filets nerveux, entourés d'une gaine bien apparente, ne présentent pas de lésion bien appréciable. Les amas d'acinis glandulaires se présentent sous forme d'îlots de dimensions variables séparés les uns des autres par des travées fibreuses épaisses. Ces îlots peuvent comporter un grand nombre d'acinis et plusieurs îlots de Langherans, ou être réduits à quelques éléments dégénérés. Dans le stroma interstitiel, on trouve des conduits excréteurs, des petits vaisseaux et des amas de leucocytes glandulaires pancréatiques, se continue sans aucune ligne de démar-généralement mononucléées. Le tissu conjonctif, situé entre les îlots cation avec celui qui entoure les gros vaisseaux.

Conclusions. — Rate atteinte de splénite chronique d'origine probablement paludéenne (Professeur Joyeux).

Nous tirerons du paragraphe suivant les conclusions que nous inspire ce cas.

En ce qui concerne l'indication opératoire dans ce cas, nous croyons cependant qu'elle est formelle malgré le gros danger des splénectomies en général, car on ne peut rien attendre de bon d'une rate tordue et nous sommes d'accord avec d'autres auteurs ayant étudié la question ici même sur la fréquence de la torsion de ces rates ectopiques.

d) *Abcès de la rate.* — Nous avons opéré deux abcès de la rate avec un décès et une guérison.

Le premier de ces cas a été rapporté à l'Académie, en 1937, par M. Petit-Dutaillis, l'indication opératoire était formelle dans ce cas où il s'agissait d'un abcès rompu dans la grande cavité péritonéale. La splénectomie était impossible, le drainage fut exécuté, le malade mourut. Dans ses conclusions, notre éminent rapporteur évoqua la possibilité de devancer la péritonite pour pouvoir faire la splénectomie qui s'avère ici plus logique.

Notre deuxième cas vient lui répondre et poser le problème de la tactique opératoire dans toute son ampleur.

Il s'agissait, en effet, d'un cas où le diagnostic d'abcès de la rate fut posé pendant l'évolution de la splénomégalie, douleurs lancinantes dans l'hypocondre gauche, poussées fébriles, inefficacité du traitement anti-palustre, etc...

A l'intervention un drain fut placé dans un très gros abcès de la rate et ramena un pus riche en staphylocoques (fait déjà noté dans notre premier cas). Or, ici encore, la splénectomie fut impossible du fait d'adhérences péri-spléniques très importantes. Il est probable que

de telles adhérences se rencontrent bien souvent dans ces cas et que la splénectomie primitive ne peut pas souvent être faite (2). Mais plus tard la question devait se poser de nouveau. Après la guérison de cet abcès, la rate resta volumineuse, mais la malade reprenait du poids, l'état général s'améliorait, et la tumeur, qui soulevait les dernières côtes, ne disparaissait pas.

Faut-il réintervenir dans ces cas et pratiquer la splénectomie secondaire ? Nous ne pensons pas que ce soit indispensable, la malade paraissant s'améliorer malgré sa splénomégalie scléreuse ; surtout, nous ne croyons pas que l'exérèse soit possible eu égard à l'énorme périsplénite que nous avions constatée et dont rien ne prouve qu'elle ait disparu.

e) *Cancer de la rate.* — Une indication opératoire pénible s'est imposée à nous devant deux tumeurs énormes de la rate que l'examen histologique a révélé être des néoplasmes, nous nous réservons de publier un jour une étude de ces tumeurs.

Cancers (2 cas) . . . . 2 morts.

f) *Hémogénie.* — Nous avons observé un cas d'hémogénie dont nous publions ci-dessous l'observation :

La malade Nguyen Thi Chien, vingt-quatre ans, entre dans notre service pour métrorragies graves, le 27 janvier 1939, datant de cinq jours, constituées par du sang pur sans caillots survenant à l'occasion de ses dernières règles qui sont venues avec deux jours de retard. Ce sont des métrorragies très abondantes ne s'accompagnant d'aucun trouble douloureux, s'accentuant avec les mouvements, s'atténuant au repos. Malgré l'injection des médicaments sino-annamites, les écoulements de sang ont persisté, ce qui détermine notre malade à se faire hospitaliser.

Il y a un mois, à la suite de ménorragies, elle s'est fait hospitaliser une première fois dans notre service où on lui a fait un petit curettage qui a pu arrêter l'hémorragie.

Antécédents. — Un accouchement normal il y a six ans. Les règles ont été régulières et normales.

Examen. — On a affaire à une malade très anémiée présentant aux membres inférieurs des plaques ecchymotiques violacées ou bleues, disparaissant à la pression. L'abdomen est normal. L'examen de la gorge ne révèle rien.

Au toucher, col dur, fermé, utérus un peu gros, culs-de-sac libres.

Evolution clinique. — L'extrême anémie de la malade oblige à pratiquer une transfusion sanguine de 250 c. c. qui n'arrête pas l'hémorragie.

(2) Lenormant et Sénèque. *Journal de Chirurgie*, 1924 ; Meyer-May. *Annales de l'Ecole de Médecine de Hanoï*, **1**, 1935.

Examens du sang (pré-opératoire) :

Globules rouges	1.000.000
Globules blancs	15.000
Hémoglobine	50 p. 100
Urée sanguine.	0 centigr. 40 p. 1.000
Tension artérielle	15-6 (Pachon).
Plaquettes sanguines	10.000 par millimètre cube.
Temps de saignement	6 min. 1/2.
Temps de coagulation	8 minutes.

Signe du lacet : une compression du bras pendant quinze minutes amène un piqueté hémorragique abondant.

On pose alors le diagnostic d'hémogénie et on décide d'intervenir.

Intervention. — 1er février 1939. Ether. Incision oblique ombilico-costale. On découvre une petite rate dont on lie le pédicule à la soie. Exérèse facile. Fermeture en deux plans à la soie.

L'intervention n'a pas duré plus de dix minutes.

Dès fermeture de l'abdomen, la malade s'arrête de saigner.

Le lendemain de l'intervention, le pansement vulvaire est absolument *sec.* Le nombre de plaquettes sanguines est monté à 52.000 (voir tableau).

Décès en hypothermie le 15 mars 1939, au quarante-quatrième jour de l'intervention. L'arrêt momentané de l'hémorragie après la splénectomie a été évident, mais à l'occasion des prochaines règles une légère hémorragie a repris et entraîné la mort.

g) *Kyste épithélial de la rate.* — Nous avons opéré un cas que nous croyons être un kyste épithélial vrai de la rate (3). La seule particularité clinique a été le diagnostic différentiel de cette lésion avec une hydronéphrose ou une tumeur du pôle inférieur du rein.

Enfin, notre statistique de rupture de la rate comporte deux kystes sanguins à évolution lente. Ils ont été étudiés avec ces splénectomies de causes traumatiques ; nous ne faisons que les rappeler.

1 kyste de la rate (1 cas). . . . . 0 mort.

II. *Causes de la mort en chirurgie splénique.* — C'est le deuxième objectif de cette note. La mortalité globale de cette statistique est de :

48 cas (20 morts) . . . . Soit 40 p. 100.

Le chiffre peut paraître élevé ; n'oublions pas que notre statistique est globale et que nous y faisons entrer des cas comme nos deux cancers, et notre hémogénique qui fut un succès physiologique partiel, mais qui mourut un mois après l'intervention.

Essayons de tirer des enseignements de ces faits. Dans ces 20 morts, les causes de la mort ont été :

(3) Meyer-May et Ton That Tung. Xe Congrès de la F.E.A.T.M., Hanoï, 1938.

Examens de sang post-opératoires.

DATES	PLAQUETTES	HÉMOGLOBINE p. 100	NOMBRE de globules	F. L.
2 février 1939	52.000	60	G. R. 1.020.000	
3 février 1939	260.000	60	»	Neutro. 67
				Lympho. 29
				Mono. 4
4 février 1939	186.000	60	G. R. 1.020.000	Neutro. (saigne un peu) 58
				Eosino. 2
				Baso. (quelques caillots dans le vagin) 6
				Lympho. 22
				Mono. 7
7 février 1939	187.000	»	G. R. 1.180.000	Neutro. 69
				Eosino. 1
				Lympho. 22
				Mono. 6
9 février 1939	190.000	60	G. R. 1.180.000	
10 février 1939	190.000	»	G. R. 780.000	Arrêt de l'hémorragie.
			G. B. 4.400	
11 février 1939	200.000	»	1.040.000	
14 février 1939	201.000	»	882.000	
15 février 1939	198 000	65	942 500	
17 février 1939	198.000	65	950.000	
18 février 1939	200.000	60	960 000	
25 février 1939	240.000		810.000	
3 mars 1939	Reprise des règles. Saigne abondamment.			
4 mars 1939	160.000	50	G. R. 700.000	Campolon et extrait hépatique.
			G. B. 2 700	
7 mars 1939	114.000		G. R. 500.000	
9 mars 1939	106.000		G. R. 485.000	
			G. B. 3.400	*Transfusion de 350 c.c. de sang.*
10 mars 1939	136.000		G. R. 680.000	
			G. B. 3.900	
11 mars 1939	137.000		G. R. 682.000	
			G. B. 3.600	
14 mars 1939	89.000		G. R. 440.000	Apparition des ecchymoses et des pétéchies.
			G. B. 4.600	
15 mars 1939	114.000		G. R. 540.000	
			G. B. 4.100	

Quatre fois, choc hémorragique grave. (Ces cas ont été étudiés dans notre livre, nous n'y reviendrons pas. Il s'agissait d'hémorragies dues au traumatisme antérieures à l'opération et n'ayant pas de valeurs d'enseignement pour nous.)

Deux fois de broncho-pneumonie.

Un des cas se rapporte au chapitre des traumatismes.

Un des cas se rapporte au chapitre des splénomégalies palustres.

Dans ces deux cas non plus, pas d'enseignement spécial à tirer sinon que ces malades sont extrêmement fragiles et que les risques opératoires habituels existent chez eux au maximum.

Deux fois de cachexie cancéreuse.

Rien à dire de ces cas.

Une fois de péritonite généralisée par rupture d'abcès splénique dans le péritoine.

Rien à dire non plus.

Une fois de reprise d'hémorragie chez une hémogénique, fait relativement explicable.

Six fois en hyperthermie, très brutalement ; du premier au quatrième jour tout se passant comme s'il y avait infarctus mésentérique.

Un de ces cas est celui d'une rate ectopique tordue ; quatre autres proviennent de la série traumatisme, un autre appartient à la série des splénomégalies palustres. C'est sur des cas de ce genre que nous voulons attirer l'attention.

Quatre fois subitement sans fièvre, sans explication possible, les trois premiers de ces cas appartiennent à la série traumatisme, les derniers appartiennent à la série splénomégalie palustre.

Ce dernier cas fut particulièrement saisissant. Au moment de la ligature du pédicule, au moment même du serrage des fils, le malade fit une syncope ; tous les moyens furent mis en œuvre pour le ranimer et parvinrent, en effet, à le ranimer pendant douze heures. Mais il se maintint dans un état très précaire, sans pouls, respirant à peine et finit par succomber sans que son autopsie ni son histoire antérieure permette une explication de sa mort autre que « réflexe », terme bien vague sans doute !

Sur ces 20 cas de morts, 10 nous paraissent facilement explicables et prévisibles ; ce sont les 10 premiers. Aucun d'eux, dans les cas envisagés, n'a de quoi surprendre.

Il n'en est pas de même des 10 suivants. Ils sont inégalement partagés en deux rubriques :

a) Thrombose porte ou mésentérique ;

b) Réflexe.

a) Les morts par thrombose porte ou mésentérique sont connues ; elles ont été étudiées notamment par Grégoire, Chevallier, Moiroud qui en a rapporté une observation indiscutable à la tribune de l'Académie.

Nous tenons à apporter notre confirmation de l'existence de cette pénible éventualité. Six fois sur 48 opérations un syndrome, toujours le même, s'installa, hyperthermie, hématémèse, dans les quatre jours qui suivent l'acte chirurgical ; deux fois sur 6 (les 4 autres n'ayant pu être autopsiés) la preuve anatomique est fournie qu'il s'agit de thrombose porto-mésentérique (1 cas étudié dans notre livre, 1 cas rapporté ici). Nous insistons sur ce fait, non exempt d'un redoutable intérêt, que cette complication mortelle survient dans des cas fort dissemblables, traumatisme, splénomégalie palustre, rate ectopique tordue. Ce qui signifie qu'on peut toujours la redouter et que cette éventualité doit entrer solidement dans notre esprit quand nous discutons une indication opératoire de splénectomie.

b) Quant aux 4 autres cas, que nous appelons souvent réflexes, ce sont ceux pour lesquels on ne peut faire que des hypothèses comme celles de Willis, chute brusque du taux de l'hémoglobine dans le sang après splénectomie. Nous avons toutefois cherché à la vérifier sans y parvenir. Cette mort réflexe, imprévisible, survenant dans ces cas de splénectomie à la cadence de quatre fois sur 48, nous paraît devoir être également soulignée. Son éventualité, comme la précédente, pèse, nous l'avouons, lourdement aussi dans notre esprit lorsque nous sommes en présence d'une des indications de splénectomie qui font l'objet de la présente note.

Nous sommes portés à penser que l'indication de la splénectomie doit rester une indication formelle (traumatisme, torsion) et qu'il ne faut aborder les autres que bien avertis qu'il se cache dans une telle décision nombre de dangers graves et mal connus. »

Il s'agit donc d'un travail de statistique, dans lequel, à l'occasion d'un geste chirurgical commun, la splénectomie, les auteurs groupent des cas disparates.

Je n'envisagerai, dans ce rapport, que deux des éléments du « catalogue » :

1° Les résultats des splénectomies pour traumatisme de la rate.

2° Les causes de morts rapides post-opératoires.

1° Les résultats des splénectomies pour contusion de la rate. — Dans leur travail, les auteurs se bornent à publier des chiffres, sans commentaire : *32 cas avec 12 morts, soit 35 p. 100.*

Portant sur un nombre de cas autrement étendu, puisqu'il s'agit de 179 et de 135 observations, Jean Quénu (4), dans son Mémoire de 1926, publie des chiffres, proches de ceux des auteurs. Il partage son étude statistique en deux périodes : une première période, qui va de 1885 à 1912, pendant laquelle la mortalité, portant sur 179 cas, est

(4) Quénu (Jean). Diagnostic et traitement des ruptures de la rate en péritoine libre. *Journal de Chirurgie*, **28**, 1926, p. 393.

de 35,19 p. 100 ; une deuxième période s'étendant de 1912 à 1926, où, à l'occasion de 135 opérés, la mortalité tombe à 30,25 p. 100. Je n'insisterai guère sur ces chiffres. Il semblerait que les résultats des chirurgiens de Hanoï se rapprochent plus de ceux de la première série de Jean Quénu, mais il me paraît assez vain d'établir un pourcentage des résultats lorsque leur bilan ne porte que sur 32 blessés.

Par contre, les chiffres de Meyer-May sont loin de ceux publiés par mon maître Grégoire (5) qui, sur 106 splénectomies, n'a eu que 9 décès, soit 8 p. 100 de mortalité. Ils rejoignent ceux de Benoit (6) qui rapporte dans sa thèse les résultats de Swynghedaw. Ils sont inférieurs à ceux de R. Morwa (7) étudiant sous la direction de mon maître Cadenat les suites de 78 contusions de la rate, suites grevées de 29 morts, soit 37,18 p. 100.

Il ne semble pas que les chirurgiens d'Indochine, malgré l'imprégnation paludéenne endémique de leurs malades, aient des résultats inférieurs à ceux de beaucoup de chirurgiens de la métropole. Il faut les en féliciter.

2° Les causes de mort rapide post-opératoire. — Les auteurs groupent ces morts rapides en deux catégories : les morts par thrombose et les morts par réflexe. En fait, il me semble qu'il faille envisager trois éventualités différentes : *a*) La mort en quelques jours avec hyperthermie. *b*) La mort en quelques jours avec apyrexie. *c*) La mort en quelques heures ou quelques minutes. Ces faits, disons-le tout de suite, n'ont d'intérêt que si on élimine la mort par hémorragie intra-péritonéale, hémorragie liée, non pas au volume de la rate, mais à la périsplénite. Ajoutons que la cause ayant déterminé la splénectomie n'intervient pas dans la pathogénie de ces morts rapides post-opératoires.

a) *Mort en quelques jours avec hyperthermie.* — Elle ressortit, dans ces cas, à la *thrombose porte ou mésentérique*. C'est la conclusion des auteurs qui ajoutent : « Elles ont été étudiées notamment par Grégoire, Chevallier, Moiroud qui en ont rapporté une observation indiscutable à la tribune de l'Académie. » Peut-être est-ce à cette pathogénie vasculaire plutôt qu'à une hypothétique irritation par du sang épanché dans l'arrière-cavité qu'incombent les paralysies coliques après splénectomie signalées par notre regretté collègue Yves Delagénière (8) à cette tribune.

(5) Grégoire (R.). *Mémoires de l'Académie de Chirurgie*, **64**, séance du 25 mai 1938, p. 746.

(6) Benoit. Contribution à l'étude des ruptures traumatiques de la rate saine. *Thèse de Lille*, 1935.

(7) Morwa (R.). Rupture traumatique de la rate. *Revue de Chirurgie*, n° 2, 1932, p. 97.

(8) Delagénière (Yves). De la rupture traumatique de la rate avec splénectomie et de la paralysie du côlon transverse par irritation directe de l'arrière-cavité. *Mémoires de l'Académie de Chirurgie*, **64**, n° 22, séance du 22 juin 1938, p. 91.

Six fois, Meyer-May a pu voir se développer, dans les quatre jours, un syndrome constitué par une hyperthermie considérable associée à des hématémèses. Cette complication mortelle est survenue dans les suites d'opérations décidées à l'occasion de contusion de la rate, de splénomégalie palustre ou de rate ectopique tordue. La cause occasionnelle de la splénectomie n'a donc pas joué de rôle.

b) *Mort en quelques jours en apyrexie.* — C'est à ces cas, comme le rappellent les auteurs, que peut s'appliquer l'hypothèse de Willis (9). Pour l'auteur américain, la splénectomie entraîne une chute brusque du taux de l'hémoglobine, chute qui, chez un blessé en état d'anémie aiguë par hémorragie, provoque rapidement la mort. Jean Quénu suggère que la splénectomie créerait ainsi ce paradoxe que « nécessaire pour arrêter l'hémorragie elle serait aggravante des effets de cette hémorragie ».

Godard et Palios (10), dans une étude expérimentale très poussée, concluent : *D'après nos expériences, l'anémie post-opératoire est à son maximum entre le deuxième et le quatrième jour, ce qui explique la phase critique observée à ce moment par les chirurgiens.*

En fait, après splénectomie pour rupture traumatique, trois éléments s'additionnent pour créer la carence globulaire :

Immédiatement, d'une part l'hémorragie provoquée par la rupture de la rate et de son pédicule ; d'autre part, l'ablation chirurgicale de la rate elle-même, organe gorgé de sang et réservoir d'hématies.

Secondairement la fonction hématopoïétique splénique de secours est supprimée, fonction dont l'importance, en cas d'hémorragie, est bien connue des physiologistes. En effet, si la rate ne joue plus de rôle dans l'hématopoïèse chez l'*adulte normal*, elle entre en réaction myéloïde et retrouve sa fonction hématopoïétique de la première année de la vie chez *l'adulte en état d'hémorragie aiguë.*

La suppression de la rate constitue chez l'adulte une carence d'autant plus grave que les autres centres d'hématopoïèse, comme la moelle osseuse, ont perdu leur potentiel de régénération globulaire.

Il n'en est pas de même chez l'enfant. C'est ce que constatait Jean Quénu en 1926 : mortalité de la splénectomie avant vingt ans : 14 p. 100 ; après vingt ans : 32 p. 100. Même remarque par Sorrel (11) en 1932 dans un rapport sur 6 cas de rupture de la rate chez l'enfant communiqués par Oberthür et Mérigot, Fèvre et Armingeat.

On conçoit l'importance primordiale, en chirurgie splénique, des précautions pré- et post-opératoires, sur lesquelles mon maître Grégoire a insisté depuis longtemps. — Les auteurs dans leur travail n'en font

(9) Willis. *Surgery, Gynecology and Obstetrics*, **29**, 1919, p. 33.

(10) Godard et Palios. La splénectomie. Recherches expérimentales sur une fonction humorale de la rate. Déductions chirurgicales. *Revue de Chirurgie*, n° 2, 1931, p. 63.

(11) *Société Nationale de Chirurgie*, **58**, séance du 10 février 1932, p. 257.

pas mention — Transfusion de sang, injection d'adrénaline spléno-constrictrice constituent des adjuvants indispensables. Après l'intervention, il semble que la perfusion lente par son apport continu de matériel globulaire trouve une de ses plus utiles indications.

e) *La mort en quelques heures ou quelques minutes.* — Ce sont ces cas de mort qui méritent bien le qualificatif de « réflexe » que leur donnent les auteurs. Le cas le plus impressionnant est celui où la ligature du pédicule splénique déclencha un état syncopal aboutissant, en douze heures, à la mort.

On demeure là dans le domaine des conjectures parmi lesquelles l'irritation du sympathique abdominal peut être invoqué sans que des déductions pratiques puissent en découler.

Je conclurai, avec les auteurs, que la splénectomie garde des indications formelles. J'ajouterai que, lorsque l'acte chirurgical est décidé « à froid », il doit être précédé d'une action hématologique à la fois vigoureuse et continue. *Pendant une période critique de quelques jours*, il faudra, après l'intervention, suppléer à l'absence d'un organe qui fait défaut au moment où il serait le plus utile. Plus tard, au contraire, comme l'a bien montré mon maître Grégoire, la vie du splénectomisé sera en tout point normale.

Je vous propose de remercier MM. Meyer-May et Ton That Tung pour leur intéressant travail et de les féliciter pour l'activité chirurgicale heureuse qu'ils déploient aux confins de l'Empire.

M. **Mayer** : Je voudrais souscrire tout à fait aux paroles de notre rapporteur. Il est bien évident que dans une statistique il faut avant tout éviter de mélanger des cas aussi disparates que ceux qui viennent de nous être présentés.

Il est, en effet, certaines hémogénies où l'hémorragie n'a rien à voir avec la splénectomie et où la radiothérapie a sa place indiquée pour faire cesser les accidents ; c'est le cas de beaucoup de métrorragies qui guérissent parfaitement par la radiothérapie.

D'autre part, il y a un cas où la splénectomie donne des résultats excellents, c'est l'éclatement de la rate. J'en ai fait trois suivies de guérison.

J'ai fait aussi, pour ma part, plusieurs splénectomies pour hémorragies graves, avec purpura hémorragique généralisé où du jour au lendemain j'ai pu voir cesser complètement les accidents.

Je crois donc que les résultats malheureux qu'on nous apporte de 40 p. 100 de décès proviennent de ce mélange de cas, qui est tout à fait regrettable dans une statistique.

J'ajoute que la splénectomie ne dispense pas, bien au contraire, de recourir à la transfusion sanguine comme M. Funck-Brentano l'a très judicieusement rappelé.

Sur un nouveau dispositif d'attache pour les masques contre les gaz,

par M. **Nicolaïdi.**

Rapport de M. Cunéo.

Vous avez bien voulu me charger d'un rapport sur la présentation que vous a faite M. le Dr Nicolaïdi d'un nouveau dispositif d'attache pour les masques contre les gaz. Ce dispositif a pour but d'appliquer instantanément le masque ou de l'enlever sans déplacer le casque ou la jugulaire.

Je n'ai pas besoin d'insister sur les avantages de ce dispositif qui permet aux hommes de conserver la protection, fournie par le casque, pendant qu'ils mettent ou enlèvent leur masque, diminuant ainsi la fréquence des plaies de tête. Cet avantage est considérable pour les hommes servant dans les chars d'assaut où le casque sert en permanence de protection contre les contacts violents que peuvent avoir les crânes des équipages avec les parois de leur cabine.

Le principe du dispositif est la séparation du masque de ses liens d'attache et du serre-tête.

Le serre-tête comporte des pattes, munies d'un simple anneau permettant de les accrocher aux organes correspondants du masque dont la mise en place correcte et étanche est instantanée.

Le serre-tête est réglable aux dimensions de la tète sur laquelle il se pose librement, sans aucun serrage, évitant ainsi la compression pénible et dans ce cas inutile, des brides élastiques attachées aux masques actuels. Grâce au réglage préalable, le même serre-tête pourra s'appliquer à toutes les têtes.

Fonctionnement. — Le serre-tête, réglé une fois pour toutes, est posé sur la tête avant la mise en place du casque et de la jugulaire. Le serre-tête, constitué par de simples bandes en tissu non élastique n'exerçant aucune pression, pourra non seulement être laissé en place sans la moindre gêne, mais il présente, en outre, l'avantage d'éviter, par sa bande frontale sur laquelle s'appuie le casque, le frottement souvent pénible occasionné par le bord antérieur de celui-ci.

Dès lors, le masque suspendu par sa bride autour du cou dans la position d'alerte, pourra, au premier signal, par une manœuvre très simple, être accroché aux organes d'attache du serre-tête, instantanément et correctement, ces organes se trouvant par la mise en place préalable du serre-tête, aux points précis sous les bords du casque.

L'application du masque s'effectue ainsi sans le moindre déplacement ni du casque ni de la jugulaire. Avec la même facilité, le masque sera décroché sans déplacer le casque et la jugulaire.

Ce nouveau dispositif assure donc la rapidité de l'opération et la protection permanente contre les plaies de la tête, tout en évitant au troupier, déjà si encombré par son fourniment, les manœuvres inutiles du déplacement du casque et de la jugulaire, avantages que ne présente aucun des masques actuels, le principe du serre-tête détachable n'ayant pas encore été proposé jusqu'ici.

En raison de la simplicité des éléments constitutifs de ce dispositif, sa réalisation est économique. On pourra, d'autre part, étant donnés les avantages ci-dessus, transformer, à peu de frais, les modèles existants.

Je vous propose de remercier M. Nicolaïdi et de déposer son travail dans nos archives.

COMMUNICATIONS

Les narcoses intraveineuses par l'allyl-isopropyl-n-méthyl-barbiturate de Na (1).

par M. **L. Mayer,** agrégé de l'Université libre de Bruxelles.

Mes chers Collègues, vous comprendrez avec quel plaisir dans les circonstances actuelles j'ai saisi l'occasion qui m'était offerte de faire une courte communication à votre tribune.

Mon émotion est d'autant plus vive que j'ai été privé pendant longtemps du plaisir de voir la plupart d'entre vous, puisque lors du Congrès International de Chirurgie de Bruxelles, j'étais malheureusement alité par une fracture du col du fémur.

Si ceux d'entre vous, ignorant l'accident qui m'était survenu, ne s'en sont pas aperçus, c'est à un des vôtres que je le dois ; c'est, en effet, sous anesthésie rachidienne que mon ami le professeur Danis a réussi la méthode de Tavernier, de telle façon qu'il m'a évité les ennuis si souvent consécutifs à des accidents de ce genre.



S'il est permis de dire que l'analgésie a eu la plus heureuse influence sur l'évolution de la chirurgie et a contribué certainement pour un tiers dans les progrès dont nous avons lieu d'être fiers, il n'en reste pas moins que de nombreuses discussions sont encore soulevées quant au choix du procédé anesthésique.

(1) Narconumal Roche.

Nous sommes, je crois, tous d'accord pour dire que l'anesthésie locale, quand elle est possible, est la méthode la plus inoffensive, encore que le professeur Canuyt vienne de publier toute une série de cas de mort attribuable à cette méthode. Je dois y ajouter que bien des décès sont dus indirectement à l'anesthésie locale parce que des opérations commencées de la sorte chez des sujets mal ou non préparés, doivent être, par insuffisance d'anesthésie ou par nervosité du sujet, continuées extemporanément au chloroforme ou à l'éther et qu'ainsi surviennent des accidents mortels au bout de deux ou trois jours, dus à ces anesthésies en inhalations qui ne se seraient pas produits si, d'emblée, les malades avaient été convenablement préparés.

Les anesthésies intra-nerveuses sont restées d'un domaine restreint et, jusqu'il y a quelques années, le choix de nos méthodes anesthésiques se limitait entre les narcoses en inhalations à l'éther, au chloroforme ou au protoxyde d'azote, aux narcoses par voie rectale au moyen du rectanol ou de l'avertine, ou de l'éther en solution huileuse, et à l'anesthésie rachidienne que seuls nos collègues roumains ont étendue à la presque totalité du corps et que, pour ma part, je n'aime pas, même par la méthode de Jones à la percaïne, quand il s'agit d'opérations sus-ombilicales.

Je reconnais parfaitement les immenses avantages de l'anesthésie rachidienne au point de vue du chirurgien, dont elle facilite grandement la technique par son admirable silence abdominal ; mais, en dépit de toutes les mesures de prudence qu'il n'est peut-être pas toujours possible de respecter scrupuleusement, elle reste dangereuse dans les opérations hautes, et constitue en tout cas pour le psychisme du malade un choc dont j'ai pu apprécier moi-même l'importance.

C'est pourquoi, après avoir pendant plusieurs années été un fervent adepte du rectanol — à qui je reproche un peu la délicatesse de son maniement et une certaine inconstance —, j'ai, parmi les premiers, accueilli avec joie l'introduction en thérapeutique chirurgicale des narcoses intraveineuses.

Dans les premiers, je pense, j'ai essayé, d'après Fredet que je suis heureux de saluer ici, vers 1924, les narcoses au somnifène, mais j'ai rapidement cessé à cause des crises d'excitations parfois très violentes du réveil.

Par contre, depuis plusieurs années, j'ai fait, à mon entière satisfaction, un très grand nombre de narcoses intraveineuses au numal, suivant la technique de Fredet, puis à l'évipan sodique. Je ne veux pas revenir ici sur les discussions qui ont eu lieu à cette tribune sur la valeur de ce médicament et ses inconvénients. Mais je puis affirmer que, manié avec prudence, c'est-à-dire injecté à la dose de 1/2 c. c. par trente secondes, sans jamais dépasser 10 c. c., il est inoffensif. Des milliers de cas en font foi. Bien des fois, du reste, chez des sujets très anémiés, très shockés ou des sujets très sensibles, de même que chez

les hépatiques et les femmes enceintes, j'ai fait abaisser la dose à 5, 6, 7 ou 8 c. c.

Tous mes opérés sont toujours préalablement examinés comme il se doit et il est bien évident que pas plus pour l'évipan que pour n'importe quel médicament, il n'est possible de fixer une dose-standard, mais seulement une dose optima ou maxima. Le réflexe oculo-cardiaque de Pascalis m'a, dans ce domaine, été toujours un test utile. J'en ai récemment parlé à l'Académie de Médecine de Belgique.

Aussi, ai-je accueilli avec joie un médicament analogue fabriqué en Suisse, le Narconumal, dès que j'ai eu connaissance des essais faits par notre collègue Jentzer, de Genève, depuis 1933 et qui m'avait récemment signalé que ce produit lui paraissait présenter quelques avantages sur l'évipan.

Comme vous le voyez sur ce tableau, les formules chimiques des deux produits sont analogues ; ils ne diffèrent que par des détails de position des groupements CH.

$$CH_2 = CBr - CH_2 ;\ (CH_3)_2CH > C < (CO - NH)(CO - N - CH_3) > CO$$

Eunarcon : sel sodique de l'acide isopropyl-bromallyl-Nméthylbarbiturique.

$$CH_2 < (CH_2 - CH)(CH_2 - CH_2) > C ;\ CH_3 > C < (CO - NH)(CO - N - CH_3) > CO$$

Evipan : sel sodique de l'acide méthyl-cyclohexényl-Nméthylbarbiturique.

$$CH_2 + CH - CH_2 ;\ CH(CH_3\ CH_3) > C < (CO - NH)(CO - N - CH_3) > CO$$

Narconumal : sel sodique de l'acide allyl-isopropyl-Nméthylbarbiturique.

Il ne faut pas perdre de vue que les narcotiques intraveineux, tout comme les narcotiques volatils, agissent en fonction de leur concentration dans le sang ; celle-ci dépend essentiellement de la quantité injectée dans l'unité de temps et de la rapidité de la dégradation.

Comme le professeur Demole, de Bâle, l'a bien établi, pour obtenir des données numériques valables, il est indispensable, dans les essais pharmacodynamiques d'injecter les différents produits avec la même rapidité. C'est ainsi que dans ses essais faits sur des lapins de 3 kilogrammes il a injecté des préparations diluées dans 3 c. c. de sérum physiologique dans un temps constant d'une minute. L'évacuation de la dégradation chimique des narcotiques intraveineux s'évalue généralement au moyen de deux méthodes ; la vitesse critique d'injection intraveineuse et la durée du sommeil. Demole a eu recours à la deuxième

méthode qui consiste dans l'estimation de la durée du sommeil provoqué par l'administration d'une dose de narcotique définie par l'intensité de son effet immédiat. Il faut tenir compte que la dégradation des narcotiques intraveineux dans le rein atteignant à peine 1 ou 2 p. 100 peut être négligée et que seule la dégradation hépatique vaut d'être envisagée. Les repères employés par Demole pour établir la valeur hypnotique sont les positions ventrodorsale et dorsale que prennent les animaux endormis. Il appelle « dose hypnotique liminale » du narcotique, la dose du produit employée pour provoquer l'apparition de ces attitudes caractéristiques.

Les tableaux établis par Demole, et dont je ne veux, pour ne pas abuser de vos instants, que retenir l'essentiel, montrent :

1° Que la dose critique intermédiaire entre celle nécessaire pour amener le sommeil et celle capable de tuer l'animal est de 0,2 à 0,5 pour le sel sodique du véronal ; de 0,08 à 0,2 pour le sel sodique du luminal ; de 0,02 à 0,125 pour le numal ; de 0,01 à 0,8 pour l'évipan, tandis qu'il est de 0,015 à 0,12 pour le narconumal. Pour le pentothal, il est de 0,0075 à 0,035 ; pour l'eunarcon de 0,01 à 5.

Il s'ensuit que la dose maniable, si importante en chirurgie pratique, est sensiblement plus grande pour le narconumal.

2° Que les somnifères (dérivés du véronal, luminal et lumal) ne produisent le sommeil respectivement qu'après quarante minutes ; trente minutes et douze minutes, tandis que pour les 4 narcotiques intraveineux que je viens de vous citer, le sommeil se produit pour ainsi dire immédiatement.

3° Que la durée du sommeil est respectivement pour le véronal sodique le luminal sodique et le numal sodique, de quarante-cinq heures, soixante heures et six heures chez l'animal tandis que pour l'évipan il est de quarante-cinq minutes ; pour le pentothal de trente minutes et pour l'eunarcon de vingt-cinq minutes ; pour le narconumal, il est en moyenne de soixante-quinze minutes.

Ces différentes données vous montrent qu'au point de vue pharmacodynamique, qui se vérifie aussi en chirurgie, le narconumal présente de réels avantages.

Tout en reconnaissant la supériorité du narconumal, je n'ai cependant pas voulu suivre la technique de Jentzer des injections intraveineuses prolongées.

Vous savez comment il procède ; injection de 1 c. c. de pantopon à 2 p. 100 une heure avant l'opération ; injection très lente de narconumal jusqu'à la narcose ; quand le seuil de l'anesthésie est atteint, installation d'un compte-gouttes glycosé intraveineux à 20 p. 100 ; réinjection tous les quarts d'heure d'environ 2 c. c. du médicament dans le tuyau en caoutchouc qui réunit l'ampoule de sérum à l'aiguille maintenue dans la veine.

De même mon compatriote, le Dr Lucien Wybauw, utilise cette

méthode depuis 1935 ; il lui reconnaît comme Jentzer une série d'avantages qui peuvent se résumer comme suit :

1° Le glycose active l'action antitoxique du foie ;

2° Le glycogène n'est pas un simple témoin de l'activité hépatique. Sous forme de glycose, il s'unit à un grand nombre de substances toxiques ; puis une oxydation intervient qui transforme le complexe ainsi constitué en un acide glycuronique conjugué.

3° Le glycogène diminue le choc opératoire.

4° Le glycogène, d'après Stejskal, Exner, Lauter et Pranter, diminue les stades d'excitation post-opératoire.

5° Le glycose, d'après les recherches expérimentales pharmacologiques bien connues, comme l'alcool d'ailleurs, fortifie le cœur.

6° Le glycose augmenterait la défense cellulaire.

7° Le glycose injecté dans le sang neutralise, dit Lilian Farrar, partiellement l'acidose qui est augmentée par le jeûne et les purgatifs.

8° Le glycose, enfin, agirait contre le choc anaphylactique.

Toutes ces conditions, longuement justifiées par Jentzer, sont, à mon avis, plus théoriques que pratiques.

Pour ma part, je trouve ces dispositifs trop compliqués ; qu'il s'agisse de la canule simple ou de l'aiguille à mandrin de Bayeux, je ne crois pas que l'hydratation du sujet, qu'il est bien facile de faire avant l'opération, ni l'alcalinisation vaillent les ennuis et les risques d'une transfusion continue qui est incontestablement gênante au cours d'une opération où il faut pouvoir déplacer le sujet à volonté et se déplacer soi-même sans risquer de renverser tout un appareillage ou même de produire des lésions d'embolie ou de thrombose. En outre, l'élévation de température presque constante après les injections intraveineuses de sérum n'est pas sans inconvénient.

A mon avis, la narcose intraveineuse, dans l'état actuel des productions chimiques, ne doit être en général qu'une narcose de base. Bien entendu, pour les affections de la tête, du cou et du tronc, elle est parfois suffisante ; parfois quelques bouffées de chlorure d'éthyle ajoutées suffisent ; pour les interventions abdominales, un peu d'éther avec l'appareil d'Ombrédanne donne des narcoses excellentes. C'est pourquoi je ne puis me rallier à des techniques plus complexes.

Certains auteurs imaginent que l'injection intraveineuse, telle que je la pratique, ne peut servir que pour les narcoses de courte durée. Il n'en est absolument rien ; même en tenant compte de la susceptibilité individuelle très variable à l'anesthésie dont j'ai parlé précédemment, il n'y a aucune raison de proscrire d'avance la dose totale qui souvent est très suffisante et qui n'est jamais dangereuse.

Par contre, je ne puis m'empêcher de trouver qu'injecter même progressivement et lentement des doses de narconumal allant jusqu'à 30 c. c., soit 3 grammes ou même davantage, constitue un risque incontestable.

Comme critère de la quantité à injecter, je puis me rallier aux données de Wybauw :

1° Gémissements et contractions musculaires de défense.

2° Accélération du pouls qui, d'ailleurs, se ralentit toujours au bout de quelques instants.

3° Pâleur du visage qui comporte une certaine prudence et qui cesse généralement au bout de quelques minutes, à condition de surveiller très attentivement la propulsion de la mâchoire inférieure ou de mettre un tube de Mayo.

Je fais précéder toutes les narcoses, sauf les cas d'extrême urgence, d'une injection de 1 c. c. contenant 1 centigramme de morphine et 1/2 dixième de milligramme de strychnine, qui m'a donné de meilleurs résultats que les autres injections préalables.

La qualité de l'anesthésie obtenue au point de vue de l'opération est toujours parfaite ; le malade s'endort très rapidement sans sensation désagréable et sans vomissements. L'agitation au réveil est à peu près inexistante et cesse en tous cas toujours par une injection de morphine. Les tremblements, que nous observions par les injections intraveineuses d'évipan même chauffé, n'existent guère par le narconumal.

La qualité du silence abdominal ne le cède en rien à celle des autres narcoses, sauf, bien entendu, l'anesthésie rachidienne qui conserve à cet égard les avantages auxquels j'ai fait allusion tout à l'heure.

L'amnésie extraordinaire, qui suit la narcose intraveineuse au point que plusieurs heures après l'intervention l'opéré demande si on ne l'a pas oublié, en fait certainement pour le patient une narcose particulièrement agréable. La somnolence dure un peu plus longtemps que par l'évipan (six à huit heures) et le saignottement m'a paru moindre.

Sur 200 narcoses intraveineuses de base au narconumal conduites dans les conditions signalées, je n'ai constaté aucun incident ni aucun accident. Le nombre de narcoses actuellement faites dans ces conditions dépasse certainement les 5.000, puisque déjà en 1935 Jentzer publie plus de 1.600 opérations au moyen de ce médicament et que, dans la *Thèse de Paris* qui vient de paraître, Ben Chadli s'est basé sur 1.200 anesthésies au narconumal réalisées dans les services du Dr Thalheimer à l'Hôpital Franco-Musulman de Bobigny et à l'Hôpital Ambroise-Paré.

Ces auteurs, d'ailleurs, ont fait une partie de ces narcoses par le système de Jentzer, mais ils recommandent de n'utiliser la position de Trendelenbourg qu'après anesthésie complète. Ils signalent que dans la posologie du narconumal il faut se baser sur le poids, l'âge, l'état général du malade, qui sont, justement, des données très relatives dont je me défie.

Ben Chadli n'a pas constaté, plus que moi, d'accident cardio-vasculaire, même chez des individus très shockés.

Il a cependant observé deux issues fatales immédiatement après la

narcose ; l'un des malades souffrait d'un carcinome de la langue et son état général était tel, dit-il, que le décès aurait eu lieu avec n'importe quel anesthésique.

Dans le second cas, il s'agissait d'un basedowien auquel, dit-il, on avait administré très rapidement 4 grammes, soit 40 c. c. de la solution utilisée.

C'est précisément un de ces essais contre lesquels je ne saurais trop m'élever et qui discréditeraient une méthode excellente.

Schurch et Bretschger (de la Clinique chirurgicale de Clairmont à Zurich) qui, en 1936, ont relaté 1.100 narcoses de base au narconumal s'en déclarent aussi très satisfaits ; ils injectent, une demi-heure avant, de la morphine-atropine et notent une disparition rapide des réflexes tendineux et musculaires avec conservation du réflexe cornéen et pupillaire. Je dois, par contre, vous mettre en garde contre l'injection préalable de sedol ou de morphine-scopolamine qui semblent mal s'associer aux barbituriques intraveineux.

Les indications récentes de Monod des narcoses intraveineuses pour la chirurgie des gazés, me paraissent avoir donné à cette question une particulière actualité.

En résumé, je dirai : rachianesthésie pour la chirurgie des membres inférieurs et les grosses interventions abdominales, telles que l'extirpation abdomino-périnéale du côlon sigmoïde ; narcose de base au narconumal pour presque toutes les autres opérations qui sortent du domaine raisonnable de l'anesthésie locale.

M. **Pierre Fredet** : Je rappelle à M. Mayer que l'anesthésie générale par injection intraveineuse d'un dérivé de la malonylurée n'est pas chose nouvelle. En 1924, j'ai apporté, ici même, pour la première fois, les résultats de l'emploi en série du somnifène, produit complexe, auquel j'ai substitué, presque aussitôt le *numal*, c'est-à-dire l'allyl-isopropyl-malonylurée.

Ce numal, j'ai continué à m'en servir pendant des années, avec d'excellents effets, à condition de l'utiliser comme *anesthésique de fond*, — en le faisant précéder d'un *adjuvant* (morphine-scopolamine, en injection hypodermique), — et en *complétant* son action, au besoin, par l'inhalation d'un anesthésique volatil, en quantité infime (le protoxyde d'azote, de préférence). Quoi qu'en pense M. Mayer, je trouve que la morphine s'associe très harmonieusement aux malonylurées substituées. J'ai pu exécuter ainsi des milliers d'opérations dans les meilleures conditions d'anesthésie et sans éprouver aucun ennui immédiat ou secondaire.

Lorsque la firme Hoffmann-Laroche a créé le *narconumal*, c'est-à-dire un numal où un atome d'hydrogène en N a été remplacé par le radical méthyle, elle m'a envoyé un stock de ce nouvel anesthésique pour l'expérimenter. Je n'ai pu le faire, ne possédant plus de service

hospitalier. Mais, je suis allé voir employer le narconumal par M. Thalheimer. M. Thalheimer use de ce numal amélioré, en observant les mêmes principes que pour l'ancien numal. J'ai constaté qu'il avait d'excellentes anesthésies et j'ai fait ici, l'an dernier, un rapport sur le millier de cas qu'il vous a présentés.

L'avantage du narconumal est d'être *moins toxique* que le numal et que l'évipan, d'avoir une *étendue narcotique* beaucoup plus étendue, c'est-à-dire d'offrir une *grande marge de sécurité*. Il peut être utilisé soit comme l'évipan, soit comme le numal, c'est-à-dire par injections subintrantes ou par injection unique avec anesthésique de complément volatil, si besoin est, ce qui est une sérieuse simplification. En un mot, le narconumal m'a paru très aisément maniable et capable de fournir, sans danger, des anesthésies parfaites.

M. **Küss** : Je veux simplement rappeler, le titre de la communication de M. Mayer m'y autorise, que j'ai fait ici, il y a quelques années, un rapport sur l'anesthésie générale par injection intraveineuse d'alcool éthylique. Mes conclusions étaient d'ailleurs de rejeter cette méthode. A vrai dire, une des complications que cette méthode entraîne après elle et que l'on qualifie en général et à la légère d'hématurie n'est, en réalité, qu'une hémoglobinurie qui effraye beaucoup plus qu'elle n'est grave. J'avais fait, à propos de cette méthode, rapportée du Mexique par Charpy, un travail très étudié et détaillé. Je rappelle que mes conclusions — et ce fut aussi l'avis de mes maîtres MM. Gosset et Lardennois — étaient le rejet de ce mode d'anesthésie générale.

M. **Mayer** : A M. Küss, je dirai que je n'ai pas fait allusion aux injections intraveineuses d'alcool éthylique, car je n'ai .comme lui que des résultats si mauvais que j'estime — et je vois le professeur Gosset m'approuver — que c'est une méthode à ne plus essayer.

A M. Fredet, je répondrai que j'ai cité ses travaux de 1921. J'ai employé depuis ce moment le numal sur son conseil après le somnifène. Je pense comme lui qu'il y a mieux à faire maintenant, car la dose de sécurité du numal est dangereuse, entre 2 et 12 centigrammes, et une erreur peut se produire facilement. Avec le narconumal, cette marge de sécurité est plus grande. M. Fredet nous a dit tout le bien qu'il pense des narcoses opérées par M. Thalheimer, et je partage tout à fait son avis. Je pense que, dans la chirurgie de guerre que nous avons à envisager actuellement, nous aurons l'occasion de l'utiliser ; car les anesthésies rachidiennes restent malgré tout dangereuses et compliquées et il n'est pas permis de les faire quand on est isolé. La méthode des injections intraveineuses est d'ailleurs la seule possible chez les gazés qui ne supportent pas la narcose par inhalation et c'est pourquoi j'ai pensé que j'avais ce prétexte pour venir faire à cette tribune une communication et retrouver des visages amis.

M. **Lambret** : J'ai l'expérience du numal que j'ai abandonné à cause des excitations nerveuses qu'il produit ; je voudrais donc demander à M. Mayer s'il y a quelque chose d'analogue à redouter avec le narconumal.

M. **Mayer** : Il n'y a aucun accident d'excitation avec le narconumal.

Tronculite sous-cutanée subaiguë de la paroi thoracique antéro-latérale,

par M. **H. Mondor.**

J'ai vu, à quatre reprises, une affection d'allure inflammatoire de la paroi thoracique dont je n'ai pas trouvé de description ni de définition et à laquelle il m'a paru difficile, même avec le secours d'un examen histologique, de donner un nom précis.

S'agissait-il d'une lymphangite tronculaire d'un dessin particulièrement net ? S'agissait-il d'une phlébite oblitérante, sous-cutanée, de palper exceptionnellement facile ? Si ce n'était pas une angéite sous-cutanée et indurée, comme je me crois, jusqu'ici, autorisé à le penser, serait-ce au niveau de la crête lactée qu'il en eût fallu chercher et la raison topographique et l'étiologie ?

Les signes physiques que j'ai, dans chaque cas, recueillis, ressemblent plus particulièrement à ceux de l'une de ces phlébites de la saphène interne ou de la saphène externe qui font quelquefois la surprise d'un cordon fort mince, dur, isolé de toute périphlébite et résistant assez longtemps, sous leur forme de vaisseau induré et douloureux, aux traitements divers.

A m'en tenir à la clinique, j'aurais dit, en songeant aussi à celles du membre supérieur et à certaine phlébite de la jugulaire externe que je vis, *phlébite*, après traumatisme, *de la paroi thoracique ;* mais l'on va voir que l'histologie, sans contredire l'hypothèse, n'a pas rigoureusement autorisé la qualification que j'avais songé à proposer.

Voici, la seconde en date, l'observation la plus complète :

Mme D..., trente ans, entre le 30 mars 1933, à Bichat, sur le conseil de son médecin, à cause d'un « petit cordon dur sous le sein gauche » dont la malade s'est aperçue deux mois environ auparavant.

Elle invoque, avec plus de vraisemblance que bien d'autres malades, un traumatisme. A la suite d'une chute sur le rebord d'une caisse, la paroi thoracique gauche ayant fortement heurté le rebord de cette caisse, la malade a ressenti des douleurs au niveau de l'extrémité antérieure des premières côtes, douleurs exagérées par l'inspiration profonde. La malade ne peut préciser si le sein gauche a lui aussi été meurtri.

Quatre ou cinq jours après cet accident, se développa, dans la région sous-mammaire gauche, une réaction d'allure subaiguë dont la malade précise fort bien les caractères.

Il s'agissait d'un cordon ferme, descendant verticalement sous la peau de la région thoracique depuis la base du sein jusqu'au rebord costal. Par places sur le cordon, la peau était rouge.

Sur le trajet de ce cordon, d'apparence fibreuse, on pouvait palper trois petits nodules, plus durs, l'un juste sous le pli sous-mammaire, l'autre quelques centimètres plus bas, le dernier plus bas encore. Quant au sein lui-même, il ne participait nullement à cette réaction : volume et consistance en étaient normaux. Aucun hématome profond, aucune ecchymose à son niveau. Rien qui conduise à penser à un granulome lipophagique.

Toute la zone réactionnelle était douloureuse spontanément ; davantage par la pression directe ou par la pression à distance sur le sein ; celui-ci restait indolore.

Pas d'élévation de la température générale, mais chaleur locale nettement accrue. Vers le 25 mars, au bout d'un mois et demi à peu près, à la suite d'une exacerbation de tous les phénomènes douloureux, la réaction inflammatoire disparut assez brusquement ; on ne sentit plus les petits nodules sur le trajet du cordon ; seul celui-ci resta perceptible ; à son niveau, la peau était redevenue de couleur normale.

Le 30 mars 1933, la malade est venue à la consultation externe de l'hôpital où M. Mouchet, hésitant à repousser l'idée d'un squirrhe du sein, a jugé bon de l'admettre.

L'examen, dans mon service, a fait voir les signes suivants : en relevant un gros sein tombant de femme grasse et en tendant ainsi de bas en haut les téguments de la région sous-mammaire, on voit se dessiner, nettement, sur la paroi thoracique une sorte de relief linéaire qui descend à peu près verticalement, sur 20 à 25 centimètres environ de longueur, allant du sein au rebord costal inférieur. A la palpation, on sent un cordon induré de 2 à 3 millimètres de diamètre qui fait sous le doigt la saillie d'un petit crayon ; ce cordon est à peine douloureux, il donne la sensation que donnerait, avec son diamètre approximatif et à peu près sa consistance, une sonde uretérale, ou mieux une plume d'oie fixée, faufilée sous la peau et au plus près de celle-ci. Lorsqu'on ne tend pas les téguments, il semble, au niveau de ce tractus induré, que la peau lui soit assez intimement adhérente : par places de 1 centimètre, de 2 centimètres, en trois points, la peau est même légèrement déprimée, rétractée par le cordon adhérent.

Lorsqu'on tend les téguments excentriquement, le cordon fait une saillie rectiligne plus nette encore, en quelque sorte filiforme. En deux ou trois points, là où la peau est rétractée, la consistance est plus dure, plus résistante. L'adhérence cutanée est si nette que pour un

chirurgien d'expérience comme M. Mouchet, cette infiltration en chapelet avait fait évoquer quelque propagation à la peau d'un cancer du sein ou une traînée de lymphangite cancéreuse. La peau est partout de coloration normale. Il n'est pas facile de la pincer au niveau de cette sorte de bride rectiligne, mais il n'est pas plus facile de dire si c'est à cause d'une inclusion dans le derme ou de l'adiposité assez exceptionnelle de la malade.

L'examen prolongé et attentif du sein est tout à fait négatif ; il n'y a pas le plus petit noyau suspect. Il semble devoir être mis hors de cause sans hésitation.

Pas de ganglion axillaire ; pas de ganglion inguinal ; aucune propagation cordonale sur la paroi abdominale. La malade ne présente aucune tare à retenir. Pas de syphilis. Pas d'accident tuberculeux dans ses antécédents. Pas de varices. Pas de phlébite ailleurs. Aucune lésion cutanée inflammatoire. Jamais de rhumatisme ou d'érythème.

Nous fîmes le diagnostic incertain de lymphangite tronculaire résiduelle ou de phlébite oblitérante. Mais nous ne trouvions, ni à l'une ni à l'autre, de porte d'entrée, de lésion originelle ou initiale.

Ce cas nous rappelait, avec une similitude frappante, un cas vu un an plus tôt et dont nous avons fait part à M. Mouchet. Les signes physiques étaient exactement les mêmes. Un même dessin suffirait à représenter les deux exemples. Dimensions, consistance du cordon nodulaire, sa localisation sur la paroi thoracique gauche antéro-latérale, la descente verticale du sein au rebord costal de ce cordon assez semblable à un canal déférent enflammé ; le récit d'une phase inflammatoire assez douloureuse de quelques semaines, enfin cette bride en apparence incluse sous le derme, tendue et devenant plus douloureuse dans le soulèvement du sein ou le relèvement brusque du bras homolatéral, tout était de la plus grande analogie. Il manquait, dans le premier cas, qui concernait un ingénieur de quarante-cinq ans, toute notion claire de traumatisme direct. J'avais, le jour de l'examen de ce malade, hésitant comme pour le second cas, entre phlébite oblitérante et lymphangite tronculaire, prescrit de la pommade au néo-collargol en applications biquotidiennes et prié le malade, si la régression n'était pas franche, d'accepter une biopsie. Le résultat, au bout d'un mois, sans être parfait, était si rassurant que le malade demanda de retarder toute intervention. Un mois plus tard (il vit dans une province assez éloignée, je ne l'ai pas revu) il écrivait qu'il était guéri. La guérison de cette affection, comme il arrive pour quelques autres, était plus commode que sa définition.

Devant le second exemple d'une lésion difficile, en effet, à qualifier avec certitude, ou *lymphangite tronculaire* ou *cordon phlébitique oblitéré* ou peut-être *séquelle métaplasique d'hématome*, je proposai à la malade de l'hôpital Bichat, pour enquête utile, une petite opération chirurgicale à l'anesthésie locale, qu'elle accepta. A l'intervention, il

y avait, adhérent à la peau et facile à isoler du tissu cellulaire sous-cutané, un cordon blanchâtre, induré ; même sous les yeux de l'opérateur, il restait de désignation peu facile. Un fragment du cordon fut enlevé, prélevé.

Voici le résultat microscopique de cette biopsie (Mlle Gauthier-Villars).

Examen histologique. — La seule altération notée sur des coupes perpendiculaires à la surface de la peau porte sur un vaisseau de petit



Fig. 1. — Tronculite de la paroi thoracique antéro-latérale gauche. (Observation personnelle.)

calibre qui siège dans le chorion au contact d'un peloton sudoripare.

Sur une des coupes, ce conduit vasculaire à paroi mince présente un bourgeonnement évident de son endothélium. La cavité vasculaire n'est pas oblitérée, elle ne contient pas de globules rouges, ce qui est en faveur de sa nature lymphatique. Sur un Weigert, sa paroi est striée de quelques minces fibres élastiques, non systématisées, caractère commun aux lymphatiques et aux veines.

Sur une coupe voisine, on trouve dans la même région un petit nodule d'ostéome qui a le même diamètre et le même contour que le vaisseau précédent ; le Weigert montre autour de lui quelques rares fibrilles élastiques.

Malheureusement les fragments n'ayant pas été décalcifiés les coupes en séries ont été difficiles et on ne retrouve ce nodule ossifié que sur une seule coupe visible, sans pouvoir préciser s'il s'étendait sur une certaine longueur, mais sa superposition avec le vaisseau atteint d'endovascularite proliférante n'est pas douteuse. Il s'agit donc d'un vaisseau atteint de lésions inflammatoires complexes, à point de départ endothélial, lésions simplement bourgeonnantes en un point, thrombosantes et en métaplasie osseuse sur un autre point.



Fig. 2. — Tronculite subaiguë de la paroi thoracique. (Observation personnelle.)

Le vaisseau intéressé, qui n'est certainement pas une artère, a les caractères communs aux veines et aux lymphatiques de petit calibre. L'absence de globule rouge dans sa lumière doit sembler plutôt en faveur de sa nature lymphatique ?

Dans un cas de phlébite de la saphène interne où les signes physiques rappelaient tout à fait ceux que j'ai dits, l'examen d'un segment de veine enlevé a montré nettement l'endophlébite, le thrombus, les néo-vaisseaux.

J'ai eu, deux fois encore, l'occasion de voir semblable lésion ; les deux fois elle siégeait encore à gauche : chez une jeune fille sportive et chez un homme également athlétique. La photographie (fig. 1) permet de voir, sur le thorax d'une jeune championne de tennis, la longueur,

la direction, l'aspect cordonal de la lésion. La photographie de la figure 2 concerne le sportif de quarante-cinq ans. Chez lui, se voient bien deux des aspects du cordon thoracique, avalant la peau en haut, la refoulant en bas. Aux deux étages, il donnait à la palpation la même sensation de baguette fine, dure, ou de plume d'oie. Chez le dernier de mes malades (fig. 2), à 1 centimètre en arrière du cordon principal, cheminait parallèlement, sur une moindre longueur, un cordon plus filiforme et également adhérent à la peau.

Je peux ajouter que pour ces deux derniers cas, avant d'avoir vu la lésion, mais d'après le récit, je m'étais permis de la décrire aux malades ; même, je peux bien l'avouer, je faisais secrètement le vœu de revoir ce que j'avais deux fois trouvé si obscur. L'un des malades, qui venait de Londres et qui est médecin, avait cru remarquer, jusque-là, un étonnement des cliniciens égal au sien. Dans un seul cas sur quatre, le sein avait été le siège d'une trituration sans doute un peu nerveuse, douloureuse en tout cas. Dans le quatrième cas, plutôt qu'un tractus unique, on avait l'impression d'un cordon principal et de cordons non pas affluents, mais parallèles.

Dans les 4 cas, il y eut une phase inflammatoire avec douleurs assez vives, chaleur, rougeur et puis une phase indolente, au cours de laquelle les signes de « tronculite » sous-dermique restaient très nets. Dans 3 cas, c'est pendant deux mois que la palpation faisait constater le cordon douloureux ; dans un cas, l'évolution, dès la fin du premier mois, semblait nettement régressive. Si c'est de *lymphangite tronculaire* qu'il s'agissait — l'histologie, dans un seul cas, il est vrai, et sur un court segment, incite à s'y arrêter —, elle était sans porte d'entrée, sans adénite, sans phénomènes généraux. Les plaques rouges avaient pu être en revanche une *angioleucite péritronculaire*.

Trois fois sur quatre, la notion de traumatisme était d'une netteté qu'elle est loin d'avoir ordinairement lorsqu'il s'agit de lésion mammaire rattachée par la malade à un accident.

Dans le cas dont nous avons pu voir l'examen microscopique, d'où venait l'ossification hétérotopique ? A quelle réserve calcique avait-il été fait appel ? Par quel chemin, sanguin ou lymphatique, le calcium avait-il été véhiculé ? Pouvait-il être question d'une angéite ossifiante ? S'était-il agi d'organisation de caillot ou de régression à l'état embryonnaire de tissu conjonctif enflammé ? N'était-ce même que processus humoral ? Il ne serait pas difficile d'allonger la liste des suppositions et de se balancer de l'une à l'autre en des développements élastiques.

De même, j'avais soulevé bien des possibilités de diagnostic : lymphangite tuberculeuse ou spirotrichosique, moniliforme, tractus par cytostéatonécrose post-traumatique, phlébite des syphilitiques, septicémie veineuse subaiguë, périartérite, etc. De cette affection certainement non exceptionnelle, puisque j'en ai vu 4 cas, il m'est plus facile de fixer l'allure clinique que de suggérer autrement que par hypothèses son origine et son développement.

J'ai trouvé dans un travail d'Alexis Moschowitz [de New-York] (1) une description clinique voisine de celle que, dès 1932, mon premier malade me faisait voir. Mais le cordon, qui semblait dans l'une des observations américaines aller du sein au pubis, était nettement sous-cutané, plus profondément situé que ceux que j'ai vus. On y trouva une structure épithéliale rappelant le tissu mammaire atrophique. Moschowitz aurait vu plusieurs cas assez analogues de cordons, tantôt sus-mammaires, tantôt sous-mammaires, semblables à des canaux déférents, en tuyaux de pipe, subissant, par poussées, des atteintes inflammatoires, et puis régressant. Je n'ai rien vu qui m'ait permis, comme à cet auteur, de rattacher à la « crête lactée », à la ligne lactée embryonnaire, le long cordon inflammatoire qui m'avait frappé. Mais je ferai comme lui : je signale aux anatomistes, dans cette région antéro-latérale du thorax, une maladie qui emprunte à quelque vaisseau ou à quelque vestige embryonnaire de longue étendue l'élément essentiel de sa physionomie clinique. Je pense que quelqu'un d'entre vous s'est trouvé en présence de ce tableau, craignant peut-être, comme moi, de croire innominé quelque chose d'assez banal : cependant j'en appelle à vos souvenirs. Toute relation d'un autre, confirmant ou complétant ou redressant la mienne, me sera également profitable.

M. **Chevrier** : J'ai vu il y a un an un cas analogue à celui qui vient de nous être décrit par M. Mondor. Plusieurs médecins, qui avaient examiné le malade, n'avaient pas fait de diagnostic. Il existait un petit cordon dans la région des cartilages costaux gauches, au-dessous du sein, se dirigeant en bas et croisant le rebord costal gauche, cordon qui ressemblait à un petit crayon sous-cutané. Le malade avait fait un effort brusque quelque temps auparavant.

Je l'examinai et ne trouvai rien de particulier, autre que ce petit cordon induré presque cartilagineux ; il n'y avait aucune rougeur de la peau, aucun signe de lymphangite superficielle ; pas de ganglions. Je conseillai l'air chaud.

J'ai revu le malade deux ou trois mois après : tout avait disparu.

M. **Pierre Mocquot** : Je voudrais demander à mon ami Mondor s'il considère l'affection qu'il vient de nous décrire comme toujours et exclusivement localisée à la paroi thoraco-abdominale.

J'ai plusieurs fois, en effet, observé au membre supérieur, à la face antérieure de l'avant-bras, au pli du coude surtout, l'apparition de tractus sous-cutanés plus ou moins douloureux, allongés, durs, tendus sous la peau comme des ficelles et présentant sur leur trajet des nodosités.

J'en ai fait la première observation sur un de mes amis, qui, sujet par ailleurs à des manifestations rhumatismales, avait attribué aussi cette lésion au rhumatisme. Depuis j'en ai vu au moins deux ou trois

(1) Moschowitz (Alexis). Mastite vestigiale. *Annals of Surgery*, novembre 1933.

exemples ; dans un des derniers cas observés, il y avait quelques manifestations inflammatoires, une légère rougeur de la peau, éveillant l'idée d'une lymphangite tronculaire. Ces lésions disparaissent en quelques semaines sans laisser de traces. Elles me semblent présenter de grandes ressemblances avec ce que nous a décrit Mondor : c'est pourquoi je lui demande s'il estime que ces manifestations sont spéciales à la paroi thoraco-abdominale.

M. **Robineau** : J'ai vu la semaine dernière, et pour la première fois, un exemple de la curieuse maladie dont Mondor nous donne la description. Un homme de trente-cinq à quarante ans est venu me montrer un cordon saillant de la paroi thoraco-abdominale gauche, partant du sein, descendant obliquement en dedans sur l'abdomen, et s'arrêtant à trois travers de doigt en dehors de l'ombilic. Ce cordon, gros comme un petit crayon, parfaitement visible, siégeait sous la peau dont la coloration n'était pas modifiée ; peu douloureux spontanément, il était assez sensible par pression ; il donnait l'impression d'une veine thrombosée, mais sans nodosités ou indurations locales, et son calibre était parfaitement régulier. Cette lésion était survenue spontanément, sans traumatisme, sans aucune cause apparente. Bien qu'aucune veine n'occupe normalement pareil siège, bien que je n'aie pu faire un diagnostic quelconque, je me suis hasardé à dire qu'il s'agissait d'une phlébite, et j'ai déconseillé tout traitement, invitant seulement le malade à revenir me voir si tout n'était pas disparu en deux ou trois semaines.

M. **Capette** : J'ai vu la femme d'un collègue qui présentait exactement cette même affection. Il existait un petit cordon qui déprimait la peau sur tout son trajet, trajet de moindre longueur que dans le cas de M. Mondor, 12 à 15 centimètres. Je ne fis pas le diagnostic, instituai un traitement banal et revis cette malade au bout de quelque temps, un mois et demi environ. Tout était rentré dans l'ordre ; comme antécédents chez cette malade, on retrouvait également l'effort et le traumatisme léger dont a parlé M. Mondor.

M. **H. Mondor** : Je remercie de leur collaboration à cette étude encore incomplète ceux de mes collègues qui ont bien voulu prendre la parole. A mon ami Mocquot, je répondrai que ce que j'ai vu au thorax ne se distinguait pas sensiblement d'une phlébite oblitérante superficielle des membres, mais se distinguait assez nettement des lymphangites tronculaires du membre supérieur ou du membre inférieur. Comme pour les malades de MM. Chevrier et Capette, il y avait, dans mes observations, une histoire nette de traumatisme ou d'effort. Aucun antécédent ou incident rhumatismal ne fut relevé.

Le Secrétaire annuel : M. L. HOUDARD.

Imprimé par l'Ancne Impie de la Cour d'Appel, A. MARETHEUX, Dir., 1, r. Cassette, à Paris (France).

MÉMOIRES

DE

L'ACADÉMIE DE CHIRURGIE

Séance du 13 Décembre 1939.

Présidence de M. Raymond Grégoire, *président.*

PROCÈS-VERBAL

La rédaction du procès-verbal de la précédente séance est mise aux voix et adoptée.

CORRESPONDANCE

La correspondance comprend :

1° Les journaux et publications périodiques de la semaine.

A PROPOS DU PROCÈS-VERBAL

Note sur un nouveau produit utilisable pour l'anesthésie par voie intraveineuse : le Narcangyl,

par MM. **Bernard Fey** et **G. Wolfromm.**

L'intéressante communication de M. Mayer nous fournit l'occasion de signaler aux chirurgiens qui utilisent habituellement l'Evipan et en sont maintenant privés, un nouveau produit anesthésique de fabrication française, capable de lui être substitué : le Narcangyl.

Nous avons depuis trois semaines expérimenté ce produit dans le service d'Urologie de l'Hôpital Necker. C'est là une expérience un peu courte et nous tiendrions cette note pour prématurée si les circonstances

Publication périodique bimensuelle.

actuelles ne risquaient, d'un instant à l'autre, de nous poser le problème de l'anesthésie des blessés gazés.

Description du produit. — Le Narcangyl est le sel sodique de la N-méthyl-C-C-cyclo-hexényl-méthyl-malonylurée.

Voici sa formule :

$$\begin{array}{lcl}
\mathrm{NaN} - & \mathrm{CO} & \\
\quad\; | & | & \diagup \mathrm{CH^3} \\
\mathrm{O} = \mathrm{C} & \mathrm{C} & \\
\quad\; | & | & \diagdown \mathrm{C} - \mathrm{CH^2} - \mathrm{CH^2} \\
\quad\; | & | & \quad \| \\
\mathrm{CH^3} - \mathrm{N} - & \mathrm{CO} & \mathrm{CH.CH^2} - \mathrm{CH^2}
\end{array}$$

Il se présente sous l'aspect d'une poudre blanche, sans saveur, soluble en milieu alcalin. On l'emploie pour l'anesthésie intraveineuse sous forme de Narcangyl sodique, en solution à 1 p. 100.

Toxicité du Narcangyl. — Les expériences faites sur la souris montrent que la dose toxique moyenne de Narcangyl serait de 2 milligr. 9 par 20 grammes du poids de l'animal.

Avec les mêmes doses, dans les mêmes conditions, la dose mortelle moyenne d'Evipan serait de 3 milligr. 17 par 20 grammes du poids de l'animal.

Les deux produits ont donc à peu près exactement la même toxicité.

Pouvoir anesthésique du Narcangyl. — a) *Etude expérimentale.* — Des expériences faites sur le chat ont montré une marche identique de l'anesthésie ou presque, à doses égales, qu'elle soit faite avec du Narcangyl ou de l'Evipan.

Comme l'Evipan, le Narcangyl se détruit rapidement dans l'organisme. Une seule dose ne peut produire une anesthésie prolongée. Il faut répéter les injections si l'on veut obtenir des anesthésies de longue durée.

b) *Etude clinique.* — 12 malades ont été opérés dans le service sous anesthésie au Narcangyl, soit :

5 prostatectomies, 4 cystostomies, 1 lithotritie, 1 réfection de l'urètre, 1 incision d'abcès de la paroi abdominale.

Les doses données ont varié de 4 à 10 c. c. d'une solution à 10 p. 100 de Narcangyl sodique. La durée des opérations a varié de douze à quarante-cinq minutes.

Quatre anesthésies ont été parfaites.

Quatre anesthésies ont été bonnes, mais accompagnées de l'apparition de quelques mouvements vers la fin de l'opération.

Une anesthésie excellente a été suivie d'une période assez vive d'agitation post-opératoire.

Trois anesthésies ont été insuffisantes : la première parce qu'un incident d'injection n'avait permis d'administrer que 5 c. c. de la solu-

tion ; la seconde parce que l'opération avait duré plus de trente-cinq minutes et qu'à partir de ce moment le Narcangyl s'était trouvé en défaut ; la troisième, parce qu'une dose de 10 c. c. n'avait amené que de la somnolence. Dans ces 3 cas, l'anesthésie a dû être continuée au mélange de Schleich, mais à très faible dose.

Aucun incident grave n'a été observé.

Les observations détaillées de ces anesthésies sont à la disposition de ceux de nos collègues qu'elles intéresseraient

Notre expérience du Narcangyl, bien que trop courte, nous permet de formuler les conclusions suivantes :

1° On est tout à fait en droit de recourir au Narcangyl pour l'anesthésie par voie intraveineuse.

2° Le Narcangyl donne le plus souvent de bonnes anesthésies, en tous points comparables à celles que l'on obtient avec l'Evipan. Il a les mêmes indications et même mode d'emploi que ce produit.

3° Quand la dose injectée se montre, pour une raison ou pour une autre incapable d'amener la narcose complète, elle facilite grandement l'anesthésie par inhalation.

4° Quelques cas d'agitation ont été relevés.

5° Aucun phénomène toxique n'a été observé.

M. **Robert Monod :** Je tiens à appuyer ce que vient de dire M. Wolfromm sur le Narcangyl.

Il était très important d'arriver à obtenir un produit français équivalent à l'Evipan ; nous nous en rendons bien compte actuellement où nous rencontrons beaucoup de difficultés à nous procurer les doses d'Evipan nécessaires. Or il est intéressant et utile d'avoir à sa disposition à l'heure actuelle un barbiturique qui, comme l'Evipan, donne une anesthésie rapide et brève grâce à l'élimination presque immédiate du produit injecté.

L'action courte d'un produit a un grand avantage et rend les anesthésies par injection, presque autant dirigeables que les anesthésies par inhalations ; il suffit, en effet, pour entretenir la narcose de répéter les injections à la demande, comme on renouvelle les bouffées anesthésiques.

Je me réjouis donc de voir que ce nouveau produit français est susceptible de nous donner satisfaction puisqu'il paraît posséder toutes les propriétés de l'Evipan.

RAPPORT

Note sur une technique d'injections péri-durales intra-rachidiennes,

par M. **Jacques Huguier.**

Rapport de M. P. Funck-Brentano.

M. Huguier, prosecteur des Hôpitaux, actuellement aux armées, nous a adressé un bref travail dont la portée des applications pratiques,

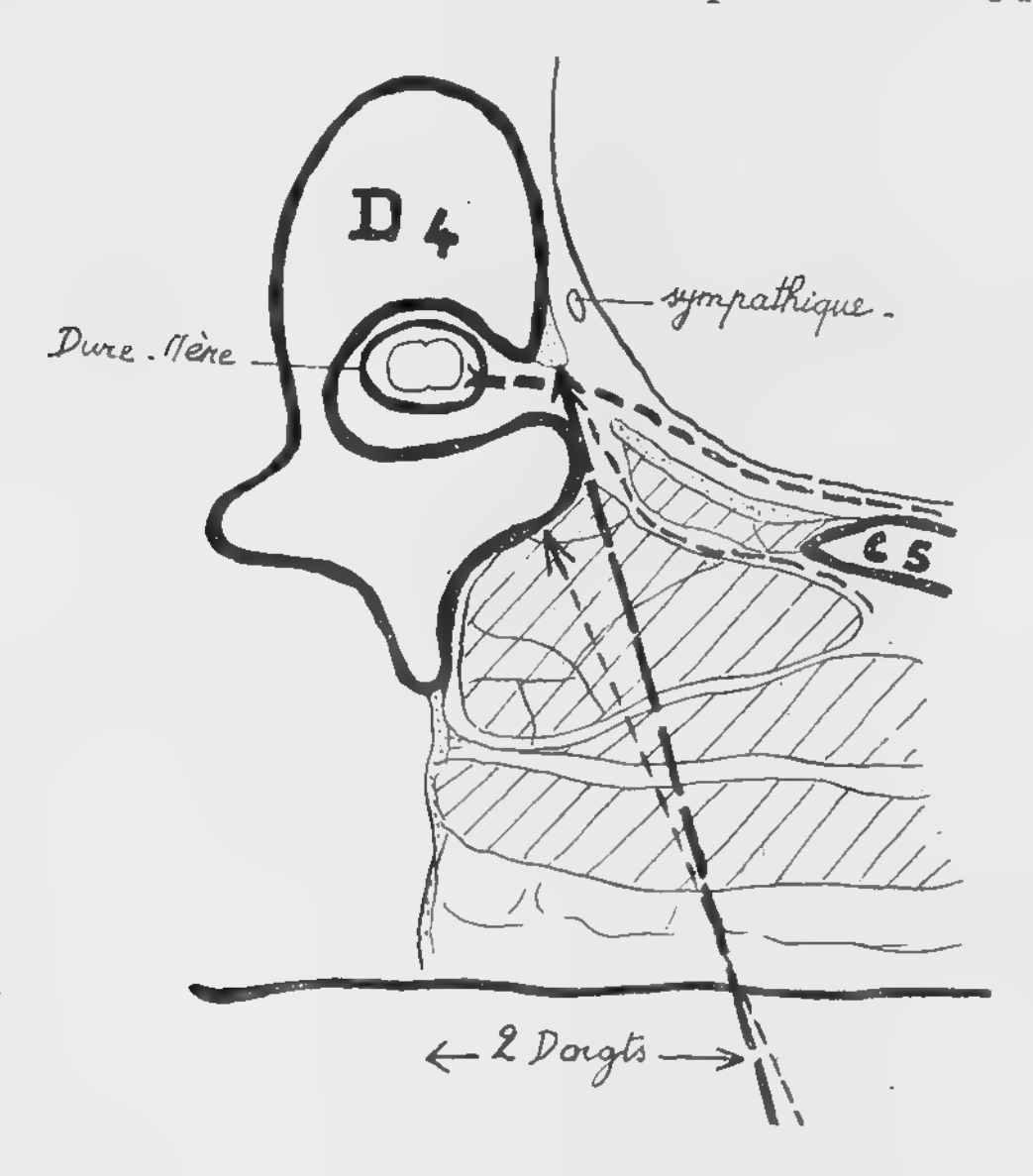


Fig. 1. — Positions de l'aiguille au cours de l'injection péridurale extra-rachidienne.

dans les circonstances présentes, ne vous échappera certainement pas.

« Des recherches anatomiques entreprises au mois de juin 1938, à propos de la zone spinale des espaces intercostaux, nous ont conduit à mettre au point une méthode d'injection des espaces périduraux intrarachidiens qui nous a semblé à la fois simple et inoffensive.

La technique de l'injection est la suivante :

Repérage d'une apophyse épineuse dorsale ou lombaire ; piqûre à deux doigts en dehors d'elle. Sur le sujet assis, l'aiguille est poussée horizontalement et légèrement en dedans (suivant un angle de 10° environ : la direction est telle que l'aiguille atteindrait la ligne médiane après un trajet de 10 à 12 centimètres) ; à 5 centimètres de profondeur

environ, au niveau de la région dorso-lombaire, la pointe butte sur un plan osseux correspondant à l'apophyse articulaire inférieure de la vertèbre sus-jacente. Après ce dernier repérage, l'aiguille est retirée de 2 centimètres environ et est dirigée un peu moins obliquement en dedans, de façon à la faire passer (au besoin après un à deux tâtonnements) au ras du bord externe de l'apophyse articulaire. On peut alors dépasser le plan du premier repérage, de 2 centimètres environ ; mais on butte sur un deuxième repère osseux : la partie postéro-latérale du corps vertébral. Si l'on avait dirigé l'aiguille un peu trop en dehors

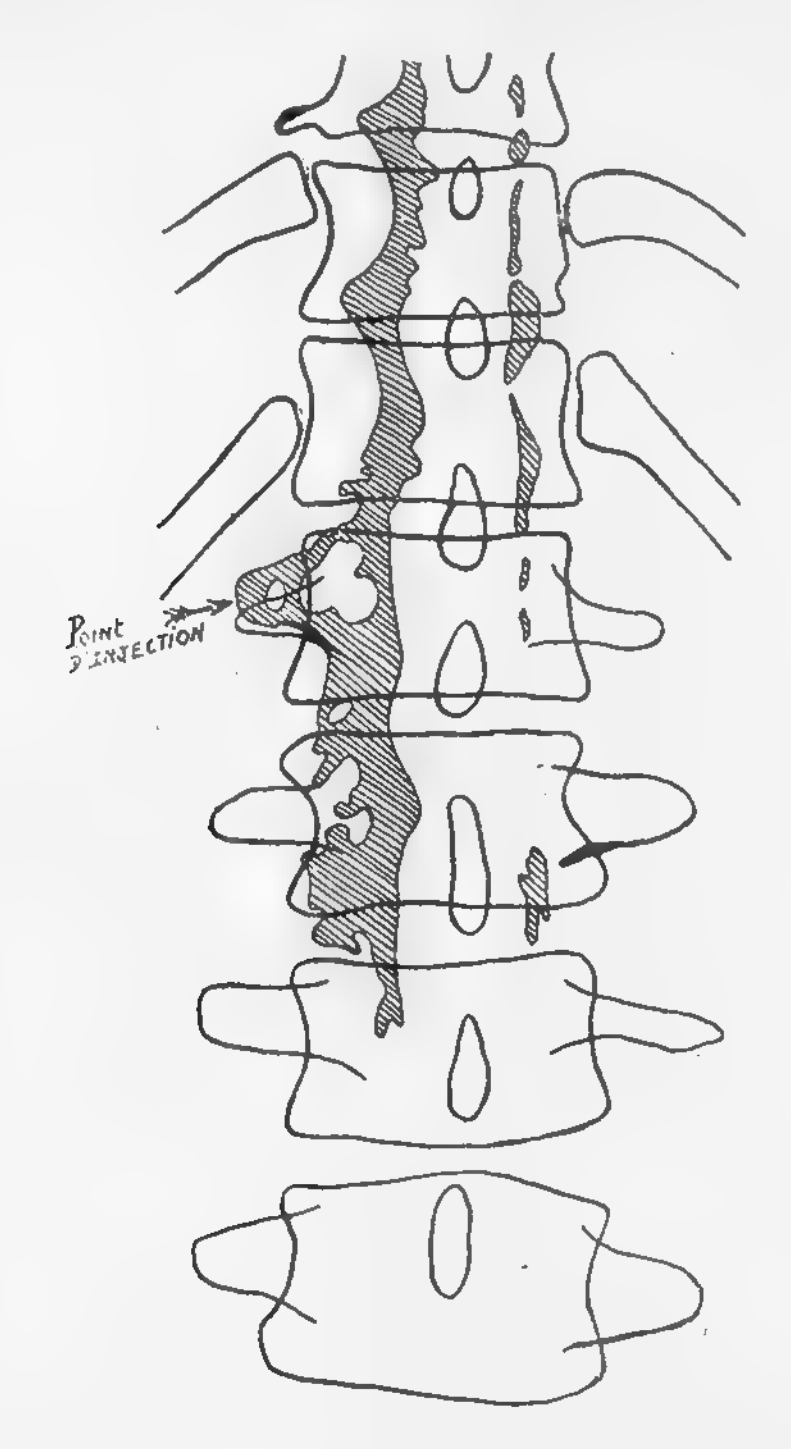


Fig. 2. — Injection de 5 cent. 3 de lipiodol en dehors L. 1.

on ne percevrait pas ce deuxième plan osseux ; à 3 centimètres au delà du premier on se trouverait au voisinage de la chaîne sympathique, facilement atteinte ainsi. On retire l'aiguille de 2 à 3 millimètres afin de la dégager des plans ligamentaires et on injecte le liquide (fig. 1).

L'expérimentation nous a prouvé que le liquide injecté passait pratiquement en totalité dans le trou de conjugaison, et, de là, se répandait largement autour de la dure-mère, souvent très à distance du point d'injection (en hauteur) et presque toujours sur toute la circonférence du tube dural.

Nous avons pratiqué 39 injections expérimentales qui nous ont permis de régulariser cette technique ; sur ces 39 injections (pourtant

de simple mise au point), 34 amenèrent, au moins en partie (27 en totalité), la substance injectée autour de la dure-mère dans le canal rachidien. La dernière injection expérimentale pratiquée est la plus intéressante : 5 cent. 3 de lipiodol furent injectés en dehors du trou de conjugaison droit sus-jacent à la 1re vertèbre lombaire, chez un sujet atteint d'arthrite vertébrale. La radiographie ultérieure a montré le liquide de part et d'autre de la ligne médiane, de la partie moyenne de la 3e vertèbre lombaire à la 10e vertèbre dorsale au moins [le cliché n'ayant pas été centré assez haut] (fig. 2).

Cette voie d'injection nous semble utilisable pour explorer le canal rachidien radiographiquement ; pour amener des produits thérapeutiques au contact des nerfs rachidiens ; pour amener au contact de ces mêmes nerfs enfin, une substance anesthésique. Les circonstances actuelles nous ont empêché de poursuivre nos recherches dans cet ordre d'idées ; les premiers résultats que nous avons obtenus nous ont encouragé à présenter ici le principe anatomique de ces injections.

Au point de vue analgésique, cette méthode doit être considérée comme une simple modification de la technique de Dogliotti. Dans celle-ci deux principes sont à considérer. L'un, essentiel, est l'introduction du liquide au contact des nerfs rachidiens, à leurs émergences durales. L'avantage de cette injection est de permettre une anesthésie régionale dans un espace où le liquide diffuse et atteint un nombre suffisant de nerfs par une seule injection. Le second principe est accessoire : pour atteindre l'espace péridural Dogliotti utilise la voie directe et, pour être certain d'être à l'endroit anatomique désiré, il utilise, après avoir franchi le ligament jaune, la notion de pression négative dans cet espace. Le danger est alors la blessure de la dure-mère (empêchant l'injection ou la rendant très dangereuse) et accessoirement la blessure d'un sinus veineux.

Dans la méthode que nous proposons, le principe essentiel reste le même, mais la méthode d'injection est totalement différente : le liquide est poussé à l'orifice externe du trou de conjugaison, l'aiguille n'entre donc pas dans le canal rachidien et ne risque de blesser ni la dure-mère ni un sinus veineux. La certitude d'injecter dans l'espace péridural est un fait expérimental ; au besoin, on pourra pratiquer pour plus de certitude deux injections : soit droite et gauche, soit étagées en hauteur. »

Il s'agit donc d'une méthode d'anesthésie péri-durale dont la technique est aussi simple que celle de l'infiltration du sympathique paravertébral. De plus, elle échappe aux reproches que l'on peut faire à la méthode de Dogliotti.

Mon élève et ami Huguier écrit, avec une modestie à laquelle je rends hommage : « Cette méthode doit être considérée comme une simple modification de la technique de Dogliotti. » Elle est, à mon avis, plus et mieux que cela.

L'anesthésie péri-durale a suscité à cette tribune, en 1934, de nombreuses communications, successivement : Bonniot (1), Zorraquin (2), Robert Monod (3) et Houdard (4) ont présenté avec infiniment de bonheur la défense et illustration de la méthode. Il n'en demeurait pas moins que le point noir résidait dans l'incertitude où était l'opérateur de placer l'orifice de son aiguille à biseau court dans l'espace décollable péri-dural. En deçà, l'anesthésie est vaine ; au delà, grand est le risque de pousser le contenu de la seringue dans les espaces sous-arachnoïdiens. D'où la création d'appareils destinés à détecter la pression négative péri-durale : manomètre à eau de Bonniot, ampoule à bulle d'air de Zorraquin, aiguille à curseur de Robert Monod, manomètre en *u* de Houdard. En l'absence de ces précautions, la méthode est dangereuse. Robert Monod, relatant une anesthésie péri-durale faite par Sebrechts à Bruges, écrit : « Elle exige une telle précision qu'on a l'impression, en la voyant pratiquer, d'assister à un périlleux tour de trapèze. »

Le procédé de Huguier dispense le chirurgien de se livrer à de semblables acrobaties. Le liquide pénètre dans la zone péri-durale au trou de conjugaison, en un point où la dure-mère et les sinus veineux sont loin de l'aiguille. L'étalement de l'injection, non seulement en hauteur, mais encore de l'autre côté, fait que les indications de cette méthode peuvent être appliquées à tous les étages du thorax et de l'abdomen.

Le procédé mérite, à mon avis, d'être largement expérimenté. En un temps où, chez les blessés-gazés, doivent être proscrits les anesthésiques par inhalation et où tout état de shock contre-indique l'anesthésie rachidienne, l'anesthésie péri-durale doit voir se multiplier ses indications. Une semblable méthode, facile quant à sa technique, efficace quant à ses résultats, nulle quant à ses dangers, mérite un large usage.

Je vous propose de remercier M. Huguier pour son intéressant travail et de le publier dans nos *Mémoires*.

M. Robert Monod : Je désire appuyer ce qui vient d'être dit par M. Funck-Brentano sur la technique des injections péri-durales de M. Huguier. M. Huguier avait, il y a quelque temps, attiré mon attention sur ses travaux anatomiques relatifs à l'espace péri-dural. Je

(1) Bonniot. Note sur la pression épidurale négative. *Bull. et Mém. de la Société de Chirurgie*, 1934, p. 124.

(2) Zorraquin. Physiologie chirurgicale de l'espace péridural dans l'anesthésie métamérique haute péridurale. Rapport de Robert Monod. *Bull. et Mém. de la Société de Chirurgie*, 1934, p. 438.

(3) Monod (Robert). Remarques sur l'anesthésie péridurale segmentaire (méthode de Dogliotti). *Bull. et Mém. de la Société de Chirurgie*, 1934, p. 453.

(4) Houdard, Judet (Robert) et Mathey. Sur l'anesthésie épidurale des racines dorsales, lombaires et sacrées (25 cas). *Bull. et Mém. de la Société de Chirurgie*, 1934, p. 510.

l'avais encouragé à persévérer dans cette voie et surtout à chercher quelles applications on pouvait en déduire pour l'anesthésie.

Cette nouvelle injection péri-durale se fait en dehors de la dure-mère, à l'émergence des nerfs hors du trou de conjugaison. On évite ainsi les dangers de l'injection péri-durale telle que l'a préconisée M. Dogliotti.

J'avais été très intéressé par la technique de Dogliotti, technique qui dérive des méthodes de Cathelin et de Läwen, mais que Dogliotti et ses élèves ont eu le grand mérite de mettre au point après avoir étudié parfaitement le mode de diffusion des liquides injectés dans l'espace péri-dural. Cette méthode permet d'obtenir, par l'imprégnation à la fois des racines rachidiennes et de la chaîne sympathique, une anesthésie totale, à la fois des muscles pariétaux et des viscères abdominaux ; elle procure les avantages d'une rachi-anesthésie, sans en présenter les dangers.

J'ai vu Dogliotti utiliser sa technique à Turin ; lui-même, à ma demande, est venu l'exposer à l'Académie de Chirurgie et en a fait la démonstration dans divers services à Paris. J'ai également été voir Sebrecht l'utiliser pour l'anesthésie du thorax dans son service de Bruges.

Cependant une chose m'a toujours frappé dans cette méthode d'anesthésie : les risques qu'elle fait courir, en ce sens que si l'injection est faite au-dessous de la dure-mère, elle est immédiatement mortelle en raison des fortes doses de solution injectées. Il y a là un danger quand elle est pratiquée par des mains inexpérimentées. Il faut avoir la légèreté de main de Dogliotti pour être à peu près sûr de faire l'injection en bonne place ; mais en des mains moins expertes le risque peut être grand et j'ai eu connaissance autour de moi d'un cas mortel. C'est pourquoi, après avoir fait connaître cette méthode, ai-je attiré l'attention sur ses dangers (qui expliquent sans doute qu'elle ne s'est pas beaucoup répandue, semble-t-il, en dehors de l'Italie).

Aussi, quand M. Huguier m'a fait part de ses recherches anatomiques, grâce auxquelles nous savons qu'il est possible de faire presque à coup sûr, avec des repères précis, immédiatement à l'orifice de sortie du trou de conjugaison, une injection dans l'espace péri-dural et d'obtenir une diffusion analogue à celle qu'obtenait Dogliotti, lui ai-je conseillé d'appliquer le résultat de ses recherches aux injections anesthésiques. On peut grâce à cette technique tourner en effet les difficultés de la méthode de Dogliotti, en ce sens qu'on ne court aucun risque d'injecter la solution anesthésique au-dessous de la dure-mère.

Le résultat obtenu est sensiblement le même que celui qu'on obtenait par l'autre méthode péri-durale. Vous trouverez, décrite dans le prochain numéro de la *Revue Anesthésie-Analgésie*, la technique de M. Huguier illustrée de figures démonstratives. Nous n'avons fait encore que des essais restreints. La technique d'anesthésie péri-durale

de M. Huguier a été employée dans 4 cas pour des cures de hernie inguinale. J'ai assisté à ces 4 anesthésies. Je puis dire qu'elles ont été satisfaisantes, en ce sens que certains malades donnaient l'impression de n'avoir aucune réaction et s'intéressaient même à leur intervention. Deux malades ont accusé de temps à autre une légère douleur, comme on peut l'observer d'ailleurs au cours d'une anesthésie loco-régionale, mais l'opérateur n'a été gêné en rien et l'opération a pu être conduite suivant les règles jusqu'au bout.

A l'heure actuelle, on assiste à une reprise de l'anesthésie loco-régionale. Nous aurons peut-être à l'employer fréquemment chez des blessés. Il est donc intéressant d'attirer l'attention sur la technique de M. Huguier qui permet d'obtenir les résultats de la rachi-anesthésie sans en avoir les malaises, ou ceux de l'injection extra-durale de Dogliotti en en évitant les risques.

COMMUNICATIONS

L'action hémostatique du Rouge Congo,

par M. **O. Lambret** (de Lille), associé national.

Il est extrêmement difficile de se faire une idée par la seule clinique et même par le laboratoire de l'action des médicaments employés contre l'hémorragie qui est une manifestation capricieuse. Pourtant je demande à l'Académie la permission d'appeler son attention sur le Rouge Congo dont j'obtiens des résultats très satisfaisants et qui d'ailleurs n'est pas un inconnu dans de nombreux pays, ainsi qu'il résulte de publications allemandes, anglaises et italiennes. En France, Ravina, dans une revue générale sur le traitement des hémoptysiques, a porté sur lui un jugement favorable (*La Presse Médicale*, 1935).

En 1938, au Centre Anticancéreux du Nord, mon assistant Nuytten l'a utilisé dans les formes hémorragiques du cancer utérin et a obtenu 11 succès sur 12 cas. Nous avons dû abandonner l'emploi de la médication à ce moment, en raison des difficultés rencontrées pour nous procurer une bonne préparation.

Ces difficultés n'existant plus, j'ai repris, il y a quelques mois, les applications de Rouge Congo et j'ai étudié ses effets en clinique et au laboratoire.

En ce qui concerne le laboratoire, mes recherches ont été plus super-

ficielles que celles de certains auteurs allemands (1), qui ont observé :

Une augmentation des monocytes ;

Une augmentation des plaquettes ;

Une augmentation de fibrinogène ;

Une réduction des temps de saignement et de coagulation, etc.

Donc, à 100 sujets, devant être opérés et pris au hasard, j'ai fait, vingt-quatre ou quarante-huit heures avant l'opération, une injection intraveineuse de 10 c. c. d'une solution de Rouge Congo à 1 p. 100, renouvelée entre six et vingt-quatre heures.

Résultats. — Les temps de saignement et de coagulation ont été trouvés nettement diminués souvent de plusieurs minutes : le premier dans 68 p. 100 des cas, le second dans 72 p. 100.

D'autres ont vu leur temps de saignement (7 p. 100) et de coagulation (8 p. 100) légèrement augmentés.

Chez les sujets restants, aucune modification n'a été observée.

Je dois dire que si je n'ai pas sollicité du laboratoire des renseignements plus complets, c'est que je les considérais comme inutiles à l'heure actuelle, étant donné le peu de valeur des moyens dont nous disposons. Malgré les recherches de ces dernières années, nous devons constater que le mécanisme de la coagulation du sang reste tout à fait obscur ; il ne suffit pas qu'on ait mis en évidence l'action de certaines substances : l'auto- ou l'hétéro-sang, les sérums, les émulsions de phosphatides, les extraits de plaquettes, les sels de calcium, etc.

Car nos connaissances s'arrêtent là, nous ne sommes même pas certains qu'il y ait fatalement corrélation constante entre l'allongement du temps de saignement ou le retard de la coagulation et la durée, en plus ou en moins, d'une hémorragie.

Au cours de nos interventions, nous ne recueillons que des impressions ; l'état de la vascularisation, la régularité de la respiration, l'absence de toute contraction chez l'opéré sont susceptibles de modifier la quantité de l'issue du sang tout le long de la surface de section. Je parle bien entendu de sujets considérés comme hématologiquement normaux. Il y a cependant des malades chez lesquels, malgré une excellente narcose, et une résolution complète, l'hémorragie en nappe est réellement abondante ; je ne fais pas allusion aux hépatiques, tout le monde les connaît, mais à ces malades que je qualifie peut-être à tort de sous-endocriniens et dont le type le plus marqué est représenté par les ptosiques, sympathico- et vagotoniques de vieille date. Or, chez ceux-là comme chez tous ceux de ma série, j'ai obtenu les mêmes résultats, et depuis que systématiquement nous faisons avant l'opération une injection intraveineuse de Rouge Congo, mes assistants et moi avons été frappés par la modération de l'écoulement sanguin au cours des interventions (étant toujours entendu que la résolution était complète).

(1) Becker (J.). *Münch. med. Woch.*, 1930 ; Wedehind. *Münch. med. Woch.*, 1930.

Voilà donc un premier point à mettre en lumière : intérêt du Rouge Congo comme préventif de l'hémorragie opératoire.

Il s'agit d'une action générale obtenue par voie sanguine, sans danger et sans réaction, car le produit est inoffensif.

En outre, en dehors de toute intervention, j'ai vu cette action s'exercer d'une façon énergique dans 3 cas d'hémorragie gastrique (deux ulcus du duodénum, un cancer de la petite courbure) ;

Dans 1 cas de colite hémorragique ;

Dans 4 cas d'hémorragie utérine avec métrite.

Enfin chez une vierge de seize ans qui était réglée très abondamment tous les quinze jours sans raison connue, sauf une légère leucopénie (4.000 leucocytes), les règles ne viennent plus que toutes les trois semaines et sont normales comme quantité. Chez cette jeune fille, la médication est reprise à l'apparition de la ménorragie et chose curieuse, un écoulement sanguin hémorroïdaire qui se produisait à l'occasion de la selle quotidienne a cessé complètement.

J'ai utilisé le Rouge Congo également au point de vue local, son action m'a paru valoir celle de l'Ercé, mais elle est moins visible en raison de la coloration intense que donnent aux tissus les mèches de gaze imprégnées du produit.

Je veux arrêter là cette courte note qui ne concerne que des malades chirurgicaux et n'a que l'ambition de vous indiquer un petit moyen de leur être un peu plus utile.

Je ne cherche pas actuellement à comprendre l'action du Rouge Congo : elle est certainement générale et locale, et plus évidente *in vivo* que *in vitro*.

Je ferai observer que le seul point qui nous est connu, c'est l'affinité histologique du Rouge Congo pour le tissu réticulo-endothélial. Il est logique de penser, sans préjuger de son action, que cette affinité existe également sur le vivant et cela n'est pas sans intérêt quand on connaît l'abondance de ce réseau dans l'organisme (rate, foie, moelle osseuse, centres hématopoïétiques, etc.).

Si on veut élever le sujet, je dirai que cette affinité pose la question de la chromothérapie, dont nous connaissons déjà quelques agents tels que le violet de gentiane, le flavurol ou mercurochrome, le rubiazol... et s'il est permis de faire des déductions, on peut admettre qu'à des affinités histologiques correspondent vraisemblablement des activités biologiques.

M. **Grégoire** : Je voudrais demander à M. Lambret quelle dose de Rouge Congo il faut utiliser pour avoir une réaction hémostatique ?

M. **Maurice Chevassu** : Je n'ai aucune expérience des qualités hémostatiques du Rouge Congo. Mais parmi les hémostatiques signalés par notre collègue Lambret, il en est un que je n'ai pas entendu

nommer, et que je crois pourtant, plus qu'aucun autre, capable de rendre grand service, c'est le citrate de soude concentré.

La question des hémostatiques offre un intérêt tout particulier pour les urologues qui, comme moi, pratiquent la prostatectomie en évitant tout tamponnement post-opératoire de la cavité d'énucléation. C'est le malade qui fait lui-même son hémostase, et il est capital de disposer de moyens susceptibles de l'aider dans cette tâche.

Le citrate de soude jouit de cette propriété singulière d'entraver la coagulation sanguine en solution faible et de la faciliter en solution concentrée. Depuis que notre collègue Maurice Renaud, médecin de l'Hospice de Brévannes, a fait connaître les qualités remarquablement hémostatiques des injections intraveineuses de solution de citrate de soude à 30 p. 100, telles qu'il les emploie chez les cancéreux inopérables de la langue, du cou, de l'utérus, qui finissent par succomber à des suintements sanguins intarissables, j'ai à plusieurs reprises utilisé cette technique, et ce que j'ai observé me permet d'affirmer que son effet hémostatique est remarquablement puissant. J'ai en particulier l'impression que deux de mes prostatectomisés lui doivent la vie. Il s'agissait d'hémorragies secondaires, et le malade était mourant au moment où j'ai pratiqué l'injection intraveineuse. Dans les deux cas, l'hémorragie a été presque immédiatement arrêtée.

A vrai dire, il s'agit là d'un moyen quelque peu héroïque et je ne l'ai jusqu'à présent utilisé que dans des cas exceptionnels. Quelque précaution qu'on prenne pour injecter très lentement dans la veine, en cinq minutes au moins, les 20 c. c. de la solution de citrate de soude à 30 p. 100 (elle existe toute préparée dans le commerce sous forme d'une spécialité que vous connaissez sans doute), il se produit presque toujours, dans la demi-heure qui suit, une réaction violente avec frissons et brusque ascension de température, qui peut atteindre 40°. Mais je n'ai jamais vu de réel accident, alors que j'ai admiré la façon dont les hémorragies s'arrêtent sous cette action.

Evidemment, il ne s'agit pas de remplacer par l'injection de citrate de soude une hémostase artérielle qu'on peut faire chirurgicalement. Mais quand il s'agit de ces hémorragies en nappe dont le suintement intarissable finit par mettre la vie en danger, je crois que pareil moyen est réellement précieux.

Il est probable que dans les hémorragies secondaires des plaies de guerre, dont le traitement a dans l'autre guerre mis à l'épreuve notre instinct chirurgical, l'injection intraveineuse de citrate de soude concentré pourra rendre des services. C'est pourquoi il me paraît utile d'en rappeler l'action aujourd'hui.

M. **O. Lambret** : Je n'ai pas l'expérience du citrate de soude à concentration aussi hypertonique et en principe je n'aime pas utiliser de telles solutions.

En ce qui concerne l'emploi du Rouge Congo en chirurgie urinaire, je dirai que Roux, de Lausanne, s'en servait systématiquement dans les prostatectomies.

La solution de Rouge Congo à 1 p. 100, à la dose de 10 c. c., ne donne lieu à aucune réaction biologique, son innocuité est totale.

M. **Maurice Chevassu :** Je n'ai pas laissé entendre que le citrate de soude concentré fût un moyen d'hémostase à employer à titre préventif. La brutalité habituelle de son action oblige à le réserver à des hémorragies qu'on ne sait comment tarir, et là je le crois supérieur à tout autre moyen non chirurgical.

Le rôle du spasme dans le syndrome de Volkmann,

par MM. **Funck-Brentano** et **J. Hepp.**

Nous avons observé, opéré et suivi dans le service de notre maître M. le professeur Gosset, à la Salpêtrière, un jeune garçon atteint de syndrome de Volkmann dont l'histoire est intéressante à plusieurs chefs :

Le M... (Jean), âgé de neuf ans et demi a fait, le 4 avril 1934, une chute qui a provoqué une fracture de l'extrémité inférieure de l'humérus droit, accompagnée semble-t-il d'un déplacement considérable. Immobilisé dans une simple écharpe pendant quatre à cinq jours, il a subi alors sous le contrôle radioscopique, sans anesthésie, des manœuvres de réduction prolongées et vigoureuses, à la suite desquelles le coude fut bloqué en flexion aiguë dans un appareil plâtré, sans phénomènes douloureux particuliers. Malgré que le plâtre ait été bien toléré, une rétraction progressive des doigts, accompagnée de refroidissement et de cyanose des extrémités, s'est installée. Préciser si dès l'accident et avant toute manœuvre de réduction, avant toute contention, une impotence fonctionnelle existait déjà, nous a été impossible. Ce qu'il y a de certain, c'est que, à son entrée dans le service du professeur Gosset le 16 avril 1934 où il avait été adressé à l'un de nous, l'enfant présentait douze jours après l'accident un syndrome très typique.

Indépendamment de l'attitude caractéristique frappant tous les doigts également, et manifestement compliquée d'une atteinte des muscles thénariens du pouce, quatre faits particuliers étaient dignes d'être notés. En premier lieu, le plâtre étant enlevé et l'avant-bras mis en extension, on était frappé par la présence d'une longue escarre siégeant au pli du coude, plongeant dans la profondeur, entourée d'une zone de lymphangite témoignant d'une infection certaine qui pendant quelques jours nous fit craindre même une participation articulaire.

L'examen de la circulation du membre montrait une abolition totale du pouls radial et des oscillations à l'avant-bras.

L'étude des réactions électriques, pratiquée dans le service du Dr Bourguignon par le Dr Beau, a donné les résultats suivants, le 2 mai 1934 : le fléchisseur profond et le muscle cubital antérieur sont inexcitables. Les petits muscles de la main (thénar, hypothénar et

interosseux) sont hypoexcitables au faradique et lents au galvanique. Le groupe radial est normal.

Enfin dernier fait : *la main opposée avait une tendance marquée au* refroidissement, à la cyanose, et l'on apprenait qu'elle présente fréquemment de tenaces engelures l'hiver, tout comme la main actuellement atteinte.

Dès l'entrée du blessé dans le service une extension continue fut appliquée sur les doigts fléchis pour chercher à limiter la rétraction progressive qui s'accentuait en quelque sorte tous les jours sous nos yeux. Les frondes de l'appareil, modelé sur celui décrit par Böhler, étant d'emblée très mal tolérées, on ne tarda pas à voir apparaître des ulcérations sur chaque pulpe digitale, à tendance chronique et récidivante. Elles obligèrent à supprimer toute traction permanente et celle-ci ne put être réalisée que par périodes successives. Ceci malgré que soit combinée à cette tentative de redressement orthopédique un traitement régulier d'ionisation.

Le 13 juillet 1934, dans le but de mettre fin à ces ulcérations torpides, on intervient sur le paquet huméral (J. Hepp) : par une longue incision de ligature, on découvre l'humérale à la partie moyenne et inférieure du bras. Elle apparaît spasmée, très grêle. On fait sur elle une sympathectomie minutieuse sur 8 centimètres. Puis prolongeant l'incision vers le coude, on constate que l'artère cesse de battre à 2 centimètres environ au-dessus du pli de flexion. Pensant alors terminer l'intervention par l'artériectomie du segment oblitéré, on sectionne l'artère à ce niveau et malgré qu'il n'y ait pas d'écoulement par le bout inférieur on lie les deux extrémités. A ce moment, devant l'importance de la gangue scléreuse péri-artérielle et le mauvais état des téguments du pli du coude antérieurement escarrifiés, par crainte d'aggraver les lésions du médian au cours d'une dissection laborieuse, on renonce à l'extirpation totale du segment oblitéré.

Sans conteste, l'effet de la sympathectomie s'avéra vite favorable. La cicatrisation des ulcérations obtenues en quelques jours, et cette fois définitive, permit de reprendre de façon continue et efficace l'extension sur les doigts fléchis qui fut tolérée en permanence jusqu'en décembre 1934.

Notons qu'entre temps la fracture humérale s'était consolidée sans déformation apparente par simple immobilisation ouatée et en écharpe du coude fléchi à 90° et ceci avec un résultat fonctionnel satisfaisant comme nous le dirons plus loin.

De décembre 1934 à avril 1935, l'ionisation est poursuivie ; du massage est appliqué, associé à la mobilisation des doigts. Depuis, aucun traitement ne fut plus suivi.

Nous avons revu cet enfant, âgé maintenant de quatorze ans le 8 novembre 1938, soit plus de quatre ans après l'accident. Voici brièvement résumé ce que l'on constate.

La motilité des doigts est considérablement récupérée dans le domaine des fléchisseurs, des interosseux et des muscles thénariens. L'opposition du pouce au cinquième est possible, mais la flexion active de la 2e phalange sur la 1re est pratiquement nulle. Quand le poignet est en extension ou en hyperextension, la griffe caractéristique est encore apparente au niveau de l'index et du médius. Elle est nulle au niveau de l'annulaire et du cinquième. Il n'existe aucun trouble sensitif. Le pouls à l'artère radiale est normalement perçu. Mais alors que du côté sain la tension artérielle est de 15-8 avec oscillations nettes de trois divisions entre 11 et 12, du côté atteint le maximum des oscillations est de une division entre 11 et 12 au poignet, une division et demie entre 11 et 12 à l'avant-bras.

Des troubles trophiques nets persistent, mais ils sont visibles des deux côtés : mains cyanosées, avec tendance marquée aux engelures. L'ensemble du membre blessé semble avoir subi des modifications dans sa croissance. L'avant-bras est plus court de 1 cent. 5 que l'opposé, les doigts homologues ont également 1 centimètre de moins environ. L'atrophie et la sclérose musculaire s'accusent par une franche différence des circonférences comparées des poignets et des avant-bras.

Quant au coude, sa fonction est bonne : excellente flexion, extension un peu imparfaite, aucun butoir, aucun ostéome du brachial antérieur perceptible. La pronation et la supination de l'avant-bras s'effectuent encore malaisément et de façon très limitée.

Au total l'impotence actuelle est infiniment plus restreinte que celle que l'on était en droit de redouter, mais il n'est pas question de parler de *restitutio ad integrum.*

Cette observation nous paraît intéressante du point de vue, entre autres, du rôle joué par le spasme dans le syndrome de Volkmann. Une fois de plus, le chirurgien a pu constater l'état de spasmodicité prolongée de l'artère humérale à distance du siège de la fracture. Ici, plus de trois mois après l'accident, l'artère est filiforme au tiers moyen du bras. Elle est bloquée et englobée par la sclérose au niveau de l'ancienne escarre du pli du coude. Il nous semble difficile de ne pas admettre le rôle de cet état spasmodique dans le retentissement distal de la circulation. Ce retentissement, à l'ultime terminaison, se traduit par ce que M. Leveuf, dans son Mémoire du *Journal de Chirurgie* appelle très heureusement la « dysharmonie » des vaisseaux périphériques. L'hypothèse pathogénique que M. Leveuf déduit des travaux de Ricker et de Nordman est très satisfaisante. Il rattache l'ÉTAT ANATOMIQUE définitif : « *nécrose musculaire, extravasation sanguine avec prolifération ultérieure du conjonctif et irritation temporaire des fibres musculaires adjacentes* » à une CAUSE PHYSIO-PATHOLOGIQUE : *la contraction permanente des artérioles pré-capillaires et la stase dans les capillaires et les veinules post-capillaires dilatées* entraînant l'asphyxie des tissus et ultérieurement leur susdite nécrose. Ce « couple » anatomo-physiologique satisfait l'esprit. Mais la question de base demeure en suspens : *qu'est-ce qui crée le spasme artériolaire ?* Quelle est l'intimité originelle de l'action ? S'il ne faut pas considérer une origine artérielle unique au retentissement périphérique du syndrome, ne serait-il pas excessif, cependant, de lui dénier toute influence. La perméation des artères par les substances de contraste, certains échecs de l'artériectomie plaident contre l'influence du *spasme tronculaire.* Et cependant on ne peut pas ne pas être frappé par l'existence, si souvent constatée, de ce spasme. L'origine du réflexe peut demeurer pariéto-artérielle et se propager vers la périphérie bien que la lumière artérielle ne soit pas complètement occluse. L'artériectomie peut ne pas agir constamment avec la même efficacité suivant chaque cas particulier et surtout suivant le moment où elle est effectuée. Dans notre observation, si l'artériectomie s'est avérée incapable, comme il fallait s'y attendre, de ressusciter des

tissus morts elle n'en a pas moins constitué un auxiliaire précieux de la thérapeutique, en permettant la traction continue sur les pulpes digitales par l'appareil de redressement. Avant l'intervention, chaque fronde créait une ulcération pulpaire. Après l'intervention, l'appareil fut parfaitement toléré, et d'une façon continue.

Notre petit malade avait présenté, depuis fort longtemps une tendance marquée au refroidissement et à la cyanose des deux mains, avec engelures l'hiver. C'est là un témoingnage d'une vaso-motricité quelque peu pathologique. On peut donc penser que, dans certains cas, le syndrome n'apparaitra que chez des victimes de choix. Chez notre malade, à l'élément spasmodique local s'en adjoignait donc un autre, général : une *spasmophilie de base.* Il présentait bien cette « prédisposition particulière de l'organisme » dont parle M. Leveuf, prédisposition permettant de comprendre la relative rareté du Volkmann.

On voit ainsi le rôle important que peut jouer le spasme dans certaines formes du syndrome. Du point de vue thérapeutique, contre l'artériospasme du membre atteint nous ne croyons pas qu'on doive rejeter, *a priori*, la sympathectomie artérielle. Si elle n'apporte pas la prévention certaine du syndrome, comme le prouvent de nombreuses observations, il faut lui conserver sa place dans l'arsenal thérapeutique. Dans notre cas, elle a permis le traitement du redressement des doigts. De plus, elle constitue un des meilleurs moyens d'attaque, associée à l 'acétylcholine, qui possède une action diphasique sur la pression récurrente, contre le spasme artériolaire.

En présence de sujets, spasmophiles avérés, peut-être ne serait-il pas vain d'adjoindre aux traitements chirurgical, orthopédique et électrique (triade de base) l'action de la vitamine D et celle des rayons ultra-violets. Dans un traitement, dont le résultat est souvent le fruit d'une longue patience, tout doit être mis en jeu pour éviter d'aboutir à la classique impotence dont Volkmann disait qu'elle équivaut à l'amputation du bras.

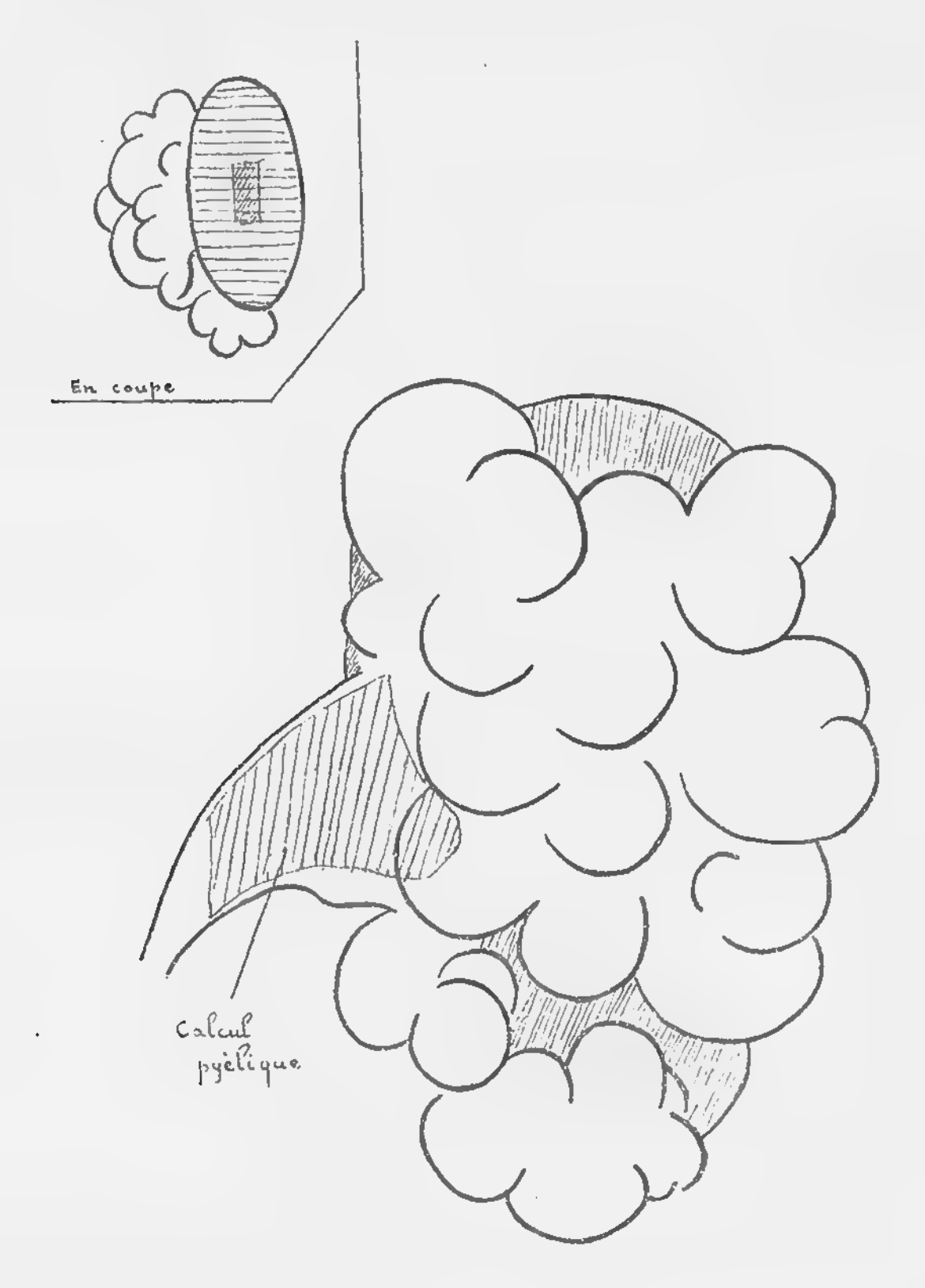
Rein polykystique partiel,

par MM. **B. Fey** et **L. Ferrier**.

Intervenir pour lithiase sur un rein unique, s'apercevoir en extériorisant ce rein unique qu'il est atteint de dégénérescence polykystique et pouvoir terminer l'intervention en laissant un rein normal dans ses dimensions, son aspect et sa consistance ; telle est, en résumé, l'observation que nous vous apportons.

Mme F..., cinquante ans. A été opérée le 11 mars 1927, par P. Moulonguet, de néphrectomie droite pour pyonéphrose secondaire à un calcul arrêté dans l'uretère inférieur. Voici les renseignements que Moulonguet a bien voulu nous communiquer à ce sujet.

« Le rein droit présentait une déficience considérable à la séparation des urines : 6 grammes à droite contre 25 grammes à gauche. A la radiologie, on voyait un seul calcul de l'uretère droit, gros comme une olive, arrêté au détroit supérieur. *A l'opération*, le rein droit est trouvé complètement flasque, entouré d'une grosse réaction lipomateuse ; l'uretère est distendu jusqu'au niveau du calcul. Néphro-urétérectomie. *Examen de la pièce.* Le rein est quasi détruit ; le bassinet est, en quelque sorte nu, sauf au pôle supérieur où il existe 1/2 centimètre de parenchyme. Suites



Rein gauche vu par en avant.

bonnes, sauf reflux urétérique par la plaie largement drainée, pendant quelques jours. »

Depuis cette intervention, la malade n'a plus eu de douleur ni d'hématurie ; mais elle présente une pyurie constante, avec quelques poussées de cystite ; toutes les analyses montrent du pus à colibacille. La malade a décidé de faire une saison à la Preste, mais auparavant, elle vient me consulter le 27 mai 1939. Je demande aussitôt une radiographie qui, faite par Truchot, montre un très gros calcul remplissant le bassinet gauche. Mme F... part tout de même à la Preste d'où le Dr Baron me la renvoie à la fin de juin. L'état général est bon. L'azotémie favorable, mais la malade est agitée, émotive ; le rein gauche est gros ; il descend jusqu'à la crête iliaque ; sa consistance élastique et régulière fait penser à une dilatation hydronéphrétique. Je conseille l'ablation du calcul.

Intervention le 6 juillet 1939. Anesthésie générale ; on tombe sur un très gros rein, dont le volume rend l'extériorisation difficile. Ce rein présente une surface irrégulière parsemée de plusieurs kystes de volume variable ; on hésite à poursuivre l'intervention, mais en examinant le rein de plus près et en cherchant à sentir le calcul, on a la surprise de constater que la face postérieure du rein est lisse et de consistance normale ; il y a en somme deux gros paquets de kystes recouvrant toute la face antérieure d'un rein normal. On se décide alors à réséquer ces paquets kystiques, en suivant leur contour d'insertion à la face antérieure du rein et l'on extirpe ainsi deux masses formées de plusieurs assises de kystes superposés. Ceci fait, la face antérieure du rein apparaît tapissée par les alvéoles de la base des kystes. Le rein est désormais plus facile à manier et l'on peut extraire facilement le gros calcul par pyélotomie postérieure ; on draine le bassinet avec une sonde de Pezzer introduite par néphrostomie à la Toupet-Papin.

Suites opératoires simples ; malgré une élévation thermique à 39°, la diurèse remonte en deux jours au-dessus du litre ; la plaie sera pendant plusieurs jours inondée de sécrétion claire ; les urines s'écoulent moitié par la vessie, moitié par le tube de néphrostomie ; ce tube se déplace le 25 juin, soit au bout de vingt jours et on ne peut le remettre en place, ce qui empêche de réaliser le drainage prolongé projeté ; mais les urines sont redevenues claires ; elles contiennent encore de nombreux colibacilles, mais pas de pus ; la malade sort en très bon état à la fin de juillet. Bonnes nouvelles récentes.

L'intérêt de cette observation est d'abord *d'ordre anatomique*. La question des reins polykystiques, notamment celle de leur pathogénie, a donné lieu à bien des travaux ; l'on admet, en général, depuis le rapport de Letulle et Verliac (1) qu'il s'agit d'une malformation congénitale qui atteint, en général, les deux reins dans leur totalité. Cependant on connaît un certain nombre de cas cliniquement unilatéraux et quelques très rares cas de dégénérescence partielle.

Notre cas semble bien unilatéral ; Moulonguet est formel dans son compte rendu ; le rein droit qu'il a enlevé pour pyonéphrose ne présentait aucun aspect kystique. De plus, il concerne un cas de dégénérescence partielle localisée à un segment rénal. La thèse de Michel Mevjinski (2) faite sous l'inspiration de Busser ne mentionne que 6 cas de cette lésion : 3 cas anciens de Krönlein, Jeaggy et R. Mayer. Un quatrième cas de Papin et Busser (Société d'Urologie, 18 février 1935). Un cinquième de MM. Ombrédanne et Chevassu (Société française d'Urologie, 18 mars 1935) et un dernier de Leibovici et Busser (*Annales d'Anatomie Pathologique*, 1939). Notre cas serait donc le septième. A vrai dire, il semble même assez différent des cas précités. Dans ceux-ci la dégénérescence frappe tout un pôle ou tout un segment du rein ; l'ensemble forme une tumeur plus ou moins volumineuse, mais lisse, et c'est à la coupe que la structure polykystique est apparue. De plus, la

(1) Letulle et Verliac. Rapport. Congrès de l'Association Française d'Urologie, octobre 1911.

(2) Nevjinski (Michel). Maladie polykystique des reins. *Thèse de Paris*, juillet 1935.

masse kystique est séparée du parenchyme sain par une coque fibreuse qui en permet l'énucléation. Dans le cas de MM. Ombrédanne et Chevassu la masse occupait le pôle inférieur et était clivable entre deux valves, formées aux dépens des faces antérieure et postérieure, qu'il fut possible de suturer après extirpation des kystes.

Dans notre cas, les kystes formaient deux masses apposées et, en quelque sorte, surajoutées sur la face antérieure d'un rein normal. Je n'ai pas tenté l'énucléation des kystes, je ne puis donc dire si celle-ci était réalisable, mais j'ai bien l'impression qu'elle ne l'était pas. Je ne puis donc préciser les rapports des kystes ni avec le parenchyme ni avec la capsule du rein. Ces points ne pouvaient être précisés que sur un rein néphrectomisé. Or la néphrectomie était impossible puisque j'opérais sur un rein unique.

Si ce fait enlève de l'intérêt à mon observation au point de vue anatomique, elle lui confère par contre un certain intérêt au *point de vue chirurgical.* Dans presque tous les cas, on a fait une néphrectomie. Seul M. Ombrédanne avait pu réaliser une opération conservatrice en clivant la masse et en suturant les deux valves du rein. Dans mon cas, j'étais préoccupé de ménager à tout prix le parenchyme rénal. Aussi ai-je pratiqué l'opération connue sous le nom d' « épluchage » des kystes. En procédant de proche en proche, j'ai extirpé deux masses de kystes et j'ai eu l'agréable surprise de constater que je laissais en place un rein d'aspect très convenable et qui, dans la suite, s'est avéré fonctionnellement excellent.

Par dessus le marché, le bassinet contenait un très gros calcul... mais ceci est une autre histoire.

M. **Maurice Chevassu :** La communication de mon ami Fey est remarquable à bien des points de vue. Je voudrais en tirer surtout une conclusion.

Le rein que M. Fey a opéré présentait au premier abord tous les aspects d'un rein polykystique. L'opération qu'il a habilement conduite a cependant démontré qu'il se trouvait en présence d'une tumeur polykystique localisée à une des faces du rein, et pas du tout de la lésion qui seule mérite le nom de rein polykystique, constituée par une efflorescence de kystes bourrant l'ensemble du parenchyme rénal et toujours étendue à l'ensemble des deux reins.

Au point de vue chirurgical, cette distinction est capitale. Quand un chirurgien se trouve par surprise, en opérant, en présence d'une tumeur constituée par un rein polykystique, il doit en principe considérer que le rein du côté opposé, qu'il ne voit pas, est lui aussi polykystique et voué comme le premier à une destruction progressive, ce qui implique la conservation à outrance du rein qu'il a entre les mains.

Il existe dans la littérature un certain nombre d'observations de reins polykystiques décrits comme unilatéraux. Le plus souvent, la

vérification anatomique du rein opposé n'a pas été faite et l'auteur s'est basé, pour affirmer l'unilatéralité, sur l'absence d'hypertrophie cliniquement appréciable du rein opposé. Mais il ne faut pas oublier que l'un des reins, presque toujours le rein gauche, peut être situé beaucoup plus haut que l'autre et être déjà fortement hypertrophié sans devenir pour cela cliniquement appréciable.

Je croirais volontiers que les soi-disant reins polykystiques unilatéraux, dans lesquels on a constaté *de visu* l'intégrité de l'autre rein, sont des tumeurs polykystiques juxta- ou intra-rénales répondant soit au type dont M. Fey vient de nous entretenir, soit au type que j'ai présenté jadis à la Société française d'Urologie au nom de notre collègue Ombrédanne, et qui était constitué par une volumineuse tumeur polykystique intra-rénale, énucléable, un polykystome, pourrait-on dire. Ces tumeurs sont infiniment plus rares que les vrais reins polykystiques.

Il n'y a pas très longtemps, j'ai cru cependant me trouver en présence d'un rein polykystique unilatéral. L'uretéro-pyélographie rétrograde montrait à droite une image typique de rein polykystique, avec ses cavités pyélo-caliciennes allongées, étirées, écrasées ici, dilatées là, limitées souvent par des courbes caractéristiques. A gauche, au contraire, il n'y avait qu'un léger allongement des grands calices et rien qui permît véritablement d'affirmer l'existence d'un rein polykystique. Comme le malade souffrait vivement de sa tumeur rénale droite, je suis intervenu sur le rein droit pour exciser les plus volumineux des kystes et pratiquer ce qu'on appelle le pelage du rein polykystique. J'en ai profité pour faire du côté opposé une petite boutonnière de manière à vérifier si j'avais vraiment affaire à un rein polykystique unilatéral. Or, ce rein gauche, dont l'image radiographique était quasi normale, et qui cliniquement était imperceptible, était bourré de kystes, comme le rein droit, mais les kystes de gauche étaient encore petits. Il n'y avait entre les deux reins polykystiques qu'une différence de volume.

Considérer les reins polykystiques comme une lésion toujours bilatérale doit constituer une règle de prudence chirurgicale.

Chirurgie de guerre et bistouri électrique ; l' « Épluchage électrique » des plaies; leur désinfection et leur nettoyage par la Haute-Fréquence (mécanisme d'action, technique opératoire, instrumentation),

par M. **Heitz-Boyer.**

Au seuil de cette nouvelle guerre, alors que fort heureusement la chirurgie qu'elle comporte n'a été que peu mise en œuvre encore, j'ai

pensé qu'il pouvait y avoir intérêt à envisager les services que pourrait y rendre l'agent chirurgical nouveau, inconnu et non employé dans la précédente guerre, qu'est le Bistouri Electrique — je dirai plus compréhensivement — qu'est la Haute Fréquence dans ses applications multiples. L'expérience quotidienne que j'ai pu acquérir de ses heureux effets, au cours de près de trente années maintenant pour la Haute Fréquence (1), depuis plus de onze ans pour le Bistouri Electrique proprement dit (2), me permettra d'apporter une opinion fondée, pour envisager quelles ressources on pourrait en attendre dans la chirurgie d'une guerre à peine commencée jusqu'ici.

Appareillage électrique. — D'abord se pose une question d'ordre *matériel :* a-t-on mis déjà à la disposition de nos collègues actuellement aux armées, ou mettra-t-on à leur disposition ces appareillages coûteux et délicats ? et quels appareils auront-ils ? le genre joujou ? ou des appareils suffisamment puissants, et surtout des appareils capables de donner les deux sortes de courants, les coagulants et les coupants, avec possibilité de ce courant mixte, dont je vous ai exposé ici à plusieurs reprises (3) l'intérêt, les variétés si grandes, la souplesse d'action... Déjà, et malgré l'incertitude de la réponse qui sera faite à cette série de questions, on peut envisager que probablement toute une partie de la chirurgie de guerre n'en bénéficiera pas : c'est celle de l' « avant », du « front immédiat », j'entends par ce mot la chirurgie que mon expérience des quatre années de la guerre précédente, aux Dardanelles comme à Châlons, me fait situer dans les « ambulances de l'avant » : il ne semble pas possible de songer à son utilisation à cet échelon ; de nombreuses raisons s'y opposent, sur lesquelles nous n'avons pas besoin, nous qui avons fait la précédente guerre, d'insister ici. En revanche, toujours aux Armées, mais plus en arrière, à « l'arrière du front », à 20, 30, 40 kilomètres comme nous étions par exemple avec le professeur Gosset à Châlons, pour cette chirurgie que l'on pratiquera sans doute dans les H. O. E. actuels; ne pourrait-on envisager que le chirurgien ait à sa disposition ce nouvel agent, dont nous allons essayer de fixer l'utilité ?... Enfin, il resterait à considérer son emploi pour le dernier échelon, pour la chirurgie de guerre plus tardive, celle de « l'intérieur », où les opérateurs souvent seront à même aujourd'hui de trouver et de pouvoir utiliser, si nécessaire, cette instrumentation électrique ; en effet, depuis trois ou quatre ans, elle a commencé à se répandre et un nombre important de nos collègues la possèdent aujourd'hui.

(1) Heitz-Boyer et Cottenot. Nouveau Traitement Endoscopique des Tumeurs de Vessie. Congrès franç. d'Urologie, octobre 1911. — Heitz-Boyer. Technique intravésicale des Tumeurs de Vessie par la Haute Fréquence.

(2) Heitz-Boyer. Emploi des Courants de Haute Fréquence en Chirurgie : mécanisme d'action et effets des courants coupants produits par les appareils à lampes. Soc. de Chir., décembre 1928 et février 1929.

(3) Heitz-Boyer. in *Bulletins de la Soc. de Chirurgie*, 10 juillet 1929, décembre 1929, mars 1930.

En résumé, on peut prévoir, semble-t-il, que, sur les trois grands échelons d'Organismes Opératoires appelés à soigner les blessés, il y aura possibilité pour deux d'entre eux de recourir aux ressources de la Haute Fréquence.

*
* *

Notions Electriques élémentaires indispensables. — Ce premier point d'ordre matériel et militaire ayant été envisagé, il est indispensable de rappeler avant toutes choses les très simples notions *Electriques*, qui sont à la base, qui se trouvent constituer la *condition préalable nécessaire* de toute *utilisation raisonnée* de la Haute Fréquence. Ces notions, on doit les avoir constamment présentes à l'esprit, si l'on veut se servir de cette ressource nouvelle avec fruit, mais sans risquer d'être nocif ; car, il faut inlassablement le répéter, il s'agit d'un agent puissant, qui sera toujours délicat à manier, et qu'on ne saurait utiliser qu'à bon escient.

Voici donc ci-dessous synthétisée la division fondamentale du point de vue *Electrique*, qui est à établir dans cette gamme si riche de la Haute Fréquence : actions d'*Intensité* et actions de *Tension*. Du choix, fait à bon escient, de la variété dépendra pour le chirurgien leur bonne ou mauvaise utilisation pour la chirurgie de guerre comme pour la chirurgie de paix.

I. Les actions d'intensité sont caractérisées par un voltage en pratique peu élevé (4) ; leur action physique est essentiellement un effet de chaleur ; leur action biologique est essentiellement coagulante, et elle sera par principe hémostatique, mais dans une mesure qu'il ne faut pas exagérer ; elle est destructive en profondeur, et l'action exercée, pour peu qu'elle soit localisée, sera toujours escarrifiante ; enfin, elle est énergiquement désinfectante ; en revanche, ces courants de forte Intensité ne sont capables de sectionner qu'au prix d'une nécrose toujours étendue empêchant une réunion immédiate, et le font si mal que cet emploi est sans intérêt pratique.

On peut les utiliser au contact (*Electrocoagulation*) ou a distance (par des *Etincelles* alors *carbonisantes*).

II. En regard, sont les actions de tension qui comporteront, elles, toujours un voltage plus ou moins élevé : ce sont au point de vue physique des actions froides en principe (elles ne deviennent chaudes que par leur répétition) ; leur effet biologique restera superficiel et limité ; elles sont peu ou pas hémostatiques ; elles restent légèrement escarrifiantes, et sont moins désinfectantes ; en revanche, elles deviendront — mais seulement sous forme d'Ondes Entretenues avec appareils à lampes, ou d'Ondes très peu Amorties avec les appareils à éclateur

(4) Si l'on veut associer un haut Voltage et une forte Intensité, il faut alors des appareils extrêmement puissants, encombrants, tels que ceux qu'utilisait Keating-Hart pour sa « fulguration ».

et sous la réserve que la Tension reste peu élevée (5) — elles deviendront coupantes : ce sont elles qui ont permis, étant appliquées au contact des tissus, de réaliser un *Bistouri vraiment électrique*, tandis qu'utilisées sous forme d'Etincelles avec Tension alors plus élevée, elles permettront toute une gamme d'action que j'ai réunies sous le nom d'*Etincelage*, avec ses variétés, étincelage froid et tiède (6).

Voilà les notions électriques « de base », tout à fait simples, dont il faut partir toujours, pour envisager les possibilités d'emploi de la Haute Fréquence dans toute Chirurgie, celle de guerre comme l'autre ; d'intérêt pratique immédiat, ces notions doivent guider tout chirurgien pour décider, en présence de chaque éventualité, du courant à employer.

Action pratique sur les Tissus et Résultats. — Si on envisage maintenant d'un point de vue encore *plus directement pratique* ces courants de Haute Fréquence, c'est-à-dire en se basant sur *les résultats Cliniques* obtenus sur les patients, on peut, comme j'avais essayé de le faire dès ma première communication, ici, en 1928 (7), les synthétiser sous les cinq têtes de chapitres suivantes :

1° Action de section ;
2° Action hémostatique ;
3° Action de désinfection ;
4° Action « anti-shockante » ;
5° Action stimulante.

Classification dont l'expérience n'a fait que confirmer de plus en plus l'exactitude.

Quelle utilisation pourra-t-on faire de ces diverses actions pour les blessures de guerre ?

A. — De suite, je crois pouvoir prévoir, sinon affirmer, et cela en me basant sur l'expérience acquise dans la chirurgie de paix, que l'action la plus intéressante, celle qui déjà dans cette chirurgie civile m'était de plus en plus apparue comme *essentielle, caractéristique parce que irremplaçable*, sera l'action « anti-shockante ». Je sais ce que ce mot a de critiquable, mais il dit ce qu'il veut dire ; à savoir, *la propriété que seul le Bistouri Electrique possède de « calfater » les vaisseaux sanguins et lymphatiques au fur et à mesure qu'il sectionne les tissus, et d'empêcher ainsi que se fasse une résorption au niveau de la* plaie ; or, on sait que cette résorption était dans les blessures de la guerre précédente, si souvent une cause de shock, ainsi que les travaux

(5) Chacune de ces deux variétés d'Appareil Générateur a ses avantages ; de même en ce qui concerne le recours aux Ondes Courtes, questions très importantes que je ne peux traiter ici aujourd'hui, mais qui mériteraient d'être précisées, car elles sont d'ordre pratique au plus haut point.

(6) Heitz-Boyer. Appareil Médico-Chirurgical de Haute Fréquence ; ses diverses utilisations. *Bull. de la Soc. d'Electrothérapie*, avril 1923.

(7) Heitz-Boyer. in Communication princeps sur le *mécanisme d'action et les effets des courants coupants de Haute Fréquence* à la Soc. de Chir., décembre 1928, parue en février 1929.

de Quénu et de Pierre Duval l'ont montré de 1916 à 1918. Dans la chirurgie de paix, c'est depuis des années que j'ai pu constater les bienfaits inappréciables de ce « calfatage », formant comme un « vernis protecteur » *pendant* et *après* l'acte opératoire ; je l'ai constaté particulièrement pour cette chirurgie si souvent infectée qu'est la chirurgie urinaire (et cela, non seulement pour les abcès urineux, mais pour la chirurgie vésicale, vis-à-vis des tumeurs fréquemment sphacélées, pour les pyonéphroses parfois putrides) ; également, j'ai vu les bienfaits si grands de ce « calfatage » pour exciser certains abcès où encore ces volumineux anthrax, tous bienfaits faisant que l'opéré était *mis à l'abri de toute résorption septicémique* et guérissait dans la moitié moins de temps, en cicatrisant avec une simplicité de suites opératoires paradoxale ; n'est-ce pas ce même pouvoir « calfatant » qui m'avait depuis longtemps conduit à l'utiliser pour la chirurgie anale (hémorroïdes, fistules à l'anus), pour laquelle la Haute Fréquence sous ses formes multiples fait merveille ? et n'est-ce pas toujours cette absence de résorption qui l'a fait petit à petit adopter pour la chirurgie Intestinale, et tout spécialement pour la chirurgie du Rectum (rappelez-vous les résultats magnifiques apportés ici par Gernez).

Mais, à ces effets bienfaisants de l'action antishockante, il faut immédiatement apporter une restriction essentielle double, l'une étant liée à l'autre. La première est que ces résultats heureux ne seront véritablement et régulièrement obtenus que si on utilise un courant comportant un élément notable de *coagulation escarrifiant*, à action s'étendant un peu loin de chaque côté de la section, ce que réalise le courant mixte ; la seconde (et c'est une conséquence obligée de la première), c'est qu'on ne sera autorisé à recourir à cette technique que si *on draine ensuite*, à la condition absolue que la *plaie soit laissée plus ou moins ouverte*. Cette restriction limitera certes les indications pour utiliser cet agent en ce qui concerne la chirurgie de guerre primitive, avec « fermeture immédiate de la blessure et suture de ses lèvres »... Je ne sais pas ce que cette chirurgie donnera dans la nouvelle guerre : ceux de l'autre se rappelleront les tentatives faites dans ce sens et les déductions qui en avaient été tirées.

Comme conclusion pratique de ce paragraphe : *On ne pourra penser* à utiliser cette action « antishockante » très heureuse, que *sous la réserve d'un drainage consécutif et large de la plaie ainsi traitée :* telle est la formule rigoureuse, sur laquelle on ne saurait trop insister auprès de nos collègues du haut de cette tribune, car l'inobservation de ce point capital mènerait à des catastrophes.

En revanche, cette réserve capitale étant faite, on peut prévoir la possibilité d'un *emploi étendu de la Haute Fréquence* pour les blessures de guerre très infectées, — soit sous forme du *Bistouri Electrique* enlevant par tranches progressives les tissus traumatisés, sphacélés qui bordent la blessure, tissus plus ou moins gangrénés, présentant des débris de vêtements, et qui seront si souvent souillés par la boue, la

terre, tout ce que nous avons constaté pendant les précédentes hostilités, et qui impliquaient alors de notre part « *l'épluchage* » de ces plaies, autrefois pratiqué au Bistouri ordinaire ; — soit sous forme d'un *Curettage électrique par Etincelage*, qui variera de nature suivant les endroits : il sera chaud, à action déjà profonde pour les parties qui paraissent les plus souillées et infectées ; il restera froid ou tiède au contraire dans les alentours qui sont restés à peine traumatisés et presque normaux.

Quant aux Résultats à espérer de cette « toilette Electrique » des plaies de guerre mettant à l'abri de toute résorption, ils devraient être importants.

A. Les bénéfices en résultant justifieraient de la mettre déjà en œuvre pour la *chirurgie du front*, pour les blessures toutes récentes, pour les plaies de quelques heures, dont les tissus broyés, meurtris par les projectiles ou les écrasements seront destinés à la pourriture. Or, un tel épluchage électrique de la plaie, nouvelle formule, je l'emploie depuis très longtemps déjà avec un succès complet en chirurgie civile pour les infections banales, particulièrement pour des curages très étendus, quelquefois totaux du périnée (je vais faire passer sous vos yeux un film cinématographique), curages qui sont mis en œuvre alors contre des abcès très anciens, sanieux, putrides, avec fistules multiples profondément infectées, bourrées d'anaérobies, à siège *péri-urétral* et *péri-anal*. N'est-ce pas là un milieu extrêmement toxique ! Or, les suites opératoires, observées après cette technique électrique, déjouent par leur bénignité et leur rapidité de cicatrisation toutes les prévisions. (Ce même épluchage électrique, je le pratique d'ailleurs aussi et de façon régulière pour les extensions tuberculeuses aux parties molles, telles que j'en constate par exemple au cours de l'Epididymectomie.) Ainsi, à mon avis, basé sur ces données antérieures du temps de paix, ce nettoyage à l'Electricité devrait apporter une aide nouvelle précieuse pour le traitement primitif des blessures de guerre.

B. Au moins autant, sinon davantage, sera indiqué son emploi pour la chirurgie de « l'arrière » pour les plaies de guerre déjà anciennes, qui si souvent se hérissent de ces bourgeons mollasses, sanieux, saignants, récidivant sans cesse et que nous curettions autrefois avec la curette d'acier : vis-à-vis d'eux, le Bistouri Electrique en courant mixte, ou l'Etincelage feront encore merveille.

Une telle efficacité de la Haute Fréquence pour toutes ces plaies très infectées se comprend d'autant mieux qu'à *l'action antishockante* ainsi mise de suite en évidence, en vedette, action essentiellement préventive et pour l'avenir, s'associeront toujours étroitement alors deux autres de ses actions, elles plus immédiates : *action anti-infectieuse* et *action hémostatique* (celle-ci étant utile seulement dans certains cas). Mais, pour elles également, leurs effets si heureusement complémentaires ne pourront être obtenus qu'à la condition de recourir à un

courant au moins mixte, et même dans certains cas à une électrocoagulation pure.

Voici précisées, en vue de cette chirurgie de guerre, ces deux autres actions de la Haute Fréquence qui devraient être tellement précieuses elles aussi.

A. — En effet, l'action ANTI-INFECTIEUSE procurera à coup sûr la *stérilisation immédiate, complète* de la blessure ; la chose saute aux yeux et n'a pas besoin de commentaires : les températures de 200 à 300°, que j'avais pu constater il y a trente ans déjà dans mes expériences avec mon cher et regretté Oudin, sont garantes de son efficacité ; mais il faut savoir — et ceci est encore le fruit d'une longue expérience — qu'en pareil cas 1 et 1 ne feront plus 2, mais feront... 4 ! Je m'explique : la prolongation de l'effet de coagulation ne crée pas une addition des effets, mais produit leur multiplication ; autrement dit, c'est une progression non pas mathématique, mais algébrique qui se réalise du fait d'une application continue, maintenue un certain temps.

Conclusion pratique : *il faut absolument, si l'on veut être prudent et ne pas risquer de créer une escarre trop profonde et par là dangereuse, procéder par applications intermittentes et successives,* en les interrompant par des intervalles de deux à trois secondes au moins.

B. — L'action HÉMOSTATIQUE mérite plus de développement, car elle n'est pas aussi simple qu'elle pourrait paraître. Je tiens à le rappeler, après l'avoir évoqué devant vous à plusieurs reprises (8).

Premier principe : *il ne faut pas compter que cette action se fera immédiatement vis-à-vis de vaisseaux tant soit peu importants.* Là a été une désillusion des néophytes en chirurgie électrique, qui furent très surpris, en effet, de voir que, tout de suite, une plaie saignait autant, qu'elle soit sectionnée électriquement ou par le bistouri ordinaire. Mais heureusement, se produit cette *Hémostase Secondaire,* sur laquelle j'ai insisté à plusieurs reprises, dont j'ai pu montrer le mécanisme histobiologique avec Champy et qu'il faut distinguer en « secondaire précoce » et « secondaire tardive ». Cette hémostase secondaire, j'en ai de façon constante observé depuis des années les effets heureux sur le tissu Rénal ; ils valent autant pour les tissus Hépatique et Cérébral, mais un peu moins pour les tissus Splénique et Pulmonaire. Mais là encore, une question de technique électrique est très importante, et c'est toujours la même : on n'obiendra ces heureux effets avec certitude que si l'on recourt à un courant *suffisamment coagulant,* courant mixte de préférence, dont il sera facile, suivant les cas et en l'adaptant rationnellement aux divers tissus, de graduer sa partie coagulante vis-à-vis de sa partie coupante.

Second principe : *Ne jamais essayer de faire l'hémostase par simple*

(8) Heitz-Boyer. Action hémostatique secondaire du Bistouri à Haute Fréquence. Soc. de Chir., 10 juillet 1929. — *Idem.* A propos du Bistouri Electrique : la question des Hémorragies secondaires. Soc. de Chir., 12 mars 1930.

contact sur un vaisseau saignant déjà, surtout pour peu qu'il dépasse le volume des capillaires, un diamètre de section de 3 à 4/10 de millimètre constituant un grand maximum : seuls, les vaisseaux d'un calibre inférieur peuvent être coagulés efficacement, soit au contact, soit par Etincelage carbonisant. Et encore, faut-il pour ceux-ci que la plaie ait été auparavant asséchée : sur de « l'humide », rien à faire ; et, si l'on s'obstine à vouloir coaguler en pareil cas, on fera bien bouillonner le sang épanché, mais sans créer une véritable hémostase ; ou bien on n'obtiendra, en effet, alors qu'une croûte fragile, souvent temporaire : et encore, ce résultat temporaire ne pourra-t-il être atteint qu'en déterminant une escarrification très profonde, de plus en plus profonde, et qui sera dangereuse en exposant au risque d'une hémorragie secondaire, quelquefois précoce, plus souvent tardive et d'autant plus redoutable.

Enfin, troisième principe : *recourir dans tous les cas où l'on veut obtenir l'hémostase de vaisseaux tant soit peu importants, recourir délibérément à une* ELECTROCOAGULATION SUR PINCES. Je vous en ai assez vanté les mérites ; et je crois qu'en chirurgie de guerre si elle est pertinement appliquée, elle pourra rendre de grands services, à cause de sa rapidité d'exécution, de l'absence de catguts (plus ou moins sûrs) laissés dans la plaie, à cause de la possibilité de la pratiquer dans la profondeur des plaies très excavées, anfractueuses, à tissu friable, où un fil est souvent malaisé à placer : j'ai pu tellement apprécier ses avantages dans la chirurgie vésicale au cours de Cystectomies étendues, plus ou moins totales, où le pédicule vésical inférieur, se trouvant tout à bout de pince, présente une extrême difficulté pour la ligature.

En ce qui concerne l'application *Instrumentale* de cette Electrocoagulation sur pinces, trois préceptes ont encore un caractère obligatoire, que vous m'excuserez de rappeler une fois de plus :

1° Utiliser des *pinces ayant les mors le plus mince possible*, puisque de leur épaisseur dépendra l'étendue des zones d'escarrification, laquelle demande à être la plus petite possible pour de multiples raisons ; j'ai pu faire réaliser des modèles très commodes de telles pinces.

2° Agir *par des contacts interrompus et successifs de l'électrode avec le corps de la pince*, de façon (voir plus haut) à diminuer toujours au maximum la zone d'escarrification.

3° *Recourir enfin plutôt à un courant mixte* qu'à un courant exclusivement coagulant ; et en tous cas se méfier toujours d'employer dans ce but un courant exclusivement coupant qui est peu hémostatique.

D'ailleurs, en ce qui concerne cette action Hémostatique du Bistouri Electrique, sur laquelle j'ai cru devoir insister ainsi longuement, n'y a-t-il pas déjà une de ses applications à la chirurgie de guerre, qui a dû être dès maintenant mise en œuvre sur le front : c'est pour la *Neuro-Chirurgie*, où, depuis longtemps déjà, le Bistouri Electrique a fait ses preuves, et pour laquelle une organisation doit être bientôt créée pour nos blessés, ou même se trouve déjà réalisée.

Voici, succinctement envisagées, trois actions heureuses, certainement bienfaisantes, que pourrait apporter dans la chirurgie de guerre l'ÉLECTRO-CHIRURGIE, celle-ci comprenant (j'y reviens une fois de plus) non seulement le Bistouri Electrique, mais également les autres applications multiples et efficaces de la Haute Fréquence ; et j'entends par là tout particulièrement ses deux modalités, antérieures au Bistouri Electrique et gardant tout leur intérêt en Chirurgie de guerre, à savoir l'Electrocoagulation au contact et l'Etincelage à distance.

Je n'ai pas envisagé jusqu'ici les deux autres des cinq actions énumérées plus haut que procure la Haute Fréquence, c'est-à-dire celle de SECTION PURE ET SIMPLE et celle de STIMULATION des tissus. C'est que pour la première, je suis à l'aise pour dire qu'elle n'offre aucun intérêt : pour sectionner purement et simplement, le Bistouri Electrique n'a aucun avantage sur le bistouri ordinaire, je l'ai dit et redit. Quant à l'action Stimulante, elle est très accessoire et ne serait en tous cas à envisager que pour les très vieilles blessures à cicatrisation lente ; nous n'en sommes pas encore à cette période de la guerre.

INSTRUMENTATION. — Un mot encore, concernant les *Electrodes* à utiliser : elles n'ont pas varié depuis celles que je vous avais présentées en 1928 : petit couteau, aiguille mousse droite, aiguille coudée, l'une pouvant se transformer instantanément dans l'autre, boule et fourche ; j'insisterai particulièrement sur l'emploi de la Boule dans les applications d'Electrocoagulation au contact pour ces plaies de guerre, car la répartition des effets est meilleure et les dangers d'être trop brutal deviennent presque inexistants.

*
* *

Telles sont les réflexions qu'une expérience ancienne dans ce domaine me font porter aujourd'hui à cette tribune ; je désirerais qu'elles suscitent, de la part des collègues près du front, soit confirmation, soit infirmation, dans l'éventualité où ils auraient eu déjà l'occasion de recourir à ce nouvel agent chirurgical. Et la conclusion provisoire, mais très nette, qui terminera cette communication est que *le Bistouri Electrique et la Haute Fréquence en général devraient pour cette chirurgie de guerre trouver, comme en chirurgie de paix, des indications utiles et nombreuses ;* j'espère d'ailleurs, dans l'avenir, en recueillir et en apporter ici des preuves personnelles, qui pourront alors plus solidement étayer cet exposé présenté aujourd'hui, et restant pour le moment, j'y insiste, comme un simple schéma indicatif, à compléter ou rectifier...

M. **Ameline :** C'est justement l'action hémostatique du bistouri électrique qui m'inquiète dans « l'épluchage » de la plaie de guerre. Celui-ci comporte quatre temps anatomiques. Trois sont faciles : épluchage cutané, épluchage du tissu cellulaire, épluchage aponévrotique. Par contre, l'épluchage musculaire, qui est le temps essentiel, demande

la séparation exacte et précise entre ce qui est tissu dévitalisé et ce qui est vivant, donc conservable.

Or nous n'avons que deux critères de la vitalité du muscle. Un muscle vivant est un muscle qui saigne ; de plus c'est un muscle qui présente sous la pince des contractions fibrillaires. J'ai peur que l'un et l'autre de ces deux critères essentiels nous soient masqués, dissimulés, par le bistouri électrique ; et jusqu'à preuve du contraire je pense que nous devons conseiller l'épluchage de la plaie de guerre à la pince et aux ciseaux courbes.

M. **Chevrier** : Je veux rassurer M. Heitz-Boyer à propos de l'emploi de l'électrocoagulation au bistouri électrique dans les Formations chirurgicales. Il y a en effet maintenant des appareils de diathermie permettant l'électrocoagulation : ce sont des appareils à étincelage de fabrication française.

Toutes les Formations sanitaires n'en sont pas pourvues, mais la proportion en augmentera progressivement.

M. **Heitz-Boyer** : Je suis très heureux de ce que vient de nous annoncer notre collègue Chevrier : nous pouvons donc espérer que le plus grand nombre d'appareils possible, compatible avec les ressources budgétaires, sera mis à la disposition des chirurgiens ; je ne doutais pas d'ailleurs que le Service de Santé, et particulièrement son Directeur, notre collègue le médecin inspecteur général Maisonnet, chirurgien expérimenté et urologue habitué à manier la Haute Fréquence, ferait tous ses efforts pour apporter aux blessés cette sécurité nouvelle, avec tous les bénéfices qu'elle comporte et dont je me suis efforcé d'établir devant vous l'intérêt et l'étendue. C'est bien d'ailleurs parce que j'en étais convaincu, que je suis venu à cette tribune faire le bilan probable pour la chirurgie de guerre de cet agent chirurgical nouveau, en prononçant ce plaidoyer en sa faveur. Le but cherché serait donc doublement atteint.

A mon collègue Ameline, je répondrai que sa question confirme bien toute l'importance qu'il y a (j'y avais insisté déjà dans mon exposé) pour le chirurgien à connaître et à *utiliser sciemment les modalités diverses électriques* que comporte le Bistouri Electrique avec leurs effets si différents : sa question m'amène en effet à répéter une fois de plus ce précepte capital, qui va permettre de répondre à la préoccupation de notre collègue, concernant la possibilité de discriminer au cours de ce « nettoyage électrique des blessures » la limite du bon et du mauvais. Cette distinction est rendue possible, à condition que cet *épluchage des plaies « nouvelle formule » réalisé par la Haute Fréquence* observe très impérieusement d'*adapter rigoureusement à chaque lésion le courant nécessaire :* pour les parties nettement et profondément sphacélées, infectées par la boue, la terre, on peut, il faut même recourir aux courants d'Intensité, qui fortement *coagulants*, à action puissante, profonde, très stérilisante, auront alors devant eux une large

marge d'action ; au contraire, pour les parties de la blessure seulement suspectes, pour les tissus paraissant dans la plaie peu traumatisés, peu touchés (et ce sont ceux auxquels fait sans doute allusion Ameline), il faudra « éplucher » avec un courant de Tension *essentiellement coupant*, à haut voltage, à effet surtout mécanique et restant superficiel : n'ai-je pas insisté sur ce qu'il était peu, pour ainsi dire pas hémostatique ; dès lors, le chirurgien conservera intact avec ce courant le critérium « avertisseur du saignement » que réclame Ameline. Et n'en restera pas moins cependant pour cet « épluchage électrique froid » (qui ainsi ne touchera pas aux vaisseaux sanguins) la précieuse propriété de « calfater » les vaisseaux lymphatiques, qui constitue bien le mérite primordial du Bistouri Electrique. Ici je vous ai apporté (1) les preuves de cette occlusion des lymphatiques sectionnés électriquement : elles résultent de nos expériences avec Champy présentées à la Société de Biologie (2) au moyen des particules colorées, et qui nous ont permis de tourner la difficulté résultant de ce que les lymphatiques ne se voient pas sur les préparations histologiques ; nous n'avons pas pu en effet, avec Champy, montrer sur des coupes leur fermeture par la Haute Fréquence, alors que pour les vaisseaux sanguins ces coupes avaient été tellement démonstratives de leur Thrombose secondaire précoce surtout intravasculaire, puis de leur oblitération plus tardive, complète et organisée, tout à la fois péri- et endovasculaire. Ces explications me semblent pouvoir donner plein apaisement aux appréhensions formulées par notre collègue Ameline, qui auront eu l'utilité de mettre une fois de plus en relief la nécessité de *la sélection d'emploi* de cet agent électrique.

Enfin, à mon ami Sauvé, qui a rappelé nos premières applications d'il y a dix ans déjà, je dirai que le critérium de cet effet « antishockant » si précieux de la Haute Fréquence se trouve dans les faits cliniques recueillis, dans les résultats observés par centaines en chirurgie civile. Si j'ai fait allusion aux travaux de Quénu et Duval (j'ai collaboré activement aux recherches de mon maître Quénu en lui fournissant sa seconde observation princeps), c'est parce qu'ils ont éclairé le mécanisme essentiel du shock des blessures de guerre ; et c'est précisément en se basant sur ce mécanisme de production, c'est pour l'*empêcher de se produire* pour les blessures de cette nouvelle guerre, que devra être si précieux pour eux l'emploi du Bistouri Electrique ; car il pourra, *apporter une sécurité et une régularité plus grandes que le bistouri d'acier*, pour débarrasser ces plaies de toutes leurs parties infectées, sphacélées, transformées à l'état d'albumoses terriblement toxiques, et dont la résorption les jours suivants serait génératrice de shock. Précisément, j'avais appuyé dans ma communication sur le côté

(1) Heitz-Boyer. Action et emploi du Bistouri Electrique dans le Traitement du Cancer (l'occlusion des Voies Lymphatiques). in Soc. de Chir., 9 mars 1932.
(2) Champy et Heitz-Boyer. Etat des Voies Lymphatiques après les sections au Bistouri Electrique. *Comptes Rendus de la Soc. de Biologie*, 2 mai 1931.

préventif de cette action antishockante du Bistouri Electrique, résultant du fait que tous les vaisseaux sanguins et lymphatiques sectionnés se trouveront occlus du même coup. De cet effet si précieux de la Haute Fréquence, j'en ai recueilli des preuves si nombreuses et tout particulièrement démonstratives au cours de la chirurgie des Tumeurs de Vessie ou volumineuses ou malignes : régulièrement sphacélées, infectées, baignées par une urine bourrée de microbes et de pus, elles constituent un milieu opératoire tellement redoutable que la chirurgie au bistouri d'acier avait renoncé à s'y employer. En effet, en dehors de l'acte opératoire, au cours duquel déjà avaient été plus ou moins disséminés au loin des produits redoutables, il y avait le fait que le réservoir vésical n'était plus ensuite constitué, dans une étendue plus ou moins grande, que par le tissu cellulo-graisseux périvésical, qui à la fois se défend mal et est apte à résorber : cette conjonction de facteurs tous nocifs était lamentable de conséquences, et les opérés succombaient presque inéluctablement dans un état d'intoxication rappelant l'état de shock des blessures de guerre. Or, avec l'emploi de la Haute Fréquence, en réséquant ces tumeurs vésicales avec le Bistouri Electrique au courant mixte systématiquement, le tableau a changé du tout au tout : le shock post-opératoire est le plus souvent inexistant, et les suites opératoires d'une simplicité et d'une bénignité parfois déconcertantes : n'ai-je pas pu vous présenter ici, dès 1930 (3), un de ces opérés de Cystectomie quasi totale (il lui restait juste un bout de trigone) qui se trouvait au bout de quatre semaines à peine dans un état paradoxal : il avait pu trois jours après l'opération lire son journal et fumer ses cigarettes, ces détails montrent la bénignité invraisemblable qu'avait revêtue chez ce patient l'acte opératoire... A quoi attribuer un tel résultat, si ce n'est à cet effet antishockant préventif, qui me semble de plus en plus être le bénéfice essentiel de l'Electrochirurgie ?...

Vous comprendrez encore davantage, après ce rappel de constatations faites du temps de paix, pourquoi je me suis cru autorisé à venir à cette tribune prôner l'utilisation de cet agent électrique pour la chirurgie de guerre.

PRÉSENTATION DE PIÈCE

Sur les tumeurs dites bénignes de la parotide,

par M. **R. Toupet.**

J'ai été très impressionné par les articles de mon maître le professeur P. Duval sur les tumeurs dites bénignes de la parotide et par la belle

(3) Heitz-Boyer. Résection avec le Bistouri Electrique des 4/5 de la Vessie pour un Epithélioma papillaire occupant ses trois quarts antérosupérieurs, avec

communication si pessimiste de mon ami Roux-Berger. J'avais pris la décision d'enlever largement à l'avenir ces tumeurs en conservant si possible le facial suivant la technique du professeur P. Duval. La pièce que je vous présente est une tumeur de la parotide du volume d'une noix enlevée avec la presque totalité de la glande en conservation des deux troncs du facial. Je donnerai plus tard l'observation complète du malade et l'examen histologique, mais je voulais vous présenter la pièce avant de la confier au laboratoire.

J'ai suivi la technique publiée par le professeur Duval. Incision suivant le bord antérieur du sterno prolongée jusqu'à la partie supérieure du sillon rétro-auriculaire, petite incision libératrice en avant du lobule de l'oreille branchée en Y. J'ai commencé par lier la carotide externe au-dessous du digastrique, réséqué la pointe de la mastoïde et sectionné le ventre postérieur du digastrique. Réclinant alors tumeur et parotide d'arrière en avant et de haut en bas, j'ai découvert le tronc du facial au trou stylo-mastoïdien et, en prenant grand soin de ne pas le pincer, j'ai disséqué le nerf de son origine vers ses branches. La branche temporo-faciale a été facilement isolée, la cervico-faciale a été disséquée lentement jusqu'à ses branches de division intraparotidiennes.

Il arrive un moment où la dissection devient impossible sans enlever la parotide lobule par lobule. Comme j'avais déjà libéré 3 c. c. de parotide saine, je me suis arrêté et ai laissé la partie tout antérieure de la parotide, au ras de la branche montante du maxillaire. J'ai opéré le malade hier ; le facial supérieur est intact, l'inférieur présente une parésie que j'espère transitoire.

L'opération a été exécutée sous anesthésie locale après anesthésie de base par deux injections de scophédal. Pendant l'intervention, le malade a respiré très peu de balsoforme, anesthésie plutôt psychique que réelle. J'ai mis le malade en position demi-assise, et je ne saurais trop insister après de Martel sur les avantages de cette manœuvre. L'hémorragie veineuse a été nulle. Ligature de la carotide externe et position demi-assise m'ont permis de réaliser une intervention presque exsangue.

Je vous communiquerai ultérieurement l'examen histologique de la tumeur et vous ferai savoir si la parésie du facial inférieur a rétrocédé.

M. **H. Welti** : Pour découvrir le facial au niveau de son émergence du trou stylo-mastoïdien, il est très utile de décoller le conduit auditif externe en ruginant la face antérieure de la mastoïde. Grâce à cette manœuvre, la section de la pointe de la mastoïde devient inutile.

propagation au col, mais intégrité des orifices Urétéraux. Action hémostatique et non shockante du Bistouri Electrique en courant mixte. in *Bull. de la Soc. de Chir.*, 4 décembre 1929.

PRÉSENTATION DE FILM CINÉMATOGRAPHIQUE

Résection atypique du maxillaire inférieur pour épithélioma,

par M. **P. Truffert.**

Au cours de l'avant-dernière séance de notre Compagnie nous avons entendu deux excellentes communications sur la chirurgie maxillo-faciale.

Mais dans un cadre aussi général il était impossible d'envisager des cas particuliers. C'est pourquoi j'ai pensé compléter ces deux communications en vous exposant dans un cas concret un problème technique avec les diverses éventualités thérapeutiques qu'il posait et, parmi les différentes solutions, celle à laquelle je me suis rallié *au cours de l'intervention.*

Voici le problème : il s'agissait d'un homme d'une cinquantaine d'années qui présentait un épithélioma du menton récidivé, après avoir subi successivement en quelques années une exérèse chirurgicale et différents traitements par des agents physiques : radium et irradiations, qui rendaient cette récidive inattaquable par les radiations.

Cet épithélioma adhérait au squelette dont la radiographie marquait, ainsi que vous le verrez tout à l'heure, une altération profonde

Enfin le malade présentait une adénopathie sous-mentale.

Enlever la lésion cutanée sans toucher l'os était insuffisant ; enlever complètement la partie moyenne du maxillaire dans toute la zone altérée devenait une mutilation grave à laquelle j'étais décidé à recourir si, lors de l'intervention, l'envahissement osseux se révélait très évolué.

Sur un modèle j'avais fait préparer par ma collaboratrice, Mme le Dr Simonne Lacaisse, l'appareil que je vous soumets, dont les extrémités sont destinées à engainer et à maintenir en place les fragments du maxillaire complètement édenté grâce à un arc métallique modelé sur la courbure même de l'os et à un guide latéral qui en empêche la dérivation.

Sur cet arc, deux clavettes permettaient de fixer un bloc de cire qu'on modèlerait *in situ* pour combler le creux laissé par le segment osseux réséqué et qui serait rapidement remplacé par un bloc de vulcanite sous lequel l'épidermisation se ferait en se modelant pour reconstituer une saillie mentonnière.

Par contre, si les lésions osseuses le permettaient, on garderait un arc osseux constitué par la table interne de la mâchoire. C'est cette dernière formule que j'ai pu réaliser et dont le film va vous montrer l'exécution.

La prochaine séance aura lieu le *mercredi 3 janvier 1940.*

TABLE ALPHABÉTIQUE DES MATIERES

POUR L'ANNÉE 1939

A

B

C

D

E

F

G

H

I

J

K

L

M

N

O

P

R

S

T

U

V

TABLE ALPHABÉTIQUE DES AUTEURS

POUR L'ANNÉE 1939 (1)

(1) Les chiffres en italiques se rapportent aux rapports, communications et présentations.

D

E

F

G

H

I

J

K

L

M

V

W

Y

Z

Le Secrétaire annuel : M. L. HOUDARD.

Imprimé par l'Ancne Impie de la Cour d'Appel, A. MARETHEUX, Dir., 1, r. Cassette, à Paris (France).